L. TESTUT - A. LATARJET

ANATOMÍA HUMANA

I

OSTEOLOGÍA
ARTROLOGÍA
MIOLOGÍA

TRATADO
DE
ANATOMIA HUMANA

L. TESTUT Y A. LATARJET
PROFESORES DE ANATOMIA EN LA FACULTAD DE MEDICINA DE LA UNIVERSIDAD DE LYON

TRATADO
DE
ANATOMIA HUMANA

OBRA LAUREADA POR LA ACADEMIA DE MEDICINA DE PARIS
(PREMIO SAINTOUR, 1902)

NOVENA EDICION, REVISADA, CORREGIDA Y AUMENTADA

CON LA COLABORACION DE

M. LATARJET
PROFESOR AGREGADO DE LA FACULTAD DE MEDICINA DE LYON

TOMO PRIMERO

OSTEOLOGIA - ARTROLOGIA - MIOLOGIA

Ilustrado con 1.074 grabados, la mayor parte de ellos a varios colores, dibujados por G. Devy y S. Dupret

SALVAT EDITORES, S. A.
BARCELONA - MADRID - BUENOS AIRES
MEXICO - CARACAS - BOGOTA - QUITO - RIO DE JANEIRO
SANTIAGO DE CHILE - SAN JUAN DE PUERTO RICO
1977

Impreso en papel especialmente fabricado
por Miquel y Costas & Miquel, S.A. - Barcelona (España)

Reimpresión 1978

ISBN 84-345-1144-4 Obra completa
ISBN 84-345-1145-2 Tomo I

© 1977. SALVAT EDITORES, S. A. - Mallorca, 41 - Barcelona (España)
Depósito legal B. 29.733-1977
Impresión: Cayfosa - Ctra. Mollet a Caldas Km. 3.700
Sta. Perpetua de Moguda (Barcelona) 1978.
Printed in Spain - Impreso en España

INDICE DE MATERIAS

LIBRO PRIMERO

OSTEOLOGIA

Págs.

CAPITULO PRIMERO. — **Anatomía general** 1

1. Idea general del esqueleto 2
2. Conformación exterior de los huesos 6
3. Conformación interior y arquitectura de los huesos 14
4. Estructura del tejido óseo 19
5. Vasos y nervios de los huesos 21
6. Osificación y desarrollo de los huesos 25
   I. Osificación en general 25
   II. Edificación de las piezas óseas 28
7. Leyes de la osificación 36
8. División del esqueleto 43

CAPITULO II. — **Columna vertebral** 44

ARTÍCULO PRIMERO. — *Vértebras cervicales, dorsales y lumbares* 44
1. Caracteres comunes a todas las vértebras 44
2. Caracteres propios de las vértebras de cada región 48
3. Caracteres propios de determinadas vértebras 56

ARTÍCULO II. — *Vértebras sacras y coccígeas* 68
1. Sacro 68
2. Cóccix 78

ARTÍCULO III. — *Columna vertebral considerada en su conjunto* 81
1. Dimensiones 81
2. Dirección 82
3. Configuración exterior e interior 86
4. Desarrollo de la columna vertebral en general 93

CAPITULO III. — **Esternón y costillas, tórax** 98

ARTÍCULO PRIMERO. — *Esternón* 98
ARTÍCULO II. — *Costillas y cartílagos costales* 103
1. Costillas óseas o vertebrales 104
2. Cartílagos costales o costillas esternales 110

ARTÍCULO III. — *Tórax en general* 111

CAPITULO IV. — **Cabeza ósea** 119

ARTÍCULO PRIMERO. — *Huesos del cráneo* 119
1. Frontal o coronal 120
2. Etmoides 127
3. Esfenoides 134
4. Occipital 149

Págs.

5. Parietal 159
6. Temporal 162
A. Disposición general. 164
B. Peñasco 165
C. Concha o escama 173
D. Hueso timpánico 178
E. Cavidades y conductos del temporal 179
F. Vista de conjunto de la cisura petroscamosa interna 186
7. Huesos wormianos. 189

ARTÍCULO II. — *Del cráneo en general* 190
1. Configuración interior del cráneo 191
2. Configuración exterior del cráneo 196
3. Desarrollo general del cráneo 206
4. Teoría vertebral del cráneo 215

ARTÍCULO III. — *Huesos de la cara* 223
1. Maxilar superior 223
2. Hueso malar 234
3. Huesos propios de la nariz 237
4. Unguis. 238
5. Huesos palatinos 240
6. Concha o cornete inferior 244
7. Vómer 245
8. Maxilar inferior 247

ARTÍCULO IV. — *Cara en general* 257
1. Configuración general de la cara 257
2. Desarrollo general de la cara 261

ARTÍCULO V. — *Regiones comunes al cráneo y a la cara* 263
1. Cavidad orbitaria 264
2. Fosas nasales 270
3. Fosa pterigoidea 276
4. Fosa cigomática 277
5. Fosa pterigomaxilar 277
6. Bóveda palatina 280

ARTÍCULO VI. — *El cráneo desde el punto de vista antropológico* 283
1. Puntos craneométricos 283
2. Diámetros craneales 285
3. Curvas craneales 286
4. Diámetros de la cara 287
5. Medición de la capacidad del cráneo 288
6. Indices del cráneo y de la cara 290
7. Angulos craneales y faciales 292
8. Determinación del sexo de un cráneo 300
9. Determinación de la edad de un cráneo 301
Hueso hioides y aparato hioideo 301

CAPITULO V. — **Miembros** 307
ARTÍCULO PRIMERO. — *Miembro superior o torácico* 307
1. Huesos del hombro 307
A. Clavícula 307
B. Omóplato 311
2. Hueso del brazo o húmero 316
3. Huesos del antebrazo 325
A. Cúbito 326
B. Radio 332

Págs.

4. Huesos de la mano 337
A. Carpo 338
B. Metacarpo 346
C. Dedos 352

ARTÍCULO II. — *Miembro inferior o pelviano* 354
1. Hueso de la cadera, pelvis 355
A. Hueso coxal 355
B. Pelvis en general 365
2. Hueso del muslo o fémur 391
3. Huesos de la pierna 405
A. Rótula 405
B. Tibia 408
C. Peroné 416
4. Huesos del pie 421
A. Tarso 421
B. Metatarso 441
C. Dedos del pie 447

ARTÍCULO III. — *Huesos sesamoideos* 451

ARTÍCULO IV. — *Desarrollo general y homología de los miembros* 455
1. Desarrollo general de los miembros; anomalías 456
2. Disposición general de los miembros. Homología de los miembros . . 466

LIBRO II

ARTROLOGIA

CAPITULO PRIMERO. — **Anatomía general** 474
1. Definición, división 474
2. Resumen embriológico 474
3. Diartrosis en general 477
4. Anfiartrosis en general 489
5. Sinartrosis en general 490
6. Nomenclatura de las articulaciones 492

CAPITULO II. — **Articulaciones de la columna vertebral** 493
ARTÍCULO PRIMERO. — *Articulaciones comunes a la mayoría de las vértebras* . . 493
1. Articulaciones de los cuerpos vertebrales entre sí 493
2. Articulaciones de las apófisis articulares entre sí 500
3. Unión de las láminas vertebrales entre sí 502
4. Unión de las apófisis espinosas entre sí 503
5. Unión de las apófisis transversas entre sí 504
6. Movimientos de conjunto de la columna vertebral 505

ARTÍCULO II. — *Articulaciones propias de algunas vértebras* 506
1. Articulaciones del sacro con los huesos inmediatos 506
A. Articulación sacrovertebral 507
B. Articulación sacrococcígea 507
2. Articulaciones intercoccígeas 509
3. Articulaciones del atlas con el axis 509
A. Articulación atloidoaxoidea propiamente dicha 510
B. Articulación atloidoodontoidea 512

Págs.

ARTÍCULO III. — *Articulaciones de la columna vertebral con la cabeza* 515
1. Articulación occipitoatloidea 515
2. Articulación occipitoaxoidea 519

CAPITULO III. — Articulaciones de la cabeza 523

1. Articulaciones de los huesos del cráneo entre sí 523
2. Articulaciones de los huesos de la mandíbula superior entre sí y con el cráneo 525
3. Articulación de la mandíbula inferior con el cráneo o articulación temporomaxilar 525

CAPITULO IV. — Articulaciones del tórax 537

1. Articulaciones de las costillas con la columna vertebral o articulaciones costovertebrales 537
   A. Articulaciones costovertebrales propiamente dichas 537
   B. Articulaciones transversocostales 540
2. Articulaciones de las costillas con los cartílagos costales 543
3. Articulación de los cartílagos costales con el esternón 544
4. Articulaciones de los cartílagos intercostales entre sí 547
5. Articulaciones de las diferentes piezas del esternón entre sí 548
   A. Articulación esternal superior 548
   B. Articulación esternal inferior 549

CAPITULO V. — Articulaciones de los miembros 550

ARTÍCULO PRIMERO. — *Articulaciones del miembro superior* 550
1. Articulaciones de los huesos del hombro 550
   A. Articulación esternocostoclavicular 551
   B. Articulación acromioclavicular 557
   C. Unión de la clavícula con la apófisis coracoides 559
   D. Ligamentos propios de la escápula 562
      1.º Ligamento coracoideo 562
      2.º Ligamento acromiocoracoideo 562
2. Articulación escapulohumeral 563
3. Articulación del codo 581
4. Articulaciones de los dos huesos del antebrazo entre sí 595
   A. Articulación radiocubital superior 595
   B. Articulación radiocubital inferior 599
   C. Ligamento interóseo del antebrazo 606
5. Articulación de la muñeca 608
6. Articulaciones intrínsecas de la mano 617
   A. Articulaciones carpianas 617
   B. Articulaciones carpometacarpianas 623
   C. Articulaciones intermetacarpianas 630
   D. Articulaciones metacarpofalángicas 631
   E. Articulaciones interfalángicas de los dedos 635

ARTÍCULO II. — *Articulaciones del miembro inferior* 638
1. Articulaciones de los huesos coxales o huesos de la pelvis 638
   A. Articulación sacroilíaca 638
   B. Sínfisis púbica 646
   C. Ligamentos sacrociáticos 654
      1.º Ligamento sacrociático mayor 654
      2.º Ligamento sacrociático menor 656
      3.º Los ligamentos sacrociáticos considerados como parte constitutiva de la pared de la pelvis 656
   D. Membrana obturatriz 657
      1.º Membrana obturatriz propiamente dicha 657

Págs.

2.º Cinta subpubiana 658
2. Articulación coxofemoral 660
3. Articulación de la rodilla 676
4. Articulación de los dos huesos de la pierna entre sí 703
A. Articulación peroneotibial superior 704
B. Articulación peroneotibial inferior 704
C. Ligamento interóseo de la pierna 707
5. Articulación de la garganta del pie o tibiotarsiana 707
6. Articulaciones intrínsecas del pie 719
A. Articulación astragalocalcánea 719
B. Articulación mediatarsiana o articulación de Chopart 721
C. Articulaciones de los huesos de la segunda fila del tarso entre sí . 724
D. Articulación tarsometatarsiana o articulación de Lisfranc . . 727
E. Articulaciones intermetatarsianas 731
F. Articulaciones metatarsofalángicas 732
G. Articulaciones interfalángicas de los dedos del pie 734

LIBRO III

MIOLOGIA

CAPITULO PRIMERO. — Anatomía general. 736
1. Consideraciones generales 736
2. Conformación exterior y relaciones 738
3. Estructura de los músculos y tendones 744
4. Unión de los tendones con los músculos y las partes vecinas 749
5. Composición química de los músculos 750
6. Anexos de los músculos 751
7. Acción mecánica de los músculos 760
8. Nomenclatura de los músculos; métodos de estudio 762

CAPITULO II. — Músculos de la cabeza 764
ARTÍCULO PRIMERO. — *Músculos masticadores* 764
1.º Temporal. 764
2.º Masetero 769
3.º Pterigoideo interno 773
4.º Pterigoideo externo 774

ARTÍCULO II. — *Músculos cutáneos de la cabeza* 784
1. Músculos cutáneos del cráneo 785
1.º Occipital 785
2.º Frontal 787
3.º Aponeurosis epicraneal 787
2. Músculos de los párpados 788
1.º Orbicular de los párpados 788
2.º Superciliar 791
3. Músculos de la nariz 792
1.º Piramidal 792
2.º Transverso de la nariz 793
3.º Mirtiforme 794
4.º Dilatador propio de las alas de la nariz 794
4. Músculos de la boca y de los labios 795

Págs.

1.º Labial u orbicular de los labios 795
2.º Buccinador 798
3.º Elevador común del ala de la nariz y del labio superior . . 800
4.º Elevador propio del labio superior 801
5.º Canino 802
6.º Cigomático menor 803
7.º Cigomático mayor 803
8.º Risorio de Santorini 804
9.º Triangular de los labios 804
10.º Cuadrado del mentón 806
11.º Músculos borla del mentón 806

CAPITULO III. — **Músculos del cuello** 808

ARTÍCULO PRIMERO — *Región lateral del cuello* 808
1.º Cutáneo del cuello 808
2.º Esternocleidomastoideo 811
3.º Escalenos 818
4.º Recto lateral de la cabeza 823

ARTÍCULO II. — *Región del hueso hioides* 824
1. Músculos infrahioideos 824
1.º Esternocleidohioideo 824
2.º Omohioideo 825
3.º Esternotiroideo 827
4.º Tirohioideo 829
2. Músculos suprahioideos 829
1.º Digástrico 830
2.º Estilohioideo 833
3.º Milohioideo 834
4.º Geniohioideo 835

ARTÍCULO III. — *Región prevertebral* 836
1.º Recto anterior mayor de la cabeza 837
2.º Recto anterior menor de la cabeza 837
3.º Largo del cuello 839

ARTÍCULO IV. — *Aponeurosis del cuello* 840
1. Aponeurosis cervical superficial 841
2. Aponeurosis cervical media 850
3. Aponeurosis cervical profunda o prevertebral 852
4. Vainas viscerales y vasculares 853
5. Compartimientos interaponeuróticos del cuello 854

CAPITULO IV. — **Músculos de la región posterior del tronco y del cuello** . . . 857

ARTÍCULO PRIMERO. — *Músculos superficiales de la región lumbodorsocervical* . . 857
1.º Trapecio 857
2.º Dorsal ancho 861
3.º Romboides 864
4.º Angular del omoplato 866
5.º Serrato menor posterior y superior 867
6.º Serrato menor posterior e inferior 868
7.º Aponeurosis de la región lumbodorsocervical 869
1.º Aponeurosis del trapecio 869
2.º Aponeurosis del angular 869
3.º Aponeurosis del romboides y del dorsal ancho . 869
4.º Aponeurosis de los serratos 870
5.º Aponeurosis lumbar 870

Págs

ARTÍCULO II. — *Músculos de la nuca propiamente dichos* 870
1.º Esplenio 871
2.º Complexo mayor 873
3.º Complexo menor 874
4.º Cervical transverso 875
5.º Recto posterior mayor de la cabeza 875
6.º Recto posterior menor de la cabeza 876
7.º Oblicuo mayor u oblicuo inferior de la cabeza 877
8.º Oblicuo menor u oblicuo superior de la cabeza 877
9.º Vascularización de los músculos profundos de la nuca . . 878
10.º Aponeurosis de los músculos de la nuca 878
1.º Aponeurosis del esplenio 878
2.º Aponeurosis de los complexos y del cervical transverso 879
3.º Aponeurosis de los músculos rectos y oblicuos . . 879

ARTÍCULO III. — *Músculos de los canales vertebrales* 879
1. Disposición general e inserciones 879
1.º Masa común 879
2.º Iliocostal o sacrolumbar 880
3.º Dorsal largo 881
4.º Epiespinoso del dorso o espinoso largo del dorso (WINSLOW) . 882
5.º Transverso espinoso 882
2. Relaciones, vascularización, inervación y acción de los músculos espinales 888

ARTÍCULO IV. — *Intertransversos* 889
1.º Intertransversos del cuello 889
2.º Intertransversos del dorso 890
3.º Intertransversos lumbares 890

ARTÍCULO V. — *Interespinosos y espinosos* 892
1.º Interespinosos 892
2.º Espinosos 893

ARTÍCULO VI. — *Músculos coccígeos* 893
1.º Isquiococcígeo 893
2.º Sacrococcígeo posterior 893
3.º Sacrococcígeo anterior 894

CAPITULO V. — Músculos del tórax 895

ARTÍCULO PRIMERO. — *Región anterolateral* 895
1.º Pectoral mayor 895
2.º Pectoral menor 900
3.º Subclavio 903
4.º Serrato mayor 904
5.º Aponeurosis de la región anterolateral del tórax 907
1.º Aponeurosis del serrato mayor 907
2.º Aponeurosis del pectoral mayor 907
3.º Aponeurosis del subclavio 908
4.º Aponeurosis clavicoracoaxilar 908

ARTÍCULO II. — *Región costal* 910
1.º Intercostales 910
2.º Supracostales 917
3.º Infracostales 917
4.º Triangular del esternón 918

Pags

CAPITULO VI. — **Músculos del abdomen** 921

ARTÍCULO PRIMERO. — *Región anterolateral* 921
1. Músculos largos 921
1.º Recto mayor del abdomen 921
2.º Piramidal del abdomen 925
2. Músculos anchos 927
1.º Oblicuo mayor del abdomen 927
2.º Oblicuo menor del abdomen 934
3.º Transverso del abdomen 937
3. Aponeurosis de los músculos de la región anterolateral del abdomen . . 941
A. Aponeurosis abdominales posteriores 941
1.º Aponeurosis posterior del oblicuo menor 941
2.º Aponeurosis posterior del transverso 941
B. Aponeurosis abdominales anteriores 944
C. Regiones y formaciones diversas dependientes de las aponeurosis abdominales 945
1.º Arco crural 945
2.º Ligamento de Gimbernat 947
3.º Ligamento de Cooper 949
4.º Cinta iliopectínea 949
5.º Anillo crural 950
6.º Fascia transversalis 951
7.º Capa celulosa subperitoneal, fascia propia 953
8.º Conducto inguinal 954
9.º Fosillas inguinales 960
10.º Vaina del músculo recto mayor 961
11.º Línea blanca 963
12.º Ombligo 965

ARTÍCULO II. — *Región posterior o lumboilíaca* 968
1.º Cuadrado lumbar 968
2.º Psoasilíaco 971
3.º Psoas menor 980
4.º Aponeurosis lumboilíaca o fascia ilíaca 980

ARTÍCULO III. — *Región superior o diafragmática* 983
Diafragma 983

CAPITULO VII. — **Músculos del miembro superior** 997

ARTÍCULO PRIMERO. — *Músculos del hombro* 997
1.º Deltoides 997
2.º Supraespinoso 1101
3.º Infraespinoso 1002
4.º Redondo menor 1003
5.º Redondo mayor 1005
6.º Supraescapular 1007
7.º Aponeurosis del hombro 1008
1.º Aponeurosis deltoides 1008
2.º Aponeurosis supraespinosa 1008
3.º Aponeurosis infraespinosa 1009
4.º Aponeurosis subescapular 1010
5.º Aponeurosis axilar 1010

ARTÍCULO II. — *Músculos del brazo* 1012
1. Región anterior del brazo 1012
1.º Bíceps braquial 1012
2.º Coracobraquial 1016

Págs.

3.º Braquial anterior 1017
2. Región posterior del brazo 1019
Tríceps braquial 1019
3. Aponeurosis del brazo 1023

ARTÍCULO III. — *Músculos del antebrazo* 1026

1. Región anterior del brazo 1026
1.º Pronador redondo 1026
2.º Palmar mayor 1029
3.º Palmar menor 1030
4.º Cubital anterior 1031
5.º Flexor común superficial de los dedos 1032
6.º Flexor común profundo de los dedos 1036
7.º Flexor largo del pulgar 1038
8.º Pronador cuadrado 1039
9.º Correderas y sinoviales de los tendones flexores de la mano. . 1040
2. Región externa del antebrazo 1045
1.º Supinador largo 1045
2.º Primer radial externo 1047
3.º Segundo radial externo 1047
4.º Supinador corto 1049
3. Región posterior del antebrazo 1051
1.º Extensor común de los dedos 1053
2.º Extensor propio del meñique 1054
3.º Cubital posterior 1054
4.º Ancóneo 1055
5.º Abductor largo del pulgar 1056
6.º Extensor corto del pulgar 1057
7.º Extensor largo del pulgar 1058
8.º Extensor propio del índice 1059
9.º Correderas y sinoviales de los tendones extensores de la mano . 1060
4. Aponeurosis del antebrazo 1064

ARTÍCULO IV. — *Músculos de la mano* 1067

1. Región palmar externa o músculos de la eminencia tenar 1067
1.º Abductor corto del pulgar 1067
2.º Flexor corto del pulgar 1069
3.º Oponente del pulgar 1072
4.º Aductor del pulgar 1073
2. Región palmar interna o músculos de la eminencia hipotenar . . . 1075
1.º Palmar cutáneo 1076
2.º Aductor del meñique 1077
3.º Flexor corto del meñique 1078
4.º Oponente del meñique 1079
3. Región palmar media 1080
1.º Lumbricales de la mano 1080
2.º Interóseos de la mano 1082
a) Interóseos palmares 1082
b) Interóseos dorsales 1084
4. Función de los músculos de la mano. Prensión 1086
5. Aponeurosis de la mano 1090
1.º Aponeurosis de la región palmar 1090
1.º Aponeurosis palmar superficial 1090
2.º Aponeurosis palmar profunda 1095
2.º Aponeurosis de la región dorsal 1095
1.º Aponeurosis dorsal superficial 1095
2.º Aponeurosis dorsal profunda 1095

Págs.

CAPITULO VIII. — **Músculos del miembro inferior** 1096

ARTÍCULO PRIMERO. — *Músculos de la pelvis* 1096
1.º Glúteo mayor 1096
2.º Glúteo mediano 1099
3.º Glúteo menor 1101
4.º Piramidal de la pelvis 1103
5.º Géminos 1104
6.º Obturador interno 1105
7.º Obturador externo 1108
8.º Cuadrado crural 1109
9.º Aponeurosis de la nalga 1110

ARTÍCULO II. — *Músculos del muslo* 1110
1. Región anteroexterna 1110
1.º Tensor de la fascia lata 1111
2.º Sartorio 1113
3.º Cuádriceps crural 1115
2. Región posterointerna 1122
1.º Recto interno 1122
2.º Pectíneo 1125
3.º Aductores del muslo 1126
4.º Bíceps crural 1135
5.º Semitendinoso 1138
6.º Semimembranoso 1140
3. Aponeurosis del muslo 1143

ARTÍCULO III. — *Músculos de la pierna* 1149
1. Región anterior 1149
1.º Tibial anterior 1149
2.º Extensor común de los dedos 1151
3.º Extensor propio del pulgar 1152
4.º Peroneo anterior 1153
2. Región externa 1154
1.º Peroneo lateral largo 1154
2.º Peroneo lateral corto 1157
3. Región posterior 1158
1.º Gemelos de la pierna 1159
2.º Sóleo 1162
3.º Plantar delgado 1165
4.º Poplíteo 1166
5.º Flexor largo común o flexor tibial de los dedos 1167
6.º Flexor largo del pulgar o flexor peroneo de los dedos . . . 1169
7.º Tibial posterior 1171
4. Correderas y sinoviales de los tendones de los músculos de la pierna . . 1172
5. Aponeurosis de la pierna 1177

ARTÍCULO IV. — *Músculos del pie* 1180
1. Región dorsal 1180
Pedio o extensor corto de los dedos del pie 1180
2. Región plantar interna 1182
1.º Aductor del dedo gordo 1182
2.º Flexor corto del dedo gordo 1183
3.º Abductor del dedo gordo 1184
3. Región plantar externa 1185
1.º Abductor del dedo pequeño 1185
2.º Flexor corto del dedo pequeño 1186
3.º Oponente del dedo pequeño 1187

Págs.

4. Región plantar media 1187
   1.º Flexor corto plantar 1188
   2.º Accesorio del flexor largo o cuadrado carnoso de Sylvius . . . 1188
   3.º Lumbricales del pie 1190
   4.º Interóseos del pie. 1191
5. Aponeurosis del pie 1193
   1.º Aponeurosis de la región plantar 1194
      1.º Aponeurosis plantar superficial 1194
      2.º Aponeurosis plantar profunda. 1197
   2.º Aponeurosis de la región dorsal 1197
      1.º Aponeurosis dorsal superficial 1197
      2.º Aponeurosis del pedio 1198
      3.º Aponeurosis dorsal profunda 1198

LIBRO PRIMERO

OSTEOLOGIA

CAPITULO PRIMERO

ANATOMIA GENERAL

Los huesos, de los cuales se ocupa la osteología (de *οστεον, hueso,* y *λογος, discurso),* son órganos de color blanquecino, duros y resistentes, cuyo conjunto constituye el *esqueleto.* Situados por lo general en medio de las partes blandas, a las que sirven de sostén, forman a veces cavidades para alojar a aquéllas y protegerlas contra las violencias exteriores; se unen entre sí para formar las articulaciones, y, por último, sirven de palanca a las masas musculares que se insertan en su superficie, constituyendo así una de las partes esenciales, la parte pasiva, del aparato locomotor.

Como es sabido, no todos los animales tienen esqueleto. En ciencias naturales, la aparición de una armazón ósea en el seno del organismo representa un hecho de la mayor importancia; en efecto, en él se funda la división primaria del mundo zoológico en dos grandes grupos: animales *vertebrados* y animales sin vértebras o *invertebrados.*

Sin ningún género de duda, la osteología constituye la base de la anatomía tanto descriptiva como topográfica. Por esto, repitiendo el concepto de todos los anatomistas, en la primera página de esta obra recomendamos encarecidamente a los alumnos que pongan el mayor interés en el estudio de los huesos, no pasando de ningún modo al estudio de las partes blandas sin conocer antes con todos sus detalles, y éstos son muchísimos, la morfología del esqueleto.

No es menos importante el estudio de los huesos cuando de la anatomía filosófica se trata, pues el sistema óseo es quizá el que revela con mayor claridad los caracteres de clase, género y especie, es decir, los caracteres de serie, como si cada función y, por decirlo así, cada acto fisiológico imprimieran sobre el esqueleto huellas más o menos profundas de su manera de ser. De modo que con la simple inspección de un esqueleto cualquiera podremos casi siempre señalar cuáles eran los músculos de animal a que pertenecía, cuál fue su sistema nervioso y hasta cuáles serían los caracteres de sus aparatos digestivo y respiratorio. No estará de más recordar aquí que CUVIER y los continuadores de su obra con el simple examen de huesos fósiles han dado vida, por decirlo así, a distintas faunas extinguidas desde hace mucho tiempo y de las cuales no poseemos más datos que unos exiguos restos.

1. Idea general del esqueleto

El esqueleto es el conjunto de los huesos. Los estudiantes utilizan el *esqueleto artificial,* es decir, aquel cuyas piezas están sostenidas por ligaduras extrañas, metálicas generalmente, y el esqueleto llamado *desarticulado,* o sea aquel cuyas piezas están enteramente aisladas unas de otras.

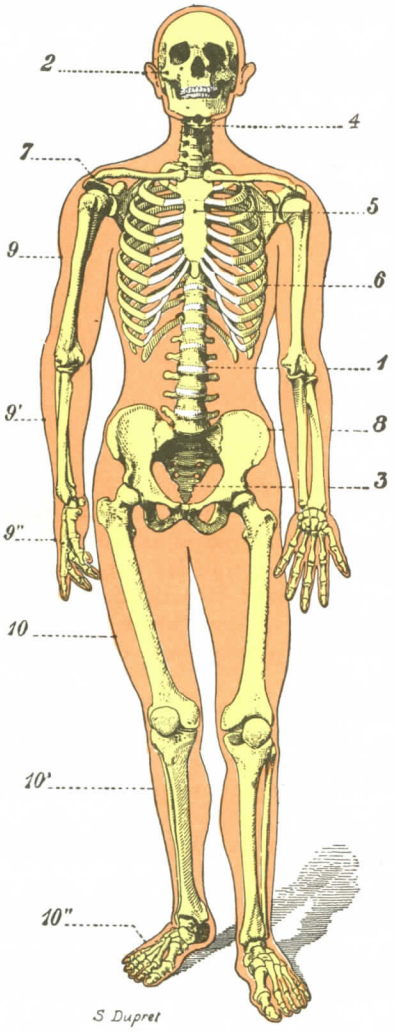

FIG. 1

Esqueleto humano, vista anterior.

1, columna vertebral. — 2, cabeza (cráneo y cara).—3, sacrocóccix.—4, hueso hioides.—5, esternón. — 6, costillas. — 7, clavícula y escápula (cinturón torácico). — 8, hueso coxal (cinturón pélvico).—9, brazo.—9', antebrazo.—9'', mano. — 10, muslo. — 10', pierna. — 10'', pie.

1.º Constitución del esqueleto. — El esqueleto humano se compone esencialmente de una larga columna, la columna *vertebral,* situada verticalmente en la línea media y formada por una serie de elementos superpuestos y similares, las *vértebras.* Esta columna se ensancha en su extremidad superior para formar el *cráneo;* su extremidad inferior, por el contrario, se adelgaza y afila para formar el *sacro* y el *cóccix,* rudimento de la cola de los animales.

En la parte anterior e inferior del cráneo se distingue un conglomerado óseo muy complejo, la *cara,* al cual puede añadirse a título de anexo el *hueso hioides.*

De la parte media de la columna vertebral se desprenden lateralmente una serie regular de arcos óseos, las *costillas.* Estos arcos, en número de veinticuatro, doce a cada lado, se dirigen hacia delante para venir, en la línea media, a articularse con otra columna, la *columna esternal* o *esternón.* Las costillas, de consuno con las dos columnas vertebral y esternebral, circunscriben un vasto recinto extensamente entretallado, el *tórax.*

Rodean la parte superior del tórax dos huesos, la clavícula y la escápula: ambos forman lo que se ha convenido en llamar *cintura torácica.* Penden de esta cintura lateralmente una serie de palancas, que se articulan entre sí y cuyo conjunto constituye el *miembro superior* o *torácico.* Este miembro superior se compone de tres segmentos, que son, de arriba abajo: 1.º, el *brazo,* que sólo comprende un hueso, el húmero; 2.º, el *antebrazo,* formado por dos huesos, el radio por fuera y el cúbito por dentro; 3.º, la *mano,* que comprende a su vez el *carpo* (con ocho huesos), el *metacarpo* (con cinco huesos) y los *dedos* (con catorce huesos).

Análogamente, de la parte inferior de la columna vertebral se desprenden, en forma de anchas alas, dos piezas óseas, notables por su solidez y dimensiones, los *huesos coxales.* Articulados entre sí en la línea media anterior, se unen por detrás con el sacro y el cóccix, circunscribiendo así, con estos dos últimos huesos, un nuevo recinto, la

pelvis. Los coxales juntos constituyen el *cinturón pélvico,* a cuyos lados se implantan los *miembros inferiores* o *pelvianos.* El miembro inferior, constituido según el mismo tipo que el miembro superior, consta de tres segmentos, que son, de arriba abajo: 1.º, el *muslo,* formado por un solo hueso, el fémur; 2.º, la *pierna,* que comprende dos huesos, tibia por dentro y peroné por fuera; 3.º, el *pie,* que ofrece a su vez el *tarso* (con siete huesos), el *metatarso* (con cinco huesos) y los *dedos* (con catorce huesos).

Con razón se consideran los cinturones torácico y pélvico como los primeros segmentos de los miembros. La anatomía filosófica, por otra parte, ha demostrado desde hace tiempo que las costillas y el esternón no son otra cosa que simples elementos vertebrales; durante mucho tiempo los anatomistas, con GŒTHE y OKEN, han referido también al tipo de la vértebra las diferentes piezas óseas que entran en la formación del cráneo y de la cara. Si esta última aserción pudiera sostenerse (ya veremos luego que no es así), podríamos dar del esqueleto humano esta sencilla definición: *el esqueleto es simplemente una serie de vértebras superpuestas, que llevan a los lados dos pares de apéndices o miembros.*

2.º **Número de huesos.** — El esqueleto de un adulto consta de 206 huesos, que son:

	Lado izquierdo	Línea media	Lado derecho	TOTAL
Columna vertebral	—	24	—	24
Sacro	—	1	—	1
Cóccix	—	1	—	1
Cráneo	2	4	2	8
Cara	6	2	6	14
Hioides	—	1	—	1
Huesecillos del oído	3	—	3	6
Costillas	12	—	12	24
Esternón	—	1	—	1
Miembro superior	32	—	32	64
Miembro inferior	31	—	31	62
TOTAL	86	34	86	206

En este número no van comprendidos los huesos supernumerarios del cráneo o *huesos wormianos* (véase cap. III), ni los pequeños *huesos sesamoideos* del pie y de la mano (véase cap. IV), cuyo número es extremadamente variable.

El número de piezas del esqueleto, que ya sabemos es de 206 en el adulto, puede disminuir, y disminuye realmente, en el viejo, por efecto de la soldadura de dos huesos próximos. Por el contrario, este número es más considerable en el sujeto joven que en adulto, debido a que algunos huesos están constituidos primitivamente por muchas piezas distintas; tal sucede con el frontal, que consta primitivamente de dos mitades simétricas, derecha e izquierda, lo mismo que con el coxal, que comprende primitivamente tres huesos distintos, ílion, pubis e isquion, etc.

3.º **Longitud proporcional de las diferentes piezas del esqueleto entre sí; reconstitución de la talla.** — La observación ha demostrado que a medida que el individuo crece, cada uno de sus huesos crece también en determinadas proporciones. De ahí la existencia de relaciones naturales entre la longitud de cada una de las piezas del esqueleto y lo que podríamos llamar la *longitud total del cuerpo* o *talla.* El estudio de estas relaciones permite establecer con la mayor precisión las proporciones del cuerpo; permite también, mediante una sencilla operación arit-

Cuadro que indica, con relación a la talla, la longitud de los huesos largos de los miembros

HOMBRES

PERONÉ	TIBIA	FÉMUR	TALLA	HÚMERO	RADIO	CÚBITO
318	319	392	1,530	295	213	227
323	324	398	1,552	298	216	231
328	330	404	1,571	302	219	235
333	335	410	1,590	306	222	239
338	340	416	1,605	309	225	243
344	346	422	1,625	313	229	246
349	351	428	1,634	316	232	249
353	357	434	1,644	320	236	253
358	362	440	1,654	324	239	257
363	368	446	1,666	328	243	260
368	373	453	1,677	332	246	263
373	378	460	1,686	336	249	266
378	383	467	1,697	340	252	270
383	389	475	1,710	344	255	273
388	394	482	1,730	348	258	276
393	400	490	1,754	352	261	280
398	405	497	1,767	356	264	283
403	410	504	1,785	360	267	287
408	415	512	1,812	364	270	290
413	420	519	1,830	368	273	293
Coeficientes medios para todos los huesos de una longitud inferior a las cifras más bajas de este cuadro:						
×4,82	4,88	3,9	x	5,25	7,11	6,66
Coeficientes medios para todos los huesos de una longitud superior a las cifras más altas de este cuadro:						
×4,37	4,32	5,53	x	4,93	6,70	6,26

mética, resolver el problema siguiente, que surge a cada paso, tanto en antropología como en medicina legal: *teniendo a mano algunos huesos o un solo hueso de los miembros, el húmero, por ejemplo, de un sujeto desconocido, determinar la talla de éste.*

A este fin, se han confeccionado cuadros en donde se encuentran indicadas, comparativamente a la talla, la longitud de las diferentes partes del esqueleto y la de los huesos más importantes de los miembros superior e inferior, cuadros que, como se comprende, permiten reconstituir rápidamente la talla según la longitud de los huesos.

En Francia se han utilizado sucesivamente los cuadros de ORFILA, TOPINARD y ROLLET. MANOUVRIER ha reanudado el estudio de las mediciones efectuadas en Lyon por ROLLET, considerando que son las que ofrecen mayores garantías de exactitud, y después de haber eliminado las causas de error, que hacían incorrectos los cuadros anteriores, ha elaborado los cuadros adjuntos.

En éstos todas las cifras que ocupan una misma línea horizontal se correspon-

Cuadro que indica, con relación a la talla, la longitud de los huesos largos de los miembros

MUJERES

PERONÉ	TIBIA	FÉMUR	TALLA	HÚMERO	RADIO	CÚBITO
283	284	363	1,400	263	193	203
288	289	368	1,420	266	195	206
293	294	373	1,440	270	197	201
298	299	378	1,455	273	199	212
303	304	383	1,470	276	201	215
307	309	388	1,488	279	203	217
311	314	393	1,497	282	205	219
316	319	398	1,513	285	207	222
320	324	403	1,528	289	209	225
325	329	408	1,543	292	211	228
330	334	415	1,556	297	214	231
336	340	422	1,568	302	218	235
341	346	429	1,582	307	222	239
346	352	436	1,595	313	226	243
351	358	443	1,612	318	230	247
356	364	450	1,630	324	234	251
361	370	457	1,650	329	238	255
366	376	464	1,670	334	242	258
371	382	471	1,692	339	246	261
376	388	478	1,715	344	250	264
Coeficientes medios para las longitudes de huesos inferiores a las cifras más bajas de este cuadro:						
×4,88	4,85	3,87	x	5,41	7,44	7,00
Coeficientes medios para las longitudes de huesos superiores a las cifras más bajas de este cuadro:						
×4,52	4,42	3,58	x	4,98	7,00	6,49

den *mutuamente*. Así, pues, la determinación de la talla teniendo a la vista un hueso de las extremidades será fácil; bastará buscar en la columna de este hueso la cifra que represente su longitud y ver luego en la columna del centro la talla correspondiente. De modo que a un fémur de 519 milímetros (hombres) corresponde, por término medio, una talla de 1,830 metros. A este mismo fémur corresponden un húmero de 368 milímetros, un cúbito de 293 milímetros, etc.

Si la longitud del hueso que se tiene a la vista es intermedia entre dos de las longitudes inscritas en el cuadro, la talla correspondiente será igualmente intermedia entre las dos tallas correspondientes. Así, a una tibia masculina de 343 milímetros (intermedia entre las cifras 340 y 346, inscritas en el cuadro) corresponde una talla de 1,615 metros (intermedia entre las cifras 1,605 y 1,625 metros).

En fin, si la longitud del hueso medido rebasa los límites del cuadro, se obtendrá la talla multiplicando esta longitud por uno de los coeficientes inscritos en la parte baja de los cuadros. De modo que la talla correspondiente a una tibia masculina de 310 milímetros será de $310 \times 4{,}80 = 1{,}488$ metros. Así mismo, un húmero de 375 milímetros corresponderá a una talla de $375 \times 4{,}93 = 1{,}848$ metros.

Para llegar a resultados precisos es indispensable medir los huesos según el procedimiento operatorio indicado por BROCA y seguido por ROLLET; deberemos emplear la *tablilla osteométrica* de BROCA y tomar la longitud máxima (en proyección) de los diferentes huesos. Para la tibia, no se tiene en cuenta la espina. El fémur se medirá en posición oblicua, es decir, estando los dos cóndilos apoyados contra el montante vertical de la tablilla.

La talla obtenida por el procedimiento que acabamos de indicar es la cadavérica; si se quiere fijar la talla en el vivo, es necesario restar 2 centímetros.

4.º Dirección de los huesos. — En los huesos hemos de considerar su dirección absoluta y su dirección relativa.

a) *Dirección absoluta.* — Llámase dirección absoluta de un hueso a la que lleva éste de por sí, esto es, considerado aisladamente y en cualquiera situación. Desde este punto de vista tenemos *huesos rectilíneos,* como el peroné; *curvilíneos en arco,* como las costillas; *torcidos en S itálica,* como la clavícula; *retorcidos sobre su eje,* como el húmero, etc.

b) *Dirección relativa.* — Se llama dirección relativa a la que cada hueso tiene, colocado en su sitio correspondiente y en un sujeto en posición vertical. Así considerado, cada hueso es, según los casos, *horizontal, vertical* u *oblicuo.*

Las direcciones vertical y horizontal no necesitan definición: un hueso es *horizontal* cuando su dirección es paralela al plano horizontal, y *vertical* cuando es perpendicular al plano horizontal.

En cuanto a la dirección oblicua, presenta notables variedades, y, para definirla, es necesario considerarla con relación a los seis planos siguientes: 1.º, el *plano medio* o *sagital,* plano vertical y anteroposterior que pasa por la línea media o, si se quiere, por la sutura sagital; 2.º, el *plano lateral,* vertical y anteroposterior, y, por consiguiente, paralelo al precedente, tangente al lado izquierdo o al derecho del sujeto; 3.º, el *plano anterior,* vertical y transversal, que pasa por la cara anterior del sujeto; 4.º, el *plano posterior,* igualmente vertical y transversal, que pasa por la cara posterior; 5.º, el *plano superior,* horizontal, tangente a la parte más elevada de la cabeza; 6.º, el *plano inferior,* horizontal como el precedente y que pasa por la planta de los pies. Para dar un ejemplo, tomemos el radio: como su extremo inferior está más apartado del plano medio que su extremo superior, diremos que este hueso se dirige oblicuamente del plano superior hacia el inferior y del plano medio hacia el lateral, o más sencillamente, que es oblicuo *de arriba abajo* y *de dentro a fuera.* Consideremos ahora las costillas, que llevan una dirección aún más complicada: como su extremo anterior está a la vez más próximo al plano anterior y al inferior que su extremo posterior, definiremos su dirección diciendo que son oblicuas *de dentro a fuera, de atrás a delante* y *de arriba abajo.*

En la enumeración de los diferentes planos sobre los cuales se inclina un hueso determinado, es indiferente tomar por punto de partida uno u otro de sus dos extremos; así, en vez de decir que el fémur es oblicuo *de arriba abajo* y *de fuera a dentro,* podemos decir con igual razón, partiendo de su extremidad inferior, que es oblicuo *de abajo arriba* y *de dentro a fuera.*

Una vez empezada la enumeración, es indispensable continuar siempre en el mismo sentido, es decir, partir siempre del mismo extremo para llegar al opuesto.

2. Conformación exterior de los huesos

La configuración exterior de los huesos es muy irregular y por lo tanto muy difícil de definir. Los antiguos anatomistas, tratando de encontrar nombre para designar las diferentes piezas del esqueleto, multiplicaron sobre este particular las comparaciones, viendo en un hueso determinada forma geométrica *(cuboides, piramidal),* en otros la forma de una barca *(escafoides),* comparando a éste con un guisante *(pisiforme),* al otro con una cuña *(esfenoides, cuneiforme),* y a otros con una concha, un martillo, un yunque, un estribo, etc. En la superficie de los huesos, tan

irregular como su forma, encontramos gran número de *eminencias, cavidades* y *agujeros.*

1.º **Forma general.** — Considerados en su configuración general, los huesos se dividen en tres grandes grupos, cuyas denominaciones equivalen a su correspondiente definición: *huesos largos, huesos anchos* y *huesos cortos.*

a) *Huesos largos.* — Llámanse huesos largos aquellos en los que una de las tres dimensiones, la longitud, predomina sobre las otras dos; se encuentran en los miembros. En cada uno de ellos hemos de considerar: un cuerpo y dos extremos. — El *cuerpo,* llamado también *diáfisis,* es casi siempre prismático y triangular, y algunas veces irregularmente cilíndrico. — Los *extremos* o *epífisis,* generalmente más voluminosos que el cuerpo, presentan una o varias superficies lisas correspondientes a los puntos de su articulación con los huesos inmediatos; alrededor de estas caras articulares existen eminencias o cavidades rugosas para la inserción de ligamentos o de músculos.

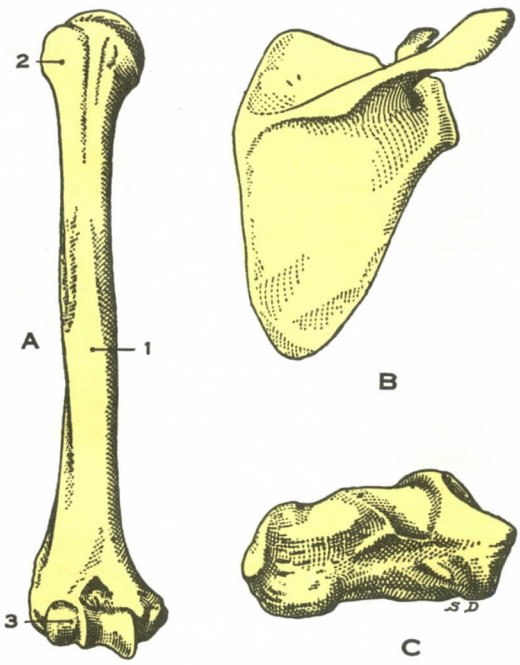

FIG. 2

Las tres formas de huesos.

A, hueso largo (húmero, vista anterior), con: 1, su diáfisis; 2, su epífisis superior; 3, su epífisis inferior. — B, hueso ancho (escápula, vista anterior). — C, hueso corto (calcáneo, vista lateral).

b) *Huesos anchos o planos.* — Se llaman huesos anchos o planos aquellos en los que dos dimensiones, longitud y latitud, predominan sobre la tercera y son casi iguales entre sí. Se les encuentra rodeando las cavidades que contribuyen a formar (cráneo, pelvis). Presentan de ordinario dos caras, una cóncava y otra convexa, y un número de bordes que está en relación con su configuración particular; el frontal tiene tres bordes, el parietal y el occipital tienen cuatro, etc. De estos bordes, unos están destinados a unirse con los huesos inmediatos, y otros prestan inserción a diferentes músculos, y para facilitar esta inserción son gruesos y están erizados de rugosidades.

c) *Huesos cortos.* — Llámanse huesos cortos aquellos en que sus tres dimensiones, longitud, latitud y grosor, son sensiblemente iguales. Los encontramos en la columna vertebral, en el carpo y en el tarso, y en general en todas las regiones que, teniendo que ser muy resistentes, disfrutan de muy variados pero poco extensos movimientos. Los huesos cortos tienen una forma más o menos cúbica, y por consiguiente se distinguen en ellos gran número de facetas, destinadas unas a las articulaciones y otras a las inserciones de ligamentos y músculos.

2.º **Regiones o elementos descriptivos de los huesos.** — Cualquiera que sea su forma, se distinguen siempre en los huesos *caras, bordes* y *extremos,* lo cual constituye lo que podríamos llamar regiones o elementos descriptivos de los mismos. Cada una de estas regiones se califica ordinariamente con un adjetivo, interna, externa, anterior, posterior, superior, inferior, según su orientación, es decir, según

mire hacia el plano medio, lateral, anterior o posterior, etc., del sujeto colocado en posición vertical. Así, por ejemplo, el húmero tiene dos *extremos,* uno superior y otro inferior, y *tres caras,* que se denominan posterior, interna y externa. En la clavícula estudiamos *dos extremos,* interno y externo, y dos *caras,* superior e inferior.

En las descripciones modernas encontramos frecuentemente las palabras *proximal* y *distal* para designar las regiones óseas. Estas dos palabras, que tienden a introducirse cada día más en la nomenclatura anatómica, se aplican siempre a dos regiones opuestas de una misma pieza ósea: llámase proximal, tanto si se trata de un extremo como de un borde o de una cara, a la región que está más próxima al plano medio, y distal a la que se halla más alejada del mismo. Así, por ejemplo, las costillas tienen dos extremos: posterior o *proximal,* y anterior o *distal.*

Cuando se trata de los huesos de los miembros, la palabra *proximal* se aplica a la parte que corresponde a la raíz del miembro, y la de *distal,* a la parte opuesta, o sea a la que corresponde al extremo libre. Así, respecto del fémur, el extremo superior es el *proximal* y el inferior el *distal.* Para los metatarsianos, extremo *proximal* es el que se articula con los huesos del tarso, y el *distal,* el que se articula con las falanges.

3.º Eminencias de los huesos o apófisis. — Se designan con este nombre las partes de los huesos, cualquiera que sea su forma, que sobresalen en la superficie de los mismos. Se dividen en articulares y no articulares.

a) *Eminencias articulares.* — Las eminencias articulares, como su nombre indica, corresponden a las articulaciones. Como veremos más adelante (véase ARTROLOGÍA), difieren considerablemente según correspondan a articulaciones movibles o a articulaciones fijas.

b) *Eminencias no articulares.* — Las eminencias no articulares se distinguen, según su forma, en *eminencias propiamente dichas, protuberancias* o *tuberosidades, eminencias mamilares, espinas, líneas, crestas,* etc., denominaciones suficientemente expresivas de por sí para hacer innecesaria toda definición. Estas eminencias son generalmente rugosas, y en su mayoría están destinadas a prestar inserción a ligamentos o a músculos.

En la morfología general es, por decirlo así, ley el que cada prominencia de inserción tenga un desarrollo proporcional a los órganos que en ella se implantan; por esto vemos que las eminencias no articulares adquieren mayor desarrollo en los sujetos vigorosos que en los de débil musculatura, y son más pronunciadas en el hombre que en la mujer, y en el obrero, que exige a sus músculos un trabajo incesante y enérgico, que en el hombre de bufete, condenado por razón de sus ocupaciones a una vida sedentaria.

En cuanto a las denominaciones que han recibido las eminencias óseas, son tan numerosas como caprichosas y hasta extravagantes *(apófisis coracoides, coronoides, unciformes).* Hemos de convenir, con CRUVEILHIER, en que en ningún punto como en éste se ha llevado tan lejos la imaginación en el lenguaje anatómico. Por caprichosa que sea, hemos de aceptar tal nomenclatura, puesto que está consagrada por el uso secular, y sin duda resistirá todas las tentativas que puedan hacerse para substituirla por denominaciones más científicas.

4.º Cavidades de los huesos. — Las cavidades de los huesos se dividen, como las eminencias, en dos grupos distintos: cavidades articulares y cavidades no articulares.

a) *Cavidades articulares.* — Las cavidades articulares se oponen a las eminencias del mismo nombre, y están de ordinario dispuestas para corresponderse exactamente en toda su extensión. Al estudiar las articulaciones veremos que estas cavidades son muy variables tanto en su forma y extensión como en su grado de excavación, etc

b) *Cavidades no articulares.* — Las cavidades no articulares tienen una morfología muy variable; pero no insistiremos ahora sobre este particular, ya que más adelante hemos de estudiar cada una de ellas en concreto con los huesos a que pertenecen. Consideradas únicamente desde el punto de vista de su uso, podemos dividirlas en tres clases: 1.º, *cavidades de inserción;* 2.º, *cavidades de recepción,* y 3.º, *cavidades de ampliación.*

α) Las *cavidades de inserción* sirven de asidero unas veces a ligamentos y otras a músculos. La cavidad digital del trocánter mayor nos proporciona uno de los más típicos ejemplos.

β) Entre las *cavidades de recepción,* unas dan alojamiento a tendones, arterias, nervios, y entonces ofrecen la forma de *canales* o de *surcos* más o menos profundos y más o menos prolongados. Otras alojan órganos más voluminosos, como el cerebelo, los diferentes lóbulos cerebrales, el globo del ojo, y se designan ordinariamente con el nombre de *fosas* (fosa occipital, fosa frontal, fosa orbitaria). Es de notar que el hueso así ahuecado o excavado, se amolda exactamente, en la mayoría de los casos, sobre el órgano que recibe, como si éste hubiese impreso su forma en la superfície ósea, de donde deriva el nombre de *cavidades de impresión* que se da a veces a las cavidades de recepción.

γ) Por último, designamos con el nombre de *cavidades* de ampliación a todas las oquedades, más o menos anfractuosas, que, denominadas así mismo *senos* (senos maxilares, senos frontales) o *celdillas* (celdillas etmoidales), están diseminadas alrededor de las fosas nasales y comunican con estas últimas cavidades por medio de aberturas más o menos estrechas. También la caja del tímpano tiene sus cavidades de ampliación, las *celdas mastoideas.*

5.º **Agujeros y conductos de los huesos.** — Dos órdenes de agujeros o conductos se abren en la superficie de los huesos: unos son *conductos de transmisión,* y dan paso a vasos y nervios que se limitan a atravesar los huesos sin detenerse en ellos; otros, *conductos nutricios,* dan paso a los vasos que proporcionan a los huesos sus principios nutritivos.

a) *Agujeros y conductos de transmisión.* — Los agujeros y conductos de transmisión son unas veces grandes, como el agujero occipital, en el que se aloja el bulbo raquídeo, el conducto carotídeo, recorrido por la carótida interna; y otras veces son muy pequeños, como el agujero redondo menor, atravesado por la arteria meníngea media, el conducto de Jacobson, que da paso al filete nervioso del mismo nombre. Muchos agujeros y conductos, por razón de su forma, toman los nombres de *hiatus* (hiato de Falopio), *hendidura* (hendidura esfenoidal), *cisura* (cisura de Glaser). También se encuentran en la base del cráneo *agujeros rasgados,* así llamados porque su contorno tiene una forma muy irregular.

b) *Agujeros y conductos nutricios.* — Los agujeros y conductos nutricios se dividen en cuatro órdenes, según sus dimensiones. — Los *agujeros de primer orden* son los mayores y se hallan exclusivamente en la diáfisis de los huesos largos y en algunos huesos anchos. Casi siempre son oblicuos y dan paso a la *arteria nutricia,* acompañada a veces de un filete nervioso. — Los *agujeros de segundo orden* se encuentran en las epífisis de los huesos largos, en los bordes de los anchos y en las caras no articulares de los cortos. Su número es considerable: BICHAT contó 50 en el calcáneo, 20 en el cuerpo de una vértebra dorsal y 140 en la extremidad inferior del fémur. Sirven principalmente para dar paso a las venas. — Los *agujeros de tercer orden,* mucho más pequeños que los anteriores, aparecen indistintamente en toda la superficie del hueso que reviste el periostio. Se cuentan, por término medio, de 40 a 50 por milímetro cuadrado y constituyen el punto de origen de un sistema de conductos que estudiaremos más adelante, al hablar de la estructura de los huesos, con el nombre de conductos de Havers. — Los *agujeros de cuarto orden* son a la vez mucho más pequeños y numerosos que los de tercer orden, y representan los orificios exteriores de los conductillos óseos, los cuales, por el otro extremo abocan en los osteoplastos.

De estos diferentes tipos de conductos nutricios de los huesos, los de primer orden son los más interesantes, cuando menos desde el punto de vista de la anatomía descriptiva; y aunque más adelante hemos de encontrarlos uno a uno en los diferentes huesos a que pertenecen, creemos que podrá ser de alguna utilidad reunir aquí, en un cuadro sinóptico, los principales, indicando en cada uno su situación y su dirección:

Huesos	Situación del agujero nutricio	Dirección del agujero nutricio
Clavícula . . .	Cara inferior, cerca del borde posterior (a veces doble, a veces no existe).	Oblicuo hacia fuera.
Omóplato . . .	3 agujeros . . *a*, en la fosa supraespinosa.	Oblicuo hacia abajo.
	b, en la fosa infraespinosa.	Oblicuo hacia arriba.
	c, en la fosa subescapular.	Oblicuo hacia atrás.
Húmero	Cara interna, un poco por debajo de su parte media.	Oblicuo de arriba abajo.
Cúbito	Cara anterior, en la unión del tercio superior con el tercio medio.	Oblicuo de abajo arriba.
Radio	Id., un poco más abajo que el precedente.	Oblicuo de abajo arriba.
Coxal	3 agujeros . . *a*, en la fosa ilíaca interna.	Oblicuo hacia abajo y atrás.
	b, en la fosa ilíaca externa.	Oblicuo hacia arriba y atrás.
	c, un poco por delante de la escotadura ciática.	Oblicuo hacia arriba y atrás.
Fémur	Línea ásera, algo por encima de la mitad del hueso.	Oblicuo de abajo arriba.
Peroné	Cara posterior, en su tercio medio.	Oblicuo de arriba abajo.
Tibia	Cara posterior, en la unión del tercio superior con el tercio medio.	Oblicuo de arriba abajo.

En este cuadro se ve que los conductos nutricios presentan, según los huesos, posiciones diferentes. Limitándonos a los huesos largos propiamente dichos, se encuentran: 1.º, en el húmero y en el fémur, en la parte media de la diáfisis (un poco más abajo en el húmero, un poco más arriba en el fémur); 2.º, en el cúbito, radio, tibia y peroné, en la unión del tercio superior con el tercio medio, y hasta a veces en el tercio superior. Las mismas variaciones se encuentran respecto a su dirección: oblicuos de arriba abajo en el húmero y en los huesos de la pierna, son, por el contrario, oblicuos de abajo arriba en el fémur y en los dos huesos del antebrazo. En términos más claros, *se dirigen hacia el codo y se alejan de la rodilla.*

Ningún hecho morfológico es producto casual, y todas las divergencias que acabamos de indicar respecto de los conductos nutricios de los huesos encuentran su explicación en alguna ley de la osteogenia.

Desde las investigaciones de Humphry, de Schwalbe y de Retterer, confirmadas por Piollet, se admite generalmente en la actualidad que aquéllas *resultan de la desigualdad de crecimiento de los extremos óseos.*

Conocido es el experimento del clavo que se implanta en el centro de un hueso largo de un animal joven y que, una vez efectuado el crecimiento del hueso, no se encuentra ya en el centro, sino en un punto más cercano de un extremo que del

otro. Esto es debido a que los extremos del hueso o epífisis se han alejado del centro primitivo de la diáfisis de un modo desigual, y el clavo, naturalmente, se halla más distante del que más se ha alejado. El agujero nutricio hace exactamente lo mismo que el clavo del experimento: durante el curso del crecimiento de los huesos largos se aleja de la epífisis más fértil, para aproximarse a la del lado opuesto. Se comprende desde luego que estos desplazamientos son sólo aparentes; el agujero no cambia de posición, son las dos epífisis las que se alejan de él, *una más que la otra.*

Ahora bien, los experimentos y los hechos patológicos nos enseñan que la epífisis más fértil es: 1.º, *en el miembro superior,* la superior del húmero y la inferior de los huesos del antebrazo, en suma, las *epífisis más lejanas del codo;* 2.º, *en el miembro inferior,* la inferior del fémur y la superior de los dos huesos de la pierna, en suma, las *epífisis que confinan con la rodilla. Así, pues, en el miembro superior los agujeros nutricios se aproximan al codo, al paso que en el miembro inferior se alejan de la rodilla.*

La dirección del conducto nutricio se explica claramente por el hecho mismo de su desplazamiento, cuya consecuencia es un cambio del de la arteria nutricia en igual sentido. En el feto, todas las arterias nutricias de los huesos largos se dirigen, al principio, hacia la extremidad libre de los miembros: son descendentes. Pero poco a poco, por efecto del desplazamiento del agujero nutricio (que en el fémur y en los dos huesos del antebrazo *asciende,* y, por el contrario, en el húmero y en los dos huesos de la pierna *desciende;* véase la figura 3), la arteria nutricia modifica naturalmente su trayecto, para ir a parar al agujero nutricio que le está destinado, sea cual fuere el cambio que éste haya efectuado. Así, en los huesos últimamente mencionados (húmero, tibia, peroné), acentúa su dirección descendente o al menos la conserva; en cambio, en los primeros (fémur, radio, cúbito), obligadas a remontarse a los agujeros que se han desplazado hacia arriba, se convierten primeramente en transversales y luego en oblicuamente ascendentes, o dicho en otros términos, *recurrentes.*

Como dijimos, los conductos nutricios del hueso siguen la misma dirección que las arterias que los atraviesan, alrededor de las cuales se modelan; ésta es la causa de que los conductos nutricios de los huesos largos de los miembros sean ascenden-

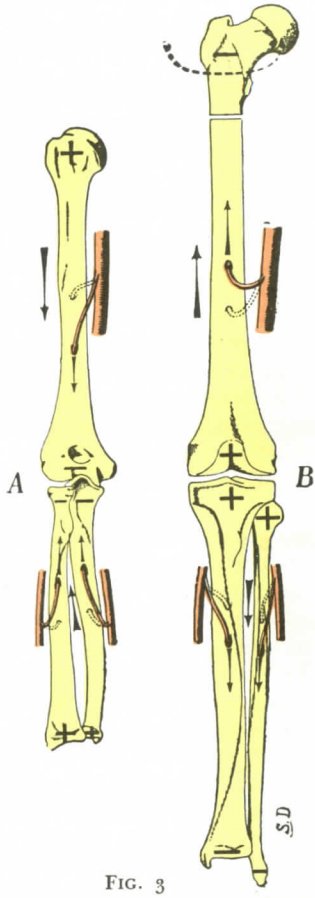

FIG. 3

Esquema que muestra, en los huesos largos de los miembros, el cambio de sitio del agujero nutricio y el cambio de dirección que, a consecuencia de ese desplazamiento, experimenta la arteria nutricia: A, miembro superior; B, miembro inferior.

La parte inferior del fémur y los dos huesos de la pierna han sufrido una rotación de 180° con objeto de restablecer las homologías de los huesos de los miembros. Las flechas situadas por fuera de los huesos indican el sentido en que se desplazan los conductos nutricios. — Las flechas situadas en los huesos mismos indican la dirección de esos mismos conductos nutricios.—Los signos + y — situados sobre las epífisis indican, el primero, la *epífisis más fértil,* el segundo, la *epífisis menos fértil.* — Las líneas de puntos indican la situación primitiva del agujero nutricio y de su arteria: el trayecto señalado con una línea continua indica esta misma situación en el adulto. — Se ve muy claramente que las arterias nutricias y, por consiguiente, sus agujeros nutricios se dirigen siempre hacia la epífisis menos fértil, esto es, se dirigen hacia el codo y se alejan de la rodilla.

tes en el fémur y en los dos huesos del antebrazo (cruzados por arterias oblicuamente ascedentes) y descendentes en el húmero y en los dos huesos de la pierna (cruzados por arterias oblicuamente descendentes), lo que equivale, a decir, repitiendo la enunciada fórmula anterior, que *se dirigen hacia el codo y se apartan de la rodilla.*

6.° **Periostio.** — La conformación exterior del hueso que acabamos de dar se aplica tanto al hueso fresco como al seco. El primero posee, además, elementos que desaparecen con bastante rapidez después de la muerte y nunca existen en los huesos del esqueleto preparado. Estos elementos son los cartílagos articulares y el periostio. Los primeros se describirán más adelante (véase Libro II, ARTROLOGÍA).

El periostio (de *περι, alrededor,* y *οστεον, hueso)* es una membrana fibrosa dispuesta a manera de envoltura en las diferentes piezas del esqueleto. Durante el período de osificación, como veremos más adelante, el periostio toma gran parte en la elaboración de las piezas óseas. Más tarde, cuando estas piezas han alcanzado su completo desarrollo, les proporciona sus vasos y con ellos los materiales necesarios para su nutrición. De este modo el periostio resulta ser la *membrana nutricia* de los huesos.

a) *Caracteres físicos.* — El periostio tiene color blanquecino, con un ligero tinte amarillento en los sujetos que presentan cierto grado de gordura.

Su grosor, muy variable, es generalmente proporcional a las dimensiones del hueso, de modo que es menos grueso en los huesos cortos que en los anchos, y menos en éstos que en los largos de las extremidades. En estos últimos el periostio es más delgado en la diáfisis (un milímetro aproximadamente) que en las epífisis (de uno a tres milímetros).

El periostio de mayor grosor es el que reviste en su cara exocraneal la apófisis basilar del occipital, y el más delgado, el que tapiza interiormente las cavidades que forman los huesos de la cara.

b) *Disposición general.* — Considerado en su disposición general, el periostio es una membrana continua, que envuelve en casi toda su extensión la superficie exterior de los huesos. Decimos en *casi toda su extensión,* porque falta a nivel de los tendones y de los ligamentos, toda vez que los fascículos conjuntivos de estos tendones y ligamentos se insertan directamente en el hueso y hasta penetran en parte en su espesor en forma de fibras de Scharpey. Falta también en las partes que reviste el cartílago articular; al alcanzar este cartílago articular, *se confunde con la cápsula fibrosa de la articulación y, por intermedio de esta última, se continúa con el periostio que cubre el hueso o los huesos inmediatos.*

c) *Relaciones.* — Desde el punto de vista de sus relaciones hemos de considerar en el periostio dos caras, *externa* e *interna.*

α) *Cara externa.* — Por su cara externa el periostio está en relación con los más diversos órganos, músculos, tendones, vasos arteriales y venosos, glándulas (la glándula submaxilar, por ejemplo, está en contacto con el periostio de la cara interna del maxilar), mucosas, etc. Una capa de tejido celular, en unos puntos más o menos laxa y en otros extremadamente tupida, separa la membrana perióstica de estas diferentes formaciones. En ciertas mucosas esta capa celular intermedia se halla tan apretujada que casi podría decirse que no existe, y en este caso, periostio y mucosa están tan íntimamente unidos entre sí, que forman, digámoslo así, una sola membrana, una fibromucosa. Tal es la disposición que se encuentra en las fosas nasales, en la bóveda palatina, en la caja del tímpano, etc.

β) *Cara interna.* — La cara interna del periostio descansa inmediatamente sobre el hueso, al cual está más o menos íntimamente adherida. De ordinario esta adherencia es tanto más pronunciada cuanto más desigual es la superficie ósea; por

esto el despegamiento del periostio es más fácil en los huesos planos que en los cortos, y más en la diáfisis de los huesos largos que en sus epífisis. La adherencia del periostio al hueso subyacente es debida en parte a los vasos, siempre muy numerosos, que del periostio van al hueso. Pero es debida también y principalmente a la presencia de aquellos fascículos conjuntivos, indicados más arriba, que, con el nombre de fibras de Sharpey, surgen de la parte profunda de la membrana fibrosa perióstica para penetrar más o menos profundamente en la substancia ósea. Hemos de añadir que esta adherencia del periostio varía con la edad; generalmente es tanto mayor cuanto más edad tiene el sujeto. Como veremos más adelante, el periostio desempeña un papel importante en el crecimiento en grosor de los huesos.

d) *Vasos y nervios del periostio.* — El periostio posee una vascularización muy rica, disposición anatómica que está en relación con sus funciones de membrana nutricia del hueso.

α) Las *arterias,* extremadamente numerosas, provienen de las ramas arteriales vecinas. Penetran en el periostio por los diferentes puntos de su cara exterior y se ramifican en su espesor, preferentemente por su capa externa, para formar una red de mallas muy apretadas y de forma poligonal. De esta red proceden los innumerables ramos y ramificaciones destinados al hueso (véase más adelante *Vasos y nervios de los huesos*).

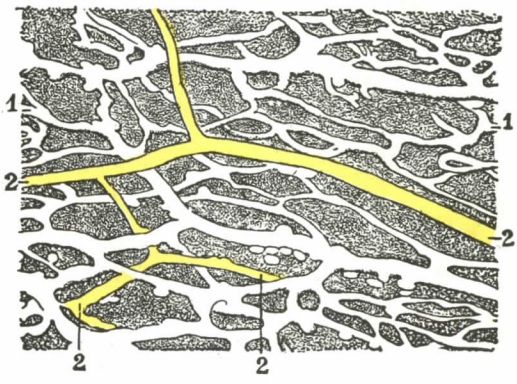

FIG. 4

Red linfática de la capa superficial del periostio. (Según BUDGE.)

1, 1, vasos linfáticos. — 2, 2, 2, 2, vasos venosos.

β) Las *venas* del periostio son mucho más abundantes que las arterias, y también más voluminosas. De ordinario dos vasos venosos acompañan a los principales ramos arteriales; pero, después de tres o cuatro divisiones, arterias y venas se independizan (SAPPEY).

γ) Los *linfáticos* (fig. 4, 1) fueron descritos por primera vez en 1887 por BUDGE. Forman una red de anchas mallas, compuesta de muchas capas, que se entrecruzan irregularmente con las mallas de la red sanguínea. Los cortes transversales del periostio demuestran que los vasos linfáticos son principalmente abundantes en la capa externa de la membrana fibrosa, encontrándose muchos menos en la capa interna. Por parte del hueso, los linfáticos del periostio entran en relación con las vainas perivasculares de los conductos de Havers (véanse los *Tratados de Histología).* Por el lado opuesto, BUDGE ha podido seguirlos en los troncos colectores que corren por la cara exterior del periostio.

δ) Los *nervios* del periostio son todavía poco conocidos, pero su existencia no es dudosa y todos los anatomistas insisten en el número considerable de filetes nerviosos que penetran en esta membrana. De estos filetes, unos son primitivamente independientes; otros, que acompañan primero a las arterias, se separan pronto de ellas para formar en las capas superficiales del periostio, en el punto en donde se encuentran preferentemente los vasos sanguíneos y linfáticos, una red de mallas irregulares. Innumerables ramificaciones que parten de esta red se adosan en su mayor parte a las arteriolas para penetrar con ellas en el espesor del hueso; los demás siguen en el periostio, pero no está todavía bien dilucidado su modo de terminación. PANSINI señaló la existencia de corpúsculos de Pacini en el periostio de las aves.

3. Conformación interior y arquitectura de los huesos

Vistos en corte y en estado fresco los huesos tienen un tinte unas veces rojizo, otras amarillento o grisáceo, debido a la presencia, en su espesor, de una substancia blanda y diversamente colorada (véase más adelante), denominada *medula*. Esta substancia está contenida en cavidades de tamaño muy diversos que circunscriben láminas de substancia dura, la *substancia ósea* o *tejido óseo* propiamente dicho.

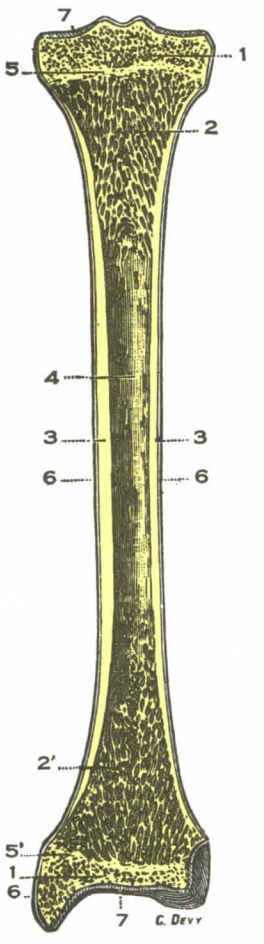

FIG. 5
Corte longitudinal de la tibia.

1, epífisis (tejido esponjoso). — 2, diáfisis (tejido reticular). — 3, diáfisis (tejido compacto). — 4, conducto medular. — 5, vestigio de la soldadura de la epífisis con la diáfisis *(línea diafisoepifisaria)*. — 6, periostio. — 7, corte del cartílago de incrustación.

1.° Diferentes variedades de tejido óseo. — La substancia ósea propiamente dicha es de color blanquecino y consistencia leñosa, y se presenta, según los puntos en que se examina, bajo tres aspectos diferentes, formando así tres variedades, que son: tejido compacto, tejido esponjoso y tejido reticular.

α) El *tejido compacto* (fig. 5, 3) está formado por laminillas óseas, inmediatamente aplicadas unas contra otras sin cavidades intermedias.

β) El *tejido esponjoso* (fig. 5, 1), formado también por laminillas de diferentes orientaciones que entran únicamente en contacto con ciertos puntos, por lo cual dejan entre sí un sistema de pequeñas cavidades en las que se acumula la medula ósea. En este estado de organización el tejido óseo aparece interiormente hueco a manera de una *esponja;* de ahí su denominación de *tejido esponjoso.*

γ) Por último, el *tejido reticular* o *areolar* (figura 5, 2) no es más que una variedad del tejido esponjoso, en la cual los tabiques óseos están más espaciados y, por consiguiente, son más grandes las cavidades intermedias.

Estas tres variedades de aspecto que presenta el tejido óseo, compacto, esponjoso y areolar, resultan simplemente de una disposición arquitectónica diferente de la substancia ósea. La estructura íntima del tejido, como muestra la histología, es en todos los casos la misma. Veamos ahora cómo se distribuyen las diferentes variedades del tejido óseo en cada uno de los tres grupos de huesos, *largos, anchos* y *cortos.*

2.° Conformación interior y arquitectural de los huesos largos. — Como ya sabemos, los huesos largos constan cada uno de una parte media, llamada *cuerpo* o *diáfisis,* y de dos extremos más o menos engrosados, llamados *epífisis.* Para formarse una idea exacta del modo de constitución de cada uno de estos segmentos del hueso, basta practicar en éste un corte longitudinal que pase por su eje (fig. 5).

a) *Epífisis.* — Las epífisis aparecen formadas casi exclusivamente por tejido esponjoso. Unicamente en la periferia, es decir, en la parte que confina con la superficie exterior del hueso, el tejido esponjoso epifisario está cubierto por una delgada capa de tejido compacto. Esta cáscara periférica de tejido compacto falta, tan-

to en el punto en que la epífisis se une a la diáfisis, como en aquellos puntos de su extremidad libre que están cubiertos de cartílago articular.

El estudio del desarrollo morfológico e histológico de los huesos nos informa acerca del origen de las epífisis. Como veremos más adelante, éstas se constituyen por puntos de osificación independientes del punto de osificación primario. Quedan aisladas de la diáfisis durante el período de crecimiento por un vestigio de la maqueta cartilaginosa primitiva de los huesos que se denomina *cartílago de conjunción* o *cartílago diafisoepifisario*. Este cartílago es capaz de un trabajo de proliferación intensa e influye considerablemente en el desarrollo de los huesos. *La individualidad de la epífisis deriva, pues, de un punto especial de osificación en los extremos de los huesos largos.*

En realidad, existen también en los huesos planos y cortos, y hasta en la base del cráneo, puntos de osificación secundarios separados del punto de osificación principal por una banda cartilaginosa que persiste más o menos tiempo. Estos puntos tienen el valor o la significación de los puntos epifisarios, mientras que el cartílago que los separa del punto principal tiene el valor del cartílago de conjunción de los huesos largos. Las dos formaciones, cartílago de conjunción y epífisis ósea, aparecen, pues, sometidas a un examen superficial, indisolublemente unidas una con otra. En realidad, no hay nada de esto. El cartílago de conjunción, situado siempre en los huesos largos, en el extremo más ancho y no en el punto en que el cilindro diafisario se ensancha para continuarse con la cabeza, puede existir aun sin epífisis ósea. VIALLETON ha insistido en el hecho de que el cartílago de conjunción se caracteriza por una ordenación regular de las células. Estas, apiladas unas encima de las otras, *seriadas* como se ha dicho, constituyen una zona de proliferación que se encontrará siempre en todo cartílago a *cierta distancia de la superficie articular, haya o no epífisis ósea.*

En los huesos largos, el cartílago de conjunción prolifera en el sentido diafisario y en modo alguno por parte de la epífisis. *Hay motivo, pues, para suprimir la expresión de epífisis fértil* empleada por los cirujanos para designar la epífisis situada en el extremo del hueso donde el crecimiento de éste es preponderante, ya que este crecimiento es, en efecto, de desigual importancia en ambos extremos de un mismo hueso. Esta expresión es desdichada porque confiere a la epífisis un papel que no le corresponde. La epífisis, en efecto, sólo desempeña un papel secundario en el crecimiento en longitud del hueso largo; es un simple testigo de los cambios internos que el cartílago se ve obligado a experimentar para lograrlo.

En el hombre estos núcleos de osificación separados que constituyen las epífisis aparecen después del nacimiento y se sueldan tardíamente. Su soldadura marca la terminación del crecimiento óseo.

¿Cuál es la significación de las epífisis? En las aves, cocodrilos y tortugas, jamás encontramos verdaderas epífisis; en los saurios y en los mamíferos principalmente son por el contrario numerosas. ¿Se hallan en relación con las tracciones y presiones soportadas por los huesos (PARSONS), o bien su razón de ser debe buscarse en las condiciones de crecimiento particular de las piezas esqueléticas (VIALLETON)? La cuestión sigue todavía obscura; sin embargo, la última hipótesis nos parece muy verosímil.

b) *Diáfisis.* — La diáfisis está esencialmente constituida por tejido compacto que alcanza su mayor espesor en la parte media del hueso, del que no ocupa más que la periferia. En su centro se encuentra una cavidad longitudinal (fig. 5), que se extiende ordinariamente hasta las epífisis y a veces penetra en ellas: el *conducto medular,* así llamado porque, en él se aloja la medula ósea. Estudiemos el conducto y su contenido.

α) El *conducto medular* tiene forma cilindroidea y su corte transversal es más o menos circular; la conformación del conducto no reproduce la del hueso. El es-

pesor de su pared es en general mayor a nivel de los bordes que a nivel de sus caras cuando es prismático (fig. 6). Por ambos extremos, el conducto medular presenta ordinariamente un sistema de delgadas láminas que van de una pared a la otra, entrecruzándose y formando ángulos diversos que circunscriben entre sí anchas aréolas; es el *tejido areolar* del conducto. En el centro del hueso este tejido areolar se enrarece cada vez más y acaba por desaparecer; sin embargo, las paredes del conducto nunca son lisas, sino que aparecen erizadas de asperezas y excavadas de lagunas, prueba del trabajo de resorción que en ellas se efectúa a ese nivel. Por el lado opuesto, es decir, hacia las epífisis, las aréolas son cada vez más estrechas, y por gradaciones insensibles el tejido areolar se continúa con el tejido esponjoso de la epífisis. Recordemos que en el conducto medular desembocan los conductos nutricios del hueso, de que ya hemos hablado.

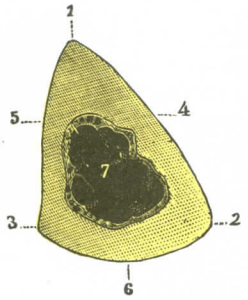

FIG. 6

Corte transversal de la tibia en su parte media.

1, borde anterior. — 2, borde interno. — 3, borde externo.—4, cara interna.—5, cara externa. — 6, cara posterior. — 7, conducto medular.

β) La *medula ósea* es una substancia blanda, de consistencia pulposa, que se encuentra en todas las cavidades del tejido óseo: el conducto central de los huesos largos y las aréolas del tejido esponjoso. Su función, además de aligerar las piezas esqueléticas, es la de contribuir con otros órganos determinados a la formación de los elementos figurados de la sangre, tomando así una parte importante en la hematopoyesis.

La medula ósea tiene diferente aspecto según el punto y las condiciones en que se examina, pudiendo distinguirse la *medula roja,* la *medula amarilla,* la *medula gelatinosa* y la *medula gris* (véanse los *Tratados de Histología*).

1.° La *medula roja* tiene por carácter, como su nombre indica, su coloración roja muy pronunciada. Ocupa todas las cavidades de los huesos del feto, por lo cual la mayoría de los anatomistas la llaman también *medula fetal.* En el adulto se la encuentra en el interior de las aréolas de ciertos huesos de estructura esponjosa, tales como los cuerpos vertebrales, los huesos de la base del cráneo, las costillas, el esternón, etc. Desempeña un papel de importancia en el proceso de osificación y en formación de los elementos figurados de la sangre.

2.° La *medula amarilla* o *medula adiposa* llena casi la totalidad de las cavidades óseas del adulto: principalmente el conducto diafisario de los huesos largos. Así como la medula roja es la propia del feto, la medula amarilla lo es del adulto. El contenido oleoso de las células adiposas es rico en margarina, por lo cual la medula amarilla se endurece por enfriamiento, pero sigue siendo siempre friable a causa de la poca cohesión de sus elementos, que no retienen ninguna trama fibrosa sólida.

3.° La *medula gelatinosa* o *gelatiniforme,* así denominada (ROBIN) por su semitransparencia y consistencia, se encuentra excepcionalmente en el hombre, y aun sólo en el adulto: ocupa las aréolas de los huesos anchos que entran en la constitución del cráneo y de la cara.

4.° La *medula gris,* sumamente rara en el hombre, se la encuentra sobre todo en los roedores.

La medula ósea, como el hueso mismo, posee vasos y nervios:

Los *vasos sanguíneos* de la medula de los huesos provienen, en parte, de la arteria nutricia y, en parte, de las arterias periósticas (véase anteriormente). Las arterias, después de dividirse y subdividirse sucesivamente, como en otras partes, terminan por una red capilar. Los vasos que entran en la constitución, de esta red presentan al principio la forma y el calibre de los capilares ordinarios; luego de un corto trayecto, poco después de haberse separado de las arteriolas, se dilatan y se

hinchan a trechos, formando conductos irregulares, de trayecto sinuoso y con paredes más o menos abolladas. La mayoría de ellos penetran en el hueso y van a anastomosarse con los vasos periósticos.

Así dilatados, estos vasos han sido confundidos con venas, siendo así que, por su estructura, pertenecen al grupo de los capilares verdaderos. Para reunir y conciliar las dos opiniones (son capilares intermedios entre los ordinarios y las primeras venillas), se les designa ordinariamente con el nombre de capilares venosos. Miden por término medio 100 μ de diámetro y forman en su conjunto una red tupida cuyas mallas miden de 200 a 300 μ. En la periferia de la medula terminan por asas que llegan a ponerse en contacto con la superficie ósea (MORAT) y se continúan a veces con los tronquitos venosos que contienen los anchos conductos de Havers.

No se han encontrado en la medula ósea vasos linfáticos verdaderos. La linfa circula por ella según una forma que aún ignoramos.

Los *nervios* de la medula ósea, señalados ya desde hace mucho tiempo por GROS y KÖLLIKER, fueron estudiados nuevamente por RÉMY, VARIOT y OTTOLENGHI. Proceden en su mayoría del tronquito nervioso que penetra en el agujero nutricio junto con la arteria nutricia; los otros, mucho menos numerosos, se originan de la red perióstica. Llegados a la medula, los ramos nerviosos siguen generalmente la dirección de los vasos sanguíneos y, como estos últimos, se dividen y subdividen en filetes cada vez más tenues. Un capilar de 20 μ sólo posee uno; un vaso de 40 μ tiene dos, siguiendo aisladamente alrededor de él un trayecto más o menos espiroideo; los vasos más voluminosos poseen mayor número. Cada uno de ellos contiene dos órdenes de fibras: fibras de mielina, que miden de 5 a 7 μ, y fibras de Remak, que miden de 2 a 3 μ únicamente. Su modo de terminación no está todavía claramente dilucidado.

c) *Trabéculas óseas.* — En todos los huesos largos, lo mismo en la diáfisis que en las epífisis, las trabéculas óseas no están dipuestas de modo arbitrario, sino que siguen, por el contrario, una modalidad que siempre es la misma en el mismo hueso. Esta *disposición sistemática* de las trabéculas óseas, sobre la cual MEYER y JULIO WOLFF llamaron ya hace mucho tiempo la atención, está constantemente en relación con la función del hueso, o, dicho en otros términos, con la función que al hueso le corresponde en la estática.

A propósito de esto puede establecerse en principio que las trabéculas siguen siempre la misma dirección que las fuerzas que han de soportar, lo que ha hecho decir a JULIO WOLFF que el *hueso normal tiene una estructura determinada por su función.* Al hablar de la arquitectura de ciertos huesos volveremos a insistir sobre este punto.

3.° **Conformación interior y arquitectura de los huesos planos.** — Los huesos planos o anchos se componen esencialmente de dos láminas de tejido compacto que ocupan las dos caras opuestas del hueso y encierran entre sí una capa más o menos gruesa de tejido esponjoso. A nivel de los bordes del hueso, las dos láminas de tejido compacto se fusionan recíprocamente entre sí, de modo que el tejido esponjoso resulta cubierto por todos lados por una capa continua de tejido compacto. En los huesos planos de la bóveda craneal las dos láminas de tejido compacto toman el nombre de *tablas* y se distinguen en *tabla interna* o *endocraneal* (la que está en relación con los centros nerviosos) y *tabla externa* o *exocraneal* (la que corresponde a las partes blandas situadas alrededor del cráneo). El tejido esponjoso comprendido entre las dos láminas se llama *diploe.*

El tejido esponjoso de los huesos planos generalmente tiene su máximo espesor cerca de los bordes. Desde este punto se atenúa gradualmente hacia el centro, donde, a veces, llega a desaparecer por completo. En este último caso, las dos tablas de tejido compacto se fusionan en la parte central del hueso, formando una lámina única

que, en ciertos huesos, es delgada y hasta transparente; tal disposición se encuentra en el centro de la escápula y en la parte media de la fosa ilíaca.

En ciertos puntos del tejido esponjoso de los huesos planos se ven anchos conductos, de contornos irregulares y más o menos sinuosos, que van constantemente a abrirse en una u otra de sus dos caras: son *conductos venosos,* llenos en estado fresco por venas de sus mismas dimensiones, las cuales conducen al torrente circulatorio general la sangre venosa de los huesos. Estos conductos venosos tienen su máximo desarrollo en los huesos del cráneo. Su pared, formada por una delgada hoja de tejido compacto, está acribillada de pequeños orificios, a través de los cuales pasan las venas y venillas tributarias del conducto venoso principal.

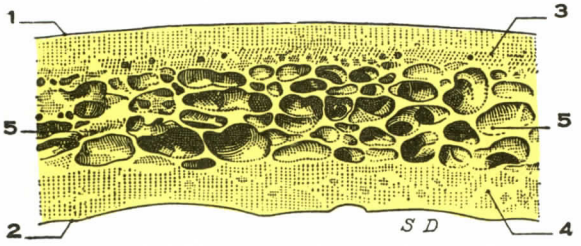

FIG. 7

Corte de un hueso plano de la bóveda craneal.

1, superficie exterior o exocraneal. — 2, superficie interior o endocraneal. — 3, tabla externa. — 4, tabla interna. — 5, tejido esponjoso o diploe.

4.º Conformación interior y arquitectura de los huesos cortos. — En su conformación interior, los huesos cortos tienen la mayor analogía con las epífisis de los huesos largos. Como estas últimas, se componen de una masa central de tejido esponjoso, cubierta en toda su extensión, excepto las superficies articulares, por una delgada cáscara de tejido compacto.

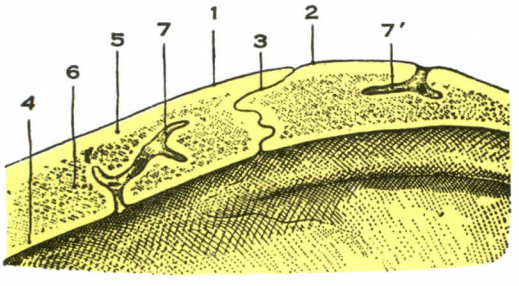

FIG. 8

Configuración interna de los huesos planos.

1, parietal. — 2, occipital. — 3, sutura occipitoparietal. — 4, tabla interna. — 5, tabla externa. — 6, diploe. — 7, 7', venas diploicas con orificios endo y exocraneal.

Los huesos cortos tienen lo mismo que los planos, conductos venosos a menudo muy desarrollados. Constituyen un ejemplo muy evidente de esta disposición, como luego veremos, los cuerpos vertebrales.

A primera vista, las trabéculas óseas que constituyen la porción esponjosa de los huesos cortos parecen ser irregulares y estar dispuestas desordenadamente. Pero si se examinan atentamente en cortes bien hechos, se observa que no sucede así, sino que, por el contrario, esas trabéculas están dispuestas, como en los huesos largos, siguiendo un orden particular constante para el mismo hueso. Así es que en el astrágalo (fig. 10, 3) vemos que las trabéculas óseas se dividen en dos grupos: unas se dirigen oblicuamente hacia abajo y adelante, y las otras corren oblicuamente hacia abajo y atrás. En el calcáneo vemos, así mismo, las fibras anteriores dirigirse oblicuamente hacia abajo y adelante, y las posteriores orientarse oblicuamente hacia abajo y atrás, etc. Semejante sistematización de las trabéculas óseas en los huesos cortos está determinada por la función del hueso en la locomoción, pues las trabéculas óseas siguen siempre la misma dirección que las fuerzas que han de soportar. Para el esqueleto, como para los otros sistemas anatómicos, resulta siempre cierto el antiguo adagio: la función crea el órgano. De este modo su resistencia resulta mucho mayor. Al hablar de los huesos del pie tendremos ocasión de volver sobre este particular.

4.° Estructura del tejido óseo

Sólo indicaremos aquí los conocimientos esenciales para comprender la osificación y el crecimiento óseo, remitiendo para un estudio más profundo a los tratados de Histología.

El tejido óseo se compone de células óseas y de una substancia fundamental.

a) *Células óseas.* — Las células óseas u osteoblastos están contenidas en unidades o lagunas óseas, cuyas prolongaciones canaliculares contienen las prolongaciones de la célula ósea. Estos elementos sólo son visibles al microscopio y con gran aumento.

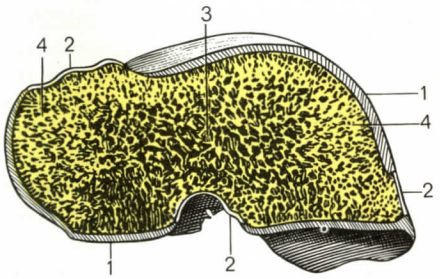

FIG. 9

Corte de un hueso corto (astrágalo).

1, 1, cartílago articular. — 2, periostio. — 3, tejido esponjoso y sus aréolas. — 4, 4, tejido más denso que forma la periferia del hueso.

b) *Substancia fundamental.* — La substancia fundamental, además de los corpúsculos óseos que presenta, está excavada por conductos denominados espacios medulares o vasculares; contienen un tejido conjuntivo especial, la medula de los huesos. Estas cavidades no existen en los huesos muy delgados *(unguis, lámina papirácea del etmoides)*. De estos espacios medulares, unos tienen forma de conductos regulares, estrechos, cilíndricos y aparecen unidos unos a los otros: los *conductos de Havers;* otros son más anchos, de forma irregular y cortos: los espacios medulares propiamente dichos. Los primeros, o conductos de Havers, se encuentran en la *substancia óseo compacta;* los otros son característicos del tejido esponjoso o areolar. En general un mismo hueso tiene ambas estructuras; las epífisis pertenecen al tejido esponjoso, las diáfisis al tejido compacto.

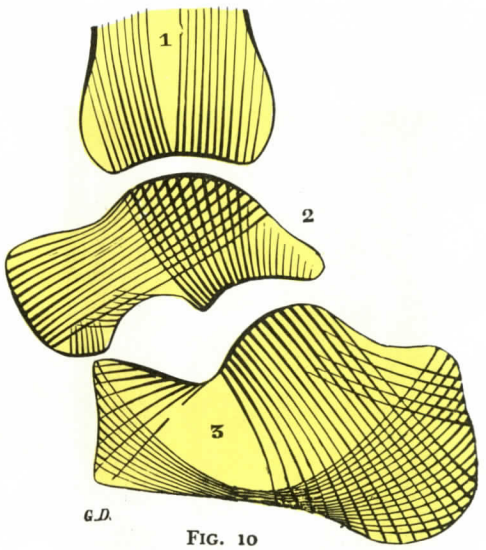

FIG. 10

Corte esquemático que representa a la vez la dirección de las trabéculas del tejido esponjoso y la de las fuerzas componentes en ciertos huesos en contacto (según MEYER).

1, extremidad inferior de la tibia: vista lateral. — 2, astrágalo. — 3, calcáneo. La cifra 3 se halla en la región menos resistente, la que soporta las presiones más débiles.

Las paredes de los conductos de Havers están constituidas por laminillas óseas encajadas concéntricamente, cuyo conjunto constituye los sistemas de Havers. Cada uno de estos sistemas tiene por eje un conducto de Havers. Los intervalos comprendidos entre los sistemas de Havers primitivos están ocupados por sistemas de Havers intermedios.

En la diáfisis de los huesos largos de la región periférica del tejido óseo no posee sistema haversiano. Está constituida por láminas de hueso superpuestas formando un estuche externo *(sistema fundamental externo)*. Así acontece también en la porción interna de la diáfisis que limita el conducto medular que debemos considerar

como un gigante conducto de Havers, cuyo tejido óseo forma el *sistema fundamental interno* (fig. 12).

A nivel de las epífisis, las trabéculas y el tejido esponjoso contienen sistemas de Havers.

En los huesos denominados de membrana (véase *Osificación)* y en las laminillas fundamentales periféricas de los huesos largos que están formadas por el periostio se encuentra en la substancia fundamental tejido conjuntivo dispuesto en forma de fibras llamadas fibras de Sharpey. Faltan en el sistema de Havers y en los sistemas fundamentales internos de los huesos largos y son prueba de la parte que el periostio toma en la osificación. La osificación perióstica es una osificación absolutamente trivial.

La substancia ósea que acabamos de describir muy rápidamente se modifica constantemente en el curso de la vida del individuo. Durante el crecimiento veremos que el tejido óseo se destruye sin cesar, para reconstruirse de nuevo. Esta particularidad del tejido óseo es una necesidad fisiológica. El hueso aparece en el tejido conjuntivo sometido a excitaciones diversas aún mal conocidas, pero las principales son flexiones y tracciones, es decir, excitaciones de orden mecánico. Estas excitaciones mecánicas son las que determinan también la orientación de las trabéculas óseas para ofrecer la máxima resistencia; la arquitectura del hueso es una consecuencia de la propiedad de adaptación del tejido que implica los incesantes fenómenos de destrucción y de reconstrucción de que hemos hablado. Esta propiedad, estudiada ya en 1786 por JOHN HUNTER, ha recibido el nombre de *variación modelante*. Al estudiar la osificación, veremos cuáles son sus elementos anatómicos.

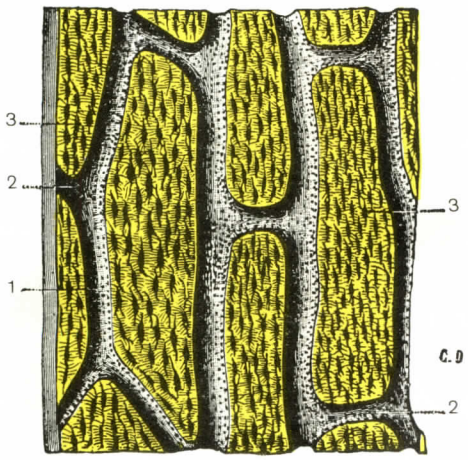

FIG. 11
Conductos de Havers, en un corte longitudinal de un hueso largo.

1, conducto de Havers cortado longitudinalmente. — 2, 2, anastomosis que une entre sí dos conductos inmediatos. — 3, 3, laminillas óseas y osteoblastos.

A pesar de su estructura, cuyo elemento calcáreo parece implicar una invariable persistencia de forma, el tejido óseo es de los más maleables del organismo. Los huesos guardan las impresiones de todas las acciones que se ejercen sobre su superficie; los detalles de cada pieza ósea reflejan una acción mecánica. Si ésta cambia de intensidad o de dirección, bastará un tiempo relativamente corto para que el hueso atestigüe este cambio de influencia. La anatomía normal y la anatomía patológica nos suministran innumerables ejemplos de esta facultad de adaptación del hueso que se amolda a las necesidades de la función.

Desde el punto de vista químico, el tejido óseo propiamente dicho se compone de dos substancias, una *orgánica* y otra *inorgánica*. En números redondos, la substancia orgánica entra en el hueso en la proporción de un 30 por 100, y la inorgánica, en la proporción de un 70 por 100.

1.º Substancia orgánica. — La substancia orgánica del hueso ha recibido desde ROBIN y VERDEIL el nombre de *osteína*. Para aislarla, basta someter un hueso a la acción de un ácido diluido, el ácido clorhídrico, por ejemplo, que tiene la propiedad de disolver la substancia mineral respetando la osteína. El hueso así macerado conserva su forma y su volumen, pero se ha puesto blando, flexible, de una consistencia que recuerda la del cartílago. Está exclusivamente formado por osteína.

2.º **Substancia inorgánica.** — La substancia inorgánica o mineral se obtiene calcinando los huesos. La calcinación ataca la osteína, que desaparece paulatinamente despidiendo olor de cuerno quemado. La masa restante, que contiene la substancia inorgánica, es porosa, extremadamente ligera y muy friable, y molida y machacada da un polvo blanquecino o grisáceo, que a veces ha recibido el nombre de *harina de huesos*. Esta substancia contiene sales de cal, sosa y magnesio, cuya proporción centesimal viene indicada en el cuadro siguiente:

Fosfato de cal	83,89 a 85,90
Fosfato de magnesio	1,04 a 1,84
Carbonato de cal	9,06 a 11,00
Fluoruro de calcio	3,20 a 0,70

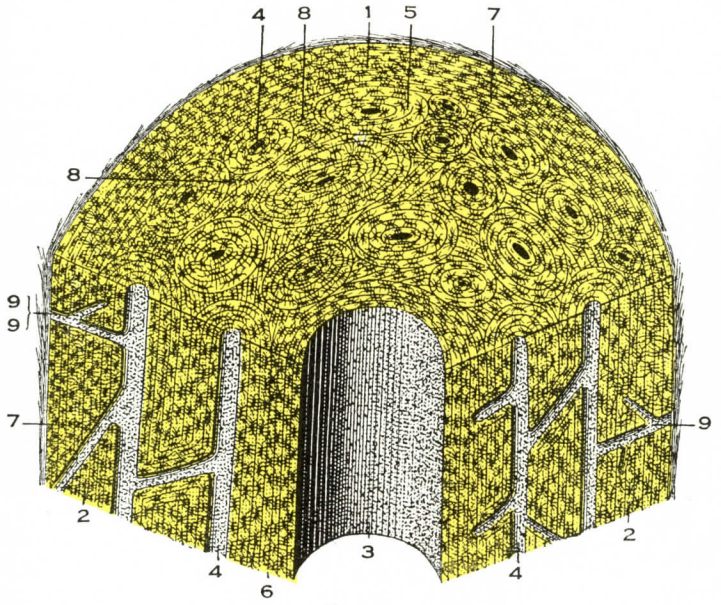

FIG. 12

Corte transversal y cortes longitudinales de la diáfisis de un hueso largo, para demostrar la disposición de las laminillas óseas *(esquemática.)*

1, corte transversal. — 2, 2, dos cortes longitudinales. — 3, conducto medular. — 4, 4, conducto de Havers. — 5, sistema de Havers. — 6, sistema fundamental interno. — 7, sistema fundamental externo. — 8, 8, sistema intermedio. — 9, 9, dos conductos de Volkmann.

5. Vasos y nervios de los huesos

1.º **Arterias.** — Los huesos reciben gran número de arterias. Su origen y su modo de distribución varían ligeramente según se las considere en los huesos largos, en los anchos o en los cortos.

A. ARTERIAS DE LOS HUESOS LARGOS. — Las arterias que se distribuyen por los huesos largos (fig. 13) se distinguen en arteria nutricia, arterias periósticas diafisarias y arterias periósticas epifisarias.

a) *Arteria nutricia.* — La arteria nutricia (fig. 13, 3), con mucho la más voluminosa de todas, se introduce en el agujero nutricio del hueso, lo recorre oblicuamente en toda su longitud, llega a la medula, y en este punto se divide en dos ramas divergentes: una, *ascendente* o *proximal,* que, siguiendo un trayecto recurrente, se remonta hacia el extremo superior del hueso: otra, *descendente* o *distal,* que se dirige hacia el extremo inferior.

Es de notar que estas dos ramas son desiguales en volumen y que la principal es siempre la que continúa la dirección del agujero nutricio, el cual, como se recordará, es acusadamente oblicuo, de modo que aquélla es descendente en el húmero, ascendente en el fémur, etc. La situación de la rama de bifurcación principal depende de la oblicuidad misma del agujero nutricio, y podemos indicar esta situación por la proposición siguiente, reproducción de la ya anteriormente formulada al hablar de la dirección de los agujeros nutricios de los huesos largos: en los tres huesos largos del miembro superior, la rama de bifurcación principal de la arteria nutricia *se dirige hacia el codo;* en los tres huesos largos del miembro inferior, *se aleja de la rodilla.*

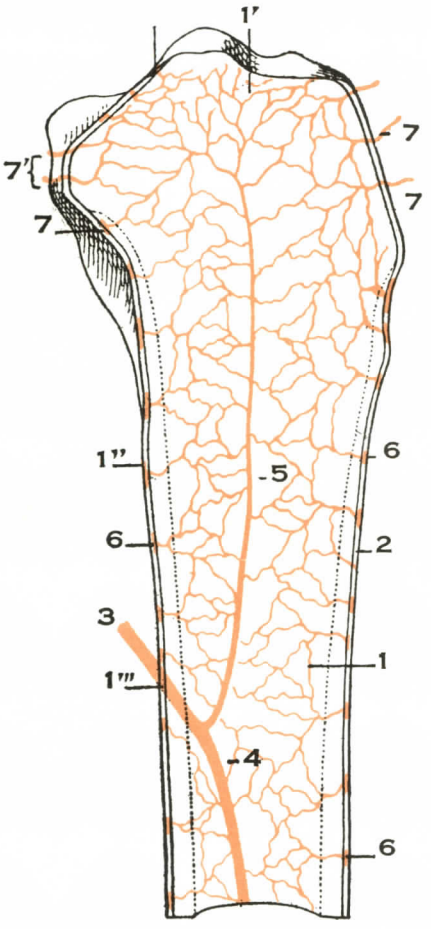

FIG. 13

Esquema que representa, en un corte sagital de la tibia, la circulación arterial de los huesos largos.

1, tibia, con: 1', su extremo superior; 1'', su cara posterior; 1''', su agujero nutricio. — 2, periostio. — 3, arteria nutricia, con: 4, su rama descendente. — 5, su rama ascendente. — 6, arterias perióstica diafisarias. — 7, 7', arterias perióstica epifisarias.

En el curso de su trayecto las dos divisiones de la arteria nutricia suministran: 1.º, ramos internos o medulares, que terminan en la medula siguiendo una modalidad que ya hemos indicado; 2.º, ramos externos u óseos, que, huyendo de la medula, penetran en la pared ósea del conducto medular y se distribuyen en la porción de la diáfisis que rodea a este conducto. Estos últimos ramos corren por el interior de los conductos de Havers y se anastomosan extensamente, en toda la altura de la diáfisis, con las ramificaciones arteriales procedentes del periostio.

Por último, las dos ramas de bifurcación de la arteria nutricia, llegadas al final de su trayecto, o sea cada una a su epífisis respectiva, se anastomosan igualmente con la red arterial que esta epífisis recibe del periostio.

b) *Arterias periósticas de la diáfisis.*—Las arterias periósticas destinadas a la diáfisis (figura 13, 6) nacen, como su nombre indica, de la red perióstica. Estas arterias, a la vez muy finas y extremadamente numerosas, penetran en la diáfisis a lo largo de los agujeros de tercer orden y discurren como simples capilares por los conductos de Havers. Como acabamos de decir, se anastomosan cerca del conducto medular, con las ramificaciones externas de la arteria nutricia.

c) *Arterias periósticas de las epífisis.*—Las arterias de las epífisis (fig. 13, 4 y 7') provienen también, en parte al menos, de la lámina perióstica que las recubre.

Pero, además de estas arteriolas, que nacen realmente de la pared perióstica y se introducen, como las precedentes, en los orificios de tercer orden, se encuentran constantemente cierto número de arterias, mucho más voluminosas, que no hacen más que atravesar el periostio, y, sin ramificarse en él, penetran en la epífisis por los agujeros de segundo orden. Unas y otras terminan en el interior de la epífisis, en parte en las trabéculas óseas que circunscriben las aréolas y en parte en la medula que llena estas aréolas.

La red arterial de la epífisis está en el adulto en amplia comunicación (no sucede lo mismo en las primeras edades de la vida, en tanto persiste el cartílago de conjunción), por una parte, con la red del conducto medular, y por otra, con la red que forman las periósticas diafisarias.

Las tres redes que poseen los huesos largos, *red de la medula, red de la epífisis* y *red de la diáfisis,* se anastomosan, pues, entre sí y por esto resultan recíprocamente solidarias. Afortunada disposición que, como se comprende, asegura la nutrición del hueso en el caso de que una o muchas ramas de una cualquiera de esas tres redes se oblitere.

B. ARTERIAS DE LOS HUESOS ANCHOS. — Los huesos anchos, tales como el omóplato, el coxal y los huesos de la caja craneal, no tienen generalmente más que dos clases de arterias: unas, superficiales o periósticas, que nacen de la red del periostio y, penetrando en los agujeros de tercer orden, se distribuyen principalmente por la capa periférica de tejido compacto; las otras, profundas, verdaderas arterias nutricias, atraviesan los agujeros nutricios del hueso para llegar al tejido esponjoso y terminan en él, después de sucesivas divisiones, en parte en las trabéculas óseas y en parte en la medula que contienen las aréolas. Aquí también las dos redes, superficial y profunda, están en íntima comunicación por numerosas anastomosis.

C. ARTERIAS DE LOS HUESOS CORTOS. — Por último, en los huesos cortos no encontramos más que un solo orden de arterias. Son ramos, muy variables en número, pero siempre extremadamente finos, que se desprenden de la cara profunda del periostio y desaparecen introduciéndose en los numerosos orificios que presentan las caras no articulares del hueso. Se distribuyen a la vez por la masa central del tejido esponjoso y por la capa periférica del tejido compacto.

Si exceptuamos las arterias nutricias y algunas arterias periósticas, provistas de tres túnicas, todos los vasos del tejido óseo pertenecen a la categoría morfológica de capilares y, por consiguiente, están reducidos a una capa endotelial.

Estos capilares, situados dentro de los conductos de Havers, forman redes cuya configuración sigue la que le ofrece el conjunto de los conductos. En los huesos largos, las mallas de esta red se prolongan paralelamente en la dirección del hueso; las anastomosis son transversales o más o menos oblicuas. En los huesos planos y en la capa periférica de los huesos cortos, las mallas vasculares son generalmente paralelas a su superficie.

En cuanto a las relaciones de los vasos con la pared del conducto de Havers que los contiene, varían mucho según la edad del sujeto. En los jóvenes, en que el tejido óseo está en vías de desarrollo, el vaso está separado de la pared ósea por un intervalo más o menos considerable, ocupado por medula embrionaria. En el adulto, por el contrario, terminada ya la osificación, las dos paredes vascular y ósea están, por decirlo así, en contacto, y no existe entre ambas ninguna substancia interpuesta, como no sea uno o dos filetes nerviosos, una vaina linfática, completa o incompleta, y a veces, en sujetos viejos, algunas células adiposas.

2.° **Venas.** — Como hicimos a propósito de las arterias, estudiaremos separadamente las venas en los huesos largos, anchos y cortos.

A. VENAS DE LOS HUESOS LARGOS. — Las investigaciones de SAPPEY han demostrado que las venas siguen un trayecto independiente y sólo de un modo incidental acompañan a las arterias. Aparte las dos venillas que acompañan generalmente a la arteria nutricia, la casi totalidad de las venas de los huesos, cualquiera que sea su origen, se dirigen hacia las epífisis y salen fuera del hueso por los orificios, numerosos y anchos (orificios de segundo orden), de que están acribilladas éstas en toda su periferia. Estas venas tienen un calibre considerable, muy superior en cada hueso de las arterias correspondientes.

B. VENAS DE LOS HUESOS ANCHOS. — En los huesos anchos, la circulación venosa es también independiente de la arterial. La mayoría de las venillas interóseas desembocan en conductos colectores *(conductos venosos de los huesos)*, que siguen dentro del tejido esponjoso un trayecto más o menos sinuoso. Como hace observar SAPPEY, las paredes de estos conductos están interrumpidas a trechos por estrangulaciones circulares, tabiques parciales e irregularidades múltiples que parecen válvulas. Los conductos venosos salen del hueso por una u otra de sus dos caras y desembocan en seguida en una vena próxima.

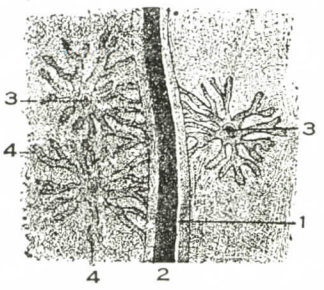

FIG. 14

Esquema que representa, según BUDGE, las vías linfáticas del tejido óseo.

1, conducto de Havers, con 2, su capilar central. — 3, 3', osteoblastos con sus células óseas. — 4, vías linfáticas de los conductillos óseos.

C. VENAS DE LOS HUESOS CORTOS. — En los huesos cortos, la disposición de las venas recuerda exactamente la que se observa en las epífisis de los huesos largos. Están generalmente muy desarrolladas, y en ciertos huesos, como los cuerpos vertebrales, forman un sistema de conductos (véase ANGIOLOGÍA) que contrastan por sus grandes dimensiones con la relativa pequeñez de los huesos que los contienen.

3.° Linfáticos. — El modo como circula la linfa dentro del tejido óseo es una cuestión todavía en estudio. Parece averiguado que no existen verdaderos conductos linfáticos ni en el tejido compacto ni en el tejido esponjoso.

STRELZOFF, RAUBER, SCHWALDE y BUDGE han señalado la existencia, dentro de los conductos de Havers, de vainas perivasculares con revestimiento endotelial más o menos continuo, los cuales aquí, como en los demás puntos en donde se las encuentra, deben ser consideradas como vías linfáticas (fig. 14). Estas vainas, completas o incompletas, envuelven totalmente el vaso a manera de manguito, o bien ocupan tan sólo una parte de su contorno. BUDGE, mediante inyecciones colorantes en el periostio, ha conseguido, en algunos afortunados experimentos, teñir a la vez los vasos linfáticos de la membrana nutricia, las vainas perivasculares, los conductillos óseos y hasta las mismas células óseas.

4.° Nervios. — GROS, en 1846, fue el primero que describió, en el buey y en el caballo, filetes nerviosos que se dirigen hacia el agujero nutricio del fémur y penetran en él con la arteria nutricia. Estos nervios óseos fueron descritos de nuevo por KŒLLIKER y por RÉMY y VARIOT.

Además de estos nervios que se introducen en el agujero nutricio *(nervio del agujero nutricio)* y se distribuyen más especialmente por la medula (véase *Nervios de la medula)*, KŒLLIKER describe también en los huesos largos otros dos grupos de filetes nerviosos: unos, notables por su finura, se desprenden del periostio epifisario y se introducen en la substancia esponjosa de la epífisis junto con los vasos *(nervios epifisarios)*; otros, más delgados todavía, penetran, siguiendo siempre los vasos, en la substancia compacta de la diáfisis *(nervios diafisarios)*, y «se distribuyen sin duda por ella, añade KŒLLIKER, aunque no los haya encontrado nunca en la porción central de esta substancia».

Por lo que concierne a los huesos planos y cortos, KŒLLIKER vio penetrar numerosos filetes nerviosos en el hueso coxal, el omóplato, el esternón, los huesos planos del cráneo, los cuerpos vertebrales, el astrágalo, el calcáneo, el escafoides, etc.

Todos los huesos, cualesquiera que sean su forma y volumen, tienen, por tanto, nervios: pero el trayecto intraóseo de estos nervios no está todavía claramente dilucidado (ya hemos visto más arriba que algunos filetes nerviosos se adosan a los capilares contenidos en los com-

ductos de Havers), y su modo de terminación nos es hasta la fecha completamente desconocido.

El examen histológico de los filetes nerviosos que van a los huesos nos revela la existencia, en cada uno de estos filetes, pero en proporciones variables, de dos órdenes de fibras: unas con mielina y las otras sin ella, o fibras de Remak. Parece racional admitir: 1.º, que las primeras son fibras cerebroespinales, en relación con la sensibilidad del hueso *(fibras sensitivas);* 2.º, que las segundas son fibras simpáticas destinadas a los vasos *(fibras vasomotoras).*

6. Osificación y desarrollo de los huesos

La osificación es un proceso general que asegura el desarrollo del tejido óseo. Este se organiza en piezas múltiples de forma y estructura variadas cuyo desarrollo obedece a numerosos factores. Estudiaremos primero los procesos generales de osificación y luego el desarrollo de los diferentes tipos de huesos: hueso precedido de una maqueta cartilaginosa, hueso precedido de una maqueta membranosa, para terminar con un estudio de las leyes generales de la osificación y del crecimiento del esqueleto.

I. Osificación en general

Procesos generales de la osificación

El tejido óseo es una forma de adaptación, una modalidad de tejido conjuntivo. En él se encuentran los elementos constitutivos esenciales de éste: sustancia fundamental, células fijas (osteoblastos), fibras conjuntivas (fibras de Sharpey) y elásticas (en pequeña cantidad). El tejido óseo se diferencia de los otros tipos de tejido conjuntivo por la cualidad y las propiedades de su substancia fundamental, sólida, endurecida por las sales calcáreas que en ella se depositan en el curso de su desarrollo. El estudio de la osificación comprende, pues, ante todo, el de los fenómenos que transforman un tejido conjuntivo vulgar, indiferenciado, en otro resistente repleto de sales calcáreas. En el embrión, el tejido mesenquimatoso sirve de punto de partida normal a ciertas formas de huesos. Pero, aparte este tipo embrionario, todos los tejidos conjuntivos son susceptibles de osificarse a favor de circunstancias particulares, locales o generales: tejido fibroso, cartilaginoso, paredes arteriales, ligamentos articulares, trama conjuntiva de las glándulas exo o endocrinas, pulmón, etc. Se conocen desde hace mucho tiempo las osificaciones heterotípicas que pueden aparecer por todo el organismo. *Pero, y éste es un punto esencial, el tejido conjuntivo sólo puede osificarse cuando revierte, gracias a mecanismos que vamos a exponer, a una forma embrionaria absolutamente indiferenciada.* En primer lugar debe morir, desaparecer, para dejar lugar al único terreno idóneo, al desarrollo de los fenómenos complejos de la osificación. Durante mucho tiempo se creyó reducida la osificación a un simple y doble proceso de origen celular: un proceso constructor confiado a la célula ósea, el *osteoblasto,* y un proceso destructor atribuido al *osteoclasto.* De la armonía reinante entre la actividad de los dos tipos celulares nacería el tejido óseo, organizado en laminillas paralelas, circunscribiendo cavidades más o menos voluminosas. En la hora actual y a consecuencia de las investigaciones de Leriche y Policard en particular, es necesario ahondar más el problema y seguir las diversas fases morfológicas e interpretarlas a la luz de las adquisiciones recientes de la fisiopatología ósea. No podríamos entrar aquí en el detalle de las modificaciones histológicas; recordaremos solamente las fases principales, remitiendo, para mayor precisión, a los *Tratados de Histología.*

1.º Preosificación. — *a)* Aparece en primer lugar una infiltración edematosa del tejido conjuntivo embrionario. Este *edema preóseo* separa las células y las fibras conjuntivas, dando al tejido observado un aspecto lardáceo y suculento (figuras 15 y 16).

En el seno de este edema, las fibrillas colágenas se multiplican de modo considerable y se organizan en trabéculas que parecen representar un centro futuro de osificación.

Las fibras conjuntivas sufren una ligera hinchazón y se tornan más opacas: se han convertido en *fibras de Sharpey*.

b) A nivel de las trabéculas de fibrillas colágenas aparece la *substancia preósea*, que no es la oseína, y cuyo origen sigue siendo todavía muy obscuro. Por largo tiempo se creyó que se originaría de las células conjuntivas. Su hinchazón, su hiper-

FIGS. 15 y 16

Esquema de las fases de osificación (POLICARD).

A. Edema conjuntivo. — B, Multiplicación de las fibrillas. — C. Depósito de substancias preóseas. D. Depósito calcáreo.

trofia, en el curso de los fenómenos preóseos, les confiere una originalidad que permite darles el nombre de *osteoblastos*. A pesar de la opinión contraria de ciertos histólogos, entre ellos DUBREUIL, de Burdeos, no parece que posean ninguna secreción. Por otra parte, se han comprobado osificaciones sin presencia de osteoblastos. Por último, en el curso de la formación de la substancia preósea, disminuye considerablemente el número de las células: hay menos osteoblastos que células conjuntivas en el tejido osificado. Se asiste, pues, a la muerte de cierto número de células, muerte que según POLICARD marcaría el término de la lucha celular contra la transformación ósea y abriría la puerta a la fase siguiente, la de impregnación calcárea.

2.º Impregnación calcárea de la substancia preósea. — La impregnación de la substancia preósea es un fenómeno vascular y no celular. Los osteoblastos no secretan substancia ósea como no secretan oseína. La aparición de las sales calcáreas significa una verdadera combinación química y no un simple depósito o fijación. La substancia ósea resulta de la unión íntima de las sales minerales transportadas por el torrente circulatorio con la materia proteica que llena la substancia fundamental dispuesta a ser osificada. La substancia preósea es substituida por la oseína químicamente bien definida y ésta no permanece inerte ante la llegada de los elementos minerales, sino que reacciona a su contacto y crea con ellos elementos de fórmula estable o pasajera según el estadio de la osificación considerado.

Las sales minerales, fosfato y carbonato de calcio, son introducidas en el organismo, primero por la circulación materna, más tarde por la alimentación. Entran en la constitución del suero sanguíneo en forma de combinaciones estables. Luego,

por influencia de factores todavía no bien conocidos, tal vez gracias a la *fosfatasa* descrita por ROBISON, el equilibrio sangre-calcio se rompe y las sales minerales franquean las paredes capilares, se mezclan con la linfa intersticial y van a unirse con la oseína. Del estado de disolución van a pasar al estado sólido. Este endurecimiento depende de condiciones locales: modificaciones del *p*H sanguíneo, tasa del CO_2 en la linfa, proporciones armónicas entre fósforo y calcio o generales: acción de la luz, de la vitamina D, de las diferentes hormonas de crecimiento (hipófisis, glándulas genitales, timo, cuerpo tiroides) y por último de la función de las glándulas paratiroides que dominan y regulan el equilibrio del calcio en el organismo.

FIG. 17

Depósito de substancia preósea. Disposición exacta del depósito en relación con las células. Se ve que la substancia preósea sigue a los paquetes fibrilares deslizándose entre las células hipertrofiadas (osteoblasto) o en vía de generación (POLICARD).

La impregnación calcárea sigue en general las trabéculas fibrilares y rodea, ahoga las células óseas y las fibras conjuntivas que de aquí en adelante sólo tendrán una vida precaria. *El papel de los osteoblastos en la secreción calcárea no es admisible hoy* (LERICHE y POLICARD).

Así nace la substancia ósea medio mineral, medio orgánica, de apariencia estable y definitiva, en realidad siempre en movimiento, por estar incesantemente sometida a las acciones de construcción y destrucción.

3.° **Destrucción ósea.** — Las trabéculas osificadas son inmediatamente atacadas por un proceso de «resorción» que acaba por la creación de los *conductos de Havers* (hueso compacto) o de las cavidades medulares (hueso esponjoso). Dos agentes participan en esta resorción ósea, uno celular, otro muscular.

El agente celular es el *osteoclasto* de KŒLLIKER, célula voluminosa con numerosos núcleos que parece obrar a la manera de un fagocito.

El aumento de la circulación local hace desaparecer la substancia ósea. Esta *osteólisis* parece tomar una parte más activa en la resorción ósea que la *osteoclasis celular* y aparece con la máxima nitidez en la proximidad de los focos de fractura. Los materiales calcáreos necesarios para la consolidación son tomados de los

territorios óseos inmediatamente adyacentes. Estos son objeto de una hipervascularización que da por resultado el desplazamiento del calcio desde los extremos fracturados hacia el callo en formación. Simples *mutaciones cálcicas locales* bastan para consolidar una fractura.

La osteogénesis resulta así de un doble proceso, uno constructivo y otro destructivo. Su equilibrio varía en el curso de la vida. Los fenómenos de elaboración dominan en tanto perdura el crecimiento. La destrucción contribuye al modelado de la pieza ósea, a su adaptación funcional y a su *morfogénesis*. En el adulto los dos procesos se equilibran; la resorción ósea predomina en la vejez. No cabe, pues, imaginar que un hueso, llegado al término de su crecimiento, cesa de experimentar modificaciones. A pesar de la aparente inmovilidad que ofrece a las miradas ignorantes sufre continuas transformaciones. El calcio fijado en el esqueleto se separa fácilmente de él para ir a depositarse en otra parte o para ser eliminado según las necesidades del medio sanguíneo, en el que la tasa de calcio es invariable. El esqueleto obedece así a las leyes del metabolismo cálcico; sufre con los trastornos de éste, tanto durante como después de su crecimiento.

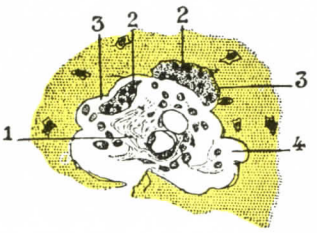

FIG. 18

Osteoclastos y lagunas de Howship, vistos en un corte transversal de húmero de gato (según STÖHR).

1, conducto de Havers que contiene dos vasos y células en la medula ósea. — 2, 2, dos osteoplastos que erosionan el hueso. — 3, 3, lagunas de Howship ocupadas por sus osteoclastos. — 4, una laguna vacía.

II. Edificación de las piezas óseas

En el embrión, el esqueleto está representado por maquetas primitivas, unas fibrosas, otras cartilaginosas. No se sabe gran cosa de los fenómenos que presiden la aparición de estas maquetas en el seno del tejido conjuntivo embrionario, pero permite establecer una clara diferencia entre los *huesos de cartílago* (huesos largos, huesos del tarso, del carpo, vértebras, huesos de la base del cráneo) y los *huesos de membrana* (maxilar, huesos de la cara y de la bóveda del cráneo).

1.° Osificación y crecimiento de una maqueta cartilaginosa. — Sea cual fuere el hueso considerado, el futuro hueso aparece primero en forma de un tallo o de una placa cartilaginosa que reproduce, a la manera de una maqueta grosera construida a pequeña escala, la pieza ósea definitiva. Alrededor de esta pieza cartilaginosa existe una atmósfera conjuntiva, bosquejo del futuro periostio. La osificación y el crecimiento van a efectuarse a partir del cartílago por una parte y del tejido conjuntivo perióstico por la otra.

La substitución del tejido cartilaginoso o del tejido fibroso por el tejido óseo no puede efectuarse sin que aquéllos sean llevados previamente al estado de tejido conjuntivo embrionario, único apto para desarrollar las diferentes fases de la osificación que hemos descrito al comienzo de este estudio. Esta obligación, que hace de la osificación una verdadera metaplasia del tejido conjuntivo, es, como hemos visto, valedera para todos los tejidos dispuestos a ser osificados. La única diferencia entre la osificación en medio cartilaginoso *(osificación encondral)* y la osificación en medio fibroso *(osificación pericondral)* reside, pues, en la vía seguida por cada tipo de tejido (cartilaginoso o fibroso), para volver al estado «indiferenciado, embrionario». A partir de este momento, tanto en la periferia como en el centro del hueso, se desarrollan fenómenos idénticos a los generales de la osificación.

A. OSIFICACIÓN ENCONDRAL (figs. 19 y 20). — El examen histológico de una pieza cartilaginosa en vías de osificación nos muestra una serie de imágenes diferentes escalonadas de la periferia hacia el centro.

1.° *Cartílago hialino de células redondas.* — Es semejante al cartílago primitivo y no ha sufrido ninguna modificación.

2.° *Cartílago seriado.* — La multiplicación, según la dirección del hueso, de una célula del cartílago hialino suministra grupos isogénicos axiles cada uno de los cua-

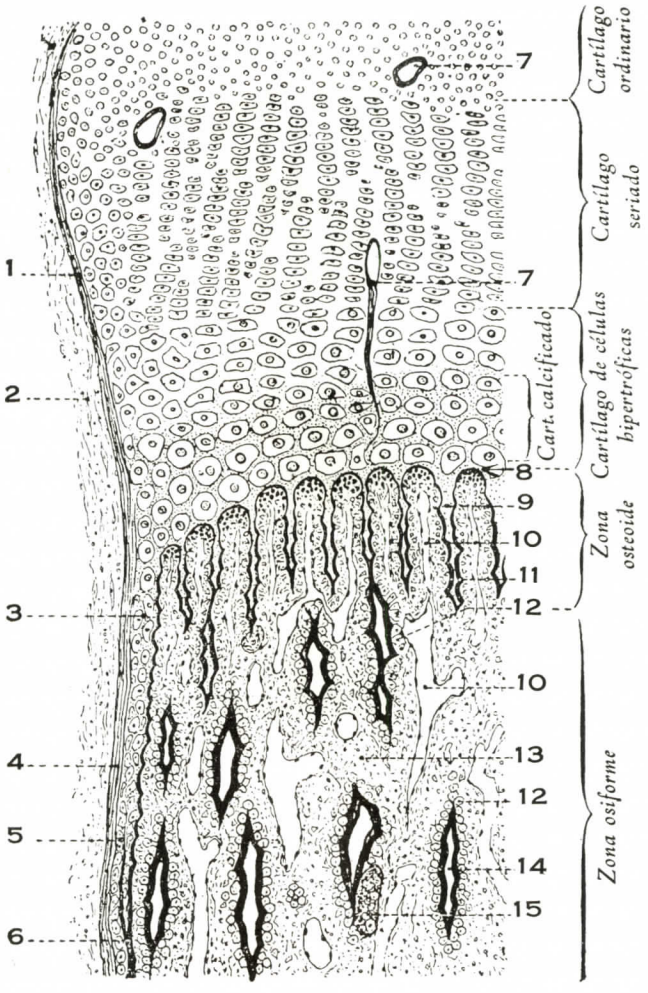

FIG. 19

Corte semiesquemático de una línea de osificación diafisaria de un hueso largo de mamífero (según DUBREUIL).

Se distingue la sucesión de las diferentes zonas: modificaciones preosificadas del cartílago y osificación encondral. 1, pericondrio. — 2, tejido conjuntivo. — 3, banda recurrente del cartílago. — 4, periostio, capa tendiniforme. — 5, capa osteógena de periostio. — 6, hueso perióstico. — 7, conductos vasculares del cartílago. — 8, línea de erosión y zona hemorrágica. — 9, trabécula directora cartilaginosa. — 10, vasos sanguíneos. — 11, capas de oseína depositadas en la superficie de las trabéculas directoras por los osteoblastos. — 12, 13, tejido conjuntivo mucoso y medula ósea. — 14, trabéculas de hueso encondral en las que no se han representado las células óseas. — 15, osteoclastos que destruyen trabéculas de hueso encondral.

les se compone primero de 2, luego de 4, etc., hasta más de 30 células apiladas unas encima de otras. De este modo una escasa cantidad de células redondas suministra un gran número de *células seriadas.* Esta zona de multiplicación celular representa la zona de crecimiento del cartílago (fig. 19).

3.° *Cartílago de células hipertróficas.* — Cada célula de cartílago seriado aumenta de 10 a 20 veces su volumen. La substancia fundamental se reduce y sus trabéculas longitudinales son mucho más tenues (fig. 19).

Cuanto más se profundiza, tanto más voluminosas son las células que aparecen llenas de vacuolas, prueba de la degeneración de la substancia cartilaginosa.

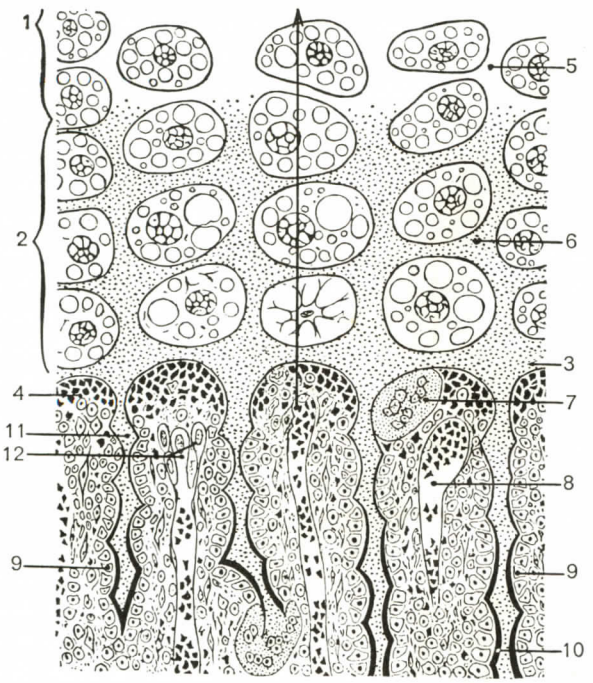

FIG. 20

Línea de osificación de la diáfisis de un hueso largo. Semiesquemática (según DUBREUIL).

A. Línea de osificación propiamente dicha: 1, cartílago de células hipertróficas. — 2, el mismo cartílago de substancia fundamental calcificada. — 3, línea de erosión. — 4, zona hemorrágica; debajo, zona osteoide. — 5, substancia fundamental cartilaginosa. — 6, la misma substancia calcificada. — 7, osteoclasto en la línea de erosión. — 8, vasos sanguíneos. — 9, osteoblastos. — 10, oseína depositada en 11, las trabéculas directoras cartilaginosas calcificadas. — 12, mamelón conjuntivovascular.

La flecha indica el camino que seguirán los vasos osificantes a través de los cartílagos, hundiendo las cápsulas cartilaginosas y respetando las trabéculas de substancia fundamental interseriales.

4.° *Línea o superficie de erosión* (fig. 19, 8). — Al cartílago suceden voluminosos mamelones paralelos de tejido conjuntivo embrionario, repletos de glóbulos rojos extravasados y atiborrados de vasos capilares sanguíneos; el extremo de cada uno se cubre de un mamelón multicelular. Se trata de una verdadera irrupción de vasos en el cartílago, que sucumbe a medida que el tejido embrionario progresa.

5.° *Zona ósea.* — Las células toman el aspecto de osteoblastos. La substancia fundamental se endurece gracias a las sales calcáreas aportadas por los vasos sanguíneos. Estos orientan las trabéculas y centran un conjunto de laminillas óseas concéntricas en número variable. La destrucción ósea, muy activa en la inmediata proximidad del vaso, crea alrededor de él un espacio por el cual circula el *conducto de Havers.* Este conducto y las laminillas que le rodean esbozan un «sistema de Havers», característico del hueso compacto o *hueso haversiano.*

Así, en el seno del tejido cartilaginoso, el crecimiento resulta de la multiplicación de las células superficiales. El desarrollo óseo no es posible sin la muerte de las células cartilaginosas profundas. Multiplicación en superficie, muerte y osificación en profundidad son fenómenos paralelos. La detención de la multiplicación superficial del cartílago da por resultado la del crecimiento óseo desde que los botones vasculares han invadido, destruido y osificado la totalidad del cartílago.

B. OSIFICACIÓN PERICONDRAL. PAPEL DEL PERIOSTIO. — Al tiempo que en el centro de la maqueta cartilaginosa, por influencia de la penetración vascular, aparecen las primeras laminillas óseas, se observa claramente que la substancia ósea substituye las capas más externas situadas entre el periostio y el cartílago, como si la membrana fibrosa periférica estuviera dotada de propiedades osteogénicas particulares.

El papel exacto del periostio fue sospechado hace ya mucho tiempo: los primeros experimentos de DUHAMEL DU MONTEAU datan de 1739. Reanudados por HUNTER (1772), HEINE (1830) y FLOURENS (1840), no alcanzaron su plena significación hasta que con los trabajos de OLIVIER se demostró que fragmentos aislados de periostio eran capaces de dar origen a un fragmento óseo de forma idéntica. Supo este autor aplicar tales nociones a la cirugía ósea, que en la hora actual permanece todavía impregnada de las reglas establecidas relativas a la regeneración ósea después de la *resección subperióstica.* Logró conservar el periostio al inventar la *legra,* instrumento

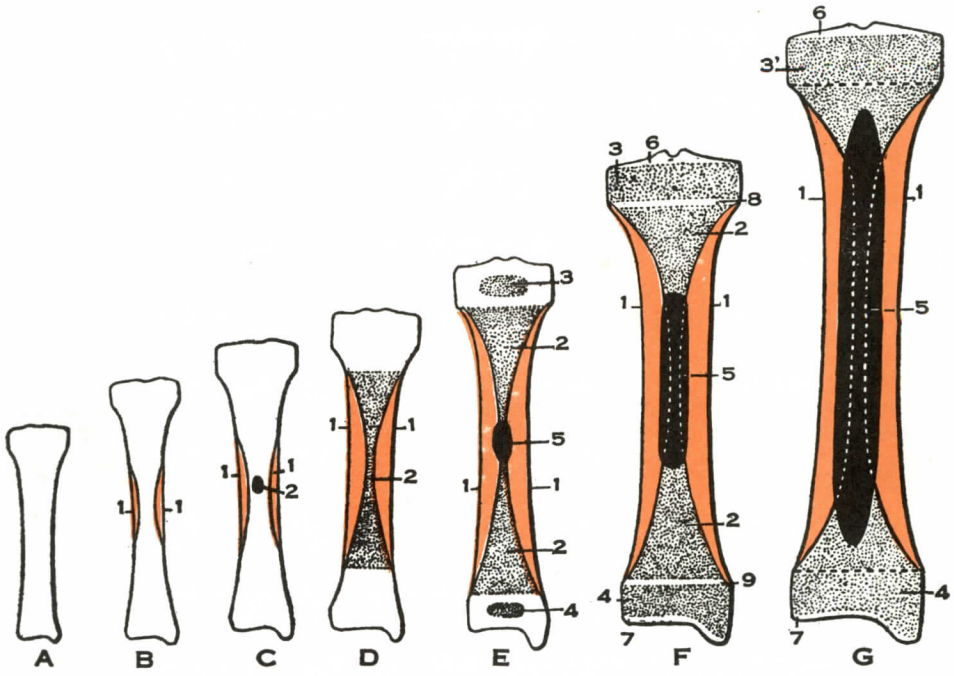

FIG. 21

Esquema de los diferentes períodos de la edificación de un hueso largo.

A. — Esbozo cartilaginoso.
B. — Aparición, alrededor de la parte media de la diáfisis, de una laminilla ósea (1, 1), dispuesta en forma de anillo y procedente de la osificación perióstica *(corteza ósea pericondral).*
C. — Aparición en el centro mismo de la diáfisis, en pleno cartílago embrionario, del punto de osificación primitivo (2), el cual, al desarrollarse, constituye el *hueso encondral.*
D. — El hueso perióstico (1, 1) y el hueso encondral (2) se han desarrollado de modo que ocupan casi toda la altura de la diáfisis; el hueso encondral tiene la forma de un reloj de arena.
E. — El hueso perióstico (1, 1) y el hueso encondral (2), continuando su desarrollo, ocupan ya toda la diáfisis; en las dos extremidades del hueso se han desarrollado los dos puntos de osificación secundarios o epifisarios (3 y 4); en el centro mismo de la diáfisis, un trabajo de resorción ha labrado una pequeña cavidad (5), rudimento del conducto medular.
F. — Los dos puntos epifisarios se han ensanchado en todos sentidos y han alcanzado la superficie exterior del hueso; del cartílago primitivo ya no quedan ahora más que los cartílagos articulares (6 y 7) y dos laminillas muy delgadas (8 y 9) que, en cada extremo de la pieza esquelética, unen el hueso epifisario al hueso diafisario *(cartílago de conjunción);* por su parte, el conducto medular se ha agrandado a la vez en altura y en amplitud a expensas del hueso encondral y el hueso perióstico.
G. — Por efecto de los progresos de la osificación, los cartílagos de conjunción han desaparecido y la diáfisis (1, 1) se ha soldado por arriba y por abajo a las dos epífisis (3' y 4'); la línea de soldadura está señalada por una línea de puntos; los cartílagos articulares (6 y 7) persisten; en cuanto al conducto medular, se ha agrandado en altura y en amplitud, extendiéndose hasta las epífisis; examinando comparativamente las tres figuras E, F, G, se ve muy claramente que este conducto, que aparece primitivamente en el hueso encondral, se agranda por erosión sucesiva de este hueso y también del hueso perióstico, cuyos antiguos límites, por parte del eje del hueso, están señalados (en las figuras F y G) por dos líneas de puntos.

cortante destinado a conservar, en la cara profunda de la envoltura fibrosa, lo que él llamaba la *capa osteógena* y que en realidad no es más que un conjunto de virutas óseas necesarias para la iniciación de la regeneración esquelética.

Sin modificar en nada los hechos fundamentales establecidos por OLLIER, es posible, a la luz de las investigaciones más recientes, poner en duda la interpretación

de dicho autor. No es lícito escribir, como en otro tiempo lo hicimos, que «el periostio, por su capa osteógena, suministra continuamente los osteoblastos necesarios

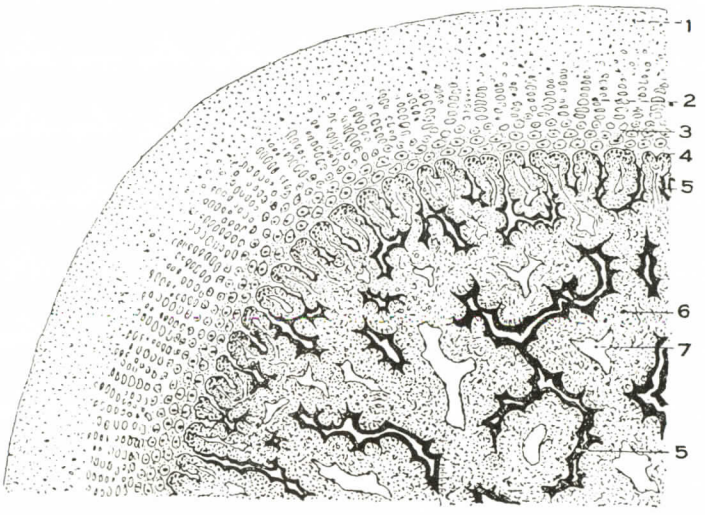

FIG. 22

Crecimiento del punto óseo epifisario de un hueso largo de mamífero hacia el cartílago articular (osificación encondral primaria semejante a la de la diáfisis, fig. 19; según DUBREUIL).

1, la banda de LUSCHKA, cartílago articular. — 2, cartílago seriado. — 3, cartílago de células hipertróficas calcificado. — 4, línea de erosión. — 5, hueso encondral con sus trabéculas directoras cartilaginosas. — 6, medula ósea. — 7, vaso sanguíneo.

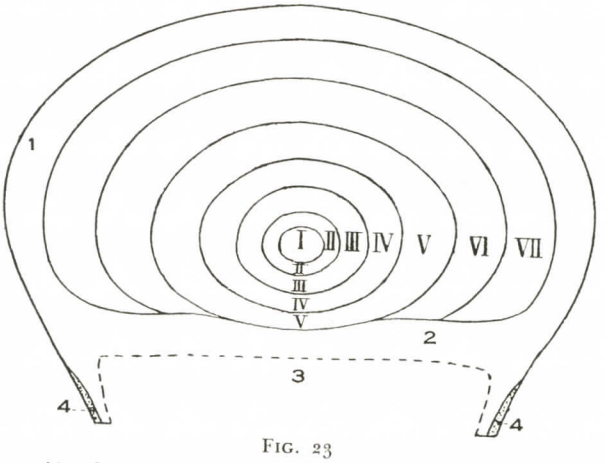

FIG. 23

Esquema de la extensión de un punto de osificación epifisario: en los estadios I, II, III, IV, V, se extienden concéntricamente; menos, sin embargo, del lado de la diáfisis que en el resto de la superficie. En el estadio V alcanza el cartílago de conjunción y éste no le suministrará ya sino los elementos del crecimiento en anchura. En los estadios VI y VII el hueso epifisario no se acerca ya al hueso diafisario (según DUBREUIL).

1, cartílago articular. — 2, cartílago de conjunción. — 3, hueso diafisario encondral. — 4, hueso perióstico.

para la osificación de las laminillas de oseína periféricas». De conformidad con lo dicho por LERICHE y POLICARD, es mucho más lógico admitir que el periostio representa un *medio osificable* por excelencia, cuya capa profunda, modificada por una

aportación vascular particularmente abundante, vuelve al estado embrionario indispensable para que se establezca el depósito de las substancias calcáreas.

Así aparecen, procedentes del periostio, una serie de laminillas concéntricas sometidas a las modificaciones constructivas y destructivas que las engruesan, las condensan, y llevan el hueso perióstico al encuentro del hueso encondral proveniente del centro de la maqueta cartilaginosa.

C. CRECIMIENTO DE UN HUESO LARGO. — La maqueta cartilaginosa de un hueso largo comprende dos ensanchamientos extremos que serán las futuras epífisis y una parte media que corresponde a la diáfisis.

a) *A nivel de la diáfisis* se asiste a una evolución paralela de las osificaciones encondrales y pericondrales. Pero la dirección diferente de los brotes osteogénicos imprime al desarrollo de la diáfisis un aspecto muy particular. El hueso perióstico brota en dirección al centro de la diáfisis; encuentra aquí el hueso encondral que se dirige, por el contrario, hacia las epífisis. A medida que llega a los extremos de la diáfisis es reemplazado, en el centro, ora por el hueso perióstico, ora por una cavidad que excava el eje del hueso primitivo, la *cavidad medular.* Esta se origina de la destrucción de las capas más profundas del hueso encondral y detiene la progresión de las laminillas procedentes del periostio, que desaparecen después de haber pasado el espacio que separa la periferia del hueso de la cavidad medular. Obligado por el brote lateral del hueso perióstico y destruido en el centro a nivel de la cavidad medular donde aparecen nuevos huéspedes, las células hematógenas que constituyen la *medula ósea,* el hueso encondral es rechazado cada vez más hacia los extremos de la diáfisis. La medula ósea mantiene relaciones de proximidad con el tejido óseo vecino, pero al parecer no participa en nada en su evolución.

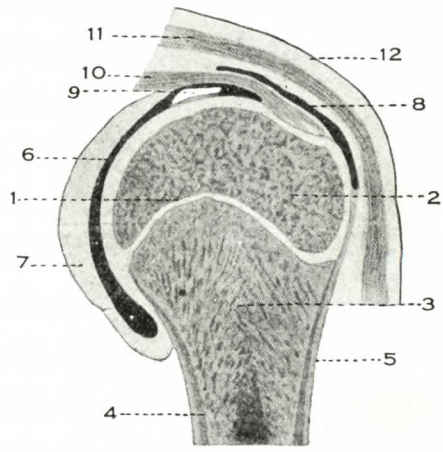

FIG. 24

Corte frontal de la epífisis superior del húmero en un niño de once años, para poner de manifiesto el cartílago de conjunción (TOURNEUX).

1, cartílago de conjunción. — 2, epífisis cuya parte central ósea está cubierta por una capa cartilaginosa. — 3, substancia esponjosa de la diáfisis. — 4, substancia compacta de la diáfisis. — 5, periostio. — 6, cavidad articular. — 7, rodete glenoideo. — 8, bolsa subdeltoidea. — 9, tendón del bíceps. — 10, infraespinoso. — 11, deltoides. — 12, piel.

Así, la diáfisis acaba por desarrollar al máximo el tejido óseo de origen perióstico en detrimento del hueso encondral, cada vez más reducido, antes de desaparecer definitivamente con la detención del crecimiento.

b) *A nivel de las epífisis.* — Los fenómenos esenciales son comparables a los que se observan en la diáfisis. Pero aquí la osificación encondral adquiere una importancia mucho mayor. En efecto, la periferia de la epífisis, por el hecho de sus conexiones articulares, sólo presenta pequeñas superficies revestidas de periostio. Este da origen a una delgada capa de hueso compacto periférico. Se ignoran las razones que limitan así el papel del periostio epifisario.

Tres hechos merecen fijar la atención (figs. 22 y 23).

1.° La extensión del punto epifisario primitivo hacia las superficies libres es rápido al principio. Invade la casi totalidad del cartílago, respetando únicamente una zona periférica de 2 a 4 milímetros de espesor. Esta extensión es más lenta luego, pues el crecimiento del cartílago suministra los elementos necesarios a la

osificación subyacente. La superficie articular, que en el adulto no es más que una parte del cartílago periférico de la epífisis, nunca es completamente invadida por la osificación. Durante el crecimiento, cuando está reducida a un espesor de 2 a 3 milímetros, produce continuamente cartílago seriado. Así la epífisis alcanza todo su volumen.

2.° Las trabéculas de hueso encondral así formadas se orientan según una arquitectura netamente definida, propia para cada epífisis, adaptada a las líneas de fuerza, de presión o de tracción sufridas por ella. Entre las trabéculas se excavan cavidades que no comunican entre sí y se llenan de medula ósea. No existe, pues, propiamente una cavidad medular epifisaria, sino un conjunto de pequeñas cavidades que confieren al tejido óseo epifisario su aspecto *esponjoso característico*.

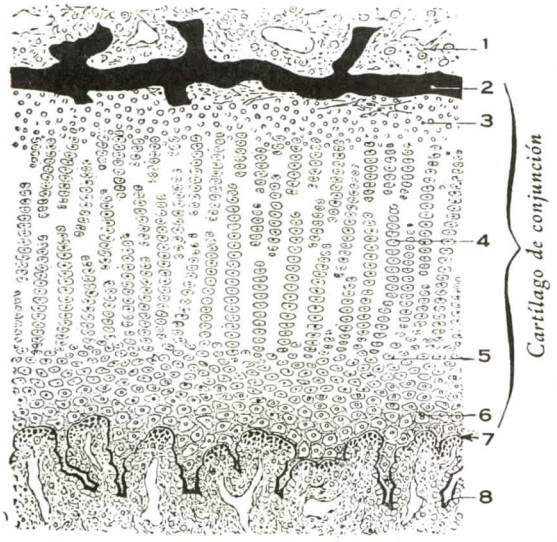

FIG. 25

Cartílago de conjunción de un hueso largo de mamífero antes del final del crecimiento (DUBREUIL).

1, medula ósea del hueso epifisario — 2, hueso epifisario. — 3, cartílago hialino ordinario. — 4, cartílago seriado. — 5, cartílago de células hipertróficas, con 6 la zona de cartílago calcificado. — 7, línea de erosión. — 8, hueso encondral diafisario.

3.° La extensión del punto epifisario hacia la diáfisis es un fenómeno muy importante. La línea de osificación epifisaria camina en dirección de la línea de osificación diafisaria. No la alcanza, afortunadamente, pues tal contacto detendría el crecimiento en longitud de la diáfisis. Cuando las dos líneas están separadas por sólo 2 milímetros el crecimiento cartilaginoso epifisario cesa y la osificación epifisaria se detiene, por tal hecho, a este nivel. Unicamente persiste entre las dos una delgada zona de cartílago diafisario: el cartílago de conjunción.

c) *El cartílago de conjunción.* — Representa el último refugio de la osificación encondral diafisaria y persiste hasta el final del crecimiento. Fértil por el lado de la diáfisis, ofrece a la epífisis su capa estéril de cartílago hialino de células redondas. El papel de este cartílago es suministrar a la diáfisis los elementos necesarios a la osificación encondral y a su crecimiento en longitud. Desde hace ya mucho tiempo la fisiología, por conducto de DUHAMEL, de HUNTER, de FLOURENS, de OLLIER, y, más tarde, de LATARJET y GALLOIS, de DUBREUIL, ha demostrado la importancia del cartílago de conjunción. Si en una tibia en vías de crecimiento implantamos cuatro clavos metálicos, uno en cada epífisis y los otros dos en los extremos de la diáfisis, y tiempo después sacrificamos el animal, comprobamos: 1.°, que el hueso, después de la operación, ha crecido en longitud; 2.°, que el intervalo comprendido entre los dos clavos implantados en la diáfisis permanece invariable; 3.°, por el contrario, la distancia que separa cada uno de los clavos diafisarios del epifisario correspondiente ha aumentado sensiblemente. Es fácil deducir de este experimento que el crecimiento en longitud se efectúa no en la diáfisis, sino en los extremos de ésta, en la zona ocupada por el cartílago de conjunción. OLLIER, extirpando a un hueso largo uno de sus cartílagos de conjunción, vio detener el crecimiento en el extremo correspondiente, mientras que el crecimiento continuaba en el extremo que conservó su cartílago. Por último, los traumatismos o las inflamaciones que modifican o destruyen el cartílago de conjunción van seguidos de trastornos de crecimiento característicos. Zona activa, ricamente vascula-

rizada, la unión diafisoepifisaria o metáfisis representa, en el curso de la adolescencia, un punto débil, una región sensible y delicada.

El cartílago de conjunción representa, con el periostio, la única zona de actividad osteogenética del hueso en vías de crecimiento. Aparece sometido a todos los factores ordinarios que rigen la osificación general, en particular los factores hormonales. CORYN (1939) ha estudiado detalladamente la acción de las glándulas endocrinas sobre la región diafisoepifisaria.

El cartílago de conjunción desaparece cuando cesa la multiplicación de células cartilaginosas. «Si, como dice muy bien LERICHE, crece por actividad cartilaginosa, se osifica por muerte de cartílago.» Cuando éste cesa de crecer, muere y el hueso lo invade enteramente; el crecimiento ha terminado.

D. CRECIMIENTO DE LOS HUESOS CORTOS. — El crecimiento de un hueso corto es en todo comparable al de las epífisis. Nos contentaremos con recordar el predominio de la osificación encondral y la evolución arquitectural, tan particular, del tejido óseo esponjoso.

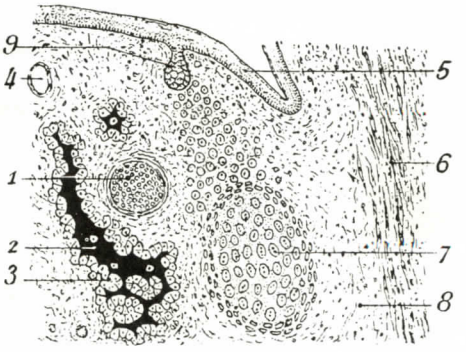

FIG. 26

Primer bosquejo del maxilar (corte frontal del arco mandibular de un embrión de carnero de 28 milímetros). El primer depósito de oseína se hace en forma semilunar cerca del nervio maxilar inferior y por fuera de éste (según DUBREUIL).

1, nervio maxilar inferior. — 2, primeros esbozos del maxilar inferior. — 3, osteoblastos. — 4, vasos sanguíneos. — 5, epitelio bucal. — 6, músculos de la lengua. — 7, cartílago de Meckel en vías de desarrollo. — 8, tejido conjuntivo. — 9, lámina dental.

2.° **Osificación de una maqueta fibrosa o membranosa** (figs. 27 y 28). — La mandíbula, el maxilar superior, los huesos malar, palatino, propios de la nariz, unguis y vómer, pertenecen a la primera categoría. De ordinario, estos huesos se forman en la proximidad de una pieza cartilaginosa embrionaria, pero ésta no toma ninguna parte en el desarrollo propio del hueso. El cartílago desaparece ora por fusión espontánea, ora después de haber bosquejado fenómenos de osificación que acaban muy rápidamente destruyéndolo (cartílago de MECKEL para el maxilar inferior, cartílago de los cornetes, de algunos huesos de la cara, etc...).

Los huesos de la base del cráneo son del tipo membranoso. Aunque establezcamos una clase particular con los huesos de membrana, éstos no se desarrollan de modo distinto de los huesos formados en un medio conjuntivo; como el elemento fibroso presenta las fibras orientadas, la osificación tiene un aspecto particular.

La bóveda membranosa del cráneo embrionario y fetal comprende una zona fibrosa de dirección tangencial en la que se diferencian por dentro la duramadre y por fuera «una lámina homogénea de preosificación». En esta última aparecen el punto o los puntos de osificación propios de cada hueso. Las partes cartilaginosas que existen en ciertos lugares (techos sinópticos, escama del occipital) desaparecen por condrólisis o forman hueso encondral (occipital).

Tanto en un caso como en el otro los fenómenos generales se reducen a los que hemos descrito a propósito de la osificación pericondral de los huesos largos.

La maqueta fibrosa primitiva representa el medio osificable, transformado en tejido indiferenciado por la influencia de los mamelones vasculares que lo invaden. Luego aparece la substancia ósea que constituye el punto de osificación primario, la cual extiende por contigüidad finas trabéculas, anastomosadas todas en el mismo plano, y constituye una primera lámina ósea. A medida que se obstruyen las mallas

de la red ósea primitiva se ve aparecer una segunda lámina, externa. El crecimiento se efectúa aquí por yuxtaposición de nuevas capas que evolucionan de la periferia hacia el centro.

En los bordes del hueso joven persiste un margen fibroso, a veces estrecho (sutura) o ancho (fontanelas) que se llenan después del nacimiento. Aunque parezcan bloqueados en la periferia los huesos continúan creciendo. El cráneo de un niño de seis años continuará creciendo durante mucho tiempo. Se trata de un problema poco conocido.

Los procesos de resorción modifican el hueso primitivo para darle su aspecto definitivo. En ciertas regiones del cráneo o de la cara es tan intenso que llega a

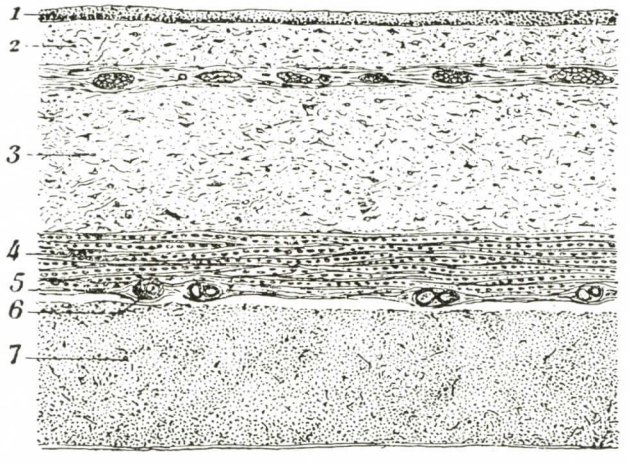

FIG. 27

Corte perpendicular a la superficie de la calota craneal de un embrión de carnero de 28 milímetros. Región parietal (según DUBREUIL).

1, epidermis. — 2, dermis. — 3, tejido conjuntivo embrionario. — 4, laminilla fibrosa de preosificación, con 5, la región interna que constituirá la duramadre. — 6, vaso sanguíneo de la duramadre. — 7, pared del hemisferio cerebral.

la creación de las «células» o de los «senos». En otras partes es más discreto (centro de los huesos del cráneo), donde toma el aspecto esponjoso y recibe el nombre de «diploe».

7. Leyes de la osificación

Los diferentes segmentos del esqueleto se osifican de modo muy diverso unos de otros; casi podría decirse que estas modalidades varían en cada uno de ellos, y de ahí que su estudio no se preste a establecer fórmulas generales.

1.° Huesos que se desarrollan por un solo punto de osificación. — Hay huesos que se desarrollan por un solo punto de osificación, que aparece en el centro y de aquí irradia su acción hacia la periferia. Tal es el caso de los sesamoideos y la mayoría de los huesos cortos que constituyen el carpo y el tarso, así como, entre los huesos planos, los dos parietales.

2.° Huesos que se desarrollan por múltiples puntos de osificación. — La mayoría de los huesos se desarrollan por múltiples puntos de osificación, y entonces es

raro que en una pieza ósea determinada tengan todos los puntos óseos igual valor. A tal respecto, hay que distinguir dos clases de puntos óseos: unos se caracterizan por aparecer pronto, desarrollarse en el centro del hueso y formar la mayor parte de éste: son los *puntos primitivos* o *puntos principales;* los otros aparecen más tarde, se localizan, no en el centro, como los precedentes, sino en la periferia, en los bordes para los huesos planos y en las extremidades para los huesos largos: son los *puntos*

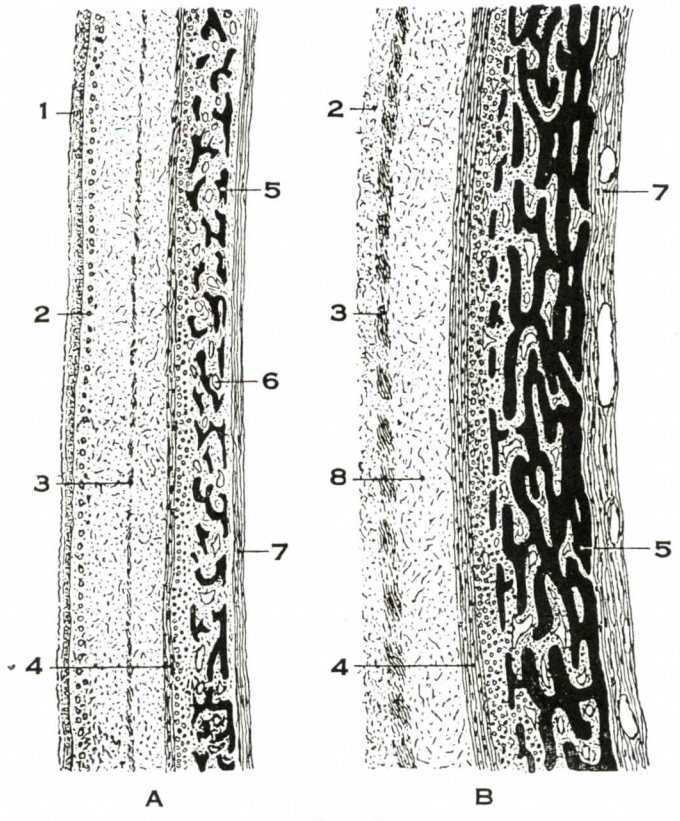

FIG. 28

Cortes perpendiculares a la superficie de parietales de feto humano (A, feto de 110 milímetros; B, feto al nacimiento). Aumento muy débil. Estas figuras muestran el desarrollo progresivo de las laminillas óseas primarias en los huesos de la bóveda craneal (según DUBREUIL).

1, epidermis. — 2, dermis con folículos pilosos embrionarios. — 3, músculo temporal. — 4, periostio externo. — 5, laminillas óseas. — 6, vasos sanguíneos. — 7, duramadre que desempeña el papel de periostio interno. — 8, tejido conjuntivo.

secundarios o *complementarios* (fig. 29, 2 y 3). En los huesos largos, que, como hemos visto, se componen de un cuerpo o diáfisis y dos extremos o epífisis, los puntos óseos primitivos y secundarios se designan también con los nombres de *puntos diafisarios* y *puntos epifisarios.*

Considerados en su evolución respectiva en un mismo hueso, los puntos principales y complementarios a expensas de los cuales se desarrolla este hueso se irradian en todos sentidos e invaden paulatinamente la substancia del hueso primitivo. Al aproximarse unos a otros, llegan a ponerse en contacto y, finalmente, como hemos visto, se sueldan entre sí para formar desde entonces un sola pieza ósea: el hueso del adulto.

3.º Leyes de Serres. — En un trabajo muy antiguo, puesto que data de 1819, SERRES estableció que del estudio analítico de la osteogenia podían desprenderse las tres leyes siguientes, que él designó con los nombres de *ley de la simetría, ley de las eminencias* y *ley de las cavidades.*

α) Según la *ley de la simetría,* todo hueso que ocupa la línea media es primitivamente doble, es decir, está compuesto de dos mitades laterales, que se aproximan paulatinamente en el curso del desarrollo y acaban por confundirse en la línea media. Esto sucede con el frontal, el maxilar inferior, el esfenoides, el etmoides y otros. La columna vertebral, cuando menos su parte anterior, constituye una excepción de esta regla. En efecto, más adelante veremos que los cuerpos vertebrales no tienen cada uno más que un solo punto primitivo, colocado en su centro y en la línea media.

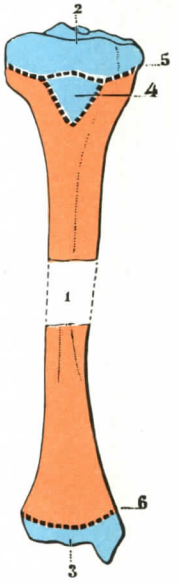

FIG. 29

Osificación de la tibia *(esquemática).*

1, punto primitivo para el cuerpo. — 2, punto complementario para la extremidad superior. — 3, punto epifisario inferior. — 4, punto complementario para la tuberosidad anterior. — 5, línea de soldadura para la epífisis superior. — 6, línea de soldadura para la epífisis inferior.

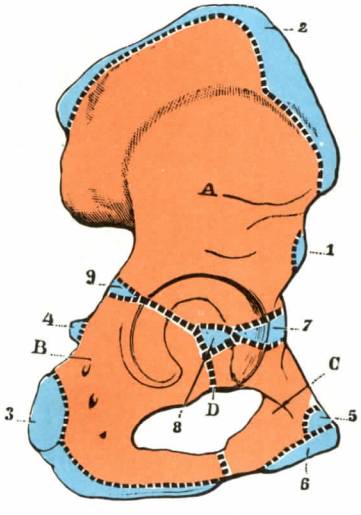

FIG. 30

Osificación del hueso coxal *(esquemática).*

A, B, C, partes formadas por los puntos primitivos. — D, estrella cotiloidea.
1, punto para la espina iliaca anteroinferior. — 2, punto para la cresta iliaca. — 3, punto para la tuberosidad isquiática. — 4, punto para la espina ciática. — 5, punto para la espina del pubis. — 6, punto para el ángulo del pubis. — 7, hueso cotiloideo o acetabular. — 8, punto central. — 9, punto posterior.

β) Según la *ley de las eminencias,* toda protuberancia ósea se desarrolla a expensas de un punto de osificación particular. Así vemos que puntos de osificación especiales forman los trocánteres mayor y menor, el troquín, el troquíter, el acromion, la apófisis coracoides, etc. Numerosos casos confirman, al parecer, esta segunda ley. Pero, lo mismo que la primera, tiene numerosas excepciones, y para no citar más que algunas, recordaremos la apófisis mastoides, la apófisis coronoides del cúbito, la protuberancia occipital externa, las apófisis cigomáticas, las apófisis articulares de las vértebras, que, a pesar de sus grandes dimensiones, cualquiera que sea el estadio evolutivo en que se las considere, no son más que simples dependencias de la pieza esquelética a que corresponden.

γ) Según la *ley de las cavidades,* toda cavidad está formada por la reunión de varias piezas óseas, dos por lo menos. Lo mismo puede decirse de los agujeros:

cada uno resulta de la conjunción de dos o más huesos. También sobre este particular muchos casos abonan esta ley, tales como la cavidad glenoidea, la cavidad cotiloidea, la fosa pterigoidea, el agujero vertebral, el agujero occipital, el agujero óptico, etc., a la constitución de los cuales concurren siempre múltiples piezas. Pero también en este caso encontramos excepciones: el conducto dentario inferior y el conducto auditivo interno, para no citar más que dos, están labrados dentro de una sola y única pieza ósea; lo mismo sucede con todos los conductos nutricios.

Como acabamos de ver, las fórmulas osteogénicas enunciadas por SERRES ofrecen, al lado de muchos casos confirmativos, gran número de casos contradictorios, y, por consiguiente, no tienen ese carácter general que da fuerza a las leyes en las ciencias naturales.

4.º Fórmulas generales relativas al modo de evolución de los puntos epifisarios de los huesos largos. — En cuanto al modo de osificación especial que preside la formación de cada hueso, no podemos formular aquí ninguna regla general, puesto que la osificación es muy diferente, no sólo para cada uno de los grupos (huesos largos, planos y cortos), sino para cada grupo y hasta para cada pieza ósea. En los capítulos siguientes trataremos esta cuestión aisladamente. Al tratar de cada hueso en particular, resumiremos en tipos más pequeños y bajo el título de *desarrollo,* cuanto atañe a la osificación, indicando sucintamente el número de puntos óseos, primitivos o complementarios, a expensas de los cuales aquél se desarrolla, el sitio y orden de su aparición, su modo de evolución recíproca, y por último, la época en que se produce su soldadura. Aquí nos limitaremos a consignar algunas *fórmulas generales* relativas al modo de evolución de los puntos epifisarios de los huesos largos.

a) *Fórmulas de Bérard.* — BÉRARD, a propósito de la soldadura de los puntos epifisarios en los huesos de los miembros, formuló un enunciado que puede resumirse del modo siguiente: *en los huesos diepifisarios, aquella de las dos epífisis hacia la cual se dirige el conducto nutricio del hueso es precisamente la que se suelda primero.* Esta fórmula es exacta: así, en el miembro superior, cuyos conductos nutricios del húmero, del radio y del cúbito se dirigen hacia el codo; en cada uno de estos tres huesos la epífisis que corresponde al codo es la que se suelda primero a la diáfisis. Igualmente en el miembro inferior, en el que conductos nutricios del fémur, de la tibia y el peroné huyen de la rodilla, la extremidad superior del fémur y la inferior de la tibia y del peroné son las primeras que se sueldan a la diáfisis. BÉRARD en un segundo enunciado dijo que *en los huesos monoepifisarios, la extremidad hacia la cual se dirige el conducto nutricio es precisamente la que se desarrolla a expensas del punto de osificación del cuerpo, sin que aparezcan puntos complementarios.* Esta fórmula es perfectamente aplicable a los metacarpianos, a los metatarsianos, a las falanges y hasta a la clavícula.

b) *Fórmula de Sappey.* — La precitada fórmula de BÉRARD, con respecto al orden de soldadura de las epífisis en los huesos largos diafisarios, no es aplicable al orden de aparición de los puntos óseos en las epífisis. Sobre este particular, SAPPEY creyó que podía admitirse como fórmula general que *los puntos epifisarios son tanto más precoces cuanto mayor volumen están destinados a adquirir;* o, en otros términos, que en los huesos que tienen dos epífisis, la que será más voluminosa es la que se osifica primero. Esta fórmula es bastante exacta respecto de los huesos largos de los miembros. Pero tiene por lo menos una excepción: en efecto, la extremidad superior del cúbito, aunque mucho más voluminosa que la inferior, no empieza a osificarse hasta algún tiempo después que esta última.

c) *Fórmula de Picqué.* — En 1892, PICQUÉ hizo observar que *en los huesos largos monoepifisarios, el punto de osificación complementario aparece en aquella de las extremidades que disfruta de mayor movilidad.* En apoyo de esta aserción, recuerda

el modo de osificación de las costillas, de la clavícula, de las falanges, del primer metacarpiano y del primer metatarsiano. En efecto, todos estos huesos no tienen más que un solo punto epifisario, y este punto corresponde, como veremos más adelante, a la extremidad interna de las costillas, la extremidad interna de la clavícula, la extremidad superior de las falanges, la extremidad superior del primer metacarpiano y del primer metatarsiano, extremidades que en cada uno de estos huesos son más movibles que las opuestas.

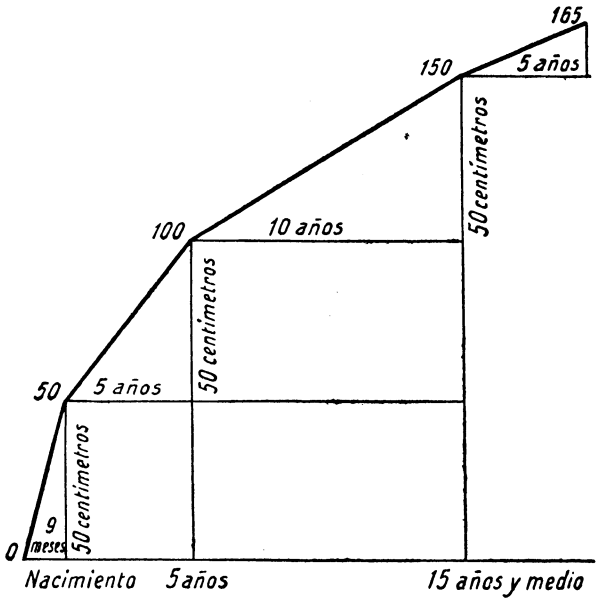

FIG. 31

Ritmo del crecimiento de la talla (según P. GODIN).

d) *Fórmula de A. Julien.* — En el mismo año, ALEJO JULIEN, tomando en consideración igualmente el aspecto funcional de las extremidades articulares de los huesos largos, dio, respecto del orden de aparición de los puntos epifisarios, una fórmula mucho más general que la indicada por PICQUÉ: *en los huesos largos, el primer punto epifisario de los que tienen dos, y el punto epifisario de los que tienen tan sólo uno, aparecen siempre en la extremidad más importante desde el punto de vista funcional.* Esta fórmula es exacta respecto de todos los huesos largos del cuerpo humano. Falta saber si en los animales, en los que el valor funcional de los miembros es a veces tan diferente del que observamos en el hombre, el orden de aparición de los puntos epifisarios sufre en determinados casos las modificaciones que naturalmente ha de exigir la precitada ley.

5.° **Fórmulas generales relativas al crecimiento del esqueleto y a la talla.** — El crecimiento general del individuo parece que se produce por el impulso de fuerzas biológicas ya contenidas en potencia en el huevo fecundado. Estas fuerzas, siempre idénticas en su marcha general y en cierto modo de la especie en que se estudian, pueden reunirse o mejor condensarse en fórmulas bastante fáciles de recordar.

GODIN, que ha estudiado particularmente el crecimiento de los niños durante la edad escolar y las proporciones del cuerpo durante el crecimiento, ha clasificado las

leyes de desarrollo en cuatro grupos: las leyes puberales, las de las alternancias, las de las proporciones y las de las asimetrías.

a) *Leyes puberales.* — 1.ª La talla antes de la pubertad se debe principalmente al miembro inferior, después de la pubertad al tronco.

2.ª El proceso de alargamiento domina antes de la pubertad; el de engrosamiento óseo domina durante y después de ella.

3.ª El crecimiento es principalmente óseo antes de la pubertad y predominantemente muscular después de la misma.

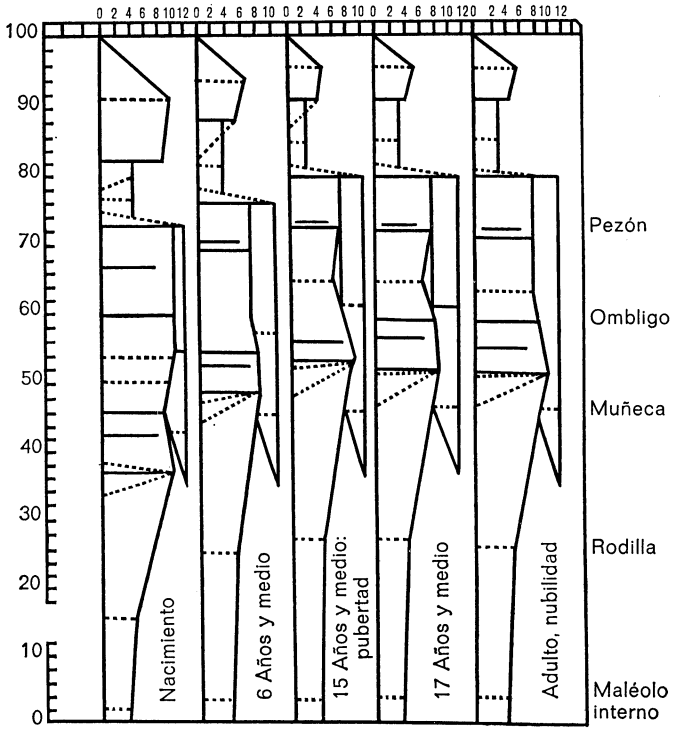

FIG. 32

Las edades de evolución referidas a la edad adulta (según P. GODIN).

b) *Leyes de las alternancias.* — 1.ª El hueso largo se engruesa y se alarga alternativamente y no simultáneamente. Las detenciones en el alargamiento son utilizadas para el engrosamiento.

2.ª Los períodos de actividad y de reposo que se suceden semestralmente en el crecimiento en longitud de un hueso largo, son opuestos en los dos huesos largos consecutivos de un mismo miembro.

Estas leyes de las alternancias, que también se pueden denominar leyes vasculares, como dice el Dr. GILLET, se fundan en que el crecimiento no evoluciona en todas las partes de un miembro al mismo tiempo, sino solamente en un segmento del mismo. Tras el crecimiento de tal segmento, el segmento siguiente se desarrolla a su vez. DALLY, que había notado ya el crecimiento irregular de ciertas partes del cuerpo, había formulado esta regla del siguiente modo: «El crecimiento es de

intensidad desigual en los diferentes huesos y, por consiguente, en las diferentes regiones, de lo que se deduce que las proporciones del cuerpo humano varían según las edades.»

c) *Leyes de las proporciones.* — 1.ª En la evolución de las variaciones presentadas por las proporciones de longitud y de anchura del cuerpo en el curso de la ontogenia existen tres fases: la primera fase se extiende del nacimiento a los seis años; la segunda, de los seis a los quince años; la tercera, de los quince años a la edad adulta.

2.ª Desde el recién nacido al hombre adulto cada segmento tiene su manera propia de conducirse respecto a la talla.

3.ª Si el crecimiento proporcional de un segmento es superior al de la estatura del cuerpo, es inferior para el segmento situado inmediatamente por debajo o por encima.

d) *Leyes de las asimetrías.* — 1.ª Entre los órganos binarios reina una asimetría debida a la hiperfunción: en el manidextro el miembro superior derecho es más largo y más grueso, el hombro derecho más bajo, etc., caracteres que encontramos en el lado izquierdo en el zurdo.

2.ª La evolución de las asimetrías normales de los órganos binarios y del tronco progresa a través de la edad en sentido inverso del crecimiento, pero en el mismo sentido de la función.

3.ª En el manidextro la superioridad de longitud y de tamaño, que está a la derecha para el miembro superior, se encuentra a menudo a la izquierda para el miembro inferior, lo que determina una sobreactividad funcional cruzada.

6.° Desarrollo de la talla y de las diferentes partes del cuerpo. — a) *Desarrollo de la talla.* — La talla es la longitud del cuerpo medida desde la planta de los pies al vértice de la cabeza.

Si examinamos el crecimiento de la talla en general después del nacimiento, comprobamos que ésta, continuando la rapidez del crecimiento de la vida fetal, aumenta 20 centímetros en el primer año, mientras que en el segundo año sólo aumenta 9 centímetros. En los años que siguen, el niño crece de 4 a 6 centímetros hasta el período de la pubertad, es decir, hacia la edad de trece años en los muchachos y de doce años en las niñas. En esta época la talla aumenta de 7 a 10 centímetros según los individuos durante un año, algunas veces en dos años; luego el aumento disminuye y la talla cesa de aumentar hacia la edad de quince a dieciséis años en las chicas, hacia la edad de dieciséis a dieciocho en los muchachos. La figura 31 muestra este ritmo del crecimiento de la talla.

b) *Desarrollo de las diferentes partes del cuerpo.* — Los segmentos del cuerpo no crecen de un modo igual y regular, y el adulto, desde el punto de vista de las proporciones, no representa la imagen aumentada del niño. Estudiaremos sucesivamente el alargamiento de los diferentes segmentos (fig. 32).

La *cabeza* es la parte más desarrollada del recién nacido. Según RICHER, cuando el niño tiene un año la talla es igual a cuatro veces la altura de la cabeza; a los cuatro años, a cinco veces, y a los nueve años, a diez veces. A partir de los cinco años el crecimiento es mucho más lento, y a los quince el cráneo adquiere su volumen definitivo. En el adulto la cabeza está comprendida siete veces y media en la talla total. Esta altura de la cabeza, por lo demás, es la que ha servido de patrón de medida para establecer las proporciones del cuerpo humano en muchos cánones utilizados por los artistas.

El *cuello* parece corto en el recién nacido a consecuencia de la elevación relativa del esternón y de la grasa subtegumentaria. Su desarrollo durante el período de crecimiento es casi regular, salvo en la pubertad, durante la cual aumenta más.

El *tronco,* medido del esternón al pubis, está muy desarrollado en el recién nacido, en su segmento inferior o abdominal. El niño, como dice CHARPY, es todo vientre y todo cerebro. En cambio, el tórax está relativamente poco desarrollado, es aplanado; los canales vertebrales no están constituidos. El crecimiento en altura del tronco no es paralelo al de los miembros superiores. La talla después de la pubertad debe la mayor parte de su crecimiento al tronco, mientras que antes de este período la debe a los miembros inferiores.

Los miembros inferiores, cortos en el nacimiento en relación al tronco, miden en general 20 centímetros. A los tres años y medio miden 50 centímetros y doblan su longitud antes del tercer año. La tibia es sobre todo la que se alarga proporcionalmente más entre el nacimiento y la pubertad.

El miembro superior crece en proporción con menor rapidez que el miembro inferior. En él se observa el mismo fenómeno que en el miembro inferior, es decir, que el antebrazo (radio y cúbito) crece más rápidamente. El cuadro adjunto muestra de un modo evidente los diferentes crecimientos que acabamos de resumir con brevedad (fig. 32).

8. División del esqueleto

Considerando ahora el esqueleto desde el punto de vista puramente descriptivo, lo dividiremos en cuatro partes, que estudiaremos por el orden siguiente:

1.° *Columna vertebral;*
2.° *Tórax;*
3.° *Cabeza;*
4.° *Miembro.*

CAPITULO II

COLUMNA VERTEBRAL

La columna vertebral, llamada también *columna raquídea* o más abreviadamente *raquis,* es un largo tallo óseo, situado en la línea media y parte posterior del tronco, que sirve de vaina protectora a la medula espinal y de punto de apoyo a gran número de vísceras.

Esta columna ocupa sucesivamente, yendo de arriba abajo: el cuello; el dorso; la región lumbar; la pelvis. De ahí su división clásica, pero puramente artificial, en cuatro porciones: 1.º, la *porción cervical;* 2.º, la *porción dorsal;* 3.º, la *porción lumbar,* y 4.º, la *porción pélvica* o *sacrococcígea.*

La columna vertebral está esencialmente formada por una serie de elementos óseos, discoideos y superpuestos de manera regular denominados *vértebras.* En el hombre cuéntanse 33 ó 34 de éstas, distribuidas del modo siguiente: 7 en la porción cervical *(vértebras cervicales);* 12 en la porción dorsal *(vértebras dorsales);* 5 en la porción lumbar *(vértebras lumbares)* y 9 ó 10 en la porción pélvica *(vértebras sacras* y *vértebras coccígeas).*

Las vértebras cervicales son libres e independientes, y lo mismo sucede con las dorsales y lumbares. En cuanto a las vértebras sacrococcígeas, están considerablemente modificadas en su forma exterior y, perdiendo incluso su individualidad, se sueldan más o menos entre sí, de manera que constituyen dos huesos que merecen una descripción especial, el *sacro* y el *cóccix.*

ARTICULO PRIMERO

VERTEBRAS CERVICALES, DORSALES Y LUMBARES

(VÉRTEBRAS VERDADERAS de algunos autores)

Teniendo las vértebras una conformación típica, cualquiera que sea la región a que pertenezcan, presentan *caracteres generales,* que siempre permiten reconocerlas entre las diferentes piezas del esqueleto. Además, en cada una de las tres regiones, cervical, dorsal y lumbar, presentan las vértebras *caracteres particulares* que permiten distinguirlas de las que corresponden a las demás regiones. Por último, en cada región hay algunas vértebras que, aunque reducibles al tipo común, ofrecen caracteres especiales que bien pueden denominarse *caracteres individuales.*

1. Caracteres comunes a todas las vértebras

VÉRTEBRA ESQUEMÁTICA

En toda vértebra encontramos esencialmente: 1.º, una masa compacta, que forma su parte anterior, llamada *cuerpo vertebral;* 2.º, un agujero o más bien un con-

ducto, situado inmediatamente detrás del cuerpo, el *agujero* o *conducto vertebral;* 3.°, una prolongación media, la *apófisis espinosa,* colocada detrás del agujero; 4.°, dos prolongaciones laterales en dirección transversal, las *apófisis transversas;* 5.°, otras cuatro prolongaciones, dos a cada lado, en dirección más o menos vertical, las *apófisis articulares;* 6.°, dos porciones planas o *láminas,* que se extienden de las apófisis espinosas a las articulares; 7.°, por último, dos porciones delgadas o *pedículos,* que unen el cuerpo vertebral a toda o parte de la masa apofisaria (fig. 33).

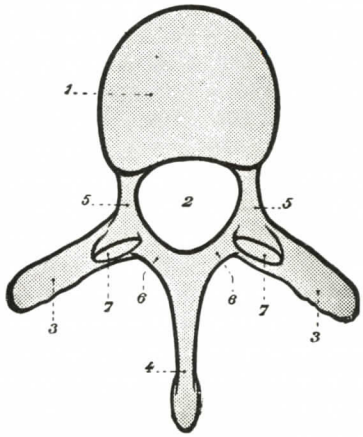

FIG. 33

Esquema de la vértebra.

1, cuerpo vertebral. — 2, agujero. — 3, apófisis transversa. — 4, apófisis espinosa. — 5, pedículo. — 6, lámina vertebral. — 7, apófisis articular.

1.° Cuerpo de la vértebra. — El cuerpo es la porción más voluminosa de la vértebra, la que contribuye en primer término a dar a la columna vertebral su solidez y resistencia. Tiene la forma de un cilindro, y, por consiguiente, podemos considerar en él dos bases o caras y una circunferencia:

α) Las *dos caras,* más o menos horizontales, se distinguen en *cara superior* y *cara inferior.* Tanto la una como la otra presentan en su centro una superficie acribillada de pequeños agujeros, circunscrita por una zona anular ligeramente prominente y formada de tejido compacto.

β) La *circunferencia* da la vuelta al cuerpo, pero varía de aspecto según los puntos que se consideran. Excavada en sentido vertical *por delante* y *por los lados,*

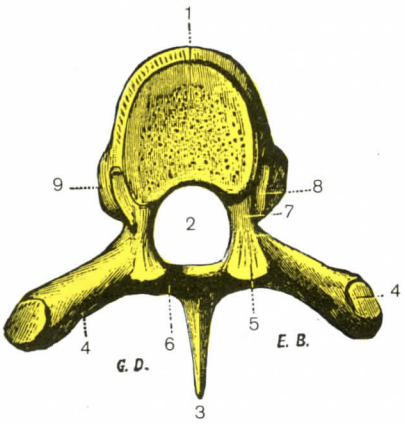

FIG. 34

Vértebra dorsal vista por arriba.

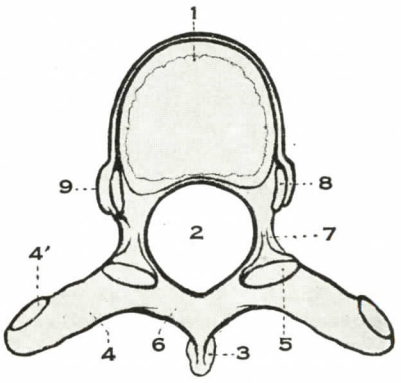

FIG. 35

Esquema de una vértebra dorsal, vista superior.

1, cuerpo. — 2, agujero. — 3, apófisis espinosa. — 4, 4', apófisis transversas, con su carilla articular para la tuberosidad de la costilla correspondiente. — 5, apófisis articulares superiores. — 6, lámina. — 7, pedículo. — 8, semicarilla articular superior para la cabeza de las costillas. — 9, eminencia lateral, producida por la semicarilla articular inferior.

presenta por esta causa una canal horizontal, dirigida del uno al otro lado. *Por detrás* es plana o hasta ligeramente excavada en sentido transversal, y forma la pared anterior del orificio vertebral. En la parte media de la circunferencia se observan una

serie de orificios, muy variables en número y dimensiones, los cuales están destinados a dar paso a los conductos venosos que conducen a las venas longitudinales del raquis la sangre venosa del cuerpo de la vértebra.

2.° **Agujero vertebral.** — Comprendido entre la cara posterior del cuerpo de la vértebra y la apófisis espinosa, el agujero vertebral tiene la forma de un triángulo, cuyos ángulos, más o menos redondeados, tienden a darle la forma circular. Los agujeros vertebrales, superponiéndose, forman en su conjunto un largo conducto, el *conducto raquídeo,* en el cual se alojan la medula espinal y sus anexos.

3.° **Apófisis espinosa.** — Situada en la línea media lo mismo que el cuerpo, la apófisis espinosa se dirige directamente hacia atrás en forma de una larga es-

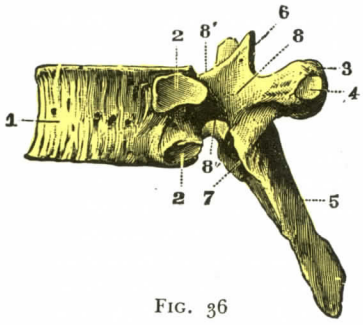

FIG. 36

Vértebra dorsal vista por el lado izquierdo.

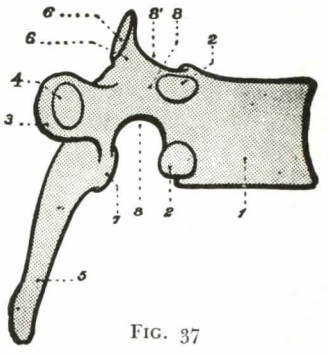

FIG. 37

Esquema de una vértebra dorsal, vista lateral izquierda.

1, cuerpo. — 2, 2, semicarillas articulares superior e inferior para la cabeza de las costillas. — 3, apófisis transversa. — 4, carilla articular para la tuberosidad de las costillas. — 5, apófisis espinosa. — 6, apófisis articular superior. — 7, apófisis articular inferior. — 8, pedículo, con 8', su escotadura superior, y 8'', su escotadura inferior.

pina, a la cual debe el nombre que lleva. Distínguense en ella: 1.°, una *base,* que la une a la vértebra; 2.°, un *vértice,* a veces ligeramente desviado de la línea media, que llega a ponerse en contacto con la piel; 3.°, dos *caras laterales,* derecha e izquierda, en relación con los músculos espinales; 4.°, el *borde superior,* más o menos cortante; 5.°, el *borde inferior,* generalmente más grueso que el precedente y también mucho más corto.

4.° **Apófisis transversas.** — En número de dos, izquierda y derecha, las apófisis transversas, como su nombre indica, se dirigen transversalmente hacia fuera. Lo mismo que las apófisis espinosas, cada apófisis transversa tiene: 1.°, una *base,* que la une a la vértebra; 2.°, un *vértice,* que es libre; 3.°, dos *caras,* anterior y posterior; 4.°, dos *bordes,* superior e inferior.

5.° **Apófisis articulares.** — Las apófisis articulares, así llamadas porque sirven para la articulación de las vértebras entre sí, son en número de cuatro: dos *superiores* o *ascendentes* y dos *inferiores* o *descendentes.* Situadas simétricamente a cada lado del agujero vertebral, unas y otras rebasan, sea hacia arriba, sea hacia abajo, el nivel del arco óseo que limita este orificio. Las apófisis articulares superiores se articulan con las apófisis articulares inferiores de la vértebra inmediata superior; y, viceversa, las apófisis articulares inferiores se articulan con las apófisis articulares superiores de la vértebra que está inmediatamente por debajo.

6.° **Láminas vertebrales.** — Las láminas vertebrales son dos, una derecha y otra izquierda. Aplanadas y cuadriláteras, constituyen la mayor parte de la pared postero-lateral del agujero raquídeo.

En virtud de su configuración, hay que considerar en cada lámina: 1.°, una *cara anterior,* que mira a la medula; 2.°, una *cara posterior,* cubierta por los músculos espinales; 3.°, dos *bordes,* uno superior y otro inferior; 4.°, un *extremo interno,* que se confunde con la base de la apófisis espinosa; 5.°, por último, un *extremo externo,* que se suelda unas veces con la apófisis transversa y otras con las apófisis articulares.

Desde el punto de vista de su dirección, las láminas vertebrales no son verticales, sino ligeramente oblicuas hacia abajo y atrás. De semejante disposición resulta, como es fácil comprender: 1.°, que en cada agujero raquídeo, la circunferencia inferior es más grande que la superior; 2.°, que en el esqueleto armado, el borde inferior de cada lámina vertebral se imbrica por detrás sobre la lámina vertebral que está inmediatamente debajo y que corresponde a la vértebra siguiente.

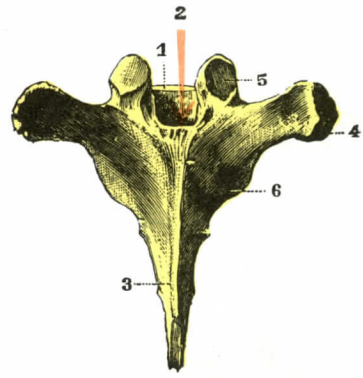

FIG. 38

Vértebra dorsal vista por detrás.

1, cuerpo. — 2, agujero. — 3, apófisis espinosa. — 4, apófisis transversa. — 5, apófisis articular superior. — 6, lámina.

7.° **Pedículos.** — Desígnanse con el nombre de pedículos las dos porciones óseas delgadas y estrechas que a cada lado unen la base de la apófisis transversa y las dos apófisis articulares correspondientes a la parte posterior y lateral del cuerpo vertebral. De este modo, los pedículos limitan por los lados el agujero de la vértebra.

Es de notar que sus dos bordes no son rectilíneos, sino que describen dos curvas que se miran por su convexidad: relativamente ancho en sus dos extremidades, resulta, pues, que cada pedículo presenta su mínimo de altura en su parte media, de lo cual resultan dos *escotaduras,* una superior y otra inferior.

Estas escotaduras se corresponden exactamente con las escotaduras similares de las vértebras inmediatas, circunscribiendo así (figura 39), a cada lado de la columna vertebral, una serie regular de orificios, que dan entrada al conducto raquídeo y por este motivo se denominan *agujeros de conjunción.*

Los agujeros de conjunción son dos (uno derecho y otro izquierdo) para cada espacio intervertebral, y, por consiguiente, cada uno de ellos puede definirse como sigue: orificio comprendido entre la escotadura superior de una vértebra cualquiera y la escotadura de la vértebra que se encuentra inmediatamente por encima de aquélla.

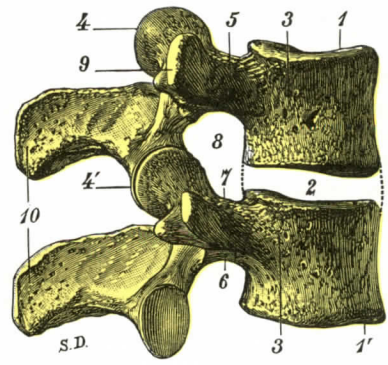

FIG. 39

Un agujero de conjunción visto por su lado externo.

1, 1', dos vértebras lumbares superpuestas. — 2, intervalo ocupado, en estado fresco, por un fibrocartílago. — 3, cuerpo vertebral. — 4, 4', apófisis articulares superiores e inferiores. — 5, pedículo. — 6, escotadura inferior. — 7, escotadura superior. — 8, agujero de conjunción. — 9, apófisis transversa. — 10, apófisis espinosa.

2. Caracteres propios de las vértebras de cada región

Una vértebra cervical presenta caracteres especiales que la distinguen muy claramente de una vértebra dorsal; una vértebra lumbar difiere, igualmente, de otra cervical o dorsal. Es más, estos caracteres diferenciales no se refieren tan sólo al aspecto general de la vértebra, sino también a los de cada una de sus partes constitutivas; de modo que, considerada una de sus porciones, es siempre posible reconocer la región de la columna vertebral a que pertenece. Las más de las veces, la solución de este problema es fácil, y los elementos para ello necesarios los encontraremos en la siguiente descripción.

1.° Vértebras cervicales (figuras 40, 41, 42 y 43). — a) *Cuerpo vertebral.* — El cuerpo vertebral, en la vértebra cervical, es prolongado en sentido transversal: su

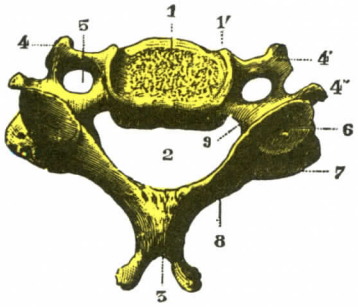

FIG. 40
Vértebra cervical vista por arriba.

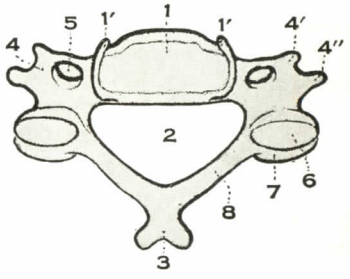

FIG. 41
Esquema de una vértebra cervical vista por arriba.

1, cuerpo (cara superior), con 1', apófisis semilunares. — 2, agujero vertebral. — 3, apófisis espinosa. — 4, apófisis transversa, con: 4', su tubérculo anterior; 4'', su tubérculo posterior. — 5, agujero transversal, situado en la base de estas apófisis. — 6, apófisis articulares superiores. — 7, apófisis articulares inferiores. — 8, lámina. — 9, pedículo.

diámetro frontal es casi doble de su diámetro anteroposterior o sagital. El canal horizontal, que más arriba hemos descrito en la circunferencia, está borrado, y en la parte anterior y línea media llega a ser reemplazado por una eminencia vertical a menudo muy pronunciada. Lo que más particularmente caracteriza el cuerpo de una vértebra cervical es: 1.°, la presencia, en los dos extremos laterales de su cara superior, de dos pequeñas eminencias de dirección anteroposterior, que se designan con el nombre de *ganchos* o *apófisis semilunares;* 2.°, la presencia, en los dos extremos laterales de la cara inferior, de dos escotaduras, simétricamente colocadas, que en el esqueleto armado se corresponden con las apófisis semilunares. Al tratar de la artrología volveremos a hablar de este modo de unión tan especial propio de estos dos elementos óseos.

b) *Agujero vertebral.* — El agujero vertebral es grande y tiene una forma triangular. La base de este triángulo, que corresponde al cuerpo de la vértebra, es mucho más extensa que la altura del mismo, la cual está representada por una línea horizontal que va de la apófisis espinosa a la parte media de la base del cuerpo vertebral. Por lo demás, esta altura varía según que se considere el agujero por su cara superior o por la inferior: en este último caso es mayor.

c) *Apófisis espinosa.* — La apófisis espinosa es corta y está poco inclinada. Su borde inferior presenta un profundo canal y su vértice se bifurca formando dos tubérculos, uno derecho y otro izquierdo: son las apófisis *bituberculosas.*

La no bifidez o *estado unituberculoso* se ha observado en los europeos (10 por 100) y en las razas de color (23 por 100).

En cambio, la división puede ser extremadamente acentuada y presentar más de dos ramas. Estas conformaciones particulares parecen estar en relación con las inserciones musculares. Parece que la falta de bifurcación sea más frecuente en las razas inferiores. Las apófisis espinosas son indivisas en los monos; la bifidez aparece en los chimpancés en el axis. El estado unituberculoso encontrado en el hombre entraría en la categoría de las anomalías reversivas.

d) *Apófisis transversas.* — Las apófisis transversas se implantan en los costados del cuerpo vertebral. Su base presenta un agujero, el *agujero transverso,* destinado a dar paso a la arteria vertebral, acompañada de una vena y de un nervio (nervio de François-Franck). Notemos que la gruesa vena vertebral está frecuentemente desdoblada en varios puntos. La forma del agujero transverso es bastante variable: redon-

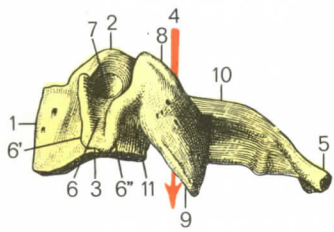

FIG. 42
Vértebra cervical vista de lado.

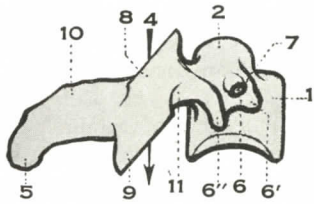

FIG. 43
Esquema de una vértebra cervical, vista lateral.

1, cuerpo. — 2, gancho de la cara superior. — 3, escotadura lateral de la cara inferior. — 4, agujero vertebral. — 5, apófisis espinosa. — 6, apófisis transversa y su canal, con: 6', tubérculo anterior; 6'', tubérculo posterior. — 7, agujero transversal. — 8, apófisis articular superior. — 9, apófisis articular inferior. — 10, lámina. — 11, escotadura inferior.

deado, oval, de eje mayor transverso, en forma de cuña de base externa, en forma de reloj de arena, etc. En ciertos casos se observa la duplicidad y hasta la triplicidad de los agujeros transversos: entonces se hallan separados por una lengüeta ósea delgada. El agujero transverso en forma de reloj de arena o de ocho acostado no es más que un agujero transverso doble en vías de formación (LE DOUBLE).

La forma de la base de la apófisis transversa puede variar también. Esta base, en efecto, está constituida por dos raíces: una anterior o ventral, que sería la homóloga de una costilla, y de ahí el nombre de *apófisis costal* que se le da a veces; la otra es posterior y constituye la *apófisis transversa* propiamente dicha. El volumen de las dos raíces es variable, la anterior sobre todo, que puede incluso faltar total o parcialmente. En este caso el conducto transverso es incompleto y está abierto por delante.

Según LOTH, la formación de los agujeros transversos sería determinada por las venas vertebrales.

El vértice de las apófisis transversas termina por dos eminencias o tubérculos, generalmente muy distintos, que se designan por su situación con los nombres de *tubérculo anterior* y *tubérculo posterior.* El tubérculo anterior, ascendente, da inserción al músculo recto anterior mayor y al músculo largo del cuello. El posterior, descendente, da inserción a los músculos espinales transversos.

(Según JUVARA y DIDE, se observa en las III, IV y V cervicales un tercer tubérculo: el *tubérculo medio,* más pequeño que los precedentes, situado debajo del tubérculo anterior y delante del tubérculo posterior. Da inserción a los fascículos tendinosos del escaleno anterior; cuando falta es reemplazado por una impresión siempre muy manifiesta. JUVARA y DIDE le dan el nombre de *tubérculo escalénico.*)

e) *Apófisis articulares.* — De las cuatro apófisis articulares, las dos superiores presentan una faceta que mira hacia atrás y arriba; las facetas de las apófisis inferiores, por el contrario, miran hacia delante y abajo. Las dos apófisis articulares están exactamente colocadas una encima de otra, constituyendo, por decirlo así, por detrás de las apófisis transversas, una especie de columnita ósea, en cuyas dos extremidades se ven las superficies articulares. La situación de las superficies articulares varía de una vértebra a otra. En la tercera, los ejes transversales de las superficies articulares correspondientes derechas e izquierdas, superiores e inferiores, convergen entre sí y forman parte de un arco de círculo cuyo centro está situado detrás de la vértebra. En las vértebras siguientes el radio de este círculo se hace cada vez mayor y, por último, en la última vértebra cervical, los ejes transversales de las superficies articulares correspondientes se encuentran en la misma línea transversal (LE DOUBLE). Esta dirección de los ejes se relaciona con la movilidad rotatoria de las vértebras cervicales. Esta disminuye de arriba abajo para llegar a ser nula o casi nula en la séptima vértebra cervical.

f) *Láminas.* — Las láminas son regularmente cuadriláteras, pero mucho más anchas que altas. Llevan una dirección oblicua hacia abajo y atrás y, en el esqueleto armado, cabalgan unas sobre otras como las tejas de un tejado.)

g) *Pedículos.* — Los pedículos, situados detrás de las apófisis transversas, se implantan en el cuerpo vertebral, en un punto más cercano de su cara superior que de la inferior, de lo cual resulta que las dos escotaduras no son exactamente iguales, sino que la inferior es un poco más profunda que la superior.

2.° **Vértebras dorsales** (figs. 44, 45, 46 y 47). — a) *Cuerpo vertebral.* — El cuerpo de las vértebras dorsales tiene casi iguales sus diámetros transverso y anteroposterior; el canal horizontal de la circunferencia es muy marcado; la cara posterior, relacionada con el agujero raquídeo, está profundamente excavada. Un carácter diferencial de primer orden es la presencia, a cada lado del cuerpo y cerca de la extremidad anterior del pedículo, de dos *semicarillas articulares,* una superior y otra inferior (fig. 44, 8), destinadas a recibir la cabeza de las costillas. Estas dos semicarillas articulares se aproximan tanto más al pedículo cuanto más se alejan sus vértebras respectivas de la región cervical.

b) *Agujero raquídeo.* — El agujero raquídeo es relativamente pequeño y tiene una disposición irregularmente circular.

c) *Apófisis espinosa.* — La apófisis espinosa se inclina en gran manera hacia abajo, como queriéndose aproximar a la vertical. Es muy larga, de forma prismática triangular y, además, no está bifurcada en su vértice, como la apófisis espinosa de la vértebra cervical (fig. 40).

d) *Apófisis transversas.* — Las apófisis transversas arrancan de la vértebra algo por detrás del pedículo: desde allí se dirigen oblicuamente hacia fuera y atrás. Presentan un vértice más o menos redondeado y, en la cara anterior de este vértice, una pequeña *carilla articular* (fig. 44, 4), destinada a articularse con la tuberosidad de la costilla correspondiente.

e) *Apófisis articulares.* — Las *apófisis articulares superiores* se levantan verticalmente por encima de la base de las apófisis transversas; sus carillas miran hacia atrás y un poco hacia fuera; entre las dos existe una profunda escotadura, de forma triangular, cuyo vértice, más o menos redondeado, corresponde al origen de la apófisis espinosa. En cuanto a las *apófisis articulares inferiores,* casi podría decirse que no existen, puesto que están reducidas a simples carillas articulares que apenas sobresalen, situadas en la cara anterior de las láminas y que miran hacia delante y un poco hacia dentro (fig. 46, 6 y 7).

f) *Láminas.* — Las láminas son cuadriláteras; su diámetro transversal (anchura) y su diámetro vertical (altura) son aproximadamente iguales.

g) *Pedículos.* — Los pedículos unen aquí el cuerpo vertebral a la masa ósea, de la cual se desprenden en divergencia las apófisis transversas y las articulares.

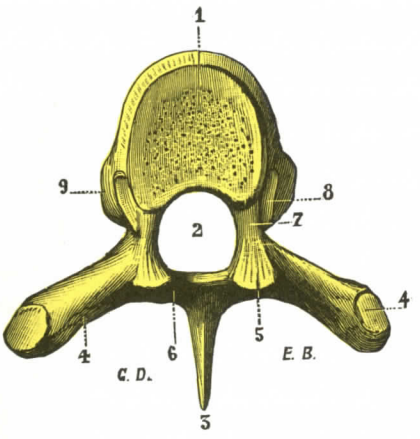

FIG. 44
Vértebra dorsal vista por arriba.

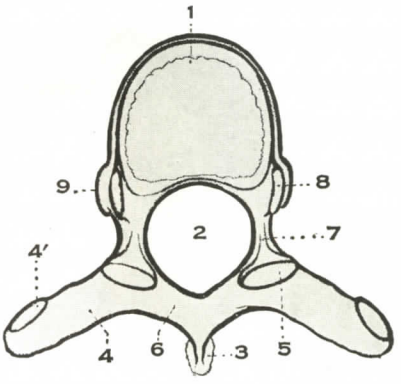

FIG. 45
Esquema de una vértebra dorsal, vista superior.

1, cuerpo. — 2, agujero. — 3, apófisis espinosa. — 4, 4', apófisis transversas, con su carilla articular para la tuberosidad de la costilla correspondiente. — 5, apófisis articulares superiores. — 6, lámina. — 7, pedículo. — 8, semicarilla articular superior para la cabeza de las costillas. — 9, eminencia lateral, producida por la semicarilla articular inferior.

Están escotados en sus dos bordes, pero la *escotadura inferior* es mucho más profunda que la *escotadura superior,* la cual, en las últimas vértebras, es muy poco

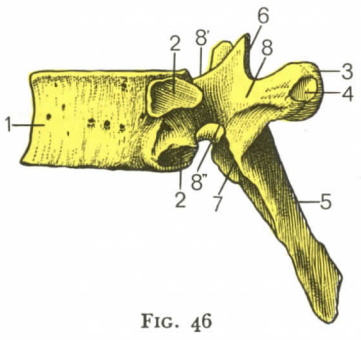

FIG. 46
Vértebra dorsal vista de lado.

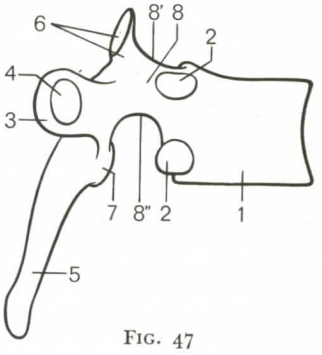

FIG. 47
Esquema de una vértebra dorsal, vista lateral izquierda.

1, cuerpo. — 2, 2, semicarillas articulares superior e inferior para la cabeza de las costillas. — 3, apófisis transversa. — 4, carilla articular para la tuberosidad de las costillas. — 5, apófisis espinosa. — 6, apófisis articular superior. — 7, apófisis articular inferior. — 8, pedículo, con 8', su escotadura superior, y 8'', su escotadura inferior.

marcada. De esto resulta que los *agujeros de conjunción* de la columna dorsal, en la mayor parte de su extensión, están formados a expensas del pedículo de la vértebra que está encima. A esto añadiremos que las carillas articulares costales, que hemos indicado más arriba en el cuerpo vertebral, se prolongan hacia atrás, hasta llegar a la cara externa del pedículo.

Las variaciones de las escotaduras de los pedículos no son muy frecuentes; sin embargo, es posible observar la misma profundidad en las escotaduras superiores e inferiores de ciertas vértebras. Por lo demás, la forma y las dimensiones normales de los agujeros de

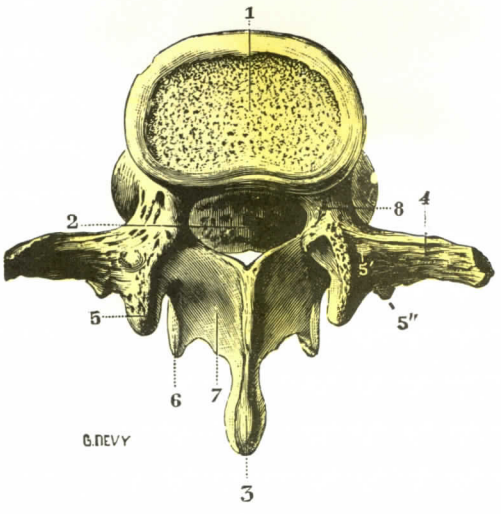

FIG. 48
Vértebra lumbar vista por arriba

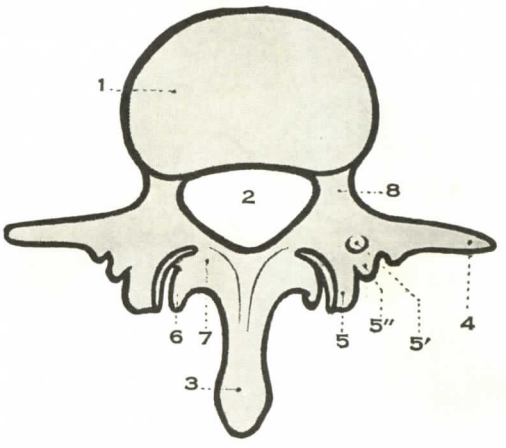

FIG. 49
Esquema de una vértebra lumbar vista por arriba.

1, cuerpo. — 2, agujero. — 3, apófisis espinosa. — 4, apófisis transversa o costiforme. — 5, apófisis articular superior, con: 6', tubérculo mamilar; 5'', tubérculo accesorio. — 6, apófisis articular inferior. — 7, lámina. — 8, pedículo.

conjunción no parecen en relación exacta con el volumen de los ganglios y de los nervios raquídeos. Estos sólo ocupan una parte del espacio del conducto de conjunción. LE DOUBLE

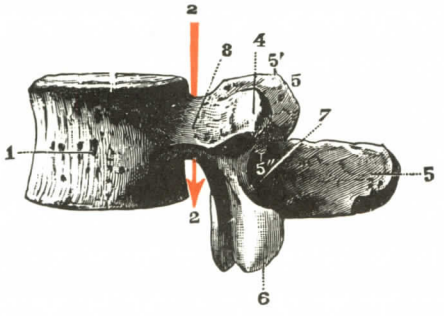

FIG. 50
Vértebra lumbar vista de lado.

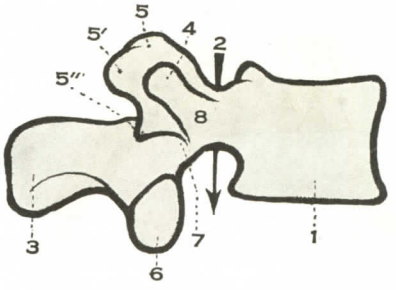

FIG. 51
Esquema de una vértebra lumbar, vista lateral.

1, cuerpo. — 2, agujero. — 3, apófisis espinosa. — 4, apófisis transversa. — 5, apófisis articular superior. — 5', tubérculo mamilar. — 5'', tubérculo accesorio. — 6, apófisis articular inferior. — 7, lámina. — 8, pedículo.

estima que las dimensiones están principalmente en relación con el volumen de las venas que establecen la comunicación entre los plexos intrarraquídeos y las venas extravertebrales. Esta acepción nos parece hipotética.

3.° Vértebras lumbares (figs. 48, 49, 50 y 51). — a) *Cuerpo vertebral.* — El cuerpo de las vértebras lumbares es muy voluminoso. Como en la región cervical, su diámetro transverso es mayor que el anteroposterior; pero los ganchos laterales, ca-

racterísticos de la vértebra cervical, faltan en absoluto en las lumbares. El canal horizontal, muy pronunciado a los lados del cuerpo de la vértebra, casi siempre está borrado en su cara anterior.

b) *Agujero raquídeo.* — El agujero raquídeo tiene la forma de un triángulo, como, según ya hemos visto, sucede en la región cervical; pero mientras que en esta región el lado anterior o base del triángulo es mucho mayor que los laterales, en la región lumbar el triángulo se aproxima mucho al equilátero.

c) *Apófisis espinosa.* — La apófisis espinosa se levanta, poniéndose horizontal. Está muy desarrollada, y, tomando la forma de un cuadrilátero, presenta dos caras laterales muy anchas y un borde posterior mucho más ancho por abajo que por arriba.

d) *Apófisis transversa.* — Las apófisis transversas, que sería más racional llamar *apéndices costiformes* (puesto que estos elementos óseos son en la región lumbar los homólogos de las costillas torácicas), se hallan, por el contrario, considerablemente atrofiadas. Estas apófisis se desprenden de la parte media del pedículo; son muy delgadas, y su vértice, en vez de engrosado, está más bien afilado.

e) *Apófisis articulares.* — Las apófisis articulares, situadas detrás de las apófisis transversas, siguen una dirección vertical. Las dos *superiores* están separadas una de otra por un espacio más considerable del que existe entre las dos *inferiores.*

En cuanto a las carillas articulares en sí, ofrecen de particular: 1.°, en las apófisis superiores, la forma de *canales* verticales mirando hacia atrás y adentro; 2.°, en las apófisis inferiores, la forma de *eminencias* verticales, representando porciones de un cuerpo cilindroide y mirando hacia delante y afuera.

Es de notar, por último, la existencia de un tubérculo en la parte posteroexterna de las apófisis articulares superiores; se llama *tubérculo mamilar* o *metapófisis.* En forma de mamelón, como lo indica su nombre, este tubérculo está sujeto a numerosas variaciones de forma; puede estar representado por una espina, algunas rugosidades, etc. Su significación morfológica no nos parece bien dilucidada.

Con el nombre de *tubérculo accesorio* o *apófisis estiloides,* GEGENBAUR describe otra eminencia, situada en la parte posterior de la raíz de los apéndices costiformes y, por consiguiente, por fuera de las apófisis articulares superiores. Este tubérculo accesorio, que sería el homólogo de la apófisis transversa de las vértebras dorsales (GEGENBAUR), no es constante, y cuando existe, su importancia disminuye a medida que la vértebra se aproxima al sacro, hasta el punto de que, en la cuarta y quinta vértebras lumbares, muchas veces está representado por simples rugosidades.

Diartrosis accesoria. — MAYER ha descrito con este nombre dos articulaciones vertebrales suplementarias asentadas en la L^1 o en la vértebra supra o subyacente a la L^1.

f) *Láminas.* — Las láminas son cuadriláteras, lo mismo que en las vértebras dorsales; pero aquí el diámetro vertical es mayor que el transversal; en otros términos, son más altas que anchas. Por fuera están perfectamente limitadas por una cresta vertical y obtusa que une, a cada lado, la apófisis articular superior a la apófisis articular inferior.

g) *Pedículo.* — El pedículo, notable por su grosor, lleva una dirección anteroposterior. Sus escotaduras son en estas vértebras, como en las dorsales, de muy desigual profundidad: mientras las superiores son poco marcadas, las inferiores presentan una escotadura tres o cuatro veces mayor.

4.° **Resumen.** — Como hemos podido ver, cada una de las partes constitutivas de la vértebra está dotada de caracteres *propios* o *diferenciales,* que siempre permitirán al anatomista, por poco ejercitado que esté, resolver el siguiente problema:

Ante una porción constitutiva de una vértebra, determinar la región a que pertenece. Estos caracteres diferenciales vienen resumidos en el cuadro sinóptico siguiente.

1.º	*Cuerpo vertebral.*	Carillas articulares para las costillas		**V. dorsales.**
		Sin carillas	Ganchos lat. en la cara superior.	**V. cervicales.**
			Sin ganchos laterales	**V. lumbares.**
2.º	*Agujero vertebral.*	Redondo		**V. dorsales.**
		Triangular	Los tres lados iguales	**V. lumbares.**
			El lado anterior mucho más largo que los otros dos	**V. cervicales.**
3.º	*Apófisis espinosa*	De vértice bifurcado *(apófisis bituberculosa)*		**V. cervicales.**
		De vértice no bifurcado	Muy oblicua	**V. dorsales.**
			Horizontal	**V. lumbares.**
4.º	*Apófisis transversa*	Agujereada en la base		**V. cervicales.**
		Sin agujero en la base	Con carilla articular	**V. dorsales.**
			Sin carilla articular	**V. lumbares.**
5.º	*Apófisis articulares superiores*	Carillas planas, mirando hacia arriba y atrás		**V. cervicales.**
		Carillas planas, mirando principalmente hacia atrás		**V. dorsales.**
		Carillas cilindroideas, mirando hacia dentro y atrás.		**V. lumbares.**
6.º	*Apófisis articulares inferiores*	Carillas planas, mirando hacia abajo y adelante		**V. cervicales.**
		Carillas planas, mirando principalmente adelante.		**V. dorsales.**
		Carillas cilindroideas, mirando hacia fuera y adelante.		**V. lumbares.**
7.º	*Láminas.*	Cuadriláteras, iguales los diámetros		**V. dorsales.**
		Cuadriláteras, desiguales los diámetros	Más anchas que altas.	**V. cervicales.**
			Más altas que anchas	**V. lumbares.**
8.º	*Pediculos*	Carillas articulares para las costillas		**V. dorsales.**
		Sin carillas	Escotaduras superiores tan marcadas como las inferiores	**V. cervicales.**
			Escots. superiores apenas marcadas.	**V. lumbares.**

En la práctica ordinaria, estando entera la pieza ósea, la presencia o ausencia de dos elementos anatómicos solamente, el *agujero de la base de las apófisis transversas* y las *semicarillas articulares,* bastarán para hacer a la vez fácil y rápida la clasificación de una vértebra cualquiera. En efecto, cojamos una vértebra y dirijamos inmediatamente la vista sobre la apófisis transversa. Su base o será agujereada o no lo será; en el primer caso, podemos asegurar que es una vértebra cervical; en el segundo, podrá ser una vértebra dorsal o lumbar. Examinemos entonces los costados del cuerpo de la vértebra: o veremos en ellos carillas articulares, o veremos que no existen tales carillas: en el primer caso se trata de una vértebra dorsal, y en el segundo, de una vértebra lumbar.

1.º	*Apófisis transversa agujereada*		**V. cervicales.**
2.º	*Apófisis transversa sin agujero*	*a)* Carillas articulares en el *cuerpo.*	**V. dorsales.**
		b) Sin carillas articulares en el *cuerpo*	**V. lumbares.**

Desarrollo. — Cada vértebra se desarrolla individualmente por tres puntos de osificación primitivos, a los cuales se añaden más tarde diferentes puntos complementarios:

a) *Puntos primitivos.* — De los tres puntos primitivos, uno, el *punto medio* (fig. 52, 1), que, según SERRES, es doble, aparece en el centro del cuerpo vertebral, un poco por detrás

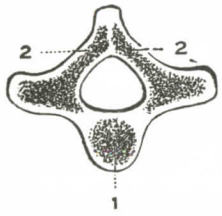

FIG. 52

Vértebra de feto en el momento en que empieza la osificación de la pieza cartilaginosa.

1, punto medio para el cuerpo *(centrum)*.—2, 2, puntos laterales *(arcos neurales)*.

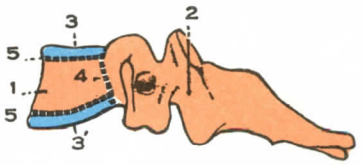

FIG. 53

Osificación de una vértebra cervical *(esquemática)*.

1, punto primitivo medio.— 2, punto primitivo lateral izquierdo. — 3, 3', discos epifisarios superior e inferior. — 4, línea de soldadura de los puntos primitivos medio y lateral. — 5, 5', línea de soldadura de los discos epifisarios con el cuerpo.

de la cuerda dorsal; los otros dos, llamados *puntos laterales* (fig. 52, 2 y 2), corresponden a las apófisis articulares y dan origen, irradiándose en todos sentidos, a las porciones posterolaterales de la vértebra.

b) *Puntos complementarios.* — Los puntos complementarios son ordinariamente cinco: uno para el vértice de la apófisis espinosa (figs. 54 y 55, 4); uno para el vértice de cada

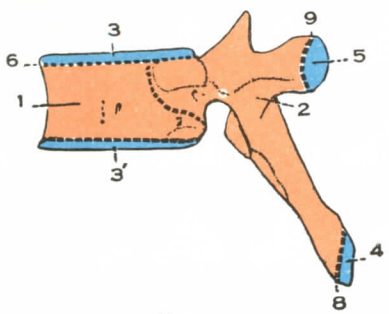

FIG. 54

Osificación de una vértebra dorsal *(esquemática)*.

1, punto primitivo medio.—2, punto primitivo lateral izquierdo. — 3, 3', discos epifisarios superior e inferior. — 4, puntos complementario para la apófisis espinosa. — 5, punto complementario para la apófisis transversa izquierda. — 6, línea de soldadura de los discos epifisarios con el cuerpo. — 7, línea de soldadura del cuerpo con las masas laterales.—8, línea de soldadura de la epífisis espinosa. — 9, línea de soldadura de la epífisis de la apófisis transversa con ésta.

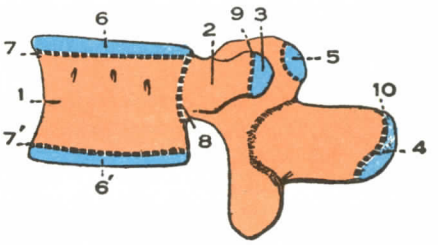

FIG. 55

Osificación de una vértebra lumbar.

1, punto primitivo para el cuerpo. — 2, punto para las masas laterales y el arco posterior. — 3, punto secundario para la apófisis transversa. — 4, punto secundario para el vértice de la espinosa. — 5, punto complementario para el tubérculo mamilar. — 6, 6', discos epifisarios del cuerpo. — 7, 7', línea de soldadura del punto primitivo del cuerpo con los discos epifisarios. — 8, línea de soldadura del arco posterior con el cuerpo. — 9, línea de soldadura de la epífisis de la apófisis transversa. — 10, línea de soldadura de la epífisis de la apófisis espinosa.

apófisis transversa (figs. 54, 5, y 55, 3); dos para el cuerpo (fig. 54, 3 y 3'). Estos dos últimos tienen la forma de laminillas discoides muy delgadas *(discos epifisarios)*, ocupando uno de ellos la cara superior del cuerpo y el otro la cara inferior. Independientemente de estos cinco puntos, en la región lumbar encuéntranse dos nuevos puntos complementarios para los tubérculos mamilares (fig. 55, 5). Por el contrario, en la región cervical, los puntos

complementarios se reducen a dos: los discos epifisarios del cuerpo. No existe ningún punto complementario ni para la espina ni para la apófisis transversa, excepto, sin embargo, la séptima cervical, que ofrece en su modo de desarrollo una disposición especial, que más adelante indicaremos.

c) *Orden de aparición.* — Considerados desde el punto de vista de su orden de aparición, los *puntos primitivos* aparecen en el cartílago hacia el final del segundo mes de la vida intrauterina. Los *puntos complementarios* aparecen mucho más tarde, de los catorce a los dieciséis años.

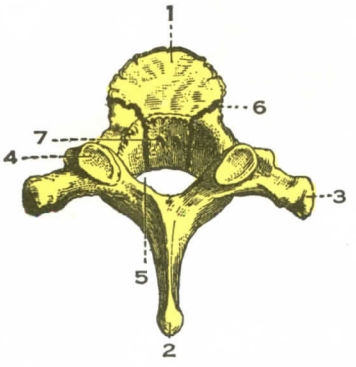

FIG. 56

Vértebra dorsal de un niño de dos años cuyo cuerpo no está todavía soldado con el resto del hueso (QUAIN).

1, cuerpo. — 2, apófisis espinosa. — 3, apófisis transversa. — 4, apófisis articular superior. — 5, agujero vertebral. — 6, soldadura del cuerpo con las masas laterales. — 7, agujeros vasculares.

d) *Soldadura.* — La soldadura de estos diferentes puntos se efectúa del modo siguiente: los dos *puntos primitivos laterales* son los que primero se unen entre sí hacia la edad de dos años, cerrando por detrás el anillo vertebral; tres o cuatro años más tarde se unen al cuerpo. Respecto de la soldadura de los diversos *puntos complementarios,* tiene efecto a los dieciocho años para los puntos epifisarios de las apófisis transversas, de los diecinueve a los veinte años para los puntos epifisarios de las apófisis espinosas, y de los veinte a los veinticinco años para las laminillas epifisarias de los cuerpos vertebrales.

13. Caracteres propios de determinadas vértebras

En cada una de las tres regiones de la columna vertebral hay algunas vértebras que presentan caracteres individuales suficientemente marcados para poder distinguirlas, no sólo de las vértebras de las regiones próximas, sino también de las demás vértebras de la misma región. Estas son: 1.º, en la región cervical, la *primera,* la *segunda,* la *sexta* y la *séptima;* 2.º, en la región dorsal, la *primera,* la *décima,* la *undécima* y la *duodécima;* 3.º, en la región lumbar, la *quinta.* Como se ve, estas vértebras están siempre situadas en los extremos de la región a que pertenecen; son vértebras de transición.

1.º Primera vértebra cervical o atlas. — El atlas, o primera vértebra cervical (figuras 57, 58 y 59), está esencialmente constituido por dos *masas laterales,* unidas entre sí, por delante y por detrás, por dos láminas arciformes, que constituyen el *arco anterior* y el *arco posterior;* además, estas masas laterales tienen en su cara externa dos prolongaciones horizontales, las *apófisis transversas.* Los dos arcos y las masas laterales circunscriben el *agujero raquídeo.* Empezaremos por describir estos diferentes elementos, y después, a modo de síntesis, estableceremos una homología con los elementos constitutivos de una vértebra tipo.

a) *Masas laterales.* — Las masas laterales del atlas se asemejan más o menos a un segmento de cilindro colocado verticalmente. La *cara superior* presenta una carilla articular, más próxima a su congénere por delante que por detrás, regularmente excavada en todos sentidos, por lo que merece el nombre de *cavidad glenoidea del atlas* con que se la designa a veces. Su contorno es elipsoide; su eje mayor, oblicuo hacia delante y adentro, es dos veces mayor que su eje transversal. Por su forma, se le ha comparado a una suela de zapato o a la huella de un pie con el talón dirigido hacia la parte posterior. Frecuentemente, en la unión de su tercio posterior con sus dos tercios anteriores, presenta una estrangulación más o menos marcada. En ocasiones se encuentra en este punto un verdadero surco que divide la carilla articular en dos porciones distintas. Las cavidades glenoideas del atlas se articulan con los cóndilos del occipital. En la *cara inferior* de las masas laterales existen otras dos ca-

rillas, destinadas a articularse con las apófisis articulares superiores del axis. Dichas carillas son planas o ligeramente cóncavas y miran una y otra hacia abajo y adentro. De la *cara externa* de las masas laterales nacen las apófisis transversas. Su *cara anterior* se confunde con la extremidad del arco anterior. Su *cara posterior* se continúa así mismo con la extremidad del arco posterior. Su *cara interna* es muy rugosa y presta inserción a un potente ligamento, el *ligamento transverso,* que estudiaremos más adelante al ocuparnos en las articulaciones. La inserción del ligamento transverso está señalada en el hueso por un tubérculo más o menos saliente, situado por debajo y por dentro de la mitad anterior de la cavidad glenoidea. Detrás de este tubérculo se ven uno o varios agujeros vasculares.

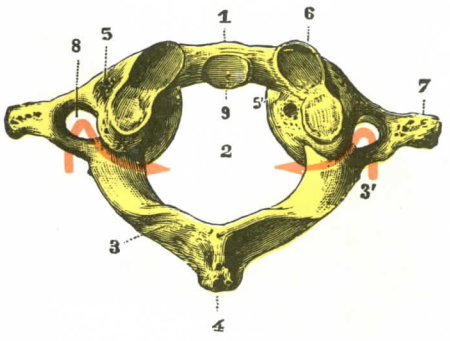

FIG. 57

Atlas visto por arriba.

1, arco anterior. — 2, agujero. — 3, arco posterior, con 3', canal para la arteria vertebral. — 4, tubérculo posterior. — 5, masas laterales, con 5', tubérculo de inserción para el ligamento transverso. — 6, carilla articular superior (cavidad glenoidea). — 7, apófisis transversa. — 8, agujero para la arteria vertebral (la flecha indica el trayecto de la arteria). — 9, carilla articular para la apófisis odontoides.

b) *Arco anterior.* — Aplanado de delante atrás y de dirección casi enteramente transversal, el arco anterior ofrece en la línea media: 1.°, por delante, una eminencia mamelonada, el *tubérculo anterior del atlas;* 2.°, por detrás, una carilla articular cóncava, oval, con el eje mayor transversal, y destinada a articularse con la apófisis odontoides del axis.

c) *Arco posterior.* — El arco posterior describe una curva cuya concavidad mira hacia delante. Lo mismo que el arco anterior, ofrece, en la línea media y hacia atrás, una eminencia mamelonada, el *tubérculo posterior del atlas.* En el momento en que va a unirse con la cara posterior de las masas laterales, el arco posterior del atlas presenta en su cara superior un canal transversal, que a veces queda transformado en un verdadero conducto por una lengüeta ósea colocada por encima. En este canal, transformado o no en conducto se alojan la arteria vertebral y el primer nervio cervical y continúa, rodeando la masa lateral (fig. 57), hasta el agujero que perfora la base de la apófisis transversa.

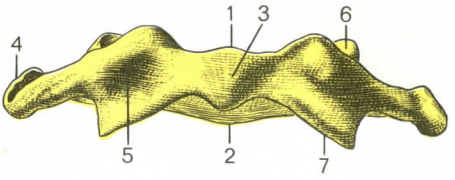

FIG. 58

Atlas visto por delante.

1, arco anterior. — 2, arco posterior. — 3, tubérculo anterior. — 4, apófisis transversa. — 5, masas laterales. — 6, carillas articulares superiores (cavidades glenoideas). — 7, apófisis articulares inferiores.

d) *Apófisis transversas.* — Destinadas a servir de superficies de implantación a poderosos músculos, las apófisis transversas del atlas están relativamente más desarrolladas que en las vértebras siguientes. Se diferencian de estas últimas por la circunstancia de no estar bifurcado su vértice y no tener canal en su cara superior. El agujero que tienen en su base, *agujero transverso,* es muy amplio y más bien oval que redondeado. Recuérdese que este agujero, así como el canal que lo continúa en el arco posterior, da paso a la arteria vertebral.

e) *Agujero raquídeo.* — El agujero raquídeo se compone de dos porciones: 1.°, porción anterior, cuadrilátera; 2.°, porción posterior, que tiene la forma de media elipse con el eje mayor dirigido transversalmente. En realidad, cuando existen las partes blandas, estas dos porciones están separadas por el ligamento transverso

(véase ARTROLOGÍA). La primera está ocupada por la apófisis odontoides del axis, y en la segunda se alojan la medula y sus cubiertas. Unicamente esta última porción corresponde al agujero raquídeo de las demás vértebras.

f) *Homología del atlas con las demás vértebras.* — La constitución anatómica del atlas parece separarse del tipo vertebral común, tal como lo hemos descrito antes, y sin embargo, en realidad no hay tal cosa, pues no es difícil restablecer las homologías y encontrar en el atlas todas las partes constitutivas de una vértebra tipo.

El *cuerpo* está representado totalmente por la apófisis odontoides, que se soldó a la vértebra siguiente, el axis; el arco anterior y su tubérculo, que algunos equivocadamente consideran que forman parte del cuerpo, no son más que prolongaciones en forma de herradura de las masas laterales.

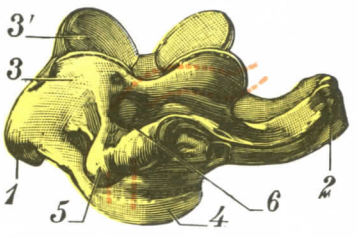

FIG. 59

Atlas visto por su cara lateral izquierda.

1, arco anterior. — 2, arco posterior. — 3, masas laterales, con 3', su cavidad glenoidea. — 4, apófisis articulares inferiores. — 5, apófisis transversas. — 6, agujero transversal, en el que se introduce la arteria vertebral. (La doble línea de puntos indica el trayecto del vaso.)

El *agujero vertebral* existe, igual que las *apófisis transversas.*

La *apófisis espinosa,* muy reducida, está representada por el tubérculo posterior del atlas; las *apófisis articulares superiores,* por las cavidades glenoideas; las *apófisis articulares inferiores,* por las carillas planas que hemos encontrado en la superficie inferior de las masas laterales; las *láminas,* por las dos mitades del arco posterior; los *pedículos,* por la porción de este arco en la cual se encuentra labrado el canal de la arteria vertebral, el cual es evidentemente homólogo de la *escotadura superior* del pedículo de las vértebras siguientes. En cuanto a la *escotadura inferior,* o es poco marcada o no existe; el espacio que separa, por los lados de la columna cervical, el arco posterior del atlas de las láminas del axis, es suficientemente grande para dar paso al segundo nervio cervical y a los vasos que lo acompañan, por lo cual sería superfluo un agujero de conjunción; por esto no existen ni éste ni las escotaduras que deberían formarlo.

Conexiones. — El atlas se articula con dos huesos: por arriba, con el occipital, y por abajo, con la vértebra siguiente, el axis.

Inserciones musculares. — Once músculos se insertan en el atlas. Estas inserciones van resumidas en las dos figuras 60 y 61 y en el cuadro sinóptico que las acompaña. En este cuadro, como en los análogos que trazaremos más adelante con motivo de las inserciones musculares en las diferentes piezas del esqueleto, las cifras colocadas enfrente de cada músculo, sea a la derecha, sea a la izquierda, se refieren a las de las figuras correspondientes. De este modo nos ahorraremos excesivas explicaciones en las *figuras de inserciones musculares.*

a)	*Tubérculo y arco anteriores* .	1. Largo del cuello. 2. Recto anterior menor de la cabeza.
b)	*Apófisis transversas*	3. Oblicuo menor (oblicuo superior) de la cabeza. 4. Oblicuo mayor (oblicuo inferior) de la cabeza. 5. Recto lateral de la cabeza. 6. Esplenio del cuello. 7. Angular del omóplato. 8. Escaleno posterior (inconstante). 9. Transverso del cuello (inconstante). 10, 10'. Intertransversos anterior y posterior del cuello.
c)	*Tubérculo posterior*	11. Recto posterior menor de la cabeza.

Desarrollo. — El atlas (figs. 62 y 63) se desarrolla por dos *puntos primitivos,* que aparecen en el arco posterior y corresponden exactamente a los dos puntos primitivos laterales de las vértebras ordinarias. El punto primitivo medio no existe, o mejor dicho, forma la apófisis odontoides, verdadero cuerpo del atlas, que se suelda a la vértebra subyacente, o sea el axis. El atlas es completado por delante por un *punto de osificación complementario,* a menudo doble, el cual aparece en el primer año de la vida, dando origen al arco anterior.

Las tres piezas óseas de que se compone primitivamente el atlas, están de ordinario unidas del quinto al sexto año.

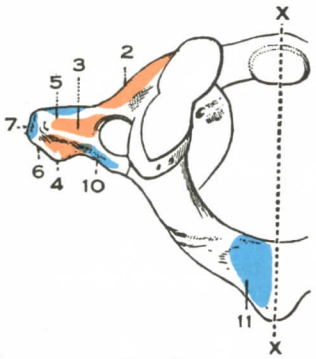

FIG. 60

Atlas visto por arriba.
con las inserciones musculares.

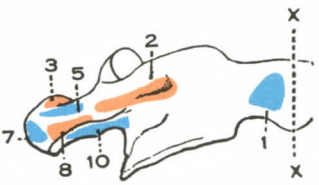

FIG. 61

Atlas visto por delante,
con las inserciones musculares.

(Para la significación de las cifras, véase el cuadro anterior.)

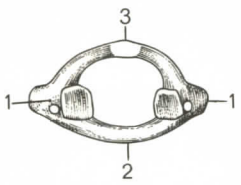

FIG. 62

Osificación de atlas, feto de siete meses (según RAMBAUD y RENAULT).

1, 1, porciones laterales unidas por delante y por detrás por los cartílagos.

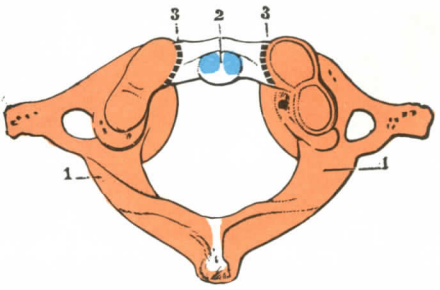

FIG. 63

Osificación del atlas *(esquemática).*

1, 1, puntos laterales para el arco posterior y las masas laterales. — 2, 2, punto complementario doble para el arco anterior. — 3, 3, líneas de soldadura de los arcos laterales con el arco anterior.

Variedades. — La carilla articular superior, más o menos extensa, oblicua y excavada, se divide algunas veces, como hemos tenido ocasión de ver, en dos carillas secundarias, una anterior y otra posterior. Esta disposición corresponde a una división similar de la cara articular del cóndilo del occipital. — Puede suceder que el arco posterior falte (fig. 64), o esté considerablemente reducido por la falta de desarrollo de su parte media. — El arco anterior puede, en ciertos sujetos, estar también muy reducido, debido a un mecanismo muy diferente: el desarrollo exagerado de las caras articulares, que se extienden hasta cerca de la línea media; incluso puede faltar por defecto de osificación de la cintilla fibrocartilaginosa embrionaria que lo representa (figura 65). — W. ALLEN, a quien debemos un excelente estudio de las variaciones del atlas, ha

visto el borde superior del arco posterior articularse en parte con el borde posterior del agujero occipital. Las variaciones de las conexiones entre el atlas y el occipital pueden llegar hasta la soldadura completa, constituyendo entonces la asimilación craneal u *occipitalización* del atlas. — La apófisis transversa puede ser bífida en su vértice. La hemos visto también articularse con la apófisis yugular del occipital, anormalmente desarrollada; ALLEN y SERGI refieren casos análogos. — El agujero de la arteria vertebral está a veces transformado en una simple escotadura, porque falta su parte anterior, o, por el contrario, a veces se ven (hemos observado de ello muchos casos) una o dos lengüetas óseas reunir la parte posterior de la cavidad glenoidea del atlas con su arco posterior, constituyendo así uno o dos anillos complementarios para el paso de la arteria vertebral y del primer nervio cervical.

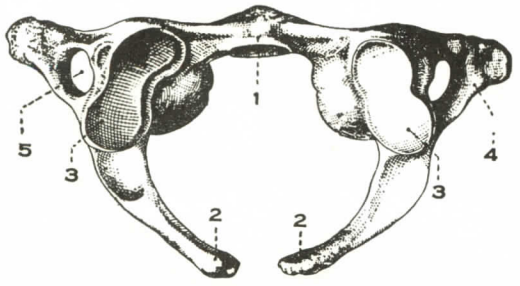

FIG. 64

Dehiscencia del arco posterior del atlas.

1, arco anterior del atlas. — 2, arco posterior dehiscente. — 3, cavidad glenoidea. — 4, apófisis transversa. — 5, agujero transverso.

1.° Segunda vértebra cervical o axis. — La segunda vértebra cervical o axis (figs. 66, 67 y 68) se separa mucho menos que la precedente del tipo general de vértebra, y de las vértebras cervicales en particular. En efecto, presenta bastante diferenciados, para que puedan distinguirse a primera vista, todos los elementos constitutivos de las vértebras subyacentes: un cuerpo, un agujero raquídeo, una apófisis espinosa, dos apófisis transversas, dos apófisis articulares, dos láminas y dos pedículos.

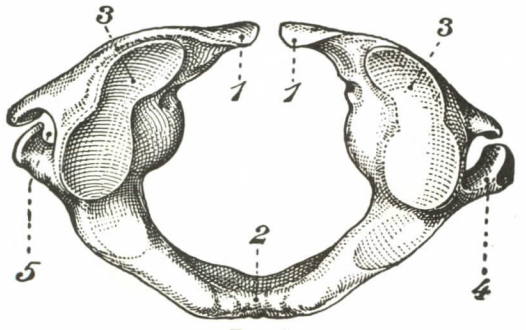

FIG. 65

Dehiscencia del arco anterior del atlas.

1, arco anterior dehiscente. — 2, arco posterior. — 3, cavidad glenoidea. — 4, apófisis transversa. — 5, agujero transverso incompleto.

a) *Cuerpo de axis, apófisis odontoides.* — El cuerpo del axis, como el de toda vértebra cervical, es prolongado transversalmente, plano en su parte posterior, saliente hacia delante en su parte anterior.

α) Su *cara superior* nos presenta (y esto es lo que caracteriza esencialmente al axis) una eminencia vertical, a la cual se ha dado el nombre de *apófisis odontoides* o *diente del axis* (fig. 66, 9). Es una especie de eje vertical cilindroide alrededor del cual gira el atlas, cuando la cabeza efectúa movimientos de rotación; mide de 12 a 16 milímetros de altura. Se consideran en ella, yendo de abajo arriba: 1.°, una porción ancha o *base,* que la une al cuerpo del axis; 2.°, una porción *estrechada* o *cuello,* muy poco pronunciada; 3.°, el *cuerpo,* correspondiente a su parte media; 4.°, el *vértice,* más o menos rugoso, al cual vienen a insertarse muchos ligamentos procedentes del occipital. Por último, en las dos caras anterior y posterior de la apófisis odontoides, encontramos, en cada una, una carilla articular: la *carilla anterior,* de forma oval, un poco más alta que ancha y ligeramente convexa en sentido transversal, se corresponde con el arco anterior del atlas; la *carilla posterior,* configurada como la precedente, pero un poco menos extensa, en estado fresco se desliza sobre el ligamento transverso. Desde el punto de vista de la anatomía filosófica, la apófisis odontoides, como hemos dicho anteriormente, debe considerarse como el *cuerpo del atlas.* Se desarrolla exactamente como un cuerpo ver-

tebral y no es raro encontrar en su base, entre ella y el cuerpo del axis, los vestigios de un disco intervertebral.

β) La *cara inferior* del cuerpo del axis es marcadamente cóncava en sentido anteroposterior. Por delante termina formando una laminilla que refuerza la eminencia media de la cara anterior, y desciende algunos milímetros por delante del cuerpo de la vértebra siguiente.

b) *Agujero raquídeo.* — El agujero raquídeo del axis, menos amplio que el del atlas, pero mayor que el de las vértebras colocadas más abajo, tiene la forma de un corazón de naipes francés, con la base mirando hacia delante.

c) *Apófisis espinosa.* — La apófisis espinosa, notable por sus dimensiones transversales, presenta, en cada cara, una depresión profunda y rugosa destinada a prestar inserción al músculo oblicuo mayor de la cabeza. Por lo demás, esta apófisis está excavada en su cara inferior y tiene el vértice bifurcado.

d) *Apófisis transversas y apófisis articulares.* — Las apófisis transversas son muy cortas y su vértice no está bifurcado. A cada lado separan las *apófisis articulares superiores* de las *apófisis articulares inferiores*. Las primeras se hallan por fuera de la apófisis odontoides, de la cual están separadas por un intervalo de unos milímetros; son casi planas y miran hacia arriba y afuera. Las apófisis articulares inferiores se hallan por debajo y detrás de las transversas y ofrecen todos los caracteres de las mismas apófisis de las vértebras cervicales en general.

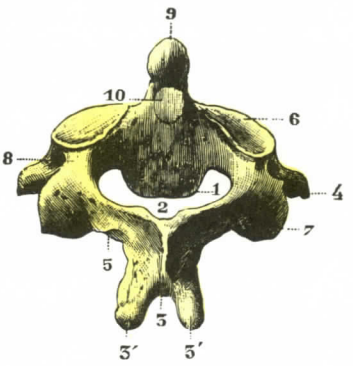

FIG. 66

Axis visto por detrás.

1, cuerpo. — 2, agujero. — 3, apófisis espinosa, con 3', 3', sus dos tubérculos. — 4, apófisis transversa. — 5, lámina. — 6, apófisis articular superior. — 7, apófisis articular inferior. — 8, agujero transverso para la arteria vertebral. — 9, apófisis odontoides. — 10, su carilla articular posterior para el ligamento transverso.

e) *Láminas.* — Las láminas del axis no ofrecen ningún carácter digno de especial mención.

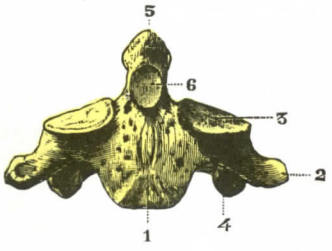

FIG. 67

Axis visto por delante.

1, cuerpo. — 2, apófisis transversa. — 3, carilla articular superior. — 4, carilla articular inferior. — 5, apófisis odontoides. — 6, carilla articular, colocada en la cara anterior de esta apófisis, para el arco anterior del atlas.

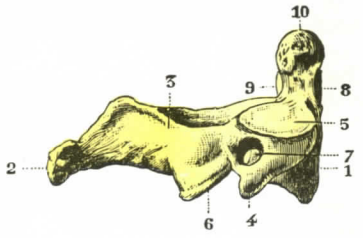

FIG. 68

Axis visto por el lado derecho.

1, cuerpo. — 2, apófisis espinosa. — 3, lámina. — 4, apófisis transversa. — 5, apófisis articular superior. — 6, apófisis articular inferior. — 7, agujero transversal para la arteria vertebral. — 10, apófisis odontoides con 8 y 9, sus dos carillas articulares.

f) *Pedículos.* — Los pedículos se confunden con estas últimas, y si bien las *escotaduras inferiores* son bastante marcadas, las más de las veces no existe ningún indicio de las *escotaduras superiores.*

Conexiones. — El axis se articula: por una parte, con la vértebra que le precede, el atlas, y por otra parte, con la vértebra que le sigue, o sea la tercera cervical.

Inserciones musculares. — El axis presta inserción a once músculos. Como en el atlas resumimos estas inserciones en las figuras 69 y 70 y en el cuadro sinóptico siguiente:

a) *Cuerpo*	1.	Largo del cuello.
b) *Apófisis transversas*	1.	Largo del cuello.
	2, 2'.	Intertransversos del cuello (1.º y 2.º pares).
	3.	Transverso del cuello (inconstante).
	4.	Esplenio del cuello.
	5.	Escaleno posterior.
	6.	Angular.
c) *Apófisis espinosas*	7.	Oblicuo mayor u oblicuo inferior de la cabeza.
	8.	Recto posterior mayor de la cabeza.
	9.	Transverso espinoso.
	10.	Interespinoso del cuello (primer par).

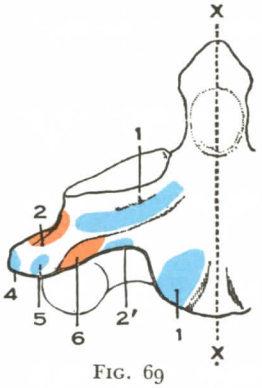

FIG. 69
Axis visto por delante, con las inserciones musculares.

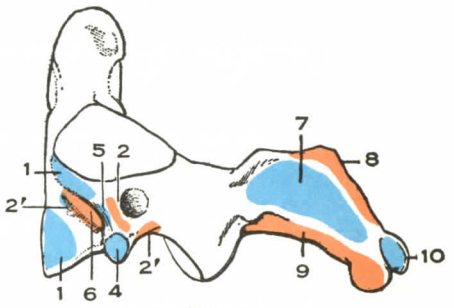

FIG. 70
Axis visto de lado, con las inserciones musculares.

(Para la significación de las cifras, véase el cuadro adjunto.)

Desarrollo. — Lo mismo que en las vértebras ordinarias, encontramos en el axis primeramente dos puntos laterales para las láminas y las apófisis, y un punto medio para el cuerpo propiamente dicho; este último a veces es doble. Tiene, además, dos puntos laterales para la apófisis odontoides, que debe considerarse, repetimos, como el cuerpo del atlas. La apófisis odontoides no se suelda al cuerpo del axis hasta que transcurre el tercer año, y a veces mucho más tarde.

Independientemente de los cinco puntos precedentes *(puntos primitivos)*, SAPPEY describe dos *puntos complementarios*, uno para la cara inferior del cuerpo y el otro para la apófisis odontoides. Este último aparece, del cuarto al quinto año, en el vértice de la apófisis odontoides, hasta entonces bífida, y la completa soldándola a ella a no tardar. Se le da a veces el nombre de *ossiculum de Bergmann*, anatomista que lo mencionó por vez primera en 1840. Estos dos puntos complementarios tienen la significación de los discos epifisarios de las vértebras ordinarias.

Variedades. — El vértice de la apófisis odontoides puede articularse, como veremos más adelante, con el borde anterior del agujero occipital. Pero la anomalía más interesante que presenta el axis es la independización de su apófisis odontoides, formando un hueso *odontoideo*. BEYAN, GIACOMINI, ROMITI y D'AJUTOLO han encontrado cada uno un caso de éste. En el caso de GIACOMINI el hueso odontoideo, completamente libre, se unía al axis por una articulación verdadera del género de las diartrosis. En el caso de ROMITI estaba soldado al arco anterior del atlas, con lo cual éste resultaba con su correspondiente cuerpo. En el sujeto observado por D'AJUTOLO estaba unido al axis por un cartílago en forma de cuña. La presencia de un hueso odontoideo es una disposición normal en determinados reptiles, por ejemplo, en los cocodrilos.

3.º Sexta vértebra cervical. — Aunque digan otra cosa algunos autores, lo cierto es que esta vértebra no ofrece ninguna particularidad tan marcada que, en un

raquis no articulado, permita distinguirla de las tres vértebras situadas más arriba; quizá, apurándolo mucho, encontraríamos en su apófisis transversa el tubérculo anterior un poco más desarrollado y el canal un poco más ancho; pero se convendrá en que estas diferencias distan mucho de ser decisivas. Por el contrario, en el esqueleto armado, o simplemente en una columna articulada, el tubérculo en cuestión aparece más saliente; en medicina operatoria constituye un excelente punto de referencia para ligar la arteria carótida primitiva. Por esto se le ha dado el nombre de *tubérculo carotídeo* o *tubérculo de* CHASSAIGNAC, nombre del cirujano que primero llamó sobre él la atención. En realidad, el desarrollo especial que presenta, o parece presentar, este tubérculo es debido a dos causas extrínsecas: la primera es que, por debajo de la sexta vértebra cervical, el raquis se inclina notablemente hacia atrás, y la segunda es que la apófisis transversa de la séptima (que esta inflexión de la columna oculta con relación a la sexta) carece de tubérculo anterior, y su vértice queda suavizado por el paso de la arteria vertebral.

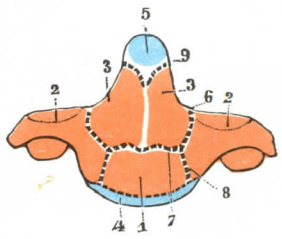

FIG. 71

Osificación del axis *(esquemática).*

1, punto primitivo medio para el cuerpo. — 2, puntos primitivos laterales para las masas laterales y el arco posterior. — 3, puntos primitivos para la apófisis odontoides (cuerpo del atlas). — 4, punto epifisario para la apófisis odontoides. — 6, línea de soldadura de la apófisis odontoides con el cuerpo. — 8, línea de soldadura de las masas laterales con el cuerpo. — 9, línea de soldadura del vértice de la apófisis odontoides.

4.º Séptima vértebra cervical o prominente. — Intermedia entre las regiones cervical y dorsal, la séptima cervical (fig. 72) presenta caracteres mixtos, recordando unos las vértebras que la preceden y aproximándose por otros a las que la siguen. Se la reconocerá siempre por su apófisis espinosa y por las apófisis transversas.

α) La *apófisis espinosa* es principalmente notable por su longitud, por lo cual se ha dado el nombre de *vértebra prominente* a la séptima cervical. Por lo demás, es unituberculosa como las de las vértebras dorsales, y también, como estas últimas, se halla muy inclinada hacia abajo y atrás.

β) Las *apófisis transversas* de la vértebra prominente no presentan ya bifurcación en su vértice. Su cara superior está excavada en forma de canal y su base se halla agujereada, pese a que nunca pasa por este agujero la arteria vertebral. Por lo demás, este agujero es más pequeño que sus similares de las vértebras superiores; a veces sucede que en vez de un orificio hay dos, más pequeños aún que el que comúnmente existe. Pero puede faltar en un lado o en ambos lados a la vez.

γ) Por último, hemos de hacer notar, respecto de esta vértebra, que a veces se encuentra en la parte inferior de su *cuerpo vertebral* una carilla articular muy pequeña destinada a articularse con la primera costilla.

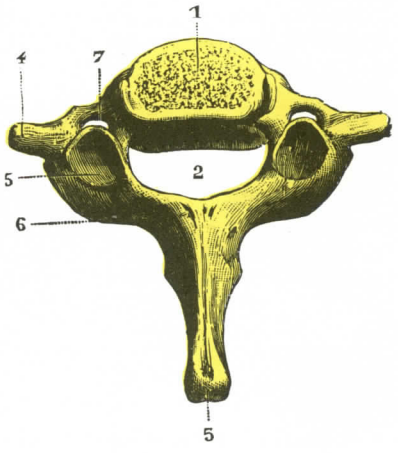

FIG. 72

Séptima vértebra cervical o prominente, vista por arriba.

1, cuerpo. — 2, agujero. — 3, apófisis espinosa. — 4, apófisis transversa. — 5, apófisis articular superior. — 6, lámina. — 7, agujero transverso.

Desarrollo. — En la séptima cervical, además de su punto complementario para la apófisis espinosa, encontramos constantemente un punto suplementario, situado en la base y parte anterior de su apófisis transversa. Aparece en el sexto mes de la vida fetal y de ordinario se suelda a la masa de la apófisis transversa en el transcurso del sexto año. Este punto (fig. 73) corresponde a la

serie de aquellos a cuyas expensas se desarrollan las costillas, por este motivo merece el nombre de *punto costal*. Este es el que, desarrollándose extremadamente y conservando su independencia, constituirá la *séptima costilla cervical*. La sexta vértebra cervical tiene frecuentemente un punto costal análogo, y según HYRTL, sucede lo mismo con la quinta y cuarta y sin duda con las apófisis transversas de todas las vértebras cervicales.

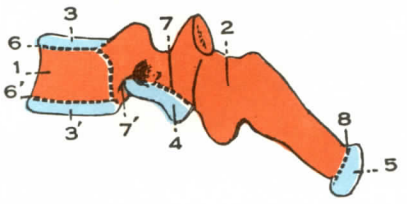

FIG. 73

Osificación de la séptima cervical *(esquemática).*

1, punto primitivo medio. — 2, punto primitivo lateral izquierdo. — 3, 3', discos epifisarios. — 4, punto costal (rudimento de costilla). — 5, punto espinoso. — 6, 6', línea de soldadura de los discos con el cuerpo. — 7, 7', línea de soldadura del punto costal con la base y parte anterior de la apófisis transversa. — 8, línea de soldadura del punto espinoso con la apófisis espinosa.

Dorsalización cervical, séptima costilla cervical (figura 74). — Se da el nombre de dorsalización cervical no solamente a la presencia uni o bilateral de una costilla supernumeraria implantada en la séptima cervical, sino también a una hipertrofia uni o bilateral de la apófisis transversa de la misma vértebra. Ambas anomalías pueden coexistir y dan origen a menudo a un síndrome sensitivomotor que requiere a veces la intervención quirúrgica. El estudio de estas anomalías es particularmente interesante.

En lugar de las incompletas clasificaciones de LUSCHKA y GRUBER, preferimos la de BLANCHARD, que es más completa. Esta clasificación comprende cinco grupos:

Primer grupo: La costilla de la séptima cervical es una costilla perfecta, ósea y cartilaginosa, que va de la séptima vértebra cervical al esternón; es independiente de la clavícula y de la primera costilla. Estos casos son raros.

Segundo grupo: La costilla de la séptima cervical se extiende también hasta el esternón, pero fusiona su cartílago con el de la primera costilla torácica. Caso raro.

Tercer grupo: La parte media de dicha costilla no está completamente osificada y se halla representada por una banda fibrosa.

Cuarto grupo: Los extremos anterior y posterior de la citada costilla están bien desarrollados, pero la porción media falta completamente; la banda conjuntiva que la representaba en el grupo precedente ha desaparecido.

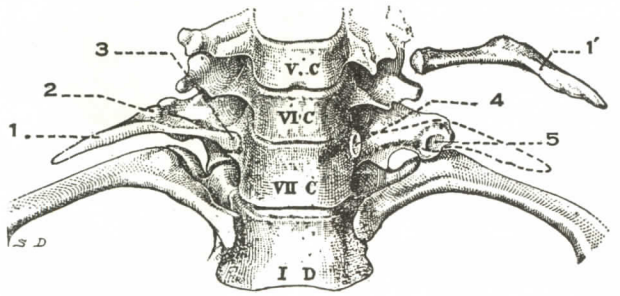

FIG. 74

Costillas cervicales supernumerarias bilaterales.

1, costilla cervical supernumeraria articulada con la séptima vértebra cervical; la costilla se halla en su lugar. — 1', costilla supernumeraria izquierda que se ha quitado para mostrar las caritas articulares costovertebrales. — 2, ángulo posterior. — 3, cabeza de la costilla. — 4, carita articular para el ángulo. — VC, VIC, VIIC, ID, quinta, sexta, séptima cervicales y primera dorsal.

El tallo de la costilla de la séptima cervical puede ser libre, soldarse a la primera costilla torácica, que parece bífida en su parte posterior, o aparecer articulada o simplemente unida a ella por un manojo fibroso.

Quinto grupo: Las partes anterior y media han desaparecido; únicamente existe el segmento posterior y ofrece una de las relaciones señaladas en el grupo precedente: libre, articulado, etc.

Las relaciones de la costilla de la séptima cervical varían según su volumen y, sobre todo, según su longitud. *Cuando la costilla es larga, la arteria subclavia está obligada a rodearla para llegar al hueco de la axila, y en este caso está varios centímetros por encima del plano clavicular.* En cuanto a la vena, se encuentra generalmente lejos de la arteria y en un plano muy inferior: no ofrecerá en general ninguna dificultad en la ablación de la séptima costilla.

Excepcionalmente se insertan en ella los escalenos posterior y medio; el escaleno anterior se inserta sólo cuando es larga y bien desarrollada.

La radiografía permite hoy darse cuenta de esta malformación que parecía rara en otro tiempo y que se encuentra en la actualidad, gracias a ella, con bastante frecuencia. La significación de esta anomalía debe buscarse en el desarrollo de la columna vertebral.

Como hemos dicho ya, la raíz anterior o ventral de la apófisis transversa representa una costilla rudimentaria. A pesar de los argumentos que se han opuesto a esta teoría, debemos admitir que la costilla de la séptima vértebra cervical humana entra en el cuadro de las anomalías regresivas y que una parte, si no toda la raíz ventral de la apófisis transversa, merece bien el nombre de apófisis costoide o costiforme.

5.° **Primera vértebra dorsal.** — La primera vértebra dorsal (fig. 75) es también una vértebra de transición; se parece a las vértebras cervicales por sus apófisis articulares, por su pedículo y sobre todo por su cuerpo en cuya cara superior se ven

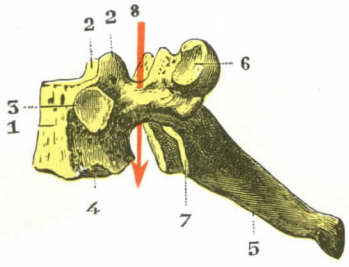

FIG. 75

Primera vértebra dorsal vista de lado.

1, cuerpo. — 2, 2, sus ganchos laterales. — 3, carilla articular superior para la cabeza de la primera costilla. — 4, semicarilla articular inferior para la segunda costilla. — 5, apófisis espinosa. — 6, apófisis articular superior. — 7, apófisis articular inferior.

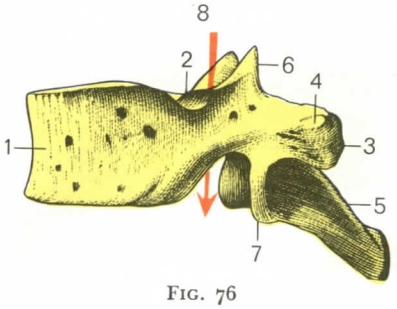

FIG. 76

Décima vértebra dorsal vista de lado.

1, cuerpo. — 2, semicarilla articular superior para la cabeza de la décima costilla. — 3, apófisis transversa, con 4, su carilla articular para la tuberosidad de la costilla. — 5, apófisis espinosa. — 6, apófisis articular superior. — 7, apófisis articular inferior.

los dos ganchitos laterales característicos de las vértebras cervicales. Por todos sus demás caracteres se parece, por el contrario, a las vértebras dorsales.

Se la reconocerá fácilmente por tener en cada cara lateral del cuerpo: 1.°, arriba, una *carilla entera* para la primera costilla (fig. 75, 3); 2.°, abajo, una *cuarta parte de carilla* solamente para la segunda costilla (fig. 75, 4), la cual se articula casi en su totalidad con la vértebra que tiene debajo.

6.° **Décima vértebra dorsal.** — La décima dorsal (fig. 76) se distingue de las demás vértebras de la misma región por no tener más que una semicarilla, situada en la parte superior del cuerpo, destinada a la décima costilla. La semicarilla inferior no existe, porque la undécima costilla se articula exclusivamente con la undécima vértebra dorsal.

7.° **Undécima y duodécima vértebras dorsales.** — Estas dos vértebras (figs. 77 y 78), por su aspecto exterior se parecen ya a las vértebras lumbares, y están caracterizadas esencialmente: 1.°, por la carencia de carillas articulares en las apófisis transversas; 2.°, por la presencia de una carilla única a cada lado del cuerpo, para recibir las costillas undécima y duodécima. Las dos costillas inferiores, llamadas costillas flotantes, se articulan, en efecto, exclusivamente con los cuerpos vertebrales, y cada una de ellas no contrae relaciones de contigüidad más que con una sola vértebra, la que le corresponde numéricamente.

Por otra parte, la duodécima vértebra dorsal se distinguirá fácilmente de la undécima, en que las apófisis articulares inferiores de esta vértebra, idénticas en esto a las apófisis articulares inferiores de las vértebras lumbares, son convexas y

miran hacia fuera, al paso que las de las vértebras dorsales son planas y miran hacia delante.

También se reconocerá la duodécima vértebra dorsal por el aspecto de su apófisis transversa: en efecto, esta apófisis aparece considerablemente modificada, tanto en sus dimensiones como en su constitución anatómica. En vez de formar, en la parte externa de la vértebra, esta prolongada eminencia horizontal que caracteriza las vértebras precedentes, está como atrofiada, y, en realidad, queda reducida a una especie de tubérculo más o menos prominente. Por otra parte, presenta dos pequeñas eminencias en su parte posterior y externa que tienen exactamente el mismo valor que los dos tubérculos *mamilar* y *accesorio* que hemos descrito anteriormente (pág. 53) al hablar de las vértebras lumbares. Para terminar hemos de añadir

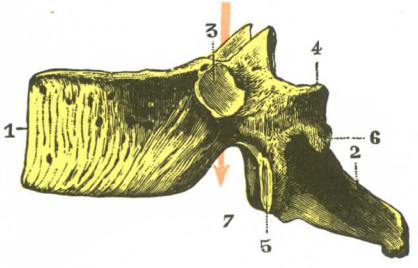

FIG. 77

Undécima vértebra dorsal vista de lado.

1, cuerpo. — 2, apófisis espinosa. — 3, carilla articular para la undécima costilla. — 4, tubérculo mamilar. — 5, carilla articular inferior. — 6, apófisis transversa.

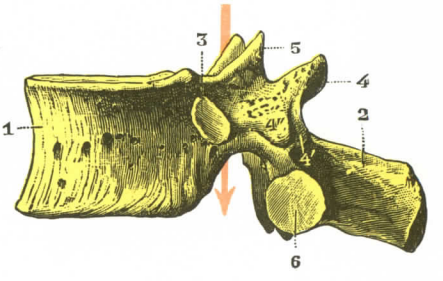

FIG. 78

Duodécima vértebra dorsal vista de lado.

1, cuerpo. — 2, apófisis espinosa. — 3, carilla articular para la cabeza de la duodécima costilla. — 4, apófisis transversa. — 5, apófisis articular superior. — 6, apófisis articular inferior.

que, en ciertos sujetos, la atrofia de la apófisis transversa es ya muy pronunciada en la undécima vértebra dorsal, y en este caso el carácter distintivo que acabamos de mencionar tiene escasa o ninguna importancia.

8.º **Quinta vértebra lumbar.** — La cara inferior del *cuerpo vertebral,* perdiendo enteramente el paralelismo con la cara superior, que es horizontal, es marcadamente oblicua de atrás a delante y de arriba abajo; y por lo tanto, la altura del cuerpo vertebral es mucho más considerable por delante que por detrás. Además, las *apófisis articulares inferiores* vuelven a ser planas y se encuentran más separadas una de la otra que las apófisis articulares inferiores de las vértebras situadas más arriba.

Anomalías.— Las anomalías de la quinta lumbar son extremadamente numerosas. Algunas tienen importancia especial por su repercusión en la estática raquídea y en la aparición de síndromes sensitivos o motores de la pelvis o de los miembros inferiores.

a) *Cuerpo.* — En las razas no europeas, el diámetro vertical posterior puede igualar en altura y hasta exceder el diámetro vertical anterior (LE DOUBLE).

b) *Apófisis articulares inferiores.* — Su forma varía según dos tipos principales: el *tipo plano,* que corresponde a la descripción clásica: el *tipo en semiluna,* caracterizado por una faceta cuya parte lateral se extiende hacia atrás, formando ángulo casi recto con la parte anterior.

Ambos tipos coexistentes en el mismo sujeto serían tan frecuentes, que se puede decir que son normales. Es posible observar una cortedad anormal de las apófisis, es decir, una orientación hacia atrás semejante a la que se observa en la región dorsal. Estas diversas disposiciones se repiten en las apófisis articulares correspondientes del sacro. Según GOLDTHWAIT, el tipo en semiluna asegura una articulación sólida; por el contrario, el tiplo plano, y sobre todo las

apófisis dorsalizadas, podrían permitir un deslizamiento de la quinta lumbar hacia delante y aun la luxación de una apófisis articular en el conducto lumbosacro.

c) *Apófisis transversas. Sacralización lumbar* (fig. 79). — El desarrollo exagerado de las apófisis transversas, que tiende a darles la forma y las dimensiones de las aletas sacras y hacerlas entrar en una conexión con el hueso coxal, constituye la asimilación sacra o *sacralización* de la quinta lumbar. La hipertrofia transversa puede presentar todos los grados, es decir, desde el simple engrosamiento piramidal al ensanchamiento en alas de mariposa; igualmente las

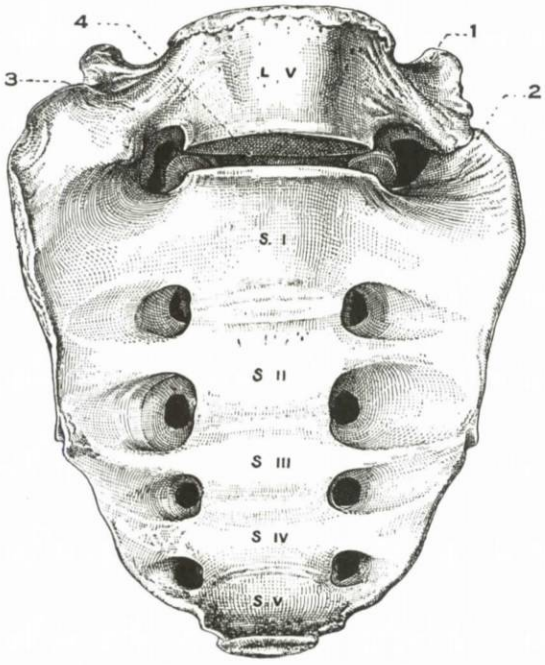

FIG. 79

Sacralización lumbosacra (cara anterior). La soldadura es completa a la derecha: a la izquierda está representada por una articulación.

LV, quinta lumbar. — SI, SII, etc., vértebras sacras. — 1, apófisis transversa lumbar deformada, articulada con (2) la aleta del sacro. — 3, apófisis transversa derecha, sinostosis completa lumbosacra. — 4, asiento del disco lumbosacro.

relaciones con el sacro y hueso ilíaco pueden ir desde un simple contacto o una neoarticulación a una sinostosis completa.

El aplanamiento y extensión de la quinta lumbar, anomalía de la forma del cuerpo vertebral y la situación baja de la vértebra, anomalía de posición, crean, según LÉRI, una disposición, que puede producir, como la sacralización, la estrechez del conducto vertebral. Las variaciones del calibre de este último pueden, pues, depender de múltiples causas, es decir, de las variaciones que recaen en las partes que lo circunscriben (véase más adelante *Lumbalización*).

d) *Hiato sacrolumbar.* — En ciertos casos el espacio que separa el arco de la quinta lumbar del de la primera sacra está anormalmente desarrollado. Este aumento puede ser el resultado de diversas causas (LAGROT): aplastamiento del cuerpo vertebral, aplanamiento de la apófisis espinosa, etc., pero principalmente se debe al descenso del arco de S^1.

ARTICULO II

VERTEBRAS SACRAS Y COCCIGEAS

(VÉRTEBRAS FALSAS de algunos autores)

Las vértebras de la región sacrococcígea son en número de *nueve* o *diez,* según los sujetos, y se sueldan más o menos entre sí, en la edad adulta, para formar dos huesos solamente: las cinco primeras forman el *sacro;* las cuatro o cinco últimas constituyen el *cóccix.*

1. Sacro

En el adulto, el sacro es un hueso impar, medio y simétrico, situado en la parte posterior de la pelvis, entre los dos huesos ilíacos, debajo de la columna lumbar, a la que continúa, y encima del cóccix que es su continuación. Considerado *in situ,* este hueso dista mucho de ser vertical: su dirección es oblicua de arriba abajo y de delante atrás, formando así con la última vértebra lumbar un ángulo saliente hacia delante, conocido con el nombre de *ángulo sacrovertebral* o *promontorio.* Por otra parte, el eje del sacro, en vez de ser rectilíneo, describe una curva muy pronunciada, cuya concavidad mira hacia abajo y adelante. Aplanado de delante atrás y mucho más voluminoso por arriba que por abajo, el sacro en su conjunto tiene la forma de una pirámide cuadrangular, y por consiguiente podemos considerar en él: 1.°, una *base;* 2.°, un *vértice;* 3.°, cuatro *caras,* que, según su orientación, se denominan *anterior, posterior* y *laterales.*

El sacro es una pieza ósea que posee una originalidad realmente especial; situado en la parte inferior del esqueleto axil, no sometido en su parte inferior a la influencia de las presiones transmitidas por la columna, ofrece los signos más claros de una adaptación muy especializada. Unión entre la columna y la pelvis, ofrece únicamente caracteres de robustez la parte superior, que transmite las presiones.

1.° Cara anterior. — La cara anterior (fig. 80) del sacro es cóncava a la vez en sentido vertical y en sentido transversal; presenta, por lo tanto, una doble curvatura, y hemos de hacer notar, respecto a esto, que la curva transversal es más pronunciada en la mitad superior del hueso, al paso que la curva vertical es, por el contrario, más pronunciada en la mitad inferior.

La cara anterior del sacro presenta en la línea media una columna ósea, constituida por la superposición de los cuerpos de las cinco vértebras sacras: a intervalos irregulares se ve segmentada por líneas transversales, huellas de la soldadura de estas diferentes vértebras.

Estas líneas, en general salientes, son en número de cuatro, y son tanto más visibles cuanto más joven es el sujeto. En el extremo de cada una de ellas *se ve un* agujero elíptico, que se designa con el nombre de *agujero sacro anterior,* y se cuentan naturalmente cuatro a cada lado, por los que pasan las ramas anteriores de los nervios sacros.

Situados en dos líneas casi verticales y a la distancia uno de otro de unos tres centímetros, los agujeros sacros anteriores se ven continuados hacia fuera por canales transversales, *canales sacros anteriores,* en los que se alojan las ramas ante-

riores de los nervios sacros. Cada uno de estos agujeros está separado de su vecino, superior o inferior, por un tabique transversal, más o menos ancho y saliente, en el que se insertan los fascículos de origen del músculo piramidal.

El desarrollo de las cinco piezas sacras no es igual para todas. En la mujer, en la cual el sacro tiene particular importancia para el acto del parto, la primera pieza mide 35 milímetros de altura aproximadamente; la segunda es un poco menos alta y no suele pasar de 25 milímetros, y cada una de las otras tres difícilmente llega a los 20 milímetros. De esto resulta que la segunda de las líneas transversales anteriormente indicadas corresponde aproximadamente a la parte media del hueso.

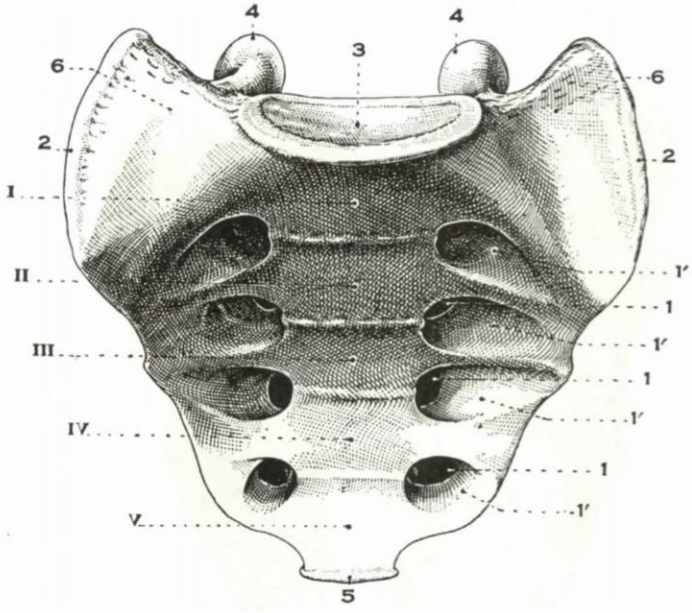

FIG. 80

Sacro, cara anterior.

I, II, III, IV, V, las cinco vértebras sacras. — 1, 1, 1, etc., agujeros sacros anteriores. — 1', 1', 1', canales sacros anteriores. — 2, 2, caras laterales del sacro. — 3, carilla articular de la base del sacro. — 4, 4, apófisis articulares superiores de la primera vértebra sacra. — 5, vértice del sacro, con su carilla articular para con el cóccix. — 6, 6, aletas del sacro.

2.° Cara posterior. — Fuertemente convexa en el sentido vertical y en el sentido transversal a la vez, y erizada de asperezas en toda su extensión, en la cara posterior del sacro (figura 81) encontramos ante todo, en la línea media, una cresta saliente, continuación de la línea de las apófisis espinosas de la columna lumbar: la *cresta sacra*. De ordinario, esta cresta termina a la altura del tercer agujero sacro y algunas veces a nivel del cuarto, por dos ramas divergentes, que circunscriben la porción inferior del *conducto sacro*.

A cada lado de la cresta sacra, y de dentro a fuera, encontramos sucesivamente: 1.°, un canal longitudinal, *canal sacro,* que continúa exactamente sobre el sacro la dirección de los canales vertebrales de la región lumbar (fig. 81, 2); 2.°, una primera serie de tubérculos más o menos marcados y en número de cinco, llamados *tubérculos sacros posterointernos* (fig. 81, 10); 3.°, una serie de agujeros, más bien ovales que redondos, en número de cuatro, llamados *agujeros sacros posteriores,* que dan paso a las ramas posteriores de los nervios sacros (fig. 81, 3); 4.°, una nueva serie de tubérculos, los *tubérculos sacros posteroexternos,* situados inmediatamente por fuera de los precitados agujeros (fig. 81, 9).

Los agujeros sacros posteriores son siempre más pequeños que los agujeros anteriores correspondientes; lo mismo que estos últimos, se superponen regularmente siguiendo dos líneas verticales, casi paralelas, que muestran, sin embargo, alguna tendencia o convergir hacia abajo. El intervalo que separa estas dos líneas es sensiblemente mayor que el que existe entre los agujeros sacros anteriores.

Esta cara posterior del sacro, cuya porción media constituye el techo del conducto sacro, es particularmente frágil en su mitad inferior y escapa a las presiones transmitidas por la columna por debajo de la segunda vértebra sacra; este tejido esponjoso, muy alveolar, se destruye rápidamente. Rara vez se encuentra intacta esta parte inferior del sacro en los esqueletos fósiles.

3.° Caras laterales. — Las caras laterales del sacro (fig. 82), anchas por arriba, en donde merecen verdaderamente el nombre de *caras,* se adelgazan a medida que descienden y acaban por degenerar en simples *bordes.*

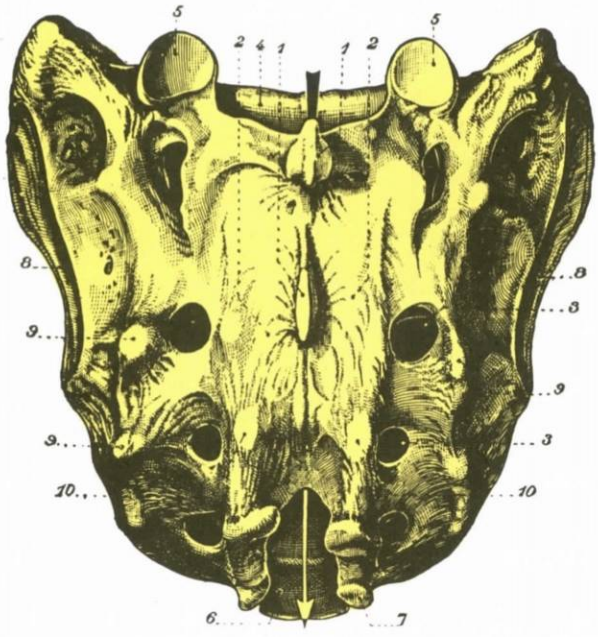

FIG. 81

Sacro, cara posterior.

1, 1, apófisis espinosas de las vértebras sacras soldadas entre sí (cresta sacra). — 2, canales sacros. — 3, 3, agujeros sacros posteriores. — 4, orificio superior del conducto sacro. — 5, 5, apófisis articulares superiores de la primera vértebra sacra. — 6, vértice del sacro, con su carilla articular para el cóccix. — 7, astas del sacro. — 8, 8, carillas auriculares. — 9, tubérculos sacros posteroexternos. — 10, tubérculos sacros posterointernos.

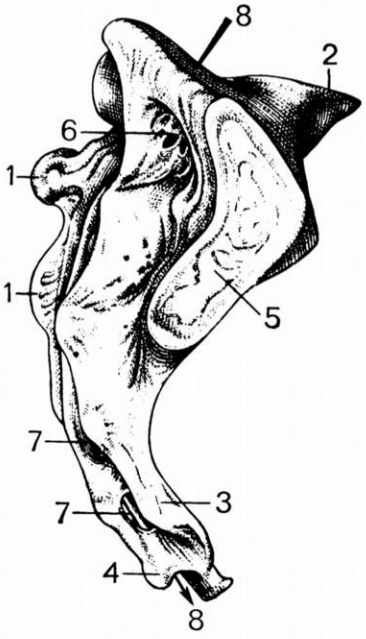

FIG. 82

Sacro, cara lateral derecha.

1, 1, apófisis espinosas de las vértebras sacras (cresta sacra). — 2, base del sacro. — 3, su vértice. — 4, astas del sacro. — 5, carilla auricular. — 6, fosa cribosa. — 7, agujeros sacros posteriores. — 8, 8, flecha que recorre el conducto sacro.

Arriba y adelante de estas caras se nota una ancha superficie articular (fig. 82, 5), que se ha comparado, por su configuración, al pabellón de la oreja, por lo cual ha recibido el nombre de *carilla auricular del sacro.* Tiene la forma de una media luna o de una escuadra de concavidad dirigida hacia atrás y se articula con una carilla análoga, que corresponde a la parte posterior del hueso ilíaco. Por abajo no desciende más allá del nivel de la segunda pieza sacra, salvo en algunos casos en que la segunda toma parte en su formación.

Por detrás de la carilla auricular y en la concavidad que describe su reborde posterior, se encuentra una depresión circular, la *fosa cribosa del sacro,* en cuyo fondo se encuentran numerosos agujeros destinados a dar paso a otros tantos vasos. La fosa cribosa está limitada hacia atrás y por abajo por una superficie rugosa, en la cual vienen a insertarse poderosos ligamentos, los ligamentos sacroilíacos

posteriores y los fascículos tendinosos y carnosos pertenecientes a la masa sacrolumbar.

Por delante y abajo, la carilla auricular está frecuentemente limitada por un surco más o menos marcado, que ocupa en realidad la cara anterior del hueso: es el *surco preauricular del sacro,* análogo al surco homónimo del ilion (véase *Hueso coxal).* Lo mismo que este último, el surco preauricular del sacro presta inserción al ligamento sacroilíaco anterior.

Por debajo de la carilla auricular, las caras laterales del sacro, como ya hemos visto más arriba, se estrechan gradualmente, llegando a convertirse en simples bordes, que en el esqueleto articulado son continuados por los bordes laterales del cóccix.

4.° Base. — En estado estático, la base del sacro mira adelante y un poco hacia arriba. Por su configuración, recuerda absolutamente la cara superior de una vértebra lumbar. En efecto, en ella encontramos (figura 83):

α) *En la línea media* y siguiendo de delante hacia atrás: 1.°, una cara articular plana, oval o reniforme, cuyo diámetro mayor es transversal, que es la cara superior del cuerpo de la primera vértebra sacra; 2.°, por detrás de esta cara, una abertura triangular, que es el orificio superior del conducto sacro; 3.°, por último, el comienzo o extremo superior de la cresta sacra.

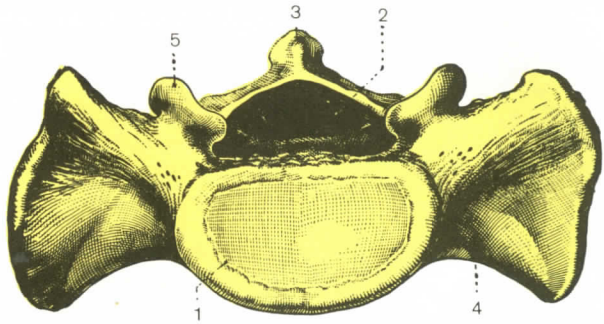

FIG. 83

Sacro visto por arriba.

1, cara articular superior para la quinta vértebra lumbar (cuerpo de la vértebra). — 2, orificio superior del conducto sacro. — 3, cresta sacra. — 4, alas del sacro. — 5, apófisis articulares.

β) *A cada lado de la línea media:* 1.°, una superficie triangular de base externa, que se inclina hacia delante para formar una parte de la pelvis mayor; se la designa con el nombre de *ala del sacro;* 2.°, dos eminencias verticales o *apófisis articulares del sacro,* cuyas carillas, ligeramente cóncavas en sentido transversal, miran hacia atrás y adentro; se articulan con las apófisis articulares inferiores de la última vértebra lumbar; 3.°, por último, dos escotaduras colocadas por delante de estas últimas, llamadas *escotaduras del sacro,* que contribuyen a formar, junto con las escotaduras inferiores de la última lumbar, el vigesimoquinto agujero de conjunción.

5.° Vértice. — El vértice del sacro (figs. 80 y 81) está constituido por delante por una carilla elíptica, cuyo diámetro mayor es transversal, que se articula con la base del cóccix.

Detrás de esta carilla se ve el orificio inferior o terminal del conducto sacro. Este orificio, en forma de **V** invertida (Λ), está limitado lateralmente por dos pequeñas eminencias descendentes, más o menos marcadas según los sujetos: las *astas del sacro,* destinadas a unirse con dos eminencias similares correspondientes al cóccix o astas del cóccix.

6.° Conducto sacro. — Recorre toda la altura del sacro un conducto llamado *conducto sacro* (fig. 84).

Este conducto está situado inmediatamente por delante de la cresta sacra y es continuación por arriba del conducto raquídeo de la columna lumbar. Triangular en su extremidad superior, bien pronto resulta aplanado de delante hacia atrás; finalmente, se transforma en un simple canal.

De cada lado del conducto sacro parten cuatro conductos transversales, simples en su origen, pero que se bifurcan casi inmediatamente para terminar a la vez en los agujeros sacros anteriores y en los agujeros sacros posteriores. Cada uno de estos conductos (fig. 84), verdadero *agujero de conjunción,* está separado del conducto inmediato por una columnita ósea de dirección anteroposterior, que recuerda los *pedículos* de las verdaderas vértebras.

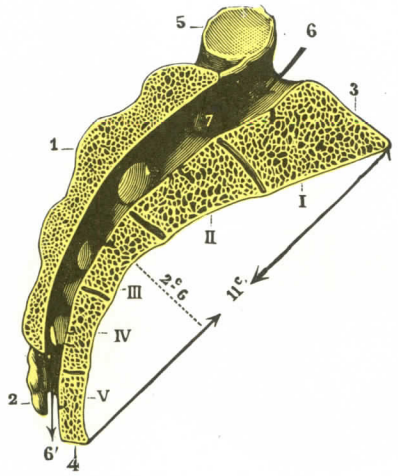

FIG. 84

Corte sagital del sacro para poner de manifiesto el conducto sacro.

I, II, III, IV, V, las cinco piezas sacras. 1, cresta sacra. — 2, astas del sacro. — 3, base. — 4, vértice. — 5, carillas auriculares. — 6, conducto sacro.

Dentro del conducto sacro se encuentran alojados el fondo de saco terminal de la duramadre raquídea, el *fílum terminale* de la medula y los nervios que constituyen la cola de caballo. Estos nervios se introducen en los conductos laterales antes descritos, y allí se bifurcan, como veremos más adelante, cada uno en dos ramas: una *rama anterior,* que se dirige hacia el agujero sacro anterior correspondiente, y una *rama posterior,* que sale por el agujero sacro posterior.

El orificio superior del conducto sacro es triangular, de vértice posterior, como la sección del conducto que lo continúa. El borde anterior está constituido por la cara posterior del cuerpo de la primera vértebra sacra; los bordes laterales están constituidos por láminas que se dirigen oblicuamente hacia atrás para terminar en la línea media en la apófisis espinosa de la primera sacra. Con el arco posterior de la quinta lumbar constituye el *hiato sacrolumbar.*

Este se halla sujeto a numerosas variaciones que dependen de múltiples causas. Anormalmente grande, puede confundirse en la radiografía con una espina bífida oculta; esta ampliación del hiato es a menudo determinada por el descenso del arco de la S^1 o por una muesca que excava este arco (bosquejo de espina bífida).

El *orificio inferior del conducto sacro,* o *hiato sacro,* o también *sacrococcígeo,* tiene mucho interés para la práctica de las inyecciones epidurales (anestésicas o terapéuticas). Vamos a estudiarlo.

7.º Hiato sacro. — El hiato sacro está orientado en un plano oblicuo en relación al eje del sacro, de suerte que forma con la línea de la cresta sacra un ángulo obtuso abierto hacia delante. Su forma es la de un triángulo isósceles, a veces equilátero, de base inferior (fig. 85).

a) *Bordes laterales.* — Los dos bordes laterales corresponden al borde inferior libre del techo sacro. Convergen por arriba de modo que limitan una **V** invertida que presenta las particularidades siguientes:

El *vértice* de la **V** forma un tubérculo medio que representa la *apófisis espinosa de la cuarta vértebra sacra.* Esta apófisis, la más inferior de la cresta sacra, ordinariamente única, puede en ciertos casos ofrecer un bosquejo de bifurcación que insinúa las anomalías que estudiaremos más adelante.

Los *bordes laterales* están formados por una lámina ósea que representa la parte distal de las láminas de la quinta vértebra sacra (la parte media no existe);

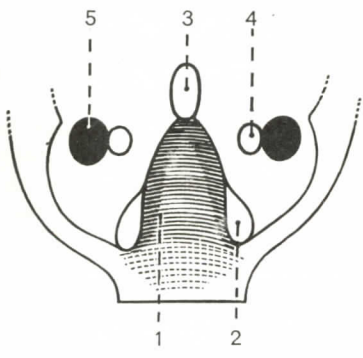

FIG. 85 A.

Hiato sacrococcígeo normal.

1, hiato sacro. — 2, cuerno del sacro. — 3, apófisis espinosa de la S^4. — 4, cuarto tubérculo posterointerno. — 5, agujero sacro posterior.

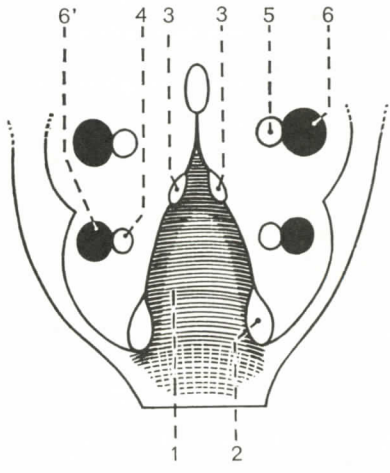

FIG. 85 B.

Hiato sacro. Tipo I (dehiscencia parcial de S^4).

1, hiato sacro. — 2, cuerno del sacro. — 3, apófisis espinosa de la S^4 dividida en los tubérculos por el hecho de la dehiscencia. — 4, cuarto tubérculo sacro posterointerno. — 5, tercer tubérculo sacro posterointerno. — 6, 6', tercero y cuarto agujeros posteriores.

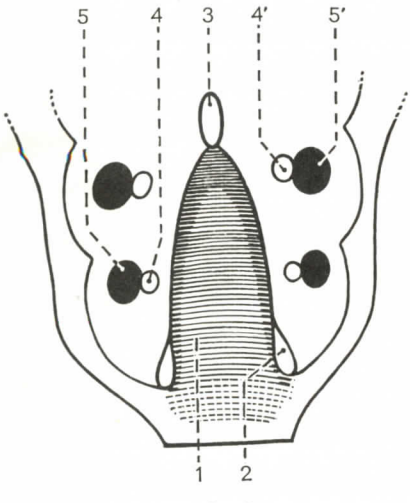

FIG. 85 C.

Hiato sacro. Tipo II (dehiscencia de S^5 y S^4).

1, hiato sacro. — 2, cuerno del sacro. — 3, apófisis espinosa de la S^3. — 4, cuarto tubérculo sacro posterointerno. — 4', tercer tubérculo sacro posterointerno. — 5, cuarto agujero sacro posterior. — 5', tercer agujero sacro posterior.

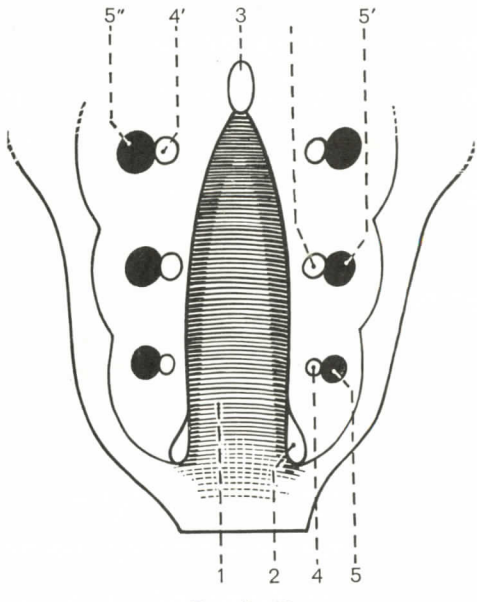

FIG. 85 D.

Hiato sacro. Tipo III (dehiscencia de S^5, S^4, S^3).

1, hiato sacro. — 2, cuerno del sacro. — 3, apófisis espinosa. — 4, 4', 4'', tubérculos sacros posterointernos. — 5, 5', 5'', agujeros sacros posteriores de la cuarta, tercera y segunda vértebras sacras.

así se realiza la abertura del hiato. Por arriba y por fuera de estos bordes laterales se encuentra el último *tubérculo sacro posterointerno,* que representa clásicamente la fusión de las apófisis articulares de la cuarta y quinta vértebras sacras. Aunque el tubérculo es variable, un hecho es constante: siempre es menos saliente que los tubérculos suprayacentes y presenta en su lado externo el cuarto agujero sacro posterior. Por último, en su parte inferior, los bordes laterales terminan por un verdadero engrosamiento, que son los *cuernos* o *astas del sacro.* Cada uno de ellos representa la apófisis articular inferior de la quinta vértebra sacra, que va a ponerse en relación con el cuerno del cóccix, que, a su vez, es la apófisis articular superior de la primera vértebra coccígea. Morfológicamente el cuerno del sacro tiene, pues, la misma significación que los tubérculos sacros posterointernos.

b) *Borde inferior.* — El borde inferior o base del hiato tiene sus límites mucho menos precisos. En el esqueleto articulado, el hiato aparece limitado por abajo por el borde superior curvo, de concavidad superior, del cóccix. Hemos dicho ya que nos parece anormal darle estos límites, y definiremos su borde inferior por una línea ficticia que une el polo inferior de los dos cuernos del sacro (línea trazada en la cara posterior del cuerpo de la quinta vértebra sacra).

c) *Angulos.* — Los ángulos del hiato sacrococcígeo nos son ya conocidos:

El ángulo superior, agudo, corresponde por su vértice a la cresta sacra.

Los dos ángulos inferiores, menos agudos que el precedente, corresponden a los cuernos del sacro.

Las *dimensiones* del hiato nos han parecido muy variables, puesto que hemos encontrado que su anchura variaba de 7 a 16 milímetros; su altura, de 11 a 20 milímetros. La anchura media es de 11 milímetros y la altura de 15 milímetros. Un hecho parece, pues, constante: siempre es más alto que ancho.

Variedades, anomalías. — El hiato, tal como lo hemos descrito, corresponde a la mayoría de los casos, puesto que lo hemos encontrado 172 veces en 285 sacros examinados (incluimos en estos 172 casos, 11 sacros que presentaban una dehiscencia en la S^1). Pero al lado de este tipo que se puede considerar como normal, existen numerosas variaciones que tienen todas por causa la variable altura que alcanza la dehiscencia. Esta variación se explica por la no fusión de las láminas de las vértebras sacras suprayacentes a la quinta.

El sacro está formado por la soldadura de cinco vértebras y su osificación se establece por un doble proceso: uno para la formación y la fusión de los diversos elementos de la vértebra; el otro, la soldadura de las vértebras entre sí. Todas las extensiones en altura del hiato están condicionadas por una detención del primer proceso, es decir, una ausencia de soldadura de los dos segmentos laterales del arco vertebral posterior. Accesoriamente puede sobreañadirse un trastorno del segundo proceso, es decir, una metamerización del sacro. Enumeraremos estas variaciones yendo de las simples a las complejas.

I. *En su primer tipo* (fig. 85, B) la dehiscencia, sin alcanzar la apófisis espinosa de la S^3, excede extensamente la S^1, cuyos extremos distales de los labios no se han fusionado y erizan con su eminencia los bordes laterales del hiato; el vértice del mismo constituye entonces un tubérculo voluminoso. Las mediciones nos han dado por término medio: anchura, 12 milímetros; altura, 23 milímetros. Lo hemos observado 36 veces en 258 piezas examinadas por nosotros.

II. *En un segundo tipo* (fig. 85, C) la dehiscencia llega hasta la S^4 (simple exageración del tipo normal) y los dos bordes laterales convergen por arriba hacia un voluminoso tubérculo, que es la apófisis espinosa de la S^3 y no la de la S^4. Por arriba y por fuera de estos bordes se encuentran los dos tubérculos últimos sacros posterointernos y los dos últimos agujeros sacros posteriores. Las dimensiones oscilan entre 11 y 20 milímetros para la anchura y 22 y 40 milímetros para la altura. Por término medio: 15 milímetros de anchura y 30 milímetros de altura. En 258 sa-

cros examinados lo hemos observado 58 veces (comprendemos en los 58, dos sacros que, además de esta dehiscencia inferior, tenían una dehiscencia superior, uno sobre la S^1 y el otro sobre la S^1 y S^2).

III. *En un tercer tipo* (fig. 85, D), vemos que la dehiscencia sube hasta la apófisis espinosa de la segunda vértebra sacra. Este hiato ofrece siempre las mismas características que antes, pero con tres tubérculos sacros posterointernos y agujeros sacros posteriores por arriba y por fuera de sus bordes laterales.

Las mediciones nos han dado por término medio 15 milímetros para la anchura y 48 milímetros para la altura. Lo hemos observado 14 veces en 285 sacros examinados (comprendiendo dos sacros que presentaban una dehiscencia superior en la S^1).

IV. Hemos encontrado un solo sacro con una dehiscencia que llegaba hasta la S^1.

V. Por último, hemos podido ver cuatro casos de raquisquisis total, es decir, de fisura total, en los cuales la anchura de la dehiscencia era de 25 milímetros por término medio (fig. 88).

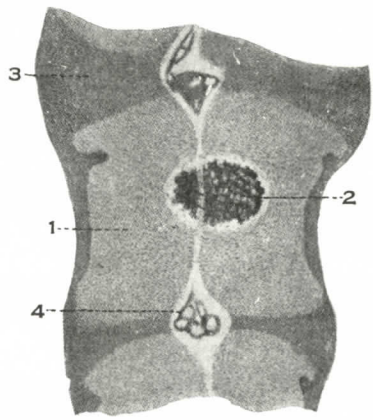

FIG. 86

Sección de una vértebra sacra en un feto humano de 10 centímetros (según TOURNEUX).

1, cuerpo vertebral. — 2, punto de osificación central. — 3, disco intervertebral. — 4, engrosamiento de la cuerda dorsal a nivel del disco intervertebral.

8.° Significación morfológica. El hueso sacro es el resultado de la soldadura de cinco vértebras primitivas independientes; por tanto en su constitución hemos de encontrar los diversos elementos óseos propios de una vértebra, sea en estado de perfecto desarrollo, sea como vestigios.

En la descripción que hemos hecho, hallamos ya el *cuerpo,* los *pedículos* y el *agujero raquídeo.*

Hemos hecho notar así mismo la presencia de las *escotaduras,* unidas para formar los *conductos de conjunción.*

Las *apófisis espinosas* de las vértebras sacras las encontramos en la cresta sacra.

Las *láminas* constituyen los canales sacros.

Las *apófisis articulares* están representadas por la serie vertical de los tubérculos sacros posterointernos.

Las *apófisis transversas* vienen representadas por la segunda serie vertical de tubérculos que hemos llamado tubérculos sacros posteroexternos.

Conexiones. — El sacro se articula con cuatro huesos: por arriba, con la quinta vértebra lumbar; por abajo, con el cóccix; por los lados, con los dos huesos coxales.

Desarrollo. — El desarrollo del sacro parece a primera vista muy complejo, puesto que cuenta con treinta y cinco o cuarenta puntos de osificación; sin embargo, todo queda reducido a una gran sencillez si se examinan separadamente: 1.°, el desarrollo individual de cada una de las piezas del sacro; 2.°, la soldadura de estas diferentes piezas entre sí (véase fig. 87).

a) *Desarrollo individual de cada una de las piezas del sacro.* — Como hemos dicho anteriormente, cada una de las piezas constitutivas del sacro tiene la significación y el valor de una vértebra. En su consecuencia, cada una de ellas contiene los tres puntos primitivos que hemos descrito en la vértebra en general, o sea: un *punto medio* o *central* para el cuerpo y dos *puntos laterales* o *neurales* para la masa apofisaria. El primero de estos puntos primitivos aparece en medio del cartílago en el cuarto mes de la vida fetal (fig. 87), y los otros dos del quinto al sexto mes. Además, se observan, pero esto tan sólo en las tres primeras vértebras, otros dos puntos en la parte superior de las apófisis transversas, uno derecho y otro izquierdo, que, con GEGENBAUR, debemos considerar como costillas sacras rudimentarias *(puntos costales del sacro);* aparecen del quinto al séptimo mes.

A estos cinco puntos de osificación, llamados *puntos primitivos,* hay que añadir, para cada vértebra sacra, tres *puntos complementarios:* uno para la cara superior del cuerpo, otro para la cara inferior y el tercero para el vértice de la apófisis espinosa. Los dos primeros aparecen del décimo al duodécimo año de la vida; el punto epifisario de la apófisis espinosa casi nunca aparece hasta los quince a dieciocho años.

El modo de soldadura de los diferentes puntos óseos que constituyen la vértebra sacra recuerda exactamente lo que sucede en las demás vértebras. Ante todo se ve que los puntos laterales se unen entre sí en la línea media para cerrar por detrás el conducto sacro: después los puntos se unen a la masa epifisaria para formar con ella una pieza única, que, por último, se suelda al cuerpo. Los puntos complementarios o epifisarios se sueldan mucho

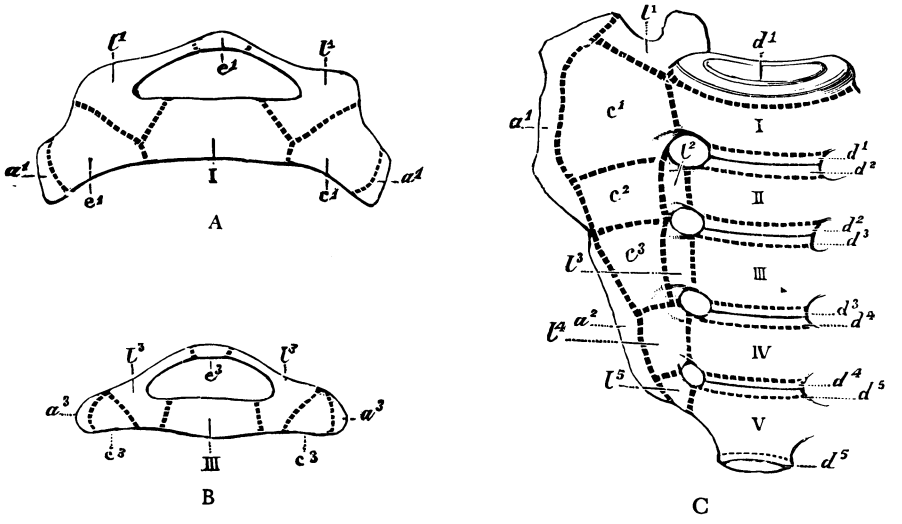

FIG. 87

A. — Corte horizontal del sacro a nivel de la primera pieza de este hueso (inspirada en GEGENBAUR).

1, punto primitivo para el cuerpo. — l^1, l^2, puntos primitivos laterales. — c^1, c^1, puntos primitivos para las piezas costales. — a^1, a^1, puntos epifisarios para la aurícula. — c^1, punto secundario para la espina.

B. — Corte horizontal que pasa por la tercera pieza del sacro.

III, punto primitivo para el cuerpo. — l^3, l^3, puntos primitivos laterales. — c^3, c^3, puntos primitivos para las piezas costales. — a^3, a^3, puntos epifisarios para los bordes del hueso. — c^3, punto secundario para la espina.

C. — Cara anterior del sacro.

I, II, III, IV, V, puntos primitivos del cuerpo de las cinco sacras. — l^1, l^2, l^3, l^4, l^5, puntos laterales de los cinco segmentos del sacro. — c^1, c^2, c^3, c^4, c^5, puntos de las piezas costales de los cinco segmentos del sacro. — a^1, epífisis de la aurícula. — a^2, epífisis del borde derecho. — d^1, d^1..., d^2, d^2..., placas epifisarias superiores e inferiores de los cuerpos de las vértebras sacras.

más tarde a la pieza ósea que resulta de la soldadura de los puntos primitivos, completando así la vértebra.

La soldadura de los diferentes arcos sacros no se efectúa, sin embargo, simultáneamente. Recientemente LAGROT ha demostrado que el cierre de los arcos sacros comienza por el segundo (tres años) y se continúa por el tercer arco (cuatro años y medio), al mismo tiempo que se efectúa la oclusión de la quinta lumbar. A los siete años el cierre de los arcos sacros debe haber terminado la dehiscencia ósea de estos arcos; en esta época debe considerarse como anormal. En el nacimiento existe, pues, una abertura normal de los arcos sacros y del de la quinta lumbar; la pared posterior del sacro o techo del sacro está sólo representada por una membrana fibrosa que cierra la porción terminal del conducto lumbosacro.

b) *Soldadura recíproca de las diferentes piezas del sacro.* — Hemos visto que el sacro normal es un hueso formado por la fusión de las cinco vértebras sacras. Esta fusión no es absolu-

tamente completa hasta la edad de treinta años: comienza hacia los catorce o quince años y se efectúa progresivamente, de ordinario, de abajo arriba, es decir, desde la quinta vértebra hacia la primera. El proceso de soldadura no es idéntico por delante y por atrás. Mientras por delante, los cuerpos vertebrales sólo están separados por un disco intervertebral poco grueso y la soldadura ósea entre los cuerpos puede establecerse fácilmente, por detrás, por el contrario, los arcos posteriores están alejados unos de otros, unidos entre sí por los ligamentos amarillos. La reunión ósea de estos arcos exige la osificación de tales ligamentos. Este proceso de osificación puede faltar y entonces se observa un hiato entre los diferentes arcos. Esta metamerización de los arcos sacros, normal durante la infancia, puede persistir, constituyendo entonces una anomalía asociada generalmente a un defecto de cierre de los mismos. Esta viciación de la osificación de la parte posterior de la vértebra sacra constituye la espina bífida oculta posterior (véase más adelante).

El *hiato sacrococcígeo,* como hemos visto antes, resulta de la persistencia y de la dehiscencia del quinto y también del cuarto arco.

Las anomalías de osificación no afectan en general a las otras piezas que constituyen la vértebra sacra. Mientras se efectúa la soldadura sacra se desarrollan, de los dieciocho a los veinte años, cuatro nuevas piezas, dos a cada lado. Estas piezas, que denominaremos piezas marginales, ocupan la región de las carillas auriculares y completan lateralmente el sacro (figura 87, C, a^1+a^2).

c) *Resumen.* — En total, el sacro se desarrolla por 40 puntos de osificación, que resumiremos en el cuadro siguiente:

	Puntos primitivos	Puntos complementarios	Total
1.ª vértebra sacra.	5	3	8
2.ª » »	5	3	8
3.ª » »	5	3	8
4.ª » »	3	3	6
5.ª » »	3	3	6
Más, para los lados del sacro. . .	—	4	4
TOTAL	21	19	40

Inserciones musculares. — (Véase más adelante, *Cóccix,* pág. 78.)

Variedades. — a) *Dimensiones.* — El sacro es, de todos los huesos, el más variable en dimensiones y en aspecto. Con el nombre de índice sacro se designa la relación entre la altura, medida del centro del borde anteroposterior de la primera vértebra sacra al centro del borde anteroinferior de la última, teniendo en cuenta el número de piezas que entran en la composición del sacro y la anchura máxima de la base del hueso (TURNER). Este índice es igual a 106,7. El sacro femenino es relativamente más ancho que el sacro masculino. Los sacros cuya longitud rebasa la anchura han sido denominados por TURNER *dolicohiéricos;* aquellos cuya anchura excede de la longitud, *platihiéricos.* En la raza blanca (y ello es interesante desde el punto de vista obstétrico), el sacro femenino es siempre por lo menos tan ancho como largo. *Once centímetros es la cifra obstétrica de la longitud y la anchura de la cara pelviana del sacro femenino.*

b) *Número de las vértebras.* — Las *vértebras por exceso* o *sacralización* son debidas a la asimilación más o menos completa, ora de la quinta lumbar, ora de la primera coccígea. Esta última sería la variedad de sacralización más frecuente, aunque únicamente la primera interesa al médico.

Las *variaciones por defecto* pueden depender unas veces de la asimilación inversa, es decir, de la primera sacra a la quinta lumbar, o *lumbalización,* y otras de la ausencia de una o varias vértebras sacras, o agenesia

«La *sacralización incompleta* de la quinta lumbar va acompañada a menudo de una asimetría del sacro y de la pelvis y de la aparición en la pared posterior de ésta de dos ángulos superpuestos: un ángulo superior o sacrovertebral y un ángulo inferior o sacrosacro. No constituye esto siempre un peligro desde el punto de vista obstétrico, sino sólo una causa de in-

quietud para el tocólogo poco ducho, ya que precisamente en el ángulo sacrosacro termina el diámetro sacropúbico mínimo. Aunque no sea el ángulo sacrovertebral, sino un ángulo sacrosacro (véase PELVIS) constituye el verdadero promontorio de los tocólogos. Los citados dos ángulos son iguales si la quinta lumbar está sacratizada a medias; si lo está apenas, el segundo, o inferior, es el más marcado; si lo está mucho, es el primero o superior el más evidente» (LE DOUBLE).

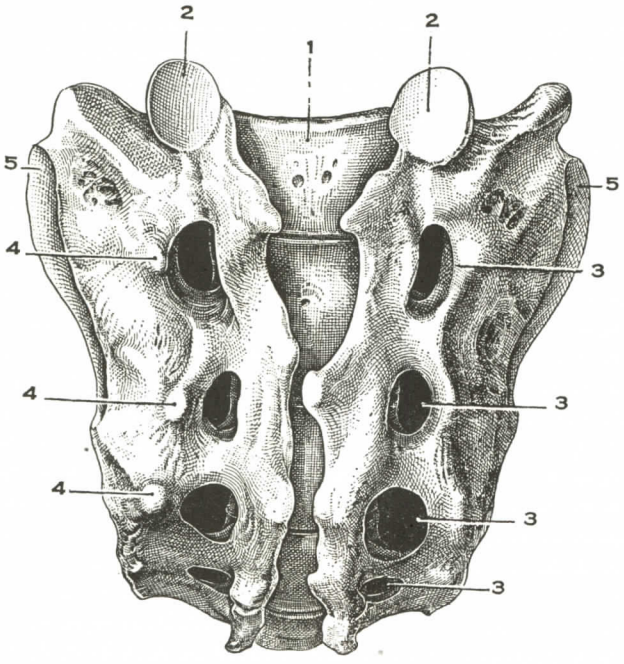

FIG. 88

Dehiscencia total de la pared posterior del conducto sacro (espina bífida inferior; forma en reloj de arena).

1, pared anterior del conducto sacro (nótese que se distinguen en esta pared las diferentes vértebras sacras). — 2, apófisis articulares de la primera vértebra sacra. — 3, agujeros sacros posteriores. — 4, tubérculos sacros posteroexternos. — 5, carillas auriculares.

c) *Abertura del conducto sacro* (fig. 88). — El sacro, sobre todo en la primera y segunda vértebras, es el asiento de predilección de la fisuración del conducto vertebral, que a menudo únicamente el examen del esqueleto o el examen radiográfico pueden revelar. Esta espina bífida oculta posterior no tiene siempre significación patológica, a causa de las variaciones frecuentes de la osificación. Mientras que la osificación del arco posterior de la quinta lumbar se completa a los dos años, la de los arcos sacros es siempre más tardía. Desde el segundo año una lámina ósea cubre la cara anterior del arco y puede dar la imagen radioscópica de una osificación completa; pero a menudo persisten hasta los ocho años irregularidades de osificación en forma de islotes cartilaginosos que pueden dar la imagen de una fisura. Por otra parte, según MUTEL, aun en el adulto, el arco posterior de la primera sacra puede presentar variaciones morfológicas numerosas: orientación diferente de las dos láminas, bifidez de la apófisis espinosa o también división de ésta en dos tubérculos, simplemente unidos o ligeramente dehiscentes.

2. Cóccix

El cóccix, rudimento en el hombre de la cola de los mamíferos, está situado inmediatamente debajo del sacro, cuya dirección continúa. Constituyen esta última pieza ósea de la columna vertebral cuatro o cinco vértebras considerablemente atrofiadas y casi siempre soldadas entre sí (figs. 89 y 90). Como todos los elementos vertebrales, el cóccix es un hueso impar, medio y simétrico. Aplanado en gran manera de delante atrás, mucho más ancho por arriba que por abajo, tiene en conjunto la forma de un triángulo, y presenta, por consiguiente, una *base,* un *vértice,* dos *caras* y dos *bordes.*

1.° Caras. — Distínguense, como en el sacro, en *anterior* y *posterior.* La cara anterior (fig. 89) es cóncava; la cara posterior (fig. 90) es convexa. En una y otra vemos líneas transversales, vestigios de la soldadura recíproca de las vértebras coccígeas primitivas.

2.° **Base.** — La base, que mira hacia arriba, como la del sacro, presenta ante todo, en la línea media, una pequeña carilla elíptica, cuyo diámetro mayor es trans-

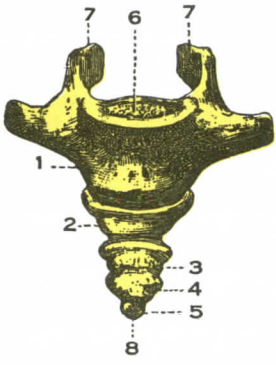

FIG. 89

Cóccix, cara anterior.

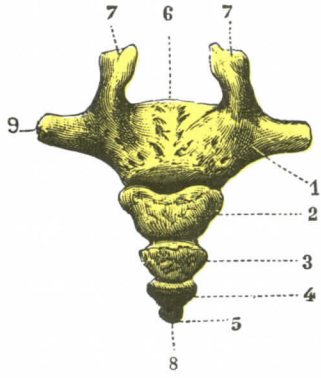

FIG. 90

Cóccix, cara posterior.

1, 2, 3, 4 y 5, primera, segunda, tercera, cuarta y quinta piezas del cóccix (vértebras coccígeas). — 6, base del cóccix con su carilla articular para con el sacro. — 7, 7, astas del cóccix. — 8, vértice del cóccix. — 9, ángulos laterales.

versal, destinada a articularse con una carilla similar que hemos encontrado ya y descrito en el vértice del sacro.

Por detrás de esta carilla, a derecha e izquierda de la línea media, se levantan dos columnitas en dirección vertical: son las llamadas *astas del cóccix,* que corresponden, en la articulación sacrococcígea, a las asas del sacro.

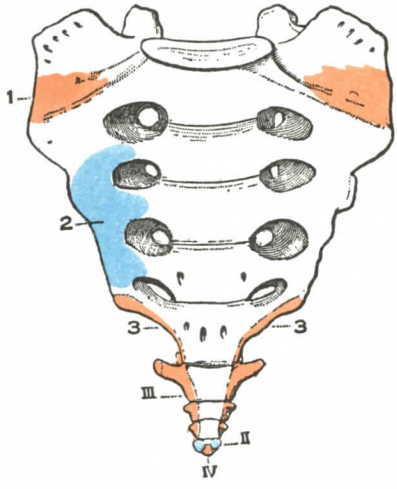

FIG. 91

Sacrocóccix visto por delante con sus inserciones musculares.

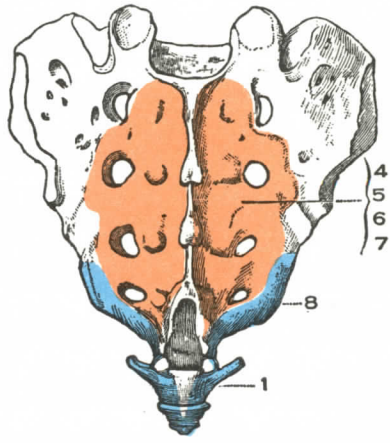

FIG. 92

Sacrocóccix visto por detrás, con sus inserciones musculares.

Por último, por cada lado de las astas del cóccix, la base del hueso se extiende hacia fuera, formando dos prolongaciones transversales, a las que daremos el

nombre de *ángulos laterales del cóccix.* El vértice de este ángulo forma el límite respectivo entre la base del hueso y sus bordes laterales. Su borde superior, que es cóncavo, forma con la parte más inferior del borde correspondiente del sacro una extensa escotadura que, en estado fresco, es convertida en agujero por un ligamento: este agujero, situado en la misma línea que los agujeros sacros anteriores, adquiere la misma significación que estos últimos y da paso al quinto nervio sacro.

3.° Vértice. — Está formado por un pequeño tubérculo óseo (fig. 89, 8), que unas veces se halla en la línea media y otras se desvía a un lado, ya a la derecha, ya a la izquierda.

4.° Bordes. — Los bordes del cóccix empiezan en el ángulo lateral y desde allí se extienden hasta el vértice del hueso. Oblicuos hacia abajo y adentro, más o menos sinuosos, prestan inserción al ligamento sacrociático mayor y a la mayor parte de los fascículos de origen del músculo isquiococcígeo.

5.° Significación morfológica. — Lo mismo que el sacro, el cóccix es simplemente el resultado de la soldadura de muchas vértebras llamadas coccígeas; pero estas vértebras están tan profundamente modificadas que apenas se las puede reconocer. En el sacro hemos encontrado todavía todos los elementos óseos de una vértebra tipo; aquí la vértebra queda, por decirlo así, reducida a su *cuerpo.* Unicamente en la primera vértebra coccígea encontramos dos elementos, que son: las *apófisis transversas,* representadas por los ángulos laterales, y las *apófisis articulares superiores,* que han perdido su nombre en la terminología clásica, para tomar el de *astas del cóccix.*

Conexiones. — El cóccix, porción terminal de la columna vertebral, se articula con un solo hueso, el sacro. Además, está unido por ligamentos al hueso coxal.

Inserciones musculares en el sacro y el cóccix. — En el sacro se insertan ocho músculos: uno en su base; uno en su cara anterior; uno en su vértice, y los otros cinco en su cara posterior. El cóccix, por su parte, presta inserción a cuatro músculos. Estas diversas inserciones están resumidas en las figuras 91 y 92 y en el cuadro sinóptico siguiente. En este cuadro, las cifras colocadas enfrente de cada músculo sirven para las dos figuras precitadas:

A. Sacro	a) *Base*	1.	Ilíaco.
	b) *Cara anterior*	2.	Piramidal.
	c) *Tubérculos laterales y vértice*	3.	Isquiococcígeo.
	d) *Cara posterior*	4.	Gran dorsal.
		5.	Dorsal largo.
		6.	Sacrolumbar.
		7.	Transverso espinoso.
		8.	Glúteo mayor
B. Cóccix.	a) *Cara posterior*	I.	Glúteo mayor.
	b) *Bordes (labio anterior)*	II.	Elevador del ano.
		III.	Isquicoccígeo.
	c) *Vértice*	IV.	Esfínter anal.

Desarrollo. — Representando cada pieza coccígea el cuerpo de una vértebra, se desarrolla, como una vértebra ordinaria, por un punto de osificación primitivo, al cual vienen a añadirse dos puntos complementarios. En total, el cóccix tiene, pues, quince puntos de osificación, cinco primitivos y diez complementarios, más dos puntos para las astas.

Los puntos primitivos de las diferentes piezas coccígeas aparecen del cuarto al quinto año en la primera, del sexto al noveno en la segunda, tercera y cuarta, y del noveno al décimo año en la quinta.

La soldadura de las cinco piezas coccígeas entre sí se efectúa de abajo arriba, lo mismo que en el sacro, pero empieza más pronto, pues la quinta está ya soldada con la cuarta

a la edad de doce a catorce años. Las dos primeras son las últimas que se sueldan y a veces conservan su independencia hasta los veinte o veinticinco años. Por último, no es raro ver que, en el anciano, el cóccix se reúne con el sacro para constituir, con este último, una pieza única, el *sacrocóccix*.

Variedades. — El cóccix se compone comúnmente de cuatro o cinco vértebras, pero este número puede en ciertos casos ser mayor. En efecto, después de las interesantes investigaciones de ROSENBERG, sabemos que de doce veces nueve, o sea en las tres cuartas partes de los casos, el cóccix tiene principalmente seis vértebras; más tarde, FOL ha contado en pequeños embriones humanos cuatro o cinco vértebras efímeras, o sea un total de treinta y ocho vértebras. La persistencia de estas disposiciones embrionarias da por resultado en el niño y hasta en el adulto un cóccix más largo que de ordinario, un verdadero apéndice caudal, de lo cual poseemos hoy día gran número de ejemplares. Si bien, con la mayoría de antropólogos, hemos de abandonar al dominio de la leyenda los maravillosos relatos de los viajes que nos hablan de *razas con cola,* también hemos de aceptar con toda confianza las observaciones, por lo demás exactas, de MONOD, VIRCHOW, GERLACH, BRAUN, CORRE, ZABOROWSKI, etc., que describen en términos precisos *hombres con cola,* después de haberlos visto y atentamente estudiado por sí mismos.

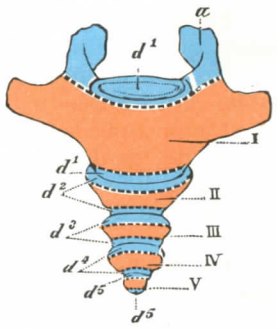

FIG. 93

Osificación del cóccix.

I, II, III, IV, V, puntos primitivos del cuerpo de las cinco vértebras coccígeas.

a, punto secundario para las astas del cóccix. — d^1, d^1, placas epifisarias superior e inferior de la primera vértebra coccígea.—d^2, d^2, d^3, d^3, d^4, d^4, d^5, d^5, placas epifisarias de las cuatro últimas vértebras coccígeas.

ARTICULO III

COLUMNA VERTEBRAL CONSIDERADA EN SU CONJUNTO

Formada por la superposición de las diferentes vértebras, la columna vertebral se extiende del atlas a la punta del cóccix. Se divide, naturalmente, en cuatro porciones, que son, de arriba abajo:

1.° La porción cervical *(columna cervical),* formada por las siete vértebras cervicales;

2.° La porción torácica *(columna dorsal* o *torácica),* constituida por las doce vértebras dorsales;

3.° La porción lumbar *(columna lumbar),* formada por las cinco vértebras lumbares;

4.° La porción sacrococcígea o pelviana *(columna sacrococcígea),* que comprende el sacro y el cóccix.

Considerada en su conjunto, hemos de estudiar en la columna vertebral sus *dimensiones, dirección, configuración exterior* y *configuración interior.*

1. Dimensiones

El desarrollo de la columna vertebral viene indicado por las tres dimensiones siguientes: 1.°, las verticales o *longitud;* 2.°, las transversales o *anchura;* 3.°, y las anteroposteriores o *grosor.*

1.° Longitud o altura. — En un hombre adulto y de talla media, la altura de la columna vertebral, medida desde el punto más elevado del atlas hasta el vértice del cóccix, es de 73 a 75 centímetros, repartidos del modo siguiente: la *porción cervical,* 13 ó 14; la *porción dorsal,* de 27 a 29; la *porción lumbar,* 17 ó 18, y la

porción sacrococcígea, de 12 a 15. De las cuatro porciones de la columna vertebral, la porción torácica es, pues, la más larga, siguiendo luego, por orden decreciente, la porción lumbar y las dos porciones cervical y sacrococcígea.

En la mujer, la altura de la columna vertebral, como la talla, es en general menor que en el hombre: alcanza, por término medio, de 60 a 65 centímetros.

Las dimensiones longitudinales de la columna vertebral, relativamente considerables en el recién nacido, aumentan todavía hasta la edad de veinticinco años; en el adulto quedan estacionarias y en el viejo disminuyen, por efecto del aplanamiento de los discos intervertebrales, dando por resultado una exageración de las curvaturas anteroposteriores. Así se observa en el anciano una disminución de la talla, que puede llegar hasta 5 ó 6 centímetros.

2.° **Anchura o diámetro transversal.** — El punto más ancho de la columna vertebral es la base del sacro, en donde mide de 10 a 12 centímetros.

Tanto por debajo como por encima de este punto, el diámetro transversal disminuye gradualmente: *por debajo* desciende hasta cero (vértice del cóccix), y *por arriba* mide sucesivamente 7 u 8 centímetros en la última lumbar, 6 ó 7 centímetros en la primera lumbar, de 5 a 9 centímetros en la última dorsal, 6 ó 7 centímetros en la primera dorsal y 5 ó 6 centímetros en el axis.

El atlas se ensancha considerablemente para sostener la cabeza, y alcanza los 8 centímetros.

3.° **Grosor o diámetro anteroposterior.** — El diámetro anteroposterior de la columna vertebral varía principalmente con el grado de proyección posterior de las apófisis espinosas. Midiendo 4 centímetros en la región cervical, alcanza 6 en la región dorsal y 7 centímetros a nivel del sacro o de la última lumbar. Por debajo del sacro disminuye rápidamente a causa de la atenuación y desaparición graduales de las apófisis espinosas y del conducto vertebral.

2. Dirección

La columna vertebral no es rectilínea. En todos los mamíferos presenta una serie de inflexiones o curvaturas, muy variables en su número, situación y modo de orientación en cada clase animal. En el hombre, estas curvaturas son de dos clases: unas se producen según el plano sagital y se llaman *curvaturas anteroposteriores,* y las otras en el plano frontal y se llaman *curvaturas laterales.*

1.° **Curvaturas anteroposteriores.** — En el hombre, las curvaturas anteroposteriores son cuatro (fig. 94): la primera corresponde a la región cervical y es convexa hacia delante; la segunda corresponde a la región dorsal y su convexidad mira hacia atrás; la tercera, convexa hacia delante como la cervical, ocupa la región lumbar, y la cuarta, por último, corresponde a la región sacrococcígea y su convexidad mira hacia atrás.

De estas cuatro curvaturas, tres están constituidas por elementos móviles, por lo tanto susceptibles de variación según la actitud del individuo: son las curvaturas cervical, dorsal y lumbar. La curvatura lumbar es una adaptación de la columna vertebral a la estación bípeda. El hombre, que es el único ser cuya locomoción está localizada en los miembros inferiores, es el único que presenta una curvatura lumbar. En él la cabeza se articula con el atlas cerca de su centro de gravedad, de suerte que una ligera acción muscular de los músculos de la nuca basta para mantenerla en equilibrio. Pero en la estación vertical, el peso de las vísceras toracoabdominales arrastra el tronco hacia delante y para neutralizar esta acción de la gravedad entran en acción una serie de mecanismos estáticos y dinámicos. Desde

el punto de vista estático, las tres curvaturas alternativas de la columna vertebral son de capital importancia: llevan la línea de gravedad de la cabeza y del tronco al eje de sustentación que pasa por la pelvis. Esta es la que sirve de punto de apoyo a la columna vertebral y sobre ella se insertan los músculos extensores y los músculos flexores de la columna (elementos dinámicos), cuya contracción asegura el equilibrio vertebral en todas las posiciones.

En los cuadrúpedos, la curvatura lumbar no existe. La curvatura dorsal se extiende a los lomos y forma un arco cuya concavidad es ventral o anterior. La columna se parece a una especie de puente cuyos dos extremos se apoyan en los miembros anteriores y posteriores. En posición estática, el cuadrúpedo posee cuatro pilares. En la carrera, emplea alternativa o simultáneamente, pero en sentido diagonal, la mitad de delante y la mitad de atrás; en el galope y en el salto, ambas mitades, primitivamente allegadas, se independizan simultáneamente una de la otra. Sea cual fuere el modo de locomoción, en la marcha o en la carrera, la curvatura dorsolumbar se endereza primero más o menos y luego vuelve a su forma primitiva. Morfológicamente presenta señales de este modo de locomoción. En efecto, considerada desde este punto de vista, la curvatura dorsolumbar puede dividirse en dos partes: una anterior en la que sus apófisis espinosas están inclinadas hacia atrás (acción de los músculos que obran sobre la parte anterior de la columna vertebral) y otra posterior en la que las apófisis espinosas están dirigidas en sentido contrario, es decir, hacia delante. El punto donde se produce el cambio de dirección de estas apófisis forma el límite entre las dos mitades. En los carnívoros este punto está situado entre la penúltima dorsal, que posee una costilla completa, y la última, que sólo tiene una costilla flotante.

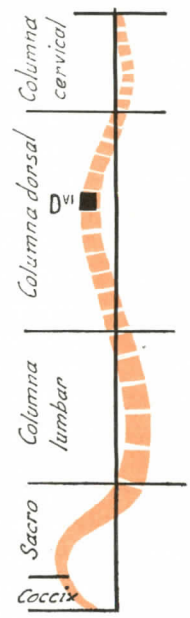

FIG. 94

Curvaturas anteroposteriores de la columna vertebral.

En el hombre no existe más que una porción locomotora, la posterior o inferior. Por esto todas las apófisis espinosas están fuertemente inclinadas hacia abajo, es decir, hacia atrás si suponemos el individuo a cuatro patas, u horizontales (región lumbar), pero nunca se inclinan hacia delante. Estos caracteres de adaptación a la estación bípeda se encuentran también en las apófisis transversas lumbares, que son, como las apófisis espinosas correspondientes, perpendiculares al eje mayor raquídeo.

La extensión y dirección de las curvas anteroposteriores de la columna vertebral, es, pues, de origen mecánico. La inflexión lumbar, que contribuye a levantar el tronco y lleva la línea de gravedad hacia atrás del eje de las articulaciones de la cadera, no existe en el recién nacido o, por lo menos, es poco marcada. Se desarrolla cuando el niño comienza a andar, es decir, cuando se adapta verdaderamente a la estación bípeda. Por otra parte, parece ser de adquisición relativamente reciente, puesto que en la raza prehistórica de Neanderthal apenas está bosquejada. En esta incurvación lumbar hay que tener en cuenta no solamente la disposición ósea, pues el cuerpo vertebral de varias vértebras y sobre todo de la quinta vértebra lumbar es, en efecto, más alto por delante que por detrás, sino también la altura de los meniscos fibrocartilaginosos intervertebrales lumbares (véase ARTROLOGÍA), cuyo grosor no es el mismo en todos los individuos ni en todas las razas.

Finalmente, existe una diferencia según los sexos. La curvatura lumbar está más desarrollada en la mujer que en el hombre, no sólo en la edad adulta, sino también en la infancia. CHARPY, que ha demostrado evidentemente este punto por medio de mediciones precisas, lo atribuye con razón a la influencia de circunstancias

peculiares del sexo femenino: «En primer lugar, dice, tenemos el embarazo, que obliga a la columna dorsal a inclinarse hacia atrás, imponiendo a los músculos lumbares, extensores y flexores, un esfuerzo proporcional al peso sobreañadido que obliga a la flexión. Y es de notar que este esfuerzo no se manifiesta solamente durante algunos meses, sino que muchas veces persiste durante toda la vida cierta flojedad de la pared abdominal, que obliga a un predominio de los músculos enderezadores antagonistas. Es verosímil que la actitud del embarazo, continuada en una serie incalculable de generaciones, haya acabado por crear un tipo hereditario y original, vagamente marcado desde la primera edad, claramente visible en la pubertad y en su completo desarrollo más adelante por efecto de las funciones maternas de la gestación y de llevar al niño en brazos.»

Las diversas inflexiones anteroposteriores que presenta la columna vertebral tienen por objeto aumentar su resistencia, en virtud de aquel principio de física que dice que, de dos columnas elásticas iguales, la que tiene curvaturas alternativas opone mayor resistencia a las presiones verticales que la que es rectilínea: siendo 1 la resistencia de esta última, la resistencia de la columna curva es igual al número de sus curvaturas elevado al cuadrado más uno (C^2+1). Si este principio fuese aplicable en todo su rigor a la columna vertebral de los mamíferos, la resistencia de esta columna en el hombre sería más de diez veces mayor, por la presencia de sus cuatro curvaturas, y así su resistencia estaría representada por la siguiente fórmula: $4^2+1=17$. Sería 17 veces mayor.

Esta conclusión matemática nos parece muy discutible. Con PRAVAZ, y más recientemente con GALLOIS y JAPIOT, creemos que la resistencia del raquis con sus cuatro curvaturas no es asimilable a la de una lámina elástica cuya reacción contra las potencias que actúan sobre ella en el sentido de la longitud está en razón directa del cuadrado del número de sus curvaturas. En efecto, la columna vertebral no es un resorte, aunque las diferentes partes que la constituyen estén separadas por discos elásticos.

Como PRAVAZ, creemos que el objeto de las curvas es llevar el centro de gravedad del cuerpo sobre la base de sustentación y, por consiguiente, favorecer la estación bípeda. Añadiremos también que la estación bípeda y la curvatura lumbar están indisolublemente ligadas a una a otra. El examen de los esqueletos prehistóricos nos ha demostrado que el desarrollo de la curvatura lumbar es paralelo al enderezamiento del tronco. Las modificaciones de las curvaturas, tanto si son fisiológicas como patológicas, tienen por consecuencia modificar la estática del tronco.

2.° Curvaturas laterales. — Las curvaturas laterales, aunque menos pronunciadas y menos constantes que las anteroposteriores, existen también en la mayoría de los casos. Para convencerse de ello, una vez eviscerado el cadáver y suficientemente limpio el raquis, bastará tender sobre su cara anterior un hilo que vaya desde la parte media del atlas hasta la parte media de la quinta lumbar, y con esto se verá que el eje de la columna raquídea casi nunca está en perfecto paralelismo con el hilo, sino que a diferentes alturas se inclina unas veces a la derecha y otras a la izquierda. BOUVIER ha encontrado estas inflexiones laterales 28 veces en 30 sujetos de más de veinte años de edad. Por su parte, PÉRÉ, en 100 adultos que examinó respecto de este punto, comprobó su existencia 93 veces; únicamente en 7 la columna era recta. Por tanto, puede considerarse como normal la existencia de las incurvaciones laterales del raquis.

El tipo más corriente *(tipo habitual)* presenta tres curvaturas, que son (figura 95, I): 1.°, una *curvatura cervical,* de convexidad a la izquierda, que va de la tercera o cuarta cervical a la tercera o cuarta dorsal; 2.°, una *curvatura dorsal,* de convexidad a la derecha, que va de la cuarta dorsal a la octava dorsal; su vértice de ordinario coincide, con el disco que separa la quinta vértebra de la sexta

(PÉRÉ); 3.°, una *curvatura lumbar,* de convexidad hacia la izquierda. De estas tres curvaturas, la dorsal o media es la *principal,* la *curvatura original.* Por encima y por debajo de ella se han formado las otras dos, con el único fin de restablecer el equilibrio del tronco y enderezar su línea de gravedad; así consideradas, según como se mire su génesis o su razón de ser, podrá decirse que son *curvaturas secundarias, curvaturas consecutivas* o *curvaturas de compensación.* Como se ve, la disposición anatómica que caracteriza el tipo que acabamos de describir es exactamente la misma que la de la escoliosis, y esta escoliosis puede considerarse como una simple exageración o paso al estado patológico de un tipo anatómico normalmente existente. Desde antiguo BOUVIER habló ya de una *escoliosis fisiológica:* la observación registrada posteriormente por distintos autores es de todo punto favorable a este modo de ver.

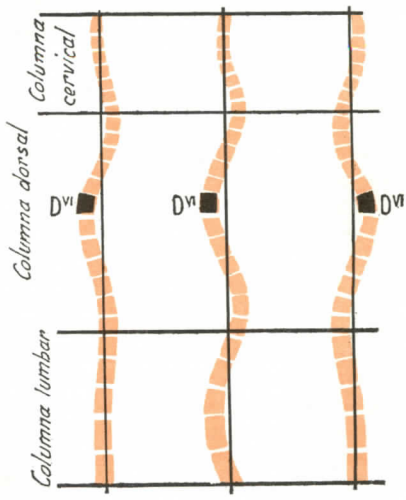

FIG. 95

Curvaturas laterales de la columna vertebral.

I, tipo habitual; II, tipo habitual invertido; III, tipo de cinco curvaturas.

Aunque el tipo precitado, de curvatura dorsal derecha, es el habitual, no es, sin embargo, el tipo constante. En ciertos sujetos se encuentran a veces tres curvaturas análogas, pero en sentido contrario, es decir, de convexidad derecha la cervical, de convexidad izquierda la dorsal y de convexidad derecha la lumbar. CHARPY ha llamado a este caso *tipo invertido.*

Observemos que, en cualquiera de estos dos casos, lo mismo en el habitual que en el invertido, el tipo puede ser *sencillo* o *complicado* (PÉRÉ): simplificado por desaparición de una u otra de las curvaturas secundarias y a veces de las dos o complicado por la adición de nuevas curvaturas secundarias; así resulta que a veces se encuentran columnas con cuatro y aun cinco curvaturas. Por último con CHARPY mencionaremos el tipo de curvatura lumbar predominante; en este caso, la curvatura lumbar es la original, y las demás (incluso la curvatura dorsal) vienen a ser simples curvaturas de compensación.

Las observaciones de PÉRÉ y de CHARPY han conducido a estos dos anatomistas a la conclusión de que las variaciones individuales de las curvaturas laterales del raquis son enteramente independientes de la situación de la aorta torácica, es decir, que su existencia nada tiene que ver con la presencia de la aorta en el lado izquierdo (que es lo más natural) o en el derecho (como se observa en el caso de transposición de las vísceras). Esta comprobación, como vamos a ver, tiene mucha importancia.

De las muchas explicaciones que se han dado de las curvaturas laterales del raquis, una de las más antiguas y más generalmente aceptadas es la de SABATER, que data de 1781. Puede resumirse en lo siguiente: La curvatura dorsal es debida a la presencia de la aorta torácica en la parte izquierda del raquis, la cual, deprimiendo la espina dorsal, la inclina a la derecha. El hecho que nadie puede negar es que la aorta, como hacen todas las arterias que corren sobre planos esqueléticos, deja impreso su contacto en el lado izquierdo del raquis, impresión que se traduce por una depresión que puede llegar a formar un canal. No debe confundirse esta *impresión aórtica, canal aórtico* (véase más adelante), con la incurvación lateral del raquis; ambos hechos anatómicos, reales y positivos, son, como hemos dicho anteriormente, independientes entre sí.

Las arterias que pasan sobre los huesos dejan huellas en ellos, labran canales, pero nunca los tuercen ni cambian su dirección. Ejemplo: la primera costilla, a nivel de la subclavia, presenta un canal manifiesto, pero este canal, que ocupa la parte superior del hueso, no se traduce en la cara opuesta por ningún indicio. Otro ejemplo: la superficie endocraneal se halla surcada por una serie de canales ramificados debidos a la meníngea media, y, sin embargo, la superficie exocraneal permanece lisa y uniforme, es decir, no presenta ningún vestigio de los precitados surcos.

Los argumentos aducidos contra la teoría aórtica de SABATIER son muchos, pero nos limitaremos a consignar los siguientes: ante todo es de notar la carencia de las curvaturas laterales en la más tierna edad, siendo así que la aorta torácica tiene ya con el raquis las mismas relaciones que tendrá en la edad adulta. En los animales, la porción descendente de la aorta torácica ocupa igualmente, como en el hombre, el lado izquierdo de la columna vertebral, y, sin embargo, no existen las curvaturas laterales (BEAUNIS, PÉRÉ). El argumento más demostrativo es el siguiente: se encuentran casos de transposición de las vísceras en los que la aorta desciende por el lado derecho de la columna y, sin embargo, la curvatura conserva su orientación habitual; la convexidad mira a la derecha y el tronco arterial descansa sobre una convexidad. PÉRÉ ha podido reunir veinte casos de esta índole.

Para explicar la existencia de la incurvación dorsal de convexidad derecha se han invocado también otras razones: 1.º, el *peso de las vísceras* (DESRUELLES), que, siendo mayor a derecha que a izquierda (a causa del hígado), obligaría a la columna a inclinarse a la izquierda para mantener el equilibrio; 2.º, el *decúbito lateral* del embrión y del feto; 3.º, la *asimetría bilateral,* en virtud de la cual, desarrollándose el cuerpo más del lado derecho que del izquierdo, el lado derecho atraería hacia sí la columna dorsal. Todas estas teorías no tienen mayor significación que la teoría aórtica.

Hoy día parece más puesto en razón atribuir las curvaturas laterales del raquis a una acción muscular, predominante en el lado derecho, en grado suficiente para atraer hacia sí la columna vertebral. Esto no es más que la confirmación de las ideas de BICHAT, quien, al señalar la existencia de la curvatura dorsal, la explicó por el hábito que todos tenemos de servirnos con preferencia de la mano derecha, inclinando naturalmente el cuerpo a la izquierda cada vez que hacemos un esfuerzo con dicha mano. A la *teoría muscular* se atuvieron ANTONELLI, PÉRÉ y CHARPY. La aceptamos por completo. Así, pues, tenemos una incurvación dorsal de convexidad derecha, únicamente porque somos manidextros, y tanto es así, que en los *zurdos,* al menos en la inmensa mayoría, existe la incurvación, pero en sentido inverso.

Hemos de reconocer también que si esta acción muscular, por desarrollarse de un modo desigual en los dos lados de la columna, produce la incurvación lateral de ésta, no siempre es una causa simple y única; y si la influencia del miembro superior es preponderante, a esta influencia se unen, en la mayor parte de los casos, otras menos importantes, unas veces para contribuir al *mismo efecto* y otras para contrariarlo, produciendo entonces *efectos contrarios;* tales son: el hábito del contoneo (SHAW), sobre todo cuando es habitual y se produce siempre en el mismo lado; el decúbito lateral durante el sueño, y en la vigilia todas las actitudes profesionales, siempre numerosas y variadas. No hay duda que estas actitudes profesionales, que se repiten diariamente y por largo tiempo, han de tener su participación como causa de las inflexiones de la columna vertebral.

3. Configuración exterior e interior

Contemplando la columna vertebral (figs. 96, 97 y 98) se observa que este largo tronco óseo está constituido, morfológicamente, por dos pirámides unidas por su base a nivel de la articulación sacrolumbar. Una de estas pirámides, la *pirámide superior,* empieza en la última lumbar y termina en el atlas; es muy larga y comprende las tres primeras regiones, cervical, dorsal y lumbar, de la columna vertebral. La *pirámide inferior* se ensancha principalmente en sentido transversal y comprende desde la base del sacro hasta el vértice del cóccix; como se ve, es mucho más corta que la anterior. Estando la *columna vertebral* esencialmente constituida por la superposición de una serie de elementos óseos similares, que son las *vértebras,* presenta como estas últimas

una configuración desde luego muy irregular, pero cuyos detalles se deducen fácilmente de las precedentes descripciones. Consideraremos en ella: 1.º, una *cara anterior;* 2.º, una *cara posterior;* 3.º, dos *caras laterales* y, por último, un *conducto central.*

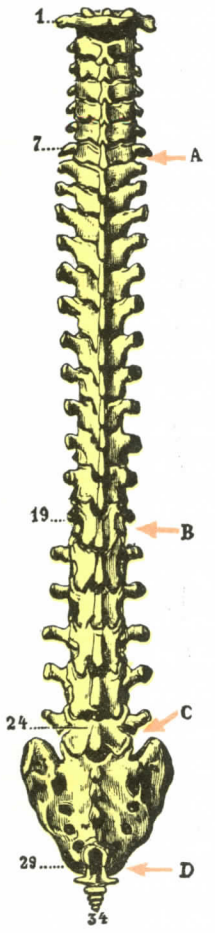

FIG. 96

Columna vertebral vista por delante.

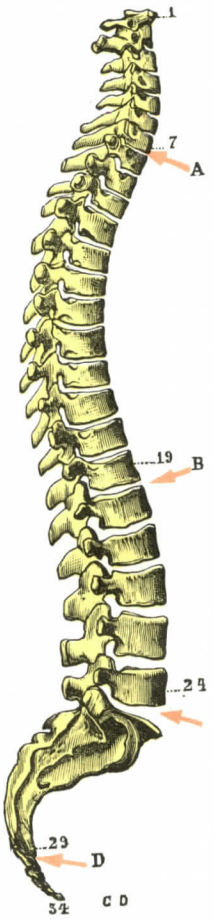

FIG. 97

Columna vertebral vista de lado.

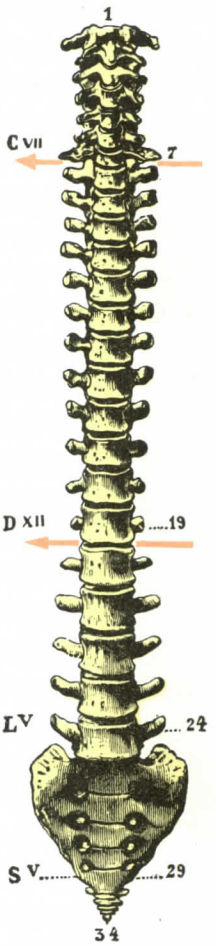

FIG 98

Columna vertebral vista por detrás.

Las flechas indican la separación de las diferentes regiones de la columna (véase fig. 99); las cifras 1, 7, 19, 24 y 29 indican el número de orden de la vértebra que señalan, contando de arriba abajo.

1.º Cara anterior. — Vista por su cara anterior (fig. 96), la columna vertebral tiene la forma de un tallo cilíndrico formado por el conjunto de los cuerpos vertebrales.

En las tres primeras regiones, cervical, dorsal y lumbar, los cuerpos vertebrales están separados, como veremos más adelante al estudiar sus diversos modos de unión, por los discos fibrosos intervertebrales (véase ARTROLOGÍA).

En la *región sacrococcígea,* en donde las vértebras están soldadas entre sí, estos discos se hallan substituidos por simples crestas óseas de dirección transversal.

2.° **Cara posterior.** — Vista por su cara posterior (fig. 98), la columna vertebral presenta, ante todo, en la línea media, la serie regular de las apófisis espinosas, que forman en conjunto lo que se ha llamado la *cresta espinal.* Ya hemos dicho que algunas de estas apófisis a veces se separan de la línea general, desviándose, ya a la izquierda, ya a la derecha, disposición que se observa principalmente en la región dorsal. En el sacro, las apófisis espinosas están también soldadas entre sí, lo mismo que los demás elementos de la vértebra sacra, constituyendo la *cresta sacra.*

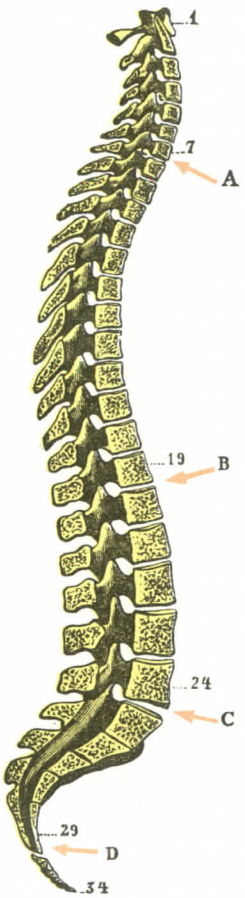

FIG. 99

Corte medio anteroposterior de la columna vertebral.

A, límite de las regiones cervical y dorsal. — B, límite de las regiones dosal y lumbar.—C, límite de las regiones lumbar y sacra.—D, límite de las regiones sacra y coccígea.

Al lado de la cresta espinal y paralelamente a la misma, se extienden dos canales profundos, los *canales vertebrales,* que limitan por fuera los cuerpos regularmente superpuestos de las apófisis transversas. Estos canales están formados, por dentro: 1.°, por las caras laterales de las apófisis espinosas; 2.°, por fuera, por las apófisis articulares y la cara posterior de las apófisis transversas; 3.°, en su parte media, por las láminas vertebrales, imbricadas de arriba abajo como las tejas de un tejado.

Por efecto de la separación que en las vértebras lumbares hemos hecho notar que hay entre el apéndice costiforme *(impropiamente llamado apófisis transversa)* y el tubérculo mamilar, existe en la región lumbar un nuevo canal que sigue al precedente por fuera y se halla comprendido entre la serie de los tubérculos mamilares y de las apófisis costiformes. En este punto, la serie de las apófisis articulares separa los dos canales.

3.° **Caras laterales.** — Vista por sus caras laterales (figura 97), la columna vertebral presenta sucesivamente: 1.°, los vértices de las apófisis transversas, que tienen en su parte posterior, pero tan sólo en la región dorsal, las carillas articulares destinadas a la tuberosidad de las costillas; 2.°, la cara lateral de los cuerpos vertebrales, que presentan en su parte más posterior, solamente en la región dorsal, la serie de carillas y semicarillas correspondientes a la cabeza de las costillas; 3.°, la serie de los pedículos; 4.°, por fin, entre estos últimos, la serie de los agujeros de conjunción, por donde se establecen las relaciones entre el conducto vertebral y las regiones exteriores próximas.

El diámetro de estos agujeros de conjunción aumenta a medida que se aproximan al sacro; sus dimensiones guardan menos relación con el volumen de los nervios que con el calibre de las grandes venas que los atraviesan. Ya hemos hecho notar anteriormente que en el sacro, lo mismo que en las demás porciones de la columna vertebral, existen también agujeros de conjunción, que se diferencian de sus homólogos colocados más arriba por la circunstancia de abrirse al exterior por dos orificios distintos, uno que va a la cara anterior del sacro *(agujero sacro anterior)* y el otro a su cara posterior *(agujero sacro posterior).*

La columna torácica presenta, en su parte media y en el lado izquierdo de los cuerpos vertebrales, una depresión longitudinal que corresponde a la aorta descendente: es la *impresión aórtica (impressio aortica)* o *canal aórtico.* Comienza a nivel de la 3.ª vértebra dorsal, y desde allí se extiende hasta la 6.ª ó 7.ª, a veces hasta la 8.ª ó la 9.ª. La impresión aórtica, que no debe confundirse con la curvatura dorsal antes estudiada, resulta de la presencia a su nivel de la primera porción de la aorta descendente: es una simple impresión arterial, análoga *en esto* a todas las impresiones vasculares. Semejante interpretación es tan cierta, que en los casos de transposición de vísceras, en que el cayado aórtico se dirige a la derecha, esta impresión se halla en el lado derecho de la columna dorsal (caso de CRUVEILHIER, caso de GERDY, caso de BEAUNIS, un caso personal). La impresión aórtica presenta variaciones individuales muy extensas: muy acentuada en ciertos sujetos, es apenas visible en otros. Por último, en gran número de individuos no se encuentra vestigio alguno de la misma.

4.º **Conducto vertebral.** — El conducto vertebral, formado por la serie de los agujeros vertebrales, recorre en toda su extensión la columna vertebral y sigue con regularidad las inflexiones de la misma. Termina hacia abajo por un simple canal abierto hacia atrás, limitado lateralmente por las astas del sacro y del cóccix. Por arriba, encima del atlas, se continúa con la cavidad craneal.

Al atravesar de este modo las diferentes regiones de la columna vertebral, este conducto, destinado a prestar alojamiento a la medula espinal y sus cubiertas, varía *en* su forma y dimensiones.

Su forma depende, naturalmente, de la de los agujeros vertebrales, descrita anteriormente: es prismática triangular en la región cervical, cilíndrica en la región dorsal y otra vez prismática triangular en las otras dos regiones.

En cuanto a sus dimensiones, están en relación, no con el volumen del segmento de la medula que está destinado a proteger, sino más bien con el grado de movilidad de la región en que se le considere: así, en el hombre, el conducto vertebral, muy amplio en el cuello y en la región lumbar, donde la columna vertebral es muy movible, se estrecha en la región dorsal, en donde las vértebras disfrutan de muy escasa movilidad, y adquiere dimensiones todavía menores en la región pélvica, en donde las vértebras sacras permanecen en absoluta inmovilidad. La anatomía comparada (EARLE) confirma en absoluto estas conclusiones deducidas de la anatomía humana.

5.º **Arquitectura de las vértebras.** — La arquitectura de las vértebras, de conocimiento importante desde el punto de vista de la estática del cuerpo y de la mecánica vertebral, ha sido objeto de estudios importantes: los de MUTEL, de Nancy, cuya atención se dirigió particularmente al estudio de la arquitectura vertebral considerada en los mamíferos, y los de GALLOIS y JAPIOT, quienes en nuestro laboratorio estudiaron en el hombre la arquitectura vertebral fisiológica.

a) Según MUTEL (figs. 100 y 101), las trabéculas óseas del cuerpo vertebral presentan dos orientaciones esenciales: 1.º, unas son *longitudinales* y más o menos paralelas al eje mayor del cuerpo vertebral, extendiéndose entre las dos superficies intervertebrales; 2.º, las otras están situadas en un plano perpendicular al precedente. Entre estas últimas unas son *radiales,* es decir, van del centro vertebral a la periferia; las otras son *pediculares,* es decir, que partiendo por detrás del punto de inserción del pedículo vertebral, se dirigen hacia delante al interior del cuerpo.

La dirección de las trabéculas óseas es función de los esfuerzos y varía según el modo de estación y locomoción del animal.

1.º *Trabéculas longitudinales.* — Las vértebras experimentan en su cara intervertebral fuerzas de compresión que tienden a deformar las trabéculas óseas orien-

tadas según el eje. Hay motivo para considerarlas en los mamíferos acuáticos y en los mamíferos aéreos bípedos y cuadrúpedos (fig. 100).

α) *Mamíferos acuáticos.* — El animal vive en suspensión en el agua y la compresión intervertebral está reducida al mínimo. Las trabéculas óseas son paralelas al eje mayor vertebral y no existe cavidad medular central (fig. 100, A).

β) *Mamíferos bípedos.* — Existe en estos animales una fuerza compresora cuyo punto de aplicación se efectúa sensiblemente en el centro de la superficie interverte-

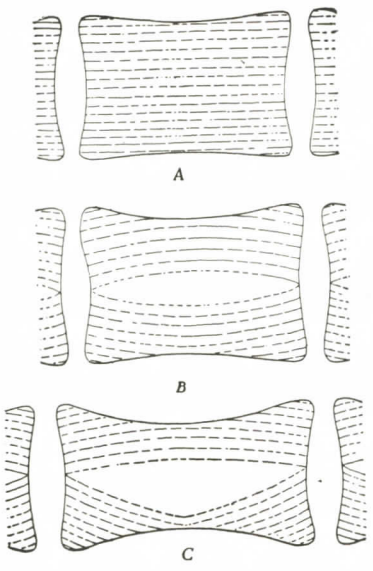

FIG. 100

Arquitectura de las vértebras. Trabéculas longitudinales (según MUTEL).

A, en los mamíferos acuáticos. — B, en los mamíferos bípedos. — C, en los mamíferos cuadrúpedos.

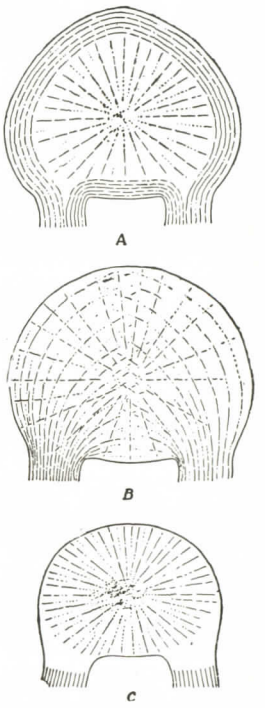

FIG. 101

Arquitectura interior de las vértebras. Trabéculas radiales (según MUTEL).

A, en los mamíferos acuáticos. — B, en los mamíferos bípedos y cuadrúpedos. — C, en el niño pequeño.

bral. Las trabéculas óseas dorsales y ventrales están incurvadas de modo simétrico e interceptan entre ellas la cavidad medular central (fig. 100, B).

γ) *Mamíferos cuadrúpedos.* — En estos animales el punto de aplicación de la fuerza compresora es excéntrico, está situado más arriba. Las trabéculas óseas presentan entonces una disposición disimétrica: las dorsales, con un radio de curvatura mayor, y las ventrales, con un radio de curvatura menor (fig. 100, C).

2.° *Trabéculas radiales y pediculares.* — En los mamíferos acuáticos los músculos espinales son órganos esencialmente estáticos, cuyo tono mantiene el raquis en equilibrio; su esfuerzo es transmitido a la vértebra por sus pedículos y la imagen de este esfuerzo está representada por la irradiación y extensión de las trabéculas del pedículo al cuerpo vertebral, que oculta la disposición radial primitiva que se

encuentra, por otra parte, según MUTEL, en el niño, durante la fase en que el tejido óseo del cuerpo vertebral está separado aún del tejido del pedículo por el cartílago.

b) Completando este estudio, GALLOIS y JAPIOT han descrito grupos de trabéculas principales: los *grupos verticales, oblicuos* y *transversos*.

Para evidenciar la arquitectura inferior de las vértebras, muy compleja por su forma y sus funciones múltiples, se han practicado cortes en diversos sentidos, sagital, horizontal, frontal.

Cortes sagitales (fig. 102, A y B). — Según el corte sea medio o lateral, el aspecto del tejido óseo se modifica.

α) *Corte sagital medio.*—Esta disposición muestra la constitución interior del cuerpo de la vértebra y de la apófisis espinosa. El cuerpo aparece recorrido por trabéculas horizontales agrupadas en fascículos en las caras superior e inferior (fig. 102, 1, 3 y 4), y por trabéculas verticales que van dirigidas de la cara superior a la cara inferior.

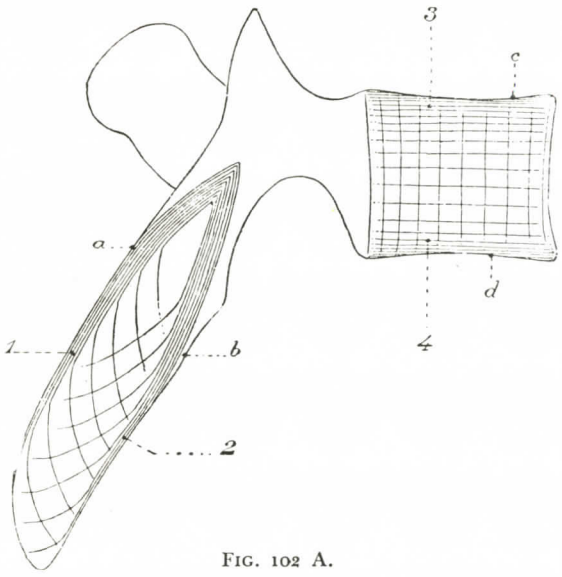

FIG. 102 A.

Corte sagital mediano de una vértebra dorsal.

1, trabéculas del borde posterior. — 2, trabéculas del borde anterior.—3, grupo de los fascículos de trabéculas horizontales superiores.—4, grupo de los fascículos de trabéculas horizontales inferiores. *a*, borde posterior de la apófisis espinosa. — *b*, borde anterior. — *c*, borde superior del cuerpo vertebral. — *d*, borde inferior.

La apófisis espinosa está formada por trabéculas arciformes de dirección ascendente que se fusionan a lo largo de los bordes anterior y posterior.

β) *Corte sagital lateral* (fig. 102, *a* y *b*). — Este corte es tangente al contorno del cuerpo vertebral y pasa por el vértice de las apófisis articulares. Muestra dos grupos de trabéculas que parten de las superficies articulares y van irradiándose al cuerpo de la vértebra. El grupo que procede de la apófisis articular superior es el *fascículo oblicuo superior;* el grupo procedente de la apófisis articular inferior, el *fascículo oblicuo inferior.*

γ) *Corte horizontal* (fig. 103). — Todas las partes constitutivas de las vértebras son interesadas por este corte.

El cuerpo es recorrido por trabéculas salidas en gavilla del pedículo, que describen curvas concéntricas que se entrecruzan en la línea media con las del lado opuesto. El pedículo constituye un estrecho desfiladero por donde pasan las trabéculas que van al cuerpo.

Las apófisis articulares seccionadas en su base sólo revelan al examen trabéculas horizontales de origen apofisario. Las apófisis transversas tienen la estructura arquitectónica de todas las apófisis. Trabéculas arciformes van de un borde al otro

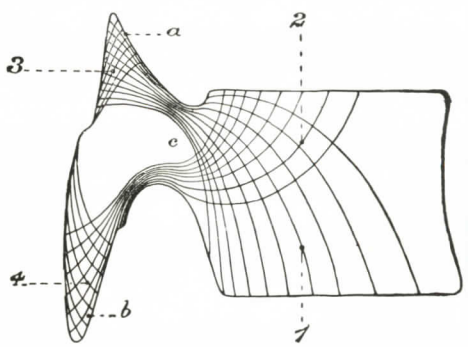

FIG. 102 B.

Corte sagital lateral de una vértebra dorsal.

1, fascículo oblicuo superior. — 2, fascículo oblicuo inferior. — 3 y 4, trabéculas de sostén de las apófisis. *a*, apófisis articular superior. — *b*, apófisis articular inferior. — *c*, pedículo vertebral.

y se dirigen: por el borde anterior, al cuerpo de la vértebra; por el borde posterior, a la lámina próxima.

Las láminas son vías de paso de las trabéculas que van de una apófisis transversa a otra y de la apófisis espinosa al cuerpo de la vértebra.

δ) *Corte frontal.* — La figura 104 es el esquema de un corte posterior de la vértebra que pasa por las apófisis articulares, transversas y espinosa. Muestra los fas-

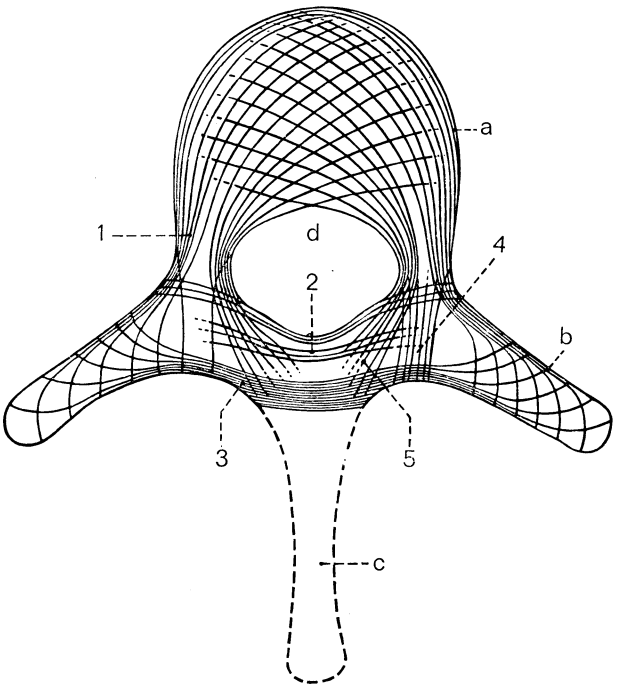

FIG. 103

Corte horizontal de una vértebra dorsal.

1, fascículo en gravilla. — 2 y 3, fascículos intertransversos. — 4, trabéculas oblicuas que van del cuerpo vertebral a la apófisis articular inferior — 5, trabéculas que van de la apófisis espinosa al cuerpo vertebral. *a*, cuerpo vertebral. — *b*, apófisis articular. — *c*, apófisis espinosa — *d*, conducto vertebral.

cículos que sobresalen como dibujados en la cara posterior de la masa apofisaria evidenciados por los cortes.

La vértebra no posee, pues, más que un fascículo esencial primordial que asegura su función de sostenimiento. Es el fascículo vertical, cuyas trabéculas van de la cara superior a la cara inferior del cuerpo de la misma. Es constante en todas las vértebras y prosigue de arriba abajo de la columna vertebral a través de los discos cartilaginosos intervertebrales y es el que da al raquis su unidad y a cada vértebra su individualidad.

Los otros fascículos establecen meramente la unión entre las diversas partes constitutivas de la vértebra. Su destino es transmitir a todas las partes del cuerpo de la misma las presiones o las tracciones que se ejercen en las apófisis.

La vértebra puede, pues, descomponerse en dos partes: *una pasiva,* el *cuerpo,* al que corresponde el papel de sostén, y *otra activa,* las *apófisis,* que son los agentes de transmisión de las fuerzas que los músculos ejercen sobre ellas. Desde el

punto de vista mecánico, las apófisis representan palancas de transmisión: la apófisis espinosa, para los movimientos de descenso y elevación de las vértebras; las apófisis transversas, para los movimientos horizontales de rotación. En cuanto a las apófisis articulares, son los puntos de apoyo de la vértebra alrededor de los cuales se efectúan los movimientos y tienen, por esta razón, una estructura muy densa.

4. Desarrollo de la columna vertebral en general

Al final del segundo mes de la vida intrauterina, la columna vertebral representa aproximadamente las tres cuartas partes de la longitud total del cuerpo. Esta proporción se modifica paulatinamente, a medida que se desarrollan los miembros

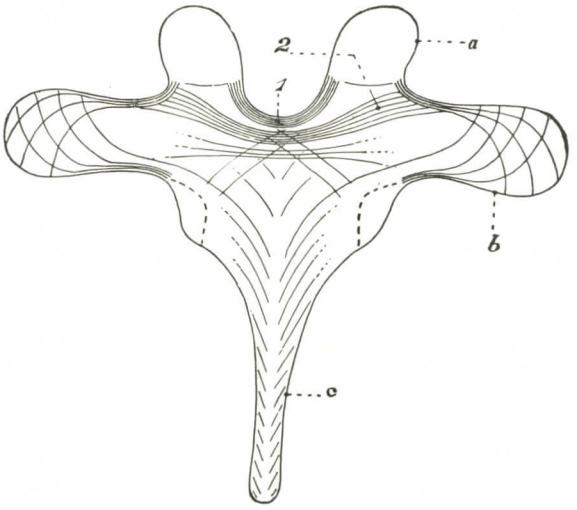

FIG. 104

Corte frontal que pasa por las apófisis transversas y espinosas de una vértebra dorsal.

1, fascículo en U — 2, fascículo intertransverso. — *a*, apófisis articular. *b*, apófisis transversa. — *c*, apófisis espinosa.

inferiores. De modo que al llegar al quinto mes, la longitud del raquis ya no representa más que las tres quintas partes de la longitud total del feto; en la época del nacimiento y en el adulto no representa más que las dos quintas partes.

La osificación vertebral, tal como la hemos descrito, no invade simultánea y paralelamente todas las piezas de que se compone la columna. Respecto de las láminas y masa apofisaria, empieza por la región cervical y progresa en seguida con regularidad de arriba abajo hasta el cóccix. En los cuerpos, la osificación aparece primeramente en la región dorsal, y en lo sucesivo, partiendo de esta región a manera de centro, se irradia hacia los dos extremos.

Por lo demás, el trabajo de osificación progresa aquí con extraordinaria lentitud; de ordinario no termina sino de los veinticinco a los treinta años; así, pues, hasta esta época de la vida la columna vertebral no alcanza su completo desarrollo, su estado adulto.

En el viejo se ve que los cuerpos vertebrales se aplanan, la columna vertebral se incurva hacia delante, pierden las vértebras paulatinamente su movilidad y adquieren así cierta tendencia a soldarse entre sí. Frecuentemente el cóccix se une al

sacro y éste a la quinta lumbar. En ciertos casos, este trabajo de soldadura invade sucesivamente nuevas vértebras, acabando por transformar toda la columna en una pieza única.

Las curvas de la columna vertebral no son *primitivas,* sino *adquiridas.* En efecto, durante el primer período de la vida intrauterina la columna es sensiblemente rectilínea, o mejor, describe en su conjunto una ligera curva de concavidad anterior. En el quinto mes empieza a notarse el ángulo sacrovertebral, estableciendo el límite respectivo entre las dos regiones lumbar y sacrococcígea. En la época del nacimiento todavía no existe indicio alguno (CUNNINGHAM) de las inflexiones que caracterizan las regiones cervical y lumbar. Estas inflexiones se dibujan más adelante: la primera durante los meses tercero, cuarto o quinto después del nacimiento, y la segunda, de los tres a los cinco años. Esta última, durante mucho tiempo, se modifica gradualmente, y difícilmente se consolida antes de la edad de doce a veinte años. CUNNINGHAM, como resultado de muy ingeniosos experimentos llevados a cabo en cadáveres congelados y aserrados en diferentes actitudes, cree que la incurvación cervical debe atribuirse al levantamiento de la cabeza, actitud que toma el niño a partir del segundo al tercer mes. Así mismo explica la incurvación lumbar por el enderezamiento de los miembros inferiores, que efectúa el niño hacia el segundo año, cuando empieza a andar.

Al revés de lo que afirman la mayoría de los naturalistas, CUNNINGHAM ha demostrado que las incurvaciones características de la columna vertebral, principalmente la incurvación lumbar, se encuentran en los monos antropoides, con algunas variantes, relativas unas veces al grado y otras a los límites verticales de estas incurvaciones. Para mayores detalles, recomendamos la lectura de la memoria de este autor. Recordaremos aquí que se observan en el hombre numerosas variaciones, ya étnicas, ya individuales, y que en este punto, como en tantos otros, la naturaleza cuida de llenar las distancias que separan el hombre de los antropoides. Así es que se encuentran sujetos en que la incurvación lumbar es muy suave y otros en los cuales no existe. TURNER ha indicado la existencia de sujetos, especialmente en algunas razas inferiores *(hawaianos, australianos, bosquimanos),* en los cuales la incurvación lumbar está *invertida,* es decir, es cóncava hacia delante.

Cuanto acabamos de decir respecto al desenvolvimiento de las curvaturas del raquis, se aplica a las curvaturas anteroposteriores. Por lo que respecta a las curvaturas laterales, debemos consignar así mismo que son *adquiridas,* y también de aparición tardía; por lo tanto, no se observan en el feto, ni en el recién nacido, ni durante la primera infancia. Según BOUVIER, preséntanse hacia el séptimo año y van acentuándose en seguida cada vez más hasta la edad adulta.

(Respecto a los movimientos de la columna vertebral, véase ARTROLOGÍA.)

Anomalías. — Las anomalías de que puede ser asiento la columna vertebral recaen en la forma de las vértebras o en su número; de ahí la división natural de estas anomalías en dos grupos: *anomalías de forma* o *morfológicas* y *anomalías de número* o *numéricas.*

A. ANOMALÍAS MORFOLÓGICAS. — Las apófisis espinosas se desvían a veces más o menos hacia uno u otro lado, más especialmente en la región dorsal. En la región lumbar se han visto (SŒMMERING) los vértices de las apófisis espinosas llegar a ponerse en contacto unos con otros y hasta articularse entre sí. En estas mismas vértebras lumbares se observan con bastante frecuencia, pero en un estado de desarrollo muy variable, apófisis llamadas *estiloides,* tales como se encuentran normalmente en gran número de cuadrúpedos. En la región cervical, el agujero situado en la base de las apófisis transversas puede ser doble en una o muchas vértebras, en un solo lado o en los dos a la vez. En esta misma región cervical las apófisis espinosas pueden ser unituberculares. Esta disposición, que se encuentra normalmente en cierto número de primates, debe ser considerada en el hombre como una regresión (RANKE). CUNNINGHAM dice que es la regla en las razas inferiores.

Los cuerpos vertebrales pueden ofrecer una detención de desarrollo, ora total, quedando la vértebra reducida a su arco posterior, ora unilateral; en este último caso, el grado de atrofia puede ir desde la simple desigualdad de altura de los bordes laterales, hasta la ausencia completa de una mitad del cuerpo, *vértebra cuneiforme por hemiatrofia.*

Independientemente de estas anomalías, que de ordinario atacan muchas vértebras y podrían llamarse generales, existen otras que son *particulares* de determinadas vértebras: el atlas, el axis, las vértebras sacras y las vértebras coccígeas. Se describieron ya al hablar de estas diferentes vértebras, y, por lo tanto, no volveremos sobre ello.

B. ANOMALÍAS NUMÉRICAS. — Las anomalías de número son en la columna vertebral relativamente frecuentes, y las variedades que de ello resultan muy numerosas. En el lenguaje ordinario, se dividen en *anomalías por exceso* y *anomalías por defecto,* denominaciones que no necesitan definición.

Por lo demás, unas y otras pueden estar *compensadas* o *no compensadas:* las anomalías compensadas o con compensación (TOPINARD) son aquellas en las cuales una *región* tiene una vértebra de más, con la circunstancia de que hay una de menos en una de las regiones inmediatas. Son en realidad *falsas variaciones numéricas* por *asimilación,* pues ciertas vértebras de una región de transición toman los caracteres de las vértebras de la región próxima. En las anomalías no compensadas o sin compensación, por el contrario, en una región cualquiera se encuentra una vértebra de más o de menos y en las demás regiones se conserva el habitual número de piezas. Como se comprenderá, en el primer caso el número total de piezas del raquis es el mismo, a pesar de la anomalía; pero en el segundo resulta aumentado o disminuido, según se trate de una anomalía por exceso o por defecto.

Hemos señalado en su lugar respectivo las *variaciones compensadas* por asimilación del atlas, de la séptima cervical, de la quinta lumbar y de la primera sacra.

Las variaciones *no compensadas, por defecto,* son bastante raras. Se encuentran sobre todo en ambos extremos del raquis. En la región cervical la reducción del número de vértebras, ordinariamente combinadas con otras deformidades esqueléticas, se manifiesta en el vivo por *torticolis congénito óseo* o por el síndrome de los *hombres sin cuello* (KLIPPEL-FEIL). El sacro también puede estar reducido en varias piezas o faltar completamente, constituyendo la *agenesia sacrococcígea.*

Las *variaciones no compensadas por exceso* son más frecuentes. Las vértebras suplementarias rara vez están bien desarrolladas, son generalmente hemivértebras *(vértebras cuneiformes suplementarias)* y constituyen la causa principal de las *escoliosis congénitas intrínsecas.* Su asiento más frecuente es entre la primera y la segunda vértebras lumbares.

Remitimos al lector a las memorias especiales, y nosotros nos limitaremos, por el momento, a formular algunas consideraciones generales sobre la significación y génesis de estas anomalías.

Ante todo, dejaremos consignados como principios los cuatro puntos siguientes:

1.º Deben considerarse como *vértebras dorsales (d)* todas las vértebras que llevan costillas no soldadas.

2.º Son *vértebras cervicales (c)* todas las que se hallan comprendidas entre la primera dorsal y el occipital.

3.º Son *vértebras lumbares (l)* todas las que se hallan situadas más abajo de la última dorsal y no tienen con el hueso coxal ninguna conexión articular.

Todas las demás vértebras pertenecen al sacro y al cóccix, *vértebras sacras (s)* o *vértebras coccígeas (co).*

Así pues, la fórmula en estado normal de la columna vertebral del hombre es la siguiente:

$$7\,c + 12\,d + 5\,l + 5\,s + 4\ \text{ó}\ 5\,co = 33\ \text{ó}\ 34.$$

De este número de 33 ó 34 vértebras que representan la cifra total de las piezas vertebrales en estado normal, 24 están por encima del sacro y llevan el nombre de *vértebras presacras.*

Sentado esto, veamos ahora las circunstancias anatómicas que pueden modificar la fórmula arriba indicada. La más común, si no la más importante, es un trastorno cualquiera en el desarrollo de los elementos costales en una u otra de las regiones cervical, dorsal o lumbar, dando por resultado, ya la aparición de una costilla suplementaria, ya la desaparición de una costilla normal. Así es que la aparición de una costilla en la apófisis transversa de la séptima cervical *(costilla cervical),* disposición que dista mucho de ser rara,

aumenta en una unidad la cifra de las vértebras dorsales, y al mismo tiempo disminuye en una unidad también la de las vértebras cervicales. La cifra total de las vértebras presacras resulta la misma: $6\ c + 13\ d + 5\ l = 24$. Así mismo, el desarrollo de una costilla independiente sobre la apófisis transversa de la primera lumbar dará el tipo siguiente: $7\ c + 13\ d + 4\ l = 24$. En un tercer orden de casos, la soldadura, y por consiguiente la desaparición de la duodécima costilla, da por resultado este nuevo tipo: $7\ c + 11\ d + 6\ l = 24$. Lo mismo podríamos decir respecto de las vértebras lumbares, sacras y coccígeas; pero estos ejemplos bastan para demostrar las relaciones íntimas que existen entre las anomalías numéricas de las costillas y las anomalías numéricas de las vértebras, siendo éstas la consecuencia de aquéllas.

Aunque semejante interpretación es aplicable a la mayoría de los casos, hay que reconocer, sin embargo, que no lo es a todos, y principalmente a los siguientes:

Primer caso. — Siendo normal la columna cervical, encontramos trece vértebras dorsales, cada una con su costilla libre, más cinco vértebras lumbares ($7\ c + 13\ d + 5\ l = 25$ presacras). Hemos encontrado cinco casos de esta naturaleza, uno de ellos en un microcéfalo.

Segundo caso. — Siendo enteramente normales las regiones cervical y dorsal, encontramos seis vértebras lumbares ($7\ c + 12\ d + 6\ l = 25$ presacras).

Tercer caso. — Las regiones cervical y dorsal están también constituidas normalmente, pero únicamente encontramos cuatro vértebras lumbares en vez de cinco ($7\ c + 12\ d + 4\ l = 23$ presacras).

Estos tres órdenes de anomalías *no compensadas* no pueden explicarse, como las anteriores, por una modificación previa del número de costillas. En realidad, existe en el número total de vértebras presacras una más *(anomalía por exceso)* o una menos *(anomalía por defecto)*: es necesario, pues, buscar para este caso una explicación.

Respecto de este punto, se han emitido tres opiniones:

1.º La primera, que en realidad no es tal explicación y pertenece a MECKEL, refiere las anomalías por exceso a una *sobreactividad formadora* en el desarrollo del raquis, y las anomalías por defecto a una *debilidad formadora*. Nos parece que podríamos aplicar a este caso el antiguo adagio que dice: *obscurum per obscurius.*

2.º La segunda opinión, sostenida por el profesor TARUFFI, se refiere al período embrionario y supone una segmentación *originalmente anormal* de la columna membranosa; ésta presentaría un aumento numérico de sus segmentos en los individuos que más tarde tendrán vértebras de más, y una disminución de los mismos en caso contrario. Al lado de la teoría de TARUFFI hemos de colocar la de la *segmentación irregular* de la columna, sustentada recientemente por DWIGHT, y también la de la *intercalación* y de la *excalación* (THERING), que explican las variaciones numéricas de la columna vertebral, ya por la aplicación de un segmento suplementario, ya por la desaparición de un segmento normal.

3.º La tercera opinión, clara y extensamente formulada por RÉGALIA, se apoya por completo en un hecho embriológico dilucidado por ROSENBERG, a saber: *la pelvis, en el curso de su desarrollo ontogénico, no permanece fija, sino que sube lentamente a lo largo de la columna vertebral, poniéndose sucesivamente en contacto con vértebras cada vez más elevadas.* Así es que, en el embrión humano, los huesos coxales están en contacto, primero con las vértebras 26, 27 y 28, y después con las vértebras 25, 26 y 27; de modo que han subido hasta la vértebra 25, perdiendo toda relación con la 28. Así se comprenden fácilmente las modificaciones que debe imprimir este *movimiento ascensional* de la pelvis en la constitución anatómica del sacro y de la columna lumbar; en efecto, el sacro incorpora elementos nuevos a medida que se eleva, y, por el contrario, la columna lumbar se ve sucesivamente despojada de sus elementos propios a expensas del sacro.

Con este movimiento de ascensión de la pelvis, las anomalías numéricas no compensadas se explican con gran sencillez y precisión. De ordinario, la pelvis se detiene en la vértebra 25; pero supongamos que sube más y remonta hasta la 24, lo cual dará por resultado una vértebra lumbar de menos ($7\ c + 12\ d + 4\ l = 23$); o bien, si la 12.ª costilla no se desarrolla, tendremos una vértebra menos en la región dorsal ($7\ c + 11\ d + 5\ l = 23$). Por el contrario, supongamos que la pelvis, en vez de remontar hasta la vértebra 25, se detiene por el camino, a nivel de la 26: entonces resultará una vértebra lumbar de más ($7\ c + 12\ d + 6\ y = 25$); o bien, si la costilla en relación con la primera lumbar se desarrolla, tendremos una vértebra dorsal de más ($7\ c + 13\ d + 5\ l = 25$), etc.

Aceptamos, pues, la teoría de RÉGALIA, no sólo porque es ingeniosa y nos da una idea

muy clara de los hechos, sino también y principalmente porque descansa sobre un hecho embriológico demostrado. ¿Quiere esto decir que debamos desechar la idea de una modificación original en el número de segmentos de la columna membranosa producida por una causa cualquiera? Después de las claras e instructivas investigaciones de FOL y de PHISALIX creemos que no; la posibilidad del aumento o disminución de los segmentos vertebrales primitivos nos parece innegable. Por otra parte, es justo reconocer que las dos últimas teorías explicativas que acabamos de resumir someramente de ningún modo se excluyen entre sí, puesto que, tenga la columna vertebral primitivamente 33, 34 ó 35 segmentos, el movimiento ascensional de la pelvis no dejará por esto de producirse, normal o anormalmente, y conservará, por lo tanto, todo su valor morfogénico.

CAPITULO III

ESTERNON Y COSTILLAS, TORAX

Considerada en general, la vértebra, tal como acabamos de definirla, no termina lateralmente en el vértice de sus apófisis transversas. Por cada lado la prolongan dos arcos óseos llamados *costillas,* que describen una curva de concavidad interna, se dirigen hacia la línea media anterior y en este punto se implantan de nuevo a los lados de una segunda columna ósea, el *esternón,* que podemos considerar, con MECKEL, como una columna vertebral anterior *(columna esternebral* de la anatomía comparada).

Estos elementos óseos complementarios de las vértebras, *esternón* y *costillas,* existen teóricamente en toda la altura de la columna vertebral; pero en el hombre únicamente están bien desarrollados en la región media de esta columna, en donde constituyen, con las vértebras dorsales, un ancho recinto destinado a alojar el aparato cardiopulmonar, el *tórax.*

Describiremos separadamente

1.° El *esternón;*
2.° Las *costillas;*
3.° El *tórax.*

ARTICULO PRIMERO

ESTERNON

Impar, medio y simétrico, es el esternón (de *στερνου,* pecho) un hueso plano situado en la parte anterior del tórax, por dentro de las dos clavículas y de las siete primeras costillas, las cuales vienen a apoyarse en sus bordes. Considerado en la serie zoológica, coexiste siempre con el hombro y el pulmón, o dicho de otro modo, todos los vertebrados que tienen esternón tienen también hombro y pulmón; donde no hay hombros ni pulmones, no hay esternón (A. JULIEN). Anotemos que la recíproca no sería verdad, puesto que ciertos vertebrados que tienen pulmones y hombros no tienen esternón.

1.° **Disposición general.** — El esternón, que los antiguos anatomistas comparaban a una *espada de gladiador,* está primitivamente formado por una serie de piezas del todo independientes, superpuestas entre sí como las vértebras, y que desde DE BLAINVILLE han recibido el nombre de *esternebras.* Las diferentes piezas esternales se sueldan, en el curso del desarrollo, más o menos entre sí, de modo que, en el adulto, el hueso ya no presenta más que tres segmentos, que de arriba abajo son: 1.°, un segmento superior, que se designa indistintamente con los nombres de *empuñadura, mango, manubrio, prestérnum;* 2.°, un segmento medio, que cons-

tituye el *cuerpo* o *mesostérnum;* 3.º, un segmento inferior, el menos importante de los tres, que se llama punta o *xiphistérnum,* o más comúnmente *apéndice xifoides* o *ensiforme.*

Así constituido, el esternón no lleva una dirección vertical, sino oblicua de arriba abajo y de atrás a delante. Su eje, prolongado hacia arriba, encontraría la columna vertebral a nivel de la tercera o la cuarta cervical.

Una línea horizontal tangente a su extremidad superior corta el raquis a nivel de la segunda vértebra dorsal. Una segunda línea horizontal, a nivel de la punta del apéndice xifoides, va a parar hacia atrás al disco intervertebral que separa la décima dorsal de la undécima.

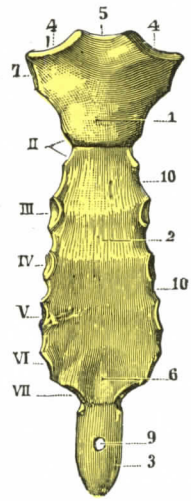

FIG. 105
Esternón, cara anterior.



FIG. 106
Esternón. cara posterior.

1, mango del esternón.—2, cuerpo.—3, apéndice xifoides.—4, 4, carillas claviculares.—5, horquilla del esternón.—6, fosilla supraxifoidea.—7, línea de conjunción del mango y el cuerpo.—8, línea de conjunción del cuerpo y el apéndice.—9, agujero esternal o xifoideo.—10, escotaduras no articulares o intercostales.

2.º **Dimensiones.** — El esternón mide de 15 a 20 centímetros de altura.

Su amplitud máxima corresponde a su extremo superior y es de 5 a 6 centímetros.

Respecto a su espesor, mide de 10 a 12 milímetros en este mismo extremo superior y disminuye en seguida gradualmente hasta la articulación de la primera pieza con la segunda; en este punto aumenta de nuevo para alcanzar cerca del extremo inferior del mesostérnum de 8 a 10 milímetros, y, por último, se reduce a 2 ó 5 milímetros a nivel del apéndice xifoides.

El esternón de la mujer es, por regla general, menos ancho y más largo que el esternón del hombre, siendo al mismo tiempo menos oblicuo, pues se aproxima mucho a la vertical.

3.º **Forma y regiones.** — Prolongado de abajo arriba y aplanado de delante a atrás, hemos de considerar en el esternón las regiones siguientes: 1.º, dos *caras, anterior* y *posterior;* 2.º, dos *bordes laterales;* 3.º, dos *extremos,* uno superior o *base* y otro inferior o *vértice.*

a) *Cara anterior.* — La cara anterior (fig. 105), casi plana transversalmente (sin embargo, está ligeramente abombada a nivel del mango), es más o menos convexa en sentido vertical. Está directamente en relación con la piel, cuando menos en la línea media, porque a los lados está separada por los fascículos esternales del pectoral mayor. Distínguense en esta cara una serie de líneas transversales, paralelas entre sí, que corren del uno al otro borde. Estas líneas, cuyo relieve en el esternón adulto se atenúa gradualmente a medida que descienden, son los vestigios de la soldadura de las diferentes piezas que entran en la constitución primitiva del hueso.

En algunos sujetos, el mango del esternón forma con la pieza media un ángulo saliente hacia delante: el llamado *ángulo de Louis,* del cual se ha querido hacer un signo patognomónico de la tisis pulmonar, pero en realidad parece ser resultado de la presión atmosférica (BRAUNE).

En la parte inferior de esta cara e inmediatamente por encima del apéndice xifoides, existe una depresión, la *fosita supraxifoidea* (fig. 105, 6), apreciable a la vista y al tacto, aun a través de las partes blandas.

b) *Cara posterior.* — La cara posterior (fig. 106), más o menos cóncava, está en relación con las vísceras torácicas. También en ella se distinguen una serie de líneas transversales análogas a las de la cara anterior, pero mucho menos pronunciadas, teniendo, por lo demás, la misma significación que éstas.

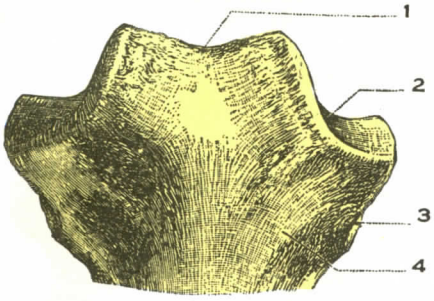

FIG. 107

Extremidad superior del esternón visto por delante.

1, horquilla. — 2, superficie articular para la clavícula. — 3, superficie articular para el primer cartílago costal. — 4, cara anterior del hueso.

c) *Extremo superior* (fig. 107). — En el extremo superior o *base* encontramos, en primer lugar, una escotadura media, que se designa vulgarmente con el nombre de *horquilla del esternón (escotadura traqueal* de algunos autores). A cada lado de esta escotadura se encuentran dos carillas articulares, prolongadas en sentido transversal, que miran oblicuamente hacia arriba, hacia fuera y un poco hacia atrás. Estas dos caras, cóncavas en sentido transversal y ligeramente convexas en el anteroposterior, están destinadas a articularse con las clavículas: *carillas claviculares del esternón.*

d) *Extremo inferior.* — El extremo inferior o *vértice* lo forma el *apéndice xifoides.* Casi siempre cartilaginoso, presenta en sus dimensiones verticales las más diversas variaciones. Su configuración es también muy variable, pues se ha visto el apéndice xifoides triangular, oval, rectangular, bífido, etc., como así mismo se le ve encorvarse unas veces hacia atrás y otras hacia delante, o bien abandonar la línea media para dirigirse, ya a la izquierda, ya a la derecha. Finalmente, la última pieza del esternón puede hallarse perforada por el llamado *agujero esternal* o *xifoideo* (figura 105, 9), a través del cual el tejido celular subcutáneo se continúa con el tejido celular del mediastino.

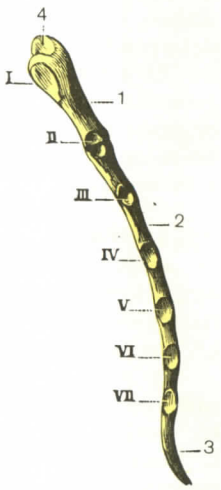

FIG. 108

Esternón visto por su borde derecho.

1, mango del esternón. — 2, cuerpo. — 3, apéndice xifoides. — 4, carilla clavicular.
I, II, III, IV, V, VI, VII, escotaduras articulares o costales; entre ellas se ven las escotaduras intercostales.

e) *Bordes laterales.* — Hay que distinguir en el esternón dos bordes: el derecho y el izquierdo. Sinuosos y contorneados en S itálica (figs. 105 y 106), vemos en toda su extensión numerosas escotaduras, cuyo número total es de veintiséis, trece a cada lado. Estas escotaduras son de dos órdenes: articulares y no articulares. Las *escotaduras articulares,* en número de siete, son, como su nombre indica, verdaderas caras articulares, destinadas a alojar la extremidad interna de los siete primeros cartílagos costales: se llaman *escotaduras costales* y se encuentran situadas a nivel de los extremos de las líneas de soldadura transversales que hemos mencionado anteriormente. Las *escotaduras no articulares,* en número de seis, corresponden a los espacios intercostales y se llaman *escotaduras intercostales.* Estas alternan regularmente con las escotaduras costales y, por consiguiente, cada una de ellas se encuentra situada entre dos líneas de soldadura, en el borde de la esternebra correspondiente.

4.º Conformación interior. — El esternón, lo mismo que las costillas, corresponde evidentemente, por su estructura, a la clase de los huesos planos. Consta de dos láminas de tejido compacto, que interceptan entre sí tejido esponjoso, de trabéculas finas y delicadas, con celdillas grandes

y llenas de medula roja. Según CRUVEILHIER, es uno de los huesos más esponjosos del cuerpo humano (fig. 109).

Conexiones. — El esternón se articula, por cada lado, por una parte con la clavícula y por otra con los siete primeros cartílagos costales.

Inserciones musculares. — El esternón presta inserción a ocho músculos: tres toman el origen en el mango, cuatro en el cuerpo y uno en los bordes del apéndice. Estas inserciones vienen resumidas en el cuadro siguiente (véanse las figuras 110 y 111):

a) *Cara anterior* . .	1.	Esternocleidomastoideo.
	2.	Pectoral mayor.
	3.	Recto mayor del abdomen.
b) *Cara posterior* . .	4.	Esternocleidohioideo.
	5.	Esternotiroideo.
c) *Apéndice xifoides* .	6.	Triangular del esternón.
	7.	Diafragma.
	8.	Aponeurosis del transverso.

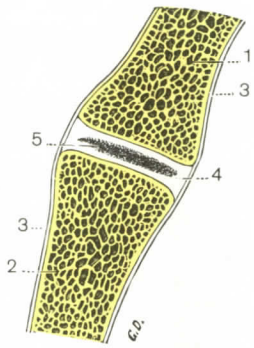

FIG. 109

Corte sagital del esternón para poner de manifiesto su estructura areolar.

1, 2, primera y segunda piezas del esternón.—3, periostio. — 4, 5, ligamentos interóseos.

Desarrollo. — El esternón se compone primitivamente de dos mitades simétricas, situadas a cada lado de la línea media, una y otra con la forma de una tirilla cartilaginosa, sobre cuyo borde externo se implantan las siete primeras costillas. Estas dos mitades esternales, o *semiesternones,* están separadas por un intervalo que corresponde a la línea media anterior, el cual, si persiste en el adulto, da origen a una anomalía conocida con el nombre de *fisura esternal* (véase más adelante). Los dos semiesternones se aproximan poco a poco entre sí, llegan a ponerse en contacto y acaban por unirse. De esta unión resulta una pieza única, impar y media, que es el *esternón cartilaginoso.*

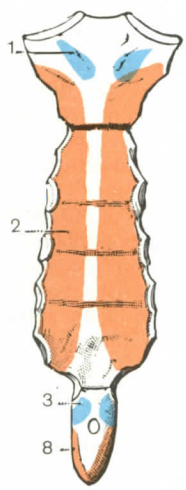

FIG. 110

Esternón visto por delante, con sus inserciones musculares.

FIG. 111

Esternón visto por detrás, con sus inserciones musculares.

(Para la explicación de estas figuras véase el cuadro adjunto.)

La osificación del cartílago esternal no suele empezar hasta el quinto o sexto mes de la vida fetal y presenta variaciones individuales tan numerosas y extensas, que es muy difícil sacar de ellas una fórmula general. Es necesario estudiar separadamente el *mango,* el *cuerpo* y el *apéndice xifoides.*

α) Casi siempre el *mango* se desarrolla por un solo punto de osificación, que aparece en la línea media hacia el final del quinto mes o al empezar el sexto. Es redondeado u oblongo transversalmente y progresa con gran lentitud, tanto que en la época del nacimiento todavía no ha invadido la mitad del cartílago. Además de este centro de osificación, *centro principal,* RAMBAUD y RENAULT han indicado la existencia de dos *puntos accesorios* o *epifisarios,* correspondientes a las dos carillas claviculares. Estos dos últimos puntos, destinados a modelar las precitadas carillas articulares, se sueldan al mango propiamente dicho entre los veinticinco y veintiocho años de edad.

β) El *cuerpo* se desarrolla teóricamente por ocho puntos de osificación, dispuestos por pares frente a los espacios intercostales. Deberíamos, pues, encontrar *cuatro grupos,* com-

prendiendo cada una *dos núcleos óseos,* situados en una misma línea horizontal a cada lado de la línea media. Pero es muy raro encontrar estos ocho puntos. Las más de las veces, en uno o dos espacios intercostales, los dos núcleos teóricos están substituidos por un núcleo único situado en la misma línea media. Cualquiera que sea el número de puntos de osificación destinados al cuerpo, éstos se desarrollan de arriba abajo: los más elevados aparecen del séptimo al octavo mes de la vida fetal; los inferiores no aparecen hasta después del nacimiento, del octavo al décimo mes. La evolución ulterior de estos diversos puntos es la siguiente: los dos puntos laterales de un mismo grupo se sueldan primero entre sí en la línea media *(conjunción lateral* de CRUVEILHIER). Cuando esta soldadura lateral ha tenido efecto en los cuatro grupos, el cuerpo del esternón se compone en realidad de cuatro piezas homólogas, superpuestas en sentido vertical: son las *esternebras primitivas,* correspondiendo cada una a un espacio intercostal. Más adelante, perdiendo estas piezas óseas su independencia, se sueldan entre sí *(conjunción vertical).* Sobre este particular haremos observar que dicho trabajo de soldadura se efectúa de abajo arriba, y por consiguiente en sentido inverso al que preside su osificación. La pieza inferior se une a la tercera del segundo al tercer año, y la primera pieza se une a las siguientes de los veinte a los veinticinco años.

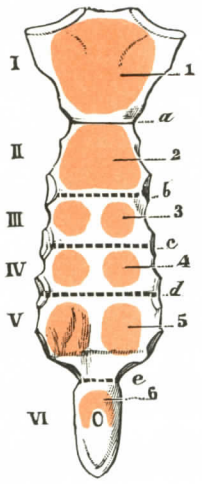

FIG. 112

Osificación del esternón *(esquemática).*

I, mango del esternón.— II, III, IV, V, las cuatro piezas del cuerpo — VI, apéndice xifoides.

a, b, c, d, e, líneas de soldadura de las diferentes piezas del esternón entre sí.

1, punto óseo de la primera pieza.—2, núcleo único, resultante de la fusión de los dos núcleos teóricos. — 3, 4, 5, dobles núcleos para cada una de las piezas tercera, cuarta y quinta. — 6, núcleo para el apéndice xifoides

γ) De ordinario, el *apéndice xifoides* no presenta más que un solo punto de osificación: ocupa la base del apéndice y aparece en el cartílago a la edad de tres o cuatro años, a veces más tarde, a los diez, doce y hasta los dieciocho años.

En el adulto, el esternón, como hemos dicho más arriba, únicamente está constituido por tres piezas, número que se reduce aún con los progresos de la edad; en efecto, de los cincuenta a los sesenta años el apéndice xifoides se suelda al cuerpo, y en la extrema vejez, de los sesenta y cinco a los setenta y cinco años, el mismo mango acaba por perder su independencia. Con todo, es de notar que constituye un hecho muy raro encontrar la *soldadura completa* del cuerpo y del mango; en efecto, de una estadística de GRAY resulta que en 70 sujetos de más de sesenta años de edad no se encontró más que cuatro o cinco veces, o sea en una proporción del 6 ó 7 por 100.

En los diferentes órdenes de primates, inferiores al hombre, las distintas esternebras que constituyen el *mesosternón* se sueldan menos profundamente que en nosotros. Por esto todavía encontramos tres en el orangután y el chimpancé, tres o cuatro en el gorila, seis en el magoto; únicamente el esternón del gibón está formado según el tipo humano y no presenta más que una sola pieza (BROCA). La multiplicidad de las piezas constitutivas del esternón adquiere, pues, en el hombre, todo el valor de un carácter simiesco.

Variedades. — Las diferentes formas anormales del esternón son el resultado de una suspensión del desarrollo. Si las dos mitades del esternón se fusionan incompletamente en la línea media, se forma entre las dos un espacio que no se osifica, designado en teratología, según sus dimensiones, con el nombre de *hiato* o de *fisura.*

Esta fisura se llama *simple* cuando se limita al hueso y las partes blandas que la cubren están normalmente desarrolladas; pero cuando la suspensión del desarrollo alcanza al propio tiempo los tegumentos, la fisura *complica* una hernia del corazón o ectopia cardíaca. En el primer caso, el corazón late debajo de la piel, entre las dos mitades del esternón; en el segundo caso, el corazón, cubierto o no de su pericardio, está enteramente al descubierto. Si la fisura simple no es incompatible con la vida, la fisura complicada con ectopia cardíaca ocasiona rápidamente la muerte. No será inútil hacer notar que esta independencia completa o incompleta de las dos mitades laterales del esternón, anormal en el hombre, es normal en algunas especies animales, principalmente en el cachalote (FLOWER). El cerdo presenta también durante mucho tiempo una sutura media, y en el orangután cada segmento transversal del mesostérnum está formado por dos piezas homólogas, que permanecen independientes hasta la edad en que el animal ha alcanzado la mitad de su talla habitual (FLOWER).

Un grado menos avanzado de la precedente anomalía es la unión, en la línea media, de dos o más piezas homólogas por sincondrosis verticales.

La longitud del apéndice xifoides es muy variable. Algunas veces falta por completo, y de una observación de DESAULT se desprende que el xiphistérnum puede descender hasta el ombligo.

ŒHL y más tarde RUGE han encontrado en el apéndice xifoides restos de la extremidad anterior de la octava y novena costillas, a pesar de que en nuestros tiempos, en el hombre, han dejado de relacionarse con el esternón.

A veces se encuentra en el ángulo superior del manubrio, y fusionada o articulada con él una pequeña prolongación ósea: representa el vestigio del extremo esternal de una costilla rudimentaria, que puede ser, según los casos, la primera torácica o la última cervical. Este elemento costal del esternón está constituido, en ciertos casos, por un simple núcleo cartilaginoso. Debemos añadir que, según LEBOUCQ, el manubrio esternal en estado embrionario contiene constantemente el extremo anterior de la séptima costilla cervical.

Huesos supraesternales. — Son dos pequeñas masas óseas más o menos redondeadas que a veces se encuentran en el borde superior del esternón, a cada lado de la horquilla, a la cual van unidas unas veces por una lámina cartilaginosa y otras por el ligamento interarticular. BRESCHET fue el primero que describió los huesos supraesternales, que consideró equivocadamente como rudimentos de costillas cervicales. LUSCHKA cree que los huesos supraesternales no son más que indicios del episternón de los vertebrados inferiores. GEGENBAUR va más lejos en sus trabajos de investigación homológica y los refiere, no a la parte lateral del episternón, la cual estaría representada en el hombre por el fibrocartílago de la articulación esternoclavicular, sino a su parte interna o media.

ARTICULO II

COSTILLAS Y CARTILAGOS COSTALES

Las costillas son huesos planos que, desprendiéndose de cada lado de la columna vertebral, se dirigen, formando arco, hacia el esternón. Son veinticuatro, doce a cada lado, y se designan con los nombres de *primera, segunda, tercera costilla,* etc., contadas de arriba abajo.

Las siete primeras llegan hasta el esternón y terminan en este hueso, por lo cual se llaman *costillas esternales* o *costillas verdaderas.* Las cinco últimas no llegan al esternón, son las *costillas asternales* o *costillas falsas.* Las costillas falsas se subdividen en dos grupos secundarios: las octava, novena y décima se articulan por su extremidad anterior con uno de los cartílagos situados por encima y constituyen las *falsas costillas propiamente dichas;* las undécima y duodécima costillas quedan libres e independientes en toda su extensión y se llaman *costillas flotantes.* Estas divisiones clásicas, consagradas por el uso, no tienen absolutamente ninguna *importancia.*

En morfología general, cada uno de los arcos costales que ponen en relación la columna dorsal con el esternón se compone esencialmente de dos porciones: 1.ª, una porción posterior u ósea, dependiente de la columna vertebral, que es la *costilla ósea,* la *costilla propiamente dicha* o *costilla vertebral;* 2.ª, una porción anterior o cartilaginosa, dependiente del sistema esternal, que es la *costilla cartilaginosa,* el *cartílago costal* o *costilla esternebral.*

Vamos a estudiar separadamente cada una de estas porciones.

1. Costillas óseas o vertebrales

Las costillas óseas (costillas vertebrales o costillas propiamente dichas) se extienden desde la columna vertebral hasta el cartílago costal, con el cual se continúan. Correspondientes a un mismo tipo, presentan, por lo tanto, *caracteres generales* aplicables a cada una de ellas, sea cual fuere el lugar que ocupen en la serie. Además de estos caracteres comunes, algunas ofrecen caracteres propios, *caracteres particulares.*

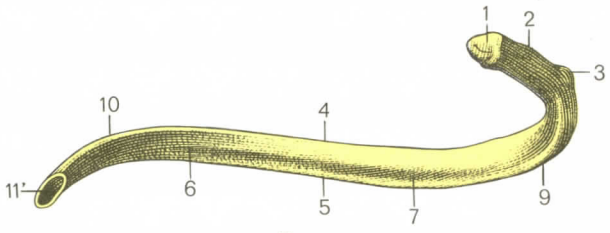

FIG. 113

Quinta costilla derecha vista por su cara interna. (Véase la nota explicativa de la figura siguiente.)

1.° Caracteres generales de las costillas. — Las costillas no son horizontales: se implantan oblicuamente en la columna vertebral, de modo que forman con este tronco óseo un ángulo abierto hacia abajo. Este ángulo, que denominaremos *ángulo costovertebral,* es tanto más agudo cuanto más baja es la costilla a que corresponde.

Al desprenderse de los cuerpos vertebrales en donde toman origen, las costillas se dirigen primero hacia fuera para ganar la extremidad externa de las apófisis transversas. A partir de este punto, continúan su trayecto de dentro a fuera, describiendo una curva cuya concavidad mira hacia delante. Un poco por fuera de la apófisis transversa se doblan bruscamente para dirigirse hacia delante, formando a nivel de este cambio de dirección lo que se llama *ángulo posterior* de las costillas. Este ángulo se traduce manifiestamente en la cara externa en forma de una arista ligeramente oblicua hacia abajo y afuera. A cierta distancia del punto en que las costillas se continúan con los cartílagos costales, cambian de nuevo de dirección para dirigirse de fuera a dentro; este último cambio es menos brusco y el ángulo resultante, llamado *ángulo anterior* de la costilla, es apenas sensible.

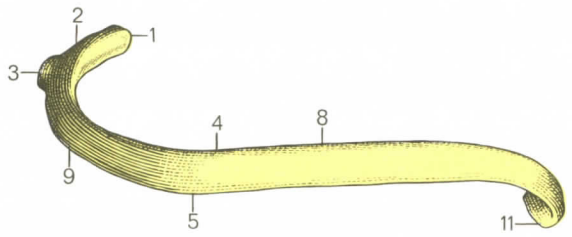

FIG. 114

Quinta costilla derecha vista por su cara externa.

1, cabeza de la costilla con su doble carilla articular. — 2, su cuello. — 3, su tuberosidad. — 4, borde superior. — 5, borde inferior. — 6, cara interna. — 7, canal costal. — 8, cara externa. — 9, ángulo posterior. — 10, ángulo anterior. — 11, extremidad anterior, con 11', su cúpula, que se articula con el cartílago costal.

En resumen, en su trayecto posteroanterior, las costillas describen una prolongada curva cuya concavidad mira hacia dentro. Lo mismo que SAPPEY, designaremos esta primera incurvación de la costilla con el nombre de *curvatura de arrollamiento (curvatura sobre el plano* de algunos autores). Existe otra curva, de la cual es fácil formarse idea por medio del siguiente experimento: colóquese una costilla sobre un plano horizontal, y se verá que únicamente toca a este plano por dos puntos: por su parte media y por uno de sus extremos; diríase que ha sufrido un movimiento de torsión por el cual su extremidad posterior habría sido conducida hacia arriba y afuera, y su extremidad anterior hacia abajo y adentro; esta segunda curva merece el nombre de *curvatura de torsión (curvatura por los bordes* de algunos autores).

La longitud de las costillas es muy variable según los sujetos, y en un mismo individuo aumenta de la primera a la séptima y luego disminuye gradualmente de la séptima a la duodécima.

Para su descripción, hemos de considerar en cada costilla un *cuerpo* y dos *extremos,* uno posterior y otro anterior (figs. 113 y 114).

A. CUERPO O PARTE MEDIA. — Aplanado en sentido transversal, hemos de considerar en el cuerpo de la costilla: 1.°, una *cara externa,* convexa, en la cual se revelan los dos ángulos arriba indicados, el ángulo anterior y el ángulo posterior; 2.°, una *cara interna,* cóncava, en relación con las pleuras y los pulmones; 3.°, un *borde superior,* romo, en el cual vienen a terminar los dos músculos intercostales; 4.°, por último, un *borde inferior,* en el cual se distingue un canal llamado *canal costal.*

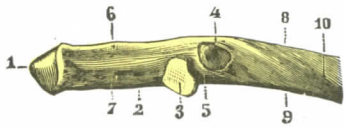

FIG. 115

Extremo posterior de la quinta costilla.

1, cabeza con su doble carilla articular. — 2, cuello de la costilla. — 3, carilla articular de la tuberosidad para con la apófisis transversa. — 4, eminencia rugosa de la tuberosidad para el ligamento costotransverso superior. — 5, canal que separa la carilla articular de la eminencia. — 6, rugosidades en las que se inserta el ligamento costotransverso superior. — 7, rugosidades para la inserción del ligamento costotransverso inferior. — 8, borde superior de la costilla. — 9, borde inferior. — 10, ángulo posterior.

Este canal (fig. 113, 7), formado a la vez a expensas del borde inferior y de la cara interna de la costilla, es en realidad la parte más importante del cuerpo. Empieza algo por detrás del ángulo de la costilla y termina en el punto de unión del tercio anterior con los dos tercios posteriores de este hueso. Se le ve muy raramente en un corte verticotransversal del hueso.

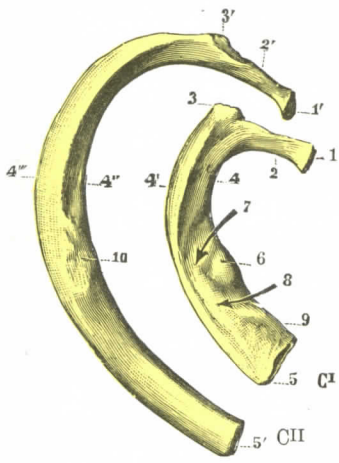

FIG. 116

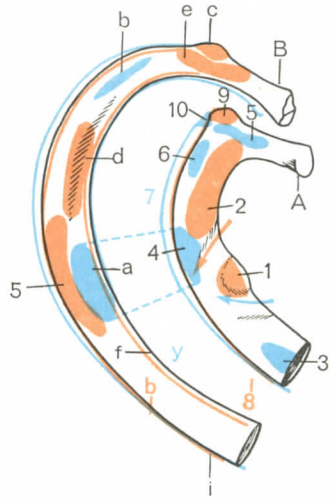

FIG. 117

FIG. 116. — Primera y segunda costillas derechas vistas por arriba.

CI, primera costilla.—CII, segunda costilla.—1, 1', cabeza de la costilla.—2, 2', cuello.—3, 3', tuberosidad.—4, 4', borde interno.—4'', 4''', borde externo.—5, 5', extremidad anterior.—6, tubérculo de Lisfranc para el escaleno anterior.—7, canal de la arteria subclavia.—8, canal de la vena subclavia.—9, rugosidad para el ligamento costoclavicular.—10, tubérculo para el fascículo inferior de la primera digitación del serrato mayor.

FIG. 117. — Las mismas, con indicación de las inserciones musculares.

(Para la explicación, véase más adelante *Inserciones musculares.*)

Por sus dos labios este canal presta inserción a los dos músculos intercostales. Al mismo tiempo se alojan en él tres órganos de trayecto paralelo y superpuestos

que son, considerados de arriba abajo: la vena intercostal, la arteria intercostal y el nervio intercostal (véase MIOLOGÍA).

B. EXTREMO POSTERIOR. — El extremo posterior de la costilla constituye toda la porción del arco costal que está por delante de la apófisis transversa. En ella hay que distinguir (fig. 115): la cabeza, el cuello y la tuberosidad.

a) *Cabeza.* — La *cabeza,* destinada a articularse con los cuerpos vertebrales, tiene con este fin dos carillas articulares, que se inclinan la una hacia la otra, dirigiéndose hacia dentro; las dos juntas forman un ángulo diedro saliente, cuyo vértice, más o menos rugoso, se corresponde con el disco intervertebral y presta inserción a un ligamento (véase ARTROLOGÍA).

b) *Tuberosidad.* — La tuberosidad, situada frente a frente del extremo externo de la apófisis transversa correspondiente, se articula con esta apófisis. Para ello ofrece una carilla articular, en la cual sobresale una eminencia rugosa que presta inserción al ligamento costotransverso posterior. Un canal bastante profundo, oblicuo hacia abajo y afuera (fig. 115, 5), separa a menudo la carilla anterointerna de la eminencia posteroexterna.

c) *Cuello.* — El cuello es la porción de la costilla intermedia entre la cabeza y la tuberosidad. Encontramos en él: 1.º, en su cara posterior, dos rugosidades que prestan inserción a unos manojos fibrosos que, por otro lado, se insertan en la apófisis transversa; 2.º, en su borde superior, una cresta longitudinal destinada a la inserción inferior del ligamento costotransverso superior.

C. EXTREMO ANTERIOR. — El extremo anterior de la costilla, ligeramente ensanchado, presenta (fig. 113, 11') una cara elíptica, más o menos cóncava, en la cual se aloja el cartílago costal correspondiente.

2.º Caracteres propios de determinadas costillas. — De las doce costillas, cuatro presentan caracteres particulares, que permiten distinguirlas de las demás, y son: la *primera,* la *segunda,* la *undécima* y la *duodécima.*

A. PRIMERA COSTILLA. — Los caracteres distintivos de la primera costilla (figura 116, C^1) se encuentran a la vez en su cuerpo, en su extremo anterior y en su extremo posterior:

a) *Cuerpo.* — El cuerpo de la primera costilla está orientado de tal modo que una de sus caras mira hacia arriba y la otra hacia abajo; resulta de tal disposición que de sus dos bordes uno es externo y convexo y el otro interno y cóncavo. La cara superior de la primera costilla es casi plana, y en su parte media (fig. 116) se encuentran dos canales transversales: el canal posterior (7) que da paso a la arteria subclavia, y el canal anterior (8) a la vena del mismo nombre. Entre los dos y en un punto inmediato al borde interno, se levanta una pequeña eminencia rugosa, llamada *tubérculo de Lisfranc,* en el cual se inserta el músculo escaleno anterior. Por lo demás, no existe en esta costilla ni ángulo, ni canal, ni indicio ninguno de la torsión que hemos indicado más arriba para las costillas en general.

b) *Extremo anterior.* — El extremo anterior de la primera costilla presenta en su cara superior una superficie rugosa, destinada a la inserción del ligamento costoclavicular. Por dentro de esta impresión ligamentosa se encuentra a veces una pequeña carilla articular en relación con la clavícula.

c) *Extremo posterior.* — El extremo posterior, muy desarrollado, forma con el cuerpo un ángulo recto, y está caracterizado: 1.º, por una *cabeza* redondeada, que tiene una cara articular única; 2.º, por un *cuello,* delgado y aplanado en sentido vertical; 3.º, por una *tuberosidad,* muy saliente, situada más bien en el borde externo que en la cara superior de la costilla.

B. SEGUNDA COSTILLA. — Sus dos caras (fig. 116, C^{II}) son oblicuas, sirviendo así de intermedio entre la primera costilla, cuyas caras son horizontales, y las costillas siguientes, que las tienen verticales. Como la primera, la segunda costilla no presenta torsión ni tiene canal costal. Mas lo que principalmente la caracteriza es la presencia en la parte media o un poco por delante de su cara superoexterna, de una superficie rugosa más o menos saliente (fig. 116, 10), destinada a la inserción de uno de los fascículos del músculo serrato mayor.

Inserciones musculares en la primera y segunda costillas. — La primera costilla presta inserción a diez músculos; la segunda, a nueve. El cuadro siguiente resume estas diversas inserciones, por lo demás indicadas en la figura 117.

A. PRIMERA COSTILLA.	a) *Cara superior.*	1.	Escaleno anterior.
		2.	Escaleno posterior.
		3.	Subclavio.
		4.	Serrato mayor (1.ª digitación).
		5.	Primer supracostal.
		6.	Serrato menor superior.
	b) *Borde interno*		Escaleno anterior (1).
			Escaleno posterior (2).
	c) *Borde externo.*	7.	Primer intercostal externo.
		8.	Primer intercostal interno (5).
			Primer supracostal.
		9.	Sacrolumbar.
		10.	Dorsal largo (inconstante).
B. SEGUNDA COSTILLA.	a) *Cara externa.*	*a, a'.*	Serrato mayor (1.ª y 2.ª digitaciones)
		b.	Serrato menor superior.
		c.	Sacrolumbar.
		d.	Escaleno posterior.
		e.	Segundo supracostal.
	b) *Borde interno.*	*f.*	Primer intercostal externo.
		g.	Primer intercostal interno.
			Sacro lumbar (c).
	c) *Borde externo.*	*h.*	Segundo intercostal externo.
		i.	Segundo intercostal interno.

C. UNDÉCIMA Y DUODÉCIMA COSTILLAS (fig. 118). — Cada una de estas dos costillas se articula con una sola vértebra y únicamente con el cuerpo de la misma. En consecuencia, su cabeza no tiene más que una sola cara articular en vez de las dos que tienen las otras. Además, la tuberosidad, cuya presencia está íntimamente ligada a la existencia de la articulación costotransversa, falta por completo.

Por lo demás, estas dos costillas son casi rectilíneas y no presentan ningún indicio de torsión.

La duodécima se distingue de la undécima por ser mucho más corta que ésta y también por carecer de ángulo posterior. Frecuentemente la duodécima costilla carece de canal costal.

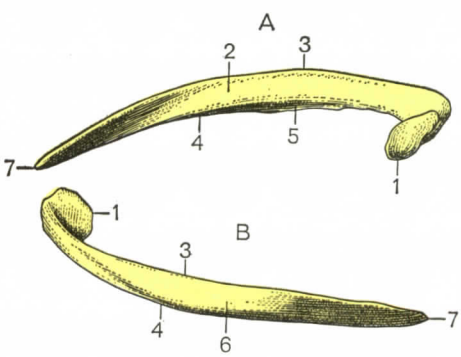

FIG. 118

Duodécima costilla, vista: A, por su cara interna; B, por su cara externa.

1, cabeza de la costilla. — 2, cara interna. — 3, borde superior.—4, borde inferior.—5, canal costal.—6, cara externa. — 7, extremidad anterior.

3.º Estructura de las costillas. — Aunque morfológicamente las costillas representan huesos largos, ofrecen la estructura de los planos; desprovistas de conducto medular, están formadas en esencia

por dos láminas de tejido compacto unidas por sus bordes y que comprenden entre sí tejido esponjoso.

Desarrollo. — Cada una de las costillas se desarrolla por cuatro puntos de osificación, uno primitivo y tres complementarios.

α) El *punto primitivo,* muy precoz, aparece del día 40 al 50 de la vida fetal y progresa con tal rapidez, que invade, por decirlo así, de una vez todo el cartílago costal.

β) Los tres *puntos complementarios* o *epifisarios* están destinados, uno a la parte saliente de la tuberosidad, el segundo a la carilla articular de esta misma tuberosidad y el tercero a la cara articular de la cabeza. Estos puntos complementarios no aparecen hasta muy tarde, de los ocho a los catorce años, según SCHWEIGEL, y CRUVEILHIER, de los dieciséis a los veinte años, y se sueldan al resto del hueso de los dieciséis a los veinticinco años.

Variedades. — Las variaciones anatómicas que se encuentran en las costillas pueden afectar a: 1.º, su configuración exterior; 2.º, su desarrollo; 3.º, su número.

1.º VARIACIONES DE FORMA. — Las costillas, extendiéndose a veces en sentido vertical, pueden alcanzar una amplitud doble de la ordinaria. Aun conservando las extremidades de las costillas sus conexiones normales, puede hallarse menguada su longitud total; tal disposición implica como consecuencia una disminución proporcional de la cavidad torácica y muy particularmente de su diámetro transversal *(enderezamiento de las costillas, pechos estrechos).* Esta anomalía puede exagerarse aún más, hasta el punto de que la curvatura de las costillas tenga su convexidad dirigida hacia dentro. En la parte posterior de las costillas y cerca de la tuberosidad se encuentran a veces prolongaciones o apófisis que se dirigen hacia la costilla próxima. Estas apófisis supernumerarias, muy variables en su desarrollo, pueden alcanzar la costilla inmediata. Así puede suceder que dos costillas se unan por una apófisis o por dos que convergen entre sí. MECKEL ha tenido ocasión de encontrar un hueso distinto entre las dos apófisis, y con este motivo hace notar la analogía que existe entre tales disposiciones anormales y la organización de algunos vertebrados inferiores *(aves, quelonios).* El desarrollo de apófisis supernumerarias puede llegar hasta la soldadura parcial de las dos costillas. Prolongaciones análogas a las que acabamos de describir en las costillas pueden encontrarse también en los cartílagos costales y unirlos de la misma manera.

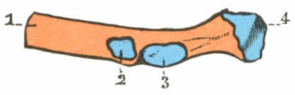

FIG. 119

Cabeza y tuberosidad de una costilla para demostrar su desarrollo (según RAMBAUD y RENAULT).

1, punto primitivo. — 2, punto complementario para la parte saliente de la tuberosidad. — 3, punto complementario para la carilla articular de esta tuberosidad. — 4, punto complementario para la carilla articular de la cabeza.

2.º VARIACIONES DE DESARROLLO. — Los cartílagos costales, que normalmente se insertan en el esternón, pueden no llegar a este hueso (ejemplo, la séptima costilla), y viceversa, cartílagos costales que normalmente terminan en los cartílagos colocados por encima, puede, suceder que se prolonguen hasta el esternón (ej.: la octava costilla). En el primer caso resulta aumentado el número de costillas falsas, y en el segundo disminuido. MECKEL ha encontrado costillas cortadas por la mitad de su longitud por un cartílago no osificado, disposición que recuerda la de las aves.

3.º VARIACIONES DE NÚMERO. — Puede suceder que se encuentre disminuido el número de costillas *(anomalía por defecto),* y también que se halle aumentado *(anomalía por exceso).* La diferencia suele ser sólo de una costilla, de modo que se cuenten 11 ó 13. Esta anomalía puede ser simétrica o unilateral.

a) *Anomalía por defecto.* — Cuando hay disminución en el número de costillas, es siempre la duodécima la que falta: comportándose, en el curso de su desarrollo, como una costilla lumbar, se suelda con la duodécima vértebra dorsal y pierde así su individualidad para descender a la categoría de simple apófisis costiforme.

No es infrecuente ver que la primera costilla queda en estado rudimentario y no se une al esternón o lo hace por un simple ligamento; no tenemos noticia de que se haya observado nunca su absoluta desaparición. En el caso en que esta primera costilla rudimentaria

no llegue a unirse con el esternón, queda flotante en medio de los tejidos blandos del cuerpo, o bien se suelda a la segunda costilla, la cual de este modo resulta bifurcada en su parte posterior *(costilla bicipital, costilla en Y)*. Las costillas bicipitales se encuentran normalmente en algunos cetáceos (VAN BENDEN).

El estado rudimentario de la primera costilla ofrece una variedad consistente en la desaparición de su parte media o, si se quiere, su división en dos fragmentos, uno posterior o vertebral y otro anterior o esternal: esos dos fragmentos están unidos por un manojo ligamentoso. LEBOUCQ ha encontrado, en un caso, una verdadera articulación entre los dos fragmentos de costilla rudimentaria. Nosotros hemos encontrado un caso análogo.

b) *Anomalías por exceso.* Cuando hay aumento en el número de costillas, la supernumeraria puede preceder a la primera o seguir a la duodécima. La anomalía resulta suficientemente explicada por el hecho de que la costilla de la séptima cervical o la primera lumbar han conservado en el adulto su independencia embrionaria y se han desarrollado más que de ordinario para elevarse a la categoría de costillas verdaderas. Por lo demás, su grado de desarrollo es muy variable; la costilla de la primera lumbar se parece mucho a la duodécima costilla, y respecto de la de la séptima vértebra cervical, que así resulta la primera de la serie, muchas veces queda reducida a una simple laminilla ósea con la extremidad externa libre, resultando entonces un término medio entre la primera costilla verdadera y una apófisis transversa. Algunas veces (caso de ALBRECHT) presenta todas las apariencias de una costilla, tomando inserción en la parte anterior, por medio de un ligamento o cartílago, hasta en el mismo esternón. Otra variedad tan rara como interesante de la costilla de la séptima cervical es aquella en que está únicamente representada por sus dos extremidades; entonces se compone, como la primera costilla rudimentaria de que hemos tratado antes, de dos fragmentos, uno raquídeo y otro esternal, y en este caso estos dos pedazos pueden estar libres o unidos entre sí por un manojo ligamentoso.

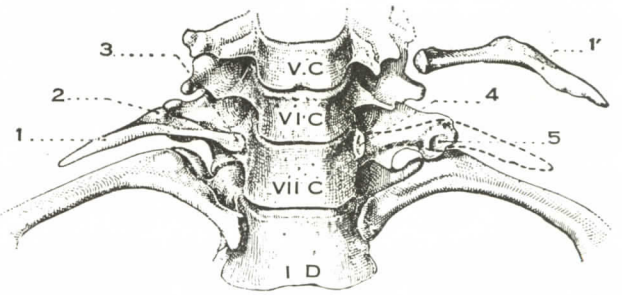

FIG. 120

Costillas cervicales supernumerarias bilaterales.

1, costilla cervical supernumeraria articulada con la 7.ª vértebra cervical; la costilla está en su lugar. — 1', costilla supernumeraria izquierda quitada para mostrar las carillas articulares costovertebrales. — 2, ángulo posterior. — 3, cabeza de la costilla. — 4, carilla articular para el ángulo. — V C, VI C, VII C, I D, 5.ª y 6.ª, 7.ª cervicales y 1.ª dorsal.

CRUVEILHIER encontró, en un sujeto, que las apófisis transversas de la segunda, tercera y cuarta lumbares constituían pequeñas costillas supernumerarias, y en una observación de EBSTEIN encontramos mencionada una costilla supernumeraria inserta en la cuarta vértebra lumbar.

c) *Costillas bifurcadas y costillas perforadas.* — No es raro encontrar costillas que se bifurcan por delante, formando así dos ramas, una superior y otra inferior, que van a parar a un mismo cartílago o a dos cartílagos independientes: llámanse éstas *costillas bifurcadas.* La bifurcación puede encontrarse exclusivamente en el cartílago, continuando indivisa la porción ósea. A veces una costilla, después de haberse bifurcado, se reconstituye por soldadura ulterior de sus ramas de bifurcación, de lo cual resulta entonces la formación de un orificio oval, que da a la costilla el nombre de *costilla perforada.* Según los casos, este orificio puede encontrarse en la porción ósea, en la porción cartilaginosa, o entre una y otra de estas porciones constitutivas de la costilla. Este orificio anormal puede cerrarse, unas veces por un simple ligamento fibroso, y otras por verdaderos manojos musculares dependientes de los músculos intercostales.

2. Cartílagos costales o costillas esternales

Los cartílagos costales, que en anatomía comparada se designan con el nombre de *costillas esternebrales,* son en número de veinticuatro, doce a cada lado, y se designan, lo mismo que las costillas, con los adjetivos numerales *primero, segundo, tercero,* etc., contados de arriba abajo. Los siete primeros prolongan las costillas hasta el esternón. Cada uno de los tres siguientes (octavo, noveno y décimo) no llega al esternón, sino que se inserta en el cartílago situado inmediatamente por encima. Los dos últimos se pierden en medio de los músculos anchos del abdomen. Morfológicamente, los cartílagos costales ofrecen, como las costillas óseas: 1.°, *caracteres generales,* comunes a todos; 2.°, *caracteres particulares,* que poseen solamente algunos de ellos.

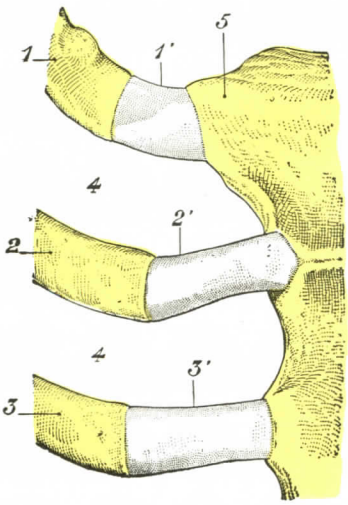

FIG. 121

Los tres primeros cartílagos costales, vista anterior.

1, primera costilla. — 1', primer cartílago costal. — 2, segunda costilla. — 2', segundo cartílago costal. — 3, tercera costilla. — 3', tercer cartílago costal. — 4, 4, primero y segundo espacios intercostales. — 5, esternón.

1.° Caracteres generales de los cartílagos costales. — Los cartílagos costales tienen una configuración análoga a la de las costillas que continúan.

Como en estas últimas, se consideran en ellos una *cara anterior* o *externa,* una *cara posterior* o *interna,* un *borde superior* y un *borde inferior,* siendo cada una de estas regiones continuación de sus homónimas de los arcos costales.

De sus dos extremos, el *externo* es saliente y se continúa con la cúpula elíptica que ya hemos descrito en el extremo anterior de la costilla; el *interno,* igualmente saliente, adopta la forma de un ángulo diedro, el cual viene a alojarse dentro de las escotaduras costales que presentan los bordes laterales del esternón.

Los caracteres morfológicos indicados corresponden principalmente a los siete primeros cartílagos costales; pues los cinco últimos, que no contraen con el esternón conexión ninguna, se separan naturalmente de los precedentes por algunos caracteres especiales, que conviene hacer constar.

2.° Caracteres particulares de los cartílagos costales. — Los diferentes cartílagos costales difieren desde luego los unos de los otros por su longitud. Según SAPPEY, las dimensiones que en la mayoría de los casos se encuentran son: el cartílago de la primera costilla mide 2 centímetros; los de la segunda y tercera, de 2 a 3 centímetros. Los cartílagos siguientes se prolongan cada vez más hasta el séptimo, que mide de 12 a 14 centímetros. El octavo se reduce a 10 centímetros, el noveno a 7, el décimo a 4, el undécimo a 2 y el último no pasa de 6 a 8 milímetros.

Difieren también entre sí estos cartílagos por su dirección y por algunos detalles relativos a su forma y conexiones. Así el *primero* se dirige oblicuamente hacia abajo y adentro, formando con el esternón un ángulo obtuso abierto hacia abajo; su extremo esternal, en vez de formar un ángulo diedro saliente, es redondeado y casi plano. El *segundo* es casi horizontal. Los *tercero, cuarto, quinto, sexto* y *séptimo* se dirigen oblicuamente hacia arriba y adentro, formando con el borde del esternón un ángulo agudo abierto hacia abajo; los tres últimos (5.°, 6.° y 7.°) se adelgazan a medida que se aproximan al esternón y, como a menudo se articulan

entre sí, presentan a lo largo de sus bordes pequeñas carillas articulares, que no tienen los cartílagos colocados más arriba. Los cartílagos *octavo, noveno* y *décimo* se adelgazan así mismo en su extremidad interna, y presentan también en sus bordes carillas horizontales destinadas a articularse con los cartílagos inmediatos. Por último, los cartílagos *undécimo* y *duodécimo* son finos, puntiagudos, vermiformes, y como además son flotantes, no tienen ninguna carilla articular.

3.º Estructura de los cartílagos costales. — Desde el punto de vista de su estructura, los cartílagos costales están esencialmente constituidos por cartílago hialino, con substancia fundamental homogénea, células cartilaginosas redondas o lenticulares y condroplastos redondeados o más o menos alargados según el número de células que contienen.

En el adulto y en el viejo, la substancia fundamental sufre algunas modificaciones: presenta principalmente un sistema de estrías en cinta o en borla *(cartílago estriado)*.

A una edad más o menos avanzada, los cartílagos costales pueden, como los de la laringe, infiltrarse de sales calcáreas y osificarse: esta osificación o calcificación empieza ordinariamente por pequeños islotes, que, agrandándose incesantemente, tienden a invadir paulatinamente toda la pieza cartilaginosa (véase ARTROLOGÍA, *Articulaciones condrosternales)*.

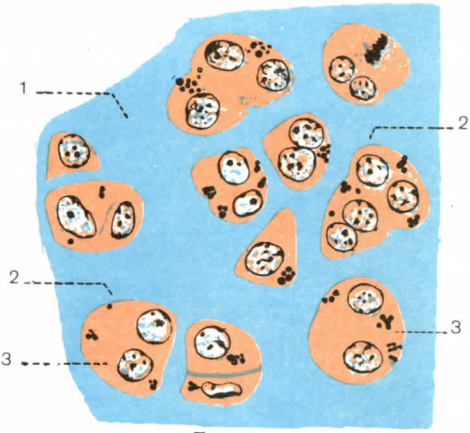

FIG. 122

Cartílago costal de un cobayo joven (según R. KRAUSE).

1, substancia fundamental. — 2, condroplastos con sus cápsulas engrosadas, que contienen: 3, células cartilaginosas.

Los cartílagos costales están rodeados de una envoltura fibrosa o *pericondrio,* que se continúa de una parte con el periostio del esternón, y de otra parte con el periostio de las costillas.

ARTICULO III

TORAX EN GENERAL

El tórax, llamado también *jaula torácica,* es una cavidad a la vez ósea y cartilaginosa en la que se encuentran alojados los pulmones y el corazón. Considerado de atrás adelante, está formado por las doce vértebras dorsales, las doce costillas, sus correspondientes cartílagos y el esternón. Más sencilla y científicamente considerado, puede el tórax definirse como el espacio comprendido entre los doce arcos viscerales de la columna dorsal, regularmente superpuestos en sentido vertical.

Así comprendida, la caja torácica, que se ha comparado unas veces a un cilindro y otras a un cono truncado de base inferior, mide en cuanto a altura: por delante, 12 centímetros; por detrás, 27 centímetros y por los lados, de 32 a 34 centímetros.

Para su descripción hemos de considerar: 1.º, una *superficie exterior;* 2.º, una *superficie interior;* 3.º, la *base,* y 4.º, el *vértice.*

1.º Superficie exterior del tórax. — La superficie exterior del tórax, considerada en el esqueleto, se divide en cuatro regiones o caras: *cara anterior, cara posterior* y dos *caras laterales.*

a) *Cara anterior.* — La cara anterior o esternal (fig. 123) tiene por límites naturales una línea oblicua hacia abajo y afuera, que pasa por el ángulo anterior de las costillas.

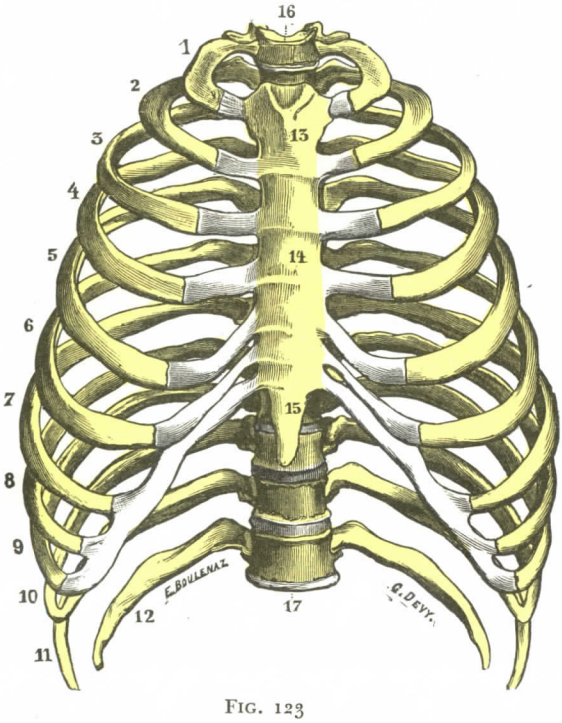

FIG. 123

Tórax visto por su cara anterior.

1, 2, 3, 4, 5, 6 y 7, primera, segunda, tercera, cuarta, quinta, sexta y séptima costillas *(costillas esternales)*, con sus cartílagos costales. — 8, 9, 10, 11 y 12, octava, novena, décima, undécima, y duodécima costillas *(costillas esternales)*, las dos últimas, 11 y 12 *(costillas flotantes)*, con sus cartílagos costales. — 13, mango del esternón. — 14, cuerpo de este hueso. — 15, apéndice xifoides. — 16, primera vértebra dorsal, articulada con la primera costilla. — 17, duodécima vértebra dorsal, articulada con la duodécima costilla.

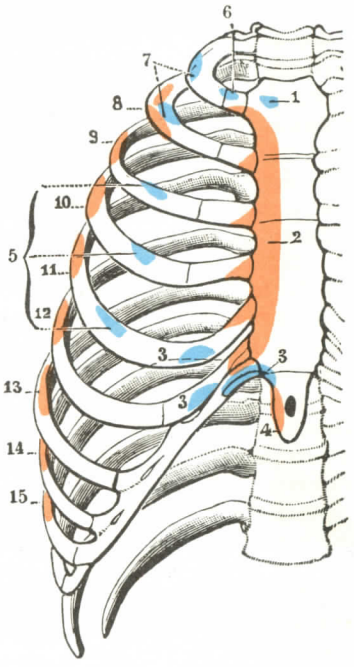

FIG. 124

El mismo con inserciones musculares.

1, esternocleidomastoideo. — 2, pectoral mayor. — 3, recto mayor del abdomen. — 4, transverso. — 5, pectoral menor. — 6, subclavio. — 7, digitación superior del serrato mayor. — 8, 9, 10, 11, 12, 13, 14, 15, segunda a novena digitaciones del mismo músculo.

(Para las inserciones musculares en las costillas primera y segunda, véase en la página 105 la figura especial para estos dos huesos.)

Es mucho más extensa por abajo que por arriba y representa un plano inclinado de arriba abajo y de atrás a delante.

En ella encontramos sucesivamente, de dentro a fuera: 1.º, la cara anterior del esternón; 2.º, las articulaciones condrosternales, en número de siete, formadas por la unión de los siete primeros cartílagos costales con el borde correspondiente del esternón; 3.º, los cartílagos costales; 4.º, las articulaciones de estos cartílagos con las costillas; 5.º, la extremidad anterior de los espacios intercostales y la extremidad anterior de las costillas hasta el ángulo anterior de estas últimas, que constituye el límite lateral de la región.

b) *Cara posterior.* — La cara posterior o dorsal (fig. 125) está limitada igualmente por dos líneas que pasan por el ángulo posterior de las costillas. Estas dos líneas son muy oblicuas hacia abajo y afuera, debido a que, como hemos visto

antes, este ángulo posterior de las costillas está tanto más apartado de la columna vertebral cuanto más inferior es la costilla en que se le considera.

En la línea media, la cara posterior del tórax está formada por la serie de las apófisis espinosas de las vértebras dorsales.

A cada lado de la línea media encontramos en ella sucesivamente: 1.°, los canales vertebrales; 2.°, la serie de las apófisis transversas de las vértebras dorsales; 3.°, las articulaciones del vértice de esta apófisis con la tuberosidad de las costillas; 4.°, la extremidad posterior de los espacios intercostales y la cara externa de las costillas, hasta el nivel de su ángulo posterior, el cual constituye el límite lateral de esta región.

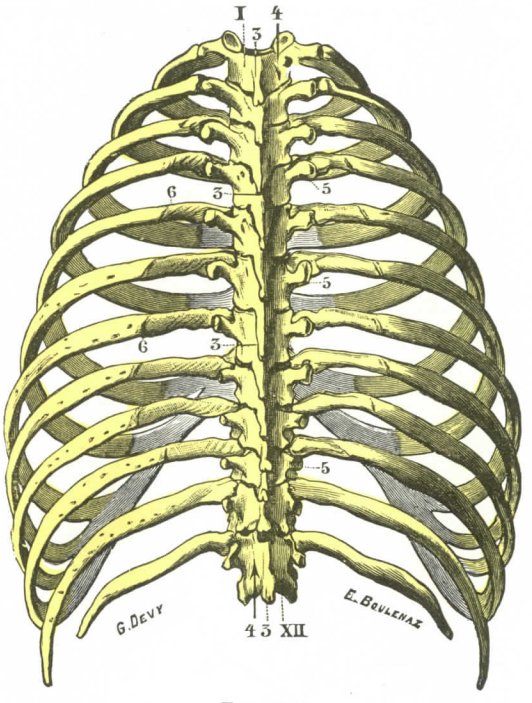

FIG. 125

Tórax visto por su cara posterior.

I, primera vértebra dorsal. — XII, duodécima vértebra dorsal. — 3, 3, apófisis de las vértebras dorsales. — 4, 4, canales vertebrales. — 5, 5, apófisis transversas, articulándose por su vértice con la extremidad posterior de las costillas. — 6, 6, ángulos posteriores de las costillas, alejándose tanto más de la columna vertebral cuanto más inferior es la costilla.

c) *Caras laterales.* — Las caras laterales, en número de dos, derecha e izquierda, ocupan todo el espacio comprendido entre las dos caras precedentes (fig. 126). Convexas a la vez en sentido vertical y en sentido transversal, están estas dos caras constituidas por las doce costillas y los once espacios intercostales que quedan entre ellas.

α) Los *arcos costales,* lejos de ser horizontales, se inclinan todos ellos de arriba abajo y de atrás a delante, formando así con la columna vertebral un ángulo agudo de seno inferior. Es de notar que esta oblicuidad es tanto mayor cuanto más nos aproximamos a la base del tórax.

β) En cuanto a los *espacios intercostales,* se inclinan naturalmente en el mismo sentido que las costillas; son siempre además más anchos por delante que por detrás. Comparados entre sí, estos espacios distan mucho de ser uniformes: el primero y el segundo son a la vez los más cortos y los más anchos; su amplitud disminuye del tercero al séptimo. Los cuatro últimos aumentan de anchura de arriba abajo, de lo cual resulta que los espacios más estrechos son los que ocupan la parte media del tórax.

2.° **Superficie interior del tórax.** — Vista por dentro, la jaula torácica ofrece un aspecto que difiere considerablemente de la configuración exterior de esta misma cavidad. En vez de ser cóncava en toda su extensión, como lo hace presumir la forma cilíndrica que hemos atribuido anteriormente, en su parte posterior presenta una considerable prominencia, formada por la columna vertebral, que parece ir al encuentro del esternón. De este modo, en su parte posterior, la columna dorsal tabica la cavidad torácica y la divide en dos cavidades secundarias y laterales. En cada una de estas cavidades se aloja el pulmón correspondiente. El tabique

que las separa, incompleto en el esqueleto, se halla completado, en el sujeto revestido de partes blandas, por toda una serie de órganos colocados entre la columna vertebral y el esternón y cuyo conjunto constituye los llamados *mediastinos*. Por lo demás en la superficie interior del tórax se distinguen, como en la superficie exterior, cuatro regiones o caras: una *anterior* o *esternal*, otra *posterior* o *vertebral* y dos *laterales*.

a) *Cara anterior.* — La cara anterior es cóncava y sus límites y elementos anatómicos son exactamente los mismos que la de la superficie exterior, por lo cual es inútil repetirlos aquí.

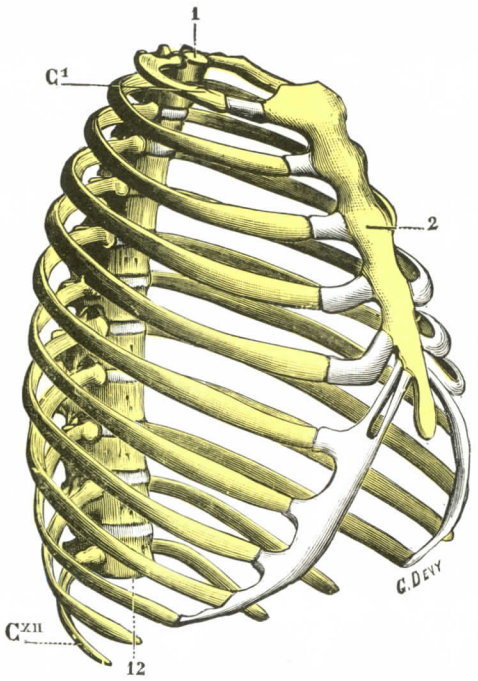

FIG. 126

Tórax visto por su cara lateral.

1, primera vértebra dorsal. — 2, esternón. — 12, duodécima vértebra dorsal. — C¹, primera costilla. — CXII, duodécima costilla.

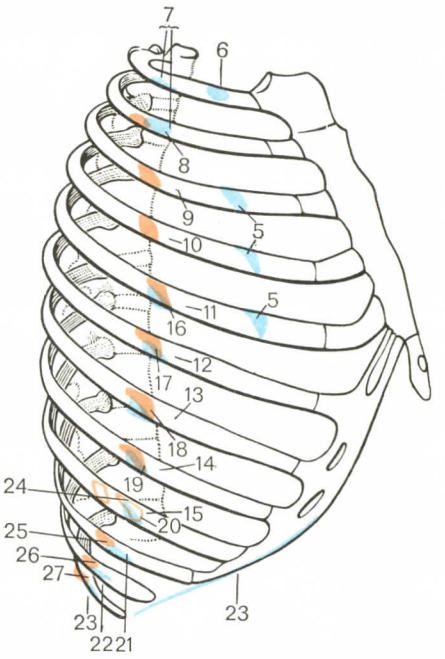

FIG. 127

El mismo con inserciones musculares.

Del 1 al 15, como en la figura 124. — 16, 17, 18, 19, 20, 21, 22, 23, digitaciones del oblicuo mayor.—23', oblicuo menor.—24, 25, 26, 27, digitaciones del dorsal ancho.

b) *Cara posterior.* — En la cara posterior encontramos: 1.°, en la línea media, la columna dorsal, más ancha por abajo que por arriba; 2.°, a cada lado de esta columna, dos canales verticales, destinados a alojar el borde posterior de los pulmones, por lo cual han recibido el nombre de *canales pulmonares*. La considerable profundidad de estos canales es esencialmente propio del hombre, considerándose una consecuencia de su adaptación a la actitud bípeda.

c) *Caras laterales.* — Las caras laterales, formadas como en la superficie exterior por las costillas y los espacios intercostales, son cóncavas y están muy inclinadas de arriba abajo y de dentro a fuera.

3.° Vértice del tórax. — El vértice o *circunferencia superior* del tórax (figura 128) está constituido: 1.°, por delante, por la horquilla esternal; 2.°, por detrás,

por el cuerpo de la primera vértebra dorsal, y 3.°, por los lados, por el borde interno de la primera costilla.

Representa un orificio elíptico cuyo diámetro mayor es transversal, a través del cual pasan todos los órganos que del cuello descienden a la cavidad del tórax, o viceversa, los que suben del tórax hacia el cuello. El plano de este orificio no es exactamente horizontal; está ligeramente inclinado de arriba abajo y de atrás a delante, de tal modo, que una línea horizontal a nivel de la horquilla esternal y dirigida hacia atrás iría a parar, no a la primera vértebra dorsal, sino a la segunda. El diámetro anteroposterior del vértice del tórax mide, por término medio, 5 centímetros: su diámetro transversal varía entre 10 y 13 centímetros.

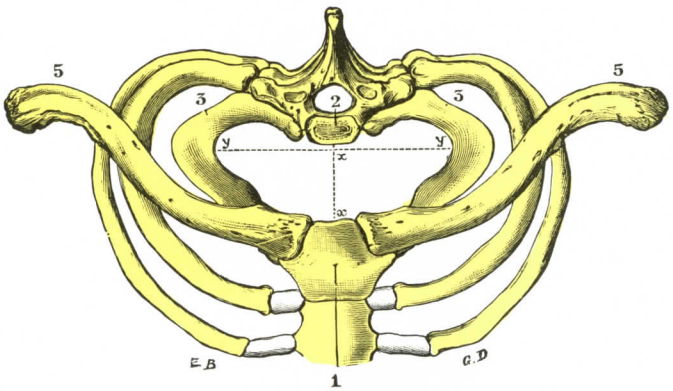

FIG. 128

Tórax visto por arriba.

1, mango del esternón. — 2, cuerpo de la primera vértebra dorsal. — 3, 3, primeras costillas. — 5, 5, clavículas. *x x*, diámetro anteroposterior de la abertura superior del tórax. — *y y*, diámetro transversal de la misma abertura.

4.° Base del tórax. — La base o *circunferencia inferior* del tórax, mucho más ancha que la precedente, está formada: 1.°, por detrás, por el borde inferior del cuerpo de la duodécima vértebra dorsal; 2.°, por delante, por la base del apéndice xifoides; 3.°, por los lados, por los cartílagos costales de las seis últimas costillas, subiendo oblicuamente de abajo arriba, de la duodécima costilla hacia el esternón. Su diámetro anteroposterior mide, por término medio, 12 centímetros, y su diámetro transversal, 26 centímetros. El plano de la base del tórax se halla muy inclinado de arriba abajo y de delante atrás. Separa la cavidad torácica de la abdominal, y en el sujeto revestido de partes blandas está ocupado por un tabique musculoaponeurótico que estudiaremos en la miología, el diafragma.

Así constituida, la circunferencia inferior del tórax presenta tres escotaduras: dos *escotaduras posteriores,* derecha e izquierda, formadas por la duodécima costilla al convergir oblicuamente sobre la columna vertebral, y una *escotadura anterior y media,* constituida por la doble serie de cartílagos costales, que suben oblicuamente hacia el apéndice xifoides.

La anchura de esta última escotadura, muy variable según la edad, el sexo y también en los distintos sujetos, la mide un ángulo, el *ángulo xifoideo,* cuyo vértice corresponde a la base del apéndice xifoides y los lados son los mismos que los de la propia escotadura. CHARPY, que ha estudiado muy atentamente el ángulo xifoideo en más de 200 sujetos de todas edades y condiciones, ha llegado a deducir: 1.°, que este ángulo mide, por término medio, 75° en el hombre y 70° en la mujer; 2.°, que es más abierto en los monos antropoides que en el hombre, y más abierto

también en el feto y en el niño que en el adulto; 3.º y último, que resulta considerablemente modificado por las influencias patológicas, aumentado, por ejemplo, en el enfisema, se estrecha, al contrario, en la tisis y por el uso del corsé. Las cifras obtenidas por GRÉGOIRE difieren algo de las obtenidas por CHARPY. El ángulo xifoideo o *ángulo condral* mediría por término medio 80° en el hombre, 75° en la mujer. A un ángulo xifoideo estrecho corresponde un diámetro anteroposterior de la base del tórax aumentado; inversamente, este diámetro disminuye cuando el ángulo xifoideo aumenta. En el vivo el ángulo se abre en la inspiración forzada y tiende a cerrarse en la espiración así mismo forzada.

5.º **Desarrollo general del tórax.** — Considerada en su evolución general, la caja torácica sufre en las diferentes edades de la vida importantes modificaciones morfológicas, y, por consiguiente, debe ser estudiada sucesivamente en el feto, en el recién nacido, en el adulto y en el viejo.

a) *En el feto,* el tórax, singularmente desarrollado en sentido anteroposterior, se proyecta hacia delante, como en los cuadrúpedos. Su base es muy ancha relativamente a su vértice, y sus canales posterolaterales, tan profundos en el adulto, apenas se notan aquí o faltan en absoluto. Es casi superfluo indicar que estas disposiciones anatómicas están maravillosamente relacionadas con el desarrollo de las vísceras que la caja torácica está destinada a contener. De modo que: 1.º, el predominio del diámetro anteroposterior depende del considerable desarrollo del corazón y del timo, que ocupan la línea media; 2.º, la relativa exigüidad de las dimensiones transversales depende del desarrollo, todavía muy escaso, de los órganos respiratorios; 3.º y último, la extensión de la base se explica claramente por el volumen relativamente enorme de las vísceras abdominales, del hígado principalmente, que se alojan en ella. De modo que aquí, como en todas partes, el esqueleto es un elemento dócil que la función domina según sus necesidades; de ello es nueva prueba lo que pasa en la época del nacimiento.

b) *En el recién nacido,* el tórax es corto y el vientre prominente. El borde superior de la horquilla esternal corresponde al cuerpo de la primera vértebra dorsal. Pero el bloque pulmonar, hasta este momento simple órgano de espera, entra de súbito en escena, y con la misma rapidez adquiere un volumen doble y hasta triple del que tenía antes, y, por consiguiente, empuja en todos sentidos las paredes de la caja torácica; ésta, siempre dócil, se ensancha en todos sentidos, y principalmente en su diámetro transversal. Al propio tiempo empiezan a dibujarse los ángulos de las costillas, se labran los canales posterolaterales, aumenta la curvatura de las costillas, y el tórax, en su conjunto, toma paulatinamente la forma redondeada de características del adulto.

c) *En la pubertad,* la cavidad torácica continúa creciendo a medida que la función respiratoria adquiere mayor importancia, crecimiento que de ordinario aumenta hasta los veinte o veinticinco años en la mujer y los treinta o treinta y cinco en el hombre.

d) *En el viejo,* el tórax experimenta como una especie de regresión: las diferentes piezas de que se compone primitivamente el esternón están soldadas entre sí; los cartílagos costales están también osificados; las articulaciones, tanto posteriores como anteriores, de los arcos costales pierden paulatinamente su elasticidad y su movilidad, de modo que toda la caja torácica tiende a transformarse en una pieza única, lo cual está en consonancia con el hecho observado de que en la extrema vejez la respiración se efectúa casi exclusivamente por la acción del diafragma.

Inserciones musculares. — Sobre este particular véanse las figuras 110, 111, 117, 124 y 127.

Indice torácico. — El *diámetro anteroposterior externo* del tórax está representado por una línea horizontal que, partiendo de la base del apéndice xifoides, va hacia atrás hasta

la columna vertebral. El *diámetro transverso* está representado por una línea transversal, que corresponde al mismo plano y corta la séptima costilla en su parte media.

En el vivo, las medidas del diámetro deben ser tomadas, sucesivamente, después de una inspiración máxima y al final de una máxima espiración.

El *índice torácico de la amplitud,* que es el que de ordinario se indaga, está representado por la relación centesimal del segundo de estos diámetros con el primero, de donde resulta:

$$\text{INDICE} = \frac{\text{Diámetro transverso} \times 100}{\text{Diámetro anteroposterior}}$$

Este índice, medido en el adulto, alcanza por término medio 127 en el esqueleto y 140 en el cadáver fresco (WEISGERBER, *T. inaugural,* París, 1879). Según este último observador, el índice torácico de la mujer es generalmente inferior al del hombre. Relativamente bajo en el feto, en el cual es inferior o igual a 100, aumenta progresivamente desde la época del nacimiento hasta los treinta años, queda estacionario en la edad adulta y disminuye en la vejez.

DUCOUMAN DE CARRITZ, en un trabajo publicado a principios de este siglo, daba las cifras siguientes en niños de 6 a 16 años:

Edad	D. A. B.	D. T.	Indice torácico
6 a 8 años	13,07	18,94	144
8 a 10 años	14,08	20,69	146
10 a 12 años	14,29	21,79	149
12 a 14 años	15,11	22,63	150
14 a 16 años	16,9	25	154

Examinado en la serie de los mamíferos, el índice torácico es de 112 en los antropoides, de 86 en los pitécidos, de 98 en los cébidos, de 86 en los lemúridos, de 103 en los quiróptidos, de 118 en los insectívoros, de 76 en los carnívoros, de 56 en los rumiantes, de 116 en los monotremos. Los índices mayores corresponden a los animales claviculados, de donde hemos de concluir, como lo hizo WEISGERBER, la existencia de una estrecha correlación entre la presencia de la clavícula y la amplitud del pecho.

Perímetro torácico. — El perímetro torácico indica la circunferencia exterior del tórax cubierto de las partes blandas. Se mide a diferentes alturas por medio de una cinta métrica estando los brazos colgando a lo largo del cuerpo: perímetro axilar, perímetro xifoideo. En el vivo las medidas deben tomarse a la misma altura, al final de una inspiración máxima y de una espiración máxima. La diferencia de los dos números obtenidos indica en cierta medida el valor respiratorio del individuo al suministrar el valor de la *amplitud torácica.* Observemos, sin embargo, que este método de medida no da indicación alguna sobre las variaciones del diámetro vertical, es decir, sobre el juego del diafragma y la altura del cono pulmonar.

Deformación por el corsé, tórax en embudo. — El uso de un corsé muy apretado produce en la morfología general del tórax modificaciones más o menos profundas. Bajo la influencia de la constricción casi permanente que ejerce el corsé sobre el tórax inferior, las cinco o seis últimas costillas son empujadas hacia dentro, en sentido de la línea media, de lo cual resulta, en primer lugar, que el diámetro transversal del tórax disminuye progresivamente de la 8.ª o de la 9.ª costilla hasta la 12.ª y que el tórax en su conjunto reviste la forma, no de un cono, sino de un barril. Así mismo resulta que el ángulo xifoideo, que, como hemos visto, es de 75° en la mujer, disminuye de un modo más o menos considerable, pudiendo llegar a desaparecer por completo. En efecto, CRUVEILHIER vio una anciana cuyo tórax, en forma de barril, atestiguaba la costumbre de usar un corsé muy apretado, de tal modo que el cartílago de la 7.ª costilla izquierda había llegado a ponerse en contacto con el cartílago homónimo del lado opuesto.

El encogimiento del tórax inferior por el corsé trae naturalmente por consecuencia cierta dislocación de las vértebras torácicas y abdominales. *Por parte del tórax,* los pulmones

y el corazón son empujados hacia arriba; el diafragma se dobla sobre sí mismo, y como las costillas en que se inserta están casi inmóviles, su acción respiratoria resulta muy escasa, la cual se efectúa entonces según el tipo costosuperior. *Por parte del abdomen,* el hígado y el bazo son empujados hacia dentro, en sentido de la línea media; además, como la región que ocupan resulta insuficiente para contenerlos, se dislocan hacia abajo, tomando de la parte inferior del abdomen el espacio que les falta. De ordinario, el *hígado* presenta en su cara convexa un surco de constricción, unas veces transversal y otras oblicuo, el cual corresponde al punto más estrechado del tórax y divide el órgano en dos partes: una superior, que se oculta debajo del diafragma, y otra inferior, que flota libremente dentro del abdomen inferior, parte que a veces desciende hasta más abajo de las crestas iliacas. El *riñón derecho,* arrastrado por el hígado, desciende también a lo largo de la columna vertebral. En cuanto al *estómago,* aprisionado entre el hígado y el bazo que se ven empujados el uno hacia el otro, también emigra hacia el abdomen inferior; en esta dislocación, como el cardias está fijo, el píloro desciende y se aproxima a la línea media, arrastrando consigo al *duodeno* y empujando ante sí al *colon transverso.* En este caso el estómago toma una dirección más o menos vertical, y ocupando la parte más declive el pequeño fondo de saco, tiene éste que soportar el principal peso de los alimentos. Por esto no es raro ver que esta región se dilata progresivamente, acabando por formar una verdadera bolsa, la *bolsa subpilórica,* la cual desciende a veces hasta la pelvis y aun más: nosotros la hemos visto, en un caso, descansar sobre el estrecho superior.

El defecto de conformación conocido con el nombre de *pecho en embudo (Trichterbrust* de los anatomistas alemanes) está caracterizado por una depresión infundibuliforme situada en la parte media y anterior del tórax, un poco por encima del apéndice xifoides. Esta depresión resulta de una incurvación especial de la parte inferior del esternón, la cual describe un arco de círculo de convexidad posterior, arrastrando naturalmente hacia atrás los cartílagos costales que se insertan en esta porción. El tórax en embudo, estudiado en Alemania por EGGEL, FLESCH, EBSTEIN y KLEMPERER, y en Suiza por EICHHORST, ha sido descrito en Francia por RAMADIER y SERIEUX, los cuales, a los casos ya conocidos, han añadido cinco observaciones personales. Estos últimos autores rechazan decididamente la influencia del raquitismo en la producción del tórax en embudo, y como no han encontrado este vicio de conformación más que en alienados, lo consideran como un estigma físico de degeneración. Semejante interpretación nos parece tan prematura como las conclusiones de la misma naturaleza que se han formulado sobre anomalías de los demás órganos, por ejemplo, del pabellón de la oreja. En efecto, CAPITAN y VARIOT han observado el tórax en embudo en sujetos de mente sana. Nosotros mismos lo hemos encontrado en tres sujetos (dos hombres y una mujer) procedentes de las salas del Hotel Dieu de Lyon, y por cierto nada tenían de alienados. Por otra parte, dos médicos militares, SERVIER y AUBERT, refieren que, con ocasión de los reconocimientos motivados por el reclutamiento, han observado muchas veces el defecto de conformación de que tratamos.

CAPITULO IV

CABEZA OSEA

Situada encima de la columna vertebral y sostenida por el atlas, la cabeza es la parte más elevada del esqueleto. Es así mismo la parte más importante y complicada.

Se divide en dos porciones distintas: una de ellas forma una caja ósea que contiene el encéfalo, es el *cráneo;* la otra está destinada a alojar la mayor parte de los órganos de los sentidos y a prestar apoyo a los órganos de la masticación, es la *cara.*

Describiremos sucesivamente y en seis artículos distintos:

1.° *Los huesos del cráneo;*
2.° *El cráneo en general;*
3.° *Los huesos de la cara;*
4.° *La cara en general;*
5.° *Las regiones comunes al cráneo y a la cara;*
6.° *El cráneo desde el punto de vista antropológico.*

ARTICULO PRIMERO

HUESOS DEL CRANEO

El cráneo (de χρανος, *casco)* ocupa la parte superior y posterior de la cabeza; es una caja destinada a alojar y proteger la parte más noble del eje nervioso central, el encéfalo. La caja craneal ofrece, por sus relaciones con el encéfalo, una importancia particular. Ciertamente no hay otra región en el esqueleto que interese en tan alto grado al anatomista, al fisiólogo, al antropólogo y al clínico a la vez.

El cráneo está esencialmente constituido por ocho piezas óseas.

De estos ocho huesos, cuatro son impares y situados en la línea media. Se llaman, de delante atrás: *frontal, etmoides, esfenoides* y *occipital.* Cuatro son pares: los dos *parietales* y los dos *temporales.*



DIAGRAMA DE LOS HUESOS DEL CRÁNEO.

Existen muchas veces, además de los huesos citados, huesecitos supernumerarios, en mayor o menor número y más o menos desarrollados, llamados *huesos wormianos,* a los que dedicaremos un párrafo especial.

Las diversas piezas óseas que constituyen la caja craneal pertenecen al grupo de los huesos planos. Están formadas por dos láminas de tejido compacto, denominadas *tabla externa* y *tabla interna,* hallándose comprendida entre ellas una capa, muy variable en espesor, de tejido esponjoso que se llama *diploe.*

La *tabla externa* es generalmente lisa y regularmente convexa; en la base del cráneo presenta eminencias y anfractuosidades más o menos rugosas, en relación con los órganos *(vasos y nérvios)* que la atraviesan y con los que *(músculos y ligamentos)* toman en dicho punto alguna inserción.

La *tabla interna* es de ordinario un poco más delgada que la tabla externa. Aplicada a la superficie del encéfalo, se amolda a la misma, a manera de cera blanda, sobre las irregularidades de los hemisferios; encontramos en consecuencia en ella numerosos surcos o *impresiones digitales,* correspondientes a las circunvoluciones, así como partes salientes, llamadas *eminencias mamilares* (*ruga cerebralia* de los anatomistas alemanes), en relación con las anfractuosidades, Como es de suponer, estas eminencias y estas depresiones destruyen todo paralelismo entre la tabla interna y la tabla externa, de forma que la superficie exterior del cráneo no puede reproducir de ninguna manera los detalles de los pliegues cerebrales. Este solo hecho, a falta de otros, bastaría para destruir la célebre teoría frenológica de GALL.

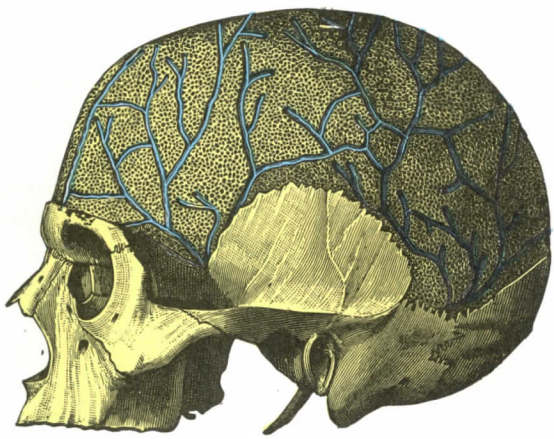

FIG. 129

Cara lateral del cráneo.

(La tabla externa de los huesos de la bóveda se ha suprimido para que puedan verse el diploe y sus conductos venosos.)

Lo mismo que las circunvoluciones cerebrales, las arterias y los gruesos conductos venosos que existen entre el encéfalo y la superficie interior del cráneo imprimen en la tabla interna las huellas de su paso. De aquí la existencia de *canales vasculares,* arteriales y venosas, que será siempre fácil determinar y distinguir, por su aspecto y situación, de las *impresiones digitales* producidas en esta misma tabla interna por las circunvoluciones.

Los huesos del cráneo presentan, finalmente, *agujeros* en gran número y muy variables en sus dimensiones: unos atraviesan el hueso de parte a parte, estableciendo de este modo una comunicación entre la cavidad craneal y el exterior; otros se detienen en el diploe y se abren entonces en la tabla interna o en la externa, en otros términos, en el interior del cráneo o en el exterior. Todos estos orificios están destinados a dar paso a nervios o vasos.

1. Frontal o coronal

El frontal o coronal es un hueso impar, central y simétrico que ocupa la parte más anterior del cráneo. Los antiguos anatomistas lo han comparado a una concha durante mucho tiempo; representa, según la muy apropiada comparación de CRUVEILHIER, un segmento considerable de esfera hueca. Este hueso está situado por delante de los parietales y del esfenoides, con los que se articula para cerrar, en la parte anterior, la cavidad craneal. Se articula también, por abajo, con el etmoides, los huesos propios de la nariz, los malares, los unguis y los maxilares superiores. Gracias a estas últimas conexiones, constituye una parte importante del esqueleto de la cara e interviene en buena parte en la formación de las cavidades orbitarias y nasales. El frontal, a causa de su configuración, presenta *tres caras:* una *cara an-*

terior, una *cara posterior* y una *cara inferior.* Estas tres caras están claramente limitadas por *tres bordes.* Describiremos separadamente cada uno de estos elementos:

1.º Cara anterior o cutánea. — La cara anterior exocraneal (fig. 130) corresponde a los tegumentos, de los que está separada, sin embargo, por los músculos frontales.

Convexa y lisa en toda su extensión, presenta en los individuos jóvenes una sutura central que desaparece en el adulto, *sutura frontal media* o *metópica* (véase más adelante). En la misma línea media e inmediatamente por encima de la raíz de la nariz existe una ligera eminencia, la *protuberancia frontal media* o *glabela.*

A los lados encontramos dos eminencias redondeadas situadas por debajo de una superficie lisa; son las *protuberancias frontales laterales,* generalmente más pronunciadas en la mujer que en el hombre; son así mismo mucho más marcadas en el feto que en el niño y en el adolescente que en el adulto.

A su lado externo, y sirviéndole muchas veces de límite, se encuentra con alguna frecuencia (de 20 a 25 por ciento) un canal vascular, más o menos profundo, oblicuamente dirigido de abajo arriba y de dentro a fuera; por él corre una arteriola, que proviene, según los casos, de la temporal superficial o de la supraorbitaria.

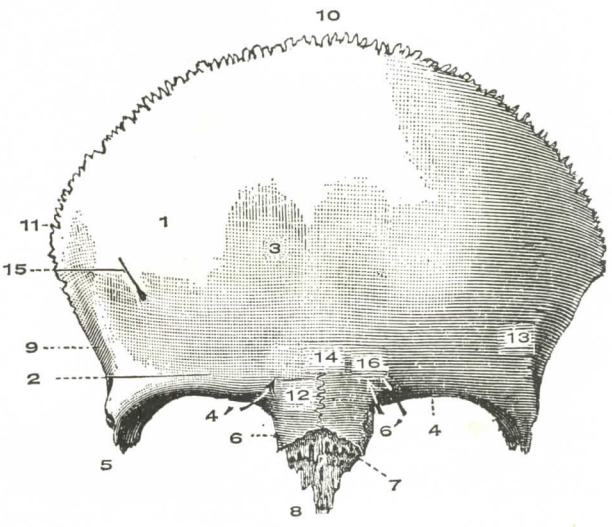

FIG. 130

Frontal visto por su cara anterior.

1, eminencias frontales laterales. — 2, arcos ciliares. — 3, tuberosidad frontal. — 4, arcos orbitarios, con 4', escotadura supraorbitaria, transformada en el lado izquierdo en un agujero supraorbitario. — 5, apófisis orbitarias externas. — 6, 6', apófisis orbitarias internas. — 7, escotadura nasal. — 8, espina nasal. — 9, carilla temporal del frontal. — 10, 11, borde superior. — 12, vestigios de la sutura metópica. — 13, cresta lateral del borde frontal. — 14, eminencia frontal media o glabela. — 15, canal vascular inconstante. — 16, escotadura frontal.

Por debajo de las protuberancias frontales laterales se encuentran los *arcos ciliares* u *orbitarios,* eminencias transversales y arqueadas que corresponden a las cejas. Su desarrollo está en relación con el de los senos frontales (véase más adelante).

Finalmente, en la parte más externa e inferior de esta cara, se encuentra una pequeña superficie triangular, separada del resto de la cara anterior por una cresta siempre muy marcada, *cresta lateral del frontal,* la cual se continúa hacia atrás con una línea análoga del parietal y circunscribe en este punto la fosa temporal. Designaremos esta pequeña superficie triangular con el nombre de *carilla temporal del frontal.*

2.º Cara inferior u orbitaria. — La cara inferior del frontal (fig. 131) corresponde a la órbita, de la cual forma la pared superior, y a la región etmoidonasal. Está separada de la cara precedente por los arcos ciliares u orbitarios y por la glabela. Su dirección general es horizontal.

Ofrece en su centro una gran escotadura rectangular, en forma de **U** abierta hacia atrás, cuyo eje mayor es anteroposterior: la *escotadura etmoidal,* así llamada

por alojar la parte superior del etmoides. Delante de esta escotadura se encuentra, a manera de espolón, una larga apófisis llamada *espina nasal del frontal* (fig. 131, 8). Rugosa por delante para articularse con los huesos propios de la nariz, esta espina ofrece por detrás dos pequeños canales, separados uno de otro por una pequeña cresta cervical: la cresta se articula con la lámina perpendicular del etmoides, al paso que los dos canales forman parte de la bóveda de las fosas nasales.

En los bordes de la escotadura etmoidal se encuentran los dos orificios anchos e irregulares de los senos frontales, y por detrás de estos orificios, muchas semicarillas que en el cráneo articulado son completadas por las del etmoides. Se encuentran, además, dos pequeños canales transversales, uno anterior (11) y otro posterior (12), que reunidos con dos canales semejantes situados en la cara superior del etmoides, constituyen dos conductos que van de la órbita a la cavidad craneal; son los dos *conductos etmoidales* o *conductos orbitarios internos* (véase *Orbita*). Dan paso a vasos y nervios.

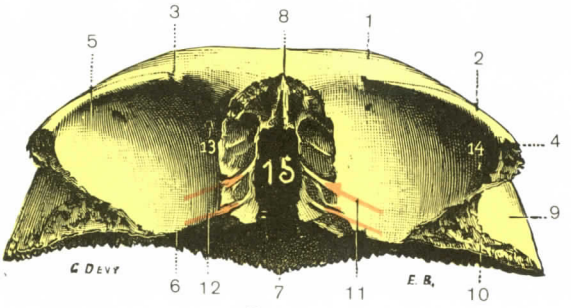

FIG. 131

Frontal visto por su cara inferior.

1, arcos ciliares. — 2, arcos orbitarios. — 3, escotadura supraorbitaria.—4, apófisis orbitarias externas.—5, fosas orbitarias.—6, borde posterior. — 7, borde superior. — 8, escotadura nasal, con la espina nasal. — 9, carilla temporal del frontal. — 10, superficie triangular que se articula con el esfenoides. — 11, 12, canales transversales destinados a formar los conductos orbitarios internos. — 13, carilla troclear. — 14, fosita lagrimal. — 15, escotadura etmoidal.

A cada lado de la escotadura etmoidal se encuentran, formando la cara inferior del frontal, dos superficies triangulares, cóncavas y lisas, llamadas *fosas orbitarias* (5). Se distingue en ellas: 1.°, por delante y afuera, una fosita, la *fosita lagrimal* (14), donde se aloja la porción principal de la glándula de este nombre; 2.°, hacia delante y adentro, una pequeña depresión comúnmente poco visible, la *fosita troclear* (13), que da inserción a la polea fibrocartilaginosa en la que se refleja el tendón del oblicuo mayor (véase *Músculos del ojo*).

3.° Cara posterior o cerebral. — Cóncava y mirando hacia atrás en sus tres cuartos superiores, convexa y dirigida hacia arriba en su cuarto inferior, la cara posterior del frontal (fig. 132) se relaciona en toda su extensión con los lóbulos anteriores del cerebro: es la *cara cerebral* del hueso.

Presenta en la línea media, estudiándola de arriba abajo: 1.°, un *canal* vertical (6) que corresponde al seno longitudinal superior; 2.°, una cresta, la *cresta frontal* (7), que sigue al canal precedente y en la que se inserta la hoz del cerebro; 3.°, por debajo de esta cresta, un agujero, el *agujero ciego* (8), substituido algunas veces por una simple escotadura que completa el etmoides; este agujero, que da paso a una prolongación fibrosa de la hoz del cerebro y algunas veces a una pequeña vena, se encuentra con frecuencia obliterado en el cráneo de los viejos; 4.°, por detrás del agujero ciego, la escotadura etmoidal, ya estudiada en la cara precedente.

A cada lado de la línea media se encuentran, en la cara posterior del frontal: 1.°, hacia arriba, dos excavaciones más o menos grandes, que son las *fosas frontales* (1), correspondientes a las protuberancias del mismo nombre; 2.°, hacia abajo y atrás, dos superficies convexas, las *eminencias orbitarias* (3), con muchas depresiones *(impresiones digitales)* y prominencias *(eminencias mamilares)*, que se hallan en relación con las circunvoluciones y las anfractuosidades del lóbulo anterior del cerebro.

4.° Bordes. — A causa de su situación, los tres bordes del frontal se denominan: *borde anterior, borde superior* y *borde posterior.*

a) *Borde anterior.* — El borde anterior u orbitonasal (fig. 130) separa la cara anterior del frontal de su cara inferior. Presenta en su centro una superficie extremadamente irregular (8), conocida con el nombre de *escotadura nasal.* Esta escotadura, que es la base de implantación de la espina nasal ya descrita, se articula, además, por su porción central con los huesos propios de la nariz, y por sus partes laterales, con la apófisis ascedente del maxilar superior.

A cada lado de la escotadura nasal se ven los *arcos orbitarios* (2), gruesos por la parte interna y delgados y cortantes por la externa, describiendo cada uno de ellos una curva regular de concavidad inferior. Se encuentran interrumpidos en el tercio interno por una escotadura, muchas veces convertida en agujero: es la *escotadura* o *agujero supraorbitario* (figura 130, 4'), por el que pasa el nervio frontal externo o supraorbitario. En el fondo de esta escotadura o de este agujero se encuentran con frecuencia uno o muchos orificios vasculares pequeños, que se pierden en el tejido esponjoso del diploe y en estado fresco son atravesados por pequeñas venas.

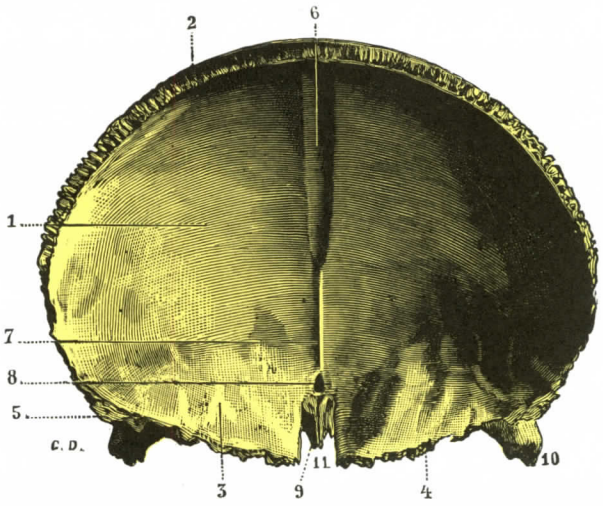

FIG. 132

Frontal visto por su cara posterior.

1, fosas frontales. — 2, borde superior. — 3, eminencias orbitarias. — 4, borde posterior. — 5, superficie rugosa para el esfenoides. — 6, canal para alojar el seno longitudinal superior. — 7, cresta frontal. — 8, agujero ciego. — 9, espina nasal. — 10, apófisis orbitarias externas. — 11, escotadura etmoidal.

Cada uno de los arcos orbitarios termina en sus dos extremos por dos apófisis dirigidas hacia abajo: son las apófisis orbitarias interna y externa. La *apófisis orbitaria interna,* ancha y delgada, se articula con el borde superior del unguis y la apófisis ascendente del maxilar superior. La *apófisis orbitaria externa,* mucho más gruesa y resistente, se une con el ángulo superior del hueso malar. El ser comúnmente muy salientes los arcos orbitarios hace que sean para los globos oculares un aparato de protección generalmente muy eficaz. Gracias a los mismos (Pozzi), un puñetazo *hincha* un ojo en vez de reventarlo.

b) *Borde superior.* — El borde superior o parietal (fig. 132, 2) ofrece una forma semicircular. Es sumamente dentado y se articula con el borde anterior de los parietales. Este borde está biselado a expensas de la tabla interna en la porción superior, y de la tabla externa en la porción inferior.

c) *Borde posterior.* — El borde posterior o esfenoidal (fig. 132, 4), dirigido hacia atrás, sirve de límite respectivo a la cara posterior (o cerebral) y a la cara inferior (u orbitaria). Se dirige un poco oblicuamente de arriba abajo y de fuera a dentro: por lo demás, es casi rectilíneo, delgado y cortante.

Interrumpido en su parte media por la escotadura etmoidal, el borde posterior del frontal se articula, en todos sus otros puntos, con las pequeñas alas del esfenoides.

En la unión del borde posterior con el borde superior existe una pequeña *carilla triangular,* muy rugosa, en la cual termina el borde anterior del frontal. Esta carilla (fig. 131, 10), adonde confluyen los tres bordes del frontal, está en relación, en un cráneo articulado, con una carilla semejante, que después estudiaremos al tratar de las alas mayores del esfenoides.

5.° **Conformación interior, senos frontales.** — El frontal es relativamente grueso y resistente en la porción vertical y en la apófisis orbitaria externa, y al contrario, muy delgado y muy frágil en su porción horizontal o bóveda orbitaria.

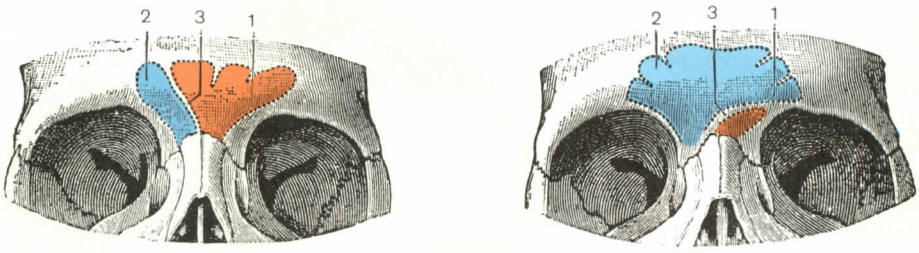

FIG. 133

Desviación del tabique intersinusal (T. J.).

A, tipo de tabique medianamente desviado. — B, tipo de tabique muy desviado: el tabique es casi horizontal y por esta causa el seno derecho se encuentra muy desarrollado; el izquierdo, por el contrario, está completamente atrofiado.
1, seno frontal izquierdo. — 2, seno frontal derecho. — 3, tabique intersinusal.

Las dos láminas de tejido compacto que entran en la constitución de todos los huesos del cráneo están adosadas casi directamente sin interposición de tejido esponjoso.

Por encima y a los lados de la escotadura nasal el frontal está excavado por dos cavidades, más o menos desarrolladas según los individuos y según la edad: los *senos frontales.*

Estas dos cavidades se abren en las fosas nasales, en el meato central, por medio del *infundibulum etmoidal.* De forma generalmente triangular, de base inferior, ambos senos están separados uno de otro por un tabique anteroposterior, generalmente muy delgado, sobre todo cuando los senos están muy desarrollados. Por delante, es decir, en su origen, el tabique es mediano, pero se desvía muy frecuentemente. A veces también tiene dirección transversal (fig. 133); en este caso, uno de los senos invade en el otro lado el seno próximo (2 veces de cada 20, según SIEUR). Ordinariamente los senos frontales están más desarrollados en el hombre que en la mujer. Miden, por término medio, de 20 a 25 milímetros de altura, por 25 a 30 milímetros de anchura; su profundidad varía de 10 a 15 milímetros. Estas dimensiones son las ordinarias, pero además del tipo medio que acabamos de considerar se observan tipos sinusales que pueden ser clasificados ora en el tipo de los grandes senos, ora en el tipo de los pequeños. En los *grandes senos* la cavidad puede desdoblar por detrás la parte interna de la bóveda orbitaria, extenderse por fuera hasta la apófisis orbitaria externa y prolongarse por arriba hasta las eminencias frontales. Los *pequeños senos,* frecuentes sobre todo en la mujer, pueden confundirse con una célula etmoidal cuando su volumen es particularmente restringido. Su cavidad se halla entonces en relación con la pared interna de la órbita y está situada por delante del borde inferior del hueso plano del etmoides y por encima del unguis. Sólo son accesibles por la órbita.

El seno frontal normal tiene tres paredes: anterior, posterior e interna, y una base. La *pared anterior,* subcutánea, es bastante gruesa, de 4 a 8 milímetros, excepto cuando el seno está muy desarrollado. La *pared posterior* o endocraneal es de pequeño grosor, por término medio un milímetro. La cavidad sinusal sólo está separada, pues, por una delgada hoja de la duramadre, del origen del conducto venoso, el *seno longitudinal,* que contiene, y del mismo cerebro. La *pared interna* constituye el tabique intersinusal. La base del seno o *pared orbitonasal* forma el

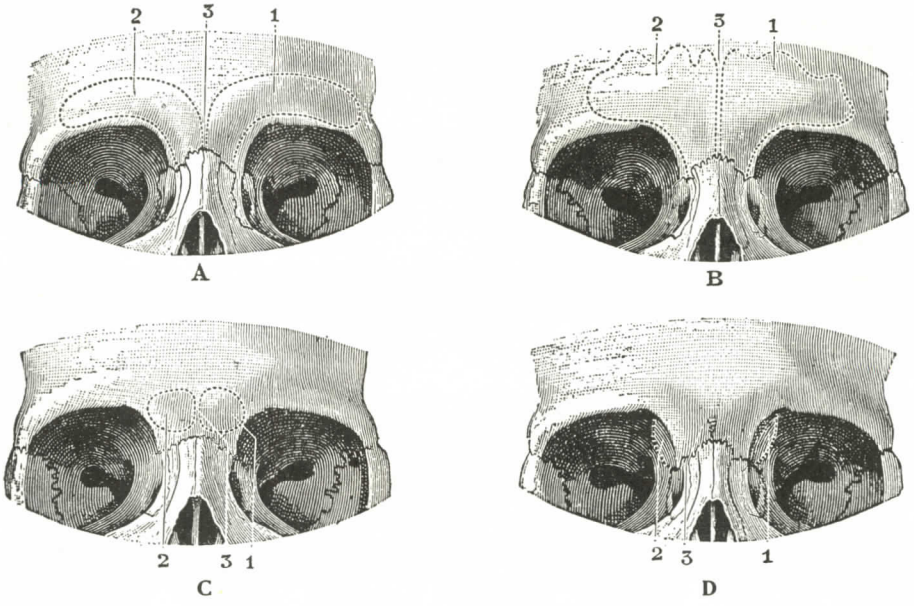

FIG. 134

Diversos tipos de senos frontales (T. J.).

A, tipo de seno grande extendido principalmente en anchura. — B, tipo de seno grande extendido principalmente en altura. — C, tipo de seno mediano. — D, tipo de seno pequeño (tipo orbitario). — 1, seno frontal izquierdo. — 2, seno frontal derecho. — 3, tabique intersinusal.

suelo sinusal. Por su porción externa el suelo corresponde a la órbita; es extremadamente delgado; la porción interna de este suelo se relaciona con las células etmoidales, que hasta pueden rechazar esta pared hacia arriba; dicha pared presenta en este caso eminencias prominentes en la cavidad, las *ampollas frontales.* Esta porción interna se relaciona con las fosas nasales cuando el seno está suficientemente desarrollado (fig. 135).

El *conducto frontal* se abre en la parte interna del suelo y pone en comunicación la cavidad sinusal con el meato medio de las fosas nasales (véase *Fosas nasales*). Es oblicuo de arriba abajo, de fuera a dentro y de delante atrás. Sus dimensiones son variables. Su longitud y su diámetro son proporcionales al desarrollo de las células etmoidales anteriores. Cuando éstas están poco desarrolladas, el conducto frontal es ancho y corto; por el contrario, cuando las células etmoidales se amplían hacia delante, estrechan y alargan el conducto.

La cavidad del seno frontal está tapizada en estado fresco por una mucosa dependiente de la mucosa de las fosas nasales (para más detalles véanse los *Tratados de Anatomía topográfica).*

Conexiones. — El frontal se articula con doce huesos: 1.º, los dos parietales; 2.º, el etmoides; 3.º, el esfenoides; 4.º, los dos malares; 5.º, los dos maxilares superiores; 6.º, los dos huesos propios de la nariz; 7.º, los dos unguis. De estos doce huesos, los cuatro primeros pertenecen al cráneo, y los ocho restantes son huesos de la cara.

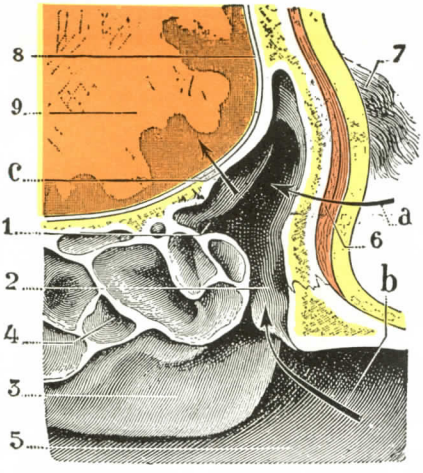

FIG. 135

Relaciones del seno frontal: corte sagital del seno frontal derecho que pasa inmediatamente por fuera de la línea media (cadáver congelado, segmento interno del corte) (T. J.).

1, seno frontal derecho. — 2, conducto nasofrontal. — 3, meato medio (más exactamente, cara cóncava del cornete medio, que forma la pared interna del meato medio; el corte ha desinsertado el cornete medio de la pared externa de la fosa nasal). — 4, células etmoidales. — 5, tabique de las fosas nasales. — 6, músculo ciliar. — 7, ceja. — 8, meninges. — 9, cerebro.

a, flecha que muestra el camino que sigue el cirujano para llegar al seno por la vía frontal. — *b*, flecha que muestra el punto por donde debe penetrar el pico de la sonda en el cateterismo del seno frontal. — *c*, vía seguida por la infección sinusal que se propaga al cerebro.

Inserciones musculares. — El frontal presta inserción a diez músculos, cinco por cada lado (figura 136). *En la eminencia frontal media,* al frontal (1) (esta inserción no es constante). *En la apófisis orbitaria interna,* al superciliar (2), al orbicular de los párpados (3), al elevador superficial del ala de la nariz y del labio superior (4) (esta última inserción no es constante). *En la carilla temporal,* al temporal o crotafites (5).

Desarrollo. — El frontal se desarrolla por *dos puntos de osificación primitivos,* uno para la mitad izquierda y otro para la derecha (figura 137). Aparecen entre el 40.º y el 50.º días en los arcos orbitarios y desde aquí se irradian hacia arriba por toda la porción vertical del frontal, y hacia atrás por la horizontal u orbitaria.

Independientemente de estos puntos primitivos, RAMBAUD y RENAULT han demostrado la existencia de *otros seis puntos de osificación secundarios,* tres a cada lado, los cuales aparecen un poco más tarde; el primero para la espina nasal, el segundo a nivel de la porción de hueso que se articula con el ala mayor del esfenoides, y el tercero un poco más abajo del punto que ocupará más tarde la polea de reflexión del oblicuo mayor.

Estos diferentes puntos de osificación, todavía separados el cuarto mes de la vida intrauterina (SERRES), se unen generalmente en el séptimo. Al nacer está aún dividido el frontal en dos mitades simétricas por una sutura media, la *sutura metópica,* que se borra paulatinamente; apenas si se nota en sus extremidades a los diez años, y desaparece del todo en la mayoría de los casos en el cráneo del adulto. Es de notar que, en el hombre como en los demás mamíferos, la parte inferior de la sutura metópica es la que se cierra últimamente y también la que más tiende a persistir en el adulto.

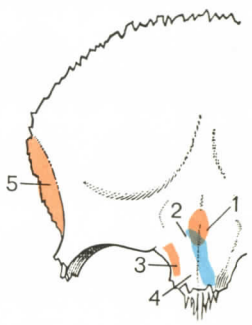

FIG. 136

Frontal visto por la cara anterior, con las inserciones correspondientes.

(Para la significación de las cifras, véase el texto: *Inserciones musculares.*)

Los senos frontales se desarrollan siempre después del nacimiento: están formados por la extensión a la parte correspondiente del frontal de las células etmoidales anteriores. Esta invasión del frontal por las células etmoidales empieza entre el cuarto y el sexto año y progresa lentamente de abajo arriba y de dentro a fuera. A la edad de ocho años los senos frontales no tienen más que 6 ó 7 milímetros de altura. Hasta mucho más tarde, de los quince a los veinte años, no adquieren todo su desarrollo, que realizan por el abombamiento hacia delante de la lámina anterior del hueso.

Variedades. — Entre las variedades anatómicas del frontal, debe en primer lugar mencionarse la persistencia, total o parcial, de la sutura metópica *(metopismo).* Esta disposición,

que se observa en la proporción de 1 por 100 en las razas europeas (BROCA), se halla en la proporción de 8 por 100 en los alemanes, según WELCKER, en la de 7,5 por 100 en los bávaros, según RANKE, y en la de 6,4 por 100 en los rusos, según W. GRUBER. — SIMON, estudiando desde este punto de vista especial los cráneos que habían presentado trastornos intelectuales, ha notado la persistencia de la sutura metópica en una proporción de 9,4 por 100. Según CALMETTE, el metopismo es una anomalía relativamente frecuente en las razas superiores, especialmente en las razas braquicéfalas (auverneses). Es mucho más raro en las razas inferiores (1 por 100 en los australianos y 8 por 100 en las razas blancas, según ANOUTCHINE); pero aun aquí es mucho más frecuente cuando estas razas son braquicéfalas (mincoples). Las razas cuaternarias ofrecen rarísimos ejemplares, tal vez a causa de nuestra pobreza en documentos humanos fósiles. Las condiciones de persistencia de la sutura metópica han sido estudiadas por el doctor PAPILLAULT sin que el autor haya llegado a conclusiones claras. Bastante a menudo se encuentra en el recién nacido, en la cuarta o quinta parte inferior de la sutura metópica, un ensanchamiento de esta sutura, constituyendo una verdadera fontanela supernumeraria: la *fontanela metópica* o *mediofrontal*, que no se confundirá con la fontanela supranasal o glabelar, que está situada un poco más abajo. La fontanela metópica, en la mayoría de los casos, es substituida en el adulto por una pieza ósea que puede quedar independiente: el *hueso metópico*, variable en sus dimensiones y en su forma. MAGGI lo ha encontrado en gran número de mamíferos de diversos órdenes. En casos anormales la fontanela metópica puede persistir en el adulto bajo la forma de una gran cicatriz cóncava y muy irregular, que podría ser tomada como residuo de lesiones traumáticas.

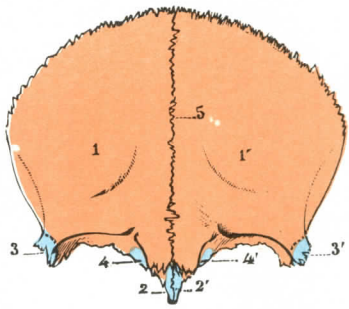

FIG. 137

Desarrollo del frontal *(esquemática)*.

1, 1', puntos primitivos. — 2, 2', puntos complementarios para la espina. — 3, 3', puntos complementarios para las apófisis orbitarias externas. — 4, 4', puntos complementarios para la cara interna de la órbita por debajo de la polea del oblicuo mayor. — 5, sutura metópica.

Un poco por dentro del agujero o de la escotadura supraorbitaria, C. KRAUSE ha señalado la existencia de una segunda escotadura, susceptible también de convertirse en agujero y destinada a dar paso al nervio frontal interno y a los vasos que le acompañan; es la *escotadura frontal* o *agujero frontal*, estudiado de nuevo por W. KRAUSE y por LOTZE. En cráneos de procedencias diversas (un total de 208 arcos orbitarios), este último observador ha encontrado la escotadura supraorbitaria 105 veces, el agujero supraorbitario 103 veces, la escotadura frontal 207 veces y una sola vez el agujero frontal.

En cuanto a los *senos frontales*, nada hay tan variable como su extensión; no es raro que invadan una gran parte de las bóvedas orbitarias; RUYSCH los ha visto extenderse hasta los parietales, disposición que es normal en algunos animales (elefante). Al contrario, en algunas ocasiones pueden faltar, como ha observado el profesor HYRTL, lo que recuerda el frontal de los monos. El tabique de separación de los senos frontales presenta a veces un orificio que hace comunicarlos. Por otra parte, puede ser doble y hasta triple: existen, en estos casos, tres o cuatro senos más o menos independientes. (Véanse, para más detalles, los *Tratados de Anatomía topográfica.*)

2. Etmoides

El etmoides (de ηθμος, *criba*, llamado así porque una de sus partes constituyentes está *acribillada* de agujeros) es un hueso impar, central, simétrico, situado delante del esfenoides, en la escotadura etmoidal del hueso frontal. De este modo forma parte de la base del cráneo y contribuye, en buena proporción, a formar parte de las órbitas y de las fosas nasales. Considerado desde el punto de vista puramente descriptivo, este hueso, al parecer muy complicado, se compone esencialmente de tres porciones, a saber: 1.°, una *lámina vertical* y media; 2.°, una *lámina horizontal*, que corta a la primera cerca de su extremo superior; 3.°, dos *masas laterales*, de forma irregularmente cúbica, suspendidas, a cada lado de la

línea media, de la cara inferior de la lámina horizontal. Estas tres partes constitutivas del etmoides se ven de un modo muy claro en un corte *verticotransversal* o *frontal del hueso* (fig. 138). Las estudiaremos separadamente.

1.º Lámina vertical. — La lámina vertical (fig. 138, 1), según acabamos de manifestar, está dividida en dos porciones, superior e inferior, por la lámina horizontal.

a) *Porción superior.* — La porción que se encuentra por encima de la lámina horizontal tiene la forma de una apófisis vertical y triangular, que se ha comparado a una *cresta de gallo;* es la *apófisis crista galli* (figs. 138, 1, y 140, 1). En ella se consideran una base, un vértice y dos bordes, posterior y anterior. Su *base* descansa sobre la lámina horizontal y se confunde con ella. Su *vértice,* generalmente redondeado y liso, presta inserción a la hoz del cerebro. El *borde posterior,* delgado, rectilíneo, oblicuamente dirigido de arriba abajo y de delante atrás, corresponde a la gran cisura interhemisférica del cerebro. El *borde anterior,* más grueso y casi vertical, se articula con el frontal y completa comúnmente el agujero ciego descrito en este último hueso.

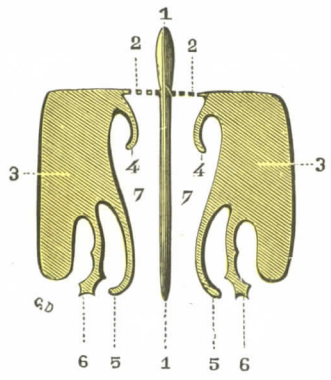

FIG. 138

Figura esquemática que representa un corte frontal del etmoides.

1, 1, porción vertical (lámina perpendicular y apófisis crista galli). — 2, 2, porción horizontal (lámina cribosa). — 3, 3, masas laterales. — 4, 4, conchas superiores. — 5, 5, conchas medias. — 6, 6, apófisis unciformes. — 7, 7, fosas nasales.

La apófisis crista galli, muy fuerte y resistente, forma un verdadero arbotante que sostiene la pared posterior de los senos frontales.

b) *Porción inferior.* — La porción de la lámina vertical situada por debajo de la lámina horizontal constituye lo que se denomina *lámina perpendicular del etmoides.* Articulada por debajo con el vómer, se articula, además: 1.º, por detrás, con la cresta vertical del esfenoides; 2.º, por delante, con la espina nasal del frontal, los huesos propios de la nariz y los cartílagos del tabique. Contribuye a separar una de otra las fosas nasales y ofrece en sus dos caras una serie de pequeños canales, comúnmente poco profundos, donde se alojan los vasos y nervios destinados a la mucosa olfatoria.)

2.º Lámina horizontal. — La lámina horizontal del etmoides (figs. 138, 2, 139 y 141, 2), de forma cuadrilátera, más prolongada de delante atrás que en sentido transversal, se extiende horizontalmente, como su nombre indica, de una a otra de las masas laterales. La apófisis crista galli, que se confunde con ella por su base, la divide en dos mitades laterales, una derecha y otra izquierda. Estas dos mitades, muy excavadas en sentido transversal, tienen el aspecto de dos canales anteroposteriores; son los *canales olfatorios,* así llamados porque sirven de receptáculo, en sus tres cuartos anteriores, a los bulbos olfatorios.

En los dos citados canales, la lámina horizontal está llena de numerosísimos agujeros, y de aquí el nombre de *lámina cribosa del etmoides* con que también la designan la mayoría de los autores. Estos agujeros son en número de 25 a 30 para cada canal (fig. 139) y se admite generalmente que se disponen en tres hileras: una *hilera externa* y otra *hilera interna,* formadas por agujeros relativamente voluminosos y una *hilera media,* que la constituyen agujeros mucho más pequeños. Esta disposición, descrita por los clásicos, existe en realidad, pero dista mucho de ser constante, ya que los agujeros en cuestión ofrecen ordinariamente una disposición muy irregular. Observados con la lente (SAPPEY) se ve que los grandes y medianos agujeros son más bien fositas, cuyo fondo, lleno de diminutos agujeros, constituye

una verdadera criba secundaria. Existen algunos que forman más propiamente conductos, los cuales tienen sus paredes acribilladas de agujeritos. Añadiremos, por lo que concierne a los agujeros olfatorios, que son siempre menos numerosos en el cuarto posterior de los canales, el cual no está en relación directa con el bulbo sino con la cinta olfatoria. La zona bulbar y la zona retrobulbar de los canales se hallan separadas una de otra por un ligero relieve de concavidad anterior, aumentado, en estado fresco, por un revestimiento de la duramadre (TROLARD).

Los agujeros que acabamos de describir dan paso a las divisiones del nervio olfatorio *(agujeros olfatorios* de algunos autores), a ramificaciones de las arterias etmoidales y a delgadas prolongaciones de la duramadre. Los dos que ocupan la extremidad anterior de la serie tienen siempre una atribución distinta y merecen especial mención. Estos dos agujeros se distinguen en interno y externo. El *interno* (fig. 139, 4), aplicado inmediatamente contra la parte anterior de la apófisis crista galli, tiene la forma de una hendidura muy estrecha de dirección anteroposterior: la *hendidura etmoidal.* Está ocupado, como ha demostrado TROLARD, por una prolongación de la duramadre, la cual se confunde con la pituitaria por debajo del agujero. El *externo* (figura 139, 5), que designaremos con el nombre de *agujero etmoidal anterior;* está situado por fuera del precedente. Redondeado u oval, da paso al nervio nasal interno *(filete etmoidal del ramo nasal de la rama oftálmica)* y a la arteria que le acompaña. Este último agujero está en muchas ocasiones (29 veces en 33 sujetos, según STIEDA) unido al conducto orbitario interno anterior por un pequeño surco oblicuo, el *surco etmoidal* (fig. 139, 6), en el que se alojan la arteria y el nervio precitados.

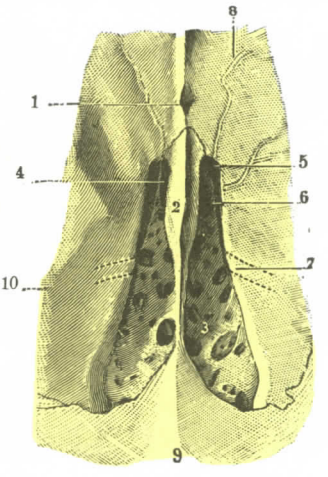

FIG. 139

Lámina cribosa del etmoides vista por la superficie endocraneal.

1, agujero ciego. — 2, apófisis crista galli. — 3, lámina cribosa. — 4, hendidura etmoidal. — 5, agujero etmoidal anterior. — 6, canal etmoidal. — 7, trazado punteado del conducto orbitario interno anterior. — 8, surco de la arteria meníngea anterior. — 9, esfenoides. — 10, eminencias orbitarias del frontal.

3.° Masas laterales. — En los bordes laterales de la lámina cribosa se encuentran suspendidas las masas laterales (fig. 138, 3). Cada una de ellas está situada por fuera de la línea media, entre la fosa nasal, que está por dentro, y la cavidad orbitaria, que se halla por fuera. Dichas masas ofrecen la forma de un cubo aplanado en sentido transversal, por lo que presentan *seis caras,* a saber: *externa, interna, superior, inferior, anterior* y *posterior.*

a) *Cara externa.* — La cara externa (fig. 140), plana y lisa, forma parte de la órbita y se la conoce con el nombre de *lámina papirácea* o *hueso plano* del etmoides. Se articula por arriba con el frontal, por abajo con el maxilar superior, por delante con el unguis y por detrás con el esfenoides y el palatino. En la mayoría de los carnívoros, lo mismo que en algunos primates (POZZI), el etmoides no toma parte en la formación de la órbita, estando todo él comprendido entre el frontal y los palatinos unidos, de suerte que no existe el hueso plano.

b) *Cara interna.* — La cara interna forma la mayor parte de la pared externa de las fosas nasales. De esta cara se desprenden dos láminas muy delgadas, que se dirigen hacia abajo y adentro, las cuales se arrollan más o menos sobre sí mismas (figs. 138 y 140): Se las designa con el nombre de *cornetes* o *conchas.* De estas dos láminas, una es superior, *cornete superior* o *cornete de Morgagni;* la otra es inferior y constituye el *cornete medio.* El cornete superior es mucho más pequeño que el cornete medio; además, ocupa sólo la parte posterior de la cara interna del etmoides,

así que para verlo bien precisa examinar el hueso por su cara posterior (fig. 144, 2). Por delante del mismo, se encuentra una superficie plana, cruzada de surcos para el paso de los nervios olfatorios y de los vasos que los acompañan.

Cada uno de los dos cornetes citados intercepta, entre su cara externa o cóncava y la pared del etmoides de donde arrancan, un espacio llamado *meato:* entre el cornete superior y la cara interna del etmoides existe el *meato superior;* entre el cornete medio y la misma cara del etmoides se encuentra el *meato medio.*

En la parte superior del meato superior se ven una o muchas aberturas que comunican con el grupo de las células etmoidales posteriores. En el meato medio se abren las células etmoidales anteriores y los senos frontales: los senos frontales desembocan en la parte anterior y superior del meato medio por medio del *infundíbulo,* que se describirá al tratar de la cara superior de las masas laterales. En cuanto a las células etmoidales anteriores, desembocan en un orificio especial, situado algo por detrás del orificio del infundíbulo.

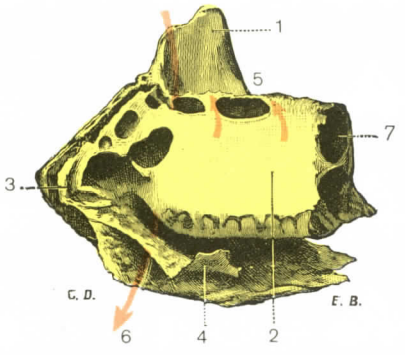

FIG. 140

Etmoides visto por su cara lateral izquierda.

1, apófisis crista galli. — 2, cara externa *(hueso plano)* de las masas laterales. — 3, cara anterior de las masas laterales. — 4, apófisis unciforme. — 5, canal de los conductos orbitarios internos. — 6, flecha que atraviesa de arriba abajo el infundíbulo. — 7, células etmoidales posteriores.

c) *Cara superior.* — Situada casi a nivel y por fuera de la lámina cribosa, la cara superior de las masas laterales (fig. 141) presenta en toda su extensión, semicélulas muy irregulares que completan, en un cráneo articulado, las semiceldillas correspondientes del frontal. Ofrece, además, dos *canales transversales,* que reunidos con los dos canales análogos situados a cada lado de la escotadura etmoidal del frontal, constituyen dos conductos ya mencionados al estudiar este último hueso: son los dos *conductos etmoidales* o *conductos orbitarios internos,* distinguidos en anterior y posterior.

Entre las celdillas que ofrece esta cara, existe una, constante en su forma y situación, situada siempre en la parte anterior del hueso (fig. 141, 7), a cada lado de la apófisis crista galli, de la cual está, sin embargo, separada por una porción de la lámina cribosa. Muy ancha en su abertura superior, se estrecha a medida que desciende; tiene la forma de un embudo, y de ahí el nombre de *infundíbulo* que se le ha dado. El infundíbulo en un cráneo articulado se halla cubierto por arriba por la abertura del seno frontal, a la que continúa; se abre por abajo en el meato medio por un orificio redondo u ovalado, al que sigue un canal oblicuamente dirigido hacia abajo y atrás, el *canal del infundíbulo* (véase ORGANOS DE LOS SENTIDOS).

d) *Cara inferior.* — La cara inferior (fig. 142) presenta, yendo de dentro a fuera: 1.º, el borde inferior del cornete medio; 2.º, el meato medio; 3.º, una superficie rugosa, perteneciente principalmente a las masas laterales, la cual se articula con el maxilar superior. Se encuentra, finalmente, en esta cara una lámina ósea, muy delgada (fig. 140, 4), que arranca de la parte anterior del meato medio, dirigiéndose de delante atrás a lo largo del mismo: es la *apófisis unciforme,* que por su extremidad inferior, más o menos retorcida hacia fuera, desciende hasta el cornete inferior, para articularse con la apófisis etmoidal del mismo. La apófisis unciforme, cruzando diagonalmente la abertura del seno maxilar, la estrecha, como se comprende, en toda su anchura (véase tomo II, *Fosas nasales*).

e) *Cara anterior.* — La cara anterior (fig. 143) presenta cavidades o semiceldillas, que son completadas por delante por el hueso unguis. La apófisis unciforme antes descrita se desprende del punto en que esta cara encuentra la cara precedente.

f) Cara posterior. — La cara posterior (fig. 144), de figura cuadrilátera, irregular y rugosa, se articula a la vez con el cuerpo del esfenoides y con la apófisis

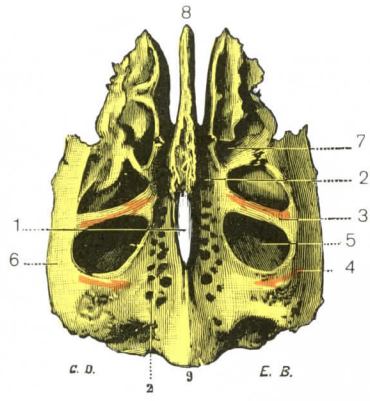

FIG. 141

Etmoides visto por arriba.

1, apófisis crista galli. — 2, lámina cribosa, con 2', hendidura etmoidal. — 3, 4, canales transversales que se unen con los canales correspondientes del frontal para formar los conductos orbitarios internos. — 5, células etmoidales. — 6, hueso plano. — 7, infundíbulo. — 8, borde anterior, y 9, borde posterior de la lámina perpendicular.

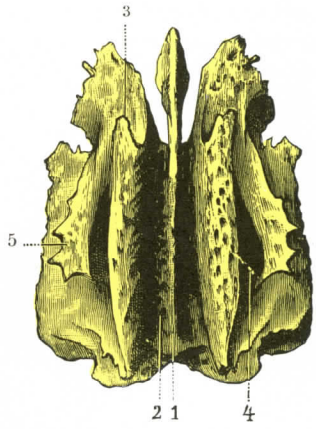

FIG. 142

Etmoides visto por abajo.

1, lámina perpendicular del etmoides. — 2, canales laterales que tienen en el fondo agujeros de la lámina cribosa. — 3, cornete medio. — 4, meato medio. — 5, apófisis unciforme.

orbitaria del palatino. Se encuentran, además, una o dos semiceldillas que, en su cráneo articulado, se completan por las células correspondientes del esfenoides.

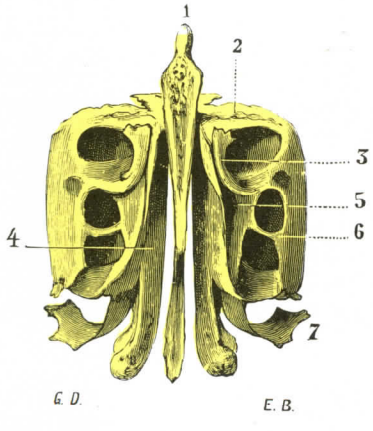

FIG. 143

Etmoides visto por su cara anterior.

1, apófisis crista galli. — 2, cara superior de las masas laterales. — 3, 5, 6, cara anterior con los orificios de las células etmoidales. — 4, cara interna, formando parte de las fosas nasales. — 7, apófisis unciforme.

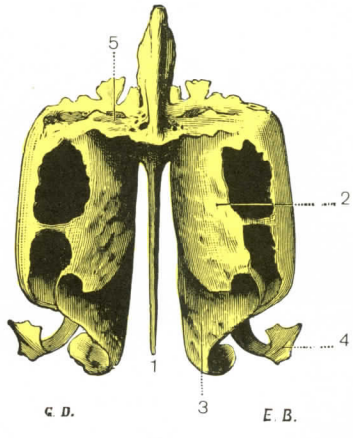

FIG. 144

Etmoides visto por su cara posterior.

1, lámina perpendicular. — 2, cornete superior, por debajo del cual se encuentra el meato superior. — 3, cornete medio, por debajo del cual se encuentra el meato medio. — 4, apófisis unciforme. — 5, superficie articular rugosa destinada a unirse con el esfenoides.

4.° Conformación interior, celdillas etmoidales. — El etmoides está casi exclusivamente formado por tejido compacto. Apenas se encuentran vestigios de tejido

esponjoso en la apófisis crista galli, en la parte superior y en la inferior de la lámina perpendicular.

El tejido óseo del etmoides ofrece, muy especialmente en las masas laterales, la forma de láminas y laminillas muy delgadas y frágiles, las cuales, reunidas unas con otras de un modo muy irregular, circunscriben un sistema de cavidades más o menos anfractuosas, conocidas con el nombre de *celdillas etmoidales,* cuyo conjunto constituye el laberinto etmoidal; el número de células o celdillas es variable; se cuen-

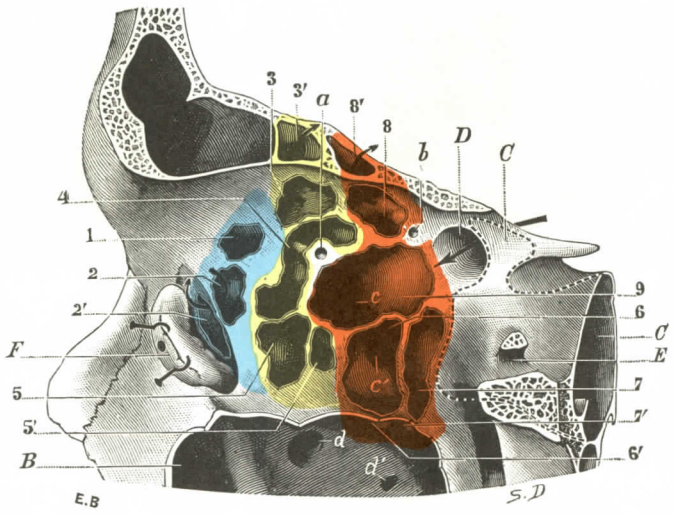

FIG. 145

Células etmoidales vistas después de haber destruido su pared externa u orbitaria (T. y J.).

(Corte anteroposterior de la órbita. Segmento interno del corte.)

B, seno maxilar. — C, seno esfenoidal (sus límites anteriores están representados por una línea de puntos), con C', prolongación (línea de puntos) que este seno esfenoidal envía a las alas menores del esfenoides. — D, agujero óptico. — E, conducto o agujero redondo mayor. — F, saco lagrimal separado hacia delante.

1, 2, 2', células etmoidales del canal del unciforme. — 3, 4, 5, células del canal de la vesícula (3', prolongación que la célula 3 envía a la bóveda orbitaria). — 6, 7, 8, 9, células etmoidales posteriores, con 6', 7', relieves que forman las células 6 y 7 en el seno maxilar; 8', prolongación que la célula 8 envía al espesor de la bóveda.

a, agujero etmoidal anterior. — *b*, agujero etmoidal posterior. — *c*, *c'*, orificios de las células en el meato superior. — *d*, orificio del seno maxilar. — *d'*, orificio de Giraldés.

tan por término medio de siete a nueve (RANGLARET, SIEUR y JACOB). En general, la disminución del número está en relación con el aumento de su volumen. Estas células que ensanchan así el etmoides pueden dividirse en dos grupos: anterior y posterior, según la situación de su abertura en los fosas nasales y según su relación con la pared interna de la órbita (fig. 145).

A. CÉLULAS ANTERIORES. — Situadas delante de la vertical trazada desde el agujero etmoidal anterior (RANGLARET), vienen a abrirse todas en el meato medio. Según su punto de desembocadura en éste, se distinguen en células internas, células del canal del unciforme y células del canal de la ampolla. Las células del unciforme (fig. 145) se relacionan por dentro y por detrás con el canal lagrimal que aloja el saco lagrimal. Las células del canal de la ampolla se extienden a menudo hacia arriba y atrás del seno frontal en el espesor de la bóveda orbitaria.

B. CÉLULAS POSTERIORES. — Más voluminosas, pero menos numerosas que las células anteriores, las células etmoidales posteriores se abren en el meato superior.

Por detrás confinan con el seno esfenoidal, poniéndose la más posterior y elevada en relación con el conducto óptico (fig. 145).

El conjunto del laberinto etmoidal tiene las mismas relaciones que el etmoides que lo contiene: por dentro contribuye a formar la pared externa de las fosas nasales; por fuera, la pared interna de la órbita; por arriba, corresponde al compartimiento anterior del cráneo; por abajo, al seno maxilar (fig. 146). Estas cavi-

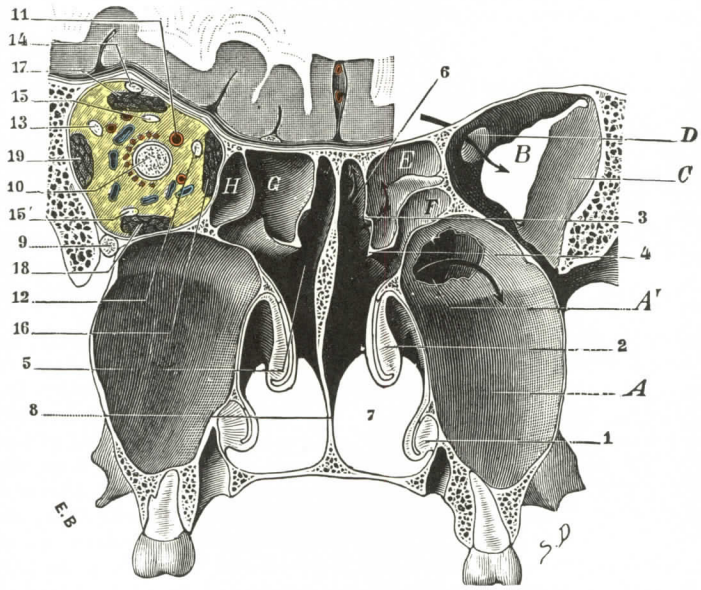

FIG. 146

Relaciones de las células etmoidales posteriores (T. J.).

Segmento posterior de un corte frontal de la cara. A la izquierda se han conservado el cerebro y el contenido de la órbita. A la derecha se han quitado para mostrar las relaciones de las celdillas con el conducto óptico, la hendidura esfenoidal, etc.

A, pared posterior del seno maxilar izquierdo, con A', abertura artificial hecha a nivel de su ángulo posterosuperior, en el punto en que el seno maxilar está en contacto con el seno esfenoidal correspondiente. — B, hendidura esfenoidal. — C, pared externa de la órbita. — D, conducto óptico. — E, F, G, H, células etmoidales posteriores.

1, concha inferior. — 2, concha media. — 3, cuarta concha. — 4, concha superior. — 5, porción esfenoidal de la bóveda nasal. — 6, abertura del seno esfenoidal. — 7, abertura de las coanas. — 8, tabique de las fosas nasales. — 9, nervio maxilar superior. — 10, nervio óptico. — 11, arteria oftálmica. — 12, nervio nasal. — 13, nervio lagrimal. — 14, nervio frontal. — 15, 15', rama superior y rama inferior del motor ocular común. — 16, músculos oblicuo mayor y recto interno. — 17, músculos elevador del párpado superior y recto superior. — 18, recto inferior. — 19, recto externo.

dades están tapizadas, como todos los senos, en estado fresco, por una prolongación de la mucosa pituitaria.

Conexiones. — El etmoides se articula con trece huesos: por arriba con el frontal; por atrás, con el esfenoides; por atrás y abajo, con los palatinos; por delante, con los huesos propios de la nariz; por fuera, con los maxilares superiores y los unguis; finalmente, hacia abajo y en la línea media, con el vómer y los dos cornetes inferiores. De estos trece huesos, los dos primeros pertenecen al cráneo y los restantes a la cara.

Desarrollo. — El etmoides se desarrolla por cuatro centros de osificación: *dos laterales,* para las masas laterales, y *dos medios,* para las restantes porciones (fig. 147).

a) *Centros de osificación laterales.* — Los puntos de osificación laterales aparecen a los cuatro meses de la vida intrauterina, en las masas laterales, en forma de trabéculas verticales u oblicuas, que más tarde se unen, constituyendo las celdillas etmoidales y los cornetes.

Estas últimas piezas están completamente osificadas en la época del nacimiento. Entonces las dos masas laterales se hallan unidas entre sí por una lámina fibrosa (fig. 147, A, 2'), que atraviesa, cubriéndola a modo de capuchón, la apófisis crista galli, aun cartilaginosa.

b) *Centros de osificación medios.* — Los centros de osificación medios no son perceptibles hasta el final del primer año después del nacimiento. En esta época se observan, en la base de la apófisis crista galli y a cada lado de la línea media, una serie de gránulos óseos (cinco a cada lado), de medio milímetro de diámetro cada uno. Por la extensión gradual de estos diversos puntos de osificación se forman sucesivamente la apófisis crista galli, la lámina cribosa y la lámina perpendicular, que se osifica de arriba abajo. Debemos, sin embargo, notar la aparición de dos puntos complementarios, uno para el vértice de la apófisis crista galli y otro para el borde externo de la hendidura etmoidal.

La osificación del etmoides se completa generalmente a los cinco o seis años. A los veinticinco años, la lámina perpendicular está articulada, pero no soldada, con el borde correspondiente del vómer. Esta soldadura, que es constante en la vejez, se efectúa entre los cuarenta y cuarenta y cinco años.

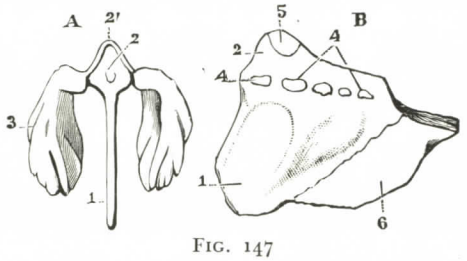

FIG. 147

Osificación del etmoides
(imitada de RAMBAUD y RENAULT).

A, etmoides visto de frente. — B, lámina perpendicular y apófisis crista galli, vistas del lado izquierdo (la masa lateral izquierda ha sido resecada).

1, lámina perpendicular cartilaginosa. — 2, apófisis crista galli cartilaginosa. — 2', lámina fibrosa, que cubre la apófisis crista galli y une las dos masas laterales. — 3, masas laterales osificadas. — 4, 4', los cinco puntos primitivos de la base de la apófisis crista galli. — 5, punto complementario para el vértice de esta apófisis. — 6, vómer no osificado.

Variedades. — El borde anterior de la apófisis crista galli ofrece con frecuencia dos pequeñas alas (*procesos alares* de HYRTL), que se dirigen hacia las fositas labradas en la parte inferior de la cresta frontal y contribuyen de este modo a la formación del agujero ciego. — La inclinación lateral de la apófisis crista galli no es muy rara; una desviación de tal naturaleza mengua uno de los canales etmoidales en beneficio del otro. — Del ángulo anteroinferior del hueso plano arranca frecuentemente una laminilla en forma de gancho; es la *pequeña apófisis unciforme del etmoides,* muy bien descrita por M. J. WEBER y destinada a articularse con el unguis. — Dos o tres veces por cada ciento, el ángulo anterior y superior de la lámina perpendicular está unido a los huesos propios de la nariz por una lámina ósea supernumeraria *(ossa internasalia).* — Se ha visto en algunos casos al hueso plano dividido en dos partes, la posterior mayor que la anterior; esta última representa (W. KRAUSE) el hueso lagrimal posterior de los mamíferos. — Se encuentra algunas veces por encima del cornete superior (lo cual puede verse examinando el hueso por su cara posterior) un pequeño cornete supletorio o *cornete de Santorini.* El cornete de Santorini, que eleva a tres el número de cornetes etmoidales y a cuatro el número total de cornetes de las fosas nasales, existe normalmente en muchos mamíferos (W. KRAUSE), como también parece encontrarse en los negros (HYRTL).

3. Esfenoides

Así llamado de la voz griega *σφην,* que significa *cuña* (porque está enclavado a manera de cuña entre los demás huesos del cráneo), el esfenoides es un hueso impar, central y simétrico, que ocupa la parte anterior y media de la base de esta cavidad ósea. Está situado entre el etmoides y el frontal, que se encuentran por delante, y el occipital, que está por detrás. SOEMMERING y después MECKEL lo han unido en su descripción al occipital con el nombre de *hueso basilar* o *hueso esfenooccipital.* Esta concepción, en apariencia justificada por la soldadura precoz de los dos huesos, está en oposición formal con los conocimientos actuales sobre la constitución general del cráneo, ya que el occipital y el esfenoides pertenecen a vértebras craneales diferentes.

Examinado someramente el esfenoides, aparece como un hueso muy complicado. Es fácil, sin embargo, simplificarlo por una división metódica. Coloquémoslo en posi-

ción y examinémoslo por su plano posterior, y en seguida nos llamará la atención la presencia, en su cara posterior, de dos láminas triangulares, que se separan para dirigirse hacia fuera: las *alas menores del esfenoides* (alae parvae) o *alas orbitarias*. A cada lado encontraremos igualmente que se separan otras dos prolongaciones en forma de media luna, mucho más extensas que las precedentes: las *alas mayores del esfenoides* (alae magnae) o *alas temporales*. Finalmente, en la parte inferior del hueso encontramos aún otras dos prolongaciones dirigidas verticalmente de arriba abajo: las *apófisis pterigoides*. Esto supuesto, suprimamos de un golpe de sierra o solamente con el pensamiento estas seis prolongaciones, y nos quedará la masa central del hueso, especie de cubo prolongado en sentido anteroposterior: el *cuerpo del esfenoides*.

En conjunto, el esfenoides se compone esencialmente: 1.º, de un *cuerpo* de forma cúbica; 2.º, de dos *alas menores*, anexas a la cara superior del cuerpo; 3.º, de dos *alas mayores*, anexas a sus caras laterales; 4.º, de dos *apófisis pterigoides*, anexas a su cara inferior.

Describiremos separadamente cada uno de estos elementos, empezando por el *cuerpo* del hueso.

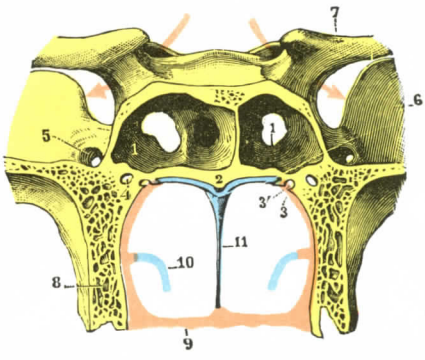

FIG. 148

Corte frontal del esfenoides pasando por la silla turca, para demostrar las conexiones de este último hueso con el palatino y el vómer *(semiesquemática)*.

1, senos esfenoidales. — 2, cresta inferior del esfenoides encajada en el canal superior del vómer. — 3', 3', apófisis esfenoidal del palatino que cierra por abajo y por dentro el conducto pterigopalatino. — 4, agujero vidiano. — 5, agujero redondo mayor. — 6, ala mayor del esfenoides. — 7, ala menor. — 8, apófisis pterigoides. — 9, porción horizontal del palatino. — 10, cornete inferior. — 11, vómer.

1.º Cuerpo. — El cuerpo del esfenoides tiene, según se ha manifestado, una forma cuboidea. Presenta, en consecuencia seis caras, que por situación, se llaman *superior, inferior, anterior, posterior* y *laterales*.

a) *Cara superior.* — La cara superior (figura 149) es endocraneal; ofrece, de delante atrás: 1.º, una superficie cuadrilátera *(jugum sphœnoidale)*, en la que existen, a cada lado de la línea media, dos canales anteroposteriores poco profundos; son los dos *canales olfatorios*, que se continúan por delante con los *canales etmoidales;* el borde anterior o borde etmoidal del *jugum* sobresale generalmente en su centro, formando una punta, la *crista cribosa*, que se une a la apófisis *crista galli* del *etmoides;* 2.º, un canal transversal, el *canal óptico*, que termina por sus extremos en los agujeros ópticos; 3.º, una excavación profunda, la *fosa pituitaria* o *silla turca*, así llamada porque se ha comparado a una silla de montar *(ephippium);* la silla turca aloja el cuerpo pituitario o *hipófisis* (fosa hipofisaria).

Por delante, la silla turca está limitada por una eminencia mamelonada, el *tubérculo pituitario*, que la separa del canal óptico. Por detrás está cerrada por una lámina ósea, que por su forma ha recibido el nombre de *lámina cuadrilátera del esfenoides (dorsum sellæ)*. Esta lámina ósea, que la separa del occipital, ofrece en sus dos bordes laterales dos pequeñas escotaduras, la superior para el paso del nervio motor ocular común, y la inferior para el paso del nervio motor ocular externo. El borde superior es delgado, cóncavo; la cara anterior, lisa y cóncava, corresponde a la silla (compartimiento medio del cráneo); la cara posterior, rugosa, se continúa directamente con el plano de la apófisis basilar del occipital (compartimiento posterior del cráneo).

La silla turca está limitada en sus cuatro ángulos por cuatro eminencias (figura 149), conocidas con el nombre de *apófisis clinoides* (de χλινη, cama, y ειδος, forma). Se distinguen en anteriores y posteriores: las dos *anteriores* forman parte de las alas menores y están situadas detrás de los agujeros ópticos; las dos *posteriores* no

son otra cosa que los ángulos libres de la indicada lámina cuadrilátera. Finalmente, a cada lado de la silla turca, entre la apófisis clinoides anterior y la apófisis clinoides posterior, existe algunas veces una eminencia intermedia, la *apófisis clinoides media*, que por regla general se halla reducida a un simple tubérculo.

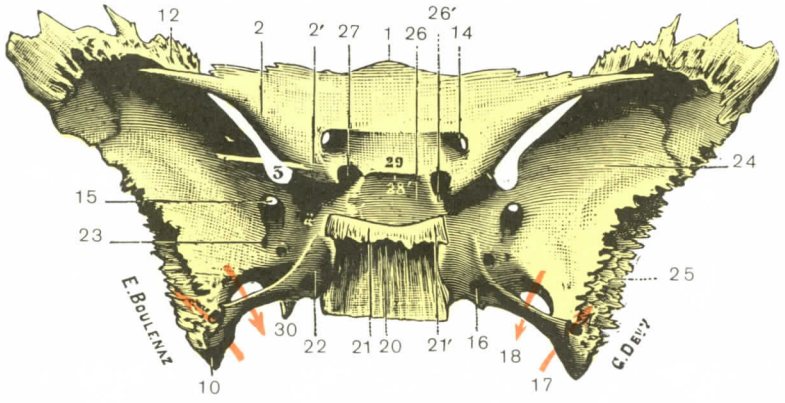

FIG. 149

Esfenoides visto por arriba.

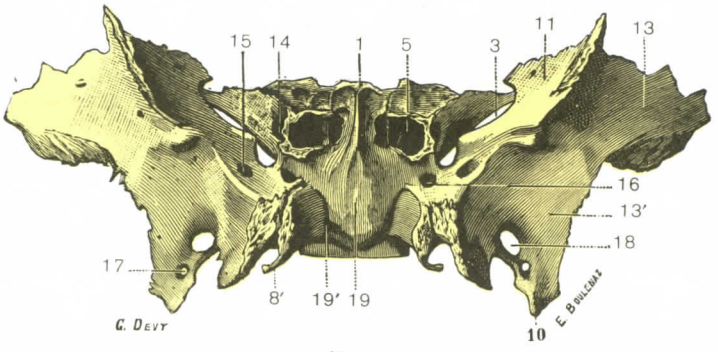

FIG. 150

Esfenoides visto por abajo.

Leyenda correspondiente a las figuras 149 a 152.

1, cuerpo, lámina horizontal para articularse con el etmoides. — 2, alas menores, con 2', apófisis clinoides anteriores. — 3, hendidura esfenoidal. — 4, pico o rostrum. — 5, seno esfenoidal. — 6, apófisis pterigoidea, con: 7, su ala externa; 7', la fosa pterigoidea; 8, su ala interna, que termina por un gancho 8'. — 9, intervalo comprendido entre las dos alas, destinado a alojar el palatino. — 10, espina del esfenoides. — 11, cara interna de las alas mayores. — 12, superficie rugosa para articularse con el frontal. — 13, 13', cara externa de las alas mayores. — 14, agujero óptico. — 15, agujero redondo mayor. — 16, conducto vidiano. — 17, agujero redondo menor. — 18, agujero oval. — 19, cresta inferior, con 19', canal pterigopalatino. — 20, lámina cuadrilátera, por debajo de la que se ve (fig. 152) la línea que separa el esfenoides del occipital. — 21, borde superior de la lámina cuadrilátera, con 21', apófisis clinoides posterior. — 22, canal cavernoso. — 23, canal que precede al agujero redondo mayor. — 24, cara interna de las alas mayores. — 25, borde externo de las alas mayores. — 26, silla turca, con 26', apófisis clinoides media. — 27, extremidad superior del canal cavernoso. — 28, tubérculo pituitario. — 29, canal óptico. — 30, língula de MECKEL.

Las apófisis clinoides medias pueden soldarse, ora a las apófisis clinoides anteriores, ora a las posteriores. En el primer caso, la soldadura determina un orificio, el *agujero o foramen caroticoclinoideo*, en el que penetra la carótida interna (fig. 153). En el segundo caso la soldadura determina también un orificio, venoso, por el que pasa la porción sinusal que une el seno cavernoso al seno coronario.

b) *Cara inferior.* — La cara inferior (fig. 150) presenta en el centro una cresta media, *cresta inferior del esfenoides*, que se aloja en el canal del vómer. Esta cresta se

dirige hacia delante y, al unirse con la cresta de la cara anterior, hace eminencia en forma de espolón: es el *pico* o *rostrum del esfenoides* (fig. 149, 4).

A cada lado de esta cresta central se encuentra un primer surco, que sirve para alojar el borde delgado de la base del vómer.

Más hacia fuera, junto a la apófisis pterigoides, existe un segundo surco, que junto con la apófisis esfenoidal del palatino (fig. 148, 3), se transforma en conducto,

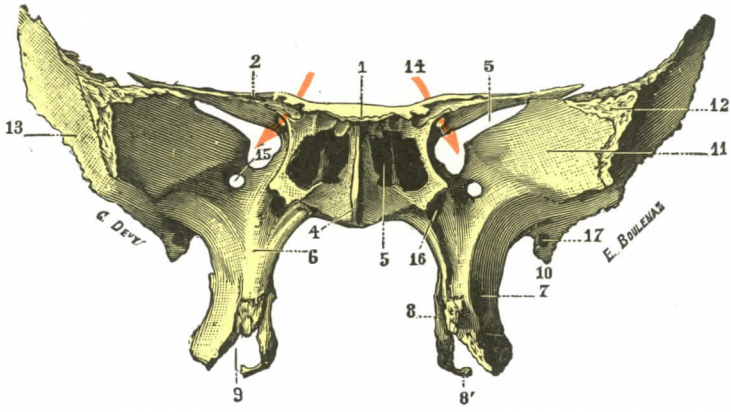

FIG. 151

Esfenoides visto por delante.

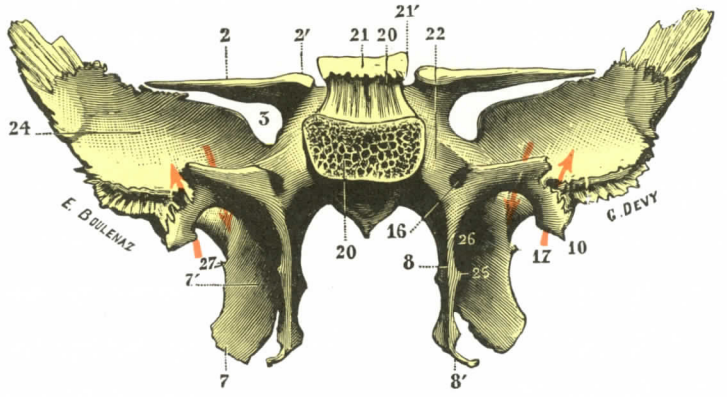

FIG. 152

Esfenoides visto por detrás.

el *conducto pterigopalatino,* por donde pasan la arteria pterigopalatina y el nervio faríngeo de Bock.

c) *Cara anterior.* — La cara anterior del cuerpo del esfenoides (fig. 151) está en relación, en un cráneo articulado, con la parte posterior del etmoides.

Encontramos, en la línea media y de arriba abajo: una lámina horizontal, delgada y cuadrilátera, destinada a articularse con la lámina cribosa del etmoides; por debajo de la misma, una cresta vertical, igualmente rugosa, articulada con el borde anterior de la lámina perpendicular de este último hueso. Esta cresta, *cresta*

anterior del esfenoides, se une por abajo con la cresta de la cara inferior para formar el *pico.*

A los lados de la cresta media encontramos sucesivamente, de dentro a fuera: 1.°, un canal vertical que en un cráneo no desarticulado forma la parte posterior de la bóveda de las fosas nasales; 2.°, un orificio de bordes muy irregulares, que es la entrada de los *senos esfenoidales;* 3.°, finalmente, una superficie rugosa, destinada a articularse con las masas laterales del etmoides. Esta superficie contiene semicélulas óseas que se unen a las células etmoidales posteriores.

d) *Cara posterior.* — La cara posterior, oblicuamente dirigida de arriba abajo y de atrás adelante (fig. 152), presenta una superficie cuadrilátera y rugosa, destinada a articularse con el occipital. Se suelda tan fuertemente a este último hueso, que, en la mayoría de los huesos preparados para el estudio, esta cara está formada artificialmente por el corte de la sierra.

e) *Caras laterales.* — Las caras laterales del cuerpo del esfenoides sirven de punto de implantación de las alas mayores, que las ocultan casi en su totalidad. A cada lado, están separadas de la silla turca por un canal que siempre es bastante profundo, el *canal cavernoso* (sulcus caroticus) (fig. 152, 22). Este canal, que es continuación del conducto carotídeo, primero es ascendente. En su origen, se prolonga hacia atrás y afuera por una delgada laminilla, la *lingula,* que no llega normalmente al peñasco (véase *Temporal*). Después se inclina hacia delante, sigue en cierto trayecto una dirección horizontal y vuelve de nuevo a dirigirse hacia arriba en su extremidad anterior, para alcanzar el lado interno de la apófisis clinoides anterior. El canal cavernoso describe, pues, sucesivamente, dos curvas en sentido opuesto, que le dan una forma de *S* itálica. Sirve para alojar, en estado fresco, el seno cavernoso, la arteria carótida interna y algunos nervios destinados a la órbita.

2.° **Alas menores o. apófisis de Ingrassias.** — Anexas a la parte anterior y superior de la cara lateral del cuerpo del esfenoides, las alas menores, también llamadas *apófisis de Ingrassias,* tienen la forma de un triángulo de base interna. Son aplanadas de arriba abajo, y debemos considerar en ellas: 1.°, *dos caras,* superior e inferior; 2.°, *dos bordes,* que se distinguen en anterior y posterior; 3.°, un *vértice;* 4.°, una *base.*

α) La *cara superior,* plana y bastante lisa, está en relación con el lóbulo orbitario, concretamente, con la base de las dos circunvoluciones olfatorias.

β) La *cara inferior,* igualmente plana, corresponde a la bóveda orbitaria, de la que constituye la parte más posterior.

γ) El *borde anterior,* finamente dentado y cortado a bisel a expensas de la cara inferior, se articula con el borde posterior del frontal y de la lámina cribosa del etmoides.

δ) El *borde posterior,* ligeramente cóncavo y cortante hacia fuera, se redondea por su parte interna para terminar en una eminencia angulosa ya estudiada: la *apófisis clinoides anterior,* cuya punta sirve de inserción a la pequeña circunferencia de la tienda cerebelosa. Su borde interno tiene a veces un surco, por el que se desliza la arteria oftálmica.

ε) El *vértice* de las alas menores termina en una punta muy aguda, conocida con el nombre de *apófisis ensiforme* o *xifoides.*

ζ) La *base,* soldada al cuerpo del esfenoides, se halla atravesada por un agujero, el *agujero óptico* o *conducto óptico,* que da paso al nervio óptico y a la arteria oftálmica.

3.° **Alas mayores.** — Las alas mayores, como anteriormente se ha dicho, arrancan de las paredes laterales del cuerpo del esfenoides. Un corte horizontal, practi-

cado a nivel de la unión del tercio superior con el tercio medio, tiene la forma de una estrella de tres puntas (fig. 153). Describiremos, pues, en cada una de las grandes alas, tres caras y tres bordes:

A. CARAS. — Las tres caras se distinguen, según su orientación, en *posterior, anterior* y *externa.*

a) *Cara posterior.* — La cara posterior o superior es muy cóncava. Es endocraneal, y se halla sembrada de impresiones digitales y eminencias mamilares, en relación con las irregularidades del lóbulo esfenoidal del cerebro.

b) *Cara anterior.* — La cara anterior u orbitaria, cuadrilátera y bastante plana, forma parte de la pared externa de la órbita. El borde anterior de esta cara (véase

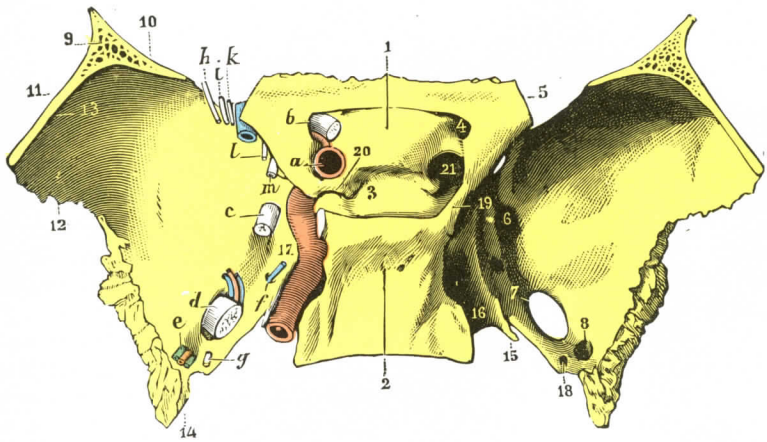

FIG. 153

Esfenoides, corte horizontal de las alas mayores, para demostrar mejor la situación respectiva de sus caras y de sus bordes.

1, cuerpo. — 2, lámina cuadrilátera. — 3, silla turca. — 4, agujero óptico. — 5, corte de las alas menores. — 6, agujero redondo mayor. — 7, agujero oval. — 8, agujero redondo menor o esfenoespinoso. — 9, superficie de sección de las alas mayores, con: 10, su cara interna u orbitaria; 11, su cara externa o temporal; 12, su borde externo; 13, su cara posterior o cerebral. — 14, espina del esfenoides. — 15, língula de MECKEL. — 16, canal cavernoso. — 17, agujero de Vesalio. — 18, conducto innominado de ARNOLD. — 19, puente óseo que une las apófisis clinoides anterior y posterior. — 20, otro puente óseo que une la apófisis clinoides media a la anterior y limita por atrás y afuera un orificio para el libre paso de la carótida interna. — 21, orificio incompleto para la misma arteria.

a, arteria carótida interna. — *b*, arteria oftálmica y nervio óptico. — *c*, nervio maxilar superior. — *d*, nervio maxilar inferior y pequeños vasos meníngeos. — *e*, vasos meníngeos medios. — *f*, vena emisaria del agujero de Vesalio. — *g*, nervio petroso superficial menor. — *h*, nervio lagrimal. — *i*, nervio frontal. — *k*, nervio patético. — *l*, vena oftálmica. — *m*, nervio motor ocular externo.

más adelante) se articula con el malar; el borde superior, articulado con el frontal, forma por detrás de éste el borde inferior de la hendidura esfenoidal, mientras que el borde inferior de esta cara forma parte del borde superior de la hendidura esfenomaxilar (véase *Orbita,* fig. 272).

c) *Cara externa.* — La cara externa, convexa de arriba abajo y cóncava de delante atrás, está dividida por detrás por una cresta anteroposterior, la *cresta esfenotemporal,* en dos porciones (fig. 154, 8): una superior *(facies temporalis),* que pertenece a la fosa temporal y da inserción al músculo temporal, y otra inferior *(facies sphenomaxilaris),* que pertenece a la fosa cigomática y en la que se inserta el fascículo superior del músculo pterigoideo externo. Esta última porción se relaciona por abajo con la cara externa de la apófisis pterigoides.

La cresta esfenotemporal o cresta temporal del esfenoides tiene en su parte interna una eminencia a menudo acentuada, el *tubérculo esfenoidal* (no se confunda con la espina del esfenoides; véase más adelante). En esta cresta y tubérculo se insertan fascículos del músculo

temporal. El tubérculo esfenoidal es un punto de referencia quirúrgico para la busca del nervio maxilar superior. Manojos fibrosos lo enlazan a la espina pterigoidea del borde anterior de la apófisis pterigoides; de ello resulta un orificio por donde pasan la arteria y venas maxilares internas.

B. Bordes. — El nombre de los bordes depende de los de las caras. Los tres bordes de las alas mayores del esfenoides se distinguen en *anterior, externo* e *interno.*

a) *Borde anterior.* — El borde anterior (fig. 154, 12), muy delgado e irregularmente dentado, es vertical y se articula con el hueso malar.

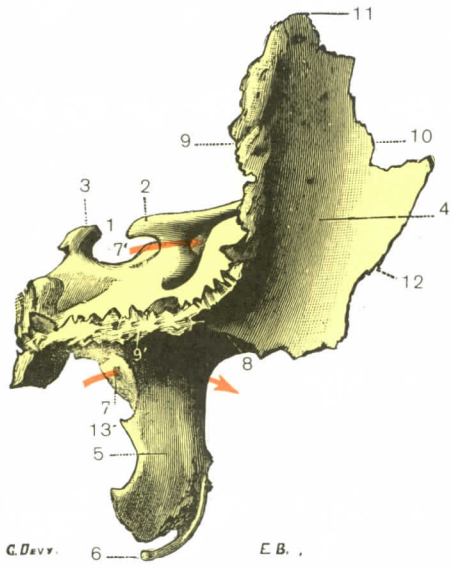

Fig. 154

Esfenoides visto de lado.

1, silla turca. — 2, apófisis clinoides anterior. — 3, apófisis clinoides posterior. — 4, cara externa de las alas mayores. — 5, apófisis pterigoides, con 6, el gancho de su ala interna. — 7, conducto vidiano. — 7', agujero óptico. — 8, cresta esfenotemporal, que separa la fosa temporal de la fosa cigomática. — 9, borde externo de las alas mayores. — 10, parte superior del borde interno. — 11, superficie rugosa que se articula con el frontal. — 12, borde anterior. — 13, espina de Civinini.

b) *Borde externo.* — El borde externo (fig. 154, 9) es cóncavo y cortado a bisel, a expensas de su cara interna por detrás, y por delante a expensas de la cara externa: se articula con la porción escamosa del temporal.

c) *Borde interno.* — El borde interno (figura 153) no está netamente limitado. Corresponde en parte a la base de implantación de las alas mayores por su parte media, en la que se suelda al cuerpo del esfenoides. Por delante corresponde al vértice de la órbita; finalmente, por detrás se articula con el borde anterior del peñasco.

En sentido anteroposterior, encontramos en este borde cuatro orificios importantes, a saber: 1.°, la *hendidura esfenoidal* (fig. 149, 3), limitada por este borde y la cara interior de las alas menores: ancha hacia dentro y estrecha hacia fuera, da paso a los nervios del tercero y cuarto pares, a la rama oftálmica del trigémino, al sexto par, a la vena oftálmica y a una arteriola, rama de la meníngea media, que cuando no pasa por este punto lo verifica por un pequeño orificio especial colindante; 2.°, un agujero circular, el *agujero redondo mayor* (fig. 153, 6), dirigido oblicuamente de atrás adelante, por el que pasa el nervio maxilar superior o segunda rama del trigémino; 3.°, un agujero ovalado, mucho mayor que el precedente, el *agujero oval* (7), que da paso al nervio maxilar inferior o tercera rama del trigémino, acompañado de la arteria meníngea menor; 4.°, un cuarto agujero situado por detrás y un poco por fuera del agujero oval, el *agujero redondo menor* o *esfenospinoso* (8), por el cual la arteria meníngea media penetra en el interior del cráneo. En algunos casos se encuentra, un poco por dentro del agujero redondo menor, un pequeño orificio, el *canaliculus innominatus* de Arnold (fig. 153, 18), para el nervio petroso superficial menor, rama del facial. Al propio tiempo, por dentro y un poco por delante del agujero oval, existe con frecuencia un pequeño orificio que se abre, por otra parte, en la base del cráneo: es el *agujero de Vesalio* (figura 153), que da paso a una vena emisaria que pone en comunicación la circulación intracraneal con el plexo venoso pterigoideo.

Los cuatro orificios mencionados están dispuestos en hilera, formando una línea curva cuya concavidad mira hacia fuera. El agujero redondo mayor sólo está separado de la hendidura esfenoidal por un espacio de 1 a 3 milímetros. El agujero oval está

a un centímetro por detrás del agujero redondo mayor. Una distancia de 3 ó 4 milímetros separa el agujero redondo menor del agujero oval.

Región ósea del agujero oval (fig. 155). — WEBER y luego FERRARI han estudiado el desarrollo y las variaciones morfológicas de la región ósea del agujero oval. Hacia el tercer mes de la vida embrionaria, el borde interno del ala mayor del esfenoides está ya soldado con la raíz del ala externa de la apófisis pterigoides. Por detrás de esta soldadura existe un ancho hiato no osificado, comprendido entre el vértice del peñasco por una parte, el cuer-

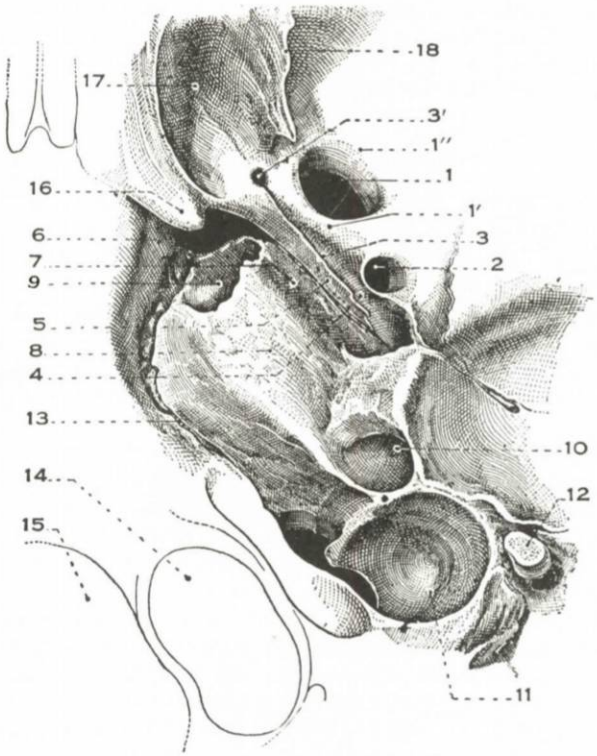

FIG. 155

Región ósea del agujero oval y cara inferior del peñasco. Lado derecho.

1, agujero oval. — 1', primer tramo del agujero oval. — 1'', borde externo del agujero oval. — 2, agujero redondo menor. — 3, su fisura que prolonga hacia delante el agujero de Vesalio y cierra los dos tramos. — 4, primer tramo que cierra por dentro el agujero redondo menor. — 5, segundo tramo o apófisis del peristafilino externo. — 6, agujero rasgado anterior. — 7, canal de la trompa de Eustaquio. — 8, cara inferior del peñasco. — 9, orificio interno del conducto carotídeo. — 10, orificio externo del mismo conducto. — 11, fosa yugular. — 12, apófisis estiloides. — 13, sutura temporooccipital. — 14, cóndilo. — 15, agujero occipital. — 16, ala interna de la apófisis pterigoides. — 17, fosa pterigoidea. — 18, ala externa de la apófisis pterigoides.

po y el borde interno del ala del esfenoides por otra. En el borde interno del ala se encuentra primero una escotadura abierta hacia atrás y por dentro, la *escotadura oval*, luego, por detrás de ésta, una escotadura más pequeña: la *escotadura del redonde menor*. De la base del ala externa de la apófisis pterigoides parte una expansión ósea que se dirige hacia atrás y va a reunirse con el borde interno del ala mayor del esfenoides; transforma: primero, la escotadura oval en agujero oval; segundo, la escotadura redonda menor en agujero redondo menor; desde entonces estos dos orificios están separados del agujero rasgado anterior por un puente óseo. Este primer tramo lleva adosado en su parte interna otro tramo a menudo más delgado, que prolonga por detrás y por arriba la fosita escafoidea y que da inserción al músculo peristafilino externo; de ahí el nombre de *apófisis del peristafilino externo* que le da WEBER. Entre los dos tramos existe por detrás una hen-

didura o agujero, el agujero de VESALIO, que marca la separación de estas dos formaciones (fig. 155, 1). Por delante, la apófisis o cresta del peristafilino externo se prolonga más o menos y llega a menudo a sobrepasar el agujero redondo menor. En estos casos forma la vertiente externa del canal tubario, cuya vertiente interna está formada por el peñasco. Las variaciones de esta pequeña región dependen en primer lugar de las diferencias de desarrollo de estos dos tramos y también de la forma de la apófisis pterigoides, variaciones que ocasionan diferencias en la orientación del agujero oval. En general, cuando el borde interno del agujero oval está constituido por los dos tramos de que hemos hablado, se orienta este agujero hacia abajo, adelante y afuera; el semicírculo interno del agujero oval está en este caso situado más bajo que el borde inferior del semicírculo externo. Las diferencias de orientación de este orificio pueden también estar ligadas a la inclinación del plano cigomático del ala del esfenoides; la oblicuidad de este plano implica forzosamente la del agujero oval. Estas consideraciones tienen cierto interés cuando se quiere practicar una inyección de alcohol, por ejemplo, sobre el nervio maxilar inferior, según el método de SICARD.

El borde interno y el borde externo de las grandes alas del esfenoides convergen entre sí por sus dos extremos. *Por detrás* terminan formando una apófisis descendente generalmente muy desarrollada, la *espina del esfenoides (spina angularis)* (fig. 153, 14), en la que se insertan el ligamento esfenomaxilar, el músculo del martillo y el ligamento pterigoespinoso de CIVININI (véase pág. 148). *Por delante,* su punto de unión está señalado por una superficie rugosa de forma triangular (fig. 150, 12), a la que confluye además el borde anterior del ala mayor. Esta superficie rugosa se articula con una superficie semejante que hemos visto ya en el frontal, en la confluencia de los tres bordes de este último hueso.

4.° Apófisis pterigoides. — Las apófisis pterigoides (de πτερυξ, ala, y εἰδος, forma) son dos columnitas óseas, situadas en la parte inferior del hueso. Están verticalmente dirigidas de arriba abajo; son de forma cuadrilátera cuando se examinan en un corte transversal que pase por la parte media, y debemos considerar en ellas los elementos siguientes: 1.°, un extremo superior o *base;* 2.°, las *alas;* 3.°, la excavación o *fosa pterigoidea.*

a) *Base.* — La base se implanta por dos raíces. La raíz externa, voluminosa, gruesa se desprende del borde interno del ala mayor; la raíz interna, más pequeña, sale de las partes laterales de la cara inferior del cuerpo. Esta base está atravesada de atrás adelante por un conducto rectilíneo casi horizontal, siempre muy visible en el hueso seco: el *conducto vidiano,* que da paso al nervio vidiano y a la arteria vidiana. Se extiende del agujero rasgado anterior al fondo de la fosa pterigomaxilar.

Las dos raíces de la apófisis pterigoides se prolongan hacia abajo por dos hojas aisladas por detrás, pero soldadas por delante. Son las alas externa e interna de la apófisis pterigoides, que comprenden en dicho espacio una excavación profunda, la fosa pterigoidea.

b) *Ala interna.* — El ala interna, más estrechada que el ala externa, de forma cuadrilátera, ligeramente cóncava por dentro, desciende verticalmente de la base del cráneo hasta la bóveda palatina. Es sensiblemente paralela al plano medio, formando con éste un ángulo que nunca excede de 10°. Sin embargo, es más oblicua en el feto y en el niño pequeño; este enderezamiento parece debido a la acción del músculo periestafilino externo, que convierte esta hoja en sagital o casi sagital (WEBER). La cara interna corresponde a la parte más posterior de la pared externa de las fosas nasales. La cara externa limita por dentro la excavación pterigoidea. En la parte superior de esta cara se comprueba una depresión oval, fusiforme, la *fosita escafoidea,* variable en dimensiones y profundidad; está destinada a la inserción superior del músculo periestafilino externo y se prolonga hacia atrás por la apófisis del periestafilino externo de WEBER (véase antes, pág. 141). Por dentro de la fosita escafoidea, en la parte interna de la raíz del ala interna, se distingue una laminilla ósea,

el *proceso vaginal;* éste se articula con la apófisis esfenoidal del palatino (véase este hueso) para constituir el conducto pterigopalatino (fig. 157, 4).

El borde posterior, cortante y cóncavo por detrás, ofrece en su parte superior una escotadura que corresponde al paso de la trompa de Eustaquio. El borde o extremo inferior tiene un gancho que se dirige hacia atrás y hacia fuera, sobre el que se desliza, reflejándose, el tendón del músculo peristafilino externo. El borde anterior se fusiona con el borde anterior del ala externa.

c) *Ala externa.* — El ala externa, cuadrilátera, es más extensa y ancha que el ala interna. Se inclina hacia fuera. Su orientación, como ha demostrado WEBER,

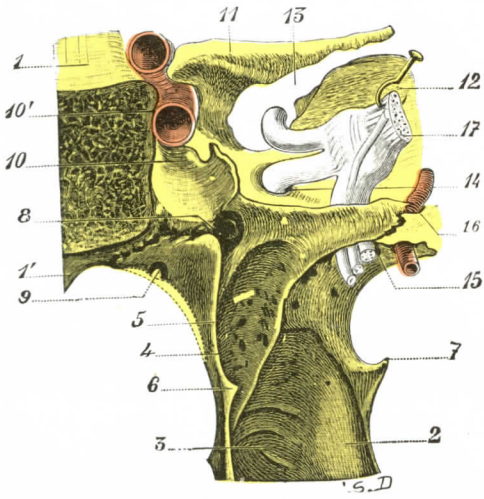

FIG. 156

Base de la apófisis pterigoides; vista posterior.

1, cuerpo del hueso, con 1', rostrum. — 2, apófisis pterigoides derecha. — 3, fosa pterigoidea. — 4, fosita escafoidea. — 5, escotadura tubaria. — 6, espina tubaria. — 7, espina de Civinini. — 8, agujero vidiano. — 9, conducto pterigopalatino. — 10, canal cavernoso, con 10', carótida interna. — 11, ala menor. — 12, ala mayor. — 13, hendidura esfenoidal. — 14, agujero redondo mayor, con el nervio maxilar superior. — 15, agujero oval, con el nervio maxilar inferior. — 16, agujero redondo menor, con la arteria meníngea media. — 17, trigémino con el ganglio de Gasser.

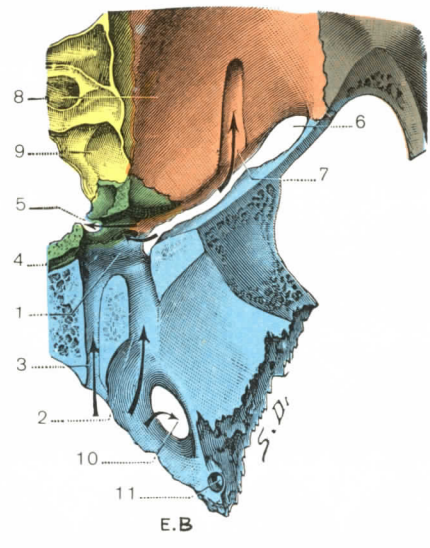

FIG. 157

La fosa pterigomaxilar vista desde arriba, después de la ablación de la porción del esfenoides que forma su bóveda.

1, fosa pterigomaxilar. — 2, agujero redondo mayor, o mejor, conducto redondo mayor, cuya pared superior ha sido quitada. — 3, conducto vidiano, y 4, conducto pterigopalatino, cuya pared superior ha sido igualmente quitada. — 5, agujero esfenopalatino. — 6, hendidura esfenomaxilar. — 7, canal infraorbitario. — 8, suelo de la órbita. — 9, células etmoidales. — 10, agujero oval. — 11, agujero redondo menor.

parece únicamente en relación con la dirección de las fibras del músculo pterigoideo interno. Este potente músculo es el que parece tener bajo su dependencia las variaciones de dimensiones individuales de la apófisis pterigoides. El borde posterior ofrece en su parte media una espina, la espina de Civinini, muy visible en la figura 154, 13; en ella se inserta el ligamento pterigoespinoso, cuya otra inserción está en la espina del esfenoides.

Los bordes anteriores de las dos alas se reúnen y forman en la apófisis pterigoides una verdadera cara, la cara anterior, oculta en el esqueleto montado por la cara posterior del maxilar superior. Esta cara forma en la parte más superior el límite posterior de la entrada del fondo de la fosa pterigomaxilar. En su parte inferior la cara anterior se escota, es decir, las dos alas recobran aquí su individualidad; de ello resulta una escotadura en la que viene a articularse la apófisis piramidal del palatino.

d) *Fosa pterigoidea.* — La fosa pterigoidea o cara posterior de la apófisis pterigoides constituye una excavación profunda comprendida entre las dos alas; su anchura, de 5 a 10 milímetros aproximadamente en el adulto, es, en general, más considerable por abajo que por arriba; lo mismo ocurre con su profundidad. Da inserción al pterigoideo interno.

WALDEYER (1893) distingue tres tipos de apófisis pterigoides. En el *primer tipo* las dos alas de la apófisis pterigoides tienen un desarrollo casi igual, siendo la externa siempre más ancha que la interna. El *segundo tipo* se caracteriza por el gran desarrollo de la apófisis pterigoides y por la extensión del ala externa, particularmente en su porción inferior; la fosa pterigoidea es profunda y alargada; el ala interna está apenas modificada en sus dimensiones. El *tercer tipo* comprende las apófisis pterigoides muy poco desarrolladas; la reducción se observa principalmente en el ala interna; la fosa pterigoidea es poco marcada; la fosita escafoidea es apenas visible. Según WALDEYER, estas variaciones no estarían en relación ni con el sexo ni con la edad, sino que dependerían de diferencias étnicas. Como hemos visto ya, creemos con WEBER que cuanto más desarrollada está la inserción del músculo pterigoideo interno en el maxilar inferior, tanto más considerables son las dimensiones de la fosa pterigoidea y del ala externa.

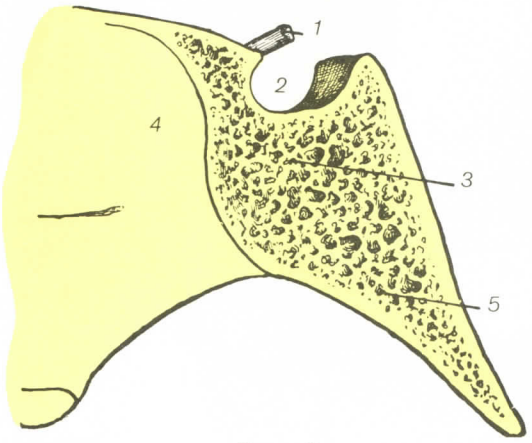

FIG. 158

Ausencia del seno esfenoidal.

1, nervio óptico. — 2, fosa pituitaria. — 3, esfenoides. — 4, fosas nasales. — 5, apófisis basilar.

5.º Conformación interior, senos esfenoidales. — El esfenoides, igual que el etmoides, se halla constituido exclusivamente por tejido compacto. Se encuentran, sin embargo, vestigios de tejido esponjoso en la parte posterior del cuerpo y en la base de la apófisis pterigoides, así como en las porciones más gruesas de las alas mayores y en el borde posterior de las menores.

Los *senos esfenoidales,* en número de dos, derecho e izquierdo, son dos vastas cavidades formadas dentro del cuerpo del esfenoides por debajo de la silla turca y del canal óptico (fig. 160, 5). Un tabique medio, comúnmente inclinado a derecha o a izquierda, separa la una de la otra y las mantiene independientes. No es raro ver tabiques secundarios muy delgados desprenderse de las paredes de los senos y subdividirlos en cavidades secundarias *(células esfenoidales)* más o menos numerosas, pero siempre irregulares. Los senos esfenoidales se abren en el meato superior de las fosas nasales (véase tomo II, *Sentido del olfato).* Como los senos frontales, con los que tienen la mayor analogía, están tapizados en estado fresco por una prolongación de la mucosa nasal.

En la edad infantil, el orificio de entrada de los senos esfenoidales es angosta debido a una laminilla ósea muy delgada, de forma triangular, que arranca del borde inferior de este orificio. Esta laminilla ósea se conoce con el nombre de *cornete de Bertin* y se suelda a los doce años con el cuerpo del esfenoides; excepcionalmente con el etmoides o el palatino.

Los senos esfenoidales ofrecen numerosas variaciones de forma. Representaremos aquí las principales. Los cortes sagitales adjuntos nos muestran en primer lu-

gar (fig. 158) el caso extremo de reducción del seno, es decir, su *ausencia*. Este caso es excepcional.

El segundo tipo (fig. 159) representa un seno de volumen mediano situado por completo delante del plano que pasa por la parte anterior de la fosa pituitaria. Este seno, por su situación, se denomina *prehipofisario* y su techo está en relación con el canal óptico; el ángulo superoexterno está separado del conducto óptico (fig. 159, 3) por una laminilla ósea densa, el *relieve óptico*. El ángulo posteroexterno corresponde a la emergencia de la arteria carótida interna fuera del seno cavernoso.

El tercer tipo es el de un seno de grandes dimensiones (fig. 160). Es *pre* y *subhipofisario* y se extiende hasta muy lejos, por detrás en la apófisis basilar, a la que excava.

Se pueden observar todos los grados entre estos tres tipos, pero lo que importa conocer son las prolongaciones de los grandes senos y las relaciones de las paredes de los divertículos sinusales.

La *pared externa* dirigida hacia fuera levanta la pared externa de la silla turca y ensancha en sentido transversal la fosa pituitaria. El canal carotídeo forma en estos grandes senos una eminencia, un relieve acentuado, el *relieve carotídeo* (fig. 160, 8).

Los divertículos más interesantes son los que se dirigen hacia los orificios de los nervios craneales. Con Sieur y Jacob se les agrupa del modo siguiente:

a) *Prolongación anterior o del conducto óptico* (fig. 160, 7). — Existe una vez cada doce. Ocupa la raíz de las alas menores y de las apófisis clinoides anteriores. El conducto óptico sobresale en la cavidad sinusal por su suelo y por su cara interna, siempre delgada en este caso.

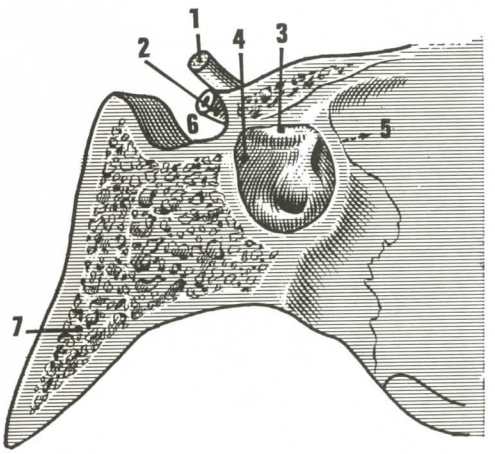

Fig. 159

Seno esfenoidal prehipofisario.

1, nervio óptico. — 2, carótida interna. — 3, relieve óptico. — 4, relieve carotídeo. — 5, flecha que indica el orificio del seno. — 6, fosa pituitaria. — 7, apófisis basilar.

b) *Prolongación pterigoidea*. — Se la encuentra una vez cada seis. En el interior del seno se ponen de manifiesto el conducto redondo mayor y el conducto vidiano (figura 160, 9). La pared que los separa de la cavidad es delgada, a menudo dehiscente.

c) *Prolongación alar*. — Coexiste siempre con la precedente. Se extiende por fuera y por detrás en el espesor de la base de las alas mayores del esfenoides y puede llegar al agujero oval.

d) *Prolongación palatina*. — Nace de la parte anterior e inferior del seno, se dirige hacia delante, hacia abajo y afuera, forma el techo de la fosa pterigomaxilar y viene a establecer contacto con el ángulo superior y posterior del seno maxilar.

e) *Prolongación basilar*. — Es bastante rara: pone el seno en relación con la protuberancia y el origen de las meninges vertebrales.

El conocimiento de estos divertículos es interesante en el estudio de las infecciones sinusales, que pueden atacar, como se comprende fácilmente, el nervio óptico y todas las ramas del nervio trigémino.

Conexiones. — El esfenoides se articula con todos los huesos del cráneo: por delante, con el etmoides y el frontal; por detrás, con el occipital, y por los lados, con los parietales y los

temporales. Se articula, además, con cinco huesos de la cara, a saber: por delante y afuera, con los malares; por abajo, con los dos palatinos y con el vómer.

Inserciones musculares. — Se insertan en el esfenoides veintidós músculos, once por cada lado (fig. 161, A, B y C). *En las alas mayores,* el temporal (1) y el pterigoideo externo (2). *En las alas menores,* el elevador del párpado superior (3), el oblicuo mayor (4), el recto superior (5), el recto inferior (6), el recto interno (7), el recto externo (8) (los tres últimos por medio del tendón de Zin). El recto externo, en muchos casos, se inserta al propio tiempo por algunos fascículos (8') en el borde externo de la hendidura esfenoidal (véase tomo III, *Músculos de la órbita*). En las *apófisis pterigoides,* el pterigoideo interno (9), parte del pterigoideo externo (2), el constrictor superior de la faringe (10) y el periestafilino externo o esfenoestafilino (11).

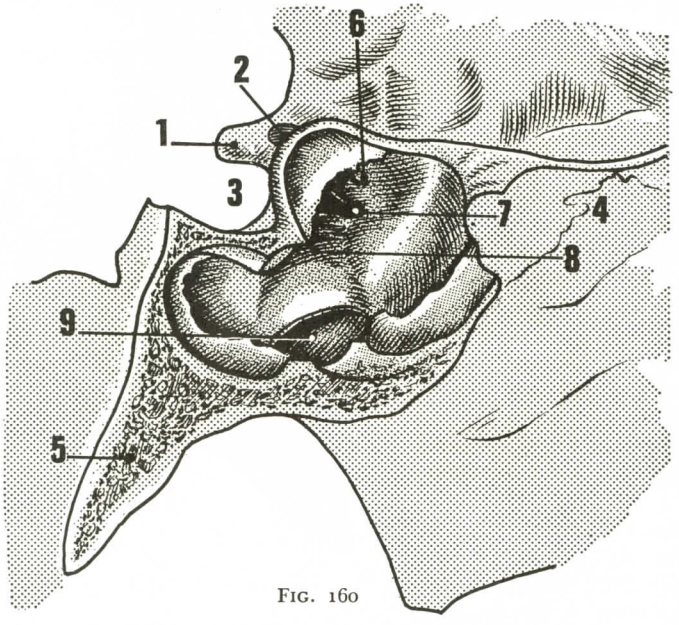

FIG. 160

Gran seno esfenoidal pre y subhipofisario.

1, apófisis clinoides anterior. — 2, agujero óptico. — 3, fosa pituitaria. — 4, fosas nasales. — 5, apófisis basilar. — 6, relieve óptico. — 7, divertículo subóptico. — 8, relieve carotídeo. — 9, divertículo pterigoideo que llega por delante a ponerse en contacto con el agujero redondo mayor y se prolonga por detrás por un divertículo alar que llega hasta el agujero oval.

Desarrollo. — Desde el tercer mes, época en que el esfenoides empieza a osificarse, hasta el séptimo, los diferentes puntos de osificación aparecen sucesivamente y se reúnen en dos grupos distintos, constituyendo, en realidad, dos piezas óseas: una pieza anterior, o *esfenoides anterior* o *preesfenoides,* formada por la porción anterior del cuerpo y por las alas menores; una pieza posterior, o *esfenoides posterior* o *basiesfenoides,* que comprende a la vez la parte posterior del cuerpo, las alas mayores y las apófisis pterigoides. Estos puntos de osificación son en número de *catorce* (SAPPEY); cuatro para el esfenoides anterior, *ocho* para el esfenoides posterior y *dos* para los cornetes de Bertin.

a) *Esfenoides anterior.* — El esfenoides anterior presenta dos puntos de osificación para la parte anterior del cuerpo del esfenoides y dos para las pequeñas alas. Estos dos últimos puntos, u *orbitoesfenoides,* se extienden lateralmente en dirección del frontal en el cual se apoyan. A cada lado de la línea media, el punto de osificación destinado al cuerpo se une con el de la pequeña ala correspondiente, antes de fusionarse con el punto homólogo del lado opuesto. Los dos agujeros ópticos pertenecen al esfenoides anterior.

b) *Esfenoides posterior.* — Los ocho puntos óseos del esfenoides posterior se distribuyen del siguiente modo: *dos* para las grandes alas y la porción externa de las apófisis pterigoides (aparecen a los dos meses y medio), *dos* para la porción interna de las apófisis pterigoides; *dos* para la parte posterior del cuerpo (se unen entre sí al comienzo del cuarto mes); *dos* para la porción lateral del cuerpo, correspondientes a la región de los canales cavernosos (se sueldan a los precedentes hacia el final del cuarto mes).

El conducto vidiano resulta de la conjugación de los tres puntos óseos siguientes: los puntos óseos de las grandes alas, los puntos óseos de la parte interna de las apófisis pterigoides y los puntos laterales del cuerpo.

El esfenoides anterior y el esfenoides posterior permanecen independientes hasta el séptimo mes de la vida fetal. Están reunidos por un cartílago que funciona como cartílago de con-

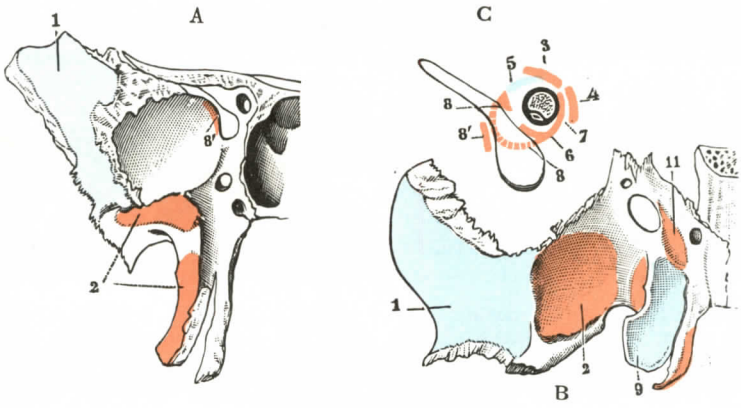

FIG. 161

Inserciones musculares en el esfenoides: A, el hueso visto por delante. — B, el hueso visto por abajo. — C, contorno del agujero óptico y de la hendidura esfenoidal.

(Para la significación de las cifras, véase el texto relativo a las inserciones musculares.)

junción. En esta época se fusionan primero por las porciones laterales del cuerpo, y más tarde por su porción media. Al nacer los dos esfenoides están todavía separados en su cara inferior por una porción cartilaginosa no osificada aún (SAPPEY, GEGENBAUR). Hasta algunos años más tarde la osificación no es completa. Por detrás el basiesfenoides progresa hacia el extremo anterior del basioccipital, del que está separado por una cinta cartilaginosa fértil en ambos lados.

c) *Cornetes de Bertin.* — Nada más obscuro que el origen de los *cornetes de Bertin.* Para SAPPEY, los dos puntos óseos que deben formar los senos esfenoidales aparecen entre el sexto y octavo mes después del nacimiento. Afectan primitivamente la forma de dos laminillas, situadas a cada lado del pico del esfenoides, las que al tercero o cuarto año forman una especie de cono *(cornete de Bertin),* soldándose al resto del hueso entre los doce y quince años. En contra de la opinión precedente, KŒLLIKER, aceptando sobre este punto las ideas de DURSY, relaciona los cornetes de Bertin con las masas laterales del etmoides. Según este último anatomista, los cornetes son ya visibles en los embriones de 8 centímetros y están bien constituidos en los de 20 centímetros.

Variedades. — La apófisis clinoides anterior se puede unir a la posterior; también la apófisis clinoides media se puede fusionar con la anterior, con la posterior o con ambas a la vez. De tales disposiciones puede resultar la formación, a los lados de la silla turca, de uno o varios agujeros supernumerarios. — El canal cavernoso se halla limitado hacia fuera, en su mitad posterior, por una lengüeta ósea *(língula* de MECKEL), que comúnmente está muy desarrollada y corresponde al espacio comprendido entre el agujero redondo mayor y el agujero oval (fig. 150, 15). Esta lengüeta, bien descrita por GALDANI, constituye a veces una pequeña pieza ósea distinta, engastada en la duramadre junto a la carótida interna. — A cada

lado de la cresta etmoidal del esfenoides, por arriba y delante del cuerpo del hueso, existen algunas veces dos pequeñas prolongaciones laterales o *alæ minimæ* de LUSCHKA, disposición constante, según HYRTL, en las diferentes especies del género *canis*. Las *alæ minimæ* pueden ser independientes (W. KRAUSE). — Los senos esfenoidales son muy variables en su extensión y configuración; son con frecuencia desiguales, siendo mayor algunas veces el derecho y otras el izquierdo. Se han observado senos que por delante se extendían hasta las alas menores y por detrás hasta la porción basilar del occipital (SŒMMERING). En ocasiones, en el adulto vienen representados por un simple amasijo de pequeñas cavidades o células. Finalmente, pueden comunicar con la cavidad craneal por un orificio que se abre en la silla turca.

Con bastante frecuencia (10 por 100) se encuentra en los recién nacidos un conducto medio que parte de la silla turca para terminar en la cara inferior del cuerpo del esfenoides y, por consiguiente, en la pared superior de la faringe; llámase *conducto craneofaríngeo* de LANDZERT y también *conducto hipofisario* de CALORI. En estado fresco contiene una prolongación de la duramadre y algunos vasos sanguíneos, principalmente venillas. Estos vasos, cuando el conducto es completo, están en relación con los de la faringe. Morfológicamente, el con-

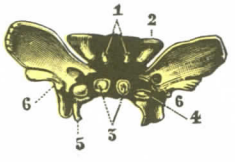

FIG. 162

Esfenoides de un feto de tres y medio a cuatro meses (según SAPPEY).

1, puntos de osificación que producen el cuerpo del esfenoides anterior. — 2, alas menores. — 3, puntos de osificación internos o medios del cuerpo del esfenoides posterior. — 4, puntos laterales del cuerpo. — 5, alas internas de las apófisis pterigoides. — 6, alas externas y alas mayores.

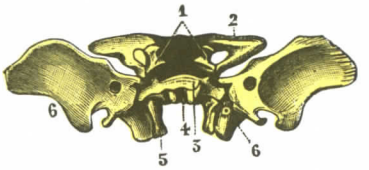

FIG. 163

Esfenoides de un feto de ocho meses (según SAPPEY).

1, los dos puntos del cuerpo del esfenoides anterior, aún muy separados uno del otro, pero contiguos a las alas menores. — 2, alas menores formando los agujeros ópticos con los puntos precedentes. — 3, los cuatro puntos del cuerpo del esfenoides posterior: estos puntos se hallan reunidos por delante, pero presentan aún por detrás, en 4, vestigios de la independencia primitiva. — 5, alas internas de las apófisis pterigoides, aún no soldadas. — 6, 6, alas externas y alas mayores.

ducto craneofaríngeo representa el vestigio del conducto que en el embrión ha dado paso a una porción de la faringe primitiva destinada a formar el lóbulo anterior del cuerpo pituitario (véase *Cerebro*). Puede persistir en el adulto, pero el caso es raro: ROSSI, en 3.712 cráneos, lo encontró únicamente 9 veces. MAGGI dice haberlo encontrado 19 veces en 64 cráneos de antropoides examinados. Independientemente de este conducto craneofaríngeo medio, STERNBERG ha descrito en los recién nacidos dos conductos *craneofaríngeos laterales*, que se encuentran a nivel de la inserción del ala mayor en las caras laterales del cuerpo. Estos dos conductos, que persisten muchas veces en los adultos, representan, según STERNBERG, el vestigio de una fontanela membranosa del cráneo primordial cartilaginoso.

Se ha notado algunas veces, en la cara orbitaria de las grandes alas, un agujero (ALBINUS, tab. I, X; tab. V, fig. 7) por el que penetra en la órbita una rama de la arteria meníngea media acompañada de una vena. GIUFFRIDA RUGGIERI ha encontrado en un cráneo melanesiano el ala mayor dividida en dos partes por una sutura longitudinal. — En la cara inferior de la gran ala del esfenoides se ve con frecuencia un pequeño surco que se dirige oblicuamente adelante y afuera; es el *sulcus crotaphiticus*. Este surco está cubierto, en estado fresco, por un puente ligamentoso que puede osificarse y formar un agujero óseo, *foramen crotophitico-buccinatorum* de HYRTL, a través del cual pasa la *rama motriz del maxilar anterior* o nervio *crotaficobuccinador*. — Un poco por debajo del agujero oval se encuentra con bastante frecuencia (60 ó 70 por 100), una tirilla fibrosa que se inserta por delante en el borde posterior del ala externa de la apófisis pterigoidea, y por detrás en la espina del esfenoides; es el *ligamento pterigoespinoso* de CIVININI. Esta tirilla fibrosa se osifica alguna vez (3 por 100) en el adulto, resultando la formación de un agujero óseo, el *agujero pterigoespinoso*, algunas veces doble, a través del cual pasan de ordinario los *vasos* y *nervios pterigoideos internos*. Las relaciones del agujero pterigoespinoso con las diversas ramas del nervio maxilar inferior son muy variables. De 104 casos reunidos por la Sociedad anatómica inglesa, los dos nervios lingual y dentario inferior pasaban 92 veces por el lado externo del ligamento pterigoespinoso y 12 veces por el

lado interno. — En el lado externo de la base de esta misma ala externa existe algunas veces un conducto destinado a dar paso a la arteria maxilar interna; esta disposición es normal en el conejo.

El agujero óptico puede ser doble: SŒMMERING, THEILE, DUBREUIL y ZOJA citan varios ejemplos. Según este último anatomista, el más grande de los agujeros está ocupado por el nervio óptico y el otro da paso a la arteria oftálmica o a una de sus ramas.

4. Occipital

El occipital (figs. 165 y 166) es un hueso impar, medio y simétrico que ocupa la parte posterior, inferior y media del cráneo. Participa al mismo tiempo en la constitución de su base y bóveda. Descansa sobre la primera pieza de la columna vertebral o atlas y representa morfológicamente, como luego veremos, la primera de las vértebras craneales. Considerado en su conjunto el occipital es cóncavo hacia arriba y adelante, y convexo hacia abajo y atrás; tiene una forma irregularmente romboidal, y por esto se consideran en él: 1.º, dos *caras*, una *posteroinferior* y la otra *anterosuperior*; 2.º, cuatro *bordes*; 3.º, cuatro *ángulos*.

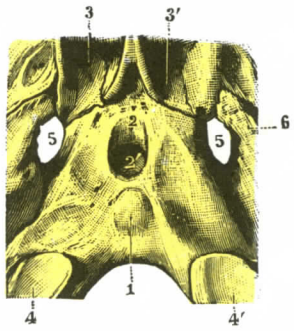

FIG. 164

Cara inferior de la apófisis basilar de un cráneo de las cavernas de Madagascar (colección de Museo).

1, tubérculo faríngeo. — 2, fosilla navicular, con 2', fosilla faríngea. — 3, 3', orificios posteriores de las fosas nasales o coanas. — 4, 4', cóndilos del occipital. — 5, 5, agujeros rasgados anteriores. — 6, peñasco.

1.º Cara posteroinferior, convexa o exocraneal. — Lo que llama ante todo la atención al examinar esta cara (figura 165) es la presencia, en la proximidad de su extremidad anterior, de un vasto orificio llamado *agujero occipital*. Ese orificio, de forma oval con su diámetro mayor en dirección anteroposterior, mide un promedio de 35 milímetros de longitud por 30 de anchura. Pone en comunicación la cavidad craneal con el conducto vertebral, dando paso, en estado fresco, al bulbo y sus envolturas, a los dos nervios espinales, a las raíces ascendentes del hipogloso y a las dos arterias vertebrales. El agujero occipital se encuentra en el hombre en un plano casi horizontal, disposición especialmente característica de la estación bípeda. (Respecto a los *ángulos occipitales* de DAUBENTON y BROCA, que miden el grado de inclinación del agujero occipital, véase más adelante.) Examinaremos sucesivamente la cara exocraneal del occipital: 1.º, por delante del agujero occipital; 2.º, por detrás de este agujero; 3.º, por los lados del mismo.

a) *Por delante del agujero occipital.* — Por delante del agujero occipital encontramos una superficie cuadrilátera más larga que ancha, oblicuamente dirigida de abajo arriba y de atrás a delante: es la *superficie basilar del occipital*. Esta superficie presenta, en la línea media y punto de unión de los dos quintos posteriores con los tres quintos anteriores, una eminencia de 1 ó 2 milímetros de altura, en la cual se inserta la aponeurosis de la faringe, por lo que se llama *tubérculo faríngeo*. Este tubérculo es una verdadera apófisis, es decir, que su desarrollo está en relación con los manojos fibrosos que en él se insertan. Más desarrollado en el hombre que en la mujer, está sujeto a numerosas variaciones (fig. 164, 1).

La parte de la superficie basilar situada por detrás y a los lados del tubérculo faríngeo es muy desigual. Presta inserción, a derecha e izquierda de la línea media, a los músculos recto anterior mayor y recto anterior menor de la cabeza (véase figura 171, 10 y 11).

La porción de la superficie basilar que se encuentra situada por delante del citado tubérculo corresponde a la bóveda de la faringe. Ofrece ordinariamente (66 por 100

de los casos) una ligera depresión media (fig. 164, 2), prolongada en sentido anteroposterior, a la que POELCHEN ha dado el nombre de *fosita navicular*. En el fondo de la fosita navicular se ve algunas veces una segunda fosita mucho más pequeña, redondeada u oval, de bordes muy circunscritos conocida con el nombre de *fosita faríngea* (2'); corresponde, en estado fresco, a la bolsa faríngea de LUSCHKA, en la que nos ocuparemos al tratar de la faringe. (Para su significación véase *Variedades*, página 156.)

b) *Por detrás del agujero occipital.* — Por detrás del agujero occipital se extiende la porción a la vez más ancha y más delgada del hueso; es la *porción escamosa* o *concha del occipital*. En el centro se encuentra una eminencia rugosa, la *protuberancia occipital externa*, más o menos desarrollada según los individuos, la cual presta inserción al ligamento cervical posterior y a varios músculos.

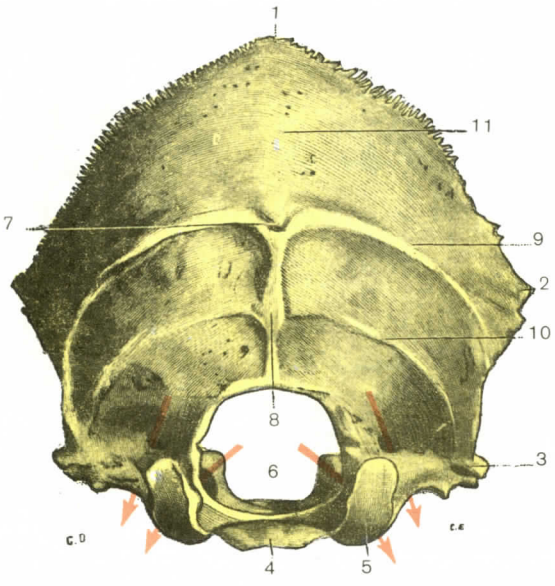

FIG. 165

Occipital, cara posteroinferior o convexa.

1, ángulo superior. — 2, ángulos laterales. — 3, apófisis yugulares. — 4, apófisis basilar. — 5, cóndilos. — 6, agujero occipital. — 7, protuberancia occipital externa *(inion)*. — 8, cresta occipital externa. — 9, líneas curvas superiores. — 10, líneas curvas inferiores. — 11, concha del occipital. — (Las flechas encarnadas atraviesan los agujeros condíleos posteriores y anteriores.)

α) *Por encima de la protuberancia*, el occipital es liso de modo bastante regular y corresponde a los tegumentos, de los cuales, empero, está separado a los lados por los músculos occipitales y en el centro por la aponeurosis epicraneal.

β) *Por debajo de la protuberancia*, por el contrario, el occipital es muy desigual a causa de las inserciones musculares. Los principales detalles que se encuentran son los siguientes. Primeramente la *cresta occipital externa*, eminencia lineal situada en el centro y extendida desde la protuberancia occipital externa al agujero occipital. De cada lado de la citada cresta salen dos líneas curvas, de concavidad anterior, que se dirigen transversalmente de la línea media al borde anterior del hueso. Se las conoce con el nombre de *línea curva occipital superior* y *línea curva occipital inferior:* la primera nace de la protuberancia occipital y presta inserción a los músculos occipital, trapecio esternocleidomastoideo y esplenio de la cabeza; la segunda arranca de un punto de la cresta casi equidistante de la protuberancia y del agujero occipital y se dirige a la apófisis yugular. Entre las dos líneas curvas se encuentran rugosidades para la inserción del complexo mayor y del oblicuo superior de la cabeza. En la línea curva inferior existen igualmente otras rugosidades para la inserción de los músculos recto mayor y recto menor posteriores de la cabeza (véase fig. 165).

c) *A los lados del agujero occipital.* — A cada lado del agujero occipital, finalmente, encontramos dos eminencias articulares, de forma elíptica, oblicuamente dirigidas de atrás a delante y de fuera a dentro; son los *cóndilos del occipital*. Su *cara inferior*, convexa lisa, se articula con las cavidades glenoideas del atlas. Comúnmente está estrangulada en la unión del tercio posterior con los dos anteriores, disposición ya señalada al tratar de la carilla correspondiente del atlas. Su *cara interna* ofrece una impresión rugosa para la inserción de los ligamentos odontoideos late-

rales. Su *cara externa* está separada del borde del hueso por una superficie rugosa, la *superficie yugular,* en la que se inserta el músculo recto lateral de la cabeza.

Por detrás y por delante de cada cóndilo se encuentran dos depresiones llamadas *fosita condiloidea anterior* y *fosita condiloidea posterior.*

La fosita condiloidea posterior presenta comúnmente un agujero, el *agujero condiloideo posterior,* por donde pasa una vena, y algunas veces también una arteriola, rama de la meníngea posterior.

La fosita condiloidea anterior presenta constantemente un agujero; es el *agujero condiloideo anterior,* por donde pasa el nervio hipogloso mayor, acompañado alguna vez por una arteriola procedente de la meníngea posterior.

2.º Cara anterosuperior, cóncava o endocraneal. — Esta cara (figura 166) está en relación con la masa encefálica, razón por la cual se llama cara endocraneal y ofrece, como la otra, el agujero occipital, cuya descripción es inútil repetir. Como hemos hecho con la cara precedente o cara exocraneal, examinaremos sucesivamente ésta *por delante, por detrás* y *por los lados* del agujero occipital.

a) *Por delante del agujero occipital.* — Por delante del agujero occipital se encuentra un canal inclinado hacia abajo y atrás: es el *canal basilar,* que aloja la protuberancia anular y una parte del bulbo raquídeo. Se nota comúnmente en este canal una depresión oval que recibe la parte abultada de la protuberancia y, por debajo, una cresta más o menos marcada que corresponde al surco bulboprotuberancial. Las partes laterales del canal basilar se hallan cruzadas por un pequeño canalito, que concurre a alojar el seno petroso inferior.

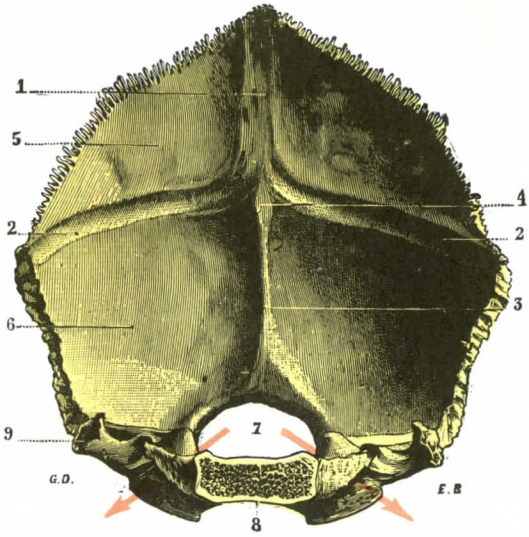

FIG. 166

Occipital, cara anterosuperior o cóncava.

1, canal longitudinal. — 2, canales laterales. — 3, cresta occipital interna. — 4, protuberancia occipital interna. — 5, fosas occipitales superiores o cerebrales. — 6, fosas occipitales inferiores o cerebelosas. — 7, agujero occipital. — 8, apófisis basilar, con el corte que la separa del esfenoides. — 9, apófisis yugular. — (Las flechas encarnadas atraviesan los agujeros condíleos anteriores.)

b) *Por detrás del agujero occipital.* — Por detrás del agujero occipital vemos cuatro depresiones, conocidas con el nombre de *fosas occipitales;* se distinguen en inferiores y superiores. Las *dos inferiores* o *fosas cerebelosas* están en relación con los hemisferios del cerebelo. Las *dos superiores* o *fosas cerebrales* alojan la extremidad posterior de los hemisferios cerebrales, y por este motivo presentan impresiones digitales y eminencias mamilares, en relación, aquí como en todas partes, con las cisuras y las circunvoluciones.

Los límites de separación de estas distintas fosas están perfectamente marcados por crestas y canales, cuyo punto de reunión es la parte media, constituyendo la *protuberancia occipital interna.* Está situada enfrente de la protuberancia occipital externa, descrita al tratar de la otra cara del hueso.

Las dos fosas cerebelosas están separadas entre sí por una cresta media, la *cresta occipital interna,* que se extiende de la protuberancia occipital al agujero occipital, es más saliente que su homóloga de la cara externa y presta inserción a la hoz

del cerebro; inferiormente se divide en dos ramas, redondeadas y lisas, que se pierden insensiblemente en los bordes del agujero occipital.

A su vez, las dos fosas cerebrales están separadas por un canal medio profundo, continuación del sagital, que aloja la terminación del seno longitudinal superior.

Finalmente, cada fosa cerebral se encuentra separada de la fosa cerebelosa del mismo lado por un canal transversal, que es una rama de bifurcación del canal precedente. Este canal transversal, en el que se aloja la primera porción del seno lateral, y por esto se llama *canal lateral,* es casi siempre mayor en el lado derecho que en el izquierdo, como de antiguo lo hicieron notar MORGAGNI y HUNAULD.

c) *A los lados del agujero occipital.* — A los lados del agujero occipital se encuentra el *agujero condíleo anterior,* y por detrás del mismo el *agujero condíleo posterior,* agujeros de los que hemos tratado al referirnos a la cara inferior del hueso: sabemos ya que por el primero pasa el hipogloso mayor y por el segundo una vena. El agujero condíleo posterior se halla generalmente situado en un punto equidistante del agujero occipital y del borde del hueso. No es raro, empero, encontrarlo cerca de la escotadura yugular.

3.º Bordes. — Los bordes del occipital (figs. 165 y 166), como romboideo que es, son en número de cuatro, dos superiores o parietales y dos inferiores o temporales.

a) *Bordes parietales.* — Los bordes parietales se dirigen oblicuamente de arriba abajo y de dentro afuera. Sensiblemente rectilíneos, están provistos de largos dentellones que engranan con otros homólogos del borde posterior del parietal, con el que forman la sutura lambdoidea. La dirección rectilínea de esos bordes se encuentra muchas veces interrumpida por la presencia de huesos wormianos.

b) *Bordes temporales.* — Los bordes temporales se dirigen oblicuamente hacia abajo y adentro. Están divididos en dos partes casi iguales por una gran eminencia, fácil siempre de reconocer, la *apófisis yugular,* que limita hacia delante el canal lateral y presenta hacia fuera una carilla rugosa, destinada a articularse con una carilla semejante de la porción petrosa del temporal.

La porción del borde inferior, situada por detrás de la apófisis yugular, está escasamente dentada y se articula con la porción mastoidea del temporal.

La porción que está por delante ofrece primero una escotadura de borde liso, la *escotadura yugular,* la cual a menudo está dividida a su vez por una pequeña espina, y contribuye, en un cráneo articulado, a formar el agujero rasgado posterior (véase *Cráneo en general).* A continuación de la escotadura yugular hay una superficie rugosa, de forma triangular, destinada a articularse con el vértice del peñasco.

4.º Angulos. — Los ángulos del occipital (figs. 165 y 166) son igualmente en número de cuatro. Se distinguen por su situación en superior, inferior y laterales.

a) *Angulo superior.* — El ángulo superior, agudo y marcadamente dentado, se aloja en el ángulo entrante que por detrás forman los dos parietales. Se encuentra muchas veces reemplazado por un hueso wormiano.

b) *Angulo inferior.* — El ángulo inferior, grueso y truncado, se articula con el cuerpo del esfenoides. Se ha dicho antes, al tratar de este último hueso, que el esfenoides y el occipital se sueldan prematuramente a este nivel y no pueden ser separados en el adulto más que por medio de la sierra.

c) *Angulos laterales.* — Los ángulos laterales, obtusos y dentados, miran hacia fuera y corresponden, en el cráneo, al punto de unión del parietal con el temporal.

5.º Conformación interior. — El occipital, como todos los huesos del cráneo, está formado por dos láminas de tejido compacto que aprisionan entre sí una capa más o menos gruesa de tejido esponjoso.

De ordinario falta ésta a nivel de las fosas occipitales, y especialmente en las inferiores o cerebelosas; de aquí la delgadez y hasta la transparencia que ofrece el hueso en este sitio.

En cambio, el tejido esponjoso forma una capa relativamente gruesa: 1.º, en los bordes; 2.º, entre las dos protuberancias interna y externa; 3.º, en los cóndilos; 4.º, en el contorno del agujero occipital, y 5.º, en la apófisis basilar.)

En esta última región, en algunos sujetos se observan hasta verdaderas *cavidades, senos* o *células basilares* en comunicación, por delante, con los senos esfenoidales y tapizadas en estado fresco por una prolongación de la mucosa pituitaria.

6.º Evolución y desarrollo (fig. 167). — El occipital es de todos los huesos del cráneo aquel cuyo desarrollo ha originado investigaciones más numerosas y controversias más discutidas. En efecto, con la identificación de sus diferentes partes se relaciona, como veremos más adelante, la famosa teoría vertebral del cráneo.

Considerado desde un punto de vista general, es cierto que este hueso representa la asimilación craniana de la parte craneal de la columna vertebral primitiva. Examinaremos estos hechos a propósito del cráneo en general. De momento, expondremos simplemente el desarrollo de este hueso. Como veremos al tratar del cráneo en general, éste presenta en el curso de la vida embrionaria dos regiones perfectamente distintas: una, que corresponde a la base, es membranosa al comienzo, luego se vuelve cartilaginosa y por último ósea, mientras que la otra, que corresponde a la bóveda, no pasa por el estadio encondral. Sin embargo, la porción cartilaginosa de la base se levanta por detrás del agujero occipital para formar el *techo sinótico* o *techo posterior*. Esta porción cartilaginosa, que contribuirá al desarrollo de la porción escamosa del occipital, se relaciona por su parte superior con la porción membranosa del cráneo, que también contribuirá a formar la parte superior del hueso que nos ocupa. Hay, pues, que considerar en el desarrollo del occipital dos partes: una de origen cartilaginoso y otra de origen membranoso, y esto merece retener nuestra atención.

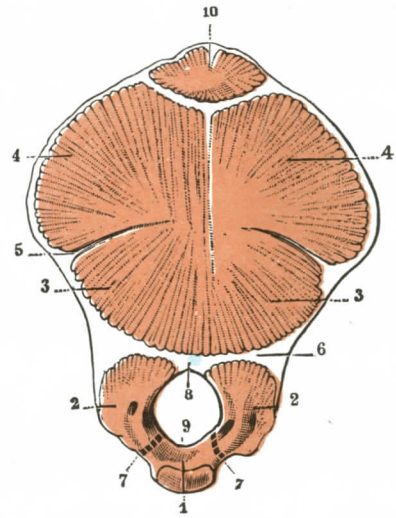

FIG. 167

Osificación del occipital.

1, basioccipital. — 2, 2, exoccipitales u occipitales laterales. — 3, 3, supraoccipitales soldados en una sola pieza. — 4, 4, interparietales. — 5, fisura transversa que separa primitivamente los supraoccipitales de los interparietales. — 6, charnela obstétrica. — 7, cartílago de conjunción del basioccipital y de los exoccipitales. — 8, huesecillo denominado de Kerkring (inconstante). — 9, agujero occipital. — 10, hueso epactal.

Consideremos ahora el desarrollo de las diferentes piezas que constituyen el occipital.

El occipital está constituido por algunas piezas óseas, primitivamente independientes, que aparecen en el hombre entre la séptima y la octava semanas: una pieza basal, el *basioccipital;* dos piezas laterales, los *exoccipitales;* una pieza superior o dorsal, la *concha occipital.* Estas piezas, con excepción de la parte superior de la concha, se originan en la masa cartilaginosa del endocráneo que rodea el agujero occipital y el polo posterior de la cavidad craneal. En cuanto a la concha, es, como hemos dicho, una formación compleja, que comprende dos partes: una superior, que resulta de la fusión en la línea media de dos bosquejos o maquetas óseas, desarrollados directamente en medio conjuntivo, los *interparietales;* la otra inferior, constituida por adosamiento de otros dos bosquejos laterales, los *supraoccipitales,* apare-

cidos en el tejido cartilaginoso. La concha no es, pues, totalmente, como se decía, un hueso de membrana. Consideremos cada uno de estos bosquejos o maquetas.

1.° *Basioccipital.* — El basioccipital se desarrolla por un punto medio y único que se extiende por la placa basilar cartilaginosa que rodea el agujero occipital. Este punto óseo es precoz; a veces sería doble, lo que explica la presencia, como anomalía, en el adulto del hueso basiótico (véase más adelante). Por delante, el basioccipital presenta en el curso de su desarrollo una cinta de cartílago primitivo que desempeña el papel de cartílago de conjunción y lo separa del esfenoides. Por detrás, una cinta de cartílago semejante lo separa de los exoccipitales.

2.° *Exoccipitales.* — Los exoccipitales, uno derecho y otro izquierdo, se desarrollan cada uno por un punto óseo situado a cada lado del agujero occipital. Este punto de osificación se extiende, por delante, en dirección del basioccipital, y por detrás hacia los supraoccipitales. Localmente el cóndilo del occipital se desarrolla en cada una de estas dos piezas; es un proceso de extensión local del punto primitivo.

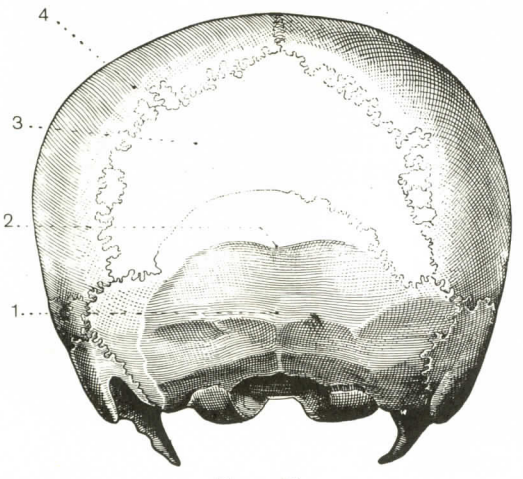

FIG. 168

Hueso interparietal (según RAMBAUT y RENAULT).

1, supraoccipital. — 2, inion. — 3, hueso interparietal. 4, parietal.

3.° *Supraoccipitales.* — Cada supraoccipital se desarrolla por un punto de osificación. Este punto asienta, como hemos dicho, en el cartílago del techo posterior del cráneo, pero en la proximidad del límite superior de este cartílago. Cada punto se suelda rápidamente al del lado opuesto, y de ahí la formación de una pieza única. Esta, separada primitivamente de la pieza superior de la concha formada por los interparietales, se suelda también rápidamente a ella. En cambio, queda separada durante mucho tiempo de los exoccipitales o puntos condíleos. La soldadura con éstos se efectúa en el curso del segundo año. La persistencia de esta cinta de unión permite a la porción escamosa del occipital ejecutar respecto a la porción basilar movimientos de delante atrás y de atrás a delante. Este movimiento bascular se produce particularmente en los partos con presentación de vértice. La cinta de unión, asiento de este movimiento, se conoce en obstetricia con el nombre de *charnela obstétrica* o *bisagra de Budin.*

4.° *Interparietales.* — Cada interparietal se constituye por un centro de osificación único situado algo por fuera de la línea media, en el tejido conjuntivo de la bóveda del cráneo. Estos dos centros se sueldan rápidamente en la línea media; en cambio, su borde inferior se suelda más tardíamente a la porción subyacente o supraoccipital. En el embrión de dos meses la soldadura ya se ha hecho. La muesca que se observa a veces en este estadio es sin duda un vestigio de la primitiva separación. La sutura persiste en el carnero al momento de nacer (LACOSTE). Su persistencia en el hombre determina la presencia del hueso denominado interparietal (véase más adelante).

Todas estas piezas óseas aparecen en el cráneo humano de la séptima a la octava semana.

Importa señalar que las piezas de la base, es decir, el basioccipital y los exoccipitales, quedan por mucho tiempo relativamente independientes. Después del naci-

miento las cintas del cartílago de unión persisten todavía. Son verdaderos cartílagos de conjunción o de crecimiento fértiles en las dos caras (LACOSTE), Este dispositivo, como se comprende, desempeña un papel esencial en el crecimiento de los diferentes diámetros de la cavidad craneal en esta región. La soldadura no suele efectuarse sino a la edad de cuatro años.

La nomenclatura que hemos empleado en el curso de esta exposición no es la adoptada por todos los clásicos; muchos de ellos designan con el nombre de supraoccipital lo que hemos denominado interparietal, y de infraoccipital lo que hemos llamado supraoccipital. Nuestras denominaciones, utilizadas por GAUPP, BARDEEN y LACOSTE, son las únicas lógicas. En efecto, las denominaciones de basioccipital, exoccipitales y occipitales laterales son determinadas por la situación de estas piezas en relación al agujero occipital. Es, pues, inadmisible denominar infraoccipital una pieza que precisamente está encima del agujero, y para que no haya ninguna confusión hemos denominado supraoccipital la pieza situada encima del agujero occipital e interparietal (supraoccipital de muchos autores) la parte superior de la concha que se desarrolla en medio conjuntivo.

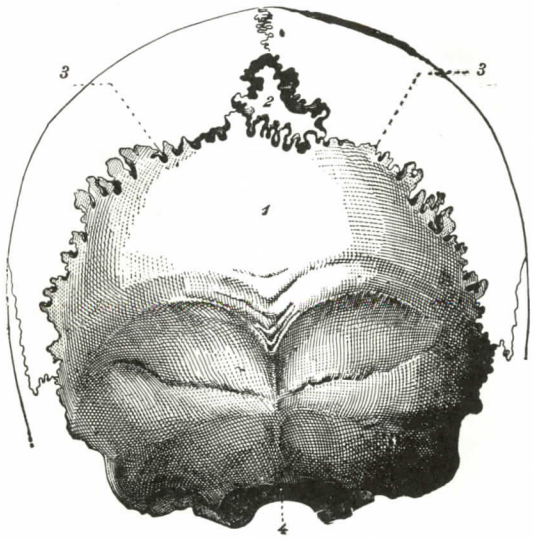

FIG. 169

Hueso epactal (hueso de los incas).

1, concha del occipital. — 2, hueso epactal. — 3, sutura parietooccipital. — 4, agujero occipital.

A estos puntos de osificación normales, añadamos los puntos de osificación inconstantes, los preinterparietales de STIEDA, situados, como su nombre indica, por delante de los interparietales.

Hueso epactal. Hueso interparietal. — Se da este nombre a una formación ósea independiente que se encuentra a veces en la parte superior del occipital, al que separa de los parietales. TCHUDY y RIVERO, en sus antigüedades peruanas, publicadas en 1853, lo habían señalado como constante, por lo menos en el niño, en las razas primitivas del Perú. De aquí la denominación de *hueso de los incas* que fue dada al hueso epactal.

Las investigaciones ulteriores de BROCA y de TOPINARD han demostrado todo lo que de fantasía había en la afir-

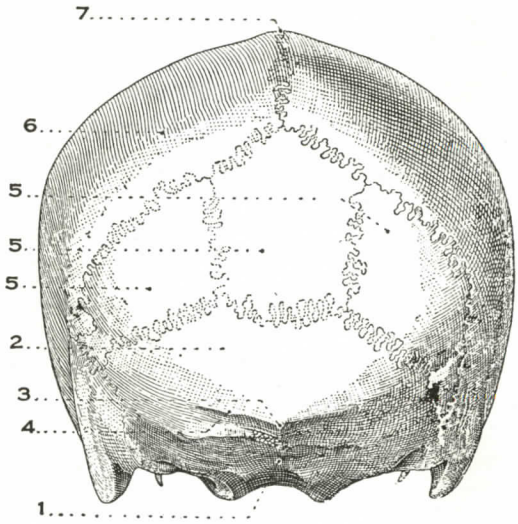

FIG. 170

Persistencia del hueso interparietal.
Su división en tres huesos distintos (según DESIERRE).

1, supraoccipital. — 2, parte superior del supraoccipital. — 3, inion. — 4, línea curva occipital superior. — 5, 5, 5, subdivisiones de la parte superior del hueso interparietal en tres huesos distintos. — 6, parietal. — 7, obelion.

mación de TCHUDY y RIVERO. La interpretación del hueso epactal ha sido sometida también a numerosas controversias. No creemos que este hueso, tal como se le encuentra generalmente, sea el homólogo del interparietal que acabamos de describir. En su forma típica (fig. 169) tiene el aspecto de un huesillo incluido entre la parte superior del occipital y los dos parietales, en la sutura lambdoidea. En nuestra opinión, el famoso hueso epactal, siempre de pequeñas dimensiones, no es, en resumidas cuentas, más que el homólogo de un hueso wormiano.

Se encuentra a veces una formación ósea mucho más extensa que ocupa la mitad superior del occipital (figura 170). Una sutura completa o incompleta extendida entre los dos puntos de reunión, derecho e izquierdo, del parietal, el occipital y el temporal *(asteroides)* forma la base. Tenemos la firme convicción de que esta formación representa el verdadero interparietal, cuya soldadura con el supraoccipital no ha desaparecido por completo todavía. Observamos, pues, aquí un hecho análogo al que hemos observado en el parietal y podríamos dar a la concha que presenta este hueso interparietal el nombre de *concha bipartita*.

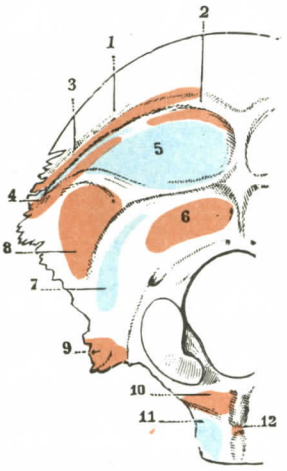

FIG. 171

Occipital visto por su cara exocraneal, con las inserciones musculares.

(Para la significación de las cifras, véase el cuadro inserto en esta página.)

Otros autores han descrito por delante del hueso epactal pequeños huesos supernumerarios (CHIARURGI) que serían debidos al desarrollo de los preparietales de STIEDA.

Las figuras adjuntas, tomadas de DEBIERRE, llevan en la leyenda la nomenclatura que hemos adoptado. Nuestra interpretación difiere también de la del sabio profesor LILLE. Este admitía que la línea curva occipital superior determina el límite verdadero entre nuestro interparietal y nuestro supraoccipital (véase *Desarrollo*). La figura 168 no puede representar (en 3), según DEBIERRE, el hueso interparietal de los animales, como tampoco los tres huesos (5, 5, 5) de la figura 170. En nuestra opinión se trata del interparietal humano, es decir, de núcleos de osificación desarrollados en el bosquejo membranoso de la escama del temporal y no en su bosquejo cartilaginoso. Se comprende, por lo demás, que la limitación de estas dos regiones puede variar más o menos y que la línea curva occipital superior, cresta muscular, no pueda considerarse como un límite embriológico.

Conexiones. — El occipital se articula con seis huesos: por delante, con el esfenoides; por arriba, con los dos parietales; a los lados, con los dos temporales, y por abajo, con el atlas.

Inserciones musculares. — El occipital presta inserción a doce músculos. Estas inserciones musculares se encuentran resumidas en la figura 171 y en el cuadro siguiente:

a) *Concha*	1.	Occipitofrontal.
	2.	Trapecio.
	3.	Esternocleidomastoideo (fascículos esternooccipital y cleidooccipital).
	4.	Esplenio de la cabeza.
	5.	Complexo mayor.
	6.	Recto posterior menor.
	7.	Recto posterior mayor.
	8.	Oblicuo superior u oblicuo menor.
b) *Apófisis yugular* .	9.	Recto lateral.
c) *Apófisis basilar* . .	10.	Recto menor.
	11.	Recto anterior mayor.
	12.	Constrictor superior de la faringe (por la aponeurosis de la faringe).

Variedades. — Las anomalías que se observan en el occipital, particularmente en la proximidad del agujero occipital y de la apófisis basilar, tienen un interés general indiscutible. Es sabido que este hueso se ha comparado a una vértebra por muchos anatomistas (véase más adelante *Teoría vertebral del cráneo*), y algunas de las anomalías que se encuentran en él pueden ser consideradas como la manifestación de un trastorno evolutivo de los elementos de esta vértebra craneal. La figura 172, A, nos muestra primero la presencia de dos tu-

bérculos basilares que terminan en forma de masas libres y fijadas por su base a cóndilos afilados hacia delante. Según KOLLMANN, representan extremos no soldados y anormalmente desarrollados del arco anterior de la vértebra occipital. Según BOLK, su presencia es debida a una diferenciación anormal de la parte ósea que da origen a los cóndilos: éstos serían primitivamente anteriores y ulteriormente se desplazarían para ocupar su situación lateral. En ciertos casos, en el curso de esta migración, las extremidades medianas proliferarían y darían origen a los tubérculos representados.

La figura 172, B, representa el tercer cóndilo del occipital. Es una prolongación ósea situada en el centro del borde anterior del agujero occipital, que presenta a veces una carilla articular para el extremo superior de la apófisis odontoides. La interpretación de este tercer cóndilo puede ser también investigada en el desarrollo. ¿Se trata de un proceso osificador más completo que el que está representado en el primer esquema, que da por resultado la fusión de los tubérculos, o de un proceso óseo particular en relación con el desarrollo del arco anterior del cuerpo de la vértebra occipital o de sus apófisis? No podemos asegurarlo.

Lo mismo ocurre con la presencia de espinas óseas que se encuentran en la parte anterior del agujero occipital, que también puede considerarse como una osificación del ligamento suspensor del diente del axis y cuyos aspectos y extensiones pueden ser varios (véase ARTROLOGÍA).

En realidad, la interpretación debe ser prudente. Algunas formaciones óseas pueden sin duda interpretarse como procesos de osificación patológica (fig. 172, C), como los que se encuentran frecuentemente a lo largo de la columna vertebral; otras, por el contrario, pueden interpretarse como malformaciones congénitas. No olvidemos que la región que nos ocupa corresponde en el embrión al extremo superior de la cuerda dorsal. Es una región de transición entre la porción superior del esqueleto vertebral propiamente dicho y una región de asimilación con el cráneo. Más que otras, esta región de transición y de asimilación está sometida a anomalías; la presencia de estas formaciones óseas anormales que se encuentran en el borde del agujero occipital puede, pues, tener como origen trastornos en la osificación de la zona hipocordal. En el curso del desarrollo esta región experimenta, en efecto, numerosos cambios. Los factores principales de estos cambios son el desarrollo de la bóveda del cráneo, el desprendimiento y el ascenso del borde anterior del agujero occipital, que, en estado embrionario, se encuentra como incluido entre el arco anterior del atlas y la apófisis odontoides del axis. Fuera de los factores patológicos y de los factores ontogénicos verdaderos de la osificación, las irregularidades en el modo de crecimiento de la columna vertebral y de la bóveda del cráneo pueden tal vez dar origen a estas irregularidades óseas que estamos ten-

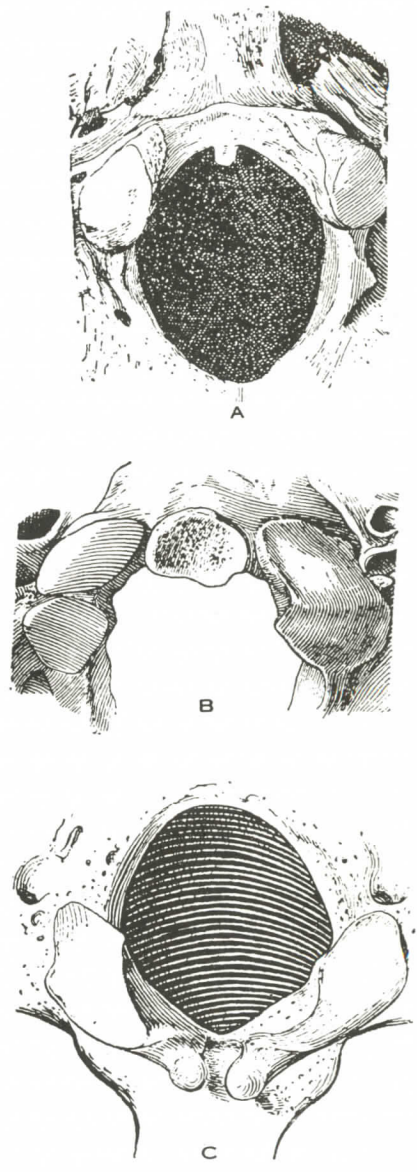

FIG. 172

Anomalías del occipital (según ŒTTERING).

A, tubérculos precondíleos (tamaño natural). — B, tercer cóndilo del occipital. — C, osificación del ligamento de la apófisis odontoides del axis.

tados de referir a una misma causa por su situación similar. (Véase *Teoría vertebral del cráneo.)*

Estas reflexiones son también valederas para ciertas anomalías que vamos a señalar.

En el contorno del agujero condíleo anterior se encuentran frecuentemente uno o varios pequeños conductos accesorios de algunas venillas. — El *agujero condíleo posterior* falta a menudo (38 por 100 en un solo lado, 21 por 100 en ambos lados, W. KRAUSE). — Algunas veces se encuentran en la región de la cresta occipital externa uno o dos agujeros por los cuales pasan vasos sanguíneos (SŒMMERING). — La fosita faríngea (1,4 por 100) sería más frecuente en la raza negra y normal en algunos animales, especialmente en la foca. Según J. P. TOURNEAUX, resulta de impresiones determinadas por la cuerda dorsal y por la bolsa faríngea. Según LE DOUBLE, sería el resultado de la soldadura incompleta de los puntos de osificación múltiples a expensas de los cuales se desarrolla el basioccipital. El *conducto basilar mediano* (3,7 por 100) se observa ora en la cara superior, ora en la cara inferior de la parte basilar. A veces atraviesa todo el espesor del hueso. Según G. PERNA, este conducto ocuparía el lugar que ocupa en el embrión el espacio que contiene el extremo encefálico de la cuerda dorsal; sería, pues, un residuo de este conducto. Según LE DOUBLE, el conducto basilar no es más que un conducto venoso. Esta hipótesis se apoya en el hecho de que el conducto basilar comunica siempre con los vasos del diploe. Se encuentra a veces en la sutura occipitomastoidea el orificio de un conducto, conducto mastoideo (véase *Temporal*), que se abre por otra parte en el canal de la porción vertical del seno lateral.

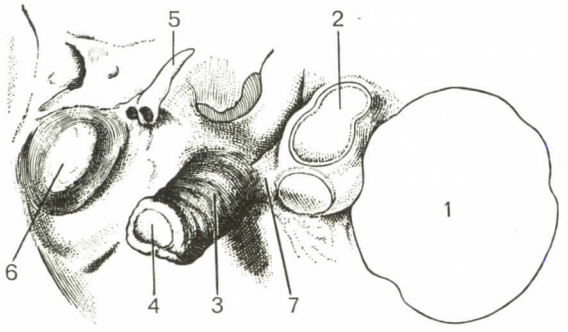

FIG. 173

Apófisis paramastoides.

1, agujero occipital. — 2, cóndilo del occipital dividido en dos carillas articulares. — 3, apófisis paramastoides. — 4, extremidad libre de la apófisis, que presenta una carilla que se articula con la apófisis transversa del atlas. — 5, apófisis estiloides. — 6, apófisis mastoides. — 7, puente óseo que une la paramastoides al cóndilo.

En la cara endocraneal de la concha occipital se encuentran a menudo variaciones de los canales de los senos venosos de la duramadre. (Véase SISTEMA NERVIOSO CENTRAL.)

Hueso basiótico. — En 1820 GEOFFROY SAINT-HILAIRE fue el primero en llamar la atención de los anatomistas sobre la división del hueso basilar en dos piezas no soldadas. Esta observación, comprobada por LE DOUBLE, se había olvidado cuando ALBRECHT dio el nombre de hueso basiótico a una pieza ósea más o menos independiente observada en los cráneos anormales entre el cuerpo del esfenoides y el occipital. Este anatomista ha demostrado que esta pieza ósea impar y media pertenece a la porción basilar del occipital y que lo que nosotros describimos con el nombre de apófisis basilar está constituida en realidad por la reunión de dos huesos que tienen cada uno la significación de un cuerpo vertebral. El basiótico es el más anterior de estos dos huesos. Sin hueso basiótico distinto, la apófisis basilar del occipital presenta con bastante frecuencia escotaduras o fisuras laterales que son probablemente los vestigios de su primitiva división en piezas múltiples.

Apófisis paramastoides. — La apófisis paramastoides es una eminencia ósea normal en muchos mamíferos y que aparece a veces en el hombre, en el que puede alcanzar un desarrollo considerable (fig. 173). Está situada por fuera del agujero occipital, en la porción de hueso que hemos denominado exooccipital (véase *Desarrollo).* Su emplazamiento es preciso: está sobre la superficie yugular, casi a igual distancia del borde lateral del agujero occipital y del borde externo del hueso (CHAINE). La apófisis corresponde al plano transversal que pasa aproximadamente por el tercio posterior del cóndilo occipital. Adquiere a veces un desarrollo tan importante que su extremo inferior puede ponerse en relación con la apófisis transversa del atlas y articularse con este hueso. Poseemos en el laboratorio tres ejemplos de tal desarrollo. La figura adjunta representa uno de estos casos: la apófisis paramastoides tiene 22 milímetros de longitud; la carita oval del eje transversal destinada al atlas tiene 10 milímetros de anchura por 8 milímetros de altura.

Fosita vermiana. — La cresta occipital interna, al descender de la protuberancia hacia el agujero occipital, se divide a veces en dos crestas laterales, las cuales interceptan una depresión media más o menos profunda: es la *fosita cerebelosa media* (VERGA) o *fosita vermiana* (ALBRECHT), así llamada porque aloja el lóbulo medio del cerebelo o vermis. Ha sido especialmente estudiada en Italia por VERGA, LOMBROSO, ROMITI, etc. MANOUVRIER, en Francia, ha hecho constar la frecuencia con que la ha observado, en cráneos por lo demás perfectamente normales, en la colección del museo Broca. En realidad es una anomalía regresiva: la fosita vermiana existe, en efecto, normalmente en la mayoría de los mamíferos y especialmente en todos los cuadrumanos, a excepción de los tres antropoides más semejantes al hombre: el chimpancé, el gorila y el orangután.

5. Parietal

El parietal, así llamado (de *paries,* pared) porque forma la mayor parte de las paredes del cráneo, es un hueso par situado encima del temporal, detrás del frontal y delante del occipital. Tiene una forma bastante regularmente cuadrilátera, presentando, en consecuencia, para su estudio: 1.º, dos *caras, externa* e *interna;* 2.º, cuatro *bordes,* y 3.º, cuatro *ángulos.*

1.º Cara externa o exocraneal. — La cara externa (fig. 174), muy convexa, ofrece en el centro una eminencia redondeada, la *eminencia parietal,* mucho más acentuada en el niño que en el adulto.

Por debajo de la misma se encuentran dos líneas curvas, semicirculares y casi concéntricas, cuya concavidad mira abajo y adelante. Son las dos *líneas temporales:* la inferior presta inserción al músculo temporal y la superior presta inserción a la aponeurosis de este músculo.

La porción del hueso situada encima de las líneas temporales es regularmente redondeada y lisa; está en relación con la aponeurosis epicraneal.

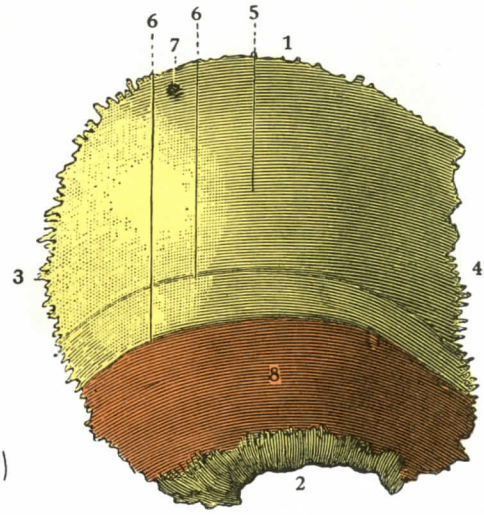

FIG. 174

Parietal, cara externa o convexa.

1, borde superior. — 2, borde inferior. — 3, borde posterior. — 4, borde anterior. — 5, eminencia parietal. — 6, 6, doble línea temporal. — 7, agujero parietal. — 8, parte del hueso en la que el músculo temporal toma inserción.

La porción que se encuentra por debajo forma parte de la fosa temporal (*véase* más adelante esta región). En estado fresco la cubre el músculo temporal.

2.º Cara interna o endocraneal. — La cara interna del parietal (fig. 175) es muy cóncava.

En el centro hay una depresión, la *fosa parietal,* que corresponde a la eminencia de igual nombre de la cara externa.

Se encuentra además todo un sistema de canales ramificados, que se han comparado a los nervios de una *hoja de higuera.* El canal principal, o tronco, por decirlo así, que da origen a los restantes, nace del ángulo anteroinferior del parietal, para dirigirse desde este sitio oblicuamente arriba y atrás; está muchas veces transformado en su origen en un conducto completo. Por detrás de este canal principal se encuentran de ordinario uno o dos más, que no nacen del ángulo, sino

del borde inferior del hueso. En estos canales ramificados del parietal se alojan las ramificaciones de la arteria y de las venas meníngeas medias.

Amoldada sobre el cerebro, la cara interna del parietal está sembrada de impresiones digitales y eminencias mamilares, que corresponden exactamente a las circunvoluciones y anfractuosidades del cerebro.

Ofrece, finalmente, cerca del borde superior, una serie de depresiones o fositas muy marcadas en los ancianos: están en relación con unos pequeños cuerpos irregulares, granulosos, que se desarrollan en las meninges y que más tarde estudiaremos con el nombre de *corpúsculos de Pacchioni* (véase *Meninges*). Estas fosillas ocupan casi siempre el extremo de uno de los canales vasculares de que antes hemos hablado.

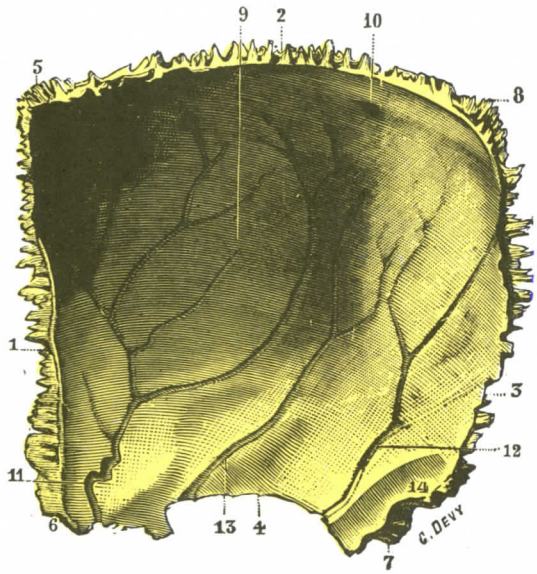

FIG. 175

Parietal, cara interna o cóncava.

1, borde anterior. — 2, borde superior. — 3, borde posterior. — 4, borde inferior. — 5, ángulo anterosuperior. — 6, ángulo anteroinferior. — 7, ángulo posteroinferior. — 8, ángulo posterosuperior. — 9, fosa parietal. — 10, agujero parietal. — 11, 12, 13, canales vasculares (hoja de higuera). — 14, canal del seno lateral.

3.º Bordes. — Los cuatro bordes del parietal se distinguen, según su orientación, en *superior, inferior, anterior* y *posterior*. Todos son más o menos rectilíneos, a excepción del inferior, que es cóncavo.

a) *Borde superior.* — El borde superior, que en el cráneo articulado corresponde a la línea media, es muy grueso y dentado; se articula con el borde correspondiente del parietal opuesto, para formar la sutura sagital.

Está excavado, en su cara interna, por medio canal que, unido al medio del lado opuesto, forman un canal completo: el *canal longitudinal,* por el cual corre de delante atrás el seno longitudinal superior. Cerca del borde superior del parietal y muchas veces en el mismo borde, a 2 ó 3 centímetros por delante del ángulo posterosuperior, existe de ordinario un pequeño agujero, el *agujero parietal,* por el que pasa la *vena emisaria de Santorini.*

En la porción del borde superior que corresponde a este orificio, los dentellones óseos disminuyen considerablemente o desaparecen por completo. La sutura sagital se simplifica, ya veremos luego que a esta región del cráneo se la denomina *obelion.*

b) *Borde inferior.* — El borde inferior es netamente cóncavo. Delgado, cortante y muy biselado a expensas de su lámina externa, se articula con la porción escamosa del temporal.

c) *Borde anterior.* — El borde anterior, finamente dentado, se articula con el frontal. Está biselado a expensas de la lámina externa en sus dos tercios superiores, y de la interna en su tercio inferior.

d) *Borde posterior.* — El borde posterior, profundamente dentado, se articula con el occipital para formar de esta manera la sutura lambdoidea.

4.º Angulos. — Los ángulos del parietal son en número de cuatro, dos anteriores y dos posteriores.

a) *Angulo anterosuperior.* — El anterosuperior es un ángulo recto. Se articula por delante con el frontal, y por dentro con el parietal del lado opuesto.

b) *Angulo anteroinferior.* — El ángulo anteroinferior, delgado, agudo y prolongado, se articula con el ala mayor del esfenoides. En la superficie interna de este ángulo se halla excavado el canal, ya descrito, para la arteria meníngea media, y de aquí que se recomiende en todos los tratados de medicina operatoria no verificar nunca la trepanación en este sitio.

c) *Angulo posterosuperior.* — El ángulo posterosuperior, ligeramente obtuso, se articula a la vez con el occipital y el parietal del lado opuesto.

d) *Angulo posteroinferior.* — El ángulo posteroinferior, ligeramente truncado, o hasta escotado, se aloja en el ángulo entrante que forma la porción mastoidea del temporal con la porción escamosa de este mismo hueso. Por la cara endocraneal se observa un fragmento de canal, generalmente muy visible, que contribuye a formar el canal lateral.

5.º **Conformación interior.** — La constitución anatómica del parietal se parece mucho a la del frontal. El diploe, relativamente abundante en la parte superior del hueso, es mucho más escaso en la inferior. No forma una capa continua, sino, como ha hecho notar SAPEY, simples islotes irregulares, en cuyo intervalo las dos paredes externa e interna se sueldan.

Conexiones. — El parietal se articula con cinco huesos del cráneo: por delante, con el frontal; por detrás, con el occipital; por arriba y en la línea media, con el parietal del lado opuesto, y por abajo, con el temporal y el esfenoides.

Inserciones musculares. — En el parietal se inserta un solo músculo, el músculo temporal. Se inserta en la cara exocraneal del hueso, inmediatamente por debajo de la línea curva inferior (véase fig. 174).

Desarrollo. — El parietal, lo propio que la escama temporal y la porción superior del occipital, se desarrolla a expensas del cráneo membranoso, sin preexistencia de cartílago. Se desenvuelve por un solo punto de osificación, que aparece a los 45 días de la vida intrauterina, en el sitio que más tarde debe ser la eminencia parietal. De este centro de osificación parten trabéculas óseas radiales, que se prolongan en todos sentidos formando dos capas: una profunda, para formar la pared interna, y otra superficial, para formar la externa. Resulta de esta manera de desarrollarse el parietal, que durante mucho tiempo tiene una forma irregularmente circular, encontrándose separado de los huesos vecinos por unos espacios membranosos que constituyen las llamadas *fontanelas*. Hasta mucho más tarde el parietal no invade estos espacios para llenarlos y adquirir su configuración definitiva, que es cuadrilátera.

Variedades. — 1.º Se han visto parietales constituidos por dos y hasta tres piezas óseas superpuestas y separadas entre sí por suturas. El intervalo de estas piezas puede estar ocupado en el recién nacido por un espacio, la *fontanela intraparietal*. Se da al parietal así dividido el nombre de *parietal bipartito* o *tripartito*. LE DOUBLE recopiló 95 casos de este género en 1921. La explicación de estos hechos residiría, según RAILLET, en la existencia normal *de dos puntos* de osificación, cuya soldadúra ulterior no se efectuaría.

2.º Cuando se examina un cráneo al quinto mes de la vida fetal se observa que, mientras algunas veces los dos parietales se hallan en contacto en casi toda su extensión, existe un punto, correspondiente a la línea de unión de los dos agujeros parietales, donde los dos huesos se encuentran separados por un espacio de algunos centímetros, en longitud y en anchura. Este espacio persiste después del nacimiento, dando origen a la formación, por delante de la fontanela posterior, de otra más pequeña, la *fontanela sagital*, señalada desde hace mucho tiempo por GERDY y por BARKOW, pero estudiada posteriormente por HAMY, BROCA y AUGIER. La fontanela sagital está situada a 2 centímetros por delante del lambda, en la sutura biparietal. Puede ser unilateral, caso en que tiene la forma de triángulo, o bien invadir a la

vez los dos parietales, y en esta circunstancia tiene la forma romboidal. Las dimensiones de la fontanela sagital varían entre 1 y 30 milímetros. Según BROCA, se encuentra una vez entre cuatro en los recién nacidos.

3.° El trabajo de osificación tiende a cerrar por sus bordes la fontanela sagital, llegando un momento en que el espacio interparietal está representado por una simple cisura transversal, que puede persistir en el adulto. De este modo se fragua una nueva anomalía, la *incisura parietal.*

4.° Las dimensiones del agujero parietal varían, comúnmente, entre un tercio de milímetro y un milímetro. Por una alteración del desarrollo pueden alcanzar 4 ó 6 milímetros, y hasta 3 centímetros (CARREY) o el grosor de un dedo (HUMPHRY). En cuanto al número de agujeros parietales, es variable; a veces se encuentra uno solo, el cual puede estar en la línea media o a la derecha o izquierda de la misma. Pueden existir tres, dos a un lado y uno en el opuesto, y finalmente puede haber cuatro, dos a cada lado. Parece resultar de las observaciones de BROCA que los agujeros parietales no son más que vestigios de una cisura horizontal, la *incisura parietal* ya descrita, que se cerró en todos los demás puntos.

6.° **Escafocefalia.** — La escafocefalia o cráneo en quilla, sería debida, según WIRCHOW, a la sinostosis prematura de la sutura parietal. Hemos demostrado experimentalmente (LATARJET y JARRICOT), que nada había de esto. En gatitos jóvenes, cuyo cráneo tiene, como es sabido, la forma globulosa, hemos destruido con termocauterio la sutura sagital fibrosa interparietal. Hemos obtenido así la soldadura precoz de los dos parietales sin que se realizara nunca después la menor tendencia a la escafocefalia. Nuestro experimento ha sido confirmado por LE DOUBLE.

6. Temporal

El temporal, así llamado porque está situado en la región de este nombre, es un hueso par, que ocupa a cada lado de la caja craneal todo el espacio comprendido entre el occipital, el parietal y el esfenoides. El temporal contiene en su espesor los órganos esenciales de la audición, adquiriendo, por este hecho, gran importancia.

Morfológicamente, el temporal difiere según las edades, y sus modificaciones son tales que, para comprender la descripción del hueso adulto, creemos necesario indicar sumariamente la constitución anatómica del hueso fetal y cuáles son las transformaciones evolutivas que presenta ulteriormente hasta llegar a su completo desarrollo. Esta excursión preliminar al terreno embrionario nos parece indispensable; con ella fijaremos claramente desde un principio ciertos detalles, que luego encontraremos en el curso de nuestra descripción, pudiendo de este modo rectificar ciertas inexactitudes, por lo demás poco graves, de la terminología clásica impuesta por el uso, cuya modificación acarrearía más inconvenientes que ventajas.

Si tomamos el temporal de un feto de siete u ocho meses, vemos que está constituido por tres piezas óseas perfectamente distintas: la porción escamosa, la porción petrosa y la porción timpánica. La *porción escamosa* o *concha* (fig. 176, 2) ocupa la parte anterior y superior del hueso. Reviste la forma de una lámina ósea aplanada y muy delgada, de contorno irregularmente circular. La *porción petrosa, porción pétrea* o *peñasco* (fig. 176, 3), así llamada por razón de su dureza, está situada por detrás y por dentro de la precedente. Tiene la forma en su conjunto de una pirámide cuadrangular, cuyo eje se dirige oblicuamente de fuera a dentro y de atrás a delante. El vértice, truncado, mira adelante y adentro. La base forma parte de la superficie exterior del cráneo y está inmediatamente colocada por detrás de la porción escamosa. La *porción timpánica* (fig. 176, 1), situada en el lado externo de la porción petrosa y por debajo de la concha, tiene la forma de un círculo al que le falta el quinto superior; de aquí el nombre de *círculo timpánico* que aún le dan la mayoría de los anatomistas. Se distinguen en él, por razón de su forma y orientación, una parte media o inferior, una parte anterior, una parte posterior y

finalmente dos extremidades o cuernos, uno posterior y otro inferior. Añadiremos que presenta en su superficie interna un surco igualmente circular: el *sulcus tympanicus,* en el que se inserta la membrana del tímpano.

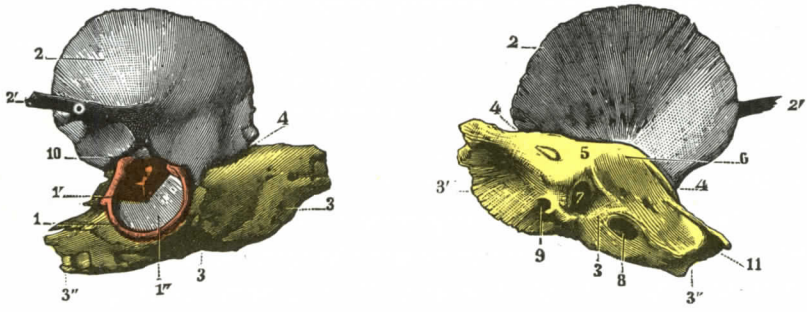

A B

FIG. 176

Temporal del recién nacido: A, visto por la cara exocraneal. — B, visto por la cara endocraneal.

1, círculo timpánico *(encarnado)*, con 1', su rama anterior; 1'', la membrana del tímpano, en parte resecada, para dejar ver la caja. — 2, concha *(azul)*, con 2', la apófisis cigomática. — 3, porción petrosa *(amarillo)*, con: 3', región mastoidea; 3'', vértice. — 4, cisura petroescamosa. — 5, techo timpánico. — 6, eminencia del conducto semicircular o eminencia arcuata. — 7, fosa subarcuata. — 8, conducto auditivo interno. — 9, acueducto del vestíbulo. — 10, línea de soldadura del asta anterior del círculo timpánico con la escama. — 11, orificio interno del conducto carotídeo.

Si consideramos estas tres piezas óseas en sus relaciones recíprocas, veremos: 1.°, que la concha está en contacto con la porción petrosa, siguiendo una línea oblicua muy visible, tanto en la cara endocraneal como en la exocraneal del hueso, la cual se designa con el nombre de *cisura petroescamosa* (fig. 176, 4); 2.°, que el hueso timpánico se une por sus dos astas con la parte inferior de la concha; 3.°, que este mismo hueso timpánico, en el resto de su extensión (parte anterior, parte media y parte posterior), corresponde a la porción petrosa y se une a la misma siguiendo una línea muy irregular, pero visible, que toma en consecuencia el nombre de *cisura petrotimpánica* o *timpanopetrosa.*

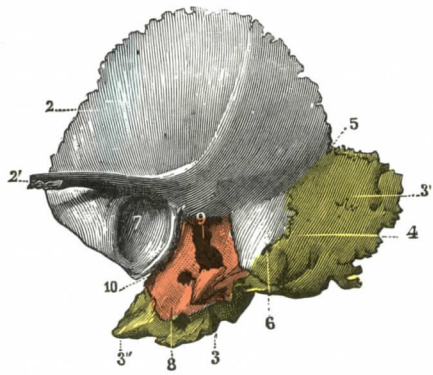

FIG. 177

Temporal de un niño de tres años visto por su cara exocraneal (según RAMBAUD y RENAULT).

1, 2, concha *(azul)*, con 2', apófisis cigomática. — 3, porción petrosa *(amarillo)*, con: 3', región mastoidea; 3'', su vértice. — 4, sutura petroescamosa. — 5, escotadura parietal. — 6, futura apófisis mastoides. — 7, cavidad glenoidea. — 8, porción timpánica *(encarnado)*. — 9, conducto auditivo externo. — 10, cisura de Glaser.

Más tarde, en el curso del desarrollo, la concha y el peñasco se sueldan entre sí, y de este modo desaparece la cisura petroescamosa, no quedando en ella más que algunos vestigios, que estudiaremos más adelante. Al propio tiempo, la base del peñasco se desarrolla de una manera singular, extendiéndose a la vez por arriba, por abajo y por atrás. Adquiere tal importancia en su desarrollo, que se la conoce con el nombre de *porción mastoidea* del temporal. Mas la pieza ósea que sufre transformaciones más radicales es el círculo timpánico. Sin perder su forma semicircular, se desarrolla a la vez por dentro y por fuera: por dentro, encuentra inmediatamente la parte correspondiente del peñasco y se suelda a ella, desapareciendo la cisura petrotimpánica; por fuera, no encuentra ningún obstáculo y se extiende libre-

mente en una extensión de 15 ó 16 milímetros, de tal manera que al llegar a su completo desarrollo ya no forma un *círculo incompleto,* sino un *cilindro hueco incompleto,* o mejor dicho, un canal semicircular de concavidad superior (fig. 177, 8). Este canal, como después se verá, forma las tres paredes, *anterior, inferior* y *posterior,* del conducto auditivo externo, estando constituida la cuarta o *pared superior* por la porción escamosa. Notemos además, que las extremidades o astas del círculo timpánico, habiéndose desarrollado hacia fuera como las demás porciones de esta pieza ósea, se han convertido ahora en bordes. Por lo demás, sus conexiones son las mismas, y si nos fijamos en un temporal de adulto, se ve claramente: por un lado, la línea de soldadura del borde anterior a la parte inferior de la concha, y por otro lado, la línea de soldadura del borde posterior a la porción anterior de la apófisis mastoides, que a este nivel está realmente formada por una prolongación de la concha.

Una vez terminada la osificación del cráneo, el temporal forma un todo absolutamente indiviso, y es preciso seguir gradualmente sus transformaciones para encontrar en su masa las tres piezas primitivas. Conviene, sin embargo, para comodidad en el estudio, dividir el temporal del adulto en tres porciones, a saber: 1.°, una porción situada hacia delante, la *porción escamosa* o simplemente *escama* o *concha;* 2.°, una porción situada hacia atrás, la *porción mastoidea;* 3.°, una porción interna situada entre las dos precedentes, la cual se dirige oblicuamente hacia las partes profundas, la *porción petrosa* o *peñasco.*

Esta división es puramente artificial, y por otra parte no responde en modo alguno a la adoptada antes para el hueso fetal. No la aceptamos. La escama, el peñasco y el hueso timpánico, aunque reunidos y soldados en un bloque óseo indivisible, deben ser estudiados separadamente en el temporal adulto. En general, los tratados clásicos desdoblan el peñasco en dos partes: una externa o mastoidea y otra interna o peñasco propiamente dicho, a la que se añade el hueso timpánico. La correspondencia de las tres porciones del temporal adulto con las tres piezas del hueso fetal se encuentra resumida en el cuadro siguiente:

EN EL ADULTO		EN EL FETO
Porción escamosa o concha	=	*Porción escamosa o concha.*
Porción mastoidea	=	*Parte externa de la porción petrosa.*
Porción petrosa o peñasco	=	*Parte interna de la porción petrosa.* *Porción timpánica.*

Expuesto esto, describiremos sucesivamente cada una de las tres porciones del temporal del adulto, según el desarrollo de este hueso. Al estudiar el oído describiremos la mastoides tal como se concibe en anatomía medicoquirúrgica.

Así, pues, después de dar un resumen general del temporal, examinaremos en detalle el peñasco, la escama y el hueso timpánico. Por último, consideraremos muy rápidamente las cavidades y los conductos del temporal.

A. Disposición general

El temporal es un hueso que forma parte de la bóveda y de la base del cráneo; una de sus caras es endocraneal, es decir, mira a la cavidad del cráneo; la otra es exocraneal.

1. Cara endocraneal. — La cara endocraneal (fig. 178) ofrece un surco oblicuo hacia atrás y afuera, más o menos manifiesto según los sujetos. Este surco separa la escama, que está por fuera, del peñasco, que se halla por dentro (fig. 178, 5, 7, 10). Es la *sutura* o *cisura petroscamosa interna.*

La *escama* ofrece dos porciones, una vertical (fig. 183, 7), muy extensa, y otra horizontal (fig. 178, 5), más exigua y de forma casi triangular.

El *peñasco,* examinado por el interior del cráneo, ofrece dos caras: una anterosuperior y otra posterosuperior, separadas por una cresta muy marcada, el borde superior del peñasco.

2.° **Cara exocraneal.** — La cara exocraneal del temporal nos muestra las tres partes constituyentes de este hueso, mientras que la cara endocraneal sólo revela dos. Vemos en esta cara:

1.° Por detrás, la sutura o la *cisura petroscamosa externa* (fig. 180, 18). Forma un surco poco evidente dirigido oblicuamente de arriba abajo y de atrás a delante. Este surco se une por arriba a la cisura petroscamosa interna a la altura de una escotadura, la *incisura parietal.* Por debajo pasa por delante del vértice de la apófisis mastoides. Por delante de ella se encuentra la escama; por detrás, el peñasco. Estas dos partes constituyen en este punto la región mastoidea, que se prolonga por una apófisis inferior, la apófisis mastoides. Señalemos que apófisis mastoides y región mastoidea no son sinónimos: la primera sólo es una parte de la segunda.

2.° Por delante de la parte mastoidea de la escama vemos un ancho orificio, el *orificio externo del conducto auditivo externo.* Este conducto tiene el techo formado por la escama, mientras que las demás porciones están constituidas por el tercero de los componentes del temporal, el cual es conocido con el nombre de *hueso timpánico* (fig. 180, 15).

3.° En la parte anterior del hueso timpánico existe una cisura siempre muy manifiesta, la *cisura de Glaser* (flechas, fig. 180). Por el lado externo es simple, pues el hueso timpánico y la escama están directamente en contacto; por dentro se bifurca o más bien sus labios se separan y en el intervalo viene a interponerse una cuña del peñasco (fig. 181, 6).

Mirando el temporal por su cara inferior, percibimos que el peñasco constituye una prolongación dirigida hacia dentro y adelante, pero cuya superficie exocraneal no es visible por todas partes. En efecto, la escama y el hueso timpánico ocultan *por delante* una gran parte de la porción petrosa. Si se quitan primero el hueso timpánico (fig. 183) y luego la escama (fig. 184), nos daremos cuenta de que la parte oculta del peñasco representa una cara extensa de la que sólo se ve en el hueso temporal entero el segmento interno. La pared exocraneal del peñasco con su porción mastoidea, situada por detrás de la sutura petroscamosa externa, constituye dos caras, una anteroinferior y la otra posteroinferior. Examinados los tres elementos constituyentes del hueso temporal y situados en su lugar correspondiente, vamos a describir cada uno de ellos.

B. Peñasco

El peñasco o porción petrosa del temporal es la más compleja de este hueso, a causa de sus conexiones, de las importantes cavidades que contiene y de los numerosos conductos que lo atraviesan. Su forma es la de una pirámide cuadrangular, de la que dos caras son superiores y endocraneales, mientras que las otras dos son inferiores y exocraneales. El vértice de la pirámide es interno, la base es externa. Su eje es, pues, en su conjunto perpendicular al plano sagital o, de un modo más preciso, es oblicuo hacia dentro y adelante (fig. 178).

1.° **Caras superiores o endocraneales.** — Son en número de dos: una es anterior y se encuentra en relación con el cerebro: es la *cara cerebral.* La otra es

posterior y constituye una de las caras del compartimiento del cerebelo: es la *cara cerebelosa*. El encuentro de ambas caras forma el *borde superior del peñasco*.

a) *Cara anterosuperior o cerebral.* — La cara anterosuperior mira hacia delante y arriba; es más ancha por su parte externa, es decir, hacia la base, que por dentro.

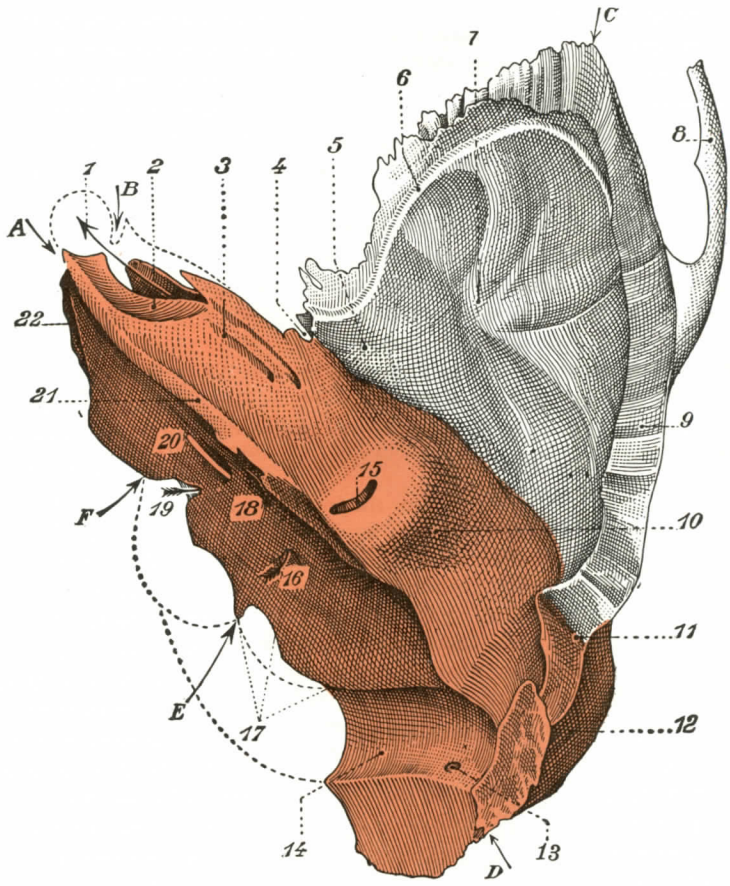

FIG. 178

Vista endocraneal de un temporal derecho; hueso en su lugar (según BELLOCQ).

(El peñasco *en rosa*, la concha *en blanco*.)

1, conducto carotídeo. — 2, depresión del ganglio de Gasser. — 3, canal del hiato de Falopio. — 4, ángulo petroescamoso anterior. — 5, concha, porción horizontal. — 6, canal de la arteria meníngea media. — 7, concha, porción vertical. — 8, apófisis cigomática. — 9, borde superior de la concha. — 10, eminencia arcuata. — 11, incisura parietal. — 12, mastoides. — 13, agujero mastoideo. — 14, canal del seno lateral (continúa en la línea de puntos detrás del peñasco). — 15, conducto semicircular superior (la pared superior se ha hundido para marcar su situación interna en relación a la eminencia arcuata). — 16, flecha que penetra en el acueducto del vestíbulo. — 17, borde posterior del peñasco que corresponde a la carilla yugular. — 18, vestigio de la fosa subarcuata. — 19, flecha que penetra en la fosita piramidal y por ella en el acueducto del caracol. — 20, orificio del conducto auditivo interno — 21, canal del seno petroso superior. — 22, canal del seno petroso inferior.

A, vértice del peñasco. — B, la língula (en línea de puntos). — AB, zona del temporal articulada con el cuerpo del esfenoides. — BC, zona articular con el ala mayor del esfenoides. — CD, zona articular con el parietal. — D, ángulo posterior del peñasco. — DE y AF, zonas articulares con el occipital. — EF, escotadura yugular que se opone a una escotadura semejante del occipital indicada en línea de puntos.

Ofrece: 1.° En su parte interna, una excavación en la que descansa el ganglio de Gasser (fig. 178, 2). Esta fosita oval, de eje mayor transversal, está precedida en su lado superior por una depresión menos ancha que corresponde al mismo tronco del trigémino. Según nuestras investigaciones (LATARJET y WERTHEIMER), la

fosita gasseriana está a 52 milímetros por término medio del orificio externo del conducto auditivo externo.

2.° En la unión del tercio externo con el tercio medio de la cara cerebral, en la proximidad del borde del hueso, se ve un relieve constante, pero de forma y de desarrollo variables, la *eminencia arcuata.* Como ha demostrado BELLOCQ, normalmente no está determinada por el conducto semicircular superior. El vértice de esta eminencia se encuentra a una distancia media de la pared craneal de 21 milímetros aproximadamente y a 25 milímetros del orificio del conducto auditivo externo.

3.° Entre la eminencia arcuata y la fosita gasseriana se encuentran dos o tres orificios: uno, constante, el *hiato de Falopio* (fig. 178, 3), redondeado, oval o en forma de hendidura que comunica por detrás con el acueducto del mismo nombre; los otros, menores, situados delante del primero, constituyen los *hiatos accesorios,* que prolongan hacia delante pequeños canales poco acentuados. Los orificios y los canales que los continúan dan paso a cuatro filetes nerviosos, a saber: el nervio petroso superficial mayor, el petroso superficial menor y los dos ramos del nervio petroso profundo que proceden del nervio de Jacobson, rama del glosofaríngeo.

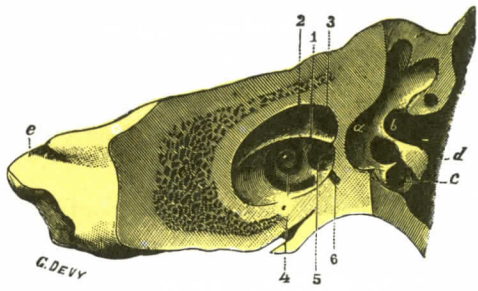

FIG. 179

Conducto auditivo interno, cortado perpendicularmente a su eje, para demostrar los orificios que se encuentran en el fondo de este conducto (segmento anterior del corte).

a, vestíbulo. — *b*, ventana oval. — *c*, ventana redonda. — *d*, caja del tímpano. — *e*, vértice del peñasco. — 1, cresta falciforme del conducto auditivo interno. — 2, fosita anterosuperior o facial. — 3, fosita posterosuperior o vestibular superior, con los orificios para la rama superior del nervio vestibular. — 4, fosita anteroinferior o coclear con la criba espiroidea de la columela. — 5, fosita posteroinferior o vestibular inferior con los orificios que dan paso al nervio sacular. — 6, foramen singular de Morgagni para el nervio ampollar inferior.

4.° Por delante de la eminencia arcuata, la cara anterosuperior del peñasco está representada por una lámina ósea delgada que forma el techo de la caja del tímpano, el *tegmen tympani* (véase más adelante).

b) *Cara posterosuperior o cerebelosa.* — La cara posterosuperior (fig. 178) forma un muro vertical más alto por fuera que por dentro. En la parte inferior de la porción interna de esta cara y muy próximo al borde posterior del hueso observamos un surco que parte del vértice del peñasco y termina en la parte anterior del agujero rasgado posterior. Este surco excavado por el paso de un seno venoso, el seno petroso inferior, recibe el nombre de *canal del seno petroso inferior.*

En la unión de su tercio interno con su tercio medio se observa un orificio de contorno oval, el *agujero auditivo interno* (fig. 178, 20). El conducto que le sigue, *conducto auditivo interno,* da paso a tres nervios, facial, auditivo e intermediario de Wrisberg.

Mide de 6 a 10 milímetros de longitud y termina en fondo de saco en el interior del hueso. La pared que forma su fondo tiene cuatro fositas que separan dos crestas dispuestas en forma de cruz (fig. 179). De las cuatro fositas dos son superiores y dos inferiores: la *fosita superior* y *anterior* posee un orificio único que no es más que el orificio superior del acueducto de Falopio, por el que penetran los nervios facial e intermedio de Wrisberg; las otras tres fositas están acribilladas de múltiples orificios destinados a las ramas terminales del nervio auditivo (véase ORGANOS DE LOS SENTIDOS).

El borde superior del agujero auditivo interno forma una cresta a menudo saliente que proponemos denominar *eminencia supraauditiva,* punto de referencia utilizable en el descubrimiento de la raíz sensitiva del trigémino.

A 5 ó 6 milímetros por fuera y encima del agujero auditivo interno existe una depresión irregular (fig. 178, 18), vestigio de una excavación profunda, la *fossa subarcuata,* que existe en el peñasco del recién nacido y que da paso a una prolongación de la duramadre y a algunos vasos.

Más afuera todavía, a 10 milímetros aproximadamente del agujero auditivo interno, encontramos una segunda cisura, de configuración variable, en general dirigida oblicuamente de arriba abajo y de fuera a dentro; esta hendidura (fig. 178, 16) es el origen de un conducto estrecho, el *acueducto del vestíbulo.* Va a veces precedida de una depresión más o menos marcada, la *fosita ungueal.* El acueducto del vestíbulo contiene una prolongación del laberinto membranoso, el *conducto endolinfático* (véase *Oído).*

Completamente por fuera encontramos un canal ancho, el *canal lateral* (figura 178, 14), que aloja la porción vertical de un conducto venoso, el *seno lateral.* Este canal, de anchura a veces mayor de un centímetro, está limitado por dos labios, uno interno y otro externo; corresponde a la porción del peñasco denominada mastoidea. Aquí la cara posterior de la pirámide petrosa cambia de dirección, se dirige hacia atrás y adentro para unirse con la concha del occipital. La sutura petrooccipital forma el límite inferior de la porción vertical del seno lateral.

2.° **Borde superior.** — El borde superior, constituido por el encuentro de las dos caras endocraneales (fig. 178), se dirige, como el peñasco, de fuera a dentro y de atrás a delante. A menudo horizontal, es a veces ligeramente descendente de fuera a dentro. Ofrece en su parte interna: 1.°, un surco muy estrecho para el nervio motor ocular externo; 2.°, la depresión ya mencionada sobre la que se deslizan las dos raíces del nervio trigémino; el borde del peñasco es siempre romo en esta parte; 3.°, por fuera de este punto su relieve se acentúa, formando una cresta que atestigua la potencia de inserción en él de la tienda del cerebelo. Este relieve es recorrido por un canal, el *canal del seno petroso superior,* más acentuado ordinariamente por fuera que por dentro. Recordemos que en la parte media del borde se encuentra la depresión ya señalada antes, vestigio de la fosa subarcuata. Por fuera, el borde superior del peñasco está situado encima del canal del seno lateral.

3.° **Caras inferiores o exocraneales.** — Las dos caras exocraneales o inferiores del peñasco son una anterior y otra posterior.

Convergen una hacia la otra, como las dos caras endocraneales, pero el borde que marca su reunión es mucho menos manifiesto que el borde precedente.

a) *Cara anteroinferior.* — La cara anteroinferior no es visible en un temporal completo sino en su parte interna, en donde forma el lecho de la porción cartilaginosa de la trompa de Eustaquio. La porción oculta comprende: 1.°, una zona externa, periférica, que se adhiere a la concha y al hueso timpánico. Como se puede ver en la figura 181, es ancha por abajo y por fuera y más estrecha por arriba; 2.°, una zona central, libre, excavada; un reborde superior de peñasco de escaso grosor le forma una especie de techo o alero. Este borde, desarrollado en su parte media, constituye el *tegmen tympani* (fig. 185, 3), que corresponde, como ya hemos visto, a la parte anterior de la cara anterosuperior del peñasco y se prolonga hacia dentro y adelante por una porción ósea que viene a herniarse en cierto modo en la parte interna de la cisura de Glaser (fig. 181, 6).

b) *Cara posteroinferior.* — La cara posteroinferior está en relación con la superficie exterior de la base del cráneo: de todas las caras es la más rica en detalles anatómicos. Para la comodidad de la descripción la dividiremos en tres zonas convencionales: *zona externa, zona media* y *zona interna.*

α) La *zona externa* nos ofrece: 1.° La punta de la apófisis mastoides (fig. 181, 20) y la cara interna de ésta: luego, limitando esta cara, una ranura profunda, la

ranura digástrica, en la que se inserta el músculo digástrico por su vientre posterior. Esta ranura, cuyo extremo posterior aparece a menudo en la cara externa del temporal (fig. 181, 18), está limitada por dentro por un reborde óseo de 7 a 8 milímetros de anchura, en el que se ve ordinariamente un surco vascular, el *surco de*

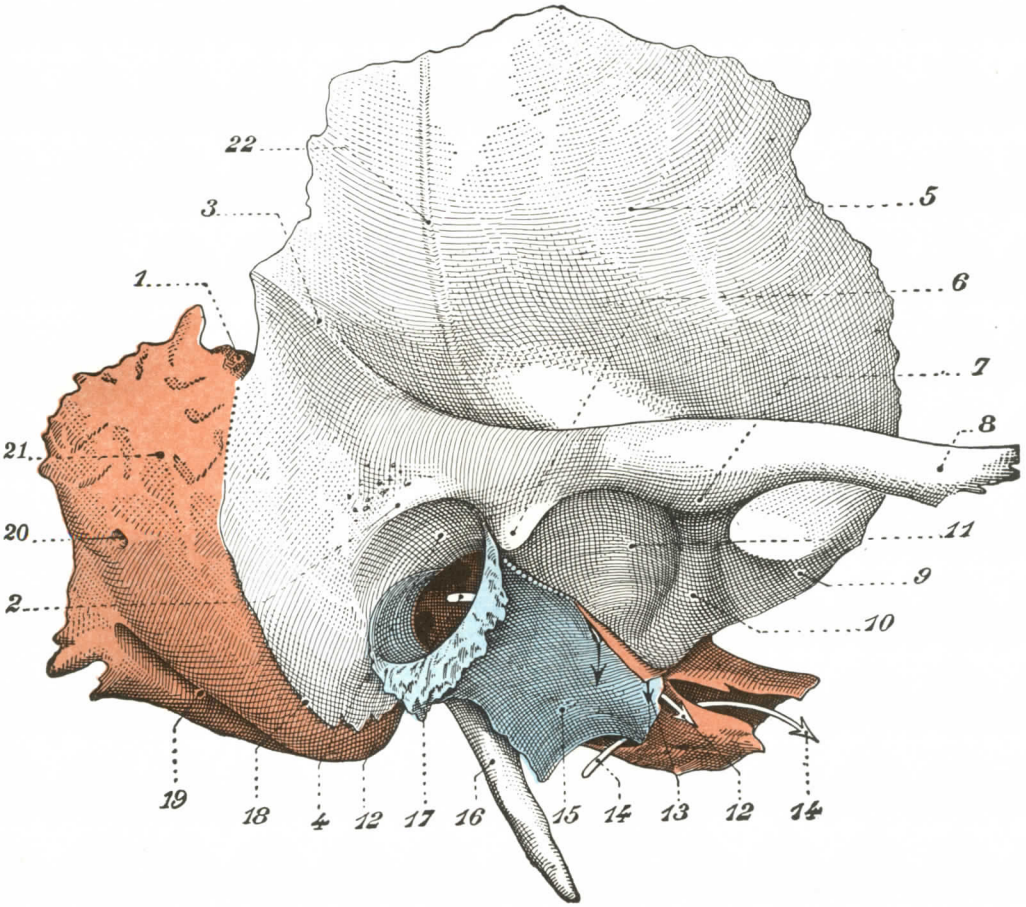

FIG. 180

Temporal derecho; vista externa (según BELLOCQ).

Peñasco *en rosa.* — Hueso timpanal *en azul.* — Concha *en blanco.*

1, incisura parietal. — 2, espina de Henle. — 3, cresta supramastoidea. — 4, conducto auditivo externo. — 5, concha. — 6, tubérculo cigomático posterior; por dentro, cresta timpánica. — 7, tubérculo cigomático anterior. — 8, apófisis cigomática. — 9, plano infratemporal. — 10, cóndilo del temporal. — 11, cavidad glenoidea (debajo de ella, en rosa, hernia del peñasco a través de la cisura de Glaser). — 12, 12, flecha blanca que pasa por la trompa de Eustaquio. — 13, flecha negra que sale del conducto anterior de la cuerda del tímpano; por fuera, segunda flecha negra que indica la rama posterior de la cisura de Glaser, por donde penetra la arteria timpánica. — 14, flecha que sigue el conducto carotídeo. — 15, hueso timpánico (el punteado blanco indica el borde interno de la porción de la concha oculta por el timpánico). — 16, apófisis estiloides; delante de ella la apófisis vaginal. — 17, borde externo del hueso timpánico. En el fondo del conducto auditivo: ventana oval arriba, ventana redonda abajo. — 18, fisura petroescamosa externa y apófisis mastoides. — 19, ranura digástrica. — 20, agujero mastoideo. — 21, porción mastoidea del peñasco. — 22, surco de la arteria temporal media.

la arteria occipital. 2.° Una apófisis en forma de aguja se desprende hacia delante y adentro de la apófisis mastoides: la *apófisis estiloides* (figs. 180, 16, y 181, 14), de la que se desprende el ramillete de Riolano, es decir, los ligamentos estilomaxilar y estilohioideo y los tres músculos estilohioideo, estilogloso y estilofaríngeo. Esta apófisis estiloides no forma parte en realidad del temporal: pertenece al aparato

hioideo (véase más adelante) y se suelda al temporal en el curso del desarrollo. 3.° El *agujero estilomastoideo* está situado en el fondo de una fosita poco profunda que se encuentra por detrás y algo por fuera de la apófisis estiloides, entre ésta y

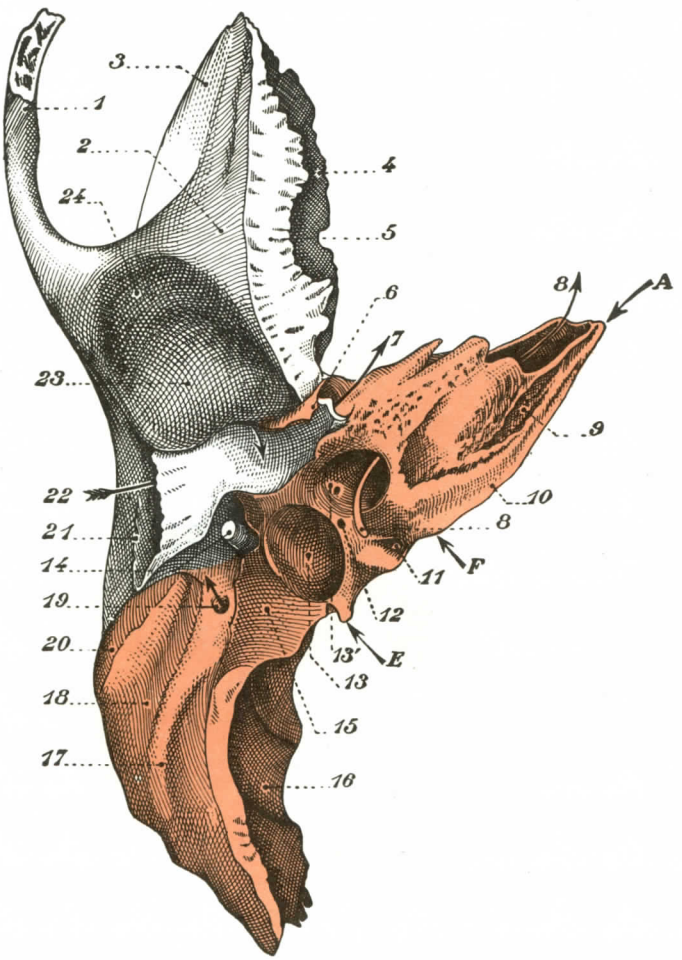

FIG. 181

Vista inferior del temporal derecho, dibujado en la posición que ocupa en la base del cráneo (según BELLOCQ).

Peñasco *en rosa*. — Timpánico *en azul*. — Concha *en blanco*.

1, Apófisis cigomática. — 2, plano subtemporal. — 3, porción vertical de la escama. — 4, borde superior de la escama. — 5, borde anterior de la porción horizontal de la escama. — 6, hernia del peñasco. — 7, flecha que sale de la trompa de Eustaquio. — 8, flecha que recorre el conducto carotídeo. — 9, zona anfractuosa que se articula con el cuerpo del occipital. — 10, canal del seno petroso inferior. — 11, fosita piramidal. — 12, orificio inferior del conducto de Jacobson. — 13, fosa yugular, y delante de la misma, línea de puntos, 13', que indica el orificio del conducto caroticotimpánico situado en la pared externa del conducto carotídeo. — 14, apófisis estiloides con la apófisis vaginal del hueso timpánico delante de la misma. — 15, faceta yugular. — 16, canal del seno lateral. — 17, canal de la arteria occipital. — 18, ranura digástrica. — 19, agujero estilomastoideo. — 20, reborde inferior de la *apófisis mastoides*. — 21, espina de Henle. — 22, flecha que penetra en el conducto auditivo externo. — 23, cavidad glenoidea. — 24, cóndilo del temporal.

A, vértice del peñasco. — EF, escotadura yugular.

la mastoides. Este agujero es el orificio inferior del acueducto de Falopio, que recorren el nervio facial y la arteria estilomastoidea. Por delante y por fuera del agujero estilomastoideo se encuentra bastante a menudo un pequeño orificio por el

que pasa un filete nervioso importante, la cuerda del tímpano (fig. 182, 6): representa la abertura de un canalículo seguido por este nervio, el *conducto posterior de la cuerda del tímpano.* Cuando este orificio no existe en el punto que acabamos de indicar, hay que buscarlo en el acueducto de Falopio, en la parte anterior del mismo y a una profundidad bastante variable. 4.° Una carita rugosa, la *faceta yugular* (figura 181, 15), que se articula con la apófisis yugular del occipital; está situada por detrás del agujero estilomastoideo y de la apófisis estiloides.

Es de observar que cuando la faceta yugular es ancha, toda la parte inferior del seno lateral se halla en relación con la cara superior de la apófisis yugular del occipital: en el caso contrario, es decir, si la faceta es pequeña, el canal del seno lateral pertenece parcialmente al peñasco en su segmento terminal.

β) La *zona media,* situada por dentro de la precedente, está ocupada por la *fosa yugular,* situada por dentro de la faceta yugular, que forma una cavidad variable, no solamente según los individuos, sino, en el mismo individuo, de un lado a otro; aloja el extremo superior ensanchado en *golfo de la vena yugular interna.*

En el temporal aislado se halla bien limitado por fuera cuando la faceta yugular está bien desarrollada. Al contrario, cuando ésta está esbozada, la fosa yugular se continúa sin línea de demarcación manifiesta con el canal del seno lateral. En la pared externa de la fosa se ve un pequeño orificio en el que penetra el ramo auricular del neumogástrico o ramo de la fosa yugular de Cruveilhier.

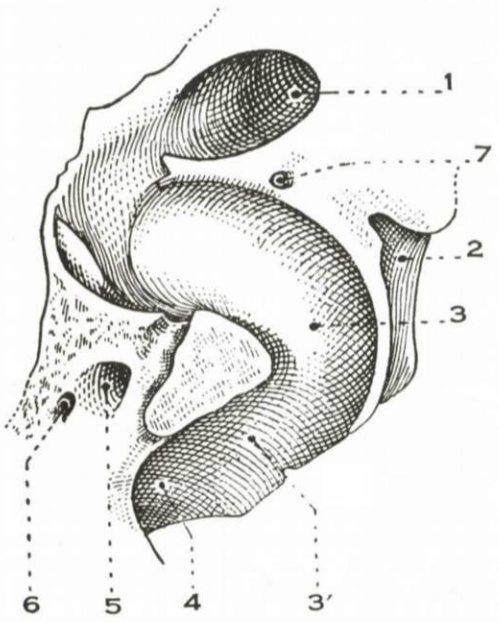

FIG. 182

Cara inferior del peñasco. Región correspondiente al agujero estilomastoideo y a la fosa yugular (según BELLOQC).

1, conducto carotídeo. — 2, fosita piramidal. — 3, fosa yugular que se continúa en 3' con el canal del seno lateral, cuya parte inferior pasa en este caso sobre el peñasco. — 4, faceta yugular poco desarrollada.—5, agujero estilomastoideo.— 6, orificio del conducto posterior de la cuerda del tímpano que se asienta aquí por fuera del agujero estilomastoideo. — 7, conducto de Jacobson.

γ) La *zona interna* es por sí sola tan extensa como las otras dos juntas. En su parte anteroexterna comprobamos: 1.°, un orificio elíptico de eje mayor transversal, que mide aproximadamente 8 milímetros por 6, el *orificio inferior del conducto carotídeo* (figura 182 1), en el que penetra la carótida interna. En la pared externa del *conducto* carotídeo se observa un pequeño orificio, el *orificio inferior del conducto caroticotimpánico,* que llega por el otro lado a la parte anteroinferior de la caja del tímpano. Da paso a una arteriola, rama de la carótida interna, y a un pequeño filete nervioso simpático, el *filete caroticotimpánico,* que une el plexo carotídeo al nervio de Jacobson; 2.°, entre la fosa yugular y el conducto carotídeo existe una cresta ósea ordinariamente delgada, más o menos cortante: en ésta o en su proximidad se comprueba el *orificio inferior del conducto timpánico* o *conducto de Jacobson* (figura 181), conducto recorrido por el nervio del mismo nombre, rama del glosofaríngeo. El orificio inferior de este conducto no siempre es fácil de encontrar. BELLOCQ ha demostrado que su posición varía según las relaciones que existen entre el con-

ducto carotídeo y la fosa yugular. Estos están, en efecto, unas veces muy próximos, separados sólo por una cresta, y otras veces más alejados. El orificio inferior del conducto de Jacobson se encontrará unas veces sobre la cresta de separación, otras sobre las vertientes de ésta, y otras veces, finalmente, en la zona más o menos ancha que se interpone entre los dos vasos (fig. 182, 7); 3.°, por detrás del orificio inferior del conducto carotídeo se percibe la *fosita piramidal* o *petrosa* (figs. 178, 19, y 181, 11), que volveremos a encontrar también en el borde posterior del peñasco; 4.°, por dentro del orificio inferior del conducto carotídeo encontramos una zona ósea, ligeramente convexa, que está constituida: por delante, por el suelo del conducto carotídeo y por la zona de inserción del músculo peristafilino interno, músculo anexo a la trompa de Eustaquio; por detrás, por una región anfractuosa que se articula con la porción basilar del occipital (fig. 181, 9), y finalmente, por dentro, por el borde inferior, cortado en pico de flauta, del orificio del conducto carotídeo.

4.° **Borde inferior.** — El borde inferior del peñasco está indicado: 1.°, por fuera, por el borde inferior del hueso timpánico (teóricamente por la parte inferior de la zona de adherencia con este hueso) (figs. 181 y 183); 2.°, por dentro, por un borde romo que separa la parte visible de la cara anteroinferior (lecho de la trompa de Eustaquio cartilaginosa) del resto de la cara posteroinferior.

5.° **Borde anterior.** — Independientemente de los dos bordes superior e inferior, el peñasco tiene también en el límite de sus dos caras anteriores y sus dos caras posteriores otros dos bordes importantes, el anterior y el posterior.

El borde anterior del peñasco comprende una parte libre y una parte adherente.

a) La *parte libre,* pegada al esfenoides, es poco manifiesta. Ofrece por dentro el *orificio anterior del conducto carotídeo* (figs. 178, 1, y 181, 8), que se describe a menudo con el vértice del hueso. Este orificio de contorno irregular es voluminoso (7 u 8 milímetros de diámetro); su pared anterior falta a menudo en una extensión mayor o menor.

El segmento superior del orificio anterior del conducto carotídeo es pequeño y regular; a su nivel la arteria carótida interna, después de haber recorrido el conducto, se refleja para hacerse vertical y desembocar en el cráneo. Este orificio es completado por delante, por fuera y por dentro (véase una base del cráneo) por el esfenoides (fig. 178, AB). En este plano se encuentra el canal cavernoso del cuerpo del esfenoides, prolongado hacia atrás y afuera por una delgada laminilla, la *língula,* que no llega normalmente al peñasco, por lo que este orificio, situado a la entrada del canal cavernoso, en un plano sensiblemente perpendicular al del orificio del conducto carotídeo al salir del peñasco, queda imperfectamente circunscrito por fuera.

La língula, situada entre el cuerpo y el ala mayor del esfenoides, indica al mismo tiempo cuáles son las partes anteriores del peñasco que corresponden a estas dos porciones del esfenoides; se ve así que la casi totalidad de la parte libre del borde anterior del peñasco está en relación con el ala mayor del esfenoides, de la que está separado por delante por una hendidura irregular, angosta sobre todo por fuera y que constituye el agujero rasgado anterior.

b) La *parte adherente del borde anterior del peñasco* está constituida en su mayor parte por el borde anterior del tegmen tympani (fig. 185, 3). En el temporal completo este borde está indicado por la cisura petroscamosa interna (fig. 178, 4).

6.° **Borde posterior.** — El borde posterior (figs. 178 y 181) ofrece de dentro a fuera: 1.°, una superficie irregular anfractuosa articulada con la porción basilar del occipital (fig. 181, 9). Encima de ella se ve el canal petroso inferior, descrito ya en la cara posterosuperior (pág. 168); 2.°, una pequeña excavación en forma de pirámide triangular, que hemos visto ya, la *fosita petrosa* o *piramidal* (fig. 178, 19).

Esta fosita contiene en estado fresco el ganglio de Andersch (véase *Glosofaríngeo)* (fig. 178, 19). Del fondo de esta fosita parte un pequeño conducto, el *acueducto del caracol,* en el que penetran una arteriola y una venilla que terminan en el caracol del oído interno; 3.°, en el ángulo externo de la fosa petrosa, una pequeña apófisis espinosa, la *espina yugular* del temporal *(processus infra-yugularis* de Henle), que en el cráneo articulado corresponde a una espina análoga situada en el borde inferior del occipital (fig. 178, E); 4.°, por fuera de la espina yugular, una escotadura, la *escotadura yugular* del temporal (fig. 178, FE), constituida por una laminilla delgada y cortante que limita por detrás la fosa yugular. Esta escotadura se opone a una escotadura semejante del occipital y forma el *agujero rasgado posterior.* Por delante, la escotadura yugular recibe la terminación del seno petroso inferior (figura 181); en este punto existe a veces una espina poco acentuada que separa la parte correspondiente a este seno del resto de la escotadura, que se halla entonces dividida en tres porciones: una parte posterior, venosa, para el seno lateral, una parte anterior, venosa igualmente, más reducida, para el seno petroso inferior; finalmente, una parte media, en la que se alojan los tres nervios mixtos: espinal, neumogástrico y glosofaríngeo; 5.°, la faceta yugular y el canal del seno lateral, que hemos visto ya anteriormente.

7.° **Vértice.** — Anatómicamente, el vértice del peñasco está constituido por el encuentro de los bordes superior, anterior y posterior del hueso (fig. 178, A). No es visible en un cráneo articulado más que por la cara endocraneal entre el ala mayor del esfenoides, el cuerpo del mismo hueso y la apófisis basilar del occipital. El conducto carotídeo que se describe de ordinario en el vértice corresponde en realidad, como hemos visto anteriormente, al borde anterior del hueso.

8.° **Base.** — La base del peñasco (fig. 180, 21) es la única parte superficial, directamente explorable por lo tanto, del peñasco. Está constituida por la parte posterior de la región mastoidea del temporal. En su parte inferior se puede observar la mayor parte de la apófisis mastoides. Por detrás esta zona mastoidea del peñasco es rugosa, destinada a la inserción de músculos poderosos, el esternocleidomastoideo, el esplenio y el complexo menor. Está limitada: 1.°, por detrás, por el borde posterior del peñasco; 2.°, por delante, por la cisura petroscamosa externa, que por abajo pasa por delante del vértice de la apófisis mastoides (fig. 180, 18); 3.°, por arriba, por un borde, el borde externo (BELLOCQ), que forma por delante, con el borde libre de la escama, la incisura parietal (fig. 180, 1), mientras que por detrás se continúa con el borde posterior del peñasco, formando un ángulo que se puede denominar, con BELLOCQ, el *ángulo posterior del peñasco* (fig. 178, D). En este ángulo vienen a unirse tres huesos: el temporal, el parietal y el occipital: es el *asterion* de los antropólogos.

C. Concha o escama

La concha situada delante del peñasco se articula con la mayor parte de la *zona adherente* de la cara anteroinferior de este hueso. De la parte inferior de la cara externa parte una potente apófisis, la *apófisis cigomática.* Esta contribuye a separar tres partes: 1.°, una porción superior vertical; 2.°, una porción inferior horizontal, y 3.°, una porción posterior por detrás del conducto auditivo externo, o retromeática. Vamos a examinar estas diferentes partes.

1.° **Parte vertical de la concha.** — La parte vertical, aplanada y delgada sobre todo en la región media, irregularmente circular, se parece bastante a la valva de ciertas conchas, analogía que le ha valido su nombre *(squama,* concha). Presenta dos caras, externa e interna, y una circunferencia.

a) *Cara externa o exocraneal* (fig. 180, 5). — Esta cara, convexa y bastante lisa, está cubierta por un músculo potente, el músculo temporal. Forma parte de la fosa temporal. En ella se observan algunos surcos vasculares poco profundos; uno casi constante (lo hemos observado 92 veces en 100 casos) da paso a la arteria temporal profunda posterior, rama de la temporal superficial.

b) *Cara endocraneal.* — Está en contacto con la duramadre y corresponde al cerebro. Ofrece irregularidades en relación con las circunvoluciones de los surcos cerebrales y está recorrida por algunos surcos vasculares por los cuales caminan las ramas de la arteria meníngea media. El más importante de ellos se origina en la parte anteroinferior de la concha (fig. 178, 6), y de aquí se dirige oblicuamente hacia atrás y arriba, describiendo una curva cuya concavidad dirigida hacia atrás mira a la base del peñasco.

La *circunferencia* de la concha temporal está cortada a bisel a expensas de la cara endocraneal. Se articula, por delante, con el ala mayor del esfenoides, y por detrás, con el parietal.

La porción vertical de la concha se continúa hacia abajo con las demás porciones de este hueso, es decir, con la porción horizontal y la porción retromeática.

2.° **Porción horizontal de la concha.** — En la unión de las partes vertical y horizontal nace una potente apófisis, la apófisis cigomática, que estudiaremos más adelante. La porción horizontal propiamente dicha (fig. 178, 5) tiene la forma de un triángulo de vértice interno, cuya base externa se confunde con el segmento inferior de la porción vertical de la concha. Distinguiremos en esta porción horizontal una cara superior o endocraneal, una cara inferior o exocraneal, un borde anterior, un borde interno y un vértice.

a) *Cara superior.* — La cara superior o endocraneal se continúa insensiblemente con la porción vertical de la concha; está cubierta en gran parte por el *tegmen tympani,* que descansa sobre la misma, y la atraviesa la parte inicial del surco impreso por la arteria meníngea media, que se prolonga por la base del cráneo hasta el agujero redondo menor (véase *Esfenoides*).

b) *Cara inferior.* — La cara inferior (figs. 180, 181 y 183) es muy irregular. Ofrece de delante atrás: 1.°, el *plano subtemporal (planum infratemporale)* (figuras 180, 9, y 181, 2), superficie triangular de vértice anterior, con una arista, la *cresta temporal,* algunas veces poco manifiesta, que separa este plano de la porción vertical de la concha; 2.°, el *cóndilo del temporal (tuberculum articulare),* designado a veces con el nombre de *raíz transversa* de la apófisis cigomática, es una eminencia transversal, o mejor, ligeramente oblicua hacia dentro y atrás, muy convexa en el sentido anteroposterior y ligeramente convexa de detrás a delante; forma parte de la articulación temporomaxilar; 3.°, la *cavidad glenoidea (fossa mandibularis)* (figura 180, 11), ancha excavación, destinada a articularse con el cóndilo del maxilar inferior. A su nivel, la porción horizontal de la concha tiene su mayor anchura, aunque la pared ósea es en este punto muy delgada y por consiguiente frágil, fácil de fracturar; 4.°, una *cresta transversal* más o menos desarrollada, denominada *cresta timpánica* por BELLOCQ (fig. 180, 6) a causa de las conexiones con el hueso timpánico; 5.°, una *superficie más estrecha* que forma el techo de la bóveda del conducto auditivo externo; en parte está oculta por el hueso timpánico, que se aplica entre la vertiente posterior y la cresta timpánica (figs. 183, 4, y 184, 4).

c) *Borde anterior.* — El borte anterior de la porción horizontal de la concha (fig. 181, 5) es libre y corresponde al plano subtemporal. A expensas de este borde del hueso, es decir, a expensas de la tabla externa, se forma la sutura temporoesfenoidal.

d) *Borde interno.* — El borde interno, o mejor posterointerno, es adherente al peñasco (figs. 178, 181 y 183). 1.° Por dentro, constituye en la cara exocraneal la

rama anterior de la cisura de Glaser; en la cara endocraneal corresponde a la parte anterointerna de la sutura petroescamosa interna. Como hemos dicho ya, a este nivel del peñasco forma hernia en la cisura de Glaser por la prolongación anterior del *tegmen tympani* (fig. 184, 8). 2.° Por fuera, este borde es más grueso y no se

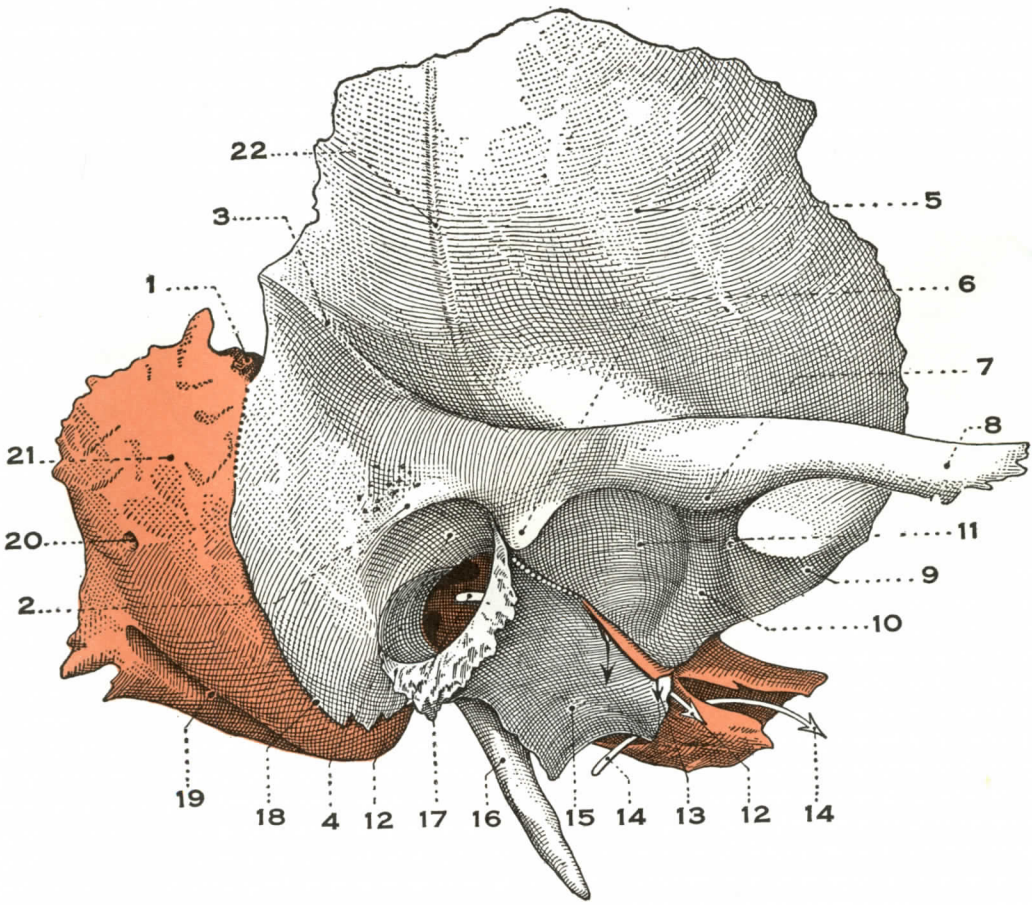

FIG. 183

Temporal derecho: vista externa (según BELLOCQ).

Peñasco en rosa. — Hueso timpánico en azul. — Concha en blanco.

1, incisura parietal. — 2, espina de Henle. — 3, cresta supramastoidea. — 4, conducto auditivo externo. — 5, concha. — 6, tubérculo cigomático posterior; por dentro, cresta timpánica. — 7, tubérculo cigomático anterior. — 8, apófisis cigomática. — 9, plano subtemporal. — 10, cóndilo temporal. — 11, cavidad glenoidea (debajo de ella y en rosa, hernia del peñasco a través de la cisura de Glaser). — 12, 12, flecha blanca que pasa por la trompa de Eustaquio. — 13, flecha negra que sale del conducto anterior de la cuerda del tímpano; por fuera, 2.ª flecha negra que indica la rama posterior de la cisura de Glaser, por donde penetra la arteria timpánica. — 14, flecha que sigue el conducto carotídeo. — 15, hueso timpánico (la línea de puntos blanca indica el borde interno de la porción de concha oculta por el timpánico). — 16, apófisis estiloides; por delante de la misma, la apófisis vaginal. — 17, borde externo del hueso timpánico. En el fondo del conducto auditivo: ventana oval arriba, ventana redonda abajo. — 18, fisura petroescamosa externa y apófisis mastoides. — 19, ranura digástrica. — 20, agujero mastoideo. — 21, porción mastoidea del peñasco. — 22, surco de la arteria temporal media.

articula más que por su parte superior con el *tegmen tympani,* que se ha vuelto más delgado (fig. 184, 6). Por esto dicho borde aparece únicamente articular visto por la cara endocraneal, mientras que parece libre cuando se le examina por el fondo del conducto auditivo externo (fig. 184, 6).

e) *Vértice.* — El vértice de la porción horizontal de la concha corresponde al extremo interno de la cavidad glenoidea. Está situado en el encuentro del borde libre de la concha con la porción libre del borde anterior del peñasco (fig. 181, 6).

3.º Porción retromeática de la concha. — La porción retromeática de la concha (fig. 183, 4) corresponde exteriormente a la pared posterior del conducto audi-

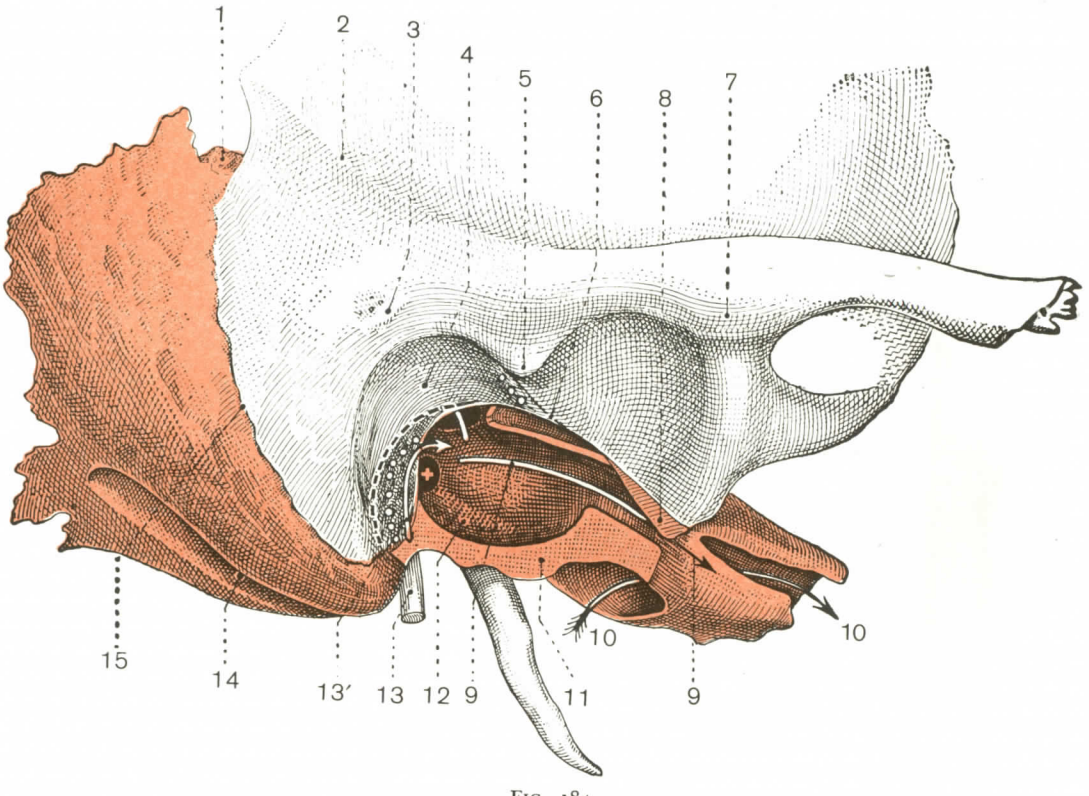

FIG. 184

Vista externa del temporal derecho, del que se ha quitado el hueso timpánico (según BELLOCQ).

Peñasco en rosa. — Concha en blanco.

1, incisura parietal. — 2, cresta supramastoidea. — 3, espina de Henle. — 4, techo del conducto auditivo externo. — 5, tubérculo cigomático posterior y cresta timpánica que lo prolonga por dentro; por detras de esta cresta, puntos blancos que corresponden a la zona de contacto de la concha con el timpánico. — 6, borde interno de la concha (porción horizontal); por debajo, conducto del músculo del martillo; por detrás de este conducto, ventana oval con el extremo de la flecha blanca que en él penetra. — 7, tubérculo cigomático anterior. — 8, hernia del peñasco. — 9, flecha que recorre la trompa de Eustaquio. — 10, 10, flecha que recorre el conducto carotídeo. — 11, zona de contacto entre el peñasco y el hueso timpánico. — 12, suelo de la caja con eminencia del golfo de la yugular; por encima, promontorio y ventana redonda (+). — 13, nervio facial y, encima (13'), flecha blanca que representa el trayecto de la cuerda del tímpano, que pasa por la zona de la concha indicada por puntos blancos y limitada por detrás por una línea de puntos, oculta normalmente por el hueso timpánico. — 14, ranura digástrica. — 15, fisura petroescamosa externa.

tivo externo y a la porción anterior de la región mastoidea. Prolonga hacia atrás la porción horizontal de la concha, de la que parece representar la extensión retromeática. No es visible por la cara endocraneal. Podemos distinguir en ella, 1.º, una cara superficial o periférica, exocraneal, y 2.º, una cara profunda, únicamente petrosa.

a) *Cara externa o superficial.* — Esta cara está limitada: 1.º, por arriba, por una cresta roma más o menos manifiesta que continúa el borde superior del arco cigomático: es la *cresta supramastoidea* o *línea temporalis* (fig. 183, 3); primero

horizontal, se levanta después hacia el borde libre de la concha; 2.°, por detrás, por un borde soldado al peñasco, constituyendo con este hueso la *cisura petroscamosa externa* (fig. 184, 15). Esta cara externa se halla en continuidad por delante con la bóveda del conducto auditivo externo, es decir, con la cara inferior de la porción horizontal de la concha; presenta en la proximidad de la parte posterosuperior del marco del orificio externo del conducto auditivo una pequeña eminencia de des-

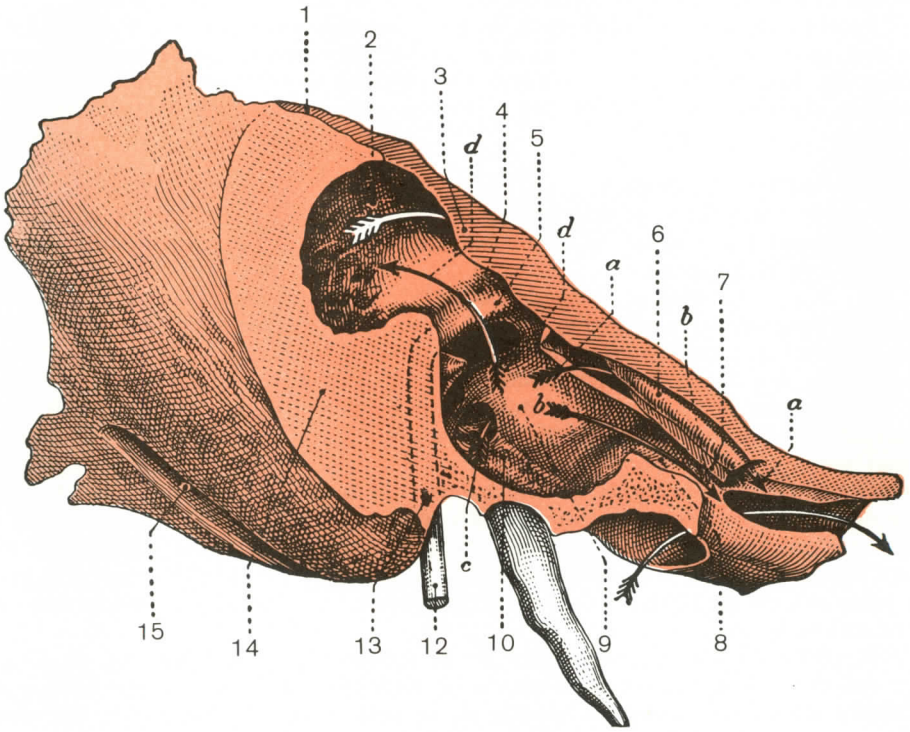

FIG. 185

Vista perspectiva de un peñasco derecho después de ablación de la concha (compárese con la figura 184) (según BELLOCQ).

1, parte externa de la cara anterosuperior del peñasco. — 2, región del antro. — 3, tegmen tympani que cubre el extremo de la flecha blanca. — 4, surco que separa la eminencia del conducto semicircular externo de la del acueducto de Falopio. — 5, eminencia del acueducto de Falopio. — 6, 7, prolongación inferior del tegmen tympani: 6 indica la superficie excavada que se articula con el borde interno de la concha; 7 indica la porción del peñasco herniada visible en el temporal completo. La flecha negra *aa* indica el trayecto del conducto del músculo del martillo. — 8, trompa de Eustaquio, con flecha, *b*, que indica su trayecto. — 9, promontorio. — 10, eminencia del golfo de la yugular. — *c*, flecha que penetra por la ventana redonda; por encima: *d*, flecha que penetra en el antro. — 12, nervio facial. — 13, orificio para la cuerda del tímpano. — 14, zona de peñasco en contacto con la concha. — 15, ranura digástrica.

arrollo variable, que tiene encima generalmente una fosita que la hace más visible: es la *espina de Henle* o *spina suprameatum* (fig. 183, 2), punto de referencia importante en las operaciones en la mastoides. El término de espina timpánica con que se la designa a veces para señalar su origen a expensas del hueso timpánico, no parece justificado (BELLOCQ). Numerosas preparaciones de temporales de niños y de recién nacidos han demostrado a este autor que la espina de Henle es una formación escamosa y no timpánica. Opinamos igualmente.

Por detrás de la espina de Henle se percibe generalmente un semillero de orificios vasculares más o menos distintos que constituyen la *zona cribosa retromeática* (fig. 183, 2), importante sobre todo en el niño a causa de sus relaciones con una cavidad profunda, el antro petroso.

b) *Cara interna o profunda.* — La cara interna o profunda de la región retromeática de la concha se aplica a modo de tapadera sobre la parte externa del peñasco. Se articula por arriba con el segmento externo del tegmen tympani (fig. 185, 3), luego con la superficie más ancha que le ofrece el peñasco (fig. 185, 14). Esta cara se detiene: 1.°, por arriba, en la cisura petroscamosa interna; 2.°, por fuera, en la cisura petroscamosa externa (fig. 184, 15), y se continúa insensiblemente por dentro con el reborde posterior o interno de la porción horizontal de la concha.

Provista de una zona libre como la parte anterior del peñasco que cubre, forma *en* este punto la pared externa de una cavidad importante abierta hacia delante y abajo (fig. 185, flechas negra y blanca). Esta cavidad es el *antro petroso,* cuyas otras paredes, superior, posterior, inferior e interna, están únicamente constituidas por el peñasco.

4.° Apófisis cigomática. — La apófisis cigomática o cigoma (fig. 183, 8), aplanada de dentro a fuera, se origina por una base triangular en la unión de las porciones vertical y horizontal de la concha, y de aquí se dirige hacia delante para articularse con el hueso malar.

a) *Base.* — La base es aplanada de arriba abajo y se describen en ella dos raíces, una longitudinal y otra transversa. La raíz transversa no es más que el cóndilo del temporal que antes hemos descrito. La raíz longitudinal, que forma con la precedente un ángulo de 85° aproximadamente, se hace estrecha por detrás, en donde se prolonga por la cresta supramastoidea que ya hemos visto (fig. 183, 3). Esta raíz presenta: 1.°, una cara superior lisa excavada en canal, sobre la que se deslizan las fibras posteriores del músculo temporal; 2.°, una cara inferior (fig. 181) excavada en su parte media, donde forma el polo externo de la cavidad glenoidea. Por detrás y por delante de esta fosa encontramos dos tubérculos: uno anterior, o *tubérculo cigomático anterior* (fig. 183, 7), forma un contrafuerte externo al cóndilo del temporal; otro posterior, o *tubérculo cigomático posterior* (fig. 183, 6), está situado en la parte externa de la cresta timpánica, por delante y arriba del orificio externo del conducto auditivo.

b) *Parte libre.* — La parte libre de la apófisis cigomática (fig. 183, 8) ofrece: 1.°, dos caras lisas, una interna, muscular; otra externa, cutánea, superficial y explorable en toda su extensión debajo de la piel, a la que levanta en los sujetos flacos; 2.°, *dos bordes,* uno superior, rectilíneo y delgado; otro inferior, más grueso y cóncavo.

La apófisis cigomática termina por una zona estrecha dentellada, que se articula con el hueso malar.

D. Hueso timpánico

El hueso timpánico, el más pequeño de los tres que forman el hueso temporal, es anterior al peñasco, inferior a la concha, y se articula con estos dos huesos; cuadrangular, ofrece dos caras y cuatro bordes.

1.° Cara anterior (fig. 183, 15). — La cara anterior es libre, cóncava en sentido transversal y en sentido vertical. Contribuye a ampliar por detrás la cavidad glenoidea.

2.° Cara posterior. — La cara posterior se apoya por debajo en el peñasco (figura 184, 11) y algo sobre la concha. Por debajo de esta zona adherente, que es estrecha, su superficie es libre, y oculta, como la concha situada por fuera de ella, la superficie correspondiente de la cara anteroinferior del peñasco.

Esta cara posterior emite en su parte externa una expansión triangular que, aplicándose casi únicamente sobre la concha, transforma en canal esta parte externa

del hueso timpánico para constituir con la porción correspondiente de la concha las *paredes* del conducto auditivo externo. En el fondo de este último conducto se comprueba un surco en el que se inserta en estado fresco la membrana del tímpano y que se denomina el *surco timpánico* o *sulcus tympanicus.*

3.° **Borde superior.** — El borde superior (fig. 183) se articula por fuera con la concha, por dentro con el peñasco. Cruza transversalmente la porción horizontal de la concha y constituye en este punto la parte posterior o externa de la cisura de Glaser. Más lejos encontramos, entre la cresta timpánica de la concha y este borde superior, la prolongación inferior del tegmen tympani o hernia del peñasco, intercalada entre estas dos formaciones óseas y que desdobla así por dentro la cisura de Glaser (fig. 183). Puede ocurrir que la prolongación del tegmen tympani no se insinúe entre el hueso timpánico y la concha; en este caso la cisura de Glaser es simple en todo su trayecto.

4.° **Borde inferior.** — El borde inferior, de configuración bastante variable según los sujetos, es cortante. Presenta en su parte media o en su parte posterior una expansión lameliforme afilada, la *apófisis vaginal,* que envaina en parte la apófisis estiloides (fig. 183).

5.° **Borde externo.** — El borde externo (fig. 183, 17) es rugoso y sirve de inserción al cartílago de la porción fibrocartilaginosa del conducto auditivo externo.

6.° **Extremo interno.** — El extremo interno es adherente en su parte inferior, libre, por el contrario, en su parte superior, en la que circunscribe, con la parte más interna del tegmen tympani, el orificio externo óseo de la trompa de Eustaquio. En un temporal desprendido búsquese este orificio en el ángulo que forma la concha con el peñasco; en la base del cráneo búsquese este orificio por detrás del agujero redondo menor y en la prolongación de la sutura petroesfenoidal.

E. Cavidades y conductos del temporal

El hueso temporal contiene casi por completo el aparato auditivo. Por ser un hueso del cráneo, está excavado por conductos vasculonerviosos, de trayectos a menudo complicados, de calibres unas veces minúsculos y otras voluminosos. Como hueso del oído, presenta cavidades, de las cuales unas están contenidas en los diversos huesos que componen el temporal y otras están excavadas en uno solo de sus componentes. Estas cavidades y conductos hacen del peñasco un hueso minado, perforado en todos sentidos, el hueso más complicado de todo el esqueleto.

1.° **Conducto auditivo externo.** — El conducto auditivo externo óseo resulta de la unión del hueso timpánico a la concha. Es, pues, una *formación timpano-escamosa.* Falta en el recién nacido, cuyo hueso timpánico está reducido a un simple anillo incompleto y cuya escama, destinada a ser el techo del mismo, no se ha desarrollado todavía. La porción horizontal de la concha que forma el techo del conducto es una formación propia del adulto; aparece progresivamente en el niño; su desarrollo parece estar en relación con el crecimiento transversal de la base del cráneo y éste, a su vez, condicionado por el desarrollo del cerebro.

2.° **Oído medio.** — La concha y el hueso timpánico, al aplicarse a la cara anteroinferior del peñasco, limitan una cavidad: el oído medio. En ella se reconocen tres partes: 1.°, una parte posteroexterna, el *antro petroso;* 2.°, una parte media, la *caja del timpano* o *del tambor;* 3.°, una parte interna tubular y más reducida, la *trompa de Eustaquio.*

a) *Antro petroso.* — El antro (figs. 185, 2, y 186, 5) está comprendido entre la porción retromeática de la concha y el peñasco; representa, pues, una *cavidad petroscamosa.* (Para los detalles, véase ORGANOS DE LOS SENTIDOS.)

b) *Caja del tímpano.* — La caja del tímpano, que ofrece seis paredes, es una *formación petrotimpanoscamosa.* La pared externa está formada por la concha y el hueso timpánico; la pared interna y el suelo, por el peñasco. En cuanto al techo, está constituido por el peñasco (tegmen tympani), que se articula con la parte más elevada del borde posterior de la porción horizontal de la concha (fig. 186, 4). En la pared externa se encuentra el orificio del conducto auditivo externo, marcado éste por el *surco timpánico* (fig. 188,

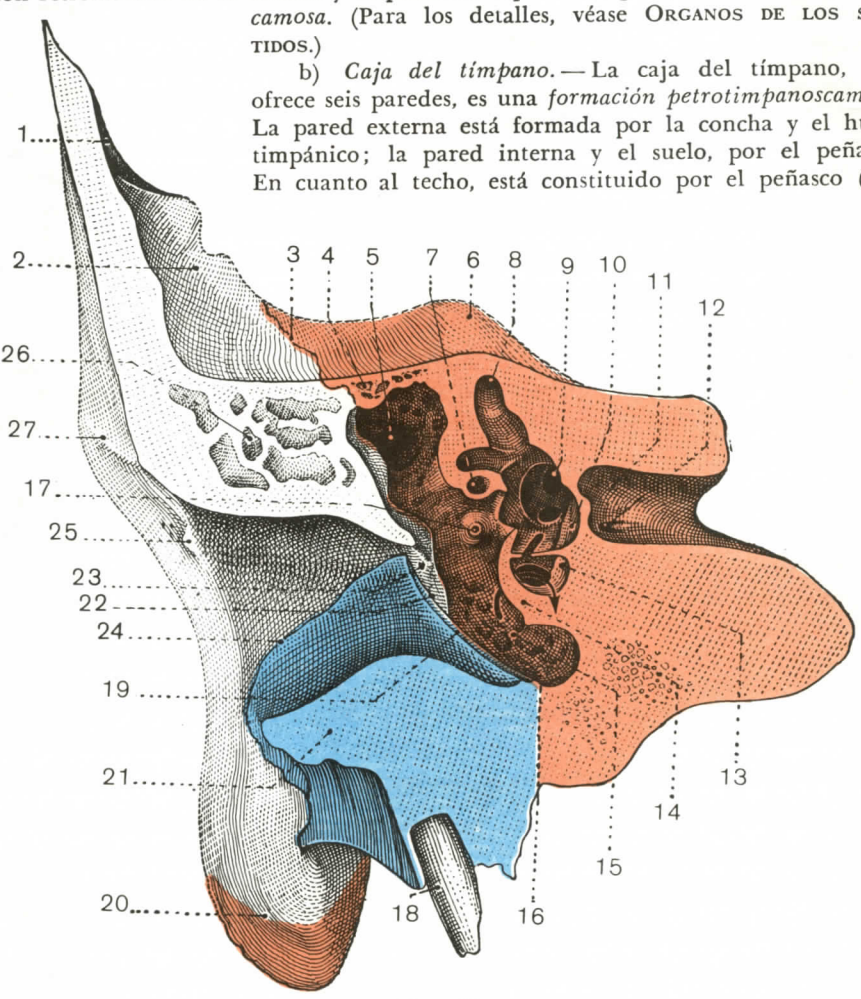

FIG. 186

Temporal derecho. Corte vertical sensiblemente perpendicular a la superficie externa del temporal, que interesa los dos conductos auditivos, externo e interno. Segmento posterior del corte (según BELLOCQ).

Peñasco en rosa. — Timpánico en azul. — Concha en blanco.

1, bisel articular del borde superior de la concha. — 2, cara endocraneal de la concha. — 3, fisura petroescamosa interna. — 4, tegmen tympani provisto de celditas neumáticas. — 5, áditus ad antrum y antro. — 6, eminencia arcuata. — 7, acueducto de Falopio; por encima, sección del conducto semicircular externo. — 8, conducto semicircular superior. — 9, vestíbulo. — 10, fosita hemisférica. — 11, conducto auditivo interno. — 12, foramen singular de Morgagni. — 13, orificio del acueducto del caracol. — 14, sección del promontorio. — 15, pared inferior de la caja: la flecha pasa por la ventana redonda. — 16, sutura timpanopetrosa superior. — 17, pirámide. — 18, apófisis estiloides. — 19, surco timpánico. — 20, mastoides. — 21, hueso timpánico. — 22, fisura timpanoescamosa posterior e interna; más adentro, fisura petroescamosa anterior. — 23, orificio del conducto posterior de la cuerda del tímpano. — 24, fisura timpanoescamosa posterior y externa. — 24, espina de Henle. — 26, porción horizontal de la concha excavada de celdillas neumáticas. El reborde interno se articula por arriba con el tegmen tympani; libre en el resto de su extensión, forma la pared externa del ático. — 27, cresta supramastoidea.

18). Nótese que el hueso timpánico presenta en su borde superior: 1.º, una cresta, la *cresta maleolar (crista spinarum* de Henle), que termina por dos espinas: la *espina timpánica posterior* (fig. 187, 15), que es la más desarrollada, y la *espina timpánica anterior,* a menudo poco manifiesta; 2.º, un canal, el canal maleolar *(sulcus malleolaris)* (fig. 188, esquema superior, 7), que sigue toda la cresta maleolar y así conduce de la caja del tímpano a la rama posterior de la cisura de Glaser (fig. 183, flecha negra). Transformado en conducto por el tegmen tympani,

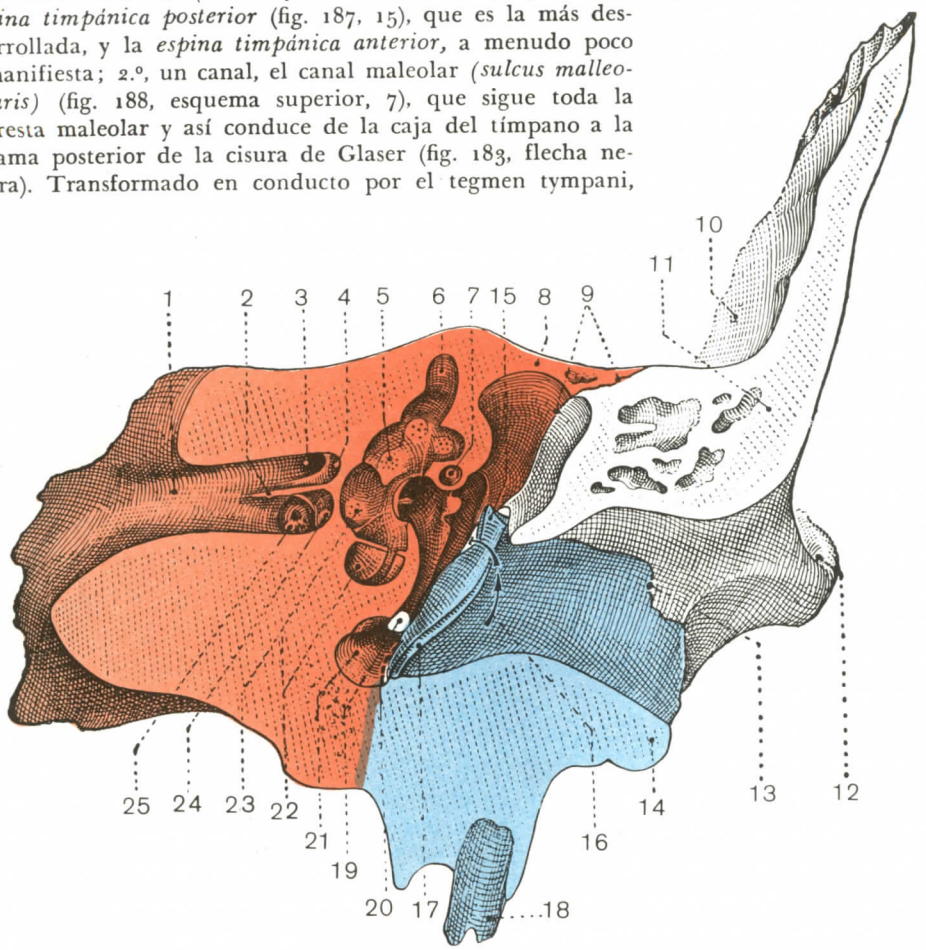

FIG. 187

Temporal derecho. Corte vertical perpendicular a la cara externa, que interesa los dos conductos auditivos, interno y externo. Segmento anterior del corte. Compárese con el segmento posterior (fig. 186) (según BELLOCQ).

Peñasco en rosa. — Timpánico en azul. — Concha en blanco.

1, conducto auditivo interno. — 2, cresta falciforme. — 3, fosita facial. — 4, fosita vestibular superior. — 5, pirámide con parte de la mancha cribosa superior que le corresponde. — 6, conducto semicircular superior; abajo, su orificio ampollar; por fuera, orificio ampollar del conducto semicircular externo. — 7, acueducto de Falopio; por debajo, pico de cuchara; debajo y detrás, ventana oval. — 8, tegmen tympani que forma el techo del ático. — 9, sutura petroescamosa, y por dentro, fisura que la termina por el lado de la caja. — 10, porción vertical de la concha. — 11, porción horizontal de la concha excavada de celdillas neumáticas. Nótese que la parte inferior del borde interno forma el contorno superior del orificio interno del conducto auditivo externo. — 12, apófisis cigomática. — 13, fisura timpanoescamosa anterior (borde superior del hueso timpánico). — 14, hueso timpánico. — 15, espina timpánica posterior que termina la cresta maleolar. — 16, flecha que indica el lugar del canal maleolar. — 17, surco timpánico. — 18, apófisis vaginal. — 19, orificio de la trompa de Eustaquio. — 20, sutura timpanopetrosa posterior. — 21, eminencia del conducto carotídeo. — 22, lámina espiral principal: por fuera, lámina espiral secundaria; más hacia fuera, sección del promontorio. Por delante de estas dos láminas, rampa vestibular; por detrás, rampa timpánica. — 23, fosita hemisférica y mancha cribosa media. — 24, fosita vestibular inferior. — 25, fosita coclear y criba espiroidea del caracol.

que está encima de él, este canal es seguido por algunas formaciones, *vasos timpánicos* y el *ligamento anterior del martillo.*

c) *Trompa de Eustaquio* (véanse las diferentes figuras). — La trompa de Eustaquio es el conducto por el que la caja del tímpano se abre al exterior en un punto

que corresponde al ángulo, formado por la concha y el peñasco (fig. 181, 7). Unicamente timpanopetroso, es decir, constituido por el hueso timpánico y el peñasco, el segmento óseo de la trompa corresponde al peñasco por dentro y arriba (fig. 185, 8), donde el tegmen, que se ha hecho menos ancho y más grueso, le sirve de techo. Pero

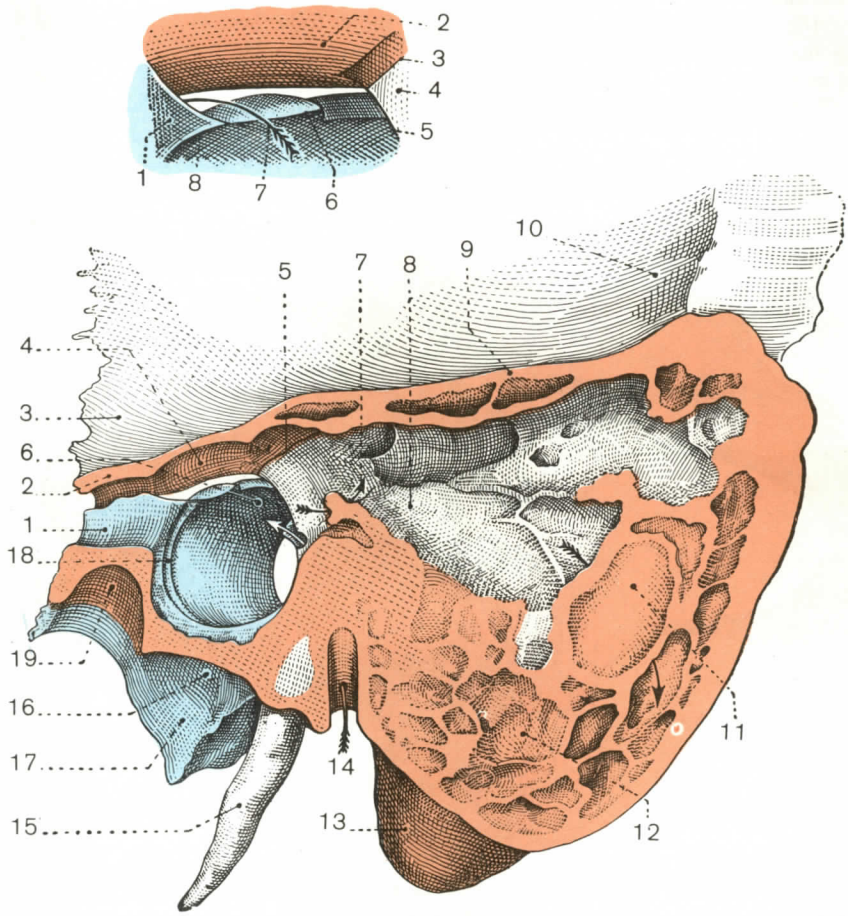

FIG. 188

Temporal derecho. Corte longitudinal del oído medio. Es sensiblemente paralelo al plano del orificio profundo del conducto auditivo externo, es decir, oblicuo hacia abajo, adentro y atrás, como la pared externa de la caja del tímpano. Segmento anteroexterno del corte (según BELLOCQ).

Peñasco en rosa. — Timpánico en azul. — Concha en blanco.

1, hueso timpánico y trompa de Eustaquio. — 2, sección del tegmen tympani. — 3, porción horizontal de la concha. — 4, prolongación inferior del tegmen. — 5, fisura petroscamosa. — 6, contorno superior del conducto auditivo externo. Debajo, flecha blanca que sale del orificio superior del conducto posterior de la cuerda del tímpano. — 7, flecha negra, paralela al suelo del aditus. — 8, pared externa del antro petroso formada por la concha (porción retromeática). — 9, sección del tegmen tympani (celdillas de su espesor). — 10, porción vertical de la concha. — 11, canal del seno lateral interesado por el corte: una flecha negra indica el emplazamiento de una celdilla mastoidea en relación con el seno. — 12, celdillas mastoideas. — 13, mastoides. — 14, acueducto de Falopio: una flecha negra penetra en el orificio superior de este conducto. — 15, estiloides. — 16, fosa yugular. — 17, hueso timpánico. — 18, surco timpánico. — 19, conducto carotídeo.

En la parte superior de la figura, segmento aumentado correspondiente a la parte superior del orificio profundo del conducto auditivo externo.

1, hueso timpánico. — 2, prolongación inferior del tegmen tympani. — 3, fisura petroscamosa. — 4, reborde interno de la porción horizontal de la concha. — 5, contorno superior del conducto auditivo externo, que corresponde a la parte inferior del reborde interno de la concha. — 6, espina timpánica posterior que termina la cresta maleolar; por dentro de esta cresta, canal maleolar. — 7, flecha que penetra en el canal maleolar y va a salir a la altura de la rama posterior de la cisura de Glaser (fig. 183, flecha negra colocada fuera de la del número 13). — 8, surco timpánico que desaparece en la parte curva del hueso timpánico.

en este punto el conducto tubario está doblado por otro conducto situado encima de él, el *conducto del músculo del martillo.*

3.° **Oído interno.** — El oído interno está excavado únicamente en el peñasco. Lo describiremos detalladamente al estudiar el órgano del oído (véase ORGANOS DE LOS SENTIDOS). Se compone esencialmente de *tres conductos semicirculares* por fuera,

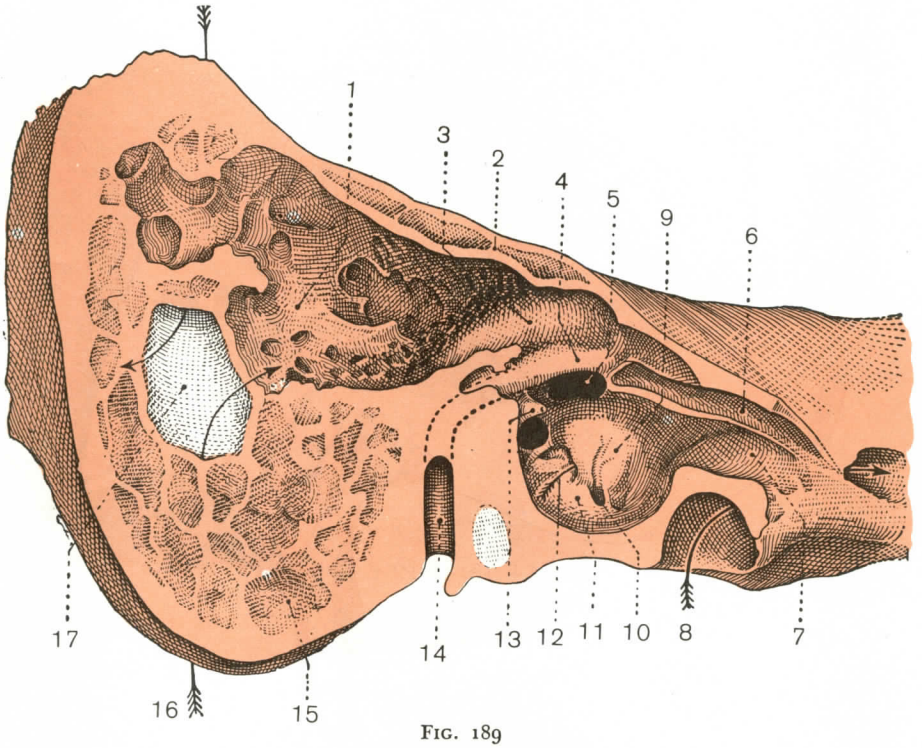

FIG. 189

Temporal derecho: corte longitudinal del oído medio.
Segmento posterointerno del mismo corte que la figura 188 (según BELLOCQ).

1, antro petroso. — 2, sección del tegmen tympani. — 3, eminencia del conducto semicircular externo. — 4, relieve de la segunda porción de acueducto de Falopio. — 5, ventana oval. — 6, conducto del músculo del martillo. — 7, trompa de Eustaquio. — 8, flecha que sigue el conducto carotídeo. — 9, promontorio y caja del tímpano. — 10, orificio del conducto de Jacobson. — 11, eminencia del golfo de la yugular. — 12, flecha que penetra en la ventana redonda. — 13, pirámide. — 14, tercera porción del acueducto de Falopio. — 15, mastoides. — 16, flecha que sigue la cara cerebelosa del peñasco y que pasa por un orificio, 17, que corresponde a una parte del canal del seno lateral; véase número 11, figura 188. Nótense las relaciones de este canal con el antro.

del *caracol* por dentro, del *vestíbulo* en el centro y, por último, de *dos acueductos,* el del vestíbulo y el del caracol.

4.° **Conductos del temporal.** — Los conductos que se hallan por el interior del temporal están casi todos ellos excavados en el peñasco. Dos toman la vía de las suturas.

a) *Conductos excavados en el peñasco.* — Los conductos intrapetrosos comprenden: los conductos que terminan en las cavidades del oído interno y del oído medio (excepto el conducto auditivo externo) y algunos de los que contienen los elementos vasculonerviosos que atraviesan la base del cráneo.

Entre los primeros hay: 1.°, el *conducto auditivo interno* (véase pág. 167 y ORGANOS DE LOS SENTIDOS); 2.°, los dos *conductos del músculo del martillo y del*

músculo del estribo (véase ORGANOS DE LOS SENTIDOS, *Oído medio*); 3.º, el *conducto de Jacobson* (véase pág. 171), que se abre en la parte inferior de la caja del tímpano, donde se ramifica (fig. 189, 10); 4.º, el *conducto caroticotimpánico* (véase pág. 171), que termina también en la caja del tímpano.

Entre los segundos se encuentra: 1.º, el *conducto carotídeo*. Este, voluminoso y acodado, del cual hemos estudiado ya los orificios, ocupa la parte interna del pe-

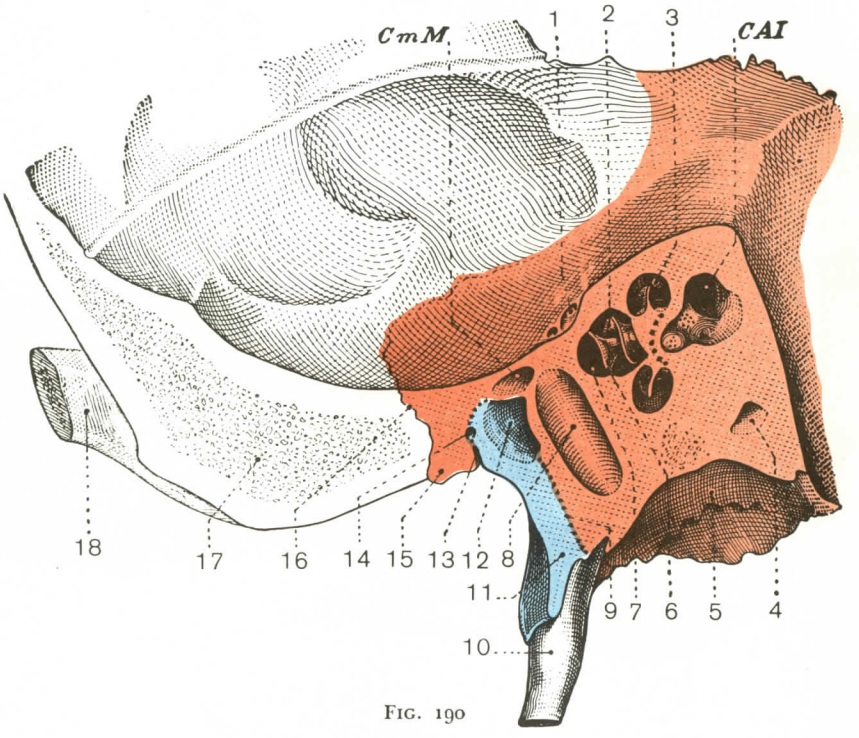

FIG. 190

Temporal derecho: corte verticotransversal del peñasco que interesa el caracol. Segmento posterior del corte (según BELLOCQ).

Peñasco en rosa. — Timpánico en azul. — Concha en blanco.

1, orificio del hiato de Falopio y de su accesorio. — 2, caracol y lámina espiral. — 3, caracol, primera vuelta de espira. — 4, acueducto del caracol. — 5, fosa yugular. — 6, parte terminal del tabique espiral. — 7, última vuelta de espira y cúpula del caracol. — 8, conducto carotídeo. — 9, sutura timpanopetrosa posterior (línea de puntos entre el rosa y el azul). — 10, apófisis estiloides. — 11, hueso timpánico. — 12, trompa de Eustaquio. — 13, rama posterior de la cisura de Glaser y sutura timpanopetrosa (anterior). — 14, conducto anterior de la cuerda del tímpano. — 15, prolongación del peñasco, que hace hernia; está comprendida entre la sutura timpanopetrosa (anterior) y la sutura petroscamosa (anterior), marcada por 16. — 17, concha. — 18, apófisis cigomática seccionada.

CmM, conducto del músculo del martillo (segmento posterior). — *CAI*, conducto auditivo interno: por arriba, el piso superior de este conducto; por abajo, piso inferior, con la fosita vestibular inferior por arriba y atrás; por abajo y adelante, el origen de la criba del caracol; por abajo y atrás, el foramen singular de Morgagni.

ñasco. El primero verticalmente ascendente y después de un trayecto de 7 a 10 milímetros se acoda en ángulo recto y se hace horizontal, dirección que conserva hasta su terminación: la longitud de su porción horizontal es aproximadamente de dos centímetros: 2.º, el *acueducto de Falopio;* comienza en el fondo del conducto auditivo interno y termina en el agujero estilomastoideo. Se acoda dos veces. Al salir del conducto auditivo interno se dirige primero adelante, perpendicularmente al eje del peñasco, hacia el hiato de Falopio (primera porción) (fig. 191); luego, acodándose bruscamente, se dirige paralelamente al eje mayor del peñasco en relación íntima con la caja del tímpano (figs. 185, 5, y 189, 4) (segunda porción); finalmente

acodándose por última vez, se hace vertical y desciende (fig. 189, 14) para terminar en el agujero estilomastoideo; 3.º, el o los *hiatos de Falopio,* que van del pri-

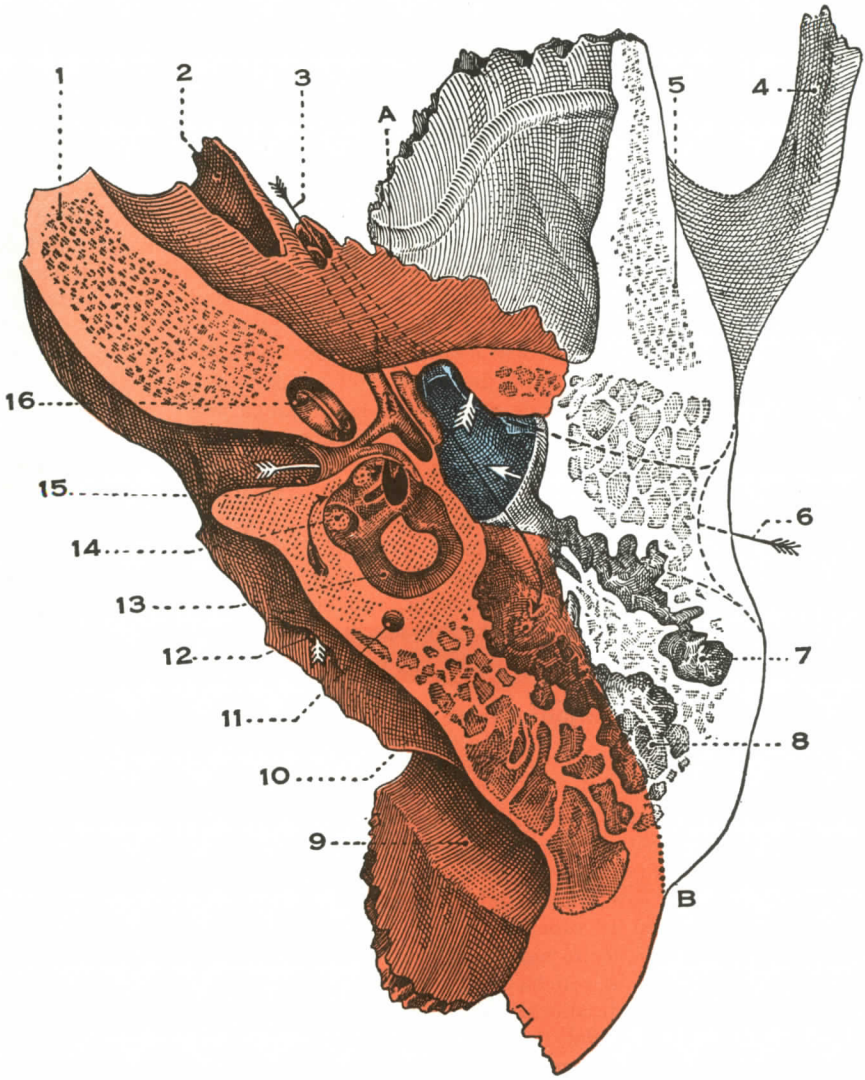

FIG. 191

Temporal derecho. Corte horizontal que pasa por encima del conducto auditivo externo y que interesa la parte superior del conducto auditivo interno. Segmento inferior del corte (según BELLOCQ).

Peñasco en rosa. — Timpánico en azul. — Concha en blanco.

1, vértice del peñasco. — 2, conducto carotídeo. — 3, flecha que recorre la trompa de Eustaquio atravesando la caja, el áditus ad ántrum y llega al antro (10). La trompa está indicada en la línea de puntos. A su izquierda, conducto del músculo del martillo; a la izquierda de este último, acueducto de Falopio (parte inicial de la 2.ª porción). — 4, apófisis cigomática. — 5, corte de la concha. — 6, flecha que atraviesa el conducto auditivo externo y penetra en la caja. Se ve aquí el origen del canal maleolar, en el que se hunde una flecha blanca. — 7, celdillas que se abren en la pared externa del áditus. — 8, celdilla que se abre en el antro. — 9, canal del seno lateral. — 10, antro petroso. — 11, sección del conducto semicircular posterior. — 12, acueducto del vestíbulo, cuyo trayecto por encima del corte está indicado por la flecha negra. — 13, conducto semicircular externo que comunica con el vestíbulo; nótese que la pared anterior del vestíbulo está en relación con la segunda porción del acueducto de Falopio. — 14, ampolla del conducto semicircular posterior. — 15, foramen singular de Morgagni. — 16, caracol. Una flecha blanca desaparece en el piso inferior del conducto auditivo interno. El corte ha seccionado la primera y la segunda porciones del acueducto de Falopio. Se ve el codo que las reúne y el hiato de Falopio que se desprende de este codo.

mer codo del acueducto a los dos orificios situados en la cara anterosuperior del peñasco (véase pág. 165); 4.°, el *conducto para el ramo auricular del neumogástrico* (véase pág. 172), extendido desde la red externa de la fosa yugular (véase pág. 171) al acueducto de Falopio, donde se abre algo por encima del agujero estilomastoideo.

b) *Conductos en el interior de las suturas.* — Los conductos en el interior de las suturas son en número de dos: el *conducto posterior de la cuerda del tímpano* y el *conducto timpanopetroso.*

1.° El *conducto posterior de la cuerda del tímpano* está situado, como hemos dicho, en la sutura del hueso timpánico con la concha. Se podría denominar, pues, conducto timpanoescamoso (fig. 188, 14). Su orificio de entrada se halla unas veces en la cara posteroinferior del peñasco, por delante y por fuera del agujero estilomastoideo (fig. 182, 6), otras veces en la pared anteroexterna del acueducto de Falopio (fig. 188, 14), algo por encima y a veces muy por encima del agujero estilomastoideo. Su orificio de salida está en la caja del tímpano, inmediatamente por dentro o sólo algo por dentro del surco timpánico (fig. 186, 23).

2.° Denominamos con BELLOCQ *conducto timpanopetroso* el conducto que se abre por detrás en la pared externa de la caja del tímpano y que está formado por abajo por el canal maleolar y por arriba por la prolongación inferior del tegmen tympani (figs. 187, 16, y 188, esquema). Poco después de su origen este conducto así comprendido entre el hueso timpánico y el peñasco se bifurca: 1.°, en un conducto externo que termina en la rama posterior de la cisura de Glaser (figs. 180 y 183, flecha negra); 2.°, en un conducto interno, largo y estrecho, que, más oblicuo hacia dentro que el precedente, se dirige a lo largo de la sutura de la prolongación inferior del tegmen tympani con el hueso timpánico y termina en la parte interna de la cisura de Glaser, en donde desemboca por un orificio que puede ser muy difícil de percibir (fig. 183, 13). Este conducto forma el *conducto anterior de la cuerda del tímpano.*

F. Vista de conjunto de la cisura petroscamosa interna

Si tratamos de examinar en su conjunto la porción compleja del temporal en la que se encuentran por delante el peñasco, la concha y el hueso timpánico para formar la cisura petroscamosa interna y la cisura de Glaser, comprobamos los hechos siguientes: 1.°, por delante, la cisura petroscamosa interna se extiende hasta la cara exocraneal del temporal, en donde corresponde a la rama anterior de la cisura de Glaser (fig. 190, 16). Un hilo introducido en este punto de la cisura petroscamosa interna aparece, pues, en la superficie exterior del cráneo; 2.°, por fuera, la cisura petroscamosa interna no corresponde ya sino a una parte del reborde interno de la porción horizontal de la concha (fig. 187, 9) y no puede ser así percibida en la superficie exocraneal del temporal. Un hilo que por aquí pasara penetraría casi inmediatamente en la caja del tímpano, en la región denominada ático (fig. 186); 3.°, si este mismo hilo fuese empujado en la parte externa de la cisura de Glaser o en la rama posterior de su parte interna, penetraría siempre, guiado por el hueso timpánico cuyo reborde anterior siguiera, en una dependencia del aparato auditivo: ora en el conducto auditivo externo por fuera (fig. 183, 13), ora en la caja del tímpano o la trompa de Eustaquio por dentro (fig. 190, 12 y 14).

Conexiones y evolución del temporal. — El temporal se articula con cinco huesos: 1.°, por arriba, con el parietal; 2.°, por detrás, con el occipital; 3.°, por delante y por dentro, con el esfenoides; 4.°, por delante y por fuera, con el malar; 5.°, por abajo, con el maxilar inferior. Finalmente, por la apófisis estiloides entra en relación con el arco hioideo.

El temporal experimenta, en el curso del crecimiento, modificaciones extremadamente marcadas. El desarrollo de este hueso está condicionado, aparte del factor hereditario, por acciones mecánicas y por procesos de resorción y de neumatización, cuyo estudio es extre-

madamente complejo, pues obran simultáneamente unos sobre otros en el tiempo y en el espacio.

Los factores mecánicos más importantes son: 1.º, los *músculos masticadores,* que obran directamente (temporal, masetero y digástrico) o indirectamente por su acción sobre el cóndilo del temporal y la cavidad glenoidea. El *músculo esternocleimastoideo* (FORSTER) desempeña un papel predominante en la morfología y la morfogénesis de la apófisis mastoides, que se debe considerar como una apófisis de inserción.

2.º El cerebro desempeña también un papel importante por su crecimiento en anchura. Rechaza hacia fuera la concha, obligándola a formar el techo del conducto auditivo externo. Por dentro, además de su acción sobre la orientación del laberinto, al que parece regir (BELLOCQ), determina la morfología de la superficie endocraneal del peñasco. Por mediación de los vasos y de los nervios que de él parten o a él llegan, obra directamente sobre el temporal. Sólo hay que contemplar el conducto carotídeo y el canal del seno lateral para darse cuenta del papel de los vasos que los recorren en la morfología del oído medio.

3.º El desarrollo del aparato de la audición es ciertamente el factor preponderante al principio del crecimiento del temporal. En el feto y en el recién nacido, el peñasco es, por decirlo así, únicamente laberíntico. El desarrollo del oído medio implica la formación del tegmen tympani y determina la configuración definitiva de las porciones del peñasco, de la concha y del timpánico que lo limitan.

4.º El proceso de neumatización, muy variable en su desarrollo, es el último factor que entra en acción. Parte de oído medio y se desarrolla sobre todo en el peñasco y en la parte posteroinferior de la concha. Combinando su acción con la del cerebro, crea la eminencia arcuata. Por último, él es el que aumenta en ciertos casos el volumen de la región mastoidea y, sobre todo, de su apófisis. Esta última, de origen muscular, sería, pues, modelada secundariamente por el proceso de neumatización.

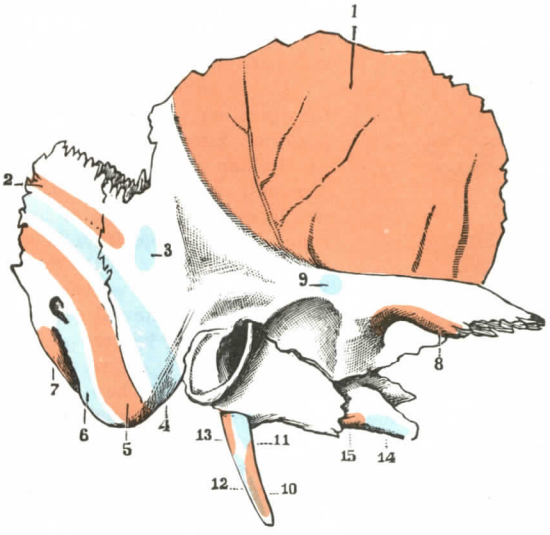

FIG. 192

El temporal visto por su cara exocraneal, con las inserciones musculares.

(Para la significación de las cifras, véase el texto relativo a las inserciones musculares.)

Inserciones musculares. — Quince músculos, sin comprender los del oído medio, toman inserción en el temporal. Examinaremos estas inserciones en la concha, en la apófisis mastoides, en la apófisis cigomática, en la apófisis estiloides y en el peñasco (fig. 192).

a) *En la concha* se inserta un solo músculo, el crotafites o temporal (1).

b) *En la apófisis mastoides* se insertan seis músculos: el occipital (2), el auricular posterior (3), el esternocleidomastoideo (4), el esplenio de la cabeza (5), el complexo menor (6) y el digástrico (7).

c) *En la apófisis cigomática,* dos músculos solamente: el masetero (8) y, en algunos individuos, un manojo del auricular anterior (9).

d) *En la apófisis estiloides* se insertan cuatro músculos: el estilogloso (10), el estilohioideo (11), a veces un estilohioideo profundo (12) y el estilofaríngeo (13).

e) *En el peñasco,* el periestafilino interno (14) y casi siempre el petrofaríngeo de ALBINUS (15).

Desarrollo. — El temporal se desarrolla por cuatro centros de osificación, comprendiendo cada uno de ellos varios puntos secundarios: un centro para la concha, otro para el

peñasco, otro para el círculo timpánico y otro para la apófisis estiloides. Los tres últimos de estos centros aparecen en el seno de un cartílago; el primero (destinado a la concha) se desarrolla directamente sin cartílago preexistente en la trama embrionaria.

α) La *concha* empieza a osificarse al tercer mes de la vida fetal. Se desarrolla por tres puntos de osificación distintos, que están situados (fig. 193): el primero, o *punto cigomático* (1), en la base de la apófisis cigomática; el segundo, o *punto escamoso* (2), en la parte escamosa propiamente dicha, un poco por encima del precedente; el tercero, o *punto epitimpánico* (3), algo por encima del círculo timpánico.

β) El *peñasco* empieza a osificarse al cuarto mes de la vida intrauterina. Se desarrolla por numerosos puntos de osificación, veintiséis según RAMBAUD y RENAULT, diecisiete primitivos y nueve complementarios. De los *diecisiete puntos primitivos,* dos están destinados al caracol, seis a los conductos semicirculares y nueve a los huesillos del oído. Los *nueve puntos complementarios* se reparten del modo siguiente: tres para el caracol, tres para los conductos semicirculares, uno para el techo de la caja, uno para el suelo y uno para la parte anterior de la mastoides.

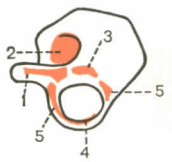

FIG. 193

Osificación de la concha y del círculo timpánico, embrión de 45 días (según RAMBAUD y RENAULT).

1, punto cigomático. — 2, punto escamoso. — 3, punto epitimpánico. — 4, punto medio o inferior del círculo timpánico, con 5, 5', punto posterior y punto anterior.

γ) El *círculo timpánico* se osifica desde el quinto mes por tres puntos distintos: un punto medio o inferior, un punto anterior y un punto posterior. Estos tres puntos se sueldan entre sí muy rápidamente, de modo que forman un círculo óseo interrumpido solamente en su parte superior. Tenemos ya indicadas al principio de esta descripción las transformaciones sucesivas que sufre el círculo timpánico hasta llegar a formarse el canal óseo que constituye la mayor parte del conducto auditivo externo. No hay por qué repetirlo en este lugar.

δ) La *apófisis estiloides* se desarrolla a expensas de una parte del segundo arco branquial cartilaginoso. Su osificación es muy tardía, comparada con la de las tres piezas antes citadas; los puntos de osificación no aparecen hasta el octavo año (RAMBAUD y RENAULT). Ordinariamente existen dos, uno en la base y otro en su parte media. Existe algunas veces un tercero en la punta (véase *Aparato hioideo*).

La soldadura de las tres piezas esenciales del temporal, la *concha,* la *porción petrosa* y la *porción timpánica,* empieza en el último mes de la vida fetal. Al nacimiento, esta soldadura está bastante adelantada. Termina en el primer año o en la primera mitad del segundo. En cuanto a la apófisis estiloides, no se suelda al temporal hasta el duodécimo año.

Las cavidades mastoideas no existen en el recién nacido. Hasta el final del primer año no empiezan a aparecer, por resorción gradual de la capa de tejido óseo que separa a este nivel la tabla externa de la tabla interna. Estas cavidades, análogas a los senos frontales, crecen con la edad, presentando su máximo de desarrollo en la vejez.

Variedades. — Las variedades morfológicas del temporal son muy numerosas: señalaremos solamente las más importantes. La ausencia de la porción de la concha situada encima del arco cigomático se ha señalado cuatro veces (FUSARI, BOVERO, ZUCKERKANDL, LE DOUBLE). Se ha visto a la porción escamosa dividida en dos porciones distintas por una sutura transversal (HYRTL). En ciertos casos, la concha temporal envía una prolongación anterior que se articula con el frontal, impidiendo de este modo el contacto entre el parietal y el ala mayor del esfenoides. Esta disposición ha sido estudiada en individuos rusos por GRUBER, y la ha encontrado en el 1,5 por 100. CALORI ha encontrado la misma frecuencia en individuos italianos. RANKE, en cráneos de franceses y bávaros, ha llegado a la proporción de 1,7 por 100. Se puede admitir con STIEDA que esta anomalía se encuentra una vez por cada 100. Es relativamente más frecuente encontrar entre el frontal y la concha del temporal un hueso wormiano. Se ha encontrado debajo de la raíz de la apófisis cigomática un agujero (*foramen jugulare spurium* de LUSCHKA) por el que pasa una vena emisaria, que hace comunicar la circulación de los senos intracraneales con la vena yugular externa (véase ANGIOLOGÍA). El *conducto subescamoso* (0,7 por 100) es un conducto arterial que se halla en el temporal, en la sutura temporoparietal, o en el parietal. Es recorrido por un ramo anastomótico que une la arteria meníngea media y la circulación temporal profunda. A lo largo de la sutura petrooccipital puede existir, un poco por dentro del agujero rasgado posterior, un conducto anormal para el paso del seno petroso inferior. En la cara anterior del peñasco, la línea de separación primitiva entre la con-

cha y el peñasco puede persistir en toda su extensión en forma de una hendidura sinuosa, la *hendidura petroscamosa;* de este modo, la delgada lámina del peñasco que penetra en la hendidura *(tegmen tympani)* es más o menos independiente. VOLTOLINI (citado por HYRTL) ha descrito, con el nombre de *canalis petroso-mastoideus,* un pequeño conducto que pone en comunicación la cavidad craneal con las cavidades mastoideas, y en el que se introduce una prolongación de la duramadre.

7. Huesos wormianos

Los huesos wormianos son huesillos supernumerarios que se encuentran accidentalmente entre los diversos huesos del cráneo. Son así llamados por el nombre de un médico danés, OLAUS WORMIUS o WORM, que los describió a principios del siglo XVII (1611). De todos modos, no es exacto atribuir el descubrimiento a WORM. Mucho antes que éste, GONTHIER D'ANDERNACH, médico de Francisco I y uno de los maestros de VESALIO, había dado una buena descripción de estas producciones óseas, conocidas desde la más remota antigüedad. Ocupaban un lugar importante en la farmacopea de los médicos griegos, que las empleaban contra las afecciones cerebrales, la epilepsia, etc.

1.º **Huesos wormianos verdaderos y huesos wormianos falsos.** — Con POZZI distinguiremos los huesos wormianos en dos grupos: *huesos wormianos falsos* y *huesos wormianos verdaderos.*

Los primeros resultan de una anomalía de desarrollo de un hueso normal. Son, en otros términos, centros de osificación que no se han soldado al hueso, permaneciendo independientes. Tales son el desdoblamiento del parietal, el desdoblamiento de la concha temporal, el hueso epactal.

Los huesos wormianos verdaderos, al contrario, derivan de uno o muchos puntos de osificación reunidos; comprenden, en consecuencia, todas las piezas óseas supernumerarias desarrolladas en la parte marginal de los huesos del cráneo.

2.º **División de los huesos wormianos.** — Por lo demás se encuentran huesos wormianos en las suturas y en las fontanelas, de donde su natural subdivisión en *wormianos suturales* y *wormianos fontanelarios.* Conviene añadir los *huesos insulares.*

a) *Huesos wormianos suturales.* — Entre los primeros, hemos de mencionar: 1.º, el *hueso sagital,* desarrollado entre los dos parietales, en cualquier otro punto que no sea aquel en que se encuentra anormalmente la fontanela sagital (véase *Parietal,* pág. 159); 2.º, los wormianos desarrollados en las suturas occipitoparietal, frontoparietal, parietoesfenoidal, petrooccipital.

b) *Huesos wormianos fontanelarios.* — Los wormianos fontanelarios pueden encontrarse en casi todas las fontanelas, normales o anormales, de la caja craneal. Para no complicar inútilmente la terminología, conviene darle el nombre de la fontanela en la cual se encuentran alojados. Respecto a las fontanelas normales, tenemos: 1.º, el *hueso wormiano fontanelario bregmático,* encontrado por primera vez por BERTINI y generalmente muy voluminoso; 2.º, el *hueso wormiano fontanelario lambdático,* desarrollado en la fontanela media posterior y a menudo confundido con los huesos wormianos suturales que le acompañan; 3.º, el *hueso wormiano fontanelario astérico,* situado en la fontanela lateral posterior, en el punto de unión de los huesos occipital, parietal y temporal (*asterion* de los antropólogos); 4.º, el *hueso wormiano fontanelario ptérico,* situado en la fontanela lateral anterior, en el punto de convergencia del parietal y el ala mayor del esfenoides (*pterion* de los antropólogos); 5.º, el *hueso wormiano fontanelario orbitario* (extremadamente raro), situado en la fontanela orbitaria (POZZI), en el punto de unión del frontal, el hueso plano y el ala menor del esfenoides.

Respecto de las fontanelas anormales, pueden a su vez estar ocupadas por huesos supernumerarios. Así, por ejemplo, la fontanela sagital tiene a veces (dos casos en 198 cráneos de parisienses, según CHAMBELLAN) un hueso wormiano que debe llamarse *wormiano obélico* (de la palabra *obelión* de los antropólogos) para distinguirlo del wormiano sagital, que es un wormiano sutural. La fontanela nasofrontal o glabelar (de la palabra *glabela* de los antropólogos) puede tener también su wormiano, que se llamará *wormiano glabelar;* POZZI encontró un ejemplo muy notable en el cráneo número 485 del museo de Caén. Lo mismo sucede con la fontanela metópica o mediofrontal, la cual, como hemos visto ya al hablar del frontal, está ordinariamente reemplazada en el adulto por un hueso wormiano, el *hueso metópico.*

c) *Huesos wormianos insulares.* — MANOUVRIER ha descrito con el nombre de *huesos insulares* un nuevo grupo de wormianos que se desarrollan, lejos de las suturas y de las fontanelas, en medio de un hueso normal. Hasta ahora se han encontrado únicamente en el frontal, el temporal y esfenoides, y sólo en la lámina interna, de donde el nombre de *wormianos endocraneales* con que dicho autor los designa también. Por lo demás, estos huesillos parecen ser bastante frecuentes: de 58 cráneos parisienses que respecto de este punto ha examinado MANOUVRIER, ha comprabado su presencia en 15. A su vez, HYRTL ha encontrado un hueso insular en el parietal, cerca de la sutura parietoescamosa.

3.° Constitución anatómica. — Cualquiera que sea el grupo a que pertenezcan, los wormianos son siempre muy variables en sus dimensiones, forma y espesor. Frecuentemente comprenden todo el espesor del cráneo; pero pueden también estar formados únicamente a expensas de la tabla externa *(exocraneales)* y más raras veces lo son a expensas de la interna *(endocraneales).* Muy recientemente hemos tenido ocasión de encontrar toda una serie de wormianos de esta última variedad en las fosas occipitales de un niño hidrocefálico.

Al revés de lo que opina BÉCLARD, quien decía que los wormianos no aparecían hasta el quinto o sexto mes después del nacimiento, hoy día está demostrado, por la existencia bien comprobada de estos huesos supernumerarios en cráneos de fetos (CHAMBELLAN), que su desarrollo puede producirse ya en la vida intrauterina. Proceden de centros de osificación especiales que no se han soldado a los puntos de osificación normales de cuya evolución resultan los huesos del cráneo.

De una serie considerable de observaciones hechas por CHAMBELLAN en cráneos de incas, parisienses, naturales de Auvernia, neocaledonios y negros, ha resultado que, en estas diversas razas, el número de huesos wormianos desarrollados en el lado derecho es siempre superior al que se encuentra en el izquierdo (1.439 en el lado derecho por 1.185 en el izquierdo).

El mismo observador ha creído poder establecer que los huesos wormianos son «tanto más numerosos cuanto mayor es la capacidad craneal», conclusión formulada ya por HYRTL, y, por otra parte, que «los braquicéfalos tienen más huesos wormianos que los dolicocéfalos».

ARTICULO II

DEL CRANEO EN GENERAL

Considerando en el presente artículo la caja craneal como una sola pieza, describiremos sucesivamente su *superficie interior* y su *superficie exterior,* haciendo hincapié principalmente en aquellos puntos que no han podido ser indicados al tratar de cada hueso en particular, y advirtiendo, además, que tomaremos siempre por tipo en esta nueva descripción el cráneo de un adulto. En un párrafo dedicado

al *desarrollo,* estudiaremos en seguida las modificaciones graduales que sufre el cráneo humano al recorrer las diversas fases de su evolución anatómica. Y para terminar, en el último párrafo examinaremos la *teoría vertebral del cráneo.*

1. Configuración interior del cráneo

Considerada la caja craneal en su configuración interior, se divide en dos regiones: *bóveda* y *base.* Los límites respectivos de estas dos regiones están representados por un plano transversal que pasa por delante por la eminencia frontal media y por detrás por la protuberancia occipital externa. Estando el sujeto de pie, la dirección de este plano es oblicua de delante atrás y de arriba abajo, formando con el plano horizontal un ángulo de 22 a 25 grados.

1.º **Región de la bóveda.** — La bóveda craneal está formada por delante por el frontal; en su parte media, por los dos parietales; por detrás, por la parte más elevada de la concha occipital.

a) *En la línea media* y de delante atrás, presenta sucesivamente: 1.º, una parte de la *cresta frontal,* en la cual viene a insertarse la hoz del cerebro; 2.º, un canal muy largo, el *canal longitudinal,* el cual, siguiendo las suturas mediofrontal y sagital, nos conduce hasta la protuberancia occipital interna, límite posterior de nuestra región.

b) *A los lados de la línea media,* y procediendo siempre de delante atrás, encontramos sucesivamente: la fosa frontal, la sutura frontoparietal, la fosa parietal, la sutura parietooccipital y la fosa cerebral del occipital. Dejemos también consignada la presencia, a cada lado de la sutura sagital: 1.º, del agujero parietal; 2.º, de las depresiones, muy variables en número y extensión, que producen en la superficie ósea los corpúsculos de Pacchioni. Es de notar que estas depresiones están aquí casi siempre situadas en el extremo de una rama arterial de la duramadre. Además, hay concordancia casi constante entre la profundidad del surco de esta arteria y el grado de adelgazamiento del cráneo debido a los corpúsculos de Pacchioni. Las más de las veces, las depresiones en cuestión se encuentran cerca del ángulo bregmático, formado por la convergencia de las suturas sagital y mediofrontal, a una distancia de 25 milímetros de esta última sutura y a 15 milímetros de la sutura biparietal. Casi siempre se desarrollan en los dos lados, y entonces están colocadas simétricamente. Cuando no existen más que de un solo lado, se las encuentra ordinariamente a la izquierda, en donde, además, son en general más profundas que a la derecha. Raras veces se las encuentra únicamente en el lado derecho.

2.º **Región de la base.** — La base del cráneo, relativamente muy elevada por delante, se hace cada vez más profunda hacia atrás, formando así un plano inclinado sumamente desigual. Para mayor comodidad en la descripción se la divide en tres zonas: *anterior, media* y *posterior.*

A. ZONA ANTERIOR. — Limitada por delante por el plano convencional que separa la bóveda del cráneo de su base, por detrás está perfectamente limitada, en la línea media, por el canal óptico, y a los lados, por el borde posterior de las alas menores del esfenoides. Está constituida: 1.º, en la línea media, por la cara posterior del frontal, la lámina cribosa del etmoides y una parte de la cara superior del cuerpo del esfenoides; 2.º, a los lados, por las eminencias orbitarias y las alas menores del esfenoides.

En esta zona encontramos:

a) *En la línea media* y de delante atrás: 1.º, la porción inferior de la *cresta frontal;* 2.º, el *agujero ciego;* 3.º, la *apófisis crista galli;* 4.º, una *cresta,* muy poco

marcada, continuación hacia atrás de esta última apófisis; 5.°, el *canal óptico,* que lleva una dirección transversal y va a terminar a derecha e izquierda en el *agujero óptico.* Este canal no existe en la inmensa mayoría de los casos; de ordinario, detrás de la cresta se encuentra una convexidad que une los dos agujeros ópticos.

b) *A cada lado:* 1.°, los *canales olfatorios,* en los cuales se alojan los nervios y los bulbos olfatorios, con los *agujeros olfatorios,* la *hendidura etmoidal* y el *agujero etmoidal,* orificios todos estos que nos son ya conocidos (véase *Etmoides,* pág. 127); 2.°, el *surco etmoidal,* que une el agujero del mismo nombre con el conducto orbitario interno anterior; 3.°, la *sutura frontoetmoidal;* 4.°, las *eminencias orbitarias,* con sus eminencias mamilares *(ruga cerebralia)* y sus impresiones digitales, articulándose por atrás con las alas menores del esfenoides para formar la *sutura frontoesfenoidal.* A lo largo de la sutura frontoetmoidal hemos de consignar la existencia de dos agujeros: los orificios internos de los conductos que se abren, por la otra parte, en la pared interna de la órbita, *conductos etmoidales* o *conductos orbitarios internos* que se distinguen en anterior y posterior. El conducto orbitario interno anterior da paso a la arteria etmoidal anterior y a un filete nervioso sensitivo (filete etmoidal del ramito nasal de la rama oftálmica de WILLIS). El conducto orbitario interno posterior da paso a la arteria etmoidal posterior y a un pequeño filete nervioso descrito por LUSCHKA.

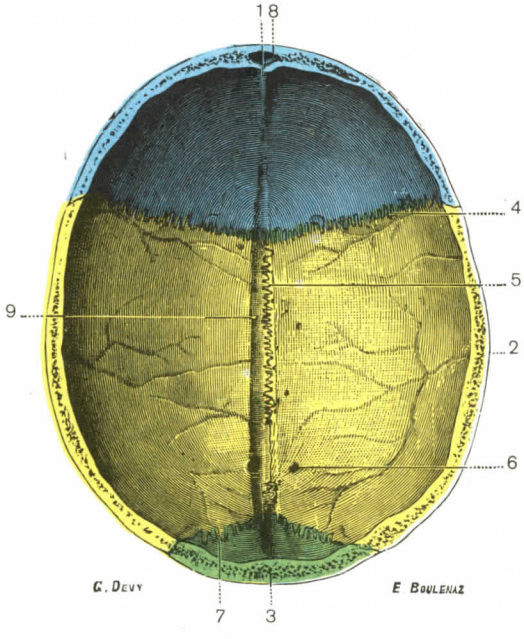

FIG. 194

Bóveda del cráneo, superficie interior o endocraneal.

1, frontal. — 2, parietal. — 3, occipital. — 4, sutura frontoparietal. — 5, sutura biparietal o sagital. — 6, agujero parietal. — 7, sutura parietooccipital. — 8, seno frontal. — 9, canal longitudinal.

B. ZONA MEDIA. — El límite anterior de la zona media no es más que el límite posterior de la zona precedente: el canal óptico y el borde posterior de las pequeñas alas del esfenoides. Su límite posterior lo constituyen: 1.°, en la línea media, el borde superior de la hoja cuadrilátera del esfenoides; 2.°, a los lados, los bordes laterales de esta misma hoja cuadrilátera y el borde superior del peñasco. Los límites laterales de la zona están representados por el plano convencional antes indicado que separa la bóveda de la base.

A la formación de esta zona media concurren: el cuerpo del esfenoides, el ala mayor del mismo hueso, la porción escamosa del temporal y la cara anterior del peñasco. Encontramos, en toda su extensión, la sutura que une al ala mayor del esfenoides, de una parte a la porción escamosa del temporal y de otra parte al borde anterior del peñasco.

En la zona media encontramos sucesivamente:

a) *En la línea media:* la *silla turca* o *fosa pituitaria,* la cual está limitada: 1.°, por delante, por el *canal óptico* y por los dos *agujeros ópticos* que se abren en los dos extremos del canal; 2.°, por detrás, por el borde superior de la *lámina cuadrilátera* del esfenoides; 3.°, por los lados, por el *canal cavernoso,* en el cual

se alojan el seno cavernoso y la arteria carótida interna; 4.°, en sus cuatro ángulos, por las cuatro *apófisis clinoides,* dos anteriores y dos posteriores. Ya hemos dicho antes que en la silla turca se aloja el cuerpo pituitario o hipófisis (véase *Cerebro*).

b) *A los lados:* dos excavaciones profundas, llamadas *fosas esfenotemporales,* en las cuales se aloja el extremo anterior del lóbulo temporal.

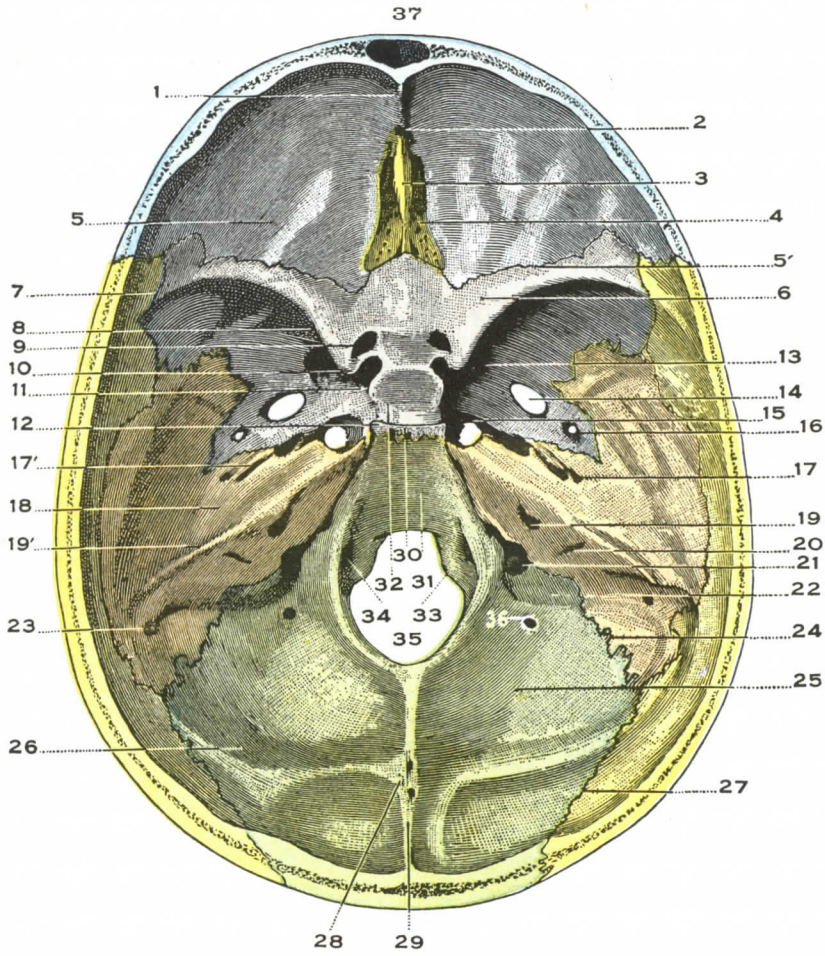

FIG. 195

Base del cráneo, superficie interior o endocraneal.

1, cresta frontal. — 2, agujero ciego. — 3, apófisis crista galli. — 4, sutura frontoetmoidal. — 5, eminencias orbitarias. — 5', sutura esfenofrontal. — 6, ala menor del esfenoides. — 7, sutura esfenoparietal. — 8, borde posterior del ala menor del esfenoides. — 9, agujero óptico. — 10, 11, 12, apófisis clinoides anterior, media y posterior. — 13, agujero redondo mayor y su canal. — 14, agujero oval (por delante y adentro se ve el pequeño agujero de Vesalio). — 15, agujero rasgado anterior. — 16, agujero redondo menor (por dentro de este se abre el conducto innominado de ARNOLD) — 17, hiato de Falopio y su accesorio. — 18, 19'', peñasco. — 19, conducto auditivo interno. — 20, acueducto del vestíbulo. — 21, agujero rasgado posterior. — 22, canal lateral. — 23, agujero mastoideo. — 24, sutura petrooccipital. — 25, fosa cerebelosa. — 26, parte horizontal del canal lateral. — 27, sutura occipitoparietal. — 28, protuberancia occipital interna. — 29, cresta occipital interna. — 30, lámina cuadrilátera del esfenoides. — 31, canal basilar. — 32, silla turca. — 33, cóndilo del occipital. — 34, agujero condíleo anterior. — 35, agujero occipital. — 36, agujero condíleo posterior. — 37, seno frontal.

En estas excavaciones, ricas en impresiones digitales y eminencias mamilares, distinguimos ante todo la *depresión* o *fosita de Gasser,* que está labrada en la parte más interna de la cara anterior del peñasco y en la cual se aloja el ganglio del mismo nombre del nervio trigémino.

Asimismo hemos de considerar en estas fosas nueve orificios, cuyo conocimiento es de la mayor importancia; contados de delante atrás, son:

1.° La *hendidura esfenoidal,* que pone en comunicación el cráneo con la órbita y da paso a los nervios motor ocular común, motor ocular externo, patético y oftálmico, o a sus tres ramas terminales (nervio frontal, nervio lagrimal, nervio nasal), a la vena oftálmica y a algunas ramas de la arteria meníngea media: en el lado externo de la hendidura esfenoidal existe a veces un pequeño tubérculo óseo, que sirve de implantación al anillo de Zinn (véase t. III, *Músculos del ojo*); por otra parte, en el borde inferior de la hendidura encontramos también, en muchos casos, una pequeña espina en la cual toma una inserción suplementaria el músculo recto externo.

2.° El *agujero redondo mayor,* que se abre en la fosa pterigomaxilar y da paso al nervio maxilar superior.

3.° El *agujero oval,* que da paso al nervio maxilar inferior y a la arteria meníngea menor.

4.° El *conducto innominado de Arnold* (inconstante), a través del cual pasan los pequeños nervios petroso superficial y petroso profundo, fusionados en una sola y única rama, que constituye una de las raíces del ganglio óptico.

5.° El *agujero redondo menor,* por el cual pasa la arteria meníngea media; de paso hagamos constar que de este agujero parte el conducto vascular que más adelante irá a formar en el parietal las ramificaciones de la *hoja de higuera* (página 160).

6.° El *agujero de Vesalio* (inconstante), que da paso, cuando existe, a una vena emisaria.

7.° El *hiato de Falopio* y los orificios accesorios que lo acompañan, abiertos en la cara anterior del peñasco y atravesados por los dos nervios petrosos superficiales, procedentes del facial, y por los nervios petrosos profundos, derivados del nervio de Jacobson, el cual es a su vez una rama del nervio glosofaríngeo; aquí también hemos de consignar la existencia de dos canales oblicuos que son la continuación de esos orificios y por los cuales corren de fuera a dentro los filetes nerviosos que acabamos de indicar.

8.° El *agujero rasgado anterior,* situado un poco por dentro del agujero oval, entre el peñasco y el borde interno del ala mayor del esfenoides; agujero que en estado fresco está cerrado por una lámina fibrocartilaginosa atravesada por el nervio vidiano.

9.° El *orificio interno del conducto carotídeo,* abierto en el vértice del peñasco y que conduce la carótida interna al canal cavernoso.

C. ZONA POSTERIOR. — La zona posterior, limitada por detrás y a los lados por el plano convencional que separa la base del cráneo de la bóveda, está limitada por delante por el borde superior de la lámina cuadrilátera del esfenoides y por el borde superior del peñasco. Está constituida, pues, por la vertiente posterior de la lámina cuadrilátera del esfenoides, la cara posterior del peñasco y toda la cara interna del occipital, exceptuando las fosas cerebrales, que pertenecen a la bóveda. A pesar de su extensión, no presenta más que una sola sutura, la *sutura temporo-occipital,* formada, como indica su nombre, por la yuxtaposición del temporal y del borde anterior del occipital. En el adulto no se distingue sutura marcada entre el cuerpo del esfenoides y la apófisis basilar.

En la zona posterior de la base del cráneo encontramos:

a) *En la línea media* y de delante atrás: 1.°, el *canal basilar,* sobre el cual descansan la protuberancia anular y el tronco basilar, arteria impar y media formada por la unión de las dos arterias vertebrales; 2.°, el *agujero occipital,* a través del cual pasan el bulbo y sus cubiertas, las arterias vertebrales, las arterias espi-

nales, el nervio espinal que, procedente del bulbo, penetra en el cráneo para volver a salir de esta cavidad por el agujero rasgado posterior y, por último, las raíces ascendentes del nervio hipogloso mayor; 3.°, la *cresta occipital interna,* que separa una de otra las dos fosas cerebelosas y en la cual se inserta la hoz del cerebelo; 4.°, la *protuberancia occipital interna,* que forma el límite extremo de la región; en este punto se reúnen la hoz del cerebro, la hoz del cerebelo y la tienda del cerebelo; en este punto convergen también muchos senos venosos para formar lo que se ha convenido en llamar *prensa de Herófilo* o *torcular* (véase ANGIOLOGÍA).

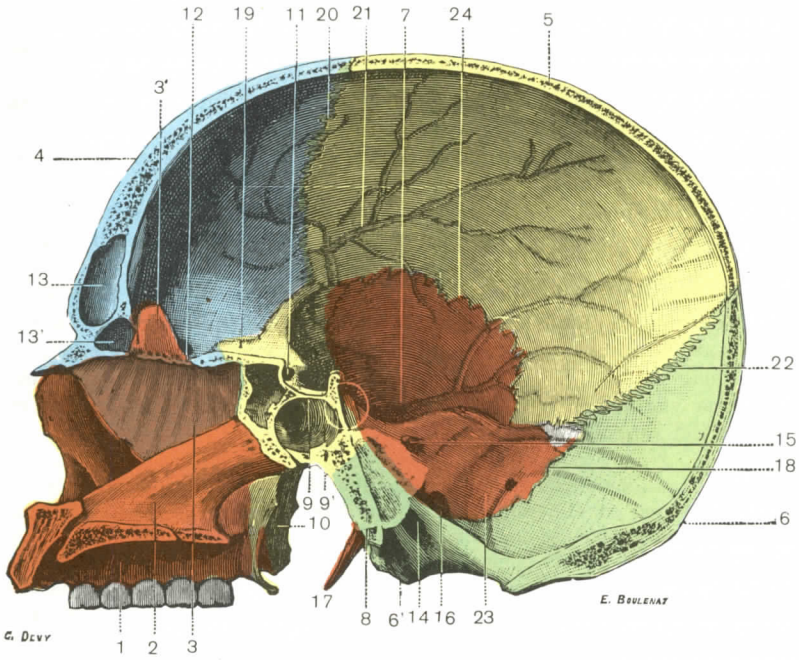

FIG. 196

Corte mediovertical de la cabeza ósea; mitad derecha, vista por su cara interior o endocraneal.

1, bóveda palatina. — 2, vómer. — 3, lámina perpendicular del etmoides, con 3', crista galli. — 4, frontal. — 5, parietal. — 6, occipital, con 6', su cóndilo. — 7, temporal. — 8, apófisis basilar. — 9, silla turca. — 9', seno esfenoidal. — 10, fosa pterigoidea. — 11, agujero óptico. — 12, lámina cribosa del etmoides. — 13, 13', seno frontal. — 14, agujero condíleo anterior. — 15, conducto auditivo interno. — 16, agujero rasgado posterior. — 17, apófisis estiloides. — 18, sutura occipitotemporal. — 19, sutura esfenofrontal. — 20, sutura frontoparietal. — 21, canales vasculares. — 22, sutura parietooccipital. — 23, canal lateral. — 24, sutura temporoparietal.

b) *A los lados:* las *fosas cerebelosas,* en las que descansan los hemisferios cerebelosos y en las que se distinguen una serie de agujeros y canales vasculares, a saber:

1.° El *canal petroso superior,* que sigue el borde superior del peñasco y en el cual se aloja el seno venoso del mismo nombre.

2.° El *conducto auditivo interno,* ya descrito en la cara posterior del peñasco, el cual da paso a tres nervios, el auditivo, el facial y el nervio intermediario de Wrisberg.

3.° El *acueducto del vestíbulo,* hendidura muy estrecha situada un poco por fuera del agujero precedente, el cual da paso a una pequeña arteria y al saco endolinfático (véase *Oído*).

4.° El *agujero condíleo anterior,* situado en el reborde del agujero occipital, un poco por delante de su diámetro transversal, el cual da paso al nervio hipogloso mayor.

5.° El *agujero condileo posterior,* no constante, a través del cual pasa una vena anastomótica.

6.° El *canal lateral,* que circunscribe la mayor parte de las fosas cerebelosas y en el que se aloja el seno venoso lateral; originándose en la protuberancia occipital interna, este canal se dirige primero horizontalmente hacia fuera hasta la porción mastoidea del temporal, y a partir de este punto se incurva casi en ángulo recto, dirigiéndose oblicuamente hacia abajo y adentro y recorriendo, en esta segunda parte de su trayecto, la cara interna de la porción mastoidea del temporal y, finalmente, la parte más externa de la sutura petrooccipital.

7.° El *agujero mastoideo,* eminentemente variable por su situación, pero terminando siempre en la segunda porción del canal lateral, da paso a una vena tributaria del seno lateral.

8.° El *canal petroso inferior,* labrado en la parte más interna de la sutura petrooccipital y dando alojamiento al seno petroso inferior.

9.° El *agujero rasgado posterior,* ancha abertura colocada entre el borde anterior del occipital y el borde posterior del peñasco, y uniendo los dos canales lateral y petroso inferior, los cuales en este punto se dirigen el uno hacia el otro. Su contorno es muy irregular, y a esta circunstancia debe el nombre de *agujero rasgado* que le han dado todos los anatomistas; dos pequeñas apófisis óseas, desprendidas la primera del reborde petroso y la segunda del occipital, y aproximándose entre sí, dividen el agujero rasgado posterior en dos porciones: una *porción interna* o *anterior,* destinada al nervio glosofaríngeo, y una *porción externa* o *posterior* por la cual pasan, más o menos juntos, el nervio neumogástrico, el nervio espinal y la vena yugular interna, que, como veremos más adelante, no es más que la continuación del seno lateral.

Numerosas observaciones tienden a demostrar que el agujero rasgado posterior, lo mismo que el canal lateral que en él termina, es mayor en el lado derecho que en el izquierdo. Según RUDINGER esta disposición se encuentra de 65 a 69 veces por 100; de 24 a 27 veces por 100 se observa la disposición contraria, y por último, de 4 a 11 veces por 100 los dos orificios son sensiblemente iguales a derecha e izquierda. La mayor diferencia que este anatomista ha llegado a encontrar entre las dimensiones de los dos agujeros rasgados posteriores es de 16 milímetros. Según HERBERG, las dimensiones medias del agujero rasgado posterior son: en el lado derecho, el diámetro transversal mide de 14 a 15 milímetros, el diámetro anteroposterior de 8 a 9 milímetros; y en el lado izquierdo, el diámetro transversal mide de 14 a 17 milímetros, y el diámetro anteroposterior solamente 7 milímetros. En general, existe una relación bastante directa entre las dimensiones del agujero rasgado posterior y las de la fosa yugular, que está labrada, como se sabe, en la cara inferior del peñasco.

2. Configuración exterior del cráneo

Considerado en su configuración exterior, encontramos también en el cráneo *bóveda y base.* Pero la bóveda y la base de la superficie exterior difieren de las regiones homónimas de la superficie interior, por añadirse a los lados de la primera una tercera región, la *región temporal.*

1.° Región de la bóveda. — En sentido anteroposterior, la bóveda se extiende desde la eminencia frontal media hasta la protuberancia occipital externa; en sentido lateral, está exactamente limitada por la línea temporal superior. Su descripción no puede ser más sencilla.

a) *En la línea media* encontramos en primer término la sutura *mediofrontal,* que en el adulto desaparece; vemos después la sutura *biparietal* o *sagital,* con el agujero parietal, siempre colocado cerca de esta sutura, y, por último, la parte más alta de la concha occipital.

b) *A los lados* encontramos tres eminencias, más o menos marcadas según los sujetos, que de delante atrás son: la *eminencia frontal,* la *eminencia parietal* y la *eminencia occipital.* Entre estas tres eminencias encontramos dos suturas: la primera, *sutura frontoparietal* o *coronal,* une el frontal al borde anterior del parietal; la segunda, *sutura occipitoparietal* o *lambdoidea* (en forma de lambda griega), une el borde superior del parietal al borde anterior del occipital.

La bóveda del cráneo está cubierta, en estado fresco, por el músculo occipitofrontal, y es bastante regularmente lisa en toda su extensión.

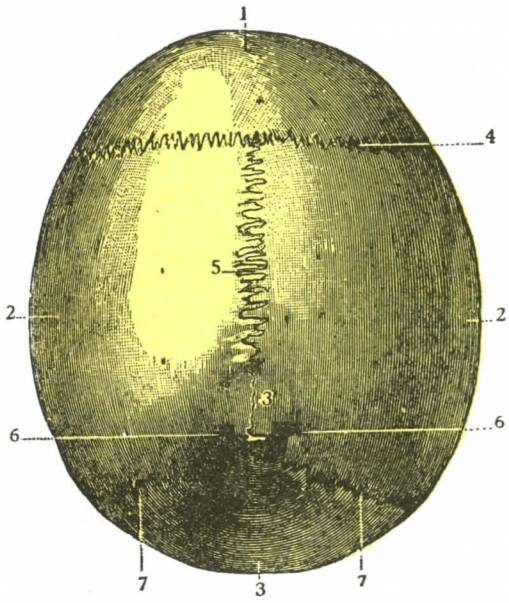

FIG. 197

Bóveda del cráneo, vista por su cara exterior o exocraneal *(norma verticalis).*

1, frontal. — 2, 2, parietales. — 3, occipital. — 4, sutura frontoparietal. — 5, sutura sagital. — 6, 6, agujeros parietales. — 7, 7, sutura lambdoidea o parietooccipital.

2.º Región lateral o región temporal. — La región temporal (fig. 198), que impropiamente se designa con el nombre de fosa temporal (únicamente su porción anteroinferior podría justificar semejante denominación), está limitada por arriba y atrás por una línea curva, generalmente muy visible, que empieza por delante a nivel de la apófisis orbitaria externa *(cresta lateral del frontal)* y termina por detrás en la fontanela posterolateral, el *asterion* de los antropólogos, en el punto en que convergen a la vez el temporal, el parietal y el occipital; esta línea curva puede recibir el nombre de *línea temporal.* Simple en casi toda la porción que corresponde al hueso frontal, por abajo y un poco antes de llegar al parietal emite una rama de bifurcación, la cual, aunque correspondiendo a un radio más corto, le es concéntrica y por detrás viene a terminar en la rama ascendente de la raíz longitudinal de la apófisis cigomática. Existen, pues, dos líneas temporales, una superior y otra inferior, confundidas primeramente hasta cerca de la sutura coronal, en donde nace la inferior, y separándose en seguida cada vez más a medida que se aproximan a la apófisis mastoides. La línea temporal superior, como hemos dicho ya al hablar del parietal, presta inserción a la aponeurosis temporal, y en la línea temporal inferior se inserta el músculo temporal.

Hacia abajo y adelante, la región temporal presenta una extensa abertura de forma oval y cuyo eje mayor es anteroposterior, abertura que pone esta región en comunicación directa con la fosa cigomática. Esta abertura está circunscrita: por dentro, por una cresta anteroposterior muy irregular, la *cresta esfenotemporal;* hacia fuera, por la apófisis cigomática del temporal y por el hueso malar; por delante, por la cara interna del hueso malar, y finalmente, por detrás, por la raíz transversa de la apófisis cigomática.

La región temporal está formada por el parietal, el frontal, el temporal y el ala mayor del esfenoides. En ella encontramos las diferentes suturas que unen estos huesos entre sí, y además las dos suturas que unen el hueso malar, por una parte a la apófisis orbitaria externa del frontal, y por otra, a la apófisis cigomática de la concha temporal. No vemos la necesidad de incluir, como lo hacen algunos autores,

en la región temporal la apófisis mastoides y el conducto auditivo externo, los cuales nos parece más natural estudiarlos en la región de la base del cráneo.

3.° **Región de la base.** — Limitada por delante por la eminencia frontal media y por detrás por la protuberancia occipital externa, la base del cráneo está circunscrita a cada lado de la línea media por una prolongada línea curva que

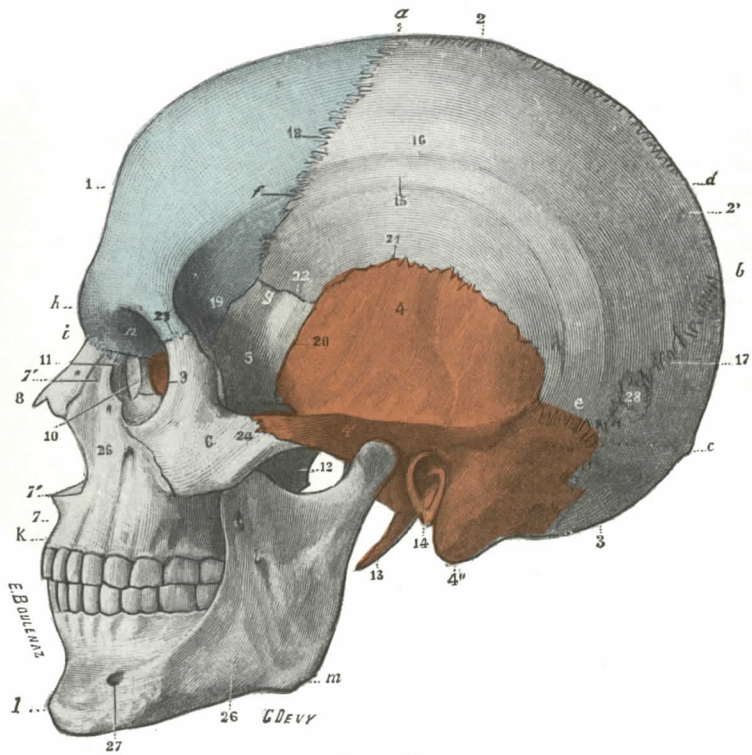

FIG. 198

Cabeza ósea vista por su cara lateral izquierda *(norma lateralis)*.

1, frontal. — 2, parietal, con 2', agujero parietal. — 3, occipital. — 4, temporal, con 4', su apófisis cigomática. — 4'', su apófisis mastoidea. — 5, ala mayor del esfenoides. — 6, hueso malar. — 7, maxilar superior, con 7', su rama ascendente; 7'', espina nasal anterior. — 8, nasal. — 9, etmoides. — 10, unguis. — 11, canal lagrimal. — 12, apófisis pterigoides. — 13, apófisis estiloides. — 14, conducto auditivo externo. — 15, 16, las dos líneas curvas temporales. — 17, sutura parietooccipital o lambdoidea. — 18, sutura frontoparietal. — 19, sutura frontoesfenoidal. — 20, sutura temporoesfenoidal. — 21, sutura temporoparietal. — 22, sutura parietoesfenoidal. — 23, sutura frontomalar. — 24, sutura cigomaticomalar o yugal. — 25, agujero infraorbitario. — 26, maxilar inferior o mandíbula. — 27, agujero mentoniano. — 28, hueso wormiano.

a, bregma. — *b*, lambda. — *c*, inion. — *d*, obelion. — *f*, estefanion. — *g*, pterion. — *h*, glabela. — *i*, nasion — *k*, punto alveolar. — *l*, punto mentoniano. — *m*, gonion. — *n*, dacrion.

uniría sucesivamente de delante atrás: la *apófisis orbitaria externa* del frontal, el *tubérculo cigomático* y la *apófisis mastoides,* correspondientes estas dos últimas eminencias al temporal. Sobre esta línea curva, y como formando parte de ella, encontraremos fácilmente: 1.°, los *arcos orbitarios,* y en éstos unas veces un conducto y otras veces una simple escotadura *(conducto* o *escotadura supraorbitarios)* para el paso del nervio supraorbitario; 2.°, el borde anterior del *ala mayor del esfenoides;* 3.°, la *cresta esfenotemporal* que le sigue; 4.°, la *raíz longitudinal* de la apófisis cigomática; 5.°, y último, la *línea curva occipital superior,* que nos conduce hasta la protuberancia occipital externa.

El área de la base del cráneo, tan irregular como extensa, permite afortunadamente divisiones metódicas que facilitan su estudio. Tracemos ante todo una línea transversal que vaya de un tubérculo cigomático al otro *(línea bicigomática)*, y luego hagamos pasar sobre las dos apófisis mastoides una segunda línea transversal pa-

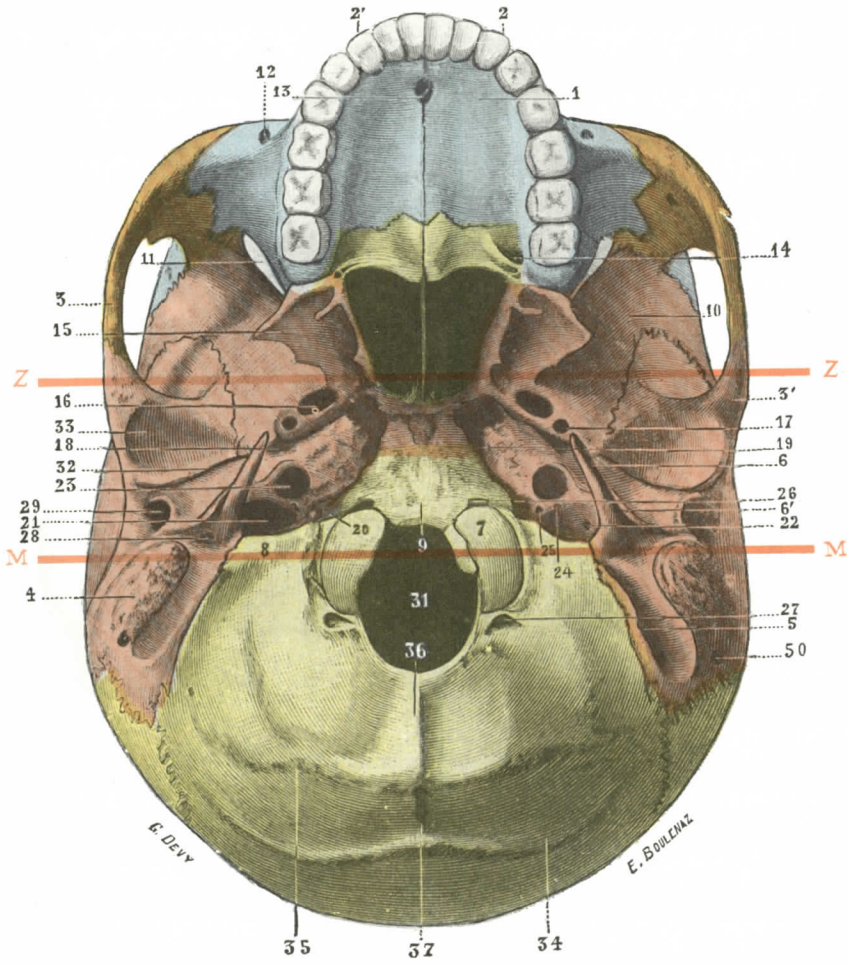

FIG. 199

Base del cráneo visto por su cara inferior o exocraneal *(norma inferior)*.

1, bóveda palatina. — 2, 2', dientes. — 3, arco cigomático, con 3', tubérculo cigomático. — 4, apófisis mastoides. — 5, ranura digástrica. — 6, apófisis estiloides, con 6', su apófisis vaginal. — 7, cóndilo del occipital. — 8, apófisis yugular. — 9, apófisis basilar. — 10, esfenoides. — 11, hendidura esfenomaxilar. — 12, agujero suborbitario. — 13, conducto palatino anterior. — 14, conducto palatino posterior y sus accesorios. — 15, apófisis pterigoides. — 16, agujero oval. — 17, agujero redondo menor. — 18, conducto óseo de la trompa de Eustaquio. — 19, agujero rasgado anterior. — 20, agujero rasgado posterior. — 21, fosa yugular. — 22, orificio para el nervio yugular de Arnold. — 23, orificio inferior del conducto carotídeo. — 24, conducto de Jacobson. — 25, acueducto del caracol. — 26, agujero condíleo anterior. — 27, agujero condíleo posterior. — 28, agujero estimastoideo. — 29, conducto auditivo externo. — 30, agujero mastoideo. — 31, agujero occipital. — 32, cisura de Glaser. — 37, cavidad glenoidea del temporal. — 34, línea curva occipital superior. — 35, línea curva occipital inferior. — 36, cresta occipital externa. — 37, protuberancia occipital externa.

ralela a la primera *(línea bimastoide)*. Estas dos líneas, aun siendo convencionales (figura 199, ZZ, MM), nos permiten dividir la base del cráneo en tres porciones o zonas, a saber: 1.ª, una *porción anterior* o *zona facial*, situada por delante de la línea bicigomática; 2.ª, una *porción media* o *zona yugular*, comprendida entre la

línea bicigomática y la bimastoidea; 3.ª, una *porción posterior* o *zona occipital,* que comprende toda la región de la base que se encuentra situada por detrás de la línea bimastoidea.

Examinemos ahora cada una de estas tres zonas.

A. ZONA FACIAL. — En la constitución de la zona facial entran el esfenoides, el etmoides y el frontal.

a) *En la línea media,* y de delante atrás, encontramos en esta zona sucesivamente: 1.º, la *espina nasal del frontal;* 2.º, la *lámina perpendicular del etmoides;* 3.º, la *cresta esfenoidal inferior,* en la cual viene a fijarse el vómer.

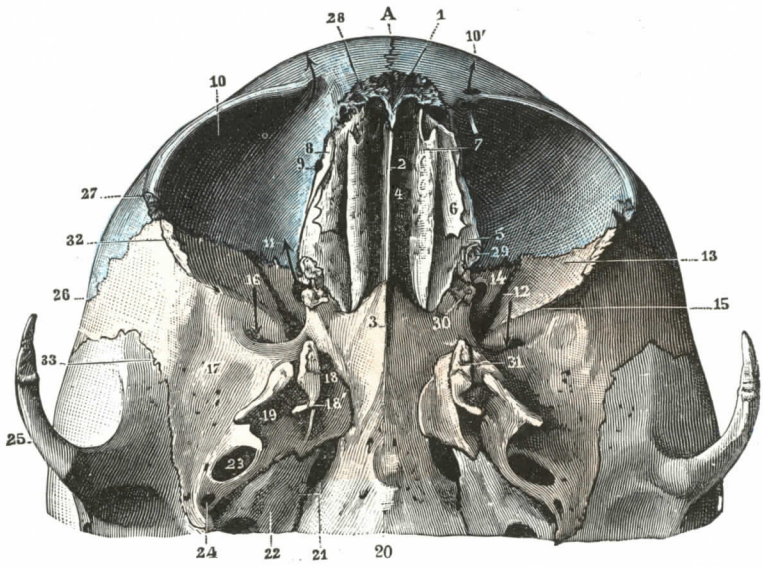

FIG. 200

Zona facial de la base del cráneo vista por su cara inferior o exocraneal.

(Todos los huesos correspondientes a la cara han sido desarticulados y extraídos.)

A, frontal. — B, etmoides. — C, esfenoides. — D, temporal.

1, espina nasal del frontal. — 2, lámina perpendicular del etmoides. — 3, cresta esfenoidal inferior. — 4, lámina cribosa del etmoides y sus diversos orificios. — 5, masas laterales del etmoides. — 6, apófisis unciforme. — 7, concha media. — 8, hueso plano. — 9, conducto orbitario interno anterior. — 10, bóveda orbitaria; 10', agujero supraorbitario. — 11, conducto óptico. — 12, hendidura esfenoidal. — 13, cara orbitaria de las alas mayores del esfenoides. — 14, apófisis de Ingrassias. — 15, borde posteroexterno de la hendidura esfenomaxilar. — 16, agujero redondo mayor. — 17, superficie esfenocigomática del ala mayor del esfenoides. — 18, ala interna de la apófisis pterigoides, con 18', su gancho. — 19, ala externa de la misma apófisis y fosa pterigoidea. — 20, apófisis basilar (hueso esfenooccipital), con su fosita navicular y el tubérculo faríngeo. — 21, agujero rasgado anterior. — 22, peñasco. — 23, agujero oval. — 24, agujero esfenoespinoso o redondo menor. — 23, apófisis cigomática del temporal. — 26, pterion. — 27, apófisis orbitaria externa del frontal y superficie articular para el ángulo superior del hueso malar. — 28, superficie articular para los huesos propios de la nariz y la apófisis ascendente del maxilar superior. — 29, superficie articular para la apófisis orbitaria del palatino. — 30, superficie articular para la apófisis esfenoidal del mismo hueso (el espacio comprendido entre estas dos superficies forma parte del agujero esfenopalatino). — 31, rugosidades de la apófisis pterigoides, articulándose con la apófisis piramidal del palatino. — 32, borde del ala mayor del esfenoides, articulándose con el borde libre de la apófisis orbitaria del hueso malar. — 33, sutura esfenotemporal. — 34, cuerpo del esfenoides.

b) *A los lados de la línea media* encontramos primeramente la bóveda de las fosas nasales, canal prolongado y estrecho, formado por la *lámina cribosa del etmoides* por delante y el cuerpo del esfenoides por detrás. Por fuera de este canal encontramos en la zona facial la masa inferior de las *masas laterales del etmoides,* y, por último, la mitad superior de la *órbita,* cuya mitad inferior está formada por los huesos de la cara. Encontramos también, por detrás de la órbita y por fuera de la apófisis pterigoides, una superficie horizontal, rugosa, perfectamente separada de la región lateral del cráneo por la cresta temporal del esfenoides: es la superficie

esfenocigomática del ala mayor del esfenoides, en la cual vienen a insertarse los manojos superiores del músculo pterigoideo externo.

En la zona facial de la base del cráneo vienen a abrirse los agujeros y conductos siguientes: los *agujeros olfatorios,* la *hendidura etmoidal,* el *agujero etmoidal,* los dos *conductos etmoidales* o *conductos orbitarios internos,* el *agujero óptico,* la *hendidura esfenoidal* y el *orificio del seno esfenoidal.*

B. ZONA YUGULAR. — La zona media o yugular está formada:

a) *En la línea media,* por la *superficie basilar* del occipital, en donde vienen a insertarse los músculos recto anterior mayor y recto anterior menor de la cabeza, y en la cual encontramos, además de las rugosidades destinadas a la inserción de estos músculos, el *tubérculo faríngeo* y la *fosita navicular* de POELCHEN (véase *Occipital*).

b) *A los lados,* por dos cuadriláteros perfectamente regulares, en los cuales parecen haberse dado cita todos los orificios que ponen en comunicación las diversas regiones del cuello con la cavidad craneal.

Cada uno de estos cuadriláteros tiene en sus cuatro ángulos cuatro eminencias óseas importantes, que nos son ya conocidas: el *tubérculo cigomático,* la *apófisis pterigoides,* el *cóndilo del occipital* y la *apófisis mastoides.* Así se encuentra circunscrito por cuatro líneas rectas, que reúnen dos a dos estas diferentes eminencias angulares. Por lo demás, está formado: por delante y afuera, por la concha del temporal y el ala mayor del esfenoides; por detrás y adentro, por la porción precondílea del occipital, y en su parte media, por la cara inferior del peñasco.

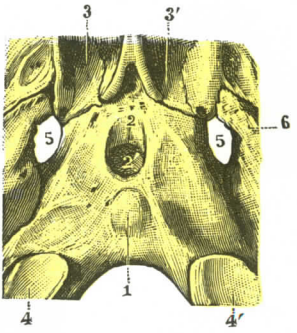

FIG. 201

Cara inferior de la apófisis basilar de un cráneo de las cavernas de Madagascar (colección del museo).

1, tubérculo faríngeo.— 2, fosita navicular, con 2'', fosita faríngea. — 3, 3', orificios posteriores de las fosas nasales o coanas. — 4, 4', cóndilos del occipital. — 5, 5, agujeros rasgados anteriores. — 6, peñasco.

Además, una serie lineal de crestas y prominencias que van de las apófisis mastoides a la apófisis pterigoides dividen nuestro cuadrilátero en dos triángulos sensiblemente iguales en superficie: un *triángulo anteroexterno* y un *triángulo posterointerno.* Esta línea de prominencias está formada, de la apófisis mastoides a la apófisis pterigoides: por la *apófisis estiloides,* por su *apófisis vaginal* que traspasa sus límites tanto por dentro como por fuera, por la *espina del esfenoides* y, por último, por una *laminilla ósea* más o menos desarrollada que, partiendo de esta última apófisis, costea el borde interno del ala mayor del esfenoides y termina en el ala externa de la apófisis pterigoides.

α) En el triángulo anteroexterno encontramos: 1.°, el *conducto auditivo externo;* 2.°, la *cavidad glenoidea* del temporal, que circunscribe por delante la raíz transversa de la apófisis cigomática y resulta dividida en dos porciones bien distintas por la *cisura de Glaser;* 3.°, el *agujero redondo menor;* 4.°, el *agujero oval.*

β) A su vez encontramos en el triángulo posterointerno: 1.°, el *agujero estilomastoideo;* 2.°, el *agujero rasgado posterior* y la *fosa yugular,* que le sigue por fuera y un poco por delante; 3.°, el orificio inferior del *conducto carotídeo;* 4.°, entre este último orificio y la fosa yugular, en el vértice de una cresta que los separa, el orificio inferior del *conducto de Jacobson;* 5.°, en el borde posterior del peñasco, el *acueducto del caracol;* 6.°, en el borde anterior del mismo hueso, el orificio exocraneal de la trompa de Eustaquio y el del conducto del músculo del martillo; 7.°, por delante del cóndilo del occipital, la *fosita condílea anterior,* en el fondo de la cual se abre el *agujero condíleo anterior;* 8.°, en el vértice del peñasco, el *agujero rasgado anterior;* 9.°, por delante de este último, en la base de la apófisis pterigoides, el orificio pos-

terior del *conducto vidiano,* más o menos oculto por el vértice del peñasco, conducto que, por otra parte, se abre en la fosa pterigomaxilar; 10.°, entre el agujero rasgado anterior y el orificio inferior del conducto carotídeo, una superficie cuadrilátera rugosa, en la cual vienen a insertarse los músculos periestafilino interno e interno del martillo.

C. Zona occipital. — La zona posterior u occipital está enteramente formada por el occipital y la porción mastoidea del temporal. En su límite anterior, la *línea bimastoidea,* encontramos primeramente, en su trayecto y a cada lado de la

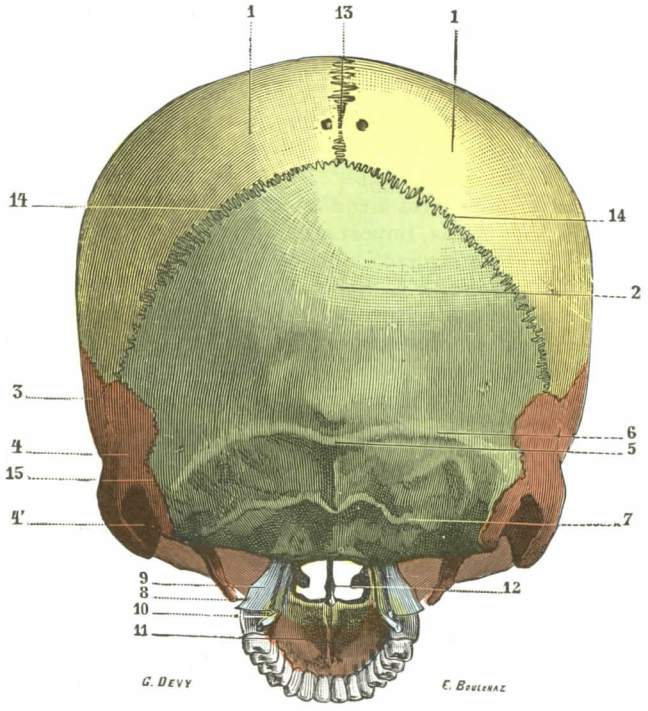

Fig. 202

Cabeza ósea vista por su parte posteroinferior.

1, 1, parietales. — 2, occipital. — 3, temporal, con: 4, porción mastoidea; 4', ranura digástrica. — 5, protuberancia occipital externa *(inion).*— 6, línea curva occipital superior. — 7, línea curva occipital inferior. — 8, apófisis estiloides. — 9, apófisis pterigoides, con 10, gancho de su ala interna. — 11, bóveda palatina. — 12, vómer. — 13, sutura sagital. — 14, sutura lambdoidea o parietooccipital. — 15, sutura occipitomastoidea.

línea media, tres eminencias importantes que son, de dentro a fuera: 1.°, el *cóndilo occipital,* con su superficie articular muy prolongada y oblicua hacia delante y adentro; por detrás está limitado por la *fosa condílea posterior,* en cuyo fondo se ve frecuentemente un agujero, el *agujero condíleo posterior,* que da paso a una vena del mismo nombre; 2.°, la *apófisis yugular,* con su superficie rugosa para la inserción del músculo recto lateral del cuello; 3.°, por último, la *apófisis mastoides,* en cuyo lado interno se ve la *ranura digástrica,* de donde nace el músculo del mismo nombre.

En la línea media, la zona occipital presenta el *agujero occipital* y la *protuberancia occipital externa,* unidos entre sí por una cresta generalmente bien deslindada, la *cresta occipital externa.*

De las dos extremidades, y también de la parte media de la cresta, parten tres líneas curvas concéntricas, que se dirigen las tres hacia fuera y adelante: la primera de estas líneas empieza en la protuberancia occipital externa y termina en la apófisis mastoides, es la *línea curva occipital superior;* la segunda empieza en la parte media de la cresta occipital y termina en el lado externo de la apófisis

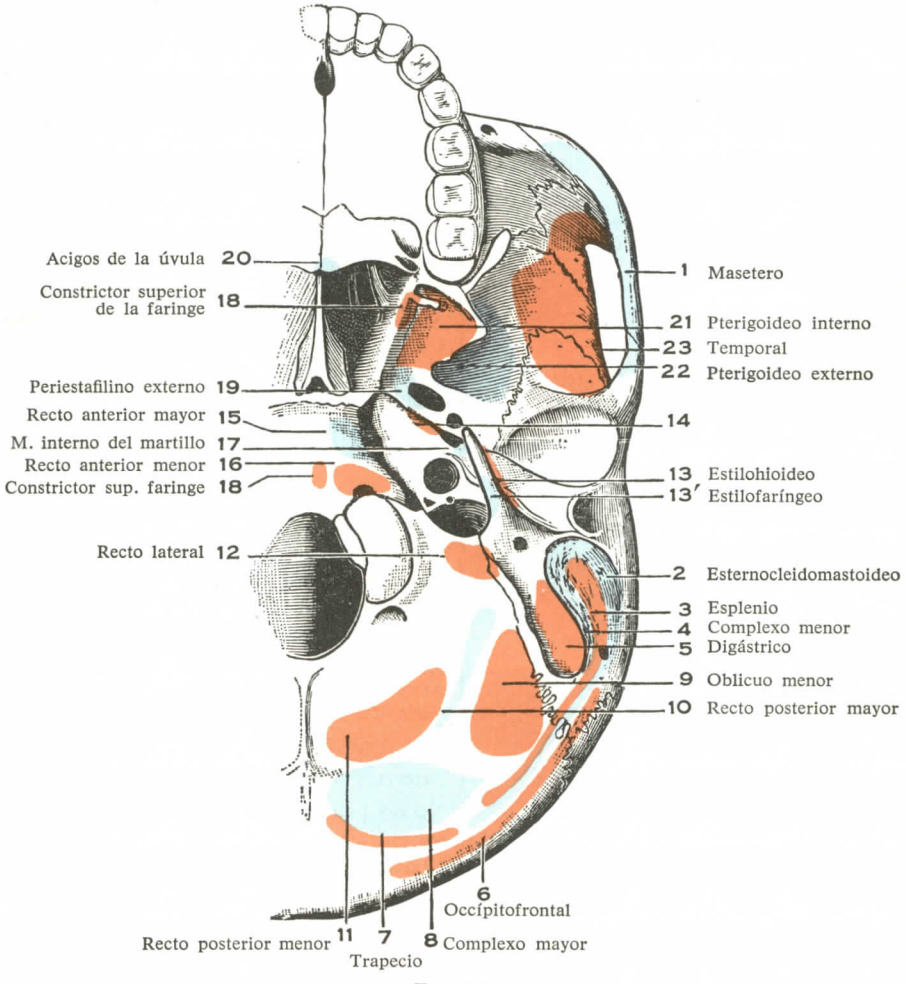

FIG. 203

Base del cráneo con las inserciones musculares.

Véase también la figura 268, que muestra la cara lateral del cráneo con las inserciones musculares.

yugular, es la *línea curva occipital inferior;* la tercera, que parte de la extremidad anterior de la cresta occipital, es en realidad el reborde posterior del agujero occipital. Las dos líneas curvas occipitales y las superficies rugosas que circunscriben prestan inserción a gran número de músculos que describiremos más adelante al estudiar la nuca y cuyas inserciones se encuentran representadas en la figura 203.

D. AGUJEROS, CONDUCTOS E INSERCIONES MUSCULARES EN LA BASE DEL CRÁNEO. — Creemos conveniente resumir aquí en los dos cuadros sinópticos siguientes: 1.º, los

diferentes *orificios* y *conductos* que se encuentran en la base del cráneo, colocando enfrente de cada uno de ellos los órganos que lo atraviesan; 2.º, los *músculos* que se insertan en la base del cráneo, indicando para cada uno de ellos su punto de inserción.

Cuadro sinóptico de los agujeros y conductos de la base del cráneo con los órganos que lo atraviesan

A. Orificios visibles a la vez en la superficie exterior y en la superficie interior

1.º	*Agujero parietal*	Una vena parietal *(v. emisaria de Santorini).*
2.º	*Agujero orbitario interno anterior*	Nervio nasal interno. Arteria etmoidal anterior.
3.º	*Agujero orbitario interno posterior*	Nervio etmoidal de LUSCHKA. Arteria etmoidal posterior.
4.º	*Hendidura etmoidal*	Una prolongación de la duramadre. Algunas arteriolas.
5.º	*Agujero etmoidal*	Nervio nasal interno. Una rama de la arteria etmoidal anterior.
6.º	*Agujeros anteriores de la lámina cribosa.*	Ramas del nervio olfatorio. Algunas arteriolas.
7.º	*Agujeros posteriores de la lámina cribosa.*	Algunas arteriolas. Prolongaciones de la duramadre.
8.º	*Hendidura esfenoidal*	Nervios nasal, lagrimal y frontal. Nervio motor ocular común. Nervio motor ocular externo. Nervio patético. Vena oftálmica. Raíz simpática del ganglio oftálmico.
9.º	*Agujero redondo mayor*	Nervio maxilar superior.
10.	*Agujero oval*	Nervio maxilar inferior. Arteria meníngea menor. Vena del agujero oval.
11.	*Agujero de Vesalio*	Una pequeña vena.
12.	*Agujero redondo menor*	Arteria y venas meníngeas medias.
13.	*Conducto innominado.*	Nervio petroso superficial menor.
14.	*Agujero rasgado anterior*	Nervio vidiano. Una arteriola meníngea.
15.	*Conducto carotídeo*	Arteria carótida interna. Plexo venoso que rodea esta arteria. Plexo carotídeo del gran simpático.
16.	*Agujero occipital*	Bulbo raquídeo y sus cubiertas. Arterias vertebrales y espinales. Nervios espinales. Raíces ascendentes del hipogloso.
17.	*Agujero condíleo anterior*	Nervio hipogloso mayor. Una arteriola meníngea. Una vena condílea anterior.
18.	*Agujero condíleo posterior*	Una vena condílea posterior.
19.	*Agujero rasgado posterior*	Nervios glosofaríngeo, neumogástrico y espinal. Seno petroso inferior. Vena yugular interna. Una arteriola meníngea.
20.	*Agujero mastoideo*	Vena mastoidea.

B. Orificios visibles únicamente en la superficie interior

1.º	*Agujero ciego*	Prolongación de la duramadre.
2.º	*Hiato de Falopio y agujeros accesorios*	Nervios petrosos superficiales mayor y menor. Nervios petrosos profundos mayor y menor. Rama de la arteria meníngea media.
3.º	*Conducto auditivo interno*	Nervios facial y auditivo. Nervio intermediario de Wrisberg. Una rama de la vertebral.
4.º	*Acueducto del vestíbulo*	Conducto endolinfático. Una arteriola y una venilla.

C. Orificios visibles únicamente en la superficie exterior

1.º	*Agujero supraorbitario*	Nervio, arteria y vena supraorbitarios.
2.º	*Conducto pterigopalatino*	Nervio pterigopalatino o faríngeo de Bock. Arteria y vena pterigopalatinas.
3.º	*Conducto vidiano*	Nervio vidiano. Arteria y vena vidianas.
4.º	*Cisura de Glaser*	Arteria timpánica.
5.º	*Agujero estilomastoideo*	Nervio facial. Arteria y vena estilomastoideas.
6.º	*Conducto de la cuerda del tímpano.*	Cuerda del tímpano.
7.º	*Conducto de Jacobson*	Nervio de Jacobson.
8.º	*Conducto autivo externo*	Columna de aire.
9.º	*Conducto de la trompa de Eustaquio*	Columna de aire.
10.	*Conducto del músculo interno del martillo*	Músculo interno del martillo.
11.	*Acueducto del caracol*	Una arteriola y una venilla.
12.	*Pequeño agujero en la pared externa de la fosa yugular*	Filete auricular del neumogástrico.

Cuadro sinóptico de los músculos que se insertan en la base del cráneo

A. Zona posterior u occipital

1.º	*Occipital*	Hueso occipital: labio superior de la línea curva superior, en sus dos tercios externos.
2.º	*Auricular posterior.*	Base de la apófisis mastoides.
3.º	*Auricular anterior*	Base de la apófisis cigomática.
4.º	*Trapecio*	Hueso occipital: protuberancia occipital externa, tercio interno de la línea curva superior.
5.º	*Estenocleidomastoideo.*	Apófisis mastoides y tercio externo de la línea curva superior del occipital.
6.º	*Esplenio.*	Labio inferior de la línea curva occipital superior en su tercio externo y cara externa de la apófisis mastoides.
7.º	*Complexo mayor*	Rugosidades comprendidas entre las dos líneas curvas del occipital.
8.º	*Complexo menor*	Borde posterior de la apófisis mastoides.
9.º	*Recto posterior mayor de la cabeza.*	Rugosidades situadas debajo de la línea curva inferior del occipital.
10.	*Recto posterior menor de la cabeza.*	Rugosidades situadas debajo de la línea curva inferior del occipital, por dentro del precedente.
11.	*Oblicuo menor*	Mitad externa de la línea curva inferior del occipital.
12.	*Digástrico.*	Ranura digástrica del temporal.

B. Zona media o yugular

1.º	*Recto anterior mayor de la cabeza*	Cara interna de la apófisis basilar del occipital, a cada lado de la fosita navicular de PŒLCHEN.
2.º	*Recto anterior menor de la cabeza.*	Cara inferior de la apófisis basilar del occipital, por detrás del precedente y a cada lado del tubérculo faríngeo.
3.º	*Recto lateral de la cabeza*	Cara inferior de la apófisis yugular, por detrás del agujero rasgado posterior.
4.º	*Pterigoideo externo*	Cara externa de la apófisis pterigoides y parte del ala mayor del esfenoides que le sigue.
5.º	*Pterigoideo interno*	Fosa pterigoidea.
6.º	*Periestafilino externo*	Fosita navicular o escafoidea.
7.º	*Periestafilino interno*	Cara inferior del peñasco, cerca de su vértice.
8.º	*Músculo del martillo*	Cara inferior del peñasco, al lado del precedente.
9.º	*Constrictor superior de la faringe.*	Tercio inferior del borde posterior del ala interna de la apófisis pterigoides, gancho con que termina y tubérculo faríngeo del occipital.

C. Zona anterior o facial

1.º	*Rectos del ojo*	Cara inferior y base de las alas menores del esfenoides.
2.º	*Oblicuo mayor del ojo*	Cara inferior de las alas menores del esfenoides.
3.º	*Elevador del párpado superior* . .	Cara inferior de las alas menores del esfenoides.
4.º	*Orbicular de los párpados (tendón directo)*	Apófisis orbitaria interna del frontal (únicamente en parte).
5.º	*Superciliar*	Parte interna del arco superciliar.

3. Desarrollo general del cráneo

El cráneo es primitivamente membranoso, pero muy rápidamente sobreviene una importante diferenciación: mientras la porción inferior que corresponde a la base es invadida por la condrina y se transforma en cartílago, la parte superior o bóveda, con excepción de su parte más posterior (parte inferior de la concha del occipital), persiste en estado de simple membrana conjuntiva.

Un carácter de la mayor importancia diferencia el cráneo membranoso y cartilaginoso de la columna vertebral a la que continúa. En ningún vertebrado, ni en los más inferiores, el cráneo se divide en segmentos móviles comparables a las vértebras. Es muy probable que las causas de esta diferencia de desarrollo, sin duda todavía obscuras, sean múltiples. La acción muscular parece muy importante. La musculatura del tronco es el principal órgano de locomoción; es esencial que el esqueleto de esta región sea flexible. En cambio, los músculos de la cabeza tienen un papel diferente; están adaptados a la respiración y a la prensión de los alimentos. Estos músculos deben tener un punto de inserción fijo en el esqueleto cefálico. Por último, la caja craneal contiene el encéfalo, que constituye una masa considerable, y los órganos de los sentidos, de organización muy elevada y que requieren una absoluta impasibilidad.

Consideraremos rápidamente los fenómenos generales del desarrollo de la base y de la bóveda y describiremos los procesos que dirigen el crecimiento. Completaremos estos datos en el párrafo siguiente, al estudiar la teoría vertebral del cráneo.

1.º Desarrollo de la base. — La porción cartilaginosa de la base del cráneo presenta dos pares de cartílagos longitudinales. La cuerda dorsal penetra en la parte posterior. A la derecha e izquierda de ella se distinguen los *dos cartílagos paracor-*

dales; por delante de la misma, las dos *viguetas craneales* de Rathke. Estos cuatro cartílagos se fusionan, envuelven la cuerda y constituyen la *placa basilar* (figs. 204 y 205). Por delante, la placa se ensancha en contacto del órgano olfatorio. Lateralmente, la placa cartilaginosa va al encuentro de las vesículas ópticas y auditivas. Alrededor del extremo anterior de la cuerda dorsal se efectúa la curvatura facial; el extremo anterior de los dos cartílagos paracostales fusionados se eleva en un punto que corresponde al dorso de la futura silla turca. Desde entonces podemos conside-

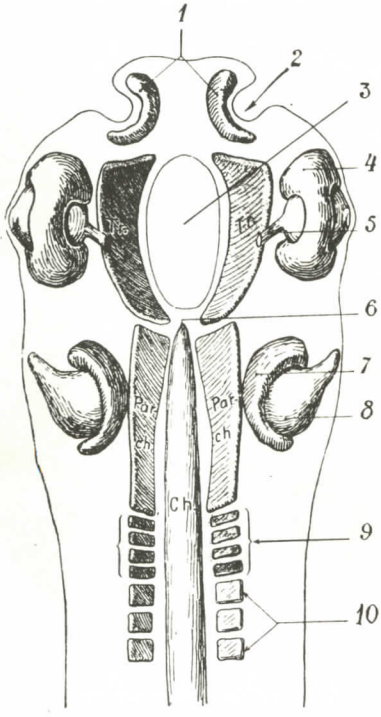

FIG. 204

Desarrollo de la base del cráneo. Esquema I (según CORNING).

1, cápsulas cartilaginosas olfatorias (fosas nasales). — 2, fosita olfatoria. — 3, fosa pituitaria. —4, cápsulas ópticas.—5, nervios ópticos.— 6, extremo anterior de la cuerda dorsal. — 7, cápsulas auditivas. — 8, vesícula auditiva. — 9, esclerotomos que corresponden al territorio de las raíces del hipogloso. — 10, primeros esclerotomos cervicales.

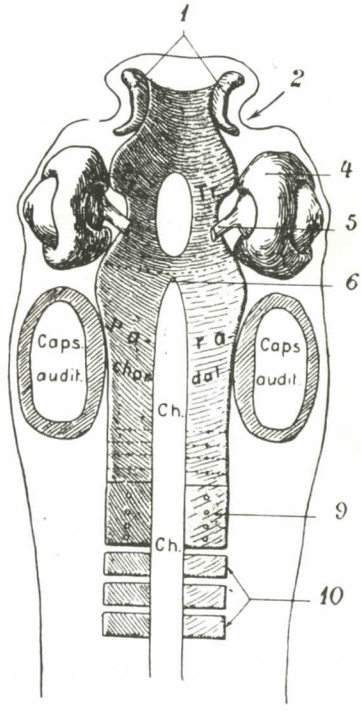

FIG. 205

Desarrollo de la base del cráneo. Esquema II (según CORNING).

El estadio está más avanzado. Igual leyenda que en la figura 204. Los esclerotomos que corresponden al hipogloso están fusionados. La región cordal está soldada a la región precordal.

Tr., viguetas cartilaginosas de Rathke. — *Par, ch.*, cartílagos paracordales. — *Ch.*, cuerda dorsal.

rar en la base del cráneo dos regiones: una *posterior,* cordal, que GEGENBAUR denominaba *vertebral,* y la otra anterior, *precordial* o *vertebral.*

Desde el punto de vista de los órganos de los sentidos, se puede dividir el cráneo primordial en cuatro regiones: una *región etmoidal* u *olfatoria* o también nasal, una *región orbitaria,* una *región auditiva* y una *región occipital.*

La *región anterior* o *nasoetmoidal* nos muestra que el tabique medio de la nariz, las paredes laterales, la bóveda de las fosas nasales son de origen cartilaginoso, así como el dorso de la nariz y la región de las ventanas nasales. Lateralmente, la porción horizontal del futuro etmoides o cartílago criboso forma una parte del techo orbitario y se continúa por detrás con alas cartilaginosas que corresponderán más

tarde a las alas menores del esfenoides. Se nota aquí un agujero voluminoso, el agujero óptico, por donde pasa el nervio óptico.

En medio de la base del cráneo la región esfenoidal presenta dos partes: una anterior, el *presfenoides,* y otra posterior, el *basiesfenoides,* que lateralmente se prolonga con las alas denominadas temporales del esfenoides. En el centro y en la línea media existe una depresión, la *fosa pituitaria.* Por detrás se extiende la región que pertenece a la vesícula auditiva y a la región occipital. El agujero occipital

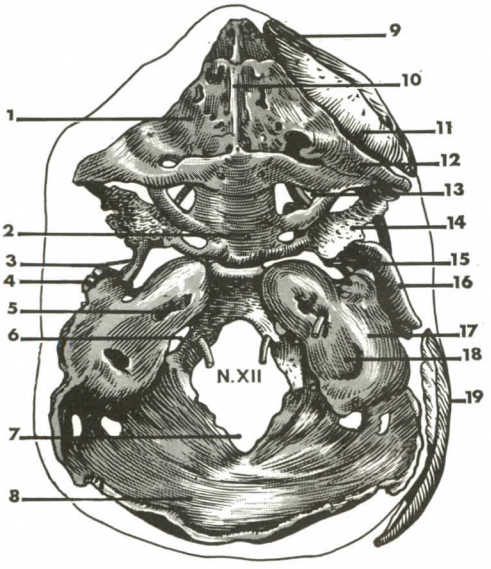

FIG. 206

Vista endocraneal de la base del cráneo de un feto de 8 centímetros (según un modelo de O. HERTWIG.)

1, región del techo orbitario. — 2, silla turca. — 3, martillo. — 4, yunque.—5, agujero auditivo interno.— 6, agujero rasgado posterior. — 7, agujero occipital. — 8, techo sinótico (la parte inferior debiera ser de color azul, pues es cartilaginosa). — 9, hueso nasal. — 10, apófisis crista galli. — 11, concha del frontal. — 12, alas menores del esfenoides. — 13, agujero óptico. — 14, ala mayor del esfenoides. — 15, cartílago de Meckel. — 16, concha del temporal. — 17, cápsula auditiva (peñasco). —18, abertura externa del acueducto del vestíbulo— 19, hueso parietal.

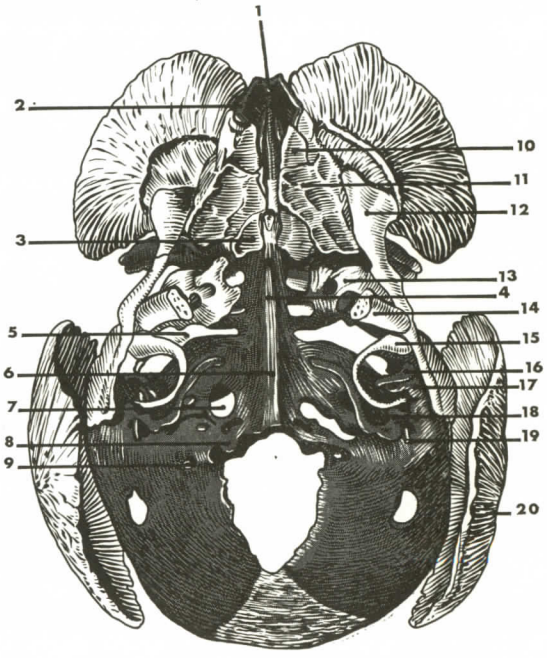

FIG. 207

Vista exocraneal de la base del cráneo de un feto de 8 centímetros (según un modelo de O. HERTWIG.)

1, tabique cartilaginoso de la nariz. — 2, fosas nasales cartilaginosas. — 3, lámina horizontal del palatino. — 4, cuerpo del esfenoides. — 5, agujero rasgado anterior. — 6, porción basilar del occipital. — 7, agujero rasgado posterior. — 8, cóndilo del occipital. — 9, agujero condíleo anterior (hipogloso).—10, hueso incisivo.—11, apófisis horizontal (palatino) del maxilar superior. — 12, hueso malar. — 13, ala mayor del esfenoides. — 14, mandíbula y cartílago de Meckel. — 15, hueso timpánico. — 16, martillo. — 17, yunque. — 18, apófisis estiloides. — 19, nervio facial. — 20, hueso parietal.

es extraordinariamente ancho. Por delante se distingue el *canal basilar;* lateralmente, la *porción petrosa del temporal* separada del occipital por el *agujero rasgado posterior.* Observaremos también, como otros orificios de la base del cráneo, el *agujero rasgado anterior,* ancho espacio comprendido entre el borde anterior de la apófisis petrosa y las alas del esfenoides, y el *agujero condíleo anterior,* conducto del hipogloso.

Las figuras adjuntas muestran bien todos estos detalles (para datos más precisos, véanse los tratados de Embriología).

Hemos visto al estudiar cada hueso los puntos de osificación que se desarrollan en placa basilar primitiva: no insistiremos más. En el nacimiento la lámina

cribosa, la apófisis *crista galli* del etmoides y la lámina cuadrilátera del esfenoides, se hallan todavía en estado cartilaginoso. Las otras partes, transformadas ya en tejido óseo, no están, sin embargo, completamente reunidas.

La osificación prosigue su obra y el desarrollo de la base se completa hacia la edad de seis o siete años.

2.º **Desarrollo de la bóveda.** — El desarrollo de la bóveda es también complejo. Para facilitar su estudio, examinaremos sucesivamente: 1.º, el *cráneo del niño;* 2.º, el *cráneo del adulto;* 3.º, el *cráneo del viejo.*

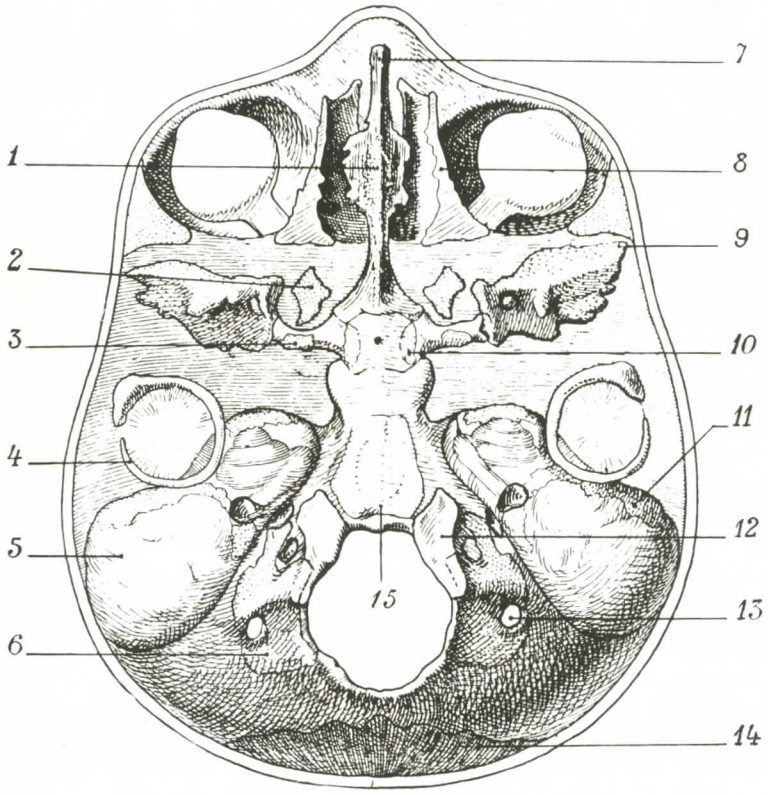

FIG. 208

Desarrollo de la base del cráneo. Vista exocraneal de la base del cráneo de un feto de 18 centímetros (según WOLLMANN). Se han quitado la mandíbula y el maxilar superior.

1, vómer. — 2, orbitoesfenoides. — 3, punto de osificación lateral del basiesfenoides. — 4, hueso timpánico. — 5, cápsula auditiva cartilaginosa (peñasco). — 6, exoccipital. — 7, tabique cartilaginoso de las fosas nasales. — 8, pared lateral de las fosas nasales. — 9, aliesfenoides. — 10, punto de osificación interna del basiesfenoides. — 11, punto de osificación del peñasco. — 12, cóndilo occipital. — 13, conducto condíleo. — 14, occipital superior.

A. CRÁNEO DEL NIÑO (PERÍODO FONTANELAR). — Los numerosos puntos de osificación, primitivos o complementarios, que se diseminan por el cráneo membranoso para presidir a la formación de cada uno de los huesos de la bóveda y que hemos estudiado ya en detalle, proceden, en su extensión, del centro a la circunferencia. De semejante modo de crecimiento resulta que los ángulos de las diversas piezas craneales, que son los puntos más apartados del centro, son los últimos invadidos por la substancia ósea. No estando la osificación terminada todavía en la época del na-

cimiento, las regiones en que convergen estos ángulos persisten en estado de membrana fibrosa: estos espacios membranosos, todavía no osificados, han recibido el nombre de *fontanelas*. Conocer su situación y su forma es importante principalmente para el tocólogo, que por este dato puede adquirir nociones precisas sobre la posición del feto todavía encerrado en el seno materno.

Normalmente, las fontanelas son en número de seis: dos *medias* y cuatro *laterales*. Las primeras, como indica su nombre, son medias y, por lo tanto, impares. Las otras son pares y simétricas.

Las *fontanelas medias,* en número de dos (figs. 209 y 210), se distinguen en anterior y posterior. La *fontanela anterior,* con mucho la más grande, se encuentra

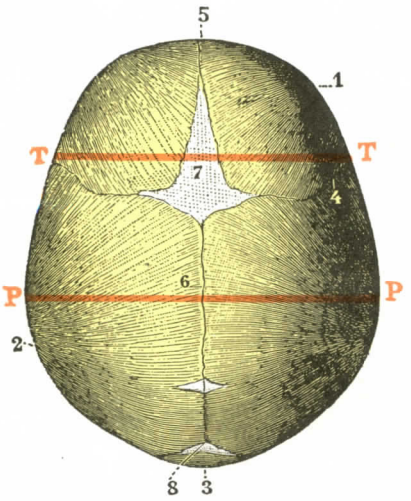

FIG. 209

Cabeza de feto a término vista por arriba.

1, 1, frontal. — 2, 2, parietal. — 3, occipital. — 4, sutura frontoparietal. — 5, sutura metópica. — 6, sutura sagital. — 7, fontanela anterior o bregmática. — 8, fontanela posterior o lambdoidea. — PP, diámetro biparietal.— TT, diámetro bitemporal.

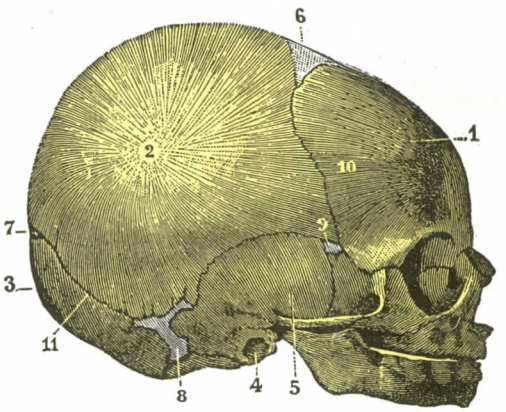

FIG. 210

Cabeza de feto vista por su cara lateral derecha.

1, frontal. — 2, parietal. — 3, occipital. — 4, círculo timpánico. — 5, temporal. — 6, fontanela anterior o bregmática. — 7, fontanela posterior o lambdoidea. — 8, fontanela posterolateral o astérica. — 9, fontanela anterolateral o ptérica. — 10, sutura frontoparietal. — 11, sutura parietooccipital.

en la unión del frontal con los dos parietales, en el punto conocido en craniología con el nombre de *bregma*. Por estas dos razones se llama también *fontanela mayor* y *fontanela bregmática*. Adopta la forma de un rombo de bordes curvilíneos y entrantes. En el recién nacido, el eje mayor del rombo, que lleva la dirección de atrás a delante, mide de 4 a 5 centímetros; el eje menor o eje transversal mide de 2 centímetros y medio a 4 centímetros. La *fontanela posterior,* llamada también *fontanela menor* o *fontanela lambdoidea,* corresponde al punto de convergencia de los dos parietales en el occipital *(lambda* de los craniólogos). Es un pequeño espacio de forma triangular, que generalmente en la época del nacimiento está obliterado.

Las *fontanelas laterales,* menos importantes que las precedentes, son: una *anterior* (fig. 210, 9), situada en el punto de convergencia del frontal, el parietal, el temporal y el ala mayor del esfenoides *(pterion* de los craniólogos), y otra *posterior* (fig. 210, 8), situada entre el parietal, el occipital y la porción mastoidea del temporal *(asterion* de los craniólogos). Siguiendo a Pozzi, designaremos estas dos fontanelas con los nombres de *fontanela ptérica* y *fontanela astérica,* a la vez más breves y más expresivos.

La membrana que ocupa los espacios fontanelarios consta de tres capas: una *capa externa,* que se continúa con el periostio de los huesos inmediatos; una *capa media,* adyacente al tejido óseo ya formado y destinada a osificarse por capas sucesivas; una *capa interna,* formada por la duramadre.

Después del nacimiento, la osificación continúa efectuándose a expensas de la capa media. Los ángulos óseos avanzan igualmente, con tendencia a encontrarse unos con otros, con lo cual disminuye progresivamente el área de las fontanelas. La fontanela mayor, que es la última que desaparece, de ordinario está enteramente cerrada de los dos a los tres años, y con ello queda terminado igualmente el período fontanelar.

Además de las fontanelas antes indicadas, se encuentran a veces en el cráneo del recién nacido, y aun de los niños, otros espacios membranosos todavía no obliterados, que constituyen *fontanelas anormales* o *supernumerarias;* son:

1.° La *fontanela sagital* o *fontanela de Gerdy,* situada entre los dos parietales, en el punto en que la sutura sagital deja de ser dentellada para hacerse casi rectilínea (*obelión* de los craniólogos); es un pequeño rombo cuyo eje transversal se extiende de un agujero parietal al otro.

2.° La *fontanela nasofrontal,* denominada también *supranasal* o *glabelaria,* frecuente en los hidrocéfalos. Está limitada, por arriba, por los ángulos internos e inferiores de las dos mitades del frontal, y por abajo, por los huesos propios de la nariz. Está ocupada a veces, en el adulto (según RAUBER, 1 %), por un huesillo supernumerario, el *hueso supranasal.*

3.° La *fontanela mediofrontal* o *metópica,* situada un poco por arriba de la precedente, en el cuarto o el quinto inferior de la sutura metópica; también puede estar cerrada por una pieza ósea independiente, el *hueso metópico.*

4.° La *fontanela cerebelosa,* indicada por vez primera por HAMY, que ocupa la parte media de la base de la concha occipital, inmediatamente por detrás del agujero occipital; sería debida a la ausencia del proceso osificador en la región comprendida entre los exoccipitales y los supraoccipitales.

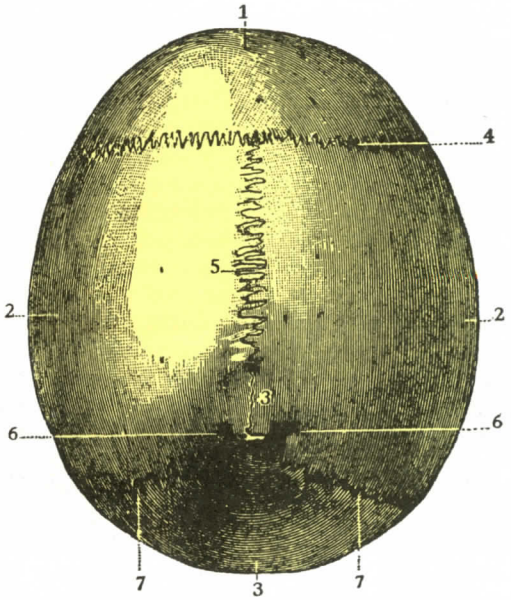

FIG. 211

Bóveda del cráneo, superficie exterior o exocraneal.

1, frontal. — 2, 2, parietales. — 3, occipital. — 4, sutura frontoparietal. — 5, sutura sagital. — 6, 6, agujeros parietales. — 7, 7, sutura lambdoidea o parietooccipital.

B. CRÁNEO DE ADULTO (PERÍODO OSTEOSUTURAL). — Cuando todos los huesos de la bóveda han llegado a ponerse en contacto por haber desaparecido ya las fontanelas, las agujas óseas que forman su circunferencia se entrecruzan y compenetran recíprocamente, resultando de ello un entrelazamiento análogo al que se obtiene colocando cada uno de los dedos de una mano entre los espacios interdigitales de la otra. Las agujas óseas en cuestión a veces emiten por sus caras laterales dentellones de segundo orden, que engranan igualmente con muescas similares. Esta penetración es simple en los primeros años de la vida, doble hacia la edad de quince años, y más tarde puede llegar a ser triple.

Estas líneas sinuosas y dentelladas, en virtud de las cuales los huesos de la bóveda se unen entre sí, constituyen las llamadas *suturas.* En la bóveda del cráneo se encuentran las suturas siguientes: 1.°, la *sutura sagital,* entre los dos parietales; 2.°,

la *sutura metópica* o *mediofrontal,* entre las dos mitades del frontal; 3.°, la *sutura coronal* o *frontoparietal,* situada entre el frontal y los dos parietales, en dirección perpendicular a las dos precedentes; 4.°, la *sutura lambdoidea,* entre la concha del occipital y el borde posterior de los dos parietales, en forma de Λ griega o de **V** invertida (Λ); 5.°, por último, en la región lateral y de atrás a delante: la *sutura parietomastoidea,* la *sutura escamosa* o *temporoparietal* y, enteramente en la parte anterior, las diversas suturas que constituyen la **H** del *pterion* y a la cual concurren cuatro huesos, el frontal, el parietal, la concha del temporal y el ala mayor del esfenoides,

En el desarrollo del cráneo en el adulto las suturas desempeñan un papel considerable. Entre los dos labios de cada una de ellas se encuentra una capa fibrosa, la *membrana sutural,* que representa los vestigios de la capa media de las fontanelas. En tanto persiste esta membrana, el hueso continúa creciendo en superficie; representa, por lo tanto, en los huesos del cráneo lo que el cartílago de conjunción en los huesos largos de los miembros. Pero llega un momento en que la osificación invade la membrana sutural, como invadió la capa media de las fontanelas, y entonces las diversas piezas de la bóveda quedan soldadas entre sí, y a partir de este momento ya no puede aumentar más la capacidad del cráneo. A esta disposición se le da el nombre de *sinostosis.*

Hay una sinostosis fisiológica y otra patológica; la *sinostosis fisiológica* empieza hacia los cuarenta y cinco años. GRATIOLET pretende que se efectúa de atrás a delante en las razas superiores y de delante atrás en las inferiores, por lo cual los lóbulos anteriores del cerebro tendrían un período de crecimiento más prolongado en las primeras. Pero esta ley de GRATIOLET no ha resultado confirmada por las ulteriores investigaciones de POMMEROL y de SAUVAGES. Según estos últimos autores, la obliteración de las suturas empieza por la región de la sutura sagital llamada *obelion* y se extiende en seguida casi simétricamente en todos sentidos. Con todo, es de notar que existen sobre este particular numerosas variaciones individuales. La *sinostosis patológica* está caracterizada por la obliteración prematura de las suturas. La consecuencia es fácil de prever: el cráneo, a partir de este momento, se encuentra en la imposibilidad de crecer, resultando para el encéfalo una suspensión del desarrollo. Esta sinostosis prematura puede ser total o parcial. En caso de sinostosis total, el cráneo resulta reducido en todas sus dimensiones a la vez: resulta lo que se llama una *microcefalia.* Si la sinostosis precoz es parcial, es decir, si afecta sólo una o más suturas, la región del cráneo correspondiente a estas suturas será la única que verá suspendido su desarrollo; las demás regiones continuarán creciendo, resultando así deformaciones de la caja craneal que harán que ésta quede asimétrica. Según cuál sea la sutura interesada, la deformación craneal será de tal o cual variedad, *escafocefalia, trigonocefalia, plagiocefalia,* etc. (Véanse para más detalles los *Tratados de Antropología* y los *Tratados de Anatomía topográfica.)*

C. CRÁNEO DEL VIEJO (ESTADO SENIL). — El estado senil del cráneo está caracterizado: 1.°, por la *obliteración de todas las suturas;* 2.°, por *trastornos tróficos* que alteran la propia constitución del tejido óseo.

α) La *obliteración de las suturas* es el último término de la sinostosis fisiológica descrita anteriormente. Ya hemos visto que empezaba hacia los cuarenta y cinco años, y, excepto en casos raros, la sinostosis es completa de los sesenta y cinco a los ochenta años.

β) Los *trastornos tróficos* consisten esencialmente en el adelgazamiento del diploide y la atrofia de la lámina externa. De este modo el espesor del cráneo resulta considerablemente reducido, y como estos fenómenos se producen por espacios separados, resultan de ellos depresiones de la convexidad de la bóveda. Esta deformación se observa principalmente en la región de la eminencia y de ordinario es simétrica. Al lado de estos fenómenos de índole atrófica se observa a menudo la

presencia de depósitos óseos irregulares en la superficie endocraneal, principalmente en el frontal. En suma, en el viejo sobreviene una perversión de la actividad nutritiva, que se traduce por fenómenos inversos: de una parte por la atrofia, y de otra por una hiperplasia irregular del tejido óseo.

3.º **Procesos que dirigen el crecimiento del cráneo.** — LACOSTE, hace ya años, estudió a la perfección los procesos del crecimiento del cráneo considerados en su conjunto. En este proceso intervienen fenómenos bien conocidos, que consisten en el crecimiento por aposición de las diversas piezas óseas de la bóveda y de la base en las suturas fibrosas o en los cartílagos de conjunción. Este autor ha demostrado que este mecanismo no da cuenta de la totalidad de los fenómenos y no explica en particular el enderezamiento progresivo de la curva de los huesos de la bóveda, que interviene en gran parte en la marcha general del crecimiento del cráneo. Se podría creer que este enderezamiento es un fenómeno pasivo en relación con las presiones ejercidas en la superficie de las piezas óseas; esto no puede aceptarse a causa de la rigidez del tejido óseo y de su modo de crecimiento, que siempre es por aposición.

Este enderezamiento es el resultado de fenómenos por lo demás comunes a toda osificación, es decir, fenómenos de resorción y de aposición ósea. El estudio topográfico de estos fenómenos ha permitido descubrir en los huesos de la bóveda un doble proceso: 1.º, erosión periférica interna total con aposición importante en la superficie externa del hueso y aposición más discreta en la cara endocraneal; 2.º, aposición interna central con resorción interna periférica parcial y aposición externa periférica. Estos procesos, siempre simples en los primeros estadios del desarrollo, se complican en seguida y se entrecruzan en el tiempo y en el espacio, ora con objeto de adaptar los huesos a su forma general, ora con objeto de modelado local. A ello se añade un movimiento de báscula por delante de los huesos frontales, y de eversión hacia fuera de los parietales. El estudio de la distribución topográfica de los fenómenos combinados de aposición y resorción muestra que realizan el enderezamiento de la curva economizando la substancia objeto de resorción y el trabajo suministrado. Permiten en la formación de los huesos definitivos la utilización de notables partes edificadas en los estadios anteriores.

En resumen, el cráneo crece como si estuviese formado de tres segmentos huecos, de paredes rígidas divididas por enlaces flexibles, dos en la base y uno en la bóveda (fig. 212, A, B, C, D).

1.º El *segmento anterior* comprende como paredes: *en la base,* el presfenoides y el etmoides por una parte, los orbitoesfenoides por otra; *en la bóveda* y caras laterales, el frontal derecho y el frontal izquierdo con las apófisis orbitarias internas correspondientes.

Los enlaces flexibles están constituidos: *en la bóveda,* por la sutura metópica; *en la base,* por las suturas frontoesfenoidales y frontoetmoidales.

2.º El *segmento medio* comprende como paredes: *en la base,* el basiesfenoides y los aliesfenoides; *en la bóveda,* el parietal derecho y el parietal izquierdo.

Los enlaces flexibles comprenden: *en la bóveda,* la sutura interparietal; *en la base,* las suturas interparietoesfenoidales.

3.º El *segmento posterior* comprende como paredes: *en la base,* el basioccipital; *en la bóveda,* el exoccipital derecho y el exoccipital izquierdo.

Los enlaces flexibles comprenden: *en la bóveda,* el cartílago situado entre los dos exoccipitales; *en la base,* los cartílagos situados entre el basioccipital y cada uno de los exoccipitales.

Estos tres segmentos son bien distintos en el sentido anteroposterior y están reunidos por enlaces flexibles: sutura fibrosa en la bóveda, cartílagos en la base. Estos enlaces flexibles son las zonas fértiles de crecimiento de cada segmento en el sentido anteroposterior.

Los medios de unión de los tres segmentos son (fig. 212): 1.°, el segmento anterior está unido al segmento medio: *en la bóveda,* por la sutura interfrontoparietal; *en la base,* por el cartílago de conjunción situado entre el basi y el presfenoides; 2.°, el segmento medio está unido al segmento posterior; *en la bóveda,* por

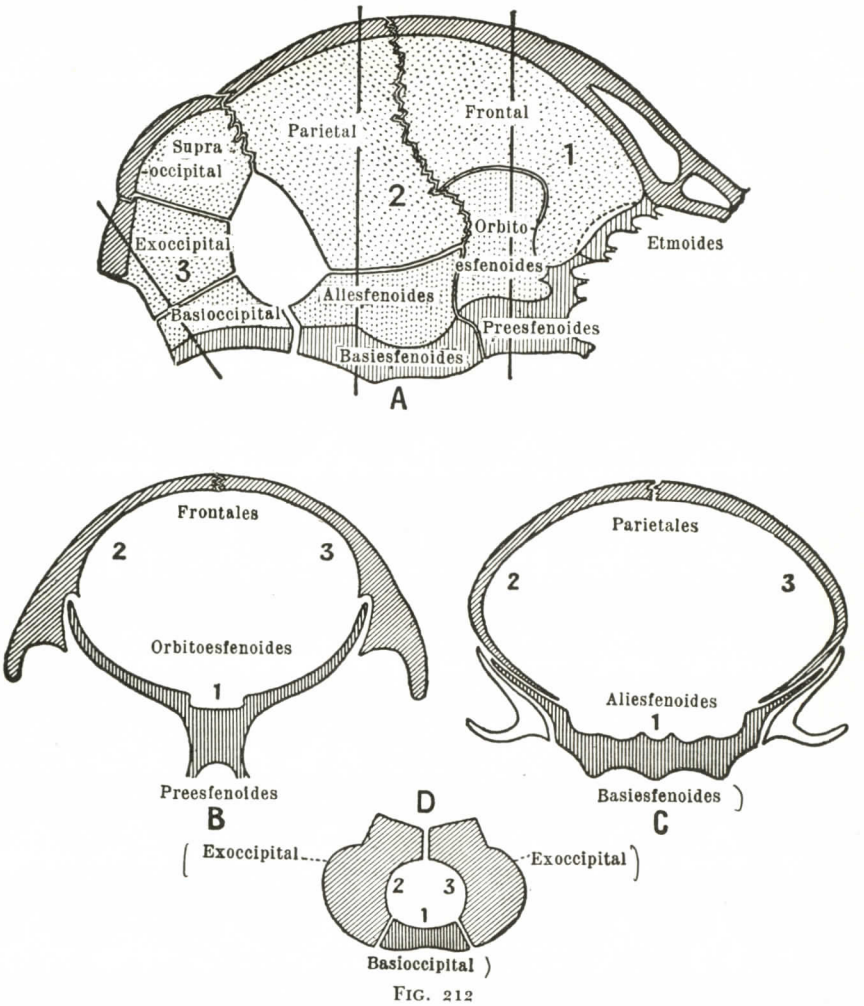

FIG. 212

Representación esquemática, del natural, del cráneo del carnero a las tres semanas. Reducción de un tercio en relación con las dimensiones reales (según LACOSTE).

A, los tres segmentos del cráneo reunidos cabo con cabo por enlaces flexibles. Nótese el espacio vacío dejado en el lugar de la cápsula auditiva y la constitución particular del segmento posterior. La presencia del supraoccipital fusionado en este momento con el interparietal complica en este punto la constitución de la bóveda, pero no modifica el mecanismo general del crecimiento. — B, segmento frontal: 1, pieza de la base; 2, 3, piezas de la bóveda. — C, segmento parietal: 1, pieza nasal; 2, 3, piezas de la bóveda. — D, segmento occipital: 1, pieza nasal; 2, 3, piezas de la bóveda.

la sutura interparietooccipital; *en la base,* por el cartílago situado entre el basisfenoides y el basioccipital. En cuanto a las disposiciones particulares debidas a la presencia del supraoccipital y del interparietal en la región de la bóveda del segmento posterior, adquieren su verdadera significación si se observa que el supraoccipital está unido por una parte a los exoccipitales por un cartílago de la misma

dirección. Consideradas desde el punto de vista del crecimiento, estas piezas y estos enlaces flexibles constituyen elementos que intervienen en el desarrollo del diámetro vertical del cráneo en esta parte.

En cada segmento del crecimiento según los diferentes diámetros resulta del crecimiento de las diversas partes consecutivas. El crecimiento total en los diversos sentidos resulta de la suma en el tiempo y en el espacio de estos crecimientos *parciales*, combinados con el fenómeno de enderezamiento de la curvatura de los huesos de la bóveda.

Disostosis cleidocraneal. — A veces los huesos de revestimiento del cráneo son asiento, por causa desconocida, de una detención de desarrollo, así como la clavícula, que queda, como los huesos del cráneo, en estado membranoso. Descrita por P. MARIE, esta anomalía se caracteriza por una detención del desarrollo de las conchas del temporal y del occipital y por la persistencia de las fontanelas y de las suturas hasta una edad avanzada. En la clavícula se comprueban uno o dos puntos de osificación, que corresponden a los extremos del hueso, reunidos por una cinta fibrosa. La afección es hereditaria.

4. Teoría vertebral del cráneo

No siendo el encéfalo más que la continuación de la medula espinal, parece muy natural creer que la caja craneal, que lo cubre y protege, ha de ser la continuación de la columna vertebral; y, sin embargo, hasta fines del siglo último no hallamos sobre este particular, en la literatura anatómica, más que vagas y siempre incidentales referencias.

El 4 de mayo de 1790, GOETHE, en una carta que escribió desde Venecia a Mme. DE HARDER, formuló en términos muy precisos la analogía que existe entre el cráneo y el raquis. Por desgracia, este ilustre naturalista no dio a conocer su opinión al mundo científico hasta diecisiete años más tarde, dejando que se le adelantase L. OKEN, el cual pudo recabar para sí todo el honor de semejante descubrimiento.

En efecto, en 1807, OKEN tomó posesión de su cátedra en la Universidad de Jena, y en una lección que se hizo célebre dejó sentado el hecho de la constitución vertebral del cráneo. «Descendiendo del Henstein — dice — por la antigua carretera del lado del Sur, vi a mis pies un soberbio cráneo de cierva; recogerlo, darle vueltas y examinarlo rápidamente todo fue uno, y al instante cruzó a manera de relámpago por mi mente la idea de que aquello no era más que una columna vertebral, y desde aquel momento ya no he podido ver en el cráneo más que una columna vertebral.»

Primeramente OKEN distinguió tres vértebras en la constitución de la caja craneal: 1.°, una *vértebra posterior* u *occipital*, formada por el occipital; 2.°, una *vértebra media* o *esfenoparietal*, formada por la parte posterior del esfenoides y el parietal (OKEN prescindía del temporal, como si no formase parte del cráneo); 3.°, una *vértebra anterior* o *esfenofrontal*, que comprendía la parte anterior del esfenoides y el frontal.

Más tarde añadió una cuarta vértebra, la *vértebra etmoidonasal*, que también ha sido admitida posteriormente por BLAINVILLE y RICARDO OWEN.

Antes de estudiar estas vértebras craneales es indispensable fijarnos bien en la constitución anatómica de una vértebra en general, a la que denominaremos *vértebra tipo*.

1.° Elementos constitutivos de una vértebra tipo. — En anatomía filosófica y considerada en su sentido más lato, la vértebra no es ese hueso corto que hemos descrito anteriormente como elemento constitutivo de la columna vertebral y que

hemos visto reducir a un cuerpo o *céntrum* y a una serie de apófisis que circunscriben por detrás del céntrum un orificio, el *agujero vertebral* o *neural,* destinado a alojar la medula. Esta, en realidad, no es más que una vértebra incompleta o, si se quiere, una porción de la vértebra tipo.

La vértebra tipo se completa hacia delante por la formación de otro orificio mucho más grande que el precedente, que está destinado a alojar los órganos de los tres grandes aparatos, digestivo, respiratorio y circulatorio; a este orificio, por tal motivo, se le da el nombre de *agujero visceral* o *agujero hemal* (de κιμα, sangre) de la vértebra.

Así, pues, la *vértebra tipo* se compone de tres partes esenciales:

1.ª Un *cuerpo* o *céntrum;*

2.ª Un *primer arco,* situado detrás del céntrum, que es el *arco neural* y circunscribe un orificio el *orificio neural;*

3.ª Un *segundo arco,* situado por delante del céntrum, que es el *arco hemal* y circunscribe también un orificio, el *orificio hemal.*

Sobre el modo de constitución de estos dos arcos, el posterior nos es ya conocido: está formado por las dos láminas vertebrales (*neurapófisis* de OWEN) que, implantadas por delante en el céntrum, se unen por detrás en la línea media, desprendiéndose del punto de su coalescencia una prolongación más o menos desarrollada, la apófisis espinosa o *neurespina.* La más de las veces las neurapófisis presentan apófisis secundarias, destinadas a unirlas con los elementos similares de las vértebras inmediatas, que son las apófisis articulares o *cigapófisis.*

El arco anterior es mucho más complicado y comprende una serie de segmentos articulados unos tras otros. Desde luego encontramos a los lados del céntrum *dos* prolongaciones que llevan dirección transversal, las apófisis transversas o *diapófisis.* A las diapófisis siguen las costillas, que en la nomenclatura de OWEN toman el nombre de *pleurapófisis.* Las costillas, a su vez, se implantan en una pieza impar o media, más o menos salientes por delante, que es el esternón o *hemespina.* Como se ve, el arco anterior, prescindiendo de la multiplicidad de sus segmentos, es la repetición exacta de la disposición y forma del arco posterior.

Antes de pasar más adelante, hemos de señalar en la región del arco anterior la presencia de dos elementos suplementarios, que son: 1.º, las *parapófisis,* independientes en algunos peces, que se implantan a los lados del céntrum, un poco por delante de las diapófisis, de donde el nombre que se les ha dado de apófisis transversas anteriores; 2.º, las *hipapófisis,* prolongaciones impares y medias que se desprenden de la cara anterior del céntrum para dirigirse hacia delante, a manera de espina; un ejemplo muy evidente de esto lo tenemos en la vértebra lumbar de la liebre.

2.º Sus variaciones. — Así entendida, la vértebra tipo es una expresión simplemente anatómica, que no tiene en la naturaleza representación real. En efecto, ningún animal tiene semejante vértebra en estado de perfección absoluta. Si desde este punto de vista examinamos el infinito número de grados de la escala zoológica, vemos la vértebra modificarse incesantemente, perdiendo aquí uno de sus elementos y allá otro, y representando, en fin, ya en su conjunto, ya en sus detalles, una larga serie de modalidades de las que la precedente descripción no es más que la síntesis. Ateniéndonos únicamente a la anatomía humana, vemos que las vértebras varían en las diferentes regiones de la columna en proporciones bastante extensas.

a) *Arco neural.* — El arco neural y la neurespina que de él se desprende están bien desarrollados en todas las regiones, excepto la coccígea. Para convencerse de ello, basta mirar el plano dorsal de una columna vertebral: el conducto vertebral no presenta discontinuidad alguna desde el agujero occipital al vértice del sacro.

b) *Arco hemal.* — No sucede lo mismo respecto del arco hemal, pues éste no existe en estado perfecto, por decirlo así, más que en la parte superior del tórax, en donde encontramos siete círculos completos, formado cada uno de ellos por la cara anterior del céntrum, dos apófisis transversas, dos costillas, dos cartílagos costales y una pieza esternal. En lo restante, el arco hemal es incompleto, o cuando menos tan reducido que se necesitan todos los recursos de la embriología o de la anatomía comparada para poder reconocer sus diversos elementos.

Ya en la *parte inferior del tórax,* el elemento esternal ha desaparecido y las costillas quedan más o menos libres en medio de las partes blandas.

En la *región lumbar,* las costillas han desaparecido como piezas independientes. Las apófisis transversas que las representan, y que más bien podrían llamarse *apó-*

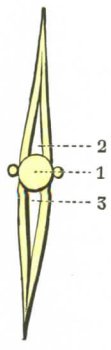

FIG. 213

Vértebra caudal de pescado.

1, céntrum o cuerpo. — 2, arco neural para la medula. — 3, arco hemal para las vísceras.

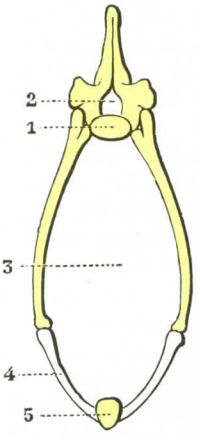

FIG. 214

Vértebra torácica de mamífero.

1, 2, 3, como en la figura 213. — 4, cartílago esternal o esternebral. — 5, una pieza del esternón o esternebra.

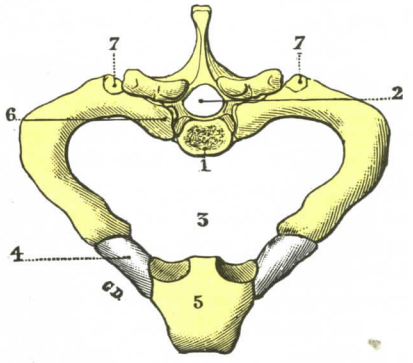

FIG. 215

Vértebra torácica

1, 2, 3, 5, 5, como en la figura 214. — 6, articulación de la costilla con los cuerpos vertebrales. — 7, articulación de la costilla con la apófisis transversa.

fisis costiformes, están soldadas al céntrum, y en cuanto a las apófisis transversas propiamente dichas, están representadas por esos tubérculos accesorios que hemos descrito en la parte posterior de la raíz de los apéndices costiformes, un poco por fuera de las apófisis articulares superiores. Evidentemente en este punto no queda ya del esternón otro indicio que la línea blanca abdominal, a la cual vienen a parar, como homólogas de los cartílagos costales, las inserciones aponeuróticas del músculo recto mayor.

En la *región sacra,* nada de esternón ni de costillas: la embriología nos demuestra que hemos de buscar los elementos de estas últimas en las partes anterolaterales del sacro, en donde, en el período fetal, se ven todavía tres o cuatro puntos de osificación especiales *(puntos costales* de GEGENBAUR), que corresponden exactamente a la serie de los puntos de osificación de las costillas. Las apófisis transversas de las vértebras sacras son visibles también en la cara posterior del hueso, donde ofrecen la forma de simples tubérculos colocados por fuera de los agujeros sacros.

En la *región coccígea,* la vértebra queda reducida a su cuerpo, y aun éste es las más de las veces muy rudimentario. El arco neural ha desaparecido, no dejando el menor vestigio, sucediendo lo mismo con el arco hemal, al menos en el hombre; porque, en los peces, cada pieza coccígea tiene por delante del céntrum un anillo

completo (hueso en V de la anatomía ictiológica), verdadero arco hemal destinado a proteger la arteria caudal.

Si nos remontamos ahora por encima del tórax, vemos al arco hemal tan reducido en la región cervical como en la lumbar. También aquí la costilla, extremadamente reducida, se ha fusionado con la apófisis transversa correspondiente; en esta apófisis está representada por el tubérculo anterior y la porción de hueso que le corresponde por delante del canal por donde corre el nervio raquídeo *(lámina costal de la apófisis transversa)*. Respecto del esternón, también ha desaparecido en gran parte. En efecto, como elementos homólogos de la formación esternal no vemos más que un pequeño hueso, el cuerpo del hueso hioides, y los rafes medios supra e infrahioideo. En cambio, en la región cervical encontramos un elemento nuevo, que en vano buscaríamos en las demás regiones de la columna, y es el agujero de la arteria vertebral, que, por razón del sitio que ocupa, podremos llamarlo *agujero transverso*. Generalmente se admite que este agujero está comprendido entre el elemento óseo que constituye la apófisis transversa propiamente dicha *(lámina transversal)* y el que representa la costilla *(lámina costal)*.

3.° **Leyes de estas variaciones.** — Todas estas transformciones de la vértebra están bajo la dependencia de una ley de primer orden, la de la *adaptación del órgano a la función que está destinado a desempeñar.*)

Detrás de la columna formada por los cuerpos vertebrales, un órgano delicado, la medula, desciende sin interrupción desde la primera vértebra cervical hasta la última sacra (disposición fetal); así mismo, también sin interrupción, el anillo neural se desarrolla alrededor de ella desde el atlas hasta la extremidad inferior del sacro. En ningún período de su evolución la medula está en relación con el cóccix; nunca aparece en él el arco neural.

Lo mismo sucede con el arco hemal: por delante de la columna vertebral existe una región, la más importante de todas, en la que se encuentran reunidos el aparato esencial de la función respiratoria, los *pulmones,* y el órgano central de la circulación, el *corazón*. A este nivel el arco hemal aparece con todos sus elementos y forma a estos órganos una especie de coraza protectora, que empieza en el céntrum, rodea del uno al otro lado la línea media anterior y viene a terminar en su punto de partida, formando un anillo completo. Ni por arriba ni por abajo de la región cardiopulmonar encontramos ningún órgano tan importante que necesite una tan inmediata protección; por otra parte, la presencia de un sistema de arcos costales articulados con el esternón habría dificultado en gran manera el libre juego de las columnas cervical y lumbar; por este doble motivo, estos elementos esqueléticos, que habrían sido inútiles y hasta perjudiciales, aparecen en ellas sólo en estado profundamente rudimentario.

Un argumento de otro orden puede invocarse en favor de esta subordinación del órgano a la función, y es que, en los casos en que la medula no se desarrolla o sufre una simple suspensión del desarrollo, como en la espina bífida, el anillo neural tampoco aparece, o cuando menos resulta incompleto. Casi podría decirse que la naturaleza no quiere dar su debida forma a un órgano que no ha de desempeñar ninguna función.

Examinemos ahora la transformación que sufre la vértebra-tipo en el segmento más elevado de la columna vertebral, el cráneo.

4.° **Constitución vertebral del cráneo, vértebras craneales.** — OKEN, según hemos visto anteriormente, distinguía en el cráneo humano (con la palabra cráneo entendemos aquí toda la cabeza ósea) cuatro vértebras, a saber: 1.°, una *vértebra occipital;* 2.°, una *vértebra esfenoparietal;* 3.°, una *vértebra esfenofrontal;* 4.°, una *vértebra etmoidonasal.*

ELEMENTOS DE LA VÉRTEBRA	I VÉRTEBRA OCCIPITAL	II VÉRTEBRA ESFENOPARIETAL	III VÉRTEBRA ESFENOFRONTAL	IV VÉRTEBRA NASAL
1.º *Cuerpo* . .	Apófisis basilar.	Cuerpo del esfenoides posterior.	Cuerpo del esfenoides anterior.	Lámina perpendicular del etmoides y vómer.
2.º *Agujero* . .	Agujero occipital.	Intervalo que circunscriben los tres huesos constitutivos de esta vértebra.	Escotadura etmoidal.	*Falta*
3.º *Láminas* . .	Concha occipital.	Alas mayores del esfenoides, temporales y parietales.	Alas menores del esfenoides y frontal.	Láminas cribosas del etmoides (?).
4.º *Apófisis espinosas* . .	Cresta y protuberancia occipital externa.	*Falta* (sutura biparietal).	*Falta* (sutura metópica).	*Falta* (sutura mediona-sal) (?).
5.º *Apófisis articulares inferiores* .	Cóndilos.	Borde posterior de esta vértebra.	Borde posterior de esta vértebra.	*Faltan.*
6.º *Apófisis articulares superiores.*	Los cuatro bordes del occipital.	Borde anterior de esta vértebra.	Contorno de la escotadura etmoidal.	*Faltan.*
7.º *Apóf. transversas* . . .	Apófisis yugulares.	Apófisis mastoides.	Apófisis orbitarias externas (?).	Masas laterales del etmoides (?).

Para comprender bien el modo de constitución de estas diferentes vértebras, importa recordar que el esfenoides, que en el adulto está formado de una sola pieza, en realidad se compone de dos piezas distintas: una pieza anterior o *esfenoides anterior,* que comprende la parte anterior del cuerpo y las alas menores o apófisis de *Ingrassias,* y una pieza posterior o *esfenoides posterior,* formada por la parte posterior del cuerpo y las alas mayores. Los dos esfenoides, anterior y posterior, cuya independencia es completa y permanente en la mayoría de los mamíferos, en el hombre son todavía distintos en el séptimo mes de la vida fetal.

Definitivamente establecido este punto, resumimos en el cuadro adjunto la constitución anatómica de las cuatro vértebras cefálicas hipotéticas, indicando en cada una de ellas sus diferentes elementos constitutivos.

Así como la vértebra ordinaria se completa, como hemos dicho más arriba, por un arco anterior o arco hemal, la vértebra craneal se completa así mismo en su cara anterior o ventral por una serie de elementos esqueléticos que se desarrollan en el seno de los arcos branquiales. De manera que la *vértebra occipital* tiene por arco hemal el cuerpo y las grandes astas del hueso hioides, relacionadas en otras épocas con el occipital por una porción lateral hoy día borrada. El arco hemal de la *vértebra esfenoparietal* no es otro que la cadena hioidea (véase *Hueso hioides*), que con los nombres de *estilohial, ceratohial* y *apohial,* desciende de la base del cráneo

hasta el cuerpo del hueso hioides. La *vértebra esfenofrontal* se adhiere al hueso mandibular o maxilar inferior por el yunque, el hueso cuadrado de las aves y el cartílago de Meckel, que nacen en el segundo arco branquial. Por fin, vemos unirse a la *vértebra etmoidonasal,* a título de arco hemal, la masa ósea del maxilar superior, cuyos elementos se desarrollan en el primer arco branquial.

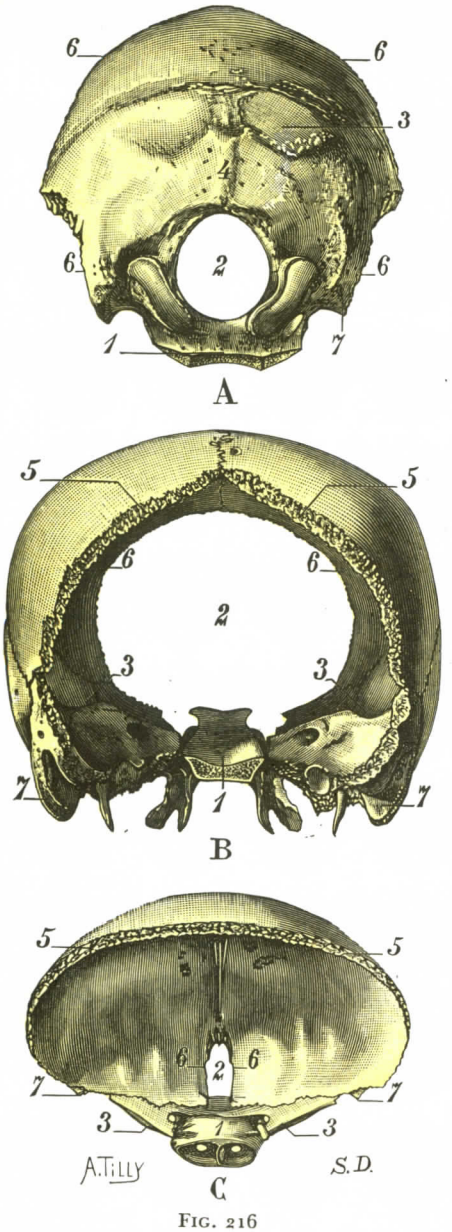

FIG. 216

Las tres vértebras craneales, vista posterior.

A, VÉRTEBRA OCCIPITAL, formada por el occipital: 1, apófisis basilar. — 2, agujero occipital. — 3, concha occipital. — 4, cresta y protuberancia occipitales internas. — 6, 6, 6, 6, los cuatro bordes del occipital. — 7, apófisis yugulares.

B. VÉRTEBRA ESFENOPARIETAL, formada por el parietal, el temporal y el esfenoides posterior: 1, cuerpo del esfenoides posterior. — 2, intervalo que circunscriben los tres huesos y representa el agujero de la vértebra. — 3, láminas de la vértebra representadas por las alas mayores del esfenoides, los temporales y los parietales. — 5, borde posterior de la vértebra, representando las apófisis articulares inferiores. — 6, borde anterior, representando las apófisis articulares superiores. — 7, apófisis mastoides (apófisis transversas).

C. VÉRTEBRA ESFENOFRONTAL, formada por el frontal y el esfenoides anterior: 1, cuerpo del esfenoides anterior. — 2, escotadura etmoidal (agujero raquídeo). — 3, alas menores del esfenoides. — 5, borde posterior de esta vértebra. — 6, contorno de la escotadura etmoidal. — 7, apófisis orbitarias externas.

Hasta los mismos agujeros de conjunción abogan en favor de la analogía tan considerable que existe entre el cráneo y la columna vertebral. En efecto, basta una simple ojeada a la base del cráneo para comprender que el agujero rasgado posterior y la hendidura esfenoidal no son más que *agujeros de conjunción,* pero agujeros de conjunción principales, a los cuales vienen a añadirse, como se observa en el raquis de gran número de mamíferos, varios *agujeros de conjunción accesorios,* tales como el agujero redondo mayor y el agujero oval, los cuales a su vez dan paso a pares de nervios craneales.

Tal es, reducida a su más simple expresión, la teoría vertebral del cráneo, como la vienen exponiendo desde hace tiempo los adeptos de OKEN y de GOETHE. Aparentemente es muy sencilla; pero esto no basta para elevar una teoría, que no es en suma más que una hipótesis, a la altura de una verdad demostrada. En realidad las investigaciones emprendidas recientemente sobre la evolución del cráneo son poco favorables a la teoría en cuestión.

5.° Objeciones a la teoría vertebral del cráneo. Teoría segmentaria del cráneo. — La teoría emitida por OKEN y GOETHE fue admitida por largo tiempo, aunque pronto se discutió. Tuvo la ventaja de suscitar numerosas investigaciones y de substituir una opinión por el conocimiento más preciso sobre el origen del extremo cefálico de la columna vertebral o cefalogénesis.

HUXLEY fue el primero en emitir, en sus elementos de Anatomía comparada, objeciones de gran valor fundándose en la embriología, que se pueden resumir de la manera siguiente:

a) El esqueleto de la cabeza comprende huesos que no se desarrollan del mismo modo: unos, primarios, se desarrollan en el cráneo primordial cartilaginoso; otros, secundarios, son huesos de revestimiento.

b) El cerebro está alojado primitivamente en los vertebrados inferiores en el interior de una cápsula cartilaginosa no segmentada. Y concluye: *no es posible considerar a un solo hueso del cráneo como procedente de la transformación de una vértebra. Ni el cráneo representa una columna vertebral modificada, ni la columna vertebral un cráneo transformado. El esqueleto de la cabeza y la columna vertebral constituyen modificaciones diferentes de una sola y misma formación.*

GEGENBAUR edificó casi al mismo tiempo lo que se puede denominar teoría segmentaria del cráneo. Encontraba una prueba de esta segmentación, primero en los arcos viscerales (arcos branquiales), que, según él, corresponderían a las costillas y representarían por consiguiente los arcos inferiores de los segmentos vertebrales, cuyos centros y arcos superiores deben buscarse en el cráneo. Con razón distingue en éste dos partes: una que contiene el segmento anterior de la cuerda dorsal y la otra situada delante de la cuerda (véase *Desarrollo)*. Identifica la parte cordal con una formación vertebral, pues los nervios craneales tienen en su extensión una *disposición* semejante a la de los nervios espinales. GEGENBAUR estima que son en número de nueve pares: el vago con sus raíces ventrales (selacios) representa cinco pares espinales, el glosofaríngeo y el acústico facial corresponde cada uno a un par, el trigémino y los nervios motores del ojo a dos pares. La porción anterior o precordial sólo contiene dos nervios, el olfatorio y el óptico, que no tienen ninguna relación con los nervios espinales, pues constituyen partes modificadas del mismo cerebro. GEGENBAUR admite, pues, lógicamente, que el cráneo comprende dos partes: una posterior, realmente *vertebral,* caracterizada por la presencia de la cuerda y por nervios dispuestos metaméricamente, y otra, anterior o *evertebral,* que GEGENBAUR considera como una neoformación, formada por crecimiento de la parte posterior o vertebral.

Esta teoría de GEGENBAUR ha tenido el gran mérito de apelar a los nervios, elementos mucho más primitivos y mucho más estables desde el punto de vista metamérico que las piezas óseas, formaciones que aparecen tardíamente y que condiciones mecánicas secundarias pueden transformar por completo.

6.° El desarrollo de los segmentos primordiales de la cabeza y de los nervios craneales y la teoría segmentaria del cráneo. — La Embriología aportó, después de los trabajos de GEGENBAUR, una contribución importante a la solución del problema de la cefalogénesis. BALFOUR descubrió, en efecto, la presencia de segmentos primordiales o *somitos* en la cabeza, como existen en el tronco. Estas investigaciones, reanudadas y desarrolladas por VAN WIJHE y FRORIEP principalmente y más recientemente por FURBRINGER y BRACHET, dan para la solución del problema datos sumamente preciosos. De la investigación de estos autores sobre la segmentación del mesoblasto cefálico y sobre los nervios craneales, estudiados sobre todo en los vertebrados inferiores, resulta que se pueden distinguir tres regiones en el extremo cefálico: una región anterior, una región media y una región posterior u occipital.

a) *La región anterior* posee tres somitos que son verdaderas entidades suficientemente constantes para que sea posible considerarlos como metámeros de la cabeza. Estos tres primeros segmentos se denominan *premandibular, mandibular* y *hioideo.* Del *premandibular* nacen los músculos del ojo, inervados por el *nervio motor ocular común* (recto interno, recto inferior, recto superior y oblicuo menor); del *mandibular* sale el oblicuo mayor, inervado por el *nervio patético;* por

último, el somito denominado *hioideo* suministra el recto externo, cuyo nervio es el *motor ocular externo*. El segundo somito *mandibular* corresponde al primer arco braquial o arco mandibular, cuyos músculos (músculos de la masticación) están inervados por el *trigémino*. El tercer somito o *hioideo* corresponde al arco hioideo, cuya musculatura está inervada por el *facial* y cuya mucosa depende del *glosofaríngeo*.

b) *La región media* de la cabeza se encuentra delante de la placa auditiva. Sólo se metameriza transitoriamente y únicamente en los grupos inferiores. Los somitos transitorios que aquí se encuentran son en número de tres (somitos IV, V, VI); no dan origen a ningún músculo y se transforman por completo en mesénquima. El último de estos tres somitos transitorios, es decir, el sexto, está enfrente del extremo posterior de la cresta ganglionar del *nervio vago*. Este punto corresponde a la región en que la porción vertebral de Gegenbaur se continúa con la región cordal o vertebral (figs. 204 y 205). Los seis somitos de que acabamos de hablar corresponden igualmente a la región que FURBRINGER ha denominado *paleocráneo*, es decir, el cráneo más antiguo, limitado por un plano que pasa por detrás del vago.

c) *La región posterior* de la cabeza comprende en general tres somitos (VII, VIII, IX); esta región tiene así mismo el nombre de *occipital* o también *neocráneo* (FURBRINGER). Los tres somitos no corresponden a la cabeza primitiva, sino al tronco. La región occipital «no es más que una parte del tronco absorbida por la cabeza» (BRACHET).

Los tres somitos que la constituyen se conducen como los del tronco. La musculatura de la lengua se sujeta a su desarrollo, y los filetes motores que la inervan proceden del *nervio hipogloso*, constituido por las raíces ventrales que pertenecen a los somitos VII, VIII, IX. Esta occipitalización se caracteriza, desde el punto de vista nervioso, del modo siguiente: el nervio pierde ante todo su raíz dorsal (sensitiva), y si el miotomo (músculos que derivan del somito) desapareciera, la raíz ventral (motora) desaparecería también. En los mamíferos, las tres raíces ventrales de los somitos VII, VIII, IX constituyen el hipogloso, pero las raíces dorsales han desaparecido; sin embargo, puede encontrarse una, por anomalía, en el adulto (raíz sensitiva del hipogloso). Esta incorporación de varios somitos del tronco a la cabeza no es negada en la actualidad (fig. 204). Podemos, pues, concluir que la cabeza está formada de dos partes distintas, una cefálica propiamente dicha (región anterior y media) y otra posterior, occipital, que pertenece al tronco, pero englobada precozmente por la cabeza. Comprobamos una segmentación cefálica evidente; pero esta segmentación del mesoplasmo primitivo no implica forzosamente la segmentación del esqueleto. Lo hemos dicho ya al tratar de la columna vertebral: la segmentación de ésta es un fenómeno secundario.

En conclusión, podemos decir que la teoría vertebral del cráneo, tal como fue enunciada por primera vez por OKEN, no puede sostenerse. No podemos hablar hoy, con los anatomistas modernos, sino de una teoría segmentaria del cráneo: los segmentos, como dice VIALLETON, son elementos fundamentales de la estructura, que pueden encontrarse en la región cefálica como en otras partes; pero segmento no quiere decir vértebra.

Estimamos que el desarrollo considerable del encéfalo, sin hablar del desarrollo de los arcos branquiales ni de la importancia de los órganos de los sentidos superiores, ha modificado considerablemente el modo y el ritmo del desarrollo de la cabeza en comparación con el del resto del cuerpo. En los vertebrados superiores, el encéfalo se ha incorporado a la parte superior de la medula para adaptarla a nuevos destinos. Este fenómeno es el origen de la occipitalización craneal. El desarrollo esquelético, siempre tardío, se amolda a estas nuevas adaptaciones: aunque sea solamente en la parte posterior de la base del cráneo, se encuentra el recuerdo

de esta conquista de la cabeza primitiva sobre el tronco. Si es posible hablar también por analogía de la *vértebra occipital,* no es ya posible admitir la menor semejanza entre las demás partes del esqueleto craneal y las diferentes piezas de una vértebra. La teoría vertebral del cráneo ha pasado a la historia.

ARTICULO III

HUESOS DE LA CARA

Situada en la parte inferior y anterior del cráneo, la masa ósea cuyo conjunto constituye la cara se divide en dos porciones llamadas *mandíbulas:* mandíbula superior y mandíbula inferior.

En el hombre, un solo hueso constituye la mandíbula inferior: el *maxilar inferior,* que a veces recibe también el nombre genérico de *mandíbula.*

La mandíbula superior, mucho más compleja, se compone de trece huesos que se reúnen alrededor de uno de ellos, el maxilar superior, como un centro común. De estos trece huesos, uno solo es impar, el *vómer;* los demás son pares y están dispuestos simétricamente a cada lado de la línea media; son: el *maxilar superior,* el *pómulo (hueso malar),* el *unguis,* la *concha inferior,* el *hueso propio de la nariz* y, por último, el *palatino.*

En total son catorce los huesos de la cara, doce pares y dos impares.

DIAGRAMA DE LOS HUESOS DE LA CARA

1. Maxilar superior

El maxilar superior, el más importante de todos los huesos de la mandíbula superior, es un hueso par, situado en el centro de la cara. Presta a las piezas dentarias superiores sus correspondientes puntos de implantación, y entra en la constitución de las principales regiones y cavidades de la cara, bóveda palatina, fosas nasales, cavidades orbitarias, fosas cigomáticas y fosas pterigomaxilares. Considerado desde el punto de vista puramente descriptivo, es el maxilar superior bastante regularmente cuadrilátero y ligeramente aplanado de dentro a fuera, y hemos de considerar en él *dos caras,* una interna y otra externa, *cuatro bordes* y *cuatro ángulos.* Existe en este hueso una profunda cavidad que ocupa casi toda su masa, cavidad que disminuye mucho su peso, con la circunstancia favorable de disminuir muy poco su resistencia: el seno *maxilar.*

1.º Cara interna. — Al examinar esta cara (figs. 217 y 218), lo que en primer término llama la atención es la presencia, en la unión de los tres cuartos superiores con el cuarto inferior, de una ancha apófisis, que se extiende horizontalmente hacia dentro para ir al encuentro de la apófisis similar del lado opuesto: la *apófisis palatina,* que vamos a describir:

a) *Apófisis palatina.* — Aplanada de arriba abajo y de forma cuadrilátera, debemos considerar en ella dos caras y cuatro bordes. Su *cara superior,* plana y lisa, forma parte del suelo de las fosas nasales. Su *cara inferior,* considerablemente rugosa y sembrada de pequeños orificios vasculares, entra en gran parte en la constitución de la bóveda palatina. Por su *borde externo* se confunde con el maxilar. Su *borde*

interno, libre, más grueso por delante que por detrás y sumamente rugoso en toda su extensión, se articula en la línea media con la apófisis palatina del lado opuesto; hacia delante se prolonga en forma de una semiespina, la cual, uniéndose con la del lado opuesto, forma la *espina nasal anterior* o *inferior.* Su *borde anterior,* cortante, cóncavo hacia arriba y adentro, se confunde con el borde anterior del maxilar y contribuye a formar el orificio anterior de las fosas nasales. Su *borde posterior,* muy delgado y rugoso, se articula con el borde anterior de la porción horizontal del palatino. Por último, la apófisis palatina presenta en su borde interno y un poco por detrás de la espina nasal, como un conducto vertical, que por debajo degenera en simple canal: es el *conducto palatino anterior,* por el cual pasan el nervio esfenopalatino interno y una rama arterial de la esfenopalatina.

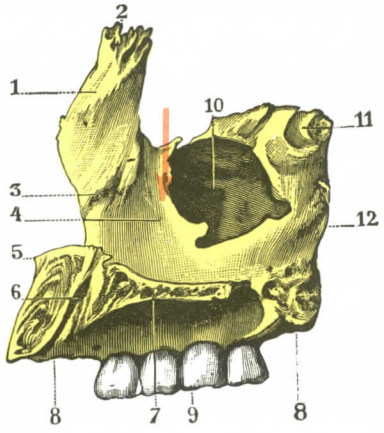

FIG. 217

Maxilar superior visto por su cara interna

1, apófisis ascendente. — 2, extremidad superior de esta apófisis. — 3, cresta transversal correspondiente a la concha inferior. — 4, canal vertical que contribuye a formar el conducto nasal. — 5, espina nasal anterior. — 6, conducto palatino anterior. — 7, apófisis palatina, presentando su borde interno. — 8, 8, borde inferior o alveolar. — 9, dientes. — 10, seno maxilar. — 11, carilla rugosa para el palatino. — 12, borde posterior o tuberosidad del maxilar.

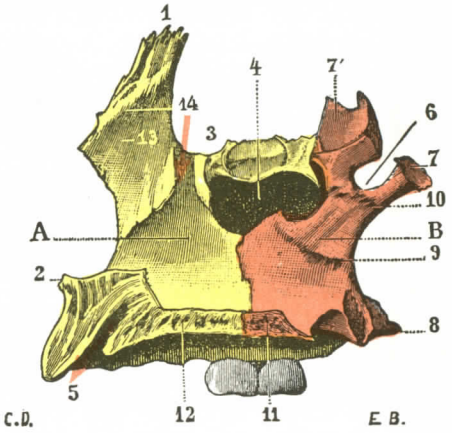

FIG. 218

Cara interna del maxilar superior y del palatino, poniendo de manifiesto las relaciones de estos dos huesos.

A, maxilar superior. — B, palatino. — 1, vértice de la apófisis ascendente. — 2, espina nasal anterior. — 3, canal para el conducto nasal. — 4, seno maxilar. — 5, conducto palatino anterior. — 6, escotadura palatina, con: 7, apófisis esfenoidal; 7', apófisis orbitaria. — 8, apófisis piramidal. — 9, cresta para la concha inferior. — 10, cresta para la concha media. — 11, porción horizontal del palatino. — 12, apófisis palatina del maxilar. — 13, átrium. — 14, cresta rugosa que se articula con las masas laterales del etmoides.

b) *Porciones supraplatinas e infrapalatinas.* — La apófisis palatina, que acabamos de describir, divide la cara interna del maxilar en dos porciones muy desiguales (fig. 217): una que está por arriba y otra por abajo.

α) *La porción situada por debajo de dicha apófisis (porción infrapalatina)* forma parte de la bóveda palatina; presenta numerosas asperezas, y en estado fresco está directamente en relación con la mucosa bucal.

β) *La porción situada por encima de dicha apófisis (porción supraplatina)* es mucho más extensa y también más interesante. Recorriéndola de atrás a delante encontramos en ella sucesivamente:

1.° Una serie de *rugosidades* dispuestas paralelamente al borde posterior del hueso y destinada a la articulación del maxilar con la porción vertical del hueso palatino;

2.° El *orificio del seno maxilar,* muy irregular en su contorno, pero teniendo generalmente su eje mayor oblicuo hacia arriba y adelante; este orificio, que en un maxilar aislado permite fácilmente el paso del dedo, en una cabeza articulada

está considerablemente reducido, por aplicarse sobre sus contornos los cuatro huesos siguientes: por arriba, las masas laterales del etmoides; por abajo, la concha *inferior;* por delante, el unguis; por detrás, la porción vertical del palatino;

3.° Un canal profundo, *canal nasal,* que lleva una dirección un poco oblicua hacia abajo y atrás y mucho más ancho por la parte inferior que por la superior (figura 217);

4.° Por último, la cara interna de una larga apófisis, la *apófisis ascendente del maxilar superior,* la cual en realidad corresponde al ángulo anterosuperior del hueso. En la cara interna de esta apófisis, y a nivel de su base, es de notar la existencia de una cresta anteroposterior, que se articula con la concha inferior (figura 217, 3). Por encima de esta cresta se encuentra otra un poco menos marcada (a veces queda reducida a una simple carilla rugosa), que se articula con la parte anterior de las masas laterales del etmoides (fig. 218, 14). Entre estas dos crestas se extiende una superficie cuadrilátera, sembrada de finas ramificaciones: se llama *atrium* (fig. 218, 13). Por detrás se continúa con la pared externa del meato medio.

2.° **Cara externa.**—La cara externa mira hacia fuera y un poco hacia delante. Es tan irregular como la precedente.

a) *Fosilla mirtiforme.* — De delante atrás (fig. 219) encontramos ante todo, un poco por encima de los dos incisivos, una depresión vertical, cuya profundidad es muy variable en los distintos sujetos: la *fosilla mirtiforme;* en ella se inserta el músculo del mismo nombre.

b) *Eminencia canina.* — La fosilla mirtiforme está limitada por detrás por una eminencia, generalmente muy marcada, que corresponde a la raíz del canino y se llama *eminencia canina.* No es raro ver que la fosilla mirtiforme está subdividida en dos fosillas secundarias por una pequeña cresta que corresponde al incisivo lateral.

c) *Apófisis piramidal.* — Más allá de la eminencia canina, la cara externa del maxilar está enteramente ocupada por una considerable prominencia transversal, que toma la forma de una pirámide de base triangular, llamada por este motivo *apófisis piramidal* del maxilar superior.

α) La *base* de esta apófisis, dirigida hacia dentro, se confunde con el hueso.

β) Su *vértice,* truncado, está formado por una superficie triangular y rugosa, destinada a articularse con el pómulo; por esto se la denomina *superficie* o *apófisis malar.*

γ) Las *tres caras* de la apófisis piramidal se distinguen en superior, anterior y posterior. La *cara superior* u *orbitaria,* plana y regularmente lisa, forma parte del suelo de la órbita; se encuentra en ella un canal anteroposterior, el *canal suborbitario,* que hacia delante se transforma en conducto completo, el *conducto suborbitario.* En la *cara anterior* encontramos un ancho orificio, el *agujero suborbitario,* en el cual viene a terminar el conducto precedente; este agujero, en la cara anterior del hueso, se continúa por un canal poco profundo, oblicuamente dirigido hacia abajo y adentro. Por debajo del agujero suborbitario y del canal que le sigue se encuentra una depresión, la *fosa canina,* en la cual toma origen el músculo canino. De la porción anterior del conducto suborbitario parte un pequeño conducto, que se dirige hacia abajo en dirección de los alvéolos dentarios, siguiendo constantemente el espesor de la pared ósea, el *conducto dentario anterior.* Como indica su nombre, alberga el nervio dentario anterior, rama colateral del nervio suborbitario. La *cara posterior,* ligeramente convexa, forma parte de la fosa cigomática. Nótanse en ella algunos canales verticales y algunos pequeños orificios, llamados *agujeros dentarios posteriores* (fig. 219, 9 y 9'), que atraviesan los nervios dentarios posteriores y los ramos de la arteria alveolar.

δ) Los *tres bordes* de la apófisis piramidal se distinguen, a su vez, en inferior, anterior y posterior. El *borde inferior,* cóncavo y romo, se dirige verticalmente hacia abajo, en dirección del primer molar mayor. El *borde anterior* constituye la porción inferior e interna del borde orbitario; por debajo de este borde pasa el

conducto suborbitario, y por dentro de este conducto el nervio y los vasos suborbitarios. Por último, el *borde posterior,* redondeado y romo, está en relación con el ala mayor del esfenoides, de la cual está, sin embargo, separado por una hendidura que corresponde al ángulo inferior y externo de la órbita: la llamada hendidura *esfenomaxilar.*

3.° **Bordes.** — Los bordes del maxilar superior hemos dicho ya que son cuatro, que se distinguen, según su situación, en *anterior, posterior, superior* e *inferior.*

a) *Borde anterior.* — En el borde anterior, yendo de abajo arriba, encontramos: 1.°, la parte anterior de la apófisis palatina con la *semiespina nasal anterior*

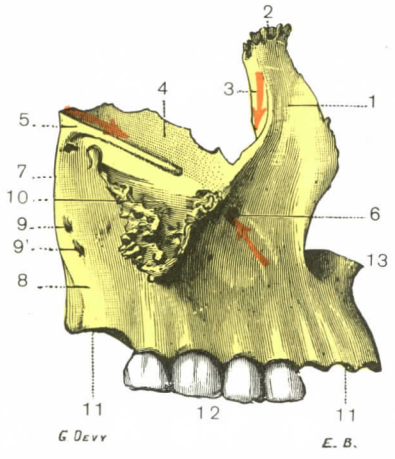

FIG. 219

Maxilar superior visto por su cara externa.

1, apófisis ascendente. — 2, extremidad superior de esta apófisis. — 3, canal labrado en su cara externa, contribuyendo a formar el canal lagrimal. — 4, cara orbitaria. — 5, canal suborbitario. — 6, agujero suborbitario. — 7, 8, borde posterior o tuberosidad del maxilar. — 9, 9', agujeros dentarios posteriores. — 10, vértice de la apófisis piramidal, para articularse con el hueso malar. — 11, 11, borde inferior o alveolar. — 12, dientes. — 13, espina nasal anterior.

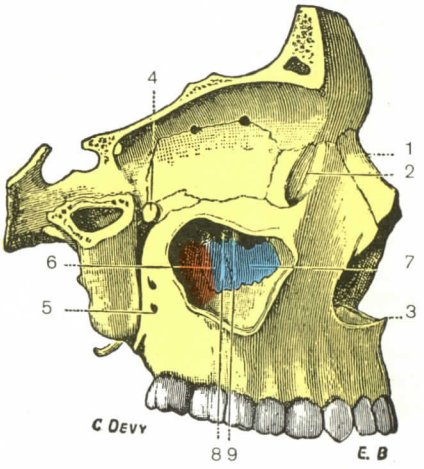

FIG. 220

Cara vista de lado. Muestra el seno maxilar y la cara interna de la órbita.

1, hueso propio de la nariz. — 2, canal lacrimonasal. — 3, espina nasal anterior. — 4, agujero esfenopalatino. — 5, agujeros dentarios posteriores. — 6, porción del palatino, que estrecha el orificio de entrada del seno maxilar. — 7, apófisis auricular de la concha inferior, cubierta en estado fresco por la mucosa del seno. — 8, parte posterior de la entrada del seno, igualmente cubierta por la mucosa. — 9, apófisis unciforme del etmoides.

ya descrita; 2.°, una gran escotadura, la *escotadura nasal,* de bordes cortantes; 3.°, el *borde anterior* de la apófisis ascendente.

b) *Borde posterior.* — El borde posterior, redondeado y muy grueso, ha recibido de algunos anatomistas el nombre de *tuberosidad del maxilar.* Liso en su mitad superior, en donde constituye la pared anterior de la fosa pterigomaxilar, en su mitad inferior está cubierta de asperezas para articularse con el palatino. A veces se encuentra en este punto un canal vertical que, uniéndose con un canal análogo que recorre el palatino, forma un conducto llamado *conducto palatino posterior;* dentro de este conducto desciende el nervio palatino anterior.

c) *Borde superior.* — El borde superior es delgado e irregular y se dirige de delante atrás. En una cabeza no desarticulada, limitada por dentro la pared inferior de la órbita y se articula con tres huesos, que son, de delante atrás, el unguis, el hueso plano del etmoides y la apófisis orbitaria del palatino. Con mucha frecuencia se encuentran a lo largo de este borde una o muchas semiceldillas, de paredes que por regla general son muy delgadas, y completan por otra parte las semiceldillas correspondientes del etmoides o del palatino.

d) *Borde inferior.* — El borde inferior, que se designa también con el nombre de *borde alveolar,* está sembrado de cavidades o alvéolos, en los cuales se implantan las raíces de las piezas dentarias. Simples por delante, estos alvéolos se subdividen, a nivel de los grandes molares, en dos, tres o cuatro fosillas secundarias, en exacta relación con la división de las raíces de las mismas (véase *Dientes).* En cada alvéolo o en cada una de sus fosillas secundarias encontramos en su vértice un pequeño agujero por el cual pasan los filetes vasculares y nerviosos destinados a las raíces de los dientes.

4.º Angulos. — De los cuatro ángulos del maxilar superior, dos son *superiores* y dos *inferiores;* o también dos *anteriores* y dos *posteriores.*

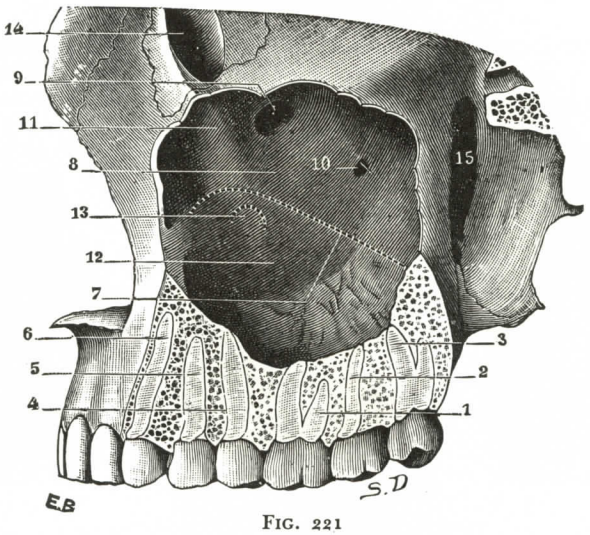

FIG. 221

Relaciones del seno maxilar con los dientes y con la pared externa de las fosas nasales (T.-J.).

(Las líneas de puntos indican la línea de inserción del cornete inferior y el orificio del conducto lacrimonasal.)

1, primer molar. — 2, segundo molar. — 3, tercer molar. — 4, segundo premolar. — 5, primer premolar. — 6, canino. — 7, borde de inserción del cornete inferior. — 8, pared del seno que corresponde al meato medio. — 9, abertura verdadera del seno maxilar. — 10, orificio de Giraldés. — 11, relieve del conducto lacrimonasal. — 12, pared del seno que corresponde al meato inferior. — 13, porción de la pared del seno correspondiente a la abertura del conducto lacrimonasal en el meato inferior. — 14, canal lacrimonasal de la órbita. — 15, fosa pterigomaxilar.

Unicamente tiene algún interés el ángulo anterosuperior: en efecto, sirve de base a una larga apófisis, que lleva dirección vertical y a la cual nos hemos referido ya muchas veces en el curso de esta descripción: es la *apófisis ascendente del maxilar superior,* que vamos a describir.

La apófisis ascendente del maxilar superior se dirige de abajo arriba y un poco de delante atrás. Es aplanada transversalmente y más ancha en su origen que en su terminación, debiéndose considerar en ella las partes siguientes: una base, un vértice, dos caras (externa e interna) y dos bordes (anterior y posterior). La *base* forma cuerpo con el hueso, a nivel del suelo de la órbita. El *vértice* de esta apófisis se engruesa y forma dentellones, para articularse con la apófisis orbitaria interna del frontal. La *cara interna* forma parte de la pared externa de las fosas nasales. En su *cara externa* viene a insertarse la extremidad superior del músculo elevador común del ala de la nariz y del labio superior. Su *borde anterior* es rugoso y se articula con los huesos propios de la nariz. En cuanto a su *borde posterior,* limita por dentro el reborde de la órbita. Delgado por arriba, se ensancha por abajo y aparece en él un

canal que por su extremidad inferior se continúa con el canal nasal. De los dos labios de este canal, el anterior se confunde con el borde superior de la apófisis piramidal y el posterior se articula con el unguis.

5.° **Conformación interior, seno maxilar.** — La parte anterior de la apófisis palatina, la base de la apófisis ascendente y el borde alveolar contienen una pequeña masa de tejido esponjoso. Todas las demás porciones del hueso están constituidas por tejido compacto.

El centro del hueso comprende una gran cavidad, el *seno maxilar.*

Seno maxilar. — El seno maxilar o antro de Highmoro es una cavidad triangular, de forma piramidal, cuya base es interna y el vértice externo.

a) *Paredes.* — Las paredes, en número de tres, son: anterior, superior y posteroinferior.

La *pared anterior* o *yugal,* en relación en el vivo con la mejilla, corresponde a la fosa canina y en esta cara se abre por arriba el agujero infraorbitario, que ya hemos visto. El espesor de la pared es muy pequeño (alrededor de un milímetro).

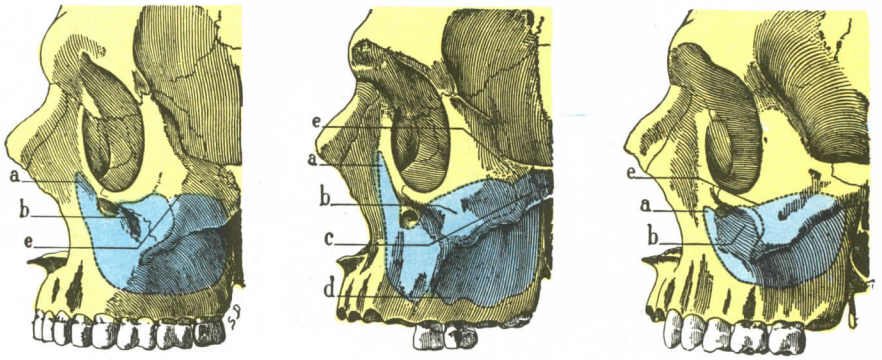

FIG. 222

Los tres tipos de seno maxilar: A, seno de dimensiones medias. — B, seno grande. C, seno pequeño (T. J.).

a, prolongación en la apófisis ascendente del maxilar superior. — *b*, prolongación malar. — *c*, prolongación palatina superior. — *d*, prolongación alveolar. — *e*, límite, en línea de puntos, de la porción del seno maxilar, oculta a la vista por el hueso malar.

La *pared superior* corresponde a la órbita. Está inclinada ligeramente hacia fuera y de arriba abajo; comprende un conducto, el suborbitario, que aloja el nervio suborbitario. La pared de este conducto hace eminencia en la cavidad sinusal, es muy delgada y a menudo abierta en algunos puntos. Se concibe la importancia que puede tener la proximidad de este nervio a la cavidad del seno cuando éste es asiento de una infección o de un tumor.

La *pared posteroinferior* corresponde a la fosa cigomática.

La *base* o pared nasal del seno está formada por una parte de la pared externa de las fosas nasales (véase fig. 221). En el esqueleto montado o en el vivo, el cornete inferior divide esta cara en dos segmentos (fig. 221): uno posterosuperior, tapizado únicamente por la mucosa, y otro anteroinferior, en el que se comprueban, de delante atrás: la embocadura del conducto lacrimonasal, la apófisis auricular del cornete inferior y el palatino.

El *vértice* corresponde a la pared interna del hueso malar, al que emite a veces una prolongación.

b) *Bordes.* — Los bordes, en número de cuatro, siendo la base cuadrangular, son anterior, posterior, superior e inferior.

El *borde anterior* está formado por la unión de la pared yugal a la pared nasal.

El *borde posterior* corresponde al borde posterior del maxilar (véase antes).

El *borde superior* está constituido por la unión de la cara orbitaria y la pared nasal. Se relaciona con las células etmoidales que sobresalen a veces en la cavidad del seno (véase *Etmoides,* pág. 127).

El *borde inferior* o *suelo del seno* es la parte más declive de la cavidad. Corresponde al segmento posterior del borde alveolar y a los dientes que en él se implantan, es decir, el segundo premolar y los dos primeros molares. Las raíces de estos dientes sobresalen a veces en la cavidad del seno, estando separadas de ésta sólo por una delgada capa de tejido esponjoso (fig. 221).

El seno maxilar, como las demás cavidades de la cara, está sujeto a variaciones numerosas. Existen grandes senos con prolongaciones en los huesos próximos y senos pequeños: la figura 222 muestra estos tipos.

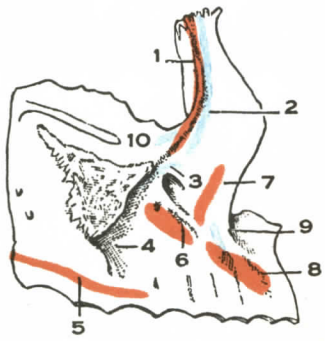

FIG. 223

El maxilar superior con las inserciones musculares.

(La significación de las cifras se encontrará en el texto inmediato.)

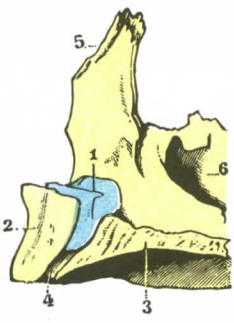

FIG. 224

Hueso subvomeriano derecho (según RAMBAUD y RENAULT).

1, hueso subvomeriano *(azul).* — 2, pieza incisiva. — 3, pieza palatina. — 4, canal palatino anterior. — 5, apófisis ascendente. — 6, seno maxilar.

Conexiones. — El maxilar superior se articula con nueve huesos, de los cuales dos corresponden al cráneo y siete a la cara, y son: 1.º, el frontal; 2.º, el etmoides; 3.º, el maxilar superior del lado opuesto; 4.º, el pómulo; 5.º, el ungis; 6.º, el hueso propio de la nariz; 7.º, el vómer; 8.º, la concha inferior; 9.º, el palatino. En ciertos casos raros se articula también, a nivel del borde inferoexterno de la órbita, con el ala mayor del esfenoides.

Inserciones musculares. — Diez músculos, correspondientes casi todos (todos menos uno) a los de la cara, toman inserción en el maxilar superior, y son (fig. 223): 1.º, *en la cara orbitaria,* el oblicuo menor del ojo (10); 2.º, *en la cara externa y en la apófisis ascendente,* el orbicular de los párpados (1), el elevador común del ala de la nariz y del labio superior (2), el elevador propio del labio superior (3), el masetero (4), el buccinador (5), el canino (6), el transverso de la nariz (7), el mirtiforme (8) y el dilatador de las alas de la nariz (9).

Desarrollo. — La *cuestión del hueso intermaxilar.* — Generalmente se admite (BÉCLARD, SAPPEY, KŒLLIKER) que el maxilar superior se desarrolla por cinco puntos de osificación. Estos cinco puntos no van precedidos de cartílagos; análogos respecto de este particular a los centros de osificación de la bóveda del cráneo, aparecen en la trama embrionaria hacia el final del segundo mes.

De estos cinco puntos, uno externo, *pieza malar,* está situado por fuera y corresponde a toda la porción del maxilar comprendida entre el agujero suborbitario y el borde posterior del hueso. El segundo, *pieza orbitonasal,* está situado en la parte superior del maxilar y for-

mará la parte interna del suelo de la órbita, como también el seno maxilar. El tercero, *pieza nasal,* comprende toda la porción del hueso situada entre el canino y la apófisis ascendente. El cuarto, *pieza palatina,* se desarrolla por dentro de los puntos precedentes y se dirige hacia la línea media para formar los tres cuartos posteriores de la apófisis palatina. El quinto forma la *pieza incisiva,* la más interesante de todas por las polémicas que ha motivado entre los anatomistas, desde VESALIO hasta nuestros días. La pieza incisiva (fig. 224, 2) se halla entre la pieza nasal y la línea media; su parte inferior, cuboidea, alojará los dos incisivos y constituirá el cuarto anterior de la apófisis palatina; su parte superior, laminar, se aplicará contra la pieza nasal y formará la porción más interna de la apófisis ascendente. El límite de separación de las piezas incisiva y palatina es el conducto palatino anterior; no es raro encontrar en maxilares de adultos y cerca del conducto en cuestión indicios a menudo muy manifiestos de la soldadura de estas dos piezas.

Al principio, el seno maxilar está reducido a una sencilla depresión o fosilla, la *fosa maxilar,* situada en la parte interna de la pieza orbitonasal, y entonces el canal alveolar se en-

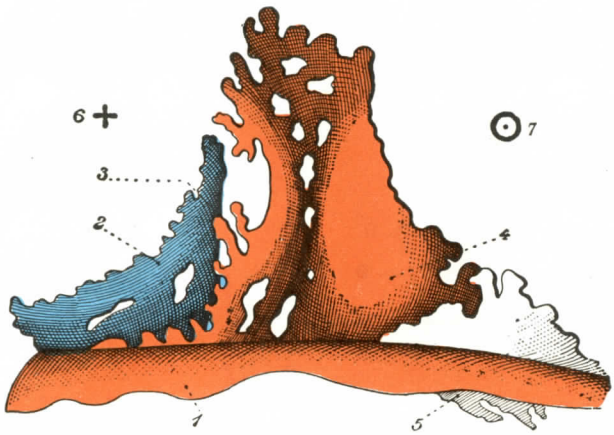

FIG. 225

Osificación del maxilar superior (la figura representa la vista lateral del maxilar superior izquierdo) (según CADENAT).

1, lámina basal. — 2, hueso premaxilar. — 3, sutura incisiva. — 4, hueso maxilar. — 5, oclusión trabecular del paladar. — 6, + fosas nasales. — 7, órbita.

cuentra inmediatamente en contacto con el canal suborbitario. Hasta que todos los centros de osificación se han reunido, la fosa maxilar no se prolonga hacia el espesor del hueso, separando cada vez más la pared orbitaria del borde alveolar, para alcanzar finalmente las considerables dimensiones que presenta en el adulto.

Ls diversas piezas óseas que acabamos de señalar se sueldan a no tardar, según RAMBAUD y RENAULD, al final del sexto mes, constituyendo un hueso único.

Estos dos últimos observadores describen en el maxilar un sexto punto de osificación, el punto subvomeriano, que da origen a lo que ellos denominan la *pieza subvomeriana.* Este pequeño hueso (fig. 224, 1) tiene la forma de una cuña entre la pieza incisiva y la pieza palatina, e interponiéndose entre los dos canales palatinos derecho e izquierdo, los transforma en un conducto, el conducto palatino anterior.

Los trabajos de H.-V. VALLOIS y CADENAT han modificado completamente esta descripción.

Reanudando el estudio del desarrollo del maxilar superior y de su porción premaxilar en particular, por medio de métodos precisos y delicados, estos autores han llegado a las concepciones siguientes:

El maxilar superior aparece por dos zonas de osificación situadas fuera del muro dental (fig. 225). La primera, *zona maxilar propiamente dicha,* aparece en el embrión de 40 días, en la región posterior; la segunda, *zona premaxilar,* aparece a los 50 días en la región anterior. Muy rápidamente las dos zonas se sueldan; constituyen entonces una *lámina fundamen-*

tal externa. Esta, al crecer y contornearse, constituye la cara externa del hueso, hasta el nervio infraorbitario y sus ramas alveolares. Esta lámina queda por lo demás bastante tiempo dividida en una zona maxilar y una zona premaxilar reunidas por un punto más estrecho, situado entre el folículo canino y el folículo incisivo lateral.

Cada una de estas zonas se completa en seguida por formaciones trabeculares desarrolladas por dentro de la misma; estas radiaciones envuelven la parte inferior de la cápsula olfatoria y los folículos dentales y forman el *cuerpo del hueso,* sus caras interna e inferior.

Entre la zona maxilar y la zona premaxilar se extiende un ancho hiato triangular: la *sutura incisiva* con sus tres bordes, palatino, nasal y facial. El borde palatino (fig. 226) de esta sutura tiene una configuración especial. La zona de osificación maxilar ofrece una superficie regularmente cóncava en la zona premaxilar que presenta tres eminencias: una interna, afilada, correspondiente a la apófisis palatina media de los mamíferos y que como ésta separa, con

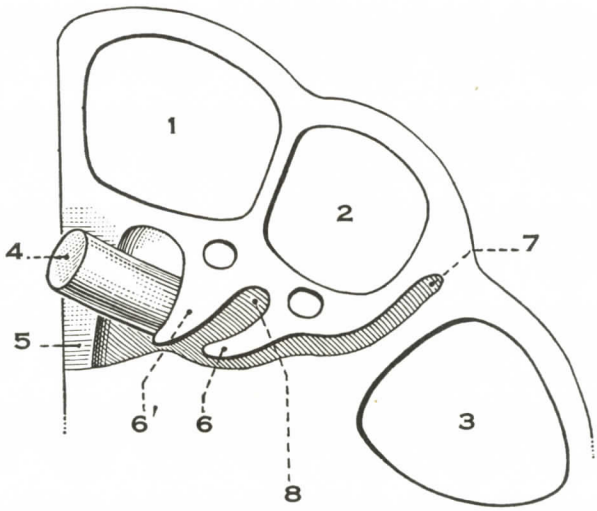

FIG. 226

Esquema del premaxilar de un feto joven visto por su cara palatina (según CADENAT).

1, incisivo central. — 2, incisivo lateral. — 3, canino. — 4, ramillete vasculonervioso del conducto incisivo. — 5, apófisis palatina mediana. — 6, 6', apófisis palatina lateral. — 7, sutura incisiva. — 8, sutura de Albrecht.

su homóloga del lado opuesto, los dos conductos incisivos; dos redondeadas, que corresponden juntas a la apófisis palatina lateral de los mamíferos y enteramente externa a los conductos incisivos. Entre estas dos eminencias hay un golfo, el seno interincisivo primario, que es debido simplemente al rechazo desigual del hueso por los folículos dentales. Se ve fácilmente su poco valor morfológico, pues se trata de un simple accidente de desarrollo que no responde en modo alguno al conducto incisivo; el seno, por lo tanto, no corresponde para nada a un límite de formación embrionaria. En el momento de la aparición de los gérmenes de la segunda dentición se formará un seno interincisivo secundario por el mismo mecanismo, la famosa *sutura endomesognática* de ALBRECHT.

La prolijidad de los distintos puntos de osificación descritos por los autores clásicos proviene de defectos de la técnica que han empleado. En efecto, al disecar premaxilares de feto, VALLOIS y CADENAT han encontrado casi siempre los puntos descritos, en particular el hueso subvomeriano de RAMBAUD y RENAULT (fig. 227). Pero esta apariencia es, dicen ellos, producida artificialmente por la rotura de tenues trabéculas que únicamente permite descubrir el examen directo de las piezas cuyo tejido óseo ha sido electivamente teñido y cuyos otros tejidos se han hecho transparentes.

En el curso del desarrollo, la sutura incisiva se borra progresivamente; primero desaparece *su borde facial* (fig. 225), al que cubren radiaciones óseas secundarias emanadas del contorno del alvéolo del canino; luego *su borde nasal,* que cubre en parte el hueso del cornete

inferior; de esta sutura no queda en el nacimiento otro vestigio que su borde palatino (figura 226). Este, partiendo generalmente del agujero incisivo, a veces de la sutura palatina por detrás de este agujero, se dirige por un trayecto irregular hacia el diastema incisivocanino. En escasas piezas presenta una ramificación que se dirige hacia el diastema interincisivo lateral: es la sutura incisiva o sutura de Albrecht, de la que ya se ha hablado (fig. 226). Nunca en el recién nacido y con mayor razón en el adulto, se ha encontrado el hueso premaxilar aislado. La discusión, más filosófica que anatómica, que separó por mucho tiempo a los anatomistas en unicistas, es decir, los que querían diferenciar el hombre de los demás animales negando la existencia de un hueso intermaxilar, y dualistas, que afirmaban la existencia de semejante hueso, no se comprende ya. En el hombre existen en el curso del desarrollo dos zonas de osificación para el maxilar superior, pero estas zonas están ligadas desde su aparición en un sistema único, el hueso maxilar superior. Sin embargo, la zona premaxilar conserva cierta individualidad fisiológica y patológica, pero que obedece más bien a su topografía que a su estructura anatómica o embrionaria.

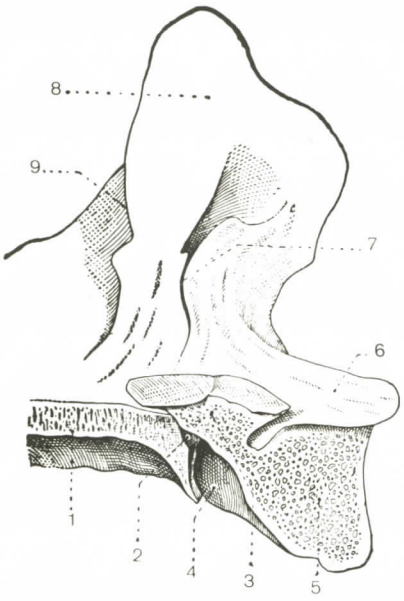

FIG. 227

Maxilar izquierdo del feto. Vista interna (según CADENAT).

1, lámina palatina del maxilar. — 2, conducto incisivo. — 3, seudohueso subvomeriano de Rambaud y Renault. — 4, fosa incisiva. — 5, hueso premaxilar. — 6, espolón nasal. — 7, porción nasal de la sutura incisiva. — 8, apófisis nasal del maxilar. — 9, surco lagrimal.

LABIO LEPORINO. — La cuestión de la independencia de la estructura de un hueso intermaxilar ha perdido mucho de su importancia. Por largo tiempo se ha querido buscar en la osteología de la región la explicación de la deformidad denominada labio leporino, como se puede ver en las ediciones anteriores de este tratado. Es indudable que esta malformación es únicamente explicable por un vicio de desarrollo embrionario; ahora bien, todos los embriólogos están de acuerdo en admitir que la región anterior de la cara se desarrolla como indica la figura 228; el primer arco braquial da dos yemas a cada lado, la yema yugal (mamelón maxilar superior de los autores) y la yema mandibular (maxilar inferior). Las dos yemas mandibulares se encuentran en la línea media para formar la mandíbula y el labio inferior; las yemas yugulares, por el contrario, no establecen contacto una con otra, pues otro mamelón, el frontal, desciende del polo cefálico del embrión y se interpone. El surco de separación corresponde al ojo y al conducto lagrimal.

La formación de la olfatoria, futura ventana nasal, divide el mamelón frontal en dos nasales externos laterales y otro nasal interno medio; este último es el único que contribuye a la formación del labio superior con los mamelones yugales.

El labio leporino, ausencia de soldadura entre los dos bosquejos embrionarios, tendrá, pues, por consecuencia, una hendidura lateral del labio y del hueso subyacente.

Hemos visto que se podían distinguir igualmente en el hueso maxilar superior una parte central, el premaxilar, que lleva normalmente los incisivos, y una parte lateral, el maxilar propiamente dicho, que lleva los demás dientes. Sin ninguna comprobación directa, razonando por simple analogía, se admite después de GOETHE que el mamelón nasal interno formaría los dos incisivos y el premaxilar y que el mamelón yugal formaría el maxilar y los otros dientes. Por esto en el labio leporino la hendidura pasará entre el incisivo y el canino y entre el premaxilar y el maxilar y seguirá el trayecto de la línea incisiva.

Por desgracia, los hechos patológicos desmienten esta hipótesis gratuita, ya que casi siempre hay por fuera de la hendidura un incisivo.

ALBRECHT comprueba este hecho importante, pero no descubre el error de lógica de GOETHE, no emprende ninguna investigación para comprobar sus conclusiones; inventa una nueva embriología cómoda que concuerde con la anatomía patológica. Para él el mamelón nasal externo desciende hasta el orificio bucal y forma el incisivo precanino y el hueso que

lo sostiene, lo que explica por qué hay fuera de la hendidura un incisivo, ¡una sutura ósea, marcada a propósito, es la única prueba en la que demuestra lo bien fundada que está su teoría!

Pronto los embriólogos, con KOLLIKER a la cabeza, se apresuraron a refutar esta embriología fantástica, aunque siempre sin ver el error fundamental, y volvieron a la insostenible teoría de GOETHE.

Desde entonces el círculo quedó cerrado: BIONDI, WARYNSKI, FAWCETT, INOUVE, FELBER, BRUNI, se esfuerzan en edificar una teoría exacta sobre estas premisas falsas, pero sin éxito entre el público médico, pues, falsa por falsa, la teoría de ALBRECHT es sin duda más cómoda.

Si se quiere comprender la patología de las malformaciones del labio leporino, hay que abandonar toda idea *a priori* y recordar solamente los hechos demostrados por:

A. *La embriología normal.* — El labio está formado únicamente por los mamelones nasales internos (entre las dos ventanas nasales) y yugales (por fuera y detrás de éstas).

B. *La anatomía normal.* — Existen dos puntos de osificación muy pronto reunidos. Uno da el premaxilar que sostiene los incisivos y, subiendo hasta el hueso nasal, rebasa muy claramente la ventana nasal, por consiguiente el territorio del mamelón nasal interno. El otro da el maxilar propiamente dicho y se eleva también hasta el hueso, rebasa el mamelón yugal e invade, por lo menos en parte, el mamelón nasal externo.

Por lo demás, la vascularización de la cara invade los diversos territorios sin preocuparse del origen embriológico de éstos.

C. *La lógica.* — La presencia o ausencia de un diente, el desarrollo de un hueso por uno o varios puntos de osificación, nada tienen que ver con la embriología ni con una malformación total de la región. A nadie se le ha ocurrido la idea de que las amputaciones congénitas sean debidas a la ausencia de soldadura de las epífisis de un hueso largo.

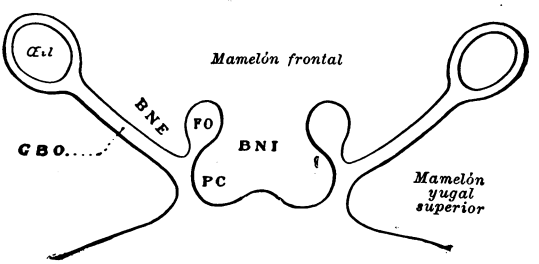

FIG. 228

Desarrollo de la región de la cara correspondiente al maxilar superior.

BNE, mamelón nasal externo. — BNI, mamelón nasal interno. — PG, proceso globular. — FO, fosita olfatoria. — GBO, canal bucoocular.

D. *La teratología.* — La ausencia de soldadura de los dos bosquejos embrionarios pone a los elementos que deben diferenciarse en su interior en una situación muy anómala, en particular a los huesos, que, como hemos visto, ocupan el territorio de varios mamelones. Estos toman una fisonomía muy diferente de la normal, como es posible darse cuenta de ello comparando los dos lados de un labio leporino unilateral (fig. 220). No hay, pues, que buscar entre lo normal y lo patológico más que homologías y no identidades.

Admitidos estos puntos y apelando lo menos posible a la hipótesis, se puede concebir con CADENAT la patogenia del labio leporino.

El labio leporino está constituido por la ausencia de soldadura entre el mamelón nasal interno y el mamelón yugal; esta ausencia de soldadura separa el punto premaxilar del punto maxilar. El punto premaxilar no puede desde entonces dar la apófisis nasal, la hendidura le impide extenderse en esta dirección y compensa este defecto dando una apófisis palatina media más gruesa que normalmente, lo que causa el desprendimiento del borde alveolar.

El punto de osificación maxilar superior tiene más sitio de lo que le corresponde normalmente, se extiende hacia delante con tanto mayor facilidad cuanto mayor es el riego vascular, pues los vasos laterales (infraorbitario, dental anterior) no pueden invadir como en estado normal la región media.

La lámina dental, órgano epitelial, independiente del hueso, ve por el hecho de la hendidura aumentar su longitud como la del borde libre labial.

No es extraño encontrar a veces tres incisivos, pues uno de ellos puede estar situado fuera de la hendidura, en la extensión anterior del maxilar en la parte incisiva del mamelón yugal.

Como puede verse, no hemos apelado a ninguna sutura, y los huesos, lejos de desempeñar un papel principal, desempeñan un simple papel pasivo; sin embargo, hemos mantenido aquí este capítulo porque su ausencia habría parecido extraña en este lugar habitual y nos

ha parecido interesante demostrar al estudiante los errores que puede motivar la intuición insuficientemente apoyada por la observación.

Variedades. — *El agujero suborbitario* es muy variable por su situación y forma; de ordinario se abre a un centímetro por debajo del borde orbitario, pero se le puede encontrar también entre los 4 y 12 milímetros. Si bien generalmente es circular, a veces toma la formal oval, con el diámetro mayor oblicuo casi siempre hacia arriba y adelante. Muchas veces lo hemos encontrado presentando la forma de una simple hendidura. Puede ser múltiple, pues no es raro el conducto orbitario con dos orificios. GRUBER ha encontrado hasta cinco orificios. Nosotros encontramos en un sujeto, con el punto correspondiente al agujero suborbitario, dos pequeñas hendiduras, situadas, la primera a 3 milímetros por debajo del borde orbitario,

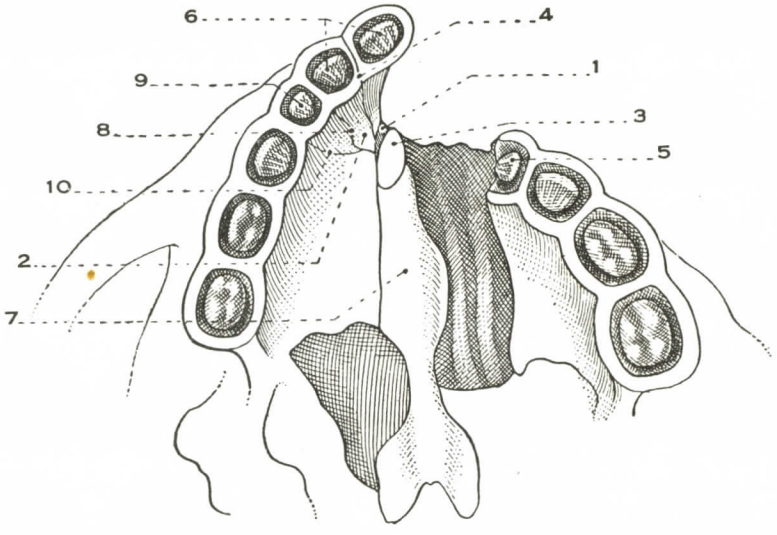

FIG. 229

Labio leporino unilateral total, según una pieza de la colección del Dr. Veau (según CADENAT).

1, agujero incisivo del lado enfermo, transformado en canal. — 2, apófisis palatina media (lado sano). — 3, apófisis palatina media (lado enfermo). — 4, sutura palatina. — 5, incisivo precanino. — 6, incisivos centrales. — 7, vómer extendido, tapando en parte la hendidura. — 8, sutura de Albrecht. — 9, incisivo lateral. — 10, sutura incisiva.

y la segunda a 11 milímetros por debajo de este mismo borde. — GRUBER ha descrito con el nombre de *espina cigomática externa* una pequeña eminencia que se desprende de la parte posterior de la apófisis piramidal y se dirige en seguida hacia atrás. Esta apófisis se une a veces con una espina ósea que se desprende de la apófisis cigomática del temporal. Así resulta formado el *arcus maxillo-temporalis infra-jugalis* de GRUBER, verdadero puente óseo colocado entre el temporal y el maxilar superior. — La porción de hueso maxilar que concurre a formar el conducto lagrimal puede constituir una pieza ósea distinta: el *hueso lagrimal anterior accesorio* (W. KRAUSE distingue dos), ya indicado por ROSENMULLER, y estudiado de nuevo por ROUSSEAU y por ZCHWEGL.

2. Hueso malar

El hueso malar, que se llama también *hueso cigomático, hueso yugal* o *pómulo,* está situado en la parte más externa de la cara, de la cual forma el límite lateral. Constituye un sólido arbotante colocado entre el maxilar superior y los tres huesos del cráneo que entran en la formación de la fosa temporal: el frontal, el ala mayor del esfenoides y la concha del temporal. Por su configuración general tiene el aspecto de un cuadrilátero, y por esto hemos de considerar en él *dos caras, cuatro bordes* y *cuadro ángulos:*

1.º Caras. — De las dos caras, una es *externa* y está en relación con los tegumentos; la otra es *interna* y mira hacia la fosa temporal:

a) *Cara externa.* — La cara externa, lisa y convexa, presta inserción a los dos músculos cigomáticos. El músculo orbicular de los párpados cubre su mitad superior pero sin adherirse a ella.

b) *Cara interna.* — La cara interna, cóncava, entra a la vez a formar parte de la fosa temporal y de la fosa cigomática. Presta inserción a unos cuantos manojos anteriores del músculo temporal.

2.º Bordes. — Los cuatro bordes del hueso malar se distinguen en anterosuperior, posterosuperior, anteroinferior y posteroinferior:

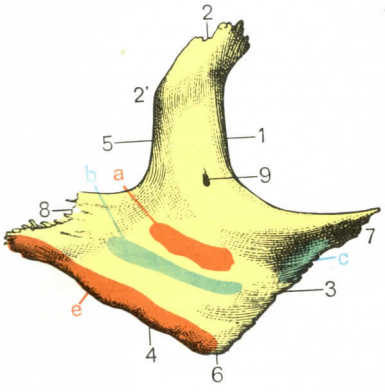

FIG. 230

Pómulo, cara externa (con las inserciones musculares).

1, borde anterosuperior u orbitario. — 2, borde posterosuperior o temporal, con 2', la apófisis marginal del hueso malar. — 3, borde anteroinferior. — 4, borde posteroinferior. — 5, ángulo superior. — 6, ángulo inferior. — 7, ángulo anterior. — 8, ángulo posterior. — 9, orificio anterior del conducto malar, abriéndose en la mejilla. *a*, superficie de inserción del cigomático menor. — *b*, superficie de inserción del cigomático mayor. — *c*, superficie de inserción del elevador propio del labio superior. — *e*, inserción del masetero.

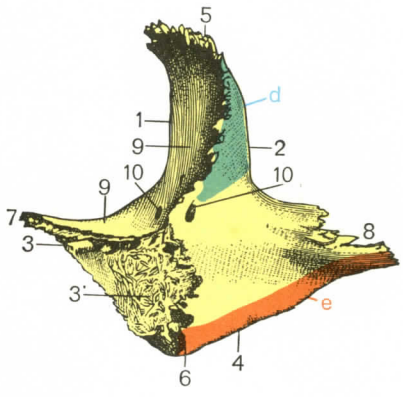

FIG. 231

Pómulo, cara interna (con las inserciones musculares).)

1, borde anterosuperior u orbitario. — 2, borde posterosuperior o temporal. — 3, borde anteroinferior, con 3', superficie rugosa para el maxilar superior. — 4, borde posteroinferior. — 5, ángulo superior, para la apófisis orbitaria del frontal. — 6, ángulo inferior. — 7, ángulo anterior. — 8, ángulo posterior, para la apófisis cigomática. — 9, 9, carilla superior o cóncava de la apófisis orbitaria, formando parte de la órbita. — 10, 10, conducto malar. *d*, inserciones del temporal. — *e*, inserciones del masetero.

a) *Borde anterosuperior.* — El borde anterosuperior, romo y regularmente cóncavo, forma parte del reborde de la órbita. Da nacimiento a una lámina ósea que parte de él casi en ángulo recto para dirigirse hacia atrás: es la *apófisis orbitaria*, que forma parte de la órbita por su cara superior o cóncava, y de la fosa temporal por su cara inferior o convexa. El borde libre de la apófisis orbitaria, finamente dentado, se articula a la vez con el maxilar superior y con el ala mayor del esfenoides. Entre las dos líneas de dentellones destinadas a esta doble articulación existe a menudo una pequeña porción no articular que limita por delante la hendidura esfenomaxilar (véase *Orbita*).

b) *Borde posterosuperior.* — El borde posterosuperior forma parte del contorno de la fosa temporal. Encontramos en él una porción horizontal y otra vertical, que se unen entre sí formando un ángulo ligeramente obtuso. En la porción vertical de este borde, y en su parte media, se encuentra una prolongación laminar, dirigida hacia atrás en sentido de la fosa temporal (fig. 230, 2'); llámase *apófisis marginal* del pómulo.

c) *Borde anteroinferior.* — El borde anteroinferior, casi rectilíneo, dentado en toda su extensión, se articula con el maxilar superior.

d) *Borde posteroinferior.* — El borde posteroinferior, grueso, rugoso y romo, continúa la dirección del arco cigomático. Presta inserción a los fascículos anteriores del músculo masetero.

3.° Angulos. — Son en número de cuatro:

α) El *ángulo superior* representa una pequeña columna ósea, cuya extremidad, dentellada, se articula con la apófisis orbitaria externa del frontal.

β) El *ángulo posterior,* igualmente dentellado, se articula con la apófisis cigomática del temporal.

γ) Los *ángulos anterior* e *inferior* se confunden uno y otro con el borde anteroinferior, para articularse juntos con la apófisis malar del maxilar superior.

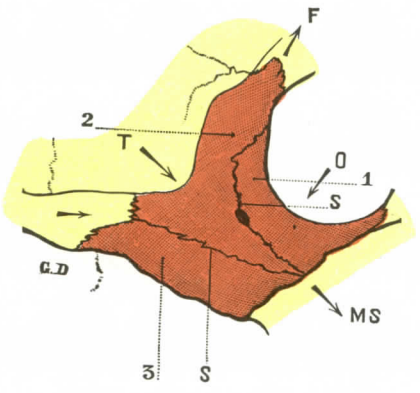

FIG. 232

Constitución teórica del hueso malar.

1, premalar. — 2, postmalar. — 3, hipomalar. — O, órbita. — T, fosa temporal. — F, frontal. — MS, maxilar superior. — S, S, sutura de las piezas malares.

Cuando se pone el cráneo en *norma verticalis* o *superior,* es decir, cuando se examina perpendicularmente a su bóveda, se ven o no los arcos cigomáticos.

Cuando son patentes, se habla de *frenocigia;* cuando están ocultos, de *criptocigia,* debida a un ensanchamiento de la región frontoparietal y a una reducción de la cara en anchura (véanse figs. 292 y 295).

4.° Conformación interior. — Casi enteramente formado por tejido compacto, puede decirse que el pómulo únicamente tiene tejido esponjoso, y aun en pequeña cantidad, en los puntos de mayor grosor. Este hueso es atravesado por un conducto, el *conducto malar,* el cual, empezando en la cara superior de la apófisis orbitaria, pronto se bifurca en el espesor del hueso, formando una **Y**, para abrirse a la vez en la cara externa del hueso y en su cara interna. Estos dos conductos secundarios (figs. 230, 9, y 231, 10'), que dan paso a filetes nerviosos procedentes de la rama orbitaria del maxilar superior, pueden denominarse, el uno *cigomatofacial* (el que va a la cara), y el otro *cigomatotemporal* (el que se abre en la fosa del temporal). No es raro encontrarlos independientes el uno del otro en toda su extensión, y en este caso se comprende que se han de encontrar también en la apófisis orbitaria dos agujeros en vez de uno.

Conexiones. — El pómulo se articula con cuatro huesos: por arriba, con el frontal; por abajo y delante, con el maxilar superior; por atrás, con el temporal; por atrás y adentro, con el ala mayor del esfenoides.

Inserciones musculares. — Cinco músculos se insertan en el pómulo, que son (figuras 230 y 231): 1.°, *en la cara externa* del hueso, el cigomático menor *(a),* el cigomático mayor *(b)* y el elevador propio del labio superior *(c);* 2.°, *en la cara interna,* el temporal *(d);* 3.°, *en el borde posteroinferior,* el masetero *(e).*

Desarrollo. — La mayoría de los anatomistas hacen derivar equivocadamente el pómulo de un solo punto de osificación. QUAIN y KŒLLIKER admiten dos puntos. RAMBAUD y RENAULT representan tres puntos de osificación, uno para la porción cigomática del hueso y dos para la porción orbitaria.

Estos tres puntos de osificación son muy visibles al final del segundo mes, pero no están totalmente soldados hasta el quinto.

Teóricamente, el pómulo se compone de tres piezas óseas, que son: 1.°, una pieza anterior o *premalar;* 2.°, una pieza posterior, situada por detrás de la precedente, o *postmalar;*

3.º, una pieza inferior o *hipomalar,* correspondiente a la parte inferior del hueso. La figura 232 indica claramente la situación y relaciones respectivas de estas tres piezas esqueléticas.

Variedades. — La anatomía anormal confirma por completo esta multiplicidad de los centros de osificación del pómulo. En efecto, en algunos sujetos se ha encontrado el pómulo dividido por una sutura transversal en dos porciones distintas: una porción superior y una porción inferior. En ciertos cuadrumanos esta disposición persiste toda la vida, según ha hecho notar DARWIN. Su frecuencia, evaluada en 0,35 por 100 en los rusos, alcanzaría 7 por 100 en los japoneses (hueso japonés), según las investigaciones de HILGENDORF. DE LORENZI hace notar que la división del pómulo se encuentra más frecuentemente en los cráneos prognatos que no pertenecen a la raza aria. SPIX ha comprobado en un sujeto tres piezas distintas en el pómulo. Dos casos de desarrollo incompleto de los huesos malares y de los arcos cigomáticos ha observado ZUCKERKANDL. — Pueden encontrarse huesos wormianos (W. KRAUSE) a nivel de la articulación temporomalar y a nivel de la porción anterior de la hendidura esfenomaxilar. — La apófisis marginal varía mucho en altura y extensión.

3. Huesos propios de la nariz

Situados a cada lado de la línea media, los dos huesos propios de la nariz ocupan el espacio comprendido entre el frontal y las dos apófisis ascendentes del maxilar superior. Cada uno de ellos tiene la forma de una lámina cuadrilátera, algo más ancha por abajo que por arriba. Encontramos, pues, en este hueso, *dos caras* y *cuatro bordes.*

1.º Caras. — De las dos caras, una es anterior y la otra posterior.

α) La *cara anterior,* convexa en sentido transversal y ligeramnte cóncava en sentido vertical, está cubierta en toda su extensión por el músculo piramidal.

β) La *cara posterior,* cóncava en sentido transversal, forma parte de las fosas nasales y se ven en ella numerosos surcos para vasos y nervios.

2.º Bordes. — Los cuatro bordes se distinguen en *superior, inferior, externo* e *interno.*

α) El *borde superior,* fuertemente dentellado, constituye la parte más gruesa del hueso. Se articula con el borde anterior del frontal.

β) El *borde inferior,* un poco más ancho, muy delgado y muy irregular, se une con los cartílagos laterales de la nariz. De ordinario presenta una pequeña escotadura (fig. 233, 2') para el paso del nervio nasolobular.

γ) El *borde externo,* cortado a bisel a expensas de la lámina interna del hueso, se articula con la rama ascendente del maxilar superior.

δ) El *borde interno,* por último, muy grueso y rugoso (fig. 235), se articula con el del lado opuesto en la mayor parte de su extensión. En la parte más superior, cerca del borde superior, se articula también con la espina nasal del frontal y la lámina perpendicular del etmoides.

3.º Conformación interior. — Los huesos propios de la nariz están casi enteramente formados por tejido compacto. Con cierta frecuencia se ve que los atraviesa un conducto, casi perpendicularmente a su superficie, que sirve para dar paso a un vaso.

Conexiones. — Cada uno de los huesos propios de la nariz se articula con cuatro huesos: 1.º, por dentro, con su homónimo del lado opuesto; 2.º, por fuera, con la rama ascendente del maxilar superior; 3.º, por arriba, con el frontal y con el etmoides.

Inserciones musculares. — El hueso nasal presta inserción únicamente a un músculo, el piramidal (fig. 233, *a*). Sin embargo, sucede a veces que se insertan en él algunas fibras del elevador común del ala de la nariz y del labio superior.

Desarrollo. — Cada uno de los huesos propios de la nariz se desarrolla por un solo punto de osificación, el cual puede aparecer a mediados del tercer mes de la vida intrauterina.

Variedades. — En la región de los huesos propios de la nariz se encuentran a veces pequeños huesos supernumerarios. Hemos tenido ocasión de ver en dos sujetos una pequeña pieza ósea colocada entre el frontal y el borde superior de los huesos de la nariz *(hueso supernumerario subnasal)*. Estos pequeños huesos pueden desarrollarse entre los dos huesos nasales *(hueso supernumerario internasal)*, como lo ha observado HYRTL, o también a lo largo del borde inferior *(hueso supernumerario subnasal)*, como lo ha notado MAYER. — Puede suceder que los dos huesos propios de la nariz se suelden en la línea media formando una sola

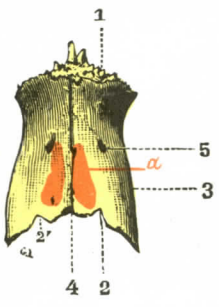

FIG. 233

Huesos propios de la nariz vistos por su cara anterior.

1, borde superior. — 2, borde inferior, con 2', escotadura para el nervio nasolobular. — 3, borde externo. — 4, borde interno. — 5, agujero vascular. — *a*, superficie de inserción del músculo piramidal.

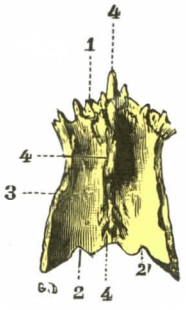

FIG. 234

Huesos propios de la nariz vistos por su cara posterior.

1, borde superior. — 2, borde inferior, con 2', escotadura para el nervio nasolobular. — 3, borde externo que se articula con el maxilar superior. — 4, 4, 4, borde interno, articulado con el del lado opuesto.

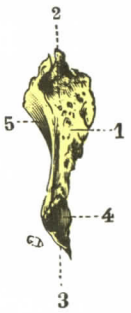

FIG. 235

Hueso propio de la nariz del lado derecho, visto por su borde interno.

1, borde interno, grueso y rugoso, para articularse con el del lado opuesto. — 2, borde superior. — 3, borde inferior. — 4, cara posterior, formando parte de las fosas nasales. — 5, cara anterior.

pieza ósea, disposición que es normal en el chimpancé desde la edad de dos años, en el gorila y en los pitecos más pronto todavía. — Según HYRTL, esta soldadura se produce relativamente más pronto en los hotentotes. BROCA, examinando veintisiete esqueletos de adultos tomados al azar, ha encontrado la fusión de los dos huesos nasales en cinco sujetos, y precisamente estos cinco pertenecen a la raza negra.

4. Unguis

El hueso unguis (figs. 236 y 237), llamado también *hueso lagrimal,* es una pequeña laminilla ósea situada en la parte anterior de la cara interna de la órbita, en donde ocupa el espacio circunscrito entre el maxilar superior, el frontal y el etmoides. Se consideran en él *dos caras* y *cuatro bordes.*

1.° Caras. — Las dos caras se distinguen, según su orientación, en *externa* e *interna.*

a) *Cara externa.* — La cara externa (fig. 236) presenta en su parte media una cresta vertical, la *cresta del unguis* o *cresta lagrimal;* termina hacia abajo por una pequeña apófisis en forma de gancho, la cual, articulándose con el maxilar superior, completa por fuera el orificio superior del conducto nasal; en ella se inserta el tendón reflejo del orbicular de los párpados. La cresta lagrimal divide la cara externa del unguis en dos porciones, una anterior y otra posterior: la porción posterior, uniformemente plana, continúa la dirección del hueso plano del etmoides; la porción anterior tiene la forma de canal y se une por delante con el canal que

hemos encontrado ya en el borde posterior de la apófisis ascendente del maxilar superior, para constituir el *canal lacrimonasal,* el cual está ocupado por el saco lagrimal (véase *Orbita*).

b) *Cara interna.* — La cara interna (fig. 237) tiene numerosas rugosidades y algunos surcos vasculares. En su parte media se encuentra un canal vertical que se corresponde con la cresta de la cara precedente. La porción de hueso que está por delante de este canal forma parte de la pared externa de las fosas nasales. La porción que está por detrás se aplica sobre las masas laterales del etmoides, completando así las celdillas óseas de esta región.

2.º Bordes. — Los cuatro bordes del unguis son irregulares y muy delgados.

α) El *borde superior* se articula con la apófisis orbitaria interna del frontal.

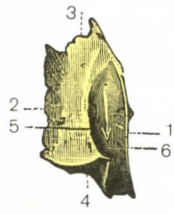

FIG. 236

Unguis, cara externa.

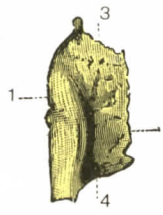

FIG. 237

Unguis, cara interna.

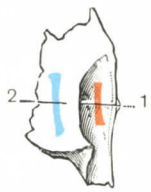

FIG. 238

Unguis visto por fuera, con las inserciones musculares.

1, borde anterior. — 2, borde posterior. — 3, borde superior. — 4, borde inferior. — 5, cresta lagrimal. — 6, canal lacrimonasal.

(Para la significación de las cifras, véase el texto correspondiente.)

β) El *borde inferior* completa en parte del conducto nasal y desciende a veces hasta encontrar la concha inferior.

γ) El *borde posterior* se articula con el hueso plano del etmoides.

δ) El *borde anterior* se une a la apófisis ascendente del maxilar superior.

3.º Conformación interior. — El unguis está exclusivamente formado por tejido compacto.

Conexiones. — El unguis se articula con cuatro huesos: 1.º, por arriba, con el frontal; 2.º, por atrás, con el etmoides; 3.º, por delante, con el maxilar superior; 4.º, por abajo, con la concha inferior.

Inserciones musculares. — Unicamente dos músculos se insertan en el unguis (figura 238): 1.º, en la cresta lagrimal, el tendón reflejo del orbicular de los párpados (1); 2.º, inmediatamente detrás de esta cresta, el músculo de Horner (2).

Desarrollo. — El unguis se desarrolla por un solo punto de osificación, el cual aparece de ordinario al tercer mes de la vida fetal.

Variedades. — Se ven casos en los cuales los unguis son muy pequeños y hasta pueden llegar a faltar por completo; entonces, el conducto lacrimonasal está formado en su totalidad por el maxilar, al cual puede añadirse, pero esto es muy raro, el etmoides (SŒMMERING). — También puede suceder que falte la cresta del unguis o más simplemente su gancho terminal (SŒMMERING). — En un caso observado por GRUBER, el unguis no existía y estaba reemplazado por una serie de laminillas óseas procedentes de los huesos inmediatos. HYRTL ha encontrado el unguis formado por dos piezas unidas entre sí por una sutura vertical. — Alguna vez se encuentra también por delante del unguis una pieza supernumeraria, el *hueso lagrimal accesorio* de ROUSSEAU, pero esta formación supernumeraria corresponde al maxilar superior. — Tal vez en algún caso el unguis no tenga ninguna relación de contacto con el hueso plano, por haberse

interpuesto entre estas dos piezas óseas el frontal y el maxilar superior, disposición que es la normal en el gorila y el chimpancé.

5. Huesos palatinos

Los huesos palatinos (fig. 239), como los maxilares superiores, de los cuales parecen ser la continuación hacia atrás, ocupan la parte más posterior de la cara: concurren a la formación de la bóveda palatina, de las fosas nasales, de la órbita y de la fosa pterigomaxilar. Se componen fundamentalmente de dos porciones o *láminas* que se sueldan en ángulo recto, y de las cuales una, la *porción horizontal,* se dirige hacia dentro, al paso que la otra, la *porción vertical,* se dirige hacia arriba.

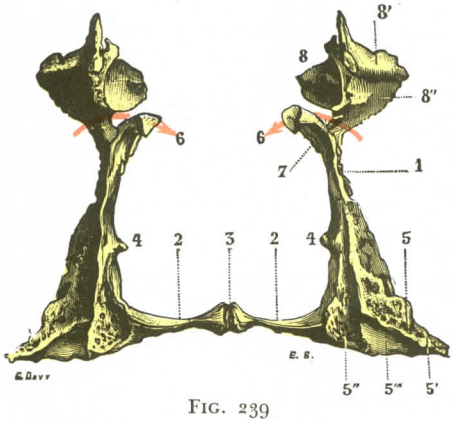

FIG. 239

Los dos palatinos en posición normal, vistos por la parte posterior.

1, porción vertical. — 2, porción horizontal. — 3, articulación, en la línea media, de las porciones horizontales de los dos palatinos. — 4, 4, cresta inferior de la cara interna. — 5, apófisis piramidal, con sus tres carillas; dos laterales rugosas (5', 5''), para articularse con las dos alas de la apófisis pterigoides, y una media, cóncava y lisa (5'''), para completar la fosa pterigoidea. — 6, 6, escotadura palatina. — 7, apófisis esfenoidal. — 8, apófisis orbitaria, con: 8', 8'', dos carillas lisas formando parte, la primera, de la órbita; y la segunda, de la fosa pterigomaxilar.

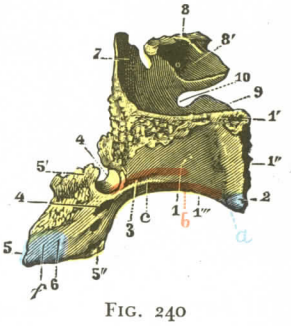

FIG. 240

Cara inferior del palatino derecho.

1, cara inferior de la porción horizontal, con 1', su borde anterior articulándose con la apófisis palatina del maxilar superior; 1'', su borde interno articulándose con el palatino del lado izquierdo; 1''', su borde posterior libre. — 2, espina nasal posterior. — 3, cresta prestando inserción al músculo periestafilino externo. — 4, conducto palatino posterior, con sus conductos accesorios. — 5, apófisis piramidal, con 5', su porción rugosa articulándose con el ala externa de la apófisis pterigoides; 5'', rugosidades que se articulan con el ala interna de la misma apófisis. — 6, porción lisa, que presta inserción al pterigoideo externo. — 7, porción vertical del palatino. — 8, apófisis orbitaria, con 8', seno palatino. — 9, apófisis esfenoidal. — 10, escotadura palatina.

b, inserciones del faringostafilino. — *c*, inserciones del peristafilino externo. — *f*, inserciones del pterigoideo externo.

1.º Porción horizontal. — La porción horizontal (fig. 239, 2) tiene la forma de un cuadrilátero un poco más prolongado en sentido transversal que en el anteroposterior. En ella debemos considerar *dos caras* y *cuatro bordes:*

A. CARAS. — Las dos caras se distinguen en superior e inferior. La *cara superior,* lisa y ligeramente cóncava de dentro a fuera, forma parte del suelo de las fosas nasales. La *cara inferior,* un poco irregular, constituye la porción más posterior de la bóveda palatina.

B. BORDES. — Los cuatro bordes, a su vez, se distinguen, por su situación, en externo, interno, anterior y posterior. El *borde externo* se confunde con el borde anterior de la porción vertical. El *borde interno,* rugoso y finamente dentellado, se une con el borde homólogo del palatino del lado opuesto, formando, por el lado de las fosas nasales, un pequeño canal en el cual se aloja el vómer. El *borde anterior,* muy

delgado y rugoso, se articula con el borde posterior de la apófisis palatina del maxilar superior. El *borde posterior* es delgado, cortante y cóncavo hacia atrás; consti-

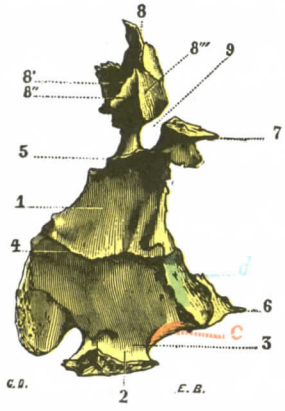

FIG. 241

Palatino, cara interna.

1, porción vertical.—2, porción horizontal.—3, ángulo de unión de estas dos porciones.—4, cresta inferior, que limita por arriba el meato inferior.—5, cresta superior, que limita por arriba el meato medio.—6, apófisis piramidal.—7, apófisis esfenoidal.—8, apófisis orbitaria con tres carillas rugosas 8, 8', 8'', 8''', articulándose: 8', con el maxilar superior; 8'', con el etmoides; 8''', con el esfenoides.—9, escotadura palatina.
c, inserción del peristafilino externo. — *d*, inserción del constrictor superior de la faringe.

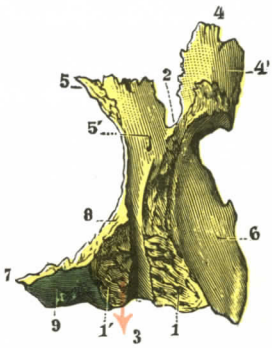

FIG. 242

Palatino, cara externa.

1, 1'', rugosidades para el maxilar superior. — 2, escotadura palatina. — 3, canal que contribuye a formar el conducto palatino posterior. — 4, apófisis orbitaria, con 4', carilla que forma parte de la órbita. — 5, apófisis esfenoidal, con 5', carilla lisa, que forma el fondo de la fosa pterigomaxilar. — 6, superficie que contribuye a cerrar el orificio del seno maxilar. — 7, apófisis piramidal. — 8, superficie rugosa que se articula con el ala externa de la apófisis pterigoides. — 9, superficie que presta inserción al pterigoideo externo.

tuye el límite, por este lado, de la fosa nasal correspondiente y presta inserción al velo del paladar. Al unirse con el del lado opuesto en la línea media, este borde forma una pequeña apófisis a modo de espina, que se dirige hacia atrás y arriba: es la *espina nasal posterior* (fig. 240, 2); frecuentemente está poco desarrollada.

2.º Porción vertical. — La porción vertical es rectangular como la precedente, y, por tanto, hallamos en ella *dos caras* y *cuatro bordes:*

A. CARAS. — Las dos caras son una *interna* y otra *externa:*

a) *Cara interna.* — La cara interna (figura 241) forma parte de la pared externa de las fosas nasales. Encontramos en ella dos crestas anteroposteriores: 1.º, una superior, muy corta, situada en el mismo pedículo de la apófisis orbitaria; se articula con el cornete medio; en la *cresta turbinal superior;* 2.º, la otra, inferior, más desarrollada que la primera, ocupa toda la longitud del hueso y presta inserción al borde superior de la concha inferior: es la *cresta turbinal inferior.* La superficie más o menos regularmente plana que se encuentra entre estas dos crestas forma parte del meato medio de las fosas nasales. La superficie, igual-

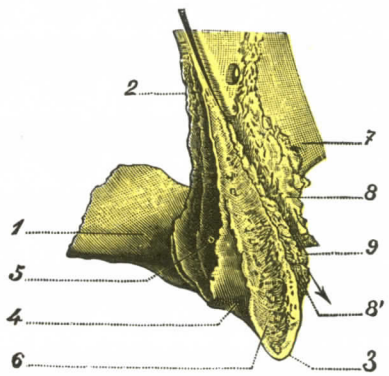

FIG. 243

La apófisis piramidal del palatino, parte posteroexterna (lado derecho).

1, porción horizontal. — 2, porción vertical — 3, apófisis palatina, con su carilla media. — 4, 5 y 6, sus dos carillas laterales interna y externa. — 7, cara externa. — 8, 8', rugosidades para el maxilar superior. — 9, canal que contribuye a formar el conducto palatino posterior.

mente plana, lisa o ligeramente cóncava, que se encuentra por debajo de la cresta inferior, constituye parte del meato inferior.

b) *Cara externa.* — En la cara externa (fig. 242) encontramos, por delante y por detrás, dos superficies rugosas que se adaptan, la anterior contra la cara interna del maxilar superior, y la posterior contra la apófisis pterigoides. Entre estas dos superficies rugosas se encuentra una tercera que no es articular y constituye por arriba el fondo de la fosa pterigomaxilar. Hacia abajo, esta superficie forma un canal vertical (raras veces un conducto completo), el cual, uniéndose con un canal análogo que se encuentra en la tuberosidad del maxilar, constituye un verdadero conducto, el *conducto palatino posterior.*

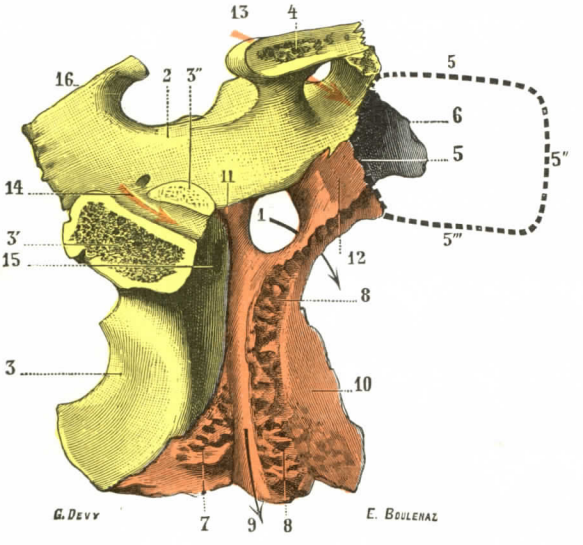

FIG. 244

Relaciones del esfenoides con el palatino para demostrar cómo se forma el agujero esfenopalatino.

1, agujero esfenopalatino.—2, cuerpo del esfenoides.—3, apófisis pterigoides. 3', 3'', sección del ala mayor del esfenoides a nivel del agujero redondo mayor.—4, sección del ala menor.—5, 5', 5'', 5''', línea de puntos que indica los contornos del hueso plano del etmoides.—6, pico del esfenoides.—7, 8, rugosidades para el maxilar superior.—9, canal que contribuye a formar el conducto palatino posterior.—10, porción que se aplica contra el orificio del seno maxilar.—11, apófisis esfenoidal.—12, apófisis orbitaria.—13, agujero óptico.—14, agujero redondo mayor.—15, conducto vidiano.—16, lámina cuadrilátera del esfenoides.

B. BORDES. — Los cuatro bordes de la porción vertical del palatino se distinguen en *anterior, posterior, inferior* y *superior.*

a) *Borde anterior.* — El borde anterior es muy delgado y se aplica contra la cara interna del maxilar. De su parte media sale una lengüeta más o menos desarrollada, que limita la entrada del seno maxilar, cubriendo la parte posterior de este orificio.

b) *Borde posterior.* — El borde posterior es igualmente muy delgado y se articula con la cara interna de la apófisis pterigoides.

c) *Borde inferior.* — El borde inferior se confunde con el borde externo de la porción horizontal anteriormente descrita. De la arista resultante de esta fusión de las dos porciones del palatino se desprende una robusta apófisis, la *apófisis piramidal del palatino* (fig. 242, 7), que se dirige hacia atrás y un poco hacia fuera, en dirección del espacio que queda libre por la separación de las dos alas de la apófisis pterigoides. Por lo demás, dicha apófisis llena este espacio. En la parte posterior de la apófisis piramidal encontramos tres carillas distintas (figura 243): dos carillas laterales, rugosas, destinadas a articularse con las dos alas de la apófisis pterigoides, y otra carilla media o intermedia, lisa y cóncava, que completa por arriba la fosa pterigoidea. *Por delante y por fuera* de la apófisis piramidal se encuentra una superficie rugosa que se articula con la tuberosidad del maxilar superior. *Por abajo* y *por dentro* de esta misma apófisis encontramos uno o dos pequeños agujeros, que son los orificios inferiores de los dos conductos llamados *conductos palatinos accesorios,* que por otra parte empiezan unas veces dentro del conducto palatino posterior y otras directamente dentro de la fosa pterigomaxilar.

d) *Borde superior.* — El borde superior de la porción vertical del palatino (figura 245), muy irregular, presenta: 1.º, en su parte media, una escotadura profunda,

la *escotadura palatina;* 2.º, por delante de esta escotadura, una apófisis voluminosa, la *apófisis orbitaria,* así denominada porque se dirige hacia la órbita; 3.º, por detrás, otra apófisis que corresponde al esfenoides y que por este hecho se denomina apófisis esfenoidal. Estudiemos sucesivamente cada uno de estos distintos elementos.

α) La *escotadura palatina* está comprendida entre las dos apófisis precitadas. Por arriba está en relación inmediata con el cuerpo del esfenoides, que descansa sobre ella y que, cerrándola por arriba, la transforma en agujero, *agujero esfenopalatino* (fig. 244, 1). El agujero esfenopalatino comunica la fosa pterigomaxilar con las fosas nasales; deja pasar el nervio esfenopalatino y los vasos homónimos.

β) La *apófisis orbitaria* (fig. 245, 4), situada delante de la escotadura palatina, relativamente voluminosa, se dirige oblicuamente hacia arriba, hacia delante y afuera. Está unida al borde superior del hueso por una especie de pedículo estrecho

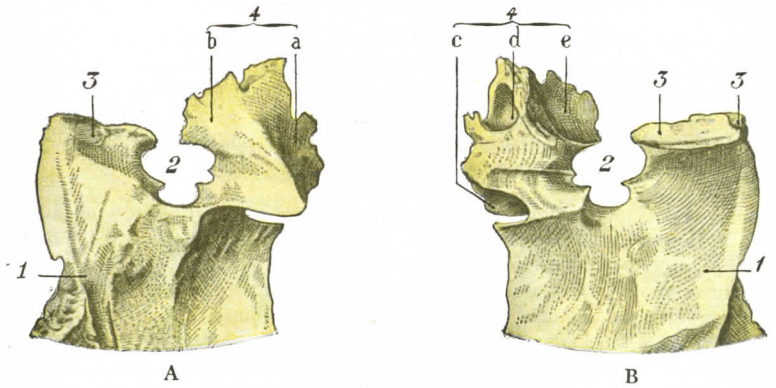

FIG. 245

El borde superior de la porción vertical del palatino: A, visto por fuera; B, visto por dentro.

1, porción vertical del palatino, vista por la cara externa. — 1', la misma, vista por su cara interna. — 2, escotadura palatina. — 3, apófisis esfenoidal, con 3', su carilla articular para el cuerpo del esfenoides. — 4, apófisis orbitaria, con: *a*, su carilla lisa para el suelo de la órbita; *b*, su segunda carilla lisa para la fosa pterigomaxilar; *c*, su carilla articular anterior para el maxilar superior; *d*, su carilla articular media para el etmoides; *e*, su carilla articular para el esfenoides.

y como torcido que limita por debajo la pequeña cresta, señalada anteriormente, sobre la que se articula el cornete medio. Presenta en su *lado externo* dos pequeñas caras *lisas,* de las cuales una, anterior, más o menos horizontal, forma la parte más posterior del suelo de la órbita, y la otra, externa, inclinada hacia abajo y atrás, forma parte de la fosa pterigomaxilar. Estas dos carillas están separadas entre sí por un borde romo que contribuye a formar la hendidura esfenomaxilar. En su *lado interno,* esta misma apófisis presenta otras tres carillas, esta vez *articulares,* destinadas a unirse: 1.º, la anterior, con el maxilar superior; 2.º, la posterior, con el esfenoides; 3.º, la media o interna, con la parte posterior de las masas laterales del etmoides. Con respecto a su *constitución anatómica,* a menudo encontramos en la apófisis orbitaria del palatino una o varias cavidades llamadas *celdillas palatinas* o *seno palatino.* Estas cavidades, muy variables en su número y dimensiones, se adaptan, para completarlos, unas veces a las semiceldillas etmoidales correspondientes y otras al seno esfenoidal.

γ) La *apófisis esfenoidal* (fig. 245, 3), situada por detrás de la escotadura palatina, y siempre menos desarrollada que la apófisis orbitaria, es una especie de lámina cuadrangular que, encorvándose casi en ángulo recto sobre la porción vertical que le sirve de base, se dirige oblicuamente hacia arriba, adentro y atrás. Podemos considerarle dos caras, una superior y otra inferior. Su cara inferior o inferointerna forma parte de la bóveda de las fosas nasales. Su cara superior o supero-

externa se aplica contra la base de la apófisis pterigoides y forma, con esta última pieza ósea, el *conducto pterigopalatino,* por el cual pasan el nervio y los vasos del mismo nombre.

3.º Conformación interior. — El palatino está casi enteramente constituido por tejido compacto; unicamente la apófisis piramidal contiene tejido esponjoso.

Conexiones. — El palatino se articula con seis huesos: 1.º, el palatino del lado opuesto; 2.º, el maxilar superior; 3.º, el esfenoides; 4.º, el etmoides; 5.º, la concha inferior; 6.º, el vómer.

Inserciones musculares. — En el palatino se insertan seis músculos, que son (figuras 239, 240, 242 y 243): 1.º, en la *porción horizontal,* el palatostafilino o ácigos de la úvula *(a),* el faringostafilino *(b),* el peristafilino externo *(c);* 2.º, en la *porción vertical,* el constrictor superior de la faringe *(d),* el pterigoideo interno *(e)* y el pterigoideo externo *(f).*

Desarrollo. — El palatino se desarrolla por dos puntos de osificación primitivos, que aparecen hacia los cuarenta y cinco días (RAMBAUD y RENAULT). De estos dos puntos, el *posterior* forma la apófisis piramidal y la porción de la lámina vertical que se encuentra por detrás de la escotadura palatina; el *anterior* forma la parte restante del hueso, a excepción de la apófisis esfenoidal y de la orbitaria. Estas últimas apófisis provienen de dos centros epifisarios complementarios, los cuales aparecen mucho más tarde.

Variedades. — Las anomalías del palatino son raras. Se han indicado las siguientes: 1.º, ausencia de la apófisis piramidal, suplida, en este caso, por una apófisis similar desprendida del maxilar superior (SŒMMERING); 2.º, ausencia de la apófisis orbitaria, siendo entonces reemplazada, unas veces por una apófisis procedente del maxilar superior y otras veces por una pieza supernumeraria del etmoides (SŒMMERING); 3.º, reunión, por una sutura anormal, de la porción vertical y de la porción horizontal (HYRTL); 4.º, no reunión en la línea media de las dos porciones horizontales e interposición entre ellas de una lámina ósea procedente de la apófisis palatina del maxilar superior y formando la espina nasal posterior (HYRTL). — Algunas veces se encuentra, y nosotros hemos visto de ello un ejemplo, una lengüeta ósea extendida desde la parte posterior de la apófisis orbitaria al borde anterior de la apófisis esfenoidal, convirtiendo en agujero la escotadura palatina. Este agujero, formado por completo a expensas del palatino, representa el agujero esfenopalatino. En algunos casos se encuentra un agujero y, debajo de éste, una escotadura sobre la que descansa el cuerpo del esfenoides. Hay entonces dos agujeros superpuestos.

6. Concha o cornete inferior

La concha inferior (figs. 246 y 247) es un hueso par situado en la parte inferior de las fosas nasales. Tiene la forma de una lámina ósea, que se aplica en su borde superior contra la pared externa de la fosa nasal, circunscribiendo por debajo de ella el meato inferior. Por razón de su forma podemos considerar en este hueso *dos caras, dos bordes* y *dos extremos.*

1.º Caras. — Las dos caras se distinguen, lo mismo que en las conchas superior y media, en externa e interna:

a) *Cara interna.* — La cara interna (fig. 246), convexa, mira hacia el tabique de las fosas nasales. Por arriba es lisa, pero por abajo presenta rugosidades y algunos surcos vasculares, siempre muy marcados.

b) *Cara externa.* — La cara externa (fig. 247) mira hacia fuera, es cóncava y menos rugosa que la precedente. Limita por dentro el meato inferior.

2.º Bordes. — De los dos bordes, uno es inferior y el otro superior:

a) *Borde inferior.* — El borde inferior, ligeramente convexo y más grueso en su parte media que en las dos extremidades, es libre dentro de la fosa nasal.

b) *Borde superior.* — El borde superior, más delgado, está adherido a la parte externa de la fosa nasal; corresponde a la vez a la cara interna del maxilar superior y a la porción vertical del palatino. A lo largo de este borde encontramos tres prolongaciones o apófisis, que de delante atrás son: 1.°, la *apófisis lagrimal* o *nasal* (figura 246, 5), pequeña laminilla cuadrilátera y delgada que completa por abajo y atrás el conducto nasal, articulándose a la vez con los dos labios del canal nasal y con el unguis; 2.°, la *apófisis maxilar* o *auricular* (fig. 247, 7), mucho más ancha que la precedente, la cual se dirige hacia abajo y se aplica contra la parte inferior del orificio del seno maxilar, estrechando proporcionalmente este orificio; 3.°, la *apófisis etmoidal* (figs. 246 y 247, 6), situada un poco por detrás de la apófisis maxilar; se dirige hacia arriba y atrás y se continúa con la apófisis unciforme del etmoides. La lámina ósea que resulta de la unión de estas dos apófisis se corres-

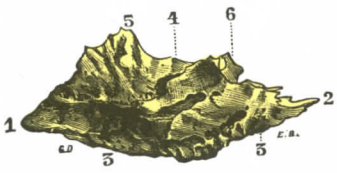

FIG. 246

Concha inferior, cara interna o convexa.

1, extremidad anterior.—2, extremidad posterior.—3, 3, borde inferior.—4, borde superior.—5, apófisis nasal.—6, apófisis etmoidal para la apófisis unciforme del etmoides.

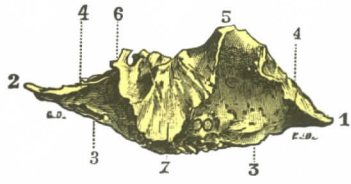

FIG. 247

Concha inferior, cara externa o cóncava.

1, extremidad anterior.—2, extremidad posterior.—3, 3, borde inferior.—4, 4, borde superior.—5, apófisis nasal.—6, apófisis etmoidal.—7, apófisis auricular.

ponde con la abertura del seno maxilar y modifica naturalmente esta abertura en su forma y dimensiones (véase tomo III, *Fosas nasales*).

3.° Extremos. — Los dos extremos de la concha inferior se distinguen en anterior y posterior: el *extremo anterior* se articula con el maxilar superior, y el *extremo posterior con el palatino.* Uno y otro se aplican sobre las crestas anteroposteriores que hemos indicado ya al describir estos dos huesos. Los dos extremos de la concha inferior son angulosos y terminan en punta; siempre se distingue el posterior por ser más afilado que el anterior.

4.° Conformación interior. — La concha inferior está enteramente formada por tejido compacto.

Conexiones. — La concha inferior se articula con cuatro huesos por arriba, con el etmoides y el maxilar superior; por delante, con el unguis, y por detrás, con el palatino.

Desarrollo. — Se desarrolla por un solo punto de osificación, que aparece muy tarde, en el cuarto o quinto mes después del nacimiento.

Variedades. — Puede suceder que las conchas inferiores se hallen en el adulto enteramente soldadas, ya con el maxilar superior, ya con el etmoides. — En un sujeto observado por HYRT faltaban por completo.

7. Vómer

El vómer (fig. 248) es un hueso impar y medio, que constituye la parte posterior del tabique de las fosas nasales. Tiene la forma de una lámina cuadrilátera muy delgada y transparente en casi toda su extensión. Por consiguiente, podemos considerar en él *dos caras* y *cuatro bordes.*

1.º Caras. — Bastante regularmente planas, las dos caras del vómer están directamente cubiertas por la membrana pituitaria. Presentan algunos surcos, más o menos marcados según los sujetos, en los cuales se alojan vasos y nervios. Uno de estos surcos, más largo y ordinariamente más pronunciado que los otros, se dirige oblicuamente de arriba abajo y de atrás a delante y en él se aloja el nervio esfenopalatino interno.

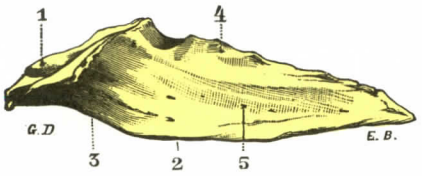

FIG. 248

Vómer visto por su lado derecho.

1, borde superior, formando canal para articularse con el esfenoides. — 2, borde inferior. — 3, borde posterior. — 4, borde anterior. — 5, cara lateral derecha.

2.º Bordes. — Los cuatro bordes (figura 248) se distinguen, según su situación, en *anterior, posterior, superior* e *inferior.*

a) *Borde posterior.* — El borde posterior (3), delgado y cortante, pero no articular, separa el uno del otro los dos orificios posteriores de las fosas nasales.

b) *Borde inferior.*—El borde inferior (2), igualmente muy delgado, pero rugoso en toda su extensión, penetra en la ranura que dejan entre sí, al unirse en la línea media, las dos porciones horizontales del palatino y las apófisis palatinas del maxilar superior.

c) *Borde anterior.* — Oblicuo hacia abajo y adelante (4), se articula por arriba con la lámina perpendicular del etmoides y se une por abajo con el cartílago del tabique.

d) *Borde superior.* — El borde superior (1), aplicado sobre la cresta de la cara inferior del cuerpo del esfenoides, presenta a este fin un canal anteroposterior, cuyos dos bordes, sumamente inclinados hacia fuera, constituyen las *alas del vómer* (figura 250, 4). Articulándose con el cuerpo del esfenoides, el borde superior del vómer deja un conducto medio y anterosuperior, *conducto esfenovomeriano,* por el cual pasa una rama arterial destinada al cuerpo del esfenoides y al cartílago del tabique. En la mayoría de los vómeres se encuentra un conducto vertical que, partiendo del canal superior o *esfenovomeriano,* desciende por el espesor del hueso y se abre en un punto del borde anterior, contra el cual viene a aplicarse el cartílago.

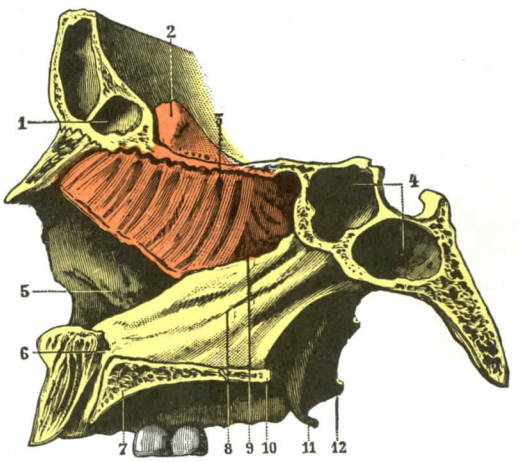

FIG. 249

El vómer en su lugar correspondiente visto en un corte vertical de la cara, ladeado un poco a la izquierda de la línea media.

1, seno frontal. — 2, apófisis crista galli. — 3, lámina perpendicular del etmoides. — 4, seno esfenoidal. — 5, concha inferior de la fosa nasal derecha. — 6, conducto palatino inferior. — 7, apófisis palatina del maxilar superior. — 8, vómer. — 9, su articulación con la lámina perpendicular del etmoides. — 10, espina nasal posterior. — 11 y 12, ala interna y ala externa de la apófisis pterigoides.

3.º Conformación interior. — En el adulto, el vómer está formado por una sola lámina de tejido compacto, resultante de la fusión en la línea media de dos laminillas óseas laterales. No obstante, estas dos laminillas primitivas son todavía distintas, en una extensión más o menos considerable, en la parte anterosuperior del hueso. Muchas veces sucede también que el borde anterior está formado por dos láminas óseas (fig. 250, 2 y 2'), separadas la una de la otra por un intersticio profundo.

En estado fresco, este intersticio está ocupado por una prolongación del cartílago del tabique.

Conexiones. — El vómer se articula con seis huesos (fig. 249): por arriba y atrás, con el esfenoides; por arriba y delante, con la lámina perpendicular del etmoides; por abajo y atrás, con los dos palatinos; por abajo y adelante, con los dos maxilares superiores. En estado fresco se articula también con el cartílago del tabique.

Desarrollo. — El vómer es primitivamente doble y se desarrolla por dos puntos de osificación, situados simétricamente a cada lado de la línea media y visibles ya a mitad del segundo mes de la vida intrauterina. En esta época se presentan bajo la forma de dos pequeñas laminillas de 3 milímetros de longitud por un milímetro de altura, aplicadas contra el cartílago vomeriano. Estas dos laminillas aparecen y se desarrollan, no a expensas del cartílago, como se ha creído durante mucho tiempo, sino en medio de la trama conjuntiva embrionaria.

Las dos láminas originales del vómer se sueldan por abajo a mediados del tercer mes y entonces representan una especie de canal, abierto hacia arriba, sobre el cual descansa el cartílago vomeriano. Los dos bordes de este canal, progresando en todos sentidos, alcanzan a la vez el esfenoides por arriba y el orificio posterior de las fosas nasales por atrás; pero al propio tiempo la soldadura de las dos láminas laterales ha progresado de un modo paralelo, empujando ante sí el cartílago.

Ya hemos dicho antes que en el adulto frecuentemente se encuentra, cerca del borde anterior del vómer, cierta separación de las dos hojas óseas entre las cuales se insinúa una prolongación *(prolongación caudal)* del cartílago del tabique.

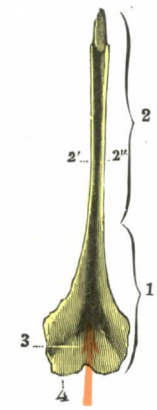

FIG. 250

Vómer visto por arriba.

1, borde superior. — 2, borde anterior, con 2', y 2'', sus dos láminas.—3, canal esfenovomeriano. — 4, alas del vómer.

Variedades. — No es raro encontrar que el vómer se inclina más o menos a derecha o a izquierda, presentando entonces, en vez de dos superficies planas, una cóncava y la otra convexa. Tampoco es raro encontrar interrumpida la continuidad de este hueso por un agujero más o menos grande, cerrado en vida por un cartílago (SŒMMERING). La separación de las dos láminas del vómer es bastante considerable a veces para que exista una cavidad espaciosa entre ellas (SŒMMERING). En ciertos saurios es normal la independencia absoluta de las dos láminas del vómer. A veces se encuentra, a cada lado del conducto *esfenovomeriano medio,* uno o más conductos *esfenovomerianos laterales,* formados a la vez por el cuerpo del esfenoides y las alas del vómer; estos dos conductos, cuando existen, sirven para dar paso a otros tantos vasos.

8. Maxilar inferior

Situado a la vez en la parte inferior y posterior de la cara, el maxilar inferior o mandíbula es un hueso impar, central y simétrico, que constituye por sí solo la mandíbula inferior. Para mayor claridad de la descripción, se le divide generalmente en dos partes: una parte media o *cuerpo* y dos extremos laterales o *ramas.*

1.º Cuerpo del maxilar. — El cuerpo del maxilar inferior tiene la forma de una herradura, cuya concavidad mira hacia atrás. Hemos de considerar en él dos caras, *anterior* y *posterior,* y dos bordes, *superior* e *inferior.*

a) *Cara anterior.* — La cara anterior (fig. 251) presenta en su parte media una línea vertical, indicio de la soldadura de las dos mitades del hueso: llámase *sínfisis mentoniana.* Esta línea, unas veces saliente y otras, por el contrario, deprimida en forma de surco, termina por abajo en una eminencia piramidal llamada *eminencia mentoniana.*

De cada lado de la eminencia mentoniana parte una línea saliente, *línea oblicua externa del maxilar,* la cual, cruzando la cara anterior del hueso diagonalmente, va a terminar en el borde anterior de la rama, prestando inserción a los músculos triangular de los labios, cuadrado de la barba y cutáneo.

Un poco por encima de esta línea, y aproximadamente a nivel del segundo premolar, se encuentra un orificio circular, el *agujero mentoniano,* por el cual pasan el nervio y los vasos mentonianos.

b) *Cara posterior.* — La cara posterior (figs. 252 y 253) del cuerpo del maxilar presenta en la línea media cuatro pequeñas eminencias designadas con el nombre de *apófisis geni.* Están dispuestas dos a dos y presentan inserción, las dos superiores, a los músculos genioglosos, y las dos inferiores, a los músculos genihioideos.

Como en la cara precedente, en la posterior se encuentra también una línea saliente y oblicua, la *línea oblicua interna* o *milohioidea,* la cual, lo mismo que la oblicua externa, va a confundirse por detrás con el borde anterior de la rama; esta línea presta inserción al músculo milohioideo.

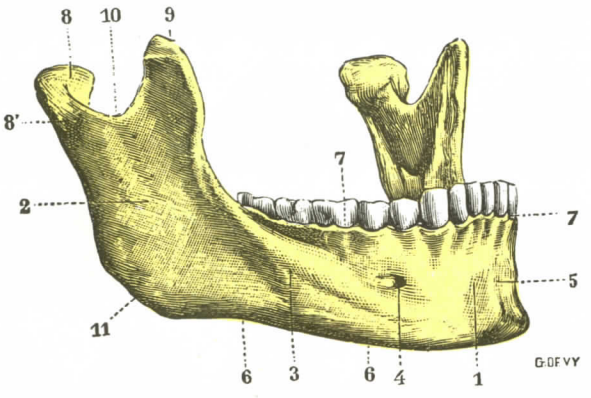

FIG. 251

Maxilar inferior, cara externa.

1, cuerpo del maxilar. — 2, su rama. — 3, 3, línea oblicua externa. — 4, agujero mentoniano. — 5, sínfisis mentoniana. — 6, 6, borde inferior. — 7, 7, borde superior o alveolar. — 8, cóndilo, con 8', su cuello. — 9, apófisis coronoides. — 10, escotadura sigmoides. — 11, ángulo de la mandíbula.

Por debajo de ella y a cada lado de las apófisis geni se encuentra una pequeña depresión transversal, la *fosita sublingual,* destinada, como indica su nombre, a prestar alojamiento a la glándula sublingual.

Por debajo de ella y a nivel de las dos o tres últimas muelas, existe una nueva depresión mucho más pronunciada que la anterior, la *fosita submaxilar,* en la cual se aloja en parte la glándula del mismo nombre.

c) *Borde superior.* — En el borde superior o *alveolar* del maxilar inferior se encuentran distintas cavidades, en las que se alojan las raíces de las piezas dentarias. Estas cavidades, llamadas *alvéolos dentarios,* tanto por su número como por su disposición general son enteramente análogas a los alvéolos ya descritos en el maxilar superior. RECLUS, cuyas mediciones sobre el particular han sido confirmadas por las de su discípulo MADELEINE PELLETIER, ha comprobado que el borde superior del cuerpo del maxilar es más largo a la derecha que a la izquierda esta diferencia, que por término medio es de 2 milímetros, alcanza en algunos sujetos hasta 6 milímetros. Resulta de esto que las piezas dentarias disponen, para desarrollarse, de menos espacio a la izquierda que a la derecha, y así se comprende la mayor frecuencia de los accidentes dentarios con motivo de la erupción de la muela del juicio del lado izquierdo.

d) *Borde inferior.* — El borde inferior, redondeado y obtuso, presenta a cada lado de la sínfisis una depresión oval y en extremo rugosa, llamada *fosita digástrica,* en la cual se inserta el vientre anterior del músculo digástrico. No es raro encontrar en este borde y cerca de su extremo posterior, un canal que nosotros hemos visto muy pronunciado en ciertos sujetos; el *canal facial* del maxilar, producido por el paso de la arteria facial en el momento en que abandona la región del cuello para entrar en la de la cara.

2.º **Ramas.** — Las ramas del maxilar inferior son cuadriláteras, más altas que anchas, y llevan una dirección oblicua de abajo arriba y de delante atrás. En cada una de ellas hemos de considerar *dos caras* y *cuatro bordes:*

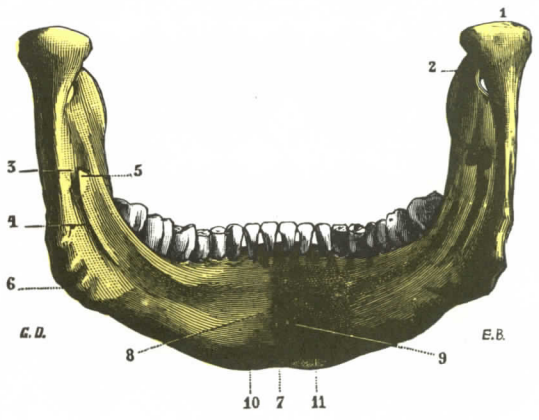

FIG. 252

Maxilar inferior visto por su cara posterior.

1, cóndilo. — 2, apófisis coronoides. — 3, orificio del conducto dentario. — 4, canal milohioideo. — 5, espina de Spix. — 6, ángulo de la mandíbula *(gonion)*. — 7, sínfisis. — 8 y 9, apófisis geni. — 10 y 11, fositas digástricas.

A. CARAS. — De las dos caras, una mira hacia fuera *(cara externa)* y la otra está dirigida hacia dentro *(cara interna):*

a) *Cara externa.* — La cara externa presenta marcadas líneas rugosas destinadas a la inserción inferior del músculo masetero. Estas rugosidades son notables principalmente en la porción inferior de esta cara.

b) *Cara interna.* — La cara interna, más accidentada, presenta primeramente en su centro un ancho orificio, el *orificio superior del conducto dentario,* por el cual pasan el nervio y los vasos dentarios inferiores.

Por delante y debajo de este orificio se encuentra la *espina de Spix,* especie de laminilla triangular, que se dirige verticalmente hacia arriba y en la cual viene a insertarse el ligamento esfenomaxilar.

De la parte inferior y posterior de este mismo orificio se desprende un canal, siempre muy marcado, que se dirige en seguida oblicuamente hacia abajo y adelante en sentido del cuerpo del hueso; es el *canal milohioideo,* recorrido en estado fresco por el nervio y los vasos milohioideos.

La porción de la cara interna que se encuentra por detrás del canal milohioideo está sembrada de rugosidades para la inserción inferior del músculo pterigoideo interno.

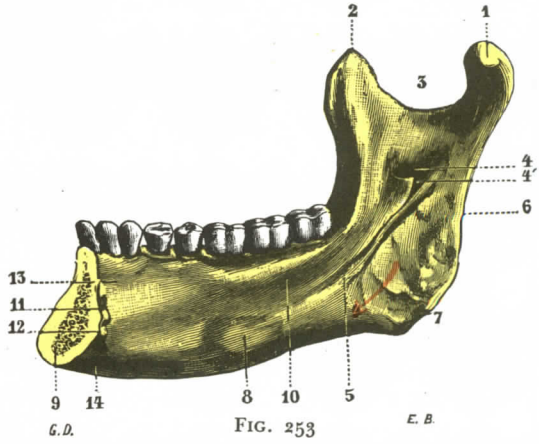

FIG. 253

Maxilar inferior, cara interna.

1, cóndilo. — 2, apófisis coronoides. — 3, escotadura sigmoidea. — 4, orificio superior del conducto dentario, con 4', espina de Spix. — 5, canal milohioideo. — 6, borde posterior de la rama. — 7, ángulo de la mandíbula. — 8, fosita submaxilar. — 9, sección del maxilar a nivel de la sínfisis. — 10, línea oblicua interna. — 11, apófisis geni superior. — 12, apófisis geni inferior. — 13, fosita sublingual. — 14, fosita digástrica.

B. BORDES. — Los cuatro bordes de la rama ascendente del maxilar inferior se dividen en *anterior, posterior, superior* e *inferior:*

a) *Borde anterior.* — El borde anterior, oblicuo de arriba abajo y de atrás a delante, representa un canal cuyos dos bordes, confundidos por arriba, se separan el uno del otro a medida que descienden y se continúan respectivamente, a nivel del cuerpo del hueso, con las dos líneas oblicuas anteriormente descritas.

b) *Borde posterior.* — El borde posterior, igualmente oblicuo hacia abajo y adelante y ligeramente contorneado en *S* itálica, es redondo y liso; está en relación con la parótida; y de ahí el nombre, que le dan algunos autores, de *borde parotídeo.*

c) *Borde superior.* — El borde superior, dirigido de delante atrás, lo forman dos apófisis voluminosas: una anterior, llamada *apófisis coronoides;* otra posterior, designada con el nombre de *cóndilo del maxilar inferior.* Estas dos apófisis están separadas por una escotadura profunda llamada *escotadura sigmoidea.*

α) El *cóndilo del maxilar inferior* es una eminencia elipsoidea, aplanada en sentido anteroposterior, cuyo eje mayor se dirige oblicuamente de fuera a dentro y de delante atrás. Sensiblemente inclinado hacia dentro, sobresale aproximadamente un centímetro del plano interno de la rama ascendente (fig. 252, 1); se articula, como veremos más adelante, con la cavidad glenoidea y el cóndilo del temporal. El cóndilo está unido a la rama del maxilar por una porción estrechada llamada *cuello del cóndilo.* En la parte anterointerna de este cuello se ve una depresión o fosita, siempre muy marcada, destinada a la inserción del pterigoideo externo (para más detalles, véase el capítulo dedicado a ARTROLOGÍA).

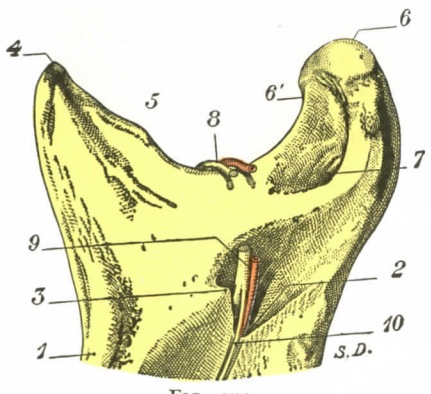

FIG. 254

Borde superior del maxilar inferior, cara interna.

1, rama del maxilar. — 2, orificio superior del conducto dental, con 3, espina de Spix. — 4, apófisis coronoides. — 5, escotadura sigmoidea. — 6, 6', cóndilo, con 7, fosita para el músculo pterigoideo externo. — 8, nervio y vasos masetéricos. — 9, nervio y vasos dentales inferiores. — 10, nervio milohioideo.

β) La *apófisis coronoides* presta inserción al músculo temporal. Aplanada en sentido transversal, tiene la forma de un triángulo, cuyo vértice dirigido hacia arriba es liso, y la base forma cuerpo con la rama del maxilar. Las dos caras se distinguen en interna y externa. De sus dos bordes, el anterior se continúa con el borde anterior de la rama y el posterior se dirige oblicuamente hacia el cuello del cóndilo, formando la vertiente anterior de la escotadura sigmoidea (fig. 254).

γ) La *escotadura sigmoidea* o *semilunar* tiene la forma de media luna cuya concavidad mira hacia arriba. Separa una de otra las dos eminencias que acabamos de describir, y por otra parte establece una amplia comunicación entre la región masetérica, situada en la cara externa de la rama del maxilar, y la fosa cigomática, colocada al otro lado de esta rama. Por esta escotadura pasan los nervios y vasos masetéricos (fig. 254).

d) *Borde inferior.* — El borde inferior de la rama se continúa sin ninguna línea de demarcación con el borde inferior del cuerpo.

El punto saliente en donde se encuentra, hacia atrás, con el borde posterior o parotídeo, constituye el *ángulo del maxilar inferior* o *ángulo de la mandíbula,* importantísimo punto de referencia para la mayor parte de las medidas que en antropología se toman sobre el maxilar inferior.

3.º Conformación interior, conducto dentario inferior. — La estructura del maxilar inferior es la de todos los huesos planos: está constituido por una masa central esponjosa circunscrita en toda su extensión por una capa bastante gruesa y muy resistente de tejido compacto. El tejido central es tan denso, que casi únicamente puede llamarse tejido esponjoso al que rodea el conducto dentario.

A nivel del cóndilo, la capa periférica del tejido compacto se adelgaza extremadamente. La eminencia ósea está constituida casi enteramente por tejido espon-

joso, cuyas trabéculas ofrecen en su mayoría una dirección vertical. Esta dirección se hace más manifiesta a nivel del cuello.

La apófisis coronoides difiere del cóndilo en que no presenta más que una delgada capa de tejido esponjoso, envuelta por otra muy gruesa y muy densa de tejido compacto.

Un largo conducto, llamado *conducto dentario inferior,* recorre la mayor parte de la extensión de cada mitad del maxilar inferior. Por arriba, empieza este conducto en la cara interna de la rama, cerca del centro de la misma, inmediatamente por detrás de la espina de Spix. Desde este punto se dirige oblicuamente hacia abajo y adelante, y al alcanzar las raíces de las piezas dentarias, y llegada a la altura del segundo premolar, se divide en dos ramas, externa e interna: la rama externa o *conducto mentoniano,* dirigiéndose oblicuamente hacia arriba y afuera (fig. 251, 4), se abre en la cara externa del hueso por el agujero mentoniano anteriormente descrito; su rama interna o *conducto incisivo,* continuando su trayecto por el lado de la sínfisis, viene a terminar debajo de las raíces de los incisivos. El conducto dentario inferior se encuentra situado a 8 ó 9 milímetros por encima del borde inferior del maxilar. Visto en sección, presenta el aspecto de un círculo o de un óvalo con su eje mayor vertical (fig. 255, B, 3), situado en el tejido esponjoso del hueso; mide, según los puntos en donde se le examine, 2 ó 3 milímetros de diámetro; de su pared superior parten numerosos conductillos de dirección ascendente, que van a terminar en las cavidades alveolares. En estado fresco, el conducto dentario es recorrido por el nervio y los vasos dentarios inferiores, y los conductillos precitados dan paso a las ramificaciones colaterales que este nervio y estos vasos envían a las raíces de los dientes.

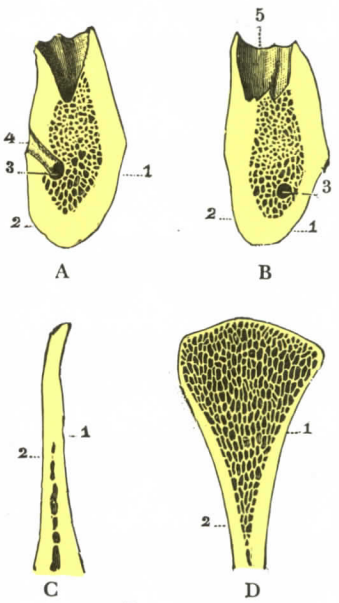

FIG. 255

Cortes verticotransversales del maxilar inferior (mitad derecha, segmento posterior del corte), pasando: A, por delante del segundo premolar; B, por delante del tercer molar; C, por la apófisis coronoides; D, por el cóndilo.

1, lado interno. — 2, lado externo. — 3, conducto dentario. — 4, conducto mentoniano. — 5, alvéolo.

4.° **Antropología anatómica.** — a) *Indice de robustez de la mandíbula.* — Es la relación centesimal del grosor del cuerpo mandibular con la altura de éste, tomada entre los dos premolares (plano del agujero mentoniano).

$$Indice = \frac{\text{Grosor del cuerpo de la mandíbula} \times 100}{\text{Altura del cuerpo de la mandíbula}}$$

Da una seriación interesante (TOPINARD, BOULE, MARTIN):

1.° Antropoides: Gorila, 50,3; orangután, 50,8.

2.° Rama del *Homo neanderthalensis:* Heidelberg, 52,9; Spy, 42,4; Krapina D, 44,4; Krapina G, 50; Krapina H, 42,8; La Naulette, 57,7; La Chapelle-aux-Saints, 51,6; La Ferrassie, 54,4; Malarnaud, 60,4; La Quina H 5, 46,5; La Quina H 9, 43,2.

3.° Hombres actuales: parisienses, 40,8; neocaledonios, 40,9; negros de Africa, 42,1.

b) *Angulo sinfisario o mentoniano.* — La existencia del mentón es un «carácter humano» de primera importancia. El valor del ángulo formado por la línea sinfisaria y el borde inferior del cuerpo mandibular traduciría numéricamente y de modo comparable entre diversas series de observación la dirección, la prominencia o la retirada del mentón, si los antropólogos siguieran una técnica uniforme. Como BOULE ha indicado muy juiciosamente, se trata de un carácter de los más notables y cuya significación desde el punto de vista de la jerarquía morfológica en el grupo de los primates no parece discutible.

Si orientada la mandíbula en el «plano alveolar», es decir, según una línea horizontal que va del borde alveolar incisivo al borde alveolar del último molar (KLAATSCH), se traza una vertical por el borde alveolar en el incisivo medio, el mentón aparece: α) ora en eminencia por delante de esta línea vertical (mentón prominente); β) ora exactamente en esta línea vertical; γ) ora por detrás de esta línea (mentón huido). En el primer caso el ángulo sinfisario será un ángulo inferior a 90°. Determinando (RENARD) este ángulo sobre el plano horizontal del goniómetro con la mandíbula puesta de plano, método que debe rechazarse completamente, indica: auverneses, 66°; parisienses, 72°; guanches, 73°; polinesios, 76°; negros de Africa, 82°; de las Nuevas Hébridas, 78°. La sínfisis es casi vertical y el ángulo es aproximadamente de 90° en los árabes. Por el contrario, el mentón está como huido, rechazado en los hombres fósiles de la familia del *Homo neanderthalensis:* la Naulette, 94°; Krapina, 99°; Malarnaud, 100°; la Chapelle-aux-Saints, 104°; Mauer, 105°; Spy, 106°. En relación con los antropoides BOULE indica: chimpancé, 115°; orangután, 124°.

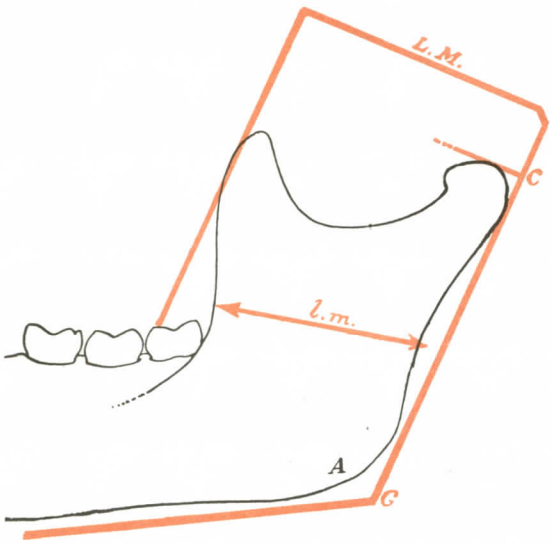

FIG. 256

Mediciones de la región angular (gonion) y de la rama vertical de la mandíbula.

G, gonion.—A, región angular.—G, C, altura de la rama ascendente.

c) *Angulo mandibular o goníaco.* — Se mide con el goniómetro de Broca la inclinación del borde posterior de la rama ascendente de la mandíbula con respecto al borde inferior de ésta.

α) *Variaciones según la edad:* Nacimiento = 150° (138°, 175°); 135° después de la primera dentición, 125° después de la segunda dentición, 120° aproximadamente en el adulto, 130-140° en el anciano (resorción del maxilar inferior después de la caída de los dientes).

β) *Variaciones según el sexo:* Angulo mayor en la mujer que en el hombre.

γ) *Variaciones según las razas:* Europeos (bávaros), 128°; negros de Africa, 120°; chinos, 110°; guanches, 113°. Hombres fósiles de la familia *H. neanderthalensis:* Mauer, 107°; Malarnaud, 109°; la Ferrassie I, 109°; la Chapelle-aux-Saints, 110°. En los monos antropoides el ángulo mandibular se aproxima a los 90°.

d) *Región angular o goníaca.* — El gonion es el vértice del ángulo del maxilar inferior, punto más o menos arbitrariamente escogido en la curva inscrita en el

ángulo formado por la línea oblicua tangente al borde posterior de la rama ascendente y la tangente al borde inferior de la rama horizontal.

A menudo esta región angular es gruesa, rugosa, evertida hacia fuera, dando origen a la apófisis lemúrica de ALBRECHT (véase *Variedades)*, que dista de ser excepcional.

Las mediciones, los índices, las notaciones de ángulos se han multiplicado al infinito en el maxilar inferior; pero todo este material numérico sólo tiene un interés descriptivo individual e importancia bastante pequeña, perteneciendo al oclusivo dominio de la antropología.

Para recordarlo citaremos (figura 256): longitud, anchura mínima, anchura máxima de la *rama ascendente,* índice de anchura de ésta. Dimensiones, dirección del eje, índice

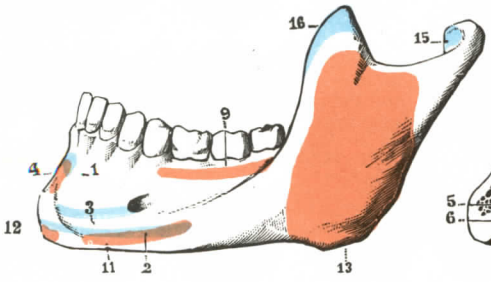

FIG. 257

Maxilar inferior visto por fuera, con las inserciones musculares.

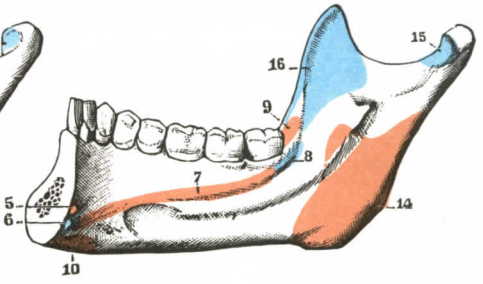

FIG. 258

Maxilar inferior visto por dentro con las inserciones musculares.

(Para la significación de las cifras, véase el cuadro siguiente.)

del *cóndilo.* Altura y anchura de la *escotadura sigmoidea (incisura mandibulae)* e índice de esta escotadura. Indice de la apófisis coronoides.)

Conexiones. — El maxilar inferior se articula por arriba con los dos temporales, y por otra parte está en relación de contacto con los dos maxilares superiores por medio de los arcos dentarios.

Inserciones musculares. — El maxilar inferior presta inserción a treinta y dos músculos, dieciséis por cada lado. Estas diferentes inserciones vienen resumidas en las figuras 257 y 258 y en el cuadro siguiente:

I. CUERPO	a)	*Cara anterior*	1. Músculo borla de la barba. 2. Triangular de los labios. 3. Cuadrado de la barba. 4. Anomalus menti (inconstante).
	b)	*Cara posterior*	5. Geniogloso. 6. Genihioideo. 7. Milohioideo. 8. Constrictor superior de la faringe.
	c)	*Borde superior*	9. Buccinador.
	d)	*Borde inferior*	10. Digástrico. 11. Cutáneo del cuello. 12. Transverso de la barba (inconstante).
II. RAMAS	a)	*Cara externa*	13. Masetero.
	b)	*Cara interna*	14. Pterigoideo interno.
	c)	*Cóndilos (cuello)*	15. Pterigoideo externo.
	d)	*Apófisis coronoides*	16. Temporal.

Desarrollo. — El maxilar inferior es primitivamente doble y cada una de sus mitades se desarrolla de un modo absolutamente independiente; es éste un hecho admitido por todos los anatomistas (véase más adelante).

Por otra parte, cada semimaxilar «se forma en la cara externa del cartílago de Meckel, ante el cual se produce absolutamente como los huesos de revestimiento del cráneo ante el condrocráneo primitivo». KŒLLIKER, de quien son estas dos últimas líneas, admite, sin embargo, y sus conclusiones parecen confirmadas por las más recientes investigaciones de J. BROK, de MASQUFLIN y de JULIN, que el cóndilo óseo va precedido de un cóndilo cartilaginoso, y que la parte interna del cartílago de MECKEL se osifica y suelda con el maxilar inferior; así, pues, este hueso deberá considerarse como mixto, ya que se desarrolla en parte en la trama

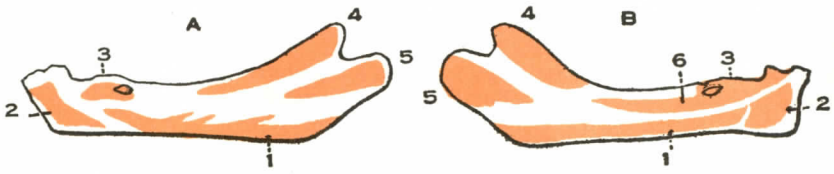

FIG. 259

Osificación del maxilar inferior; A, visto por delante; B, visto por detrás (según RAMBAUD y RENAULT).

1, pieza inferior. — 2, pieza incisiva. — 3, pieza complementaria del agujero mentoniano. — 4, apófisis coronoides. — 5, cóndilo. — 6, pieza de Spix.

conjuntiva embrionaria, y en parte en un cartílago preexistente. Sin embargo, el acuerdo no es completo sobre este particular, y el modo de desarrollarse la mandíbula, y el cóndilo en particular, necesita nuevas investigaciones.

Establecido esto, según RAMBAUD y RENAULT, cada semimaxilar se forma por seis puntos de osificación, visibles a partir del quincuagésimo día de la vida intrauterina, y son: 1.º, el *punto inferior* (visible al trigésimo o al trigesimoquinto día), pequeña línea de granulaciones óseas colocadas cerca del borde inferior del hueso; 2.º, el *punto incisivo,* situado a cada lado de la sínfisis en la región que ocuparán los incisivos; 3.º, el *punto suplementario del agujero mentoniano,* pequeña lámina que contribuye por su cara inferior a formar este agujero mentoniano; 4.º, el *punto condíleo,* que formará el cóndilo y la porción subyacente de la rama; 5.º, el *punto coronoideo,* a cuyas expensas se desarrollarán la apófisis coronoides y la porción de la rama que le sirve de base; 6.º, por último el *punto de la espina de Spix,* situado en la cara posterior del hueso, desde el orificio superior del futuro conducto dentario hasta la pieza incisiva.

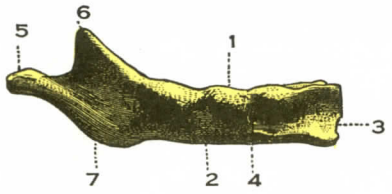

FIG. 260

Mandíbula inferior de un feto a término; su mitad derecha vista por la cara externa.

1, borde superior o alveolar. — 2, borde inferior. — 3, sínfisis. — 4, agujero mentoniano. — 5, cóndilo. — 6, apófisis coronoides. — 7, ángulo de la mandíbula.

El conducto dentario se halla reducido primitivamente a un simple canal que costea de atrás a delante el borde superior del maxilar: este canal es el *canal dentario.*

Hacia el quinto mes de la vida fetal aparecen en la parte anterior de este canal tabiques transversales, destinados a separar entre sí los dos incisivos, el canino y los dos premolares. Para los dientes precitados, estos tabiques son los rudimentos de los alvéolos, los cuales se completan poco a poco en su parte interna y externa, al propio tiempo que su parte inferior, desarrollándose por encima del canal dentario, lo transforma en un conducto completo, el *conducto dentario.* Más tarde (pero después del nacimiento) se desarrollan del mismo modo los alvéolos de los grandes molares, y estos completan a su vez la parte correspondiente del conducto dentario, formando su pared superior. El conducto dentario del niño y del adulto representa, pues, el canal primitivo del feto transformado en conducto completo por aparecer encima de él alvéolos dentarios, ya para los dientes de leche, ya para los gruesos molares.

En la época del nacimiento (fig. 261), el maxilar inferior se compone todavía de dos mitades independientes, derecha e izquierda, unidas en la línea media por tejido conjun-

tivo. Su rama está todavía dirigida muy oblicuamente hacia arriba y hacia atrás, formando con el cuerpo del hueso un ángulo obtuso de 135° aproximadamente. Su borde superior presenta a derecha e izquierda cinco o seis alvéolos completamente formados y que contienen: los dos primeros, los dos incisivos; el tercero, el canino correspondiente; los dos siguientes, los dos premolares; el sexto (cuando existe), el primer molar. Como nos lo demuestra claramente la figura 261, los alvéolos dentarios están muy abombados en la cara externa del hueso, disposición que se observa con frecuencia en el adulto. En esta misma figura vemos que los dientes antes indicados constituyen los dientes de leche (véase *Dientes*) y ocupan toda la longitud del cuerpo del maxilar; vemos también el alvéolo del último premolar y, *a fortiori*, el del primer molar labrándose su cavidad en la rama ascendente. De ello resulta que los alvéolos de los otros grandes molares no pueden desarrollarse sino a condición de que el cuerpo del hueso se prolongue hacia atrás.

La soldadura media de las dos mitades del maxilar inferior, de la que resulta la sínfisis mentoniana, se efectúa poco tiempo después del nacimiento, entre el segundo y el tercer mes. Sabido es que esta soldadura no se produce en muchos animales, sobre todo en los roedores; en este caso las dos mitades del maxilar son independientes durante toda la vida. En otros se unen mediante una sutura muy dentellada.

Después de la soldadura de las dos piezas del maxilar aparecen en la cara posterior de la sínfisis dos pequeños tubérculos óseos que, al desarrollarse, formarán las *apófisis geni*.

Una de las modificaciones más interesantes que presenta el maxilar durante el curso de su evolución es el cambio que sufre en su abertura el ángulo formado por la intersección del eje del cuerpo con el eje de la rama. Primitivamente, en los primeros períodos de la osificación, el cuerpo y la rama se hallan casi en la misma línea; se continúan formando un ángulo muy obtuso, de cerca de 180°. Este ángulo, en la época del nacimiento, es tan sólo de 130 a 135°. Disminuye luego progresivamente del niño al adolescente y de éste al adulto, por efecto del enderezamiento de la rama, aproximándose al ángulo recto o llegando a veces al mismo. Más tarde, en el viejo, se convierte nuevamente en obtuso: diríase que la rama, evolucionando en sentido inverso, tiende a readquirir la posición que tenía en el niño.

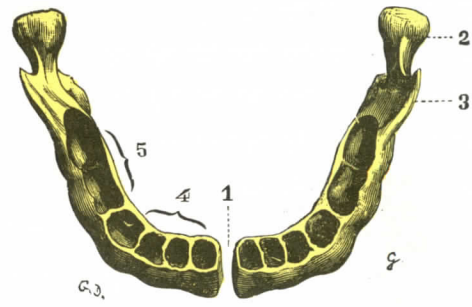

FIG. 261

Mandíbula inferior de un feto a término, borde alveolar.

1, las dos mitades del hueso todavía no soldadas. — 2, cóndilo. — 3, apófisis coronoides. — 4, alvéolos de los incisivos, canino y primer premolar. — 5, alvéolo del primer premolar y la primera muela, todavía no separados.

Pero no es esto sólo. Por efecto de la caída de los dientes, las paredes alveolares se borran y se resorben. Como consecuencia, el borde superior del maxilar adquiere la forma de una simple cresta y, por otra parte, la altura del hueso disminuye considerablemente. Al mismo tiempo la parte inferior de la sínfisis mentoniana se proyecta hacia delante, formando a veces una prominencia más o menos pronunciada (fig. 262).

Debemos consignar otro hecho que ocurre durante el curso de la evolución del maxilar inferior, y es la dislocación del agujero mentoniano hacia atrás. En el recién nacido este agujero está situado enfrente del tabique óseo que separa el canino del tabique premolar. Más tarde, después de la salida de los dientes, se corresponde con el segundo premolar. Por último, en el viejo, y a consecuencia de la desaparición del borde alveolar, se abre a nivel del borde superior del hueso.

Variedades. — A veces se encuentra en el ángulo del maxilar inferior una apófisis más o menos saliente hacia abajo y afuera: es la *apófisis angular del maxilar* de SANDIFORT o *apófisis lemurina* de ALBRECHT, la cual existe normalmente en los lemúridos, en los carnívoros y en los marsupiales. — El agujero mentoniano puede ser doble; hemos tenido ocasión de observar muchas veces esta disposición. El agujero supernumerario está situado al lado del agujero normal o en un punto más o menos próximo a las sínfisis. — BERTELLI ha visto una vez el agujero mentoniano triple. — Situado ordinariamente debajo del segundo malar, alguna que otra vez puede encontrarse debajo del primero (10 por 100) y también debajo del tercero

(3 por 100). Hemos visto muchas veces el canal milohioideo transformado en conducto óseo; en un caso lo hemos visto nacer, no del orificio superior del conducto dentario, sino del conducto dentario mismo, a 18 milímetros por debajo de este orificio. — Este canal puede ser en su origen doble (0,2 por 100 según KRAUSE). — CHASSAIGNAG encontró en dos sujetos huesillos supernumerarios desarrollados a cada lado de la porción inferior de la sínfisis, y los consideró equivocadamente como homólogos de los huesos intermaxilares de la mandíbula superior. Estos pequeños huesos *sinfisarios* o *mentonianos (Ossicula mentalia)*, que mucho antes de CHASSAIGNAG habían sido indicados por MECKEL, son muy variables por lo que se refiere a su número (de uno a cuatro en general) y también por su forma y dimensiones. Según TOLDT y ADACHI no aparecen antes del octavo mes de la vida fetal y no es raro verlos desarrollarse después del nacimiento. Primitivamente independientes, se fusionan más tarde entre sí y con los huesos maxilares; en la parte anterior del borde inferior del mentón es donde se encuentran los últimos vestigios. Como es natural, intervienen en gran parte en el desarrollo de la prominencia mentoniana. Morfológicamente deben considerarse como huesos wormianos que ocupan la sutura mediomaxilar. El *verdadero hueso incisivo* o *intermaxilar* de la mandíbula inferior habría sido observado por EYSSON, según afirma MECKEL. BOULARD encontró un sujeto al que le faltaba uno de los cóndilos, independientemente de toda influencia patológica.

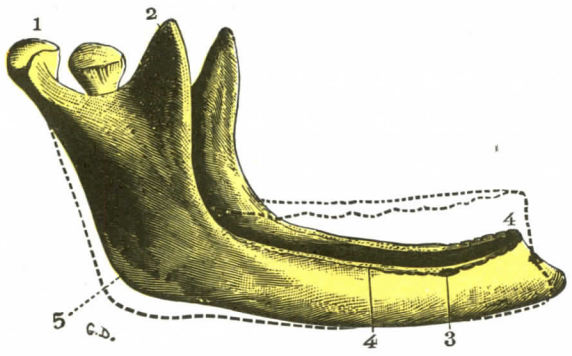

FIG. 262

Maxilar inferior del viejo visto por su cara lateral derecha.

1, cóndilo. — 2, apófisis coronoides. — 3, agujero mentoniano. — 4, 4, borde alveolar, desprovisto y gastado. — 5, ángulo (gonion).

Las líneas de puntos indican el contorno del mismo maxilar en la edad adulta. Se ve muy claramente: 1.°, que por efecto de la resorción de los alvéolos, la altura del cuerpo del hueso se ha reducido a la mitad; 2.°, que el ángulo de la mandíbula es más abierto; 3.°, que la prominencia del mentón es más pronunciada; 4.°, que el agujero mentoniano se halla situado en el borde del hueso.

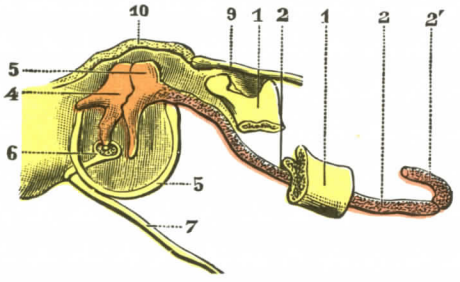

FIG. 263

Cartílago de Meckel del lado derecho.

1, 1, maxilar inferior. — 2, cartílago de Meckel (porción mandibular). — 2', cartílago de Meckel del lado opuesto, cortado a pocos milímetros por fuera de la sínfisis. — 3, martillo (porción timpánica del cartílago de Meckel). — 4, yunque. — 5, timpánico. — 6, estribo. — 7, arco branquial hioideo. — 9, apófisis cigomática. — 10, techo del tímpano.

Cartílago de Meckel. — Indicado por vez primera por MECKEL, en 1821, el cartílago que lleva su nombre se desarrolla al final del primer mes de la vida intrauterina, en la rama maxilar del arco facial. Se presenta primero bajo la forma de una tirilla que, partiendo de la región auricular, se dirige hacia la línea media y se reúne con la del lado opuesto, formando así en la región que ocupará más tarde el maxilar inferior una especie de herradura cuyas dos extremidades corresponden a las regiones auriculares.

La figura 263 representa el cartílago de Meckel en un embrión humano al quinto mes. Es fácil formarse una idea exacta de su situación y relaciones. Se le ve nacer en la parte más elevada de la cavidad timpánica *(herradura hiomandibular)*, salir de esta cavidad pasando por detrás de la extremidad dilatada de la rama anterior del círculo timpánico, introducirse en el ángulo diedro que forma el maxilar con el músculo milohioideo y, finalmente, alcanzar la sínfisis mentoniana. En este trayecto, el cartílago de Meckel pasa por dentro de la parótida y de la carótida externa, o sea por fuera del pterigoideo interno.

El objeto final del cartílago de Meckel nos parece hoy día bien demostrado por el trabajo ya antiguo de REICHERT y por las posteriores investigaciones de MASQUELIN, de KŒLLIKER y de su discípulo BAUMULLER. La extremidad externa o timpánica de este cartílago forma el martillo y el yunque. Su extremidad interna se osifica y se confunde con la porción sinfisaria del maxilar inferior. En cuanto a su porción media, se absorbe paulatinamente y acaba desapareciendo por completo.

Esta desaparición regresiva de la mayor parte del cartílago de Meckel se efectúa, según DIEULAFF y HERPIN, del modo siguiente: ante todo, el cartílago es invadido por el tejido conjuntivo, y desde entonces toma el aspecto de un cartílago reticulado. Más tarde, en los estadios siguientes, las fibras conjuntivas que recorren la substancia fundamental se confunden con el tejido conjuntivo inmediato y finalmente desaparecen los condroplastos.

ARTICULO IV

CARA EN GENERAL

Lo mismo que los huesos del cráneo, los que constituyen la cara se agrupan en un conjunto anatómico que conviene estudiar: 1.°, en su *configuración general;* 2.°, en su *desarrollo.*

1. Configuración general de la cara

El esqueleto de la cara está como suspendido de la parte anterior de la base del cráneo. Podemos considerarlo como un prisma triangular, cuyas *dos bases* son laterales y corresponden a los dos pómulos, siendo sus *tres caras* una superior, otra anterior y la tercera posterior.

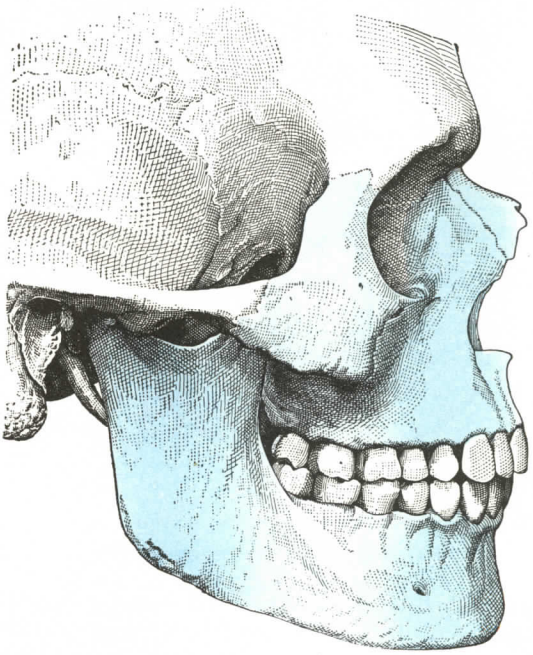

FIG. 264

Cara vista por su parte lateral.

(Los huesos de la cara están coloreados en azul.)

1.° Bases o caras laterales.— Las caras laterales están esencialmente constituidas por la cara externa del pómulo, la porción posterior del borde alveolar del maxilar superior y la cara externa de las ramas del maxilar inferior. Encontramos en ellas: 1.°, el *agujero malar;* 2.°, la *escotadura sigmoidea* del maxilar inferior, cubierta por el *arco cigomático* y limitada por delante por la *apófisis coronoides* y por detrás por el *cóndilo;* 3.°, las *tres suturas* que unen el hueso malar, por arriba, a la apófisis orbitaria externa del frontal *(sutura frontomalar);* por atrás, a la apófisis cigomática *(sutura temporomalar),* y por delante, a la apófisis malar del maxilar superior *(sutura maxilomalar).*

2.° Cara anterior. — Limitada por arriba por una línea transversal que pasa por las dos suturas frontomalares, esta cara está limitada por abajo por el borde inferior del cuerpo del maxilar inferior.

a) Encontramos en ella *en la línea media,* y examinándola de arriba abajo: 1.º, la *articulación nasofrontal;* 2.º, la *sutura medionasal;* 3.º, el *orificio anterior de las fosas nasales,* a través del cual distinguimos el borde anterior del vómer; 4.º, la *espina nasal anterior;* 5.º, la *sutura bimaxilar,* formada por la unión de los dos maxilares superiores; 6.º, la *sínfisis del mentón,* que termina por abajo en la *eminencia mentoniana.*

b) *A cada lado de la línea media,* y siempre procediendo de arriba abajo, encontramos sucesivamente: 1.º, la cara externa del hueso propio de la nariz, que tiene frecuentemente un agujero vascular; 2.º, la cara externa de la apófisis ascendente del maxilar superior; 3.º, la base de la órbita; 4.º, el *agujero suborbitario,* simple o

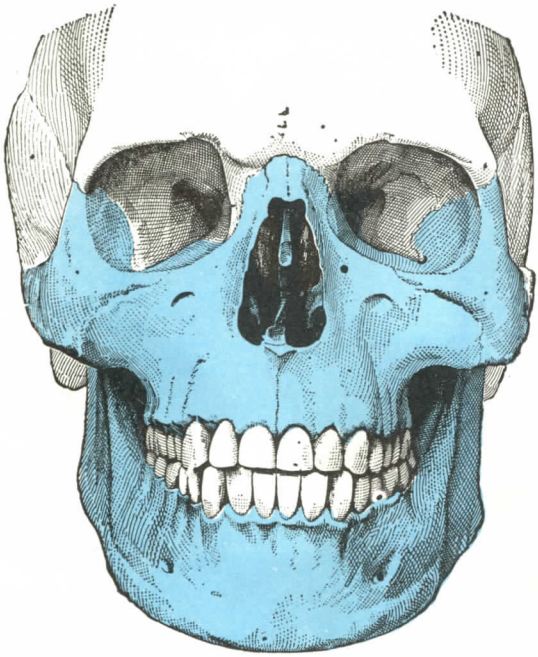

FIG. 265

Cara vista por su parte anterior.

(Los huesos de la cara están coloreados en azul.)

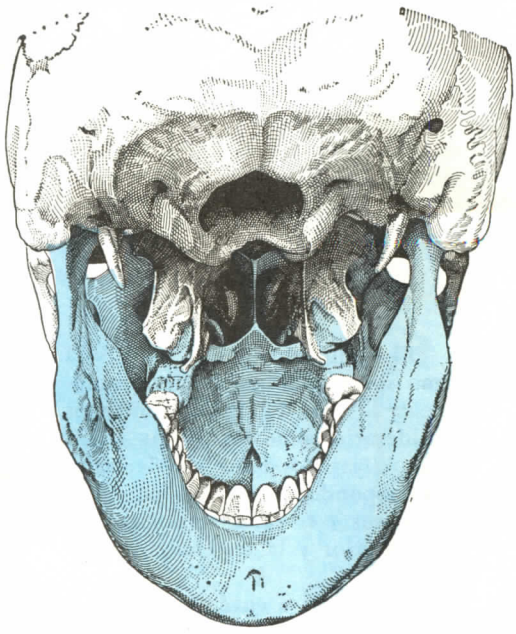

FIG. 266

Cara vista por su parte posterior.

(Los huesos de la cara están coloreados en azul.)

doble; 5.º, la *fosa canina,* en la cual se inserta el músculo canino; 6.º, la *fosita mirtiforme,* situada por debajo del orificio anterior de las fosas nasales y separada de la fosa precedente por la *eminencia canina,* prominencia longitudinal formada por la raíz del canino; 7.º, los dos bordes alveolares, separados el uno del otro por las dos hileras de dientes; 8.º y último, la cara anterior del cuerpo del maxilar inferior, con su *línea oblicua externa,* que se dirige hacia arriba y atrás, y su *agujero mentoniano,* que se abre un poco por encima de la línea últimamente citada.

3.º **Cara superior.** — La cara superior, en relación con la base del cráneo, se extiende desde la articulación nasofrontal, punto extremo anterior, hasta la parte más posterior de la articulación esfenovomeriana, que es el punto extremo posterior.

No nos detendremos mucho en este punto, porque la mayor parte de sus regiones habremos de describirlas detalladamente en el artículo que sigue, con motivo de tratar de la órbita y de las fosas nasales.

Nos limitaremos ahora a dejar consignado: 1.º, que *en la línea media* está formada por la articulación del vómer, primero con la lámina perpendicular del etmoides *(sutura etmovomeriana)* y luego con la cresta inferior del esfenoides *(sutura esfenovomeriana);* 2.º, que *a los lados* constituye la parte más elevada de las fosas nasales por dentro, y por fuera el suelo de la órbita.

4.º **Cara posterior o inferior.** — La cara posterior o inferior representa una vasta cavidad, que está circunscrita: 1.º, por detrás, por una línea convencional que pasa por las dos cavidades glenoideas; 2.º, en lo restante de su contorno, por

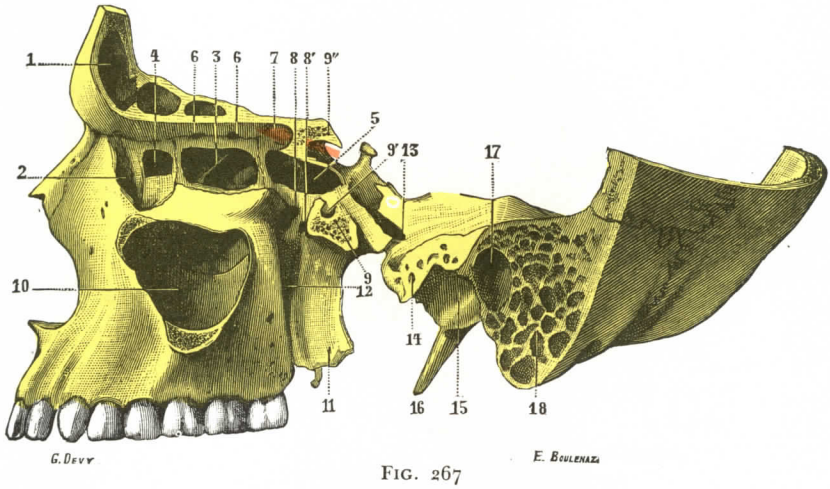

FIG. 267

Senos óseos de la cara y del cráneo.

1, seno frontal. — 2, conducto lagrimal. — 3, células etmoidales (el hueso plano ha sido separado en una gran parte de su extensión). — 4, infundíbulo visto a través de una ventana practicada en el unguis. — 5, seno esfenoidal. — 6, agujeros orbitarios internos. — 7, agujero óptico. — 8, agujero esfenopalatino. — 8', conducto vidiano (orificio anterior). — 9, sección oblicua hacia abajo y afuera de las alas mayores del esfenoides, practicada a nivel del agujero redondo mayor. — 9', 9'', sección de las alas menores practicada por fuera del agujero óptico. — 10, seno maxilar. — 11, apófisis pterigoidea. — 12, orificio superior del conducto palatino posterior. — 13, una parte del conducto carotídeo. — 14, corte vertical del peñasco, practicado oblicuamente. — 15, cavidad glenoidea del temporal. — 16, apófisis estiloides. — 17, conducto auditivo externo. — 18, cavidades mastoideas.

el borde inferior del cuerpo del maxilar y el borde posterior de su rama. En esta vasta región encontramos sucesivamente:

a) *En la línea media* y de atrás a delante: 1.º, el borde posterior del vómer; 2.º, la *espina nasal posterior;* 3.º, la *sutura mediopalatina,* formada por detrás por la reunión de las dos porciones horizontales de los palatinos, y por delante por la reunión de las dos apófisis palatinas del maxilar superior; 4.º, el *conducto palatino anterior,* situado algo por detrás del borde alveolar; 5.º, la *sínfisis mentoniana,* con sus cuatro *apófisis geni,* de las cuales dos son superiores y las otras dos inferiores.

b) *A los lados de la línea media,* y procediendo en el mismo sentido: 1.º, los *orificios posteriores de las fosas nasales* o *coanas* (de χοανη, embudo), limitados por fuera por las apófisis pterigoides; 2.º, ambas mitades de la bóveda palatina, circunscritas, por fuera y por delante, por el borde alveolar del maxilar superior; 3.º, las dos hileras dentarias; 4.º, y último, la cara posterior del cuerpo del maxilar interior y la cara interna de su rama, con multitud de detalles ya conocidos, el *orificio superior del conducto dentario,* la *espina de Spix,* el *canal milohioideo,* la *línea oblicua interna* o *milohioidea,* la *fosita submaxilar,* la *fosita sublingual* y la *digástrica.*

5.º **Conformación interior.** — Considerado desde el punto de vista de su conformación interior, el conglomerado óseo de la cara está ocupado por gran número

de cavidades (fig. 265), en las cuales se alojan importantes órganos. Pero como estas cavidades sólo en parte pertenecen a la cara, y como, por otra parte, a su constitución concurren en mayor o menor grado algunos huesos del cráneo, dejaremos su descripción para el artículo siguiente.

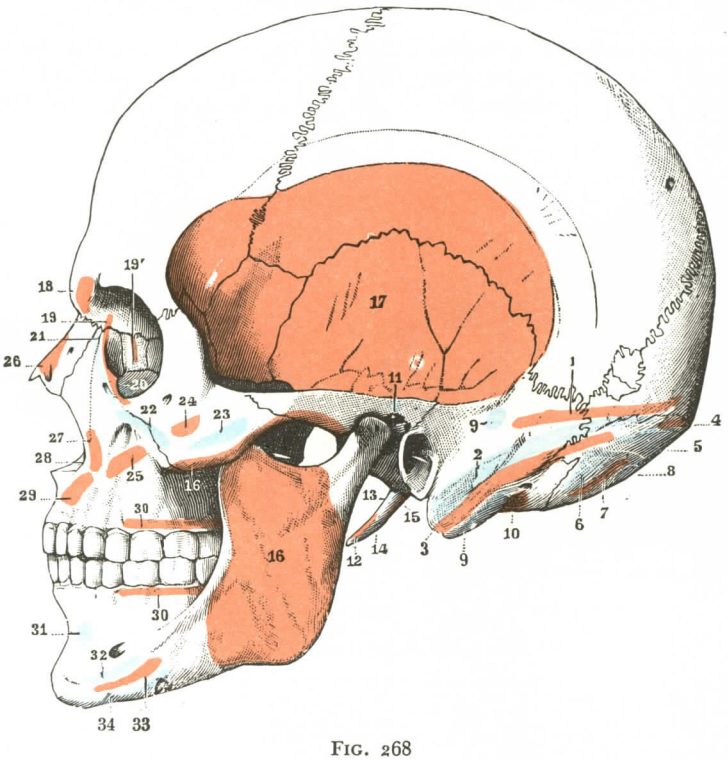

FIG. 268

Cara y cráneo, vista lateral izquierda *(norma lateralis)* con las inserciones musculares.

1, occipitofrontal. — 2, esternocleidomastoideo. — 3, esplenio. — 4, trapecio. — 5, complexo mayor. — 6, oblicuo superior. — 7, recto posterior mayor. — 8, recto posterior menor. — 9, complexo menor. — 9', auricular posterior. — 10, digástrico. — 11, auricular anterior profundo. — 12, estilogloso. — 13, estilohioideo. — 14, estilohioideo profundo (inconstante). — 15, estilofaríngeo. — 16, masetero. — 17, temporal. — 18, superciliar. — 19, orbicular de los párpados, con 19', su tendón reflejo y músculo de Horner. — 20, oblicuo menor del ojo. — 21, elevador común del labio superior y del ala de la nariz. — 22, elevador propio del labio superior. — 23, cigomático mayor. — 24, cigomático menor. — 25, canino. — 26, piramidal. — 27, transverso de la nariz. — 28, dilatador de la abertura nasal. — 29, mirtiforme. — 30, buccinador. — 31, borla de la barba. — 32, cuadrado. — 33, triangular de los labios. — 34, cutáneo del cuello.

6.° **Inserciones musculares.** — Creemos que debemos indicar aquí, como lo hemos hecho para el cráneo, los músculos que se insertan en la cara, recordando para cada uno de ellos el hueso o huesos en los cuales se insertan. Resumimos estas inserciones en el cuadro sinóptico siguiente:

Cuadro sinóptico de los músculos que se insertan en los huesos de la cara

1.°	*Piramidal* (fig. 268, 26)	En la cara anterior de los huesos propios de la nariz.
2.°	*Oblicuo menor del ojo* (20) . . .	En el borde externo del orificio superior del conducto nasal (maxilar superior y unguis).
3.°	*Orbicular de los párpados* (19) . .	En la cara externa de la apófisis ascendente del maxilar superior (por su tendón directo) y sobre la cresta del unguis (por su tendón reflejo).

4.º	*Músculos de Horner* (19')	En la cara externa del unguis, inmediatamente por detrás de la cresta lagrimal.
5.º	*Elevador común del ala de la nariz y del labio superior* (21)	En la cara externa de la rama ascendente del maxilar superior.
6.º	*Elevador propio del labio superior* (22)	En la cara externa del maxilar superior y en la cara externa del hueso malar.
7.º	*Buccinador* (30)	En el borde alveolar del maxilar superior y del maxilar inferior.
8.º	*Canino* (25)	En la cara externa del maxilar superior.
9.º	*Transverso de la nariz* (27)	En la cara externa del maxilar superior.
10.	*Dilatador de las ventanas nasales* (28)	En la cara externa del maxilar superior.
11.	*Mirtiforme* (29)	En la cara externa del maxilar superior, a nivel de la fosita mirtiforme y encima del canino.
12.	*Cigomático mayor* (23)	En la cara externa del hueso malar.
13.	*Cigomático menor* (24)	En la cara externa del hueso malar.
14.	*Temporal* (17)	1.º En la cara interna del hueso malar. 2.º En la apófisis coronoides y en el borde anterior de la rama del maxilar superior.
15.	*Masetero* (16)	1.º En el borde posteroinferior del malar. 2.º En la cara externa de la rama del maxilar inferior.
16.	*Borla de la barba* (31)	En la cara anterior del maxilar inferior.
17.	*Triangular de los labios* (33)	En la línea oblicua externa del maxilar inferior (tercio interno).
18.	*Cuadrado del mentón* (32)	En la cara externa del maxilar inferior, debajo del precedente.
19.	*Cutáneo del cuello* (34)	En el borde inferior del maxilar inferior.
20.	*Vientre anterior del digástrico* (figura 268)	En el borde inferior del maxilar inferior, a cada lado de la línea media.
21.	*Milohioideo* (íd.)	En la cara interna del maxilar inferior.
22.	*Genihioideo* (íd.)	En la cara interna del maxilar inferior (apófisis geni inferior).
23.	*Geniogloso* (íd.)	En la cara interna del maxilar inferior (apófisis geni superior).
24.	*Constrictor superior de la faringe* (fig. 241)	En la porción vertical del palatino y sobre la cara interna del maxilar inferior.
25.	*Pterigoideo externo* (íd)	1.º Algo sobre la porción vertical del palatino. 2.º En el cuello del cóndilo del maxilar inferior.
26.	*Pterigoideo interno* (íd.)	1.º Algo sobre la apófisis piramidal del palatino. 2.º En la cara interna del maxilar inferior.
27.	*Palatoestafilino o ácigos de la úvula* (fig. 240)	En la porción horizontal del palatino.
28.	*Faringoestafilino* (íd)	En la porción horizontal del palatino.
29.	*Perisestafilino externo* (íd.)	En la porción horizontal del palatino.

2. Desarrollo general de la cara

Lo mismo que el cráneo, la cara presenta, en el curso de su desarrollo, notables diferencias, y por esto hemos de estudiarla, respecto de este particular, sucesivamente en el feto, en el niño, en el adulto y en el anciano.

1.º Estado fetal o infantil. — En el feto y en el niño, a consecuencia del desarrollo relativamente precoz del frontal y de la órbita, la *zona superior* u *orbitaria* predomina con mucho sobre las demás partes de la cara. Por el contrario, la *zona media* o *nasal* está muy reducida, tanto que el borde inferior de la cavidad orbita-

ria casi puede decirse que descansa sobre el borde alveolar del maxilar superior. La *zona inferior* o *bucal* está también muy reducida por efecto del desarrollo poco avanzado del maxilar inferior.

De estas disposiciones anatómicas resulta: 1.º, que en el feto la cara está como aplanada en sentido vertical; 2.º, que en su conjunto está muy poco desarrollada relativamente a la caja craneal.

Si se examina en las mismas condiciones la cara por su parte posterior, llama también la atención la oblicuidad que presenta a la vez la rama del maxilar, la apófisis pterigoides y el orificio posterior de las fosas nasales. En efecto, esta oblicuidad es muy pronunciada y lleva la dirección de arriba abajo y de atrás a delante.

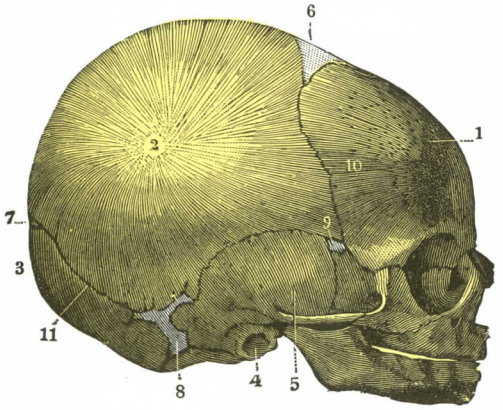

FIG. 269

Cabeza del feto vista por su cara lateral derecha.

1, frontal. — 2, parietal. — 3, occipital. — 4, círculo timpánico. — 5, temporal. — 6, fontanela anterior o bregmática. — 7, fontanela posterior o lambdática. — 8, fontanela posterolateral o astérica. — 9, fontanela anterolateral o ptérica. — 10, sutura frontoparietal. — 11, sutura parietooccipital.

2.º **Estado adulto.** — Más adelante, a medida que se desarrollan la función respiratoria y el sentido del olfato, las fosas nasales se prolongan de arriba abajo, sufriendo una elongación paralela· los maxilares superiores. Al propio tiempo aparecen los dientes y crecen sobre los bordes alveolares, obligando a las dos mandíbulas a separarse la una de la otra para ocupar ellos este espacio, dos condiciones que, como se comprende, tienen por resultado aumentar considerablemente las dimensiones verticales de la cara.

El aumento de ésta se produce también, en gran parte, por efecto del desarrollo del seno maxilar, con todo lo cual la cara va adquiriendo paulatinamente la configuración propia de la edad adulta. El seno maxilar, desarrollándose principalmente hacia la parte posterior, empuja a la apófisis pterigoides, la cual se endereza, y de oblicua que era se vuelve vertical. Es de notar que el desarrollo del seno modifica poco la región lateral de la cara, porque, como hace observar muy juiciosamente CRUVEILHIER, si la cavidad de este seno «tiende a aumentar en el adulto el relieve de la tuberosidad maxilar, por otra parte, la inclusión de los gérmenes dentarios en el maxilar superior durante la vida fetal compensa la falta de prominencia debida a la ausencia del seno».

Al mismo tiempo que el seno maxilar, los otros senos de la cara, que como él comunican con las fosas nasales, se ahuecan y se agrandan. Recordaremos especialmente los senos frontales, que no aparecen sino hacia la edad de quince años, teniendo más tarde una altura de 20 a 25 milímetros y una anchura de 25 a 30 milímetros.

Desde mucho tiempo se viene admitiendo que los senos de la cara no tienen otro objeto que agrandar, con las fosas nasales, la superficie olfatoria, y almacenar una mayor cantidad de aire cargado de partículas olorosas, con lo cual el seno resultaría, por lo que hace a sus relaciones con el sentido del olfato, un verdadero aparato de perfeccionamiento. Esta concepción, enteramente teórica, cae por su base ante el hecho, comprobado por la fisiología, de que la mucosa que reviste los senos no es sensible a los olores.

En el interesante estudio que de estos senos hizo TILLAUX, demostró por hechos numerosos que el papel que desempeñan los senos es puramente mecánico; cree este

autor que la naturaleza ha hecho huecos los huesos de la cara por la misma razón que a los huesos largos de los miembros, es decir, para hacerlos más ligeros, conservando su volumen y la extensión de su superficie exterior, y finalmente para asegurar el equilibrio de la cabeza sobre la columna vertebral.

Debemos convenir en que semejante explicación recuerda demasiado la antigua doctrina de las causas finales. Pero no por esto es menos cierto que todos los divertículos de las fosas nasales, substituyendo poco a poco el tejido óseo, determinan una disminución del peso del esqueleto cefálico, de manera muy particular del esqueleto facial.

3.° **Estado senil.** — En el viejo, la caída de las piezas dentarias, la disminución y desgaste de los bordes alveolares, que es su consecuencia (fig. 270), disminuyen en

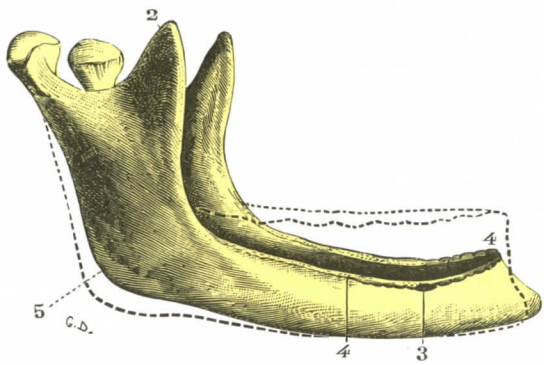

FIG. 270

Maxilar inferior del viejo.

La línea de puntos indica los límites primitivos del hueso cuando existían todavía los dientes.

1, cóndilo. — 2, apófisis coronoides. — 3, agujero mentoniano. — 4, 4, borde alveolar, sin piezas dentarias y desgastado. — 5, ángulo (gonión). — (Las líneas de puntos indican la configuración de la mandíbula en la edad adulta.) Se ve muy claramente: 1.°, que por efecto de la resorción de los alvéolos ha disminuido la mitad de la altura del cuerpo del hueso; 2.°, que el ángulo de la mandíbula es más abierto; 3.°, que la prominencia del mentón es más pronunciada; 4.°, que el agujero mentoniano se halla situado en el borde del hueso.

una proporción a veces considerable la altura de la porción bucal. De nuevo vense predominar las dimensiones transversales, y en su conjunto la cara se aproxima nuevamente en cierto modo a su configuración primitiva. Sin embargo, se diferencia en la circunstancia de que el mentón, que en el feto y en el niño está retirado, en el viejo, al contrario, se adelanta como yendo al encuentro de la nariz, con lo cual la línea sinfisiaria resulta oblicua hacia abajo y adelante, al paso que en el feto esta misma línea lleva una oblicuidad enteramente contraria.

ARTICULO V

REGIONES COMUNES AL CRANEO Y A LA CARA

Articulándose unas con otras, las catorce piezas de la cara y las de la parte anterior del cráneo forman cierto número de regiones y cavidades, cuya descripción sintética es absolutamente indispensable para llevar a cabo con fruto el estudio de los órganos que en ellas se alojan o las atraviesan. Son las siguientes:

1.° La *región temporal,* que se confunde, como hemos dicho ya, con la región lateral de la cara craneal y sobre la cual no hemos de insistir aquí.

2.° La *órbita,* las *fosas nasales,* la *fosa pterigoidea,* la *fosa cigomática,* la *fosa pterigomaxilar* y la *bóveda palatina,* que vamos a describir ahora mismo.

1. Cavidad orbitaria

Las órbitas son dos extensas y profundas cavidades que se encuentran entre la cara y el cráneo, destinadas a alojar los globos oculares y sus principales anexos.

1.° **Disposición general.** — Situadas simétricamente a cada lado de la línea media, por debajo de la cavidad craneal, por encima del seno maxilar, las órbitas están separadas de las fosas nasales por las masas laterales del etmoides y el unguis.

Distínguense, naturalmente, en *órbita izquierda* y *órbita derecha.*

Morfológicamente, cada una de ellas tiene la forma de una *pirámide cuadrangular* de eje oblicuo de delante atrás y de fuera a dentro. Esta oblicuidad es tal que los ejes de las dos órbitas, prolongados hacia el occipital, se encontrarían por detrás y un poco por debajo del borde superior de la lámina cuadrilátera del esfenoides, formando entre sí un ángulo de 40 a 45°. Es de notar que esta oblicuidad, muy acentuada en la pared externa de la órbita, es en cambio casi nula en la pared interna, la cual en el hombre es sensiblemente paralela al plano medio.

2.° **Dimensiones.** — Las dimensiones de la cavidad orbitaria varían mucho según los individuos y las edades. Después de gran número de mediciones practicadas en cráneos de adultos, WECKER da las cifras medias siguientes:

Del agujero óptico	al lado interno de la base	40 a 41	mm.
»	» al lado externo de la base	43	»
»	» a la parte media del reborde superior .	43	»
»	» a la parte media del reborde inferior .	46	»

Estas cifras nos parecen un poco cortas, pues midiendo cierto número de cráneos que forman parte de las colecciones del laboratorio, hemos encontrado que la profundidad de la cavidad orbitaria variaba de 42 a 50 milímetros.

La anchura de la base de la órbita es, por término medio, de 40 milímetros, y su altura, de 35 milímetros. La distancia que separa las dos órbitas, medida a nivel de su base *(intervalo interorbitario* de BROCA), es por término medio de 25 milímetros.

3.° **Forma y relaciones.** — Considerada desde el punto de vista puramente descriptivo, en la cavidad orbitaria, por razón de su forma, que, como hemos dicho, es la de una pirámide cuadrangular, hemos de considerar: 1.°, la *base,* que corresponde a su parte anterior; 2.°, el *vértice,* situado en su parte posterior; 3.°, cuatro *paredes;* 4.°, cuatro *bordes.*

A. BASE. — La base (fig. 272), que se designa también con el nombre de *abertura anterior* o *abertura facial de la órbita,* tiene la forma de un cuadrilátero con los ángulos muy redondeados.

Su contorno, más generalmente conocido con el nombre de *reborde orbitario,* está formado: por arriba, por el arco orbitario del frontal y por las dos apófisis orbitarias del mismo hueso, la interna y la externa; por dentro y abajo, por la apófisis ascendente del maxilar superior; por fuera y abajo también, por el borde anterosuperior del hueso malar.

En el reborde orbitario encontramos, por arriba, la *escotadura supraorbitaria,* convertida muy frecuentemente en un verdadero agujero (véase *Hueso frontal).* Por aba-

jo lo atraviesa igualmente el *conducto suborbitario* (véase *Hueso maxilar superior*). Finalmente, por dentro y arriba encontramos la *fosita troclear*, que presta inserción a la polea del oblicuo mayor (fig. 273, 3).

La abertura facial de la órbita no mira directamente hacia delante, sino oblicuamente hacia delante y afuera. Resulta de aquí que los planos de estas dos aberturas, al encontrarse en la línea media, forman un ángulo abierto hacia atrás. Este ángulo es muy obtuso. Está bastante bien representado por el *ángulo nasomalar* de FLOWER, cuyo vértice se encuentra en

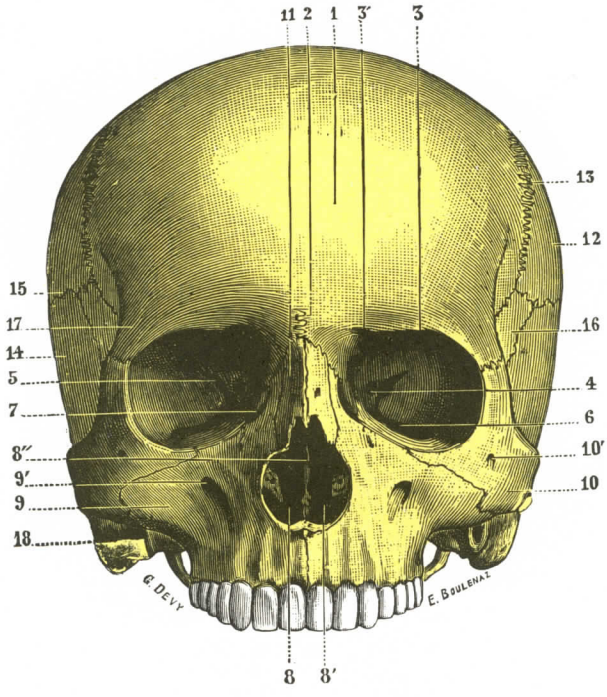

FIG. 271

Las dos órbitas y las fosas nasales vistas de frente.

1, frontal. — 2, eminencia nasal (glabela). — 3, arco orbitario. — 4, agujero óptico. — 5, hendidura esfenoidal. — 6, hendidura esfenomaxilar. — 7, canal lagrimal. — 8, 8', fosas nasales. — 8'', vómer. — 9, maxilar superior, con 9', agujero suborbitario. — 10, hueso malar, con 10', agujero malar. — 11, hueso nasal. — 12, parietal. — 13, sutura frontoparietal. — 14, temporal. — 15, sutura parietotemporal. — 16, ala mayor del esfenoides. — 17, apófisis orbitaria externa. — 18, apófisis mastoides.

la raíz de la nariz y los dos lados pasan inmediatamente por debajo de la apófisis orbitaria externo; es de 131° en los europeos, pero se eleva hasta los 142° en los chinos y 144° en los esquimales.

B. VÉRTICE. — El vértice de la órbita corresponde a la porción más interna y más ancha de la hendidura esfenoidal (véase *Esfenoides*). En el borde interno de esta hendidura se encuentra un pequeño tubérculo óseo, más o menos desarrollado según los sujetos, en el cual viene a insertarse el *anillo de Zinn* (véase tomo III, *Músculos del ojo*).

C. PAREDES O CARAS. — Las paredes o caras son cuatro: *superior, inferior, externa* e *interna*. Como se comprende fácilmente, cada una de estas caras tiene la forma de un triángulo con la base hacia delante y el vértice hacia atrás.

a) *Pared superior.* — La pared superior o *bóveda* (fig. 273), sumamente cóncava, sobre todo en su parte anterior, está formada, de delante atrás, por la bóveda orbitaria del frontal y por la cara inferior del ala menor del esfenoides. En ella encontramos: 1.º, por atrás, la sutura *(sutura esfenofrontal)* que une estas dos piezas óseas; 2.º, por delante y afuera, la *fosita lagrimal,* en la cual se aloja la glándula del mismo nombre. La pared superior de la órbita corresponde al compartimiento o fosa anterior de la base del cráneo y, por consiguiente, está en relación

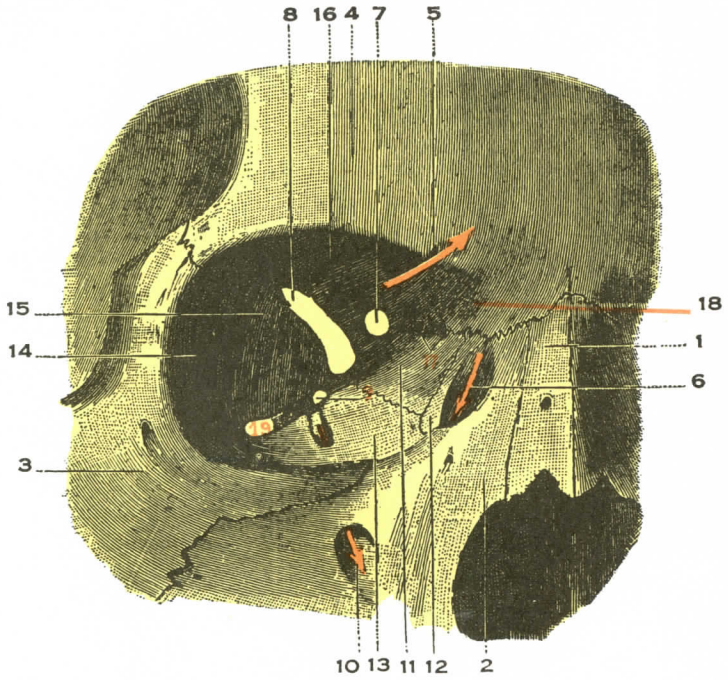

FIG. 272

Orbita vista por delante.

1, hueso nasal. — 2, apófisis ascendente del maxilar superior. — 3, pómulo. — 4, frontal. — 5, agujero supraorbitario. — 6, canal lagrimal. — 7, agujero óptico. — 8, hendidura esfenoidal. — 9, agujero redondo mayor. — 10, conducto suborbitario. — 11, hueso plano del etmoides. — 12, unguis. — 13, carilla orbitaria del maxilar superior. — 14, carilla orbitaria del pómulo. — 15, cara orbitaria del ala mayor del esfenoides. — 16, cara orbitaria del frontal. — 17, agujeros orbitarios internos. — 18, inserciones de la polea del oblicuo mayor. — 19, hendidura esfenomaxilar.

con los lóbulos frontales del cerebro. Muy gruesa en la parte anterior cerca del reborde orbitario, es extremadamente delgada en lo restante de su extensión.

b) *Pared inferior.* — La pared inferior o *suelo* (fig. 274), cóncava como la anterior, descansa sobre el seno maxilar, del cual forma la bóveda. Esta pared está formada: 1.º, por delante, por la cara superior de la pirámide del maxilar superior y por la cara superior de la apófisis orbitaria del palatino (véase este hueso). Con las dos suturas que unen estos tres huesos, encontramos en ella un canal de dirección anteroposterior, llamado *canal suborbitario,* el cual, después de un trayecto de unos 2 centímetros, se transforma en un conducto completo, el *conducto suborbitario,* que, conforme se ha comprobado en todos los casos estudiados, viene a abrirse en la cara por el *agujero suborbitario.*

c) *Pared externa.* — La pared externa corresponde a la fosa temporal. Está formada por la cara anterior del ala mayor del esfenoides, por la apófisis orbitaria del

hueso malar y también por la parte más externa de la bóveda orbitaria del frontal. Es bastante regularmente plana y no hemos de considerar en ella más que las tres suturas que unen entre sí estas tres piezas óseas. En esta cara se encuentra el orificio posterior del *conducto malar* (véase *Pómulo*).

d) *Pared interna.* — La pared interna (fig. 275) es, como hemos dicho ya, casi paralela al plano medio. Contribuyen a su formación cuatro huesos, los cuales, procediendo de atrás a delante, son los que enumeramos a continuación: la cara externa del cuerpo del esfenoides, el hueso plano del etmoides, el unguis y la apófisis ascendente del maxilar superior.

Desde luego vemos en esta cara las tres suturas verticales que unen entre sí estos cuatro huesos.

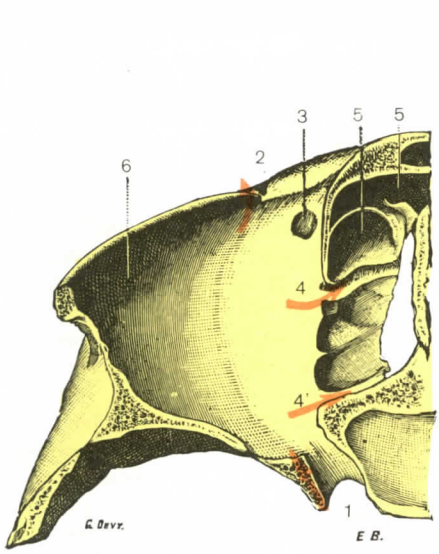

FIG. 273

Orbita, pared superior o bóveda.

1, agujero óptico. — 2, escotadura supraorbitaria. —3, inserción de la polea del oblicuo mayor.—4, conducto orbitario interno anterior.—4', conducto orbitario interno posterior.—5, 5, células etmoidales.—6, fosita lagrimal.

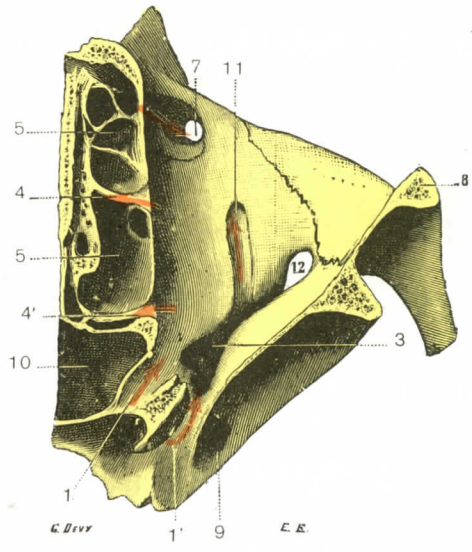

FIG. 274

Orbita, pared inferior o suelo.

1, agujero óptico. — 1', extremidad interna de la hendidura esfenoidal. — 3, fosa pterigomaxilar. — 4, conducto orbitario interno anterior. — 4', conducto orbitario interno posterior. — 5, 5, células etmoidales — 7, conducto nasal.—8, sección del pómulo.—9, agujero redondo mayor.—10, seno esfenoidal.—11, canal suborbitario. —12, hendidura esfenomaxilar.

Luego se distingue un canal siempre muy marcado, el *canal lacrimonasal,* que se encuentra en la parte más anterior, inmediatamente detrás de la apófisis ascendente del maxilar superior.

Este canal no es exactamente vertical, sino ligeramente oblicuo de arriba abajo, de dentro a fuera y de delante atrás. Por arriba se extiende hasta la apófisis orbitaria interna, en donde termina insensiblemente. Por abajo se continúa con el conducto nasal, que describiremos más adelante al hablar de las fosas nasales. Desde el punto de vista de su constitución anatómica, el canal lacrimonasal está formado a la vez por la apófisis ascendente del maxilar y por el unguis. Está perfectamente limitado, en su parte anterior y en su parte posterior, por dos crestas muy salientes, en las cuales vienen a insertarse los dos tendones *(tendón directo* y *tendón reflejo)* del *músculo orbicular* de los párpados. En su parte posterior se inserta igualmente, inmediatamente por detrás del tendón reflejo, el músculo de HORNER.

D. BORDES O ÁNGULOS. — Los bordes de la órbita son cuatro, que designaremos, según su situación, con los nombres de *superoexterno, superointerno, inferoexterno* e *inferointerno.*

a) *Borde superoexterno.* — El borde superoexterno se confunde por delante con la fosita lagrimal. Más adentro encontramos la sutura frontoesfenoidal y la terminación o *cola* de la hendidura esfenoidal, cuya parte interna más ancha, o *cabeza,* constituye, como hemos dicho, el vértice de la órbita.

b) *Borde superointerno.* — En el borde superointerno encontramos sucesivamente, procediendo de delante atrás, las diversas suturas del hueso frontal con la apófisis ascendente del maxilar superior, con el unguis y con el hueso plano del etmoides.

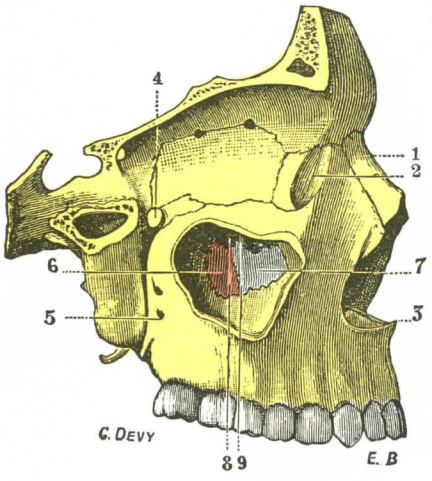

FIG. 275

Sección sagital de la órbita para poner de manifiesto la pared interna de esta cavidad.

1, hueso propio de la nariz. — 2, canal lacrimonasal. — 3, espina nasal anterior. — 4, agujero esfenopalatino. — 5, agujeros dentarios posteriores. — 6, porción del palatino que estrecha el orificio de entrada del seno maxilar. — 7, apófisis auricular de la concha inferior, cubierta en estado fresco por la mucosa del seno. — 8, parte posterior de la entrada del seno, igualmente cubierta por la mucosa. — 9, apófisis unciforme del etmoides.

En esta última sutura, *sutura frontoetmoidal,* encontramos los dos orificios orbitarios de los *conductos etmoidales* u *orbitarios internos,* que comunican, por otra parte, con los canales olfatorios (véase *Fosa anterior de la base del cráneo),* y que dan paso: el posterior, a la arteria etmoidal posterior y a un pequeño filete nervioso descrito por LUSCHKA; el anterior, a la arteria etmoidal anterior, así como al filete etmoidal del nervio nasal. Por último, un orificio redondo, el *agujero* o *conducto óptico,* termina este borde por la parte posterior; sabemos ya que recorren este conducto el nervio óptico y la arteria oftálmica.

c) *Borde inferointerno.* — El borde inferointerno forma un ángulo muy obtuso; en ciertos sujetos está casi borrado, y en este caso la órbita representa una pirámide más bien triangular que cuadrangular. Este borde empieza por delante a nivel del orificio del conducto nasal, y a partir de este punto se encuentran: 1.°, la sutura del unguis con el maxilar superior; 2.°, la sutura del hueso plano del etmoides también con el maxilar superior; 3.°, la sutura del cuerpo del esfenoides con la apófisis orbitaria del palatino.

d) *Borde inferoexterno.* — El borde inferoexterno, formado por delante por la cara superior cóncava de la apófisis orbitaria del hueso malar, se confunde por atrás con la hendidura *esfenomaxilar,* cuya parte más posterior se pierde, como sabemos ya, en la fosa pterigomaxilar. Esta hendidura, muy visible en el esqueleto, en el hombre vivo está cerrada por el periostio, el cual pasa sin interrupción de la pared externa a la inferior de la órbita (véase en el tomo III la parte dedicada a ORGANOS DE LOS SENTIDOS).

4.° Comunicación de la órbita con las regiones inmediatas. — Como se ve, la órbita dista mucho de ser una cavidad cerrada. Sin hacer mención de la ancha abertura que constituye su base y la pone en relación con el exterior, se comunica con las regiones inmediatas por muchos orificios, que dan paso a distintos vasos y nervios. Resumimos estas relaciones de la cavidad orbitaria con las regiones próximas en el cuadro sinóptico siguiente:

a) CAVIDAD CRANEAL . . .	1.º	*Agujero óptico*	N. óptico. A. oftámica.
	2.º	*Hendidura esfenoidal.*	N. nasal, frontal y lagrimal. Raíz simpát. del ganglio oftálmico. N. motor ocular común. N. motor ocular externo. N. patético. Vena oftálmica.
	3.º	*Conducto etmoidal anterior*	Arteria etmoidal anterior. N. nasal interno.
	4.º	*Conducto etmoidal posterior*	Arteria etmoidal posterior. N. etmoidal de LUSCHKA.
b) FOSAS NASALES	5.º	*Conducto nasal*	Conducto lagrimal.
c) EXTERIOR	6.º	*Escotadura supraorbitaria*	N. frontal externo o supraorbitario. Arteria y vena supraorbitarias.
	7.º	*Conducto suborbitario.*	N. suborbitario. Vasos suborbitarios.
	8.º	*Conducto malar* . . .	N. temporomalar. Nervio maxilar superior.
	9.º	*Hendidura esfenomaxilar*	Ramo orbitario de este nervio. Anastomosis venosa.

5.º **Antropología anatómica.** — a) *Anchura interorbitaria* (grosor de la raíz de la nariz). — Distancia rectilínea que separa el punto en que la cresta lagrimal posterior encuentra el borde inferior del frontal del punto simétrico del lado opuesto. Cifras extremas: 14 a 35 milímetros. Los diferentes valores traducen más bien un carácter individual y las variaciones en un mismo grupo étnico son a menudo mucho más importantes que las comprobadas entre grupos diferentes. Ejemplo: australianos, 19,5-31,5, término medio, 25; chinos, 21-32, término medio 25,4; ingleses, 22-34, término medio 26,3 (KNOWLES).

b) *Anchura orbitaria.* — Puntos anatómicos: por dentro, el *dacrion,* o punto de encuentro de las suturas formadas por el frontal, el lagrimal y la rama ascendente del maxilar superior (si el dacrión está soldado, o si se halla en situación anormal, se escogerá el punto en que la cresta lagrimal posterior encuentra el borde inferior del frontal); por fuera el borde externo de la órbita en el punto en que termina el eje transversal de la órbita trazado por el punto interno y paralelo en lo posible a los bordes superior e inferior de la órbita. La anchura de la órbita varía entre 32 y 48 milímetros, con las cifras más bajas en los españoles, 32-44, término medio, 38,5, y las más elevadas en los australianos, 38,48 milímetros, término medio 43.

c) *Altura orbitaria.* — Puntos anatómicos: bordes superior e inferior de la órbita, evitando las escotaduras superior e inferior cuando existen: se mide la separación máxima entre los dos bordes según su eje perpendicular al de la anchura de la órbita.

Las cifras extremas son de 26 a 48 milímetros, con variaciones bastante extensas según los individuos en un mismo grupo étnico y entre diversos grupos. Ejemplo: guanches, 29,37 milímetros, término medio 32,8 milímetros; australianos, 19 a 37 milímetros, término medio 33,6 milímetros; calmucos, 30-38, término medio 34,2; buriatos, 24-39 milímetros, término medio 35.

En un mismo grupo, las órbitas femeninas son más altas y proporcionalmente menos anchas. Lo mismo ocurre en los niños.

d) *Indice orbitario.* — El índice orbitario es la relación centesimal del diámetro vertical de la abertura orbitaria con su diámetro transversal.

$$\textit{Indice orbitario} = \frac{\text{Altura orbitaria} \times 100}{\text{Anchura orbitaria}}$$

En el hombre, los dos diámetros de la órbita son casi iguales en el nacimiento. A medida que se efectúa el crecimiento, el diámetro transversal predomina sobre el otro, de suerte que en el adulto el índice es siempre inferior a 100.

Con BROCA, se dividen las órbitas en:

Orbitas *megasemas (megas,* grande; *sema,* índice, señal), por encima de 89;

Orbitas *mesosemas (mesos,* que está en el medio), de 83 a 88,9;

Orbitas *microsemas (micros,* pequeño), por debajo de 83.

Los alemanes emplean las denominaciones de *kypsikonche, mesokonche* y *chamakonche.*

Tienen órbitas megasemas: polinesios de Hawai, 95,4; chinos, 91; patagones, 90,8; indios norteamericanos, 90,6, etc.

Tienen órbitas mesosemas: suizos (WALLISS), 88,9; saboyanos, 88,5; kabilios, 88,1; esquimales, 87,7; lapones, 85,8; nubianos, 84,3; vascos españoles, 83,6; birmanos, 83,3, etcétera.

Tienen órbitas microsemas: parisienses, 82,9; cafres, 81, neocaledonios, 80,5; australianos, 78,9; guanches, 76,5; tasmanios, 75,6.

Los amarillos son megasemos, los negros son mesosemos, los negroides de Oceanía son microsemos.

Los hombres fósiles, pertenecientes a la familia del *Homo neanderthalensis,* tienen ora órbitas microsemas (hombre de la Chapelle-aux-Saints, 81,9), ora megasemas (hombre de Gibraltar, 91,1).

Los hombres de la familia del *Homo sapiens,* del grupo de los hombres de Cro-Magnon, son netamente microsemos (viejo de Cro-Magnon, de Solutré, 68,8 a 73) y los del tipo de Chancelade son mesosemos (Chancelade, 87). Microsemos son también los neolíticos dolicocéfalos y el Hombre-Muerto, que tiene 80 como índice.

e) *Indice cefaloorbitario.* — A la región de la órbita se refiere también, entre otros datos antropométricos, la *capacidad orbitaria,* estudiada particularmente por MANTEGAZZA. La suma de las capacidades de las dos órbitas, comparadas a la capacidad del cráneo, suministra lo que se denomina *índice cefaloorbitario.* Este índice, estudiado por MANTEGAZZA en 200 cráneos de toda procedencia, ha suministrado al antropólogo italiano los siguientes resultados: el término medio es de 27,2 y las separaciones extremas llegan a 22,7 por una parte y a 36,5 por otra. La capacidad de cada una de las órbitas es casi la octava parte de la capacidad del cráneo.

2. Fosas nasales

Formadas en el centro de la cara, las fosas nasales son dos, derecha e izquierda, colocadas simétricamente a cada lado de la línea media y separadas la una de la otra por un simple tabique vertical. Su cavidad da paso al aire de la respiración y sus paredes están tapizadas por la mucosa pituitaria, la cual lleva diseminados en su trama los aparatos terminales de la olfación (véase tomo III, ORGANOS DE LOS SENTIDOS). Cada una de las fosas nasales, consideradas de por sí, se parece a un largo corredor grandemente aplanado en sentido transversal y un poco más ancho por abajo que por arriba. Así, pues, podemos considerar en él *cuatro paredes* y *dos aberturas.*

1.° Pared inferior o suelo. — La pared inferior está un poco inclinada de delante atrás y de arriba abajo. Plana en sentido anteroposterior y ligeramente cóncava en sentido transversal, está constituida, por delante, por la apófisis palatina del maxilar superior, y por detrás, por la apófisis horizontal del palatino.

Una sutura transversal indica la unión de estas dos piezas óseas.

Además, encontramos en la parte anterior de esta pared el *conducto palatino anterior,* el cual, dirigiéndose hacia dentro al encuentro del conducto del otro lado, se

une con éste para formar un conducto único. De esta unión resulta que los dos conductos palatinos anteriores, derecho e izquierdo, tienen dos orificios arriba y uno tan sólo

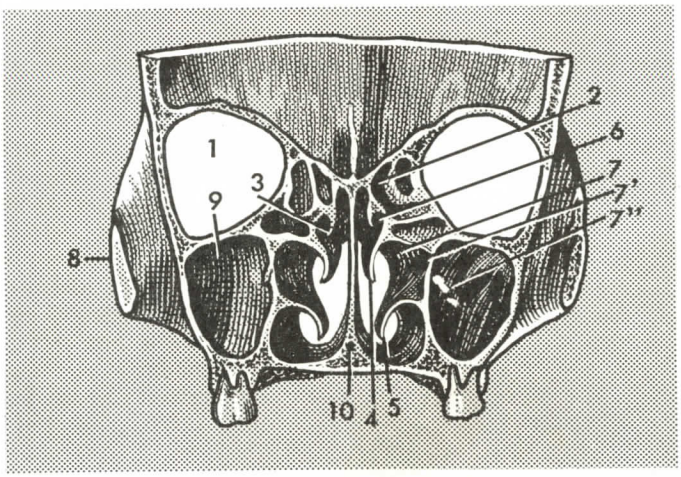

FIG. 276

Corte vertical y transversal de la órbita y de las fosas nasales.

1, órbita. — 2, celdillas etmoidales. — 3, concha superior. — 4, concha media. — 5, concha inferior. — 6, meato superior. — 7, meato medio, en comunicación, en 7', con el infundíbulo, y en 7'', con el seno maxilar. — 8, sección del arco cigomático. — 9, seno maxilar. — 10, unión del vómer con las dos apófisis palatinas del maxilar superior.

abajo, tomando la disposición, según la longitud de la porción común, unas veces de una **V** y otras de una **Y**.

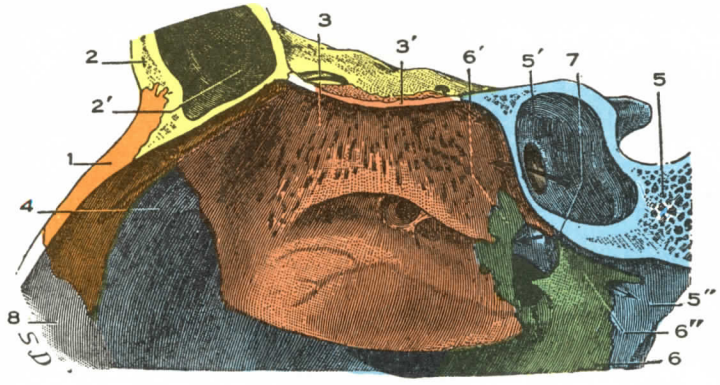

FIG. 277

La bóveda de las fosas nasales vista en un corte vertical y anteroposterior, pasando un poco a la derecha de la línea media.

1, hueso propio de la nariz. — 2, frontal, con 2', su seno. — 3, masas laterales del etmoides, con 3', lámina cribosa. — 4, maxilar superior. — 5, cuerpo del esfenoides, con 5', su seno; 5'', su apófisis pterigoides. — 6, palatino, con 6', su apófisis orbitaria; 6'', su apófisis esfenoidal (una flecha está situada en el conducto pterigopalatino). — 7, agujero esfenopalatino. — 8, cartílago lateral de la nariz.

2.° **Pared superior o bóveda.** — La bóveda de las fosas nasales (fig. 277) representa un canal estrecho y sumamente curvo, cuya concavidad mira hacia abajo. De delante atrás encontramos como partes constitutivas de este canal:

1.° La cara posterior de los huesos propios de la nariz.

2.° Las partes laterales de la espina nasal del frontal, encima de la cual se encuentran los senos frontales.

3.° La cara inferior de la lámina cribosa del etmoides.

4.° La cara anterior del cuerpo del esfenoides.

5.° La cara inferior de este mismo cuerpo del esfenoides, cubierta en este punto por las alas del vómer, de una parte, y de otra, por la apófisis esfenoidal del palatino.

Antes de abandonar esta pared, hagamos constar la presencia, en su parte posterior, de un estrecho conducto, el *conducto pterigopalatino,* que forma en gran parte esta última apófisis, y el cual, abriéndose por detrás en la parte más elevada de la fosa nasal, nos conduce hacia delante, después de un trayecto ligeramente curvo, al interior de la fosa pterigomaxilar. Por este conducto pterigopalatino pasan los nervios y vasos del mismo nombre.

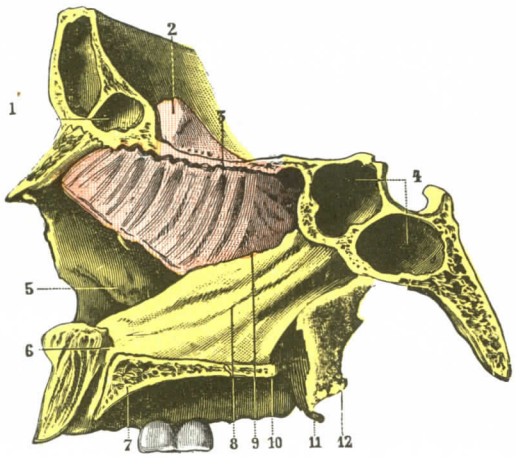

FIG. 278

Fosas nasales, pared interna.

1, seno frontal. — 2, apófisis cresta galli. — 3, lámina perpendicular del etmoides. — 4, seno esfenoidal. — 5, concha inferior de la fosa nasal derecha. — 6, conducto palatino inferior. — 7, apófisis palatina del maxilar superior. — 8, vómer. — 9, su articulación con la lámina perpendicular del etmoides. — 10, espina nasal posterior. — 11 y 12, ala interna y ala externa de la apófisis pterigoides.

3.° Pared interna. — La pared interna (fig. 278) está formada por arriba por la lámina vertical del etmoides y por abajo por el vómer.

Uniéndose entre sí estos dos huesos, forman por delante un ángulo entrante de ancha abertura, que en el hombre vivo está ocupado por un cartílago, el *cartílago del tabique,* el cual contribuye en gran parte a la formación del tabique de las fosas nasales.

El tabique de las fosas nasales sigue el plano medio o se inclina más o menos a izquierda o a derecha: en el primer caso, es regularmente plano; en el segundo, es cóncavo o convexo, según se le considere en una fosa nasal o en la otra.

4.° Pared externa. — La pared externa, extendida, como la anterior, de la bóveda hasta el suelo, lleva una inclinación de arriba abajo y de dentro a fuera. Contribuyen a su formación seis huesos: el maxilar superior, el unguis, el etmoides, el esfenoides, la porción vertical del palatino y la concha inferior. Es muy irregular y está sembrada de depresiones y orificios, que ponen en comunicación las fosas nasales con los diferentes senos que hemos descrito ya en varios huesos de la cara y del cráneo.

En primer lugar, de esta pared externa se desprenden tres láminas óseas más o menos curvas en el hombre (fig. 279): son las *conchas,* que se distinguen en *superior, media* e *inferior.* En cada una de ellas podemos considerar una cara interna o convexa, una cara externa o cóncava, un borde superior adherente por el cual se fija a la pared y un borde inferior en el interior de la cavidad de la fosa nasal. De las tres conchas, las dos primeras forman cuerpo con el etmoides, del cual no son más que una dependencia; la tercera es un hueso aislable y del todo independiente. La concha superior, más pequeña que las otras dos, no ocupa

sino la parte más posterior de la fosa nasal; por delante de ella se encuentra una superficie cuadrilátera, sembrada de abundantes surcos nerviosos y vasculares. Al hablar del etmoides, hemos hecho observar ya que por encima de la concha superior se encontraba a veces una pequeña concha supernumeraria, conocida con el nombre de *cuarta concha* o *concha de Santorini.*

Cada una de estas conchas, avanzando en el interior de la fosa nasal, *limita* por fuera de sí una porción de la cavidad nasal, que ha recibido el nombre de *meato.* Así como hay tres conchas, existen también tres meatos, que llevan el mismo nombre que las conchas respectivas: *meato superior, meato medio, meato inferior,* comprendidos cada uno de ellos entre la concha homónima y la pared externa de la fosa nasal.

Los orificios de los diversos senos que vienen a abrirse en las fosas nasales están distribuidos del modo siguiente: 1.°, un poco por detrás del meato superior, y cerca de la bóveda, encontramos el orificio del seno esfenoidal; 2.°, en el meato superior, el orificio (a menudo doble) de las celdillas etmoidales posteriores; 3.°, en el meato medio, el orificio del seno maxilar, considerablemente reducido por todos los huesos que lo rodean (véase *Maxilar superior,* y en el tomo III, *Sentido del olfato*); 4.°, por encima de éste, el orificio del infundíbulo del etmoides (véase este hueso), en el cual desemboca el seno frontal; 5.°, por último, un poco por detrás del infundíbulo, el orificio de las celdillas etmoidales anteriores.

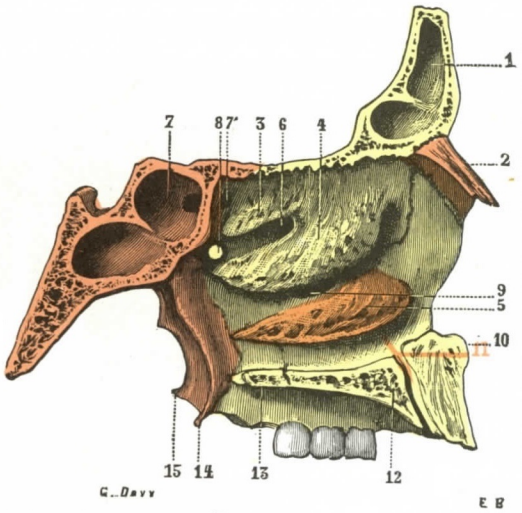

FIG. 279

Fosas nasales, pared externa.

1, seno frontal. — 2, hueso propio de la nariz. — 3, concha superior. — 4, concha media. — 5, concha inferior. — 6, orificio de las celdillas etmoidales posteriores. — 7, seno esfenoidal con 7', su orificio en las fosas nasales. — 8, agujero esfenopalatino. — 9, orificio del seno maxilar. — 10, espina nasal anterior. — 11, conducto palatino anterior. — 12, apófisis palatina del maxilar superior. — 13, porción horizontal del palatino. — 14, ala interna de la apófisis pterigoides. — 15, ala externa de esta apófisis.

Un orificio y un conducto, situados igualmente en la pared externa, ponen en comunicación la fosa nasal con dos cavidades inmediatas. Son: 1.°, el *agujero esfenopalatino,* que se encuentra un poco por detrás del meato superior y por otra parte termina en la fosa pterigomaxilar; 2.°, el *conducto nasal,* que ocupa el meato inferior y lo pone en comunicación con la cavidad orbitaria. Al hablar del palatino, hemos visto ya cómo se halla constituido el agujero esfenopalatino; no volveremos sobre este particular y nos limitaremos a describir el conducto nasal.

El *conducto nasal* es continuación, por arriba, del canal lacrimonasal, que se encuentra, como sabemos ya, en la parte anterior de la pared interna de la órbita. A partir de este punto se dirige hacia abajo, atrás y adentro, describiendo en su conjunto una ligera curva cuya convexidad mira hacia delante, abajo y un poco afuera. Por término medio mide de 10 a 20 milímetros de longitud. Su anchura es ligeramente variable según el punto en que se le considera; en su tercio superior mide 4 milímetros; más abajo se ensancha gradualmente a manera de embudo y acaba por abrirse, por su porción más ancha, en la parte superior y anterior del meato inferior. Considerado en su modo de formación, el conducto nasal está constituido, por fuera, por el canal nasal del maxilar superior; por dentro,

por el unguis y la concha inferior, que completan este canal. Naturalmente, tendremos ocasión de hablar otra vez de este conducto al tratar de las vías lagrimales (véase tomo III, *Sentido de la vista*).

5.º **Abertura anterior.** — En el esqueleto, y faltando el cartílago del tabique, las dos fosas nasales desembocan en una abertura que les es común. Esta abertura *(apertura piriformis)*, circunscrita por los dos maxilares y los dos huesos propios de la nariz, es generalmente comparada a un corazón de naipes franceses con la base hacia abajo. La espina nasal anterior constituye la escotadura media de la base del corazón; el ángulo entrante, formado por arriba por el borde inferior de los huesos propios de la nariz, constituye el vértice.

FIG. 280

Orificio posterior de las fosas nasales (coanas) visto de frente.

1, apófisis pterigoides *(rosa claro)*, con: 1', ala interna; 1'', su ala externa. — 2, cuerpo del esfenoides *(rosa claro)*. — 3, ala mayor del esfenoides *(rosa claro)*. — 4, maxilar superior *(amarillo claro)*. — 5, palatino *(azul claro)*. — 6, apófisis basilar del occipital *(amarillo fuerte)*. — 7, vómer *(verde claro)*. — 8, concha inferior *(verde obscuro)*. — 9, concha media *(violado)*. — 10, concha superior *(violado)*. — 11, conducto palatino posterior y sus conductos accesorios. — 12, conducto pterigopalatino. — 13, conducto vidiano. — 14, agujero oval. — 15, agujero rasgado anterior. — 16, malar *(anaranjado claro)*. — 17, peñasco *(rosa obscuro)*. — 18, hueso propio de la nariz *(rojo fuerte)*. — 19, hendidura esfenomaxilar. — 20, fosas nasales.

Equivocadamente, ALIX y PRUNER BEY, resucitando una idea ya emitida por CARUS, han querido hacer de la espina nasal anterior una disposición anatómica característica de la especie humana. En efecto, en una interesante memoria HAMY demostró que la espina nasal puede faltar, en la especie humana, en algunos sujetos de razas inferiores, y por otra parte, que existe en estado de vestigio en muchos antropoides y hasta en los pitecos y en los cebianos.

6.º **Abertura posterior.** — La abertura posterior de las fosas *(choana narium, coanas)* tiene la forma de un cuadrilátero con los ángulos redondeados, y más prolongado en el sentido vertical que en el transversal.

Está constituida (fig. 280), tanto en un lado como en otro: *por arriba,* por el cuerpo del esfenoides, cubierto en su parte interna por el ala del vómer; *por abajo,* por el borde posterior cóncavo de la porción horizontal del palatino; *por fuera,* por el ala interna de la apófisis pterigoides; *por dentro,* por el borde posterior del vómer. El plano de esta abertura, bastante claramente indicado por la dirección del borde posterior del vómer, es ligeramente oblicuo de arriba y de atrás a delante,

dirección enteramente opuesta a la de la abertura anterior. Las investigaciones craniométricas llevadas a cabo por ESCAT han dejado establecido que la inclinación de este plano sigue muy de cerca las variaciones del ángulo facial: una inclinación ligera coincide con un ángulo facial muy abierto; se observa una inclinación muy considerable, por el contrario, en los sujetos que tienen el ángulo relativamente estrecho.

7.º Antropología anatómica. — Hay que estudiar la altura y la anchura de la nariz, así como los índices.

a) *Altura nasal, puntos anatómicos.* — Por arriba, el *nasion* o punto medio de la sutura nasofrontal; por abajo, el punto situado en el plano medio del cráneo, en una línea tangente a las dos escotaduras de la abertura piriforme (fig. 281). Si el borde de estas dos escotaduras es reemplazado por un canal, hay que tomar el nivel del suelo de las fosas nasales.

Esta altura de la nariz es sensiblemente idéntica a la altura nasoespinal de BROCA, distancia que separa el nasion del punto espinal (centro virtual de la espina nasal).

La altura de la nariz varía en límites bastante extensos, ora entre grupos étnicos diferentes, ora entre individuos del mismo grupo. He aquí algunas cifras:

40 milímetros, y aun menos, en los hotentotes, bosquimanos, tasmanianos, etc.; 50 milímetros en los japoneses, chinos, bávaros, etc.; 55 milímetros en los esquimales, los buriatos, etc.; son cifras medias suministradas por las mediciones con grandes oscilaciones. Así es que un lote de cráneos del Tirol da una altura media de la nariz de 51 milímetros, con 39 milímetros y 70 milímetros como cifras extremas.

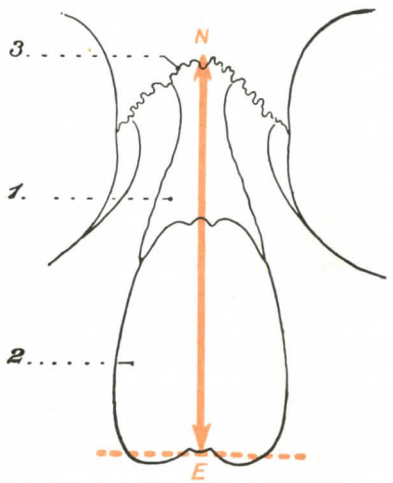

FIG. 281

Altura nasal.

1, hueso propio de la nariz. — 2, cartílago. — 3, sutura nasofrontal. — NE, altura nasal.

b) *Anchura nasal.* — Puntos anatómicos: bordes laterales de la abertura piriforme (búsquese valiéndose del compás la línea horizontal y transversa de separación máxima).

Los términos extremos de la anchura de la nariz son: 17 milímetros y 36 milímetros y, como para la altura, las variaciones individuales en un mismo grupo humano tienen una amplitud a menudo mayor que las medias étnicas.

La anchura de la nariz está a menudo en razón inversa de su altura, y a las narices alargadas corresponden ordinariamente las anchuras más pequeñas: los esquimales, 25 milímetros; guanches, 25 milímetros; españoles, 24 milímetros, etc.

c) *Indice nasal.* — El índice nasal es la relación centesimal de la anchura máxima de la abertura anterior de las fosas nasales con la altura nasoespinal.

$$\textit{Indice nasal} = \frac{\text{Anchura máxima} \times 100}{\text{Diámetro vertical}}$$

Establecido ya por BROCA en 1872, el índice nasal es aceptado por la mayoría de los antropólogos como *un carácter anatómico de primer orden para la seriación de los grupos humanos.* Las oscilaciones individuales van de 25 a 70. Las oscilaciones étnicas tienen una amplitud algo menos extensa: de 40 (esquimales, frisones, etc.) a 60 (hotentotes, bosquimanos, etc.). La nomenclatura propuesta por BROCA para establecer las

divisiones en el índice nasal se ha adoptado generalmente. Los autores alemanes utilizan una clasificación diferente:

	BROCA	ALEMANES
Leptorrinos (nariz delgada, estrecha)	X-47,9	X-46,9
Mesorrinos	48-52	47,50
Platirrinos o *camerrinos* (nariz ancha, aplastada) . .	53-X	51-57,9
Hipercamerrinos		58

Entre los *leptorrinos* se colocan, desde el punto de vista de los términos medios étnicos y salvo excepciones, los europeos; bereberes, 46,2; guanches, 44,2, etc.

Entre los *mesorrinos,* la casi totalidad de los amarillos (chinos, 49,3; japoneses, 50; anamitas, 51,1); los maorís, 49,7, etc.

Entre los *platirrinos,* la mayoría de los negros de Africa y de Oceanía (australianos, 55; nubianos, 57; tasmanianos, 57,4).

Entre los *hiperplatirrinos,* igualmente negros o negroides (tasmanianos, 58,4; bosquimanos, cafres, 61,7, etc.).

Indice nasal de algunos cráneos prehistóricos: hombre fósil de la Chapelle-aux-Saints, 55,7; viejo de Cro-Magnon, 45,9; hombre número 2 de la Barma-Grande, 47,17; aurignaciano número 2 de Solutré, 47,27; Combe Chapelle, 50; Chancelade, 42,6.

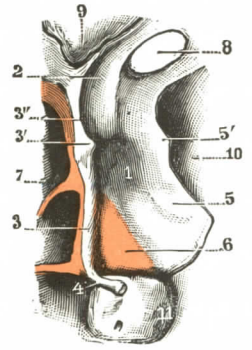

FIG. 282

Fosa pterigoidea del lado derecho.

1, fosa pterigoidea. — 2, fosita escafoidea para la inserción del periestafilino externo. — 3, ala interna, con: 3', su tubérculo tubario, y 3'', la ranura tubaria. — 4, gancho del ala interna. — 5, ala externa, con 5', la espina de Civinini. — 6 *(rojo)*, parte de la fosa pterigoidea forjada para el palatino. — 7, fosa nasal derecha. — 8, agujero oval. — 9, vértice del peñasco. — 10, fosa pterigomaxilar. — 11, tuberosidad del maxilar superior.

Fósiles neolíticos de la caverna del Hombre Muerto, 45,4; de los dólmenes de Lozère, 47,7; de las grutas de Baye, 47,9.

Monos (términos medios): chimpancé, 47; gorila, 35; orangután, 36; gibón, 45; semnopiteco, 32; macaco, 26, y entre los monos del Nuevo Mundo: sajú, 42; tití, 45.

d) *Indice de la abertura nasal.* — El índice de la abertura nasal es la relación de la anchura máxima del orificio con la altura multiplicada por 100. Esta relación centesimal es susceptible de presentar grandes variaciones: 63,7 (holandeses); 81,5 (anamitas); 85 (neocaledonios); 90 (negros de Kordofán).

e) *Indice de anchura de los huesos nasales* (MANOUVRIER).

$$Indice = \frac{\text{Anchura mínima} \times 100}{\text{Anchura máxima}}$$

Este índice no ofrece más que un interés de curiosidad. Suministra un carácter que separa netamente las razas europeas y los monos antropoides: auverneses, 62,7; parisienses, 60; holandeses, 60,1 (chimpancé, 43 a 58; orangután, 30 a 33,3).

Pero sólo tiene un valor relativo si se trata de otros grupos humanos: polinesios, 48,8; negros, 52,8; esquimales, 33,7.

3. Fosa pterigoidea

Situada en la cara posterior de la apófisis pterigoides (fig. 282, 1), mirando hacia atrás y un poco hacia abajo, esta región está excavada casi en totalidad en esta prolongación del esfenoides. Sin embargo, en su parte inferior contribuye a su formación una pequeña superficie triangular, de base inferior, que corresponde a la apófisis piramidal del palatino (véase este hueso). Esta superficie triangular (6) viene

a interponerse entre el ala interna y la externa de la apófisis pterigoides, ocupando así todo el espacio circunscrito por la separación de estas dos alas.

La fosa pterigoidea es prolongada en sentido vertical; su altura es a corta diferencia el doble de su amplitud, y ésta es menor arriba que abajo. En su parte más superior, y junto al ala, existe una pequeña depresión secundaria, igualmente prolongada en sentido vertical: la *fosita navicular* o *escafoidea* (2). El extremo inferior de esta fosita corresponde al ala interna de la apófisis pterigoides. Su extremidad superior, o mejor superoexterna, se va estrechando hasta perderse insensiblemente en la cara inferior del ala mayor del esfenoides, un poco hacia dentro del agujero oval.

La fosa pterigoidea presta inserción al músculo pterigoideo interno; en la fosita navicular viene a insertarse el origen del músculo periestafilino externo.

4. Fosa cigomática

Se designa con este nombre el espacio, ancho y mal circunscrito, situado por debajo del arco cigomático, entre la apófisis pterigoides y la rama del maxilar inferior.

La fosa cigomática carece totalmente de las *paredes posterior* e *inferior*. Su *pared superior* se halla, además, reducida a una superficie rugosa y cuadrilátera comprendida entre la base de la apófisis y la cresta temporal del esfenoides. Por fuera de esta superficie comunica abiertamente con la fosa temporal.

Más real es la existencia de las otras tres paredes de la fosa cigomática. De manera que esta cavidad está formada: 1.º, *por fuera (pared externa)*, por la cara interna del hueso malar y la cara interna de la rama del maxilar inferior; 2.º, *por delante (pared anterior)*, por la cara posterior de la apófisis piramidal del maxilar superior; 3.º, *por dentro (pared interna)*, por la cara externa de la apófisis pterigoides, por delante de la cual se encuentra una hendidura que la comunica con la fosa pterigomaxilar.

Debemos hacer constar, además, que la fosa cigomática se halla en comunicación, por arriba y delante, con la cavidad orbitaria por la hendidura esfenomaxilar. (Para más detalles, véase *Anatomía topográfica.*)

5. Fosa pterigomaxilar

La tuberosidad del maxilar superior y la cara anterior de la apófisis pterigoides, sólo separadas por abajo por una lámina delgada correspondiente al palatino, se apartan una de otra a medida que van ascendiendo, dejando entre sí un espacio angular, cerrado por dentro por la lámina vertical del palatino; este espacio (figura 283, 1) recibe el nombre de *fosa pterigomaxilar.*

1.º Situación. — Comprendida así, la fosa pterigomaxilar se encuentra profundamente situada en la parte posterolateral de la cara, debajo de la cavidad craneal y encima de la bóveda palatina. Por dentro se halla en relación con las fosas nasales, de las que sólo está separada por un delgado tabique óseo. Por fuera corresponde a la fosa cigomática (estudiada en el párrafo precedente), con la que comunica por una amplia abertura: no es más que una prolongación, una dependencia de la fosa cigomática.

2.º Forma y modo de constitución. — Considerada desde el punto de vista de su forma, la fosa pterigomaxilar puede compararse a una pirámide cuadrangular, debiendo, por lo tanto, considerar en ella *vértice, base* y *cuatro caras:*

a) *Vértice.* — El vértice, dirigido hacia abajo, está formado por la unión de la apófisis pterigoides y la tuberosidad del maxilar: forma un ángulo diedro muy agudo, el *ángulo pterigomaxilar.*

b) *Base.* — La base, situada en la parte superior, corresponde a la base del cráneo. Está constituida en su porción interna por el ala mayor del esfenoides en su punto de unión con el cuerpo del hueso. Por su porción externa corresponde a la porción más posterior de la hendidura esfenomaxilar.

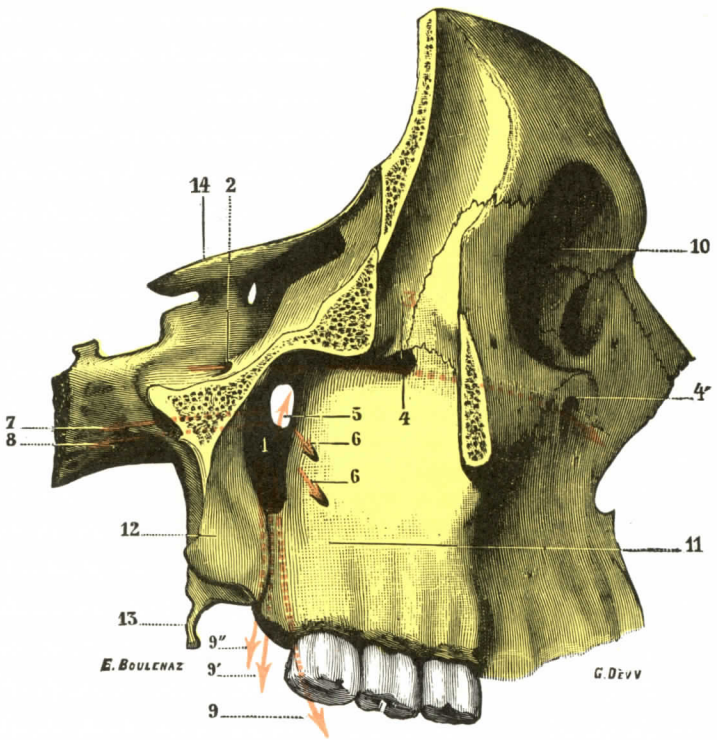

FIG. 283

Fosa pterigomaxilar (lado derecho), con todos los conductos que en ella desembocan.

1, fosa pterigomaxilar. — 2, agujero redondo mayor. — 3, hendidura esfenomaxilar. — 4, conducto suborbitario, con 4', su orificio anterior o agujero suborbitario. — 5, agujero esfenopalatino, abierto por el otro lado en las fosas nasales. — 6, 6, conductos dentarios posteriores. — 7, conducto vidiano. — 8, conducto pterigopalatino. — 9, conducto palatino posterior. — 9', 9'', conductos palatinos accesorios. — 10, órbita. — 11, tuberosidad del maxilar. — 12, cara externa de la apófisis pterigoides. — 13, gancho del ala interna de esta misma apófisis. — 14, alas menores del esfenoides.

c) *Paredes.* — Las cuatro paredes de la fosa pterigomaxilar se distinguen en anterior, posterior, interna y externa. La *pared anterior* no es más que la tuberosidad del maxilar superior. La *pared posterior* está constituida por la cara anterior de la apófisis pterigoides. La *pared interna* está formada por la cara externa de la lámina vertical del palatino, la que en este punto separa la fosa pterigomaxilar de la fosa nasal correspondiente. Por último, falta la *pared externa,* reemplazada por una abertura o hendidura, más ancha por arriba que por abajo, que comunica la fosa cigomática con la fosa pterigomaxilar y hace, por decirlo así, que ésta sea un simple divertículo de aquélla.

3.° **Relaciones con las partes vecinas.** — La fosa pterigomaxilar recibe en su seno al *ganglio esfenopalatino* o *ganglio de Meckel* (véase NEUROLOGÍA). Los demás órganos, vasos o nervios que en ella se encuentran (y que son en gran número)

proceden de otras partes o bien nacen en la misma fosa para salir inmediatamente y distribuirse en otra región. De modo que la fosa pterigomaxilar ofrece un considerable número de *agujeros, conductos* y *hendiduras* que la relacionan con los órganos próximos (figuras 283, 284 y 285):

1.° El *agujero* o *conducto redondo mayor,* situado en la base de la fosa y que se abre por otra parte en el cráneo; da paso al nervio maxilar superior.

2.° La *hendidura esfenomaxilar,* situada en el ángulo de unión de la base con la pared anterior; comunica la fosa pterigomaxilar con la órbita y da paso al nervio maxilar superior y a su ramo orbitario.

3.° El *agujero esfenopalatino,* situado en la parte más elevada de la pared interna; está constituido, como hemos dicho ya, por la escotadura palatina, sobre la cual viene como sentado el cuerpo del esfenoides, transformándola en agujero (figura 285, 4). El agujero esfenopalatino establece una amplia comunicación entre la fosa pterigomaxilar y las fosas nasales; por él pasan el nervio esfenopalatino y la arteria esfenopalatina.

4.° El *conducto pterigopalatino* (figura 284, 4), que, partiendo de la parte superior y posterior de la fosa pterigomaxilar, viene a desembocar en la parte más posterior de la bóveda de las fosas nasales; da paso al nervio pterigopalatino o faríngeo de Bock y a la arteria pterigopalatina.

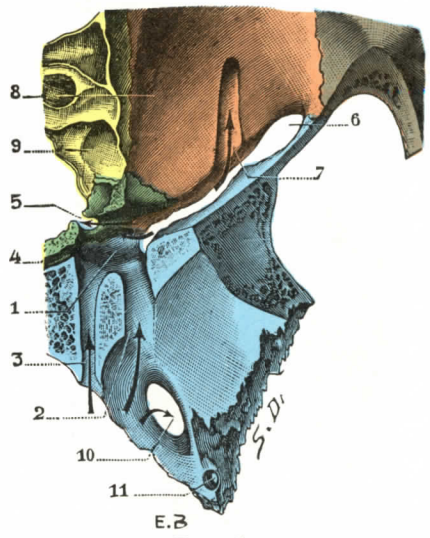

FIG. 284

La fosa pterigomaxilar vista por arriba, después de la ablación de la porción del esfenoides que forma su bóveda.

(El esfenoides está coloreado *de azul;* el maxilar superior, *de rosa;* el palatino, *de verde;* el etmoides, *de amarillo;* el malar, *de violado.)*

1, fosa pterigomaxilar. — 2, agujero redondo mayor o, mejor, conducto redondo mayor, cuya pared superior ha sido extirpada. — 3, conducto vidiano, y 4', conducto pterigopalatino, cuya pared superior ha sido igualmente extirpada. — 5, agujero esfenopalatino. — 6, hendidura esfenomaxilar. — 7, canal infraorbitario. — 8, suelo de la órbita. — 9, células etmoidales. — 10, agujero oval. — 11, agujero redondo menor.

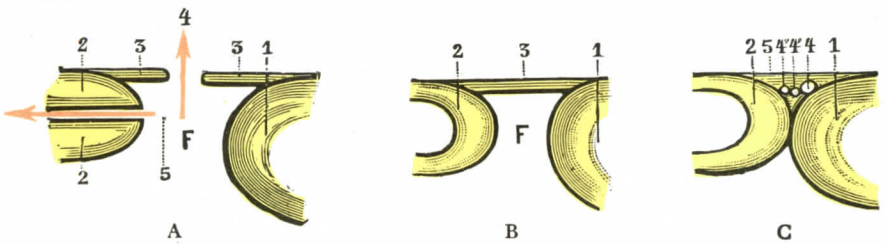

FIG. 285

Tres esquemas que representan un corte transversal de la fosa pterigomaxilar practicada a diferentes alturas de la misma.

A. — *Sección a nivel del conducto vidiano:* F, fosa pterigomaxilar. — 1, maxilar superior. — 2, 2, apófisis pterigoides. — 3, 3, palatino. — 4, agujero esfenopalatino. — 5, conducto vidiano.
B. — *Sección a nivel de la parte media de la fosa:* F, fosa pterigomaxilar. — 1, maxilar superior. — 2, apófisis pterigoides. — 3, palatino.
C. — *Sección por debajo de la fosa, a través de los conductos palatinos:* 1, maxilar. — 2, apófisis pterigoides. — 3, palatino. — 4, conducto palatino posterior. — 4', 4'', conductos palatinos accesorios.

5.° El *conducto vidiano* (fig. 284, 3), excavado en la base de la apófisis pterigoides; se dirige directamente de delante atrás y da paso al nervio vidiano y a la arteria vidiana.

6.° El *conducto palatino posterior,* que, empezando en el ángulo inferior de la fosa pterigomaxilar y dirigiéndose en seguida verticalmente hacia abajo, viene a abrirse en los ángulos posteriores de la bóveda palatina; está formado a la vez por el maxilar y el palatino y da paso al nervio palatino anterior.

7.° Los *conductos palatinos accesorios,* generalmente en número de dos, paralelos al precedente y situados detrás de él; uno de ellos da paso al nervio palatino medio y el otro al nervio palatino posterior.

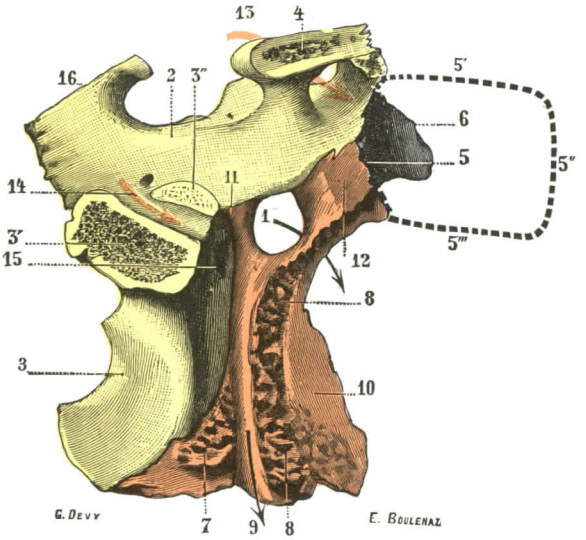

FIG. 286

La fosa pterigomaxilar después de extraído el maxilar y abierto el agujero redondo mayor.

1, agujero esfenopalatino. — 2, cuerpo del esfenoides. — 3, apófisis pterigoides. — 3', 3'', sección del ala mayor del esfenoides a nivel del agujero redondo mayor. — 4, sección del ala menor. — 5, 5', 5'', 5''', línea de puntos que indica los contornos del hueso plano del etmoides. — 6, pico del esfenoides. — 7, 8, rugosidades para el maxilar superior. — 9, canal que contribuye a formar el conducto palatino posterior. — 10, porción que se aplica contra el orificio del seno maxilar. — 11, apófisis esfenoidal. — 12, apófisis orbitaria. — 13, agujero óptico. — 14, agujero redondo mayor. — 15, conducto vidiano. — 16, lámina cuadrilátera del esfenoides.

8.° Los *agujeros dentales posteriores,* en número de dos o tres; están excavados por delante en la tuberosidad del maxilar y dan paso a los nervios dentales posteriores y a las arterias dentales posteriores; es de notar, sin embargo, que estos agujeros posteriores, en su mayor parte al menos, están situados un poco por delante de la fosa pterigomaxilar, y, por consiguiente, corresponden más bien a la fosa cigomática.

Más adelante, en la angiología y en la neurología, encontraremos nuevamente todos estos conductos al estudiar los vasos y nervios que pasan por ellos. Pero no nos cansaremos de recomendar al alumno que procure, con la cabeza ósea en la mano, formarse una idea exacta de su situación, de sus direcciones, del hueso o huesos en cuyo espesor se encuentran, de sus orificios de entrada y de salida, etc.; veremos más tarde que estas nociones osteológicas facilitarán muchísimo el estudio de los vasos y nervios de la región, particularmente de la arteria maxilar interna y del nervio maxilar superior.

6. Bóveda palatina

La bóveda palatina, como su nombre indica, representa en el esqueleto la pared superior de la cavidad bucal.

1.° **Disposición general.** — Esta región (fig. 287) tiene en su conjunto la forma de una herradura, con la concavidad hacia atrás.

Está constituida a cada lado: 1.°, por la apófisis palatina del maxilar superior; 2.°, por la porción de la cara interna de este hueso que se encuentra más abajo de esta apófisis; 3.°, por la porción horizontal del palatino, y 4.°, por la cara interior de la apófisis piramidal del mismo hueso.

En suma, contribuyen a su formación cuatro huesos: los dos maxilares superiores por delante y los dos palatinos por detrás.

2.° **Límites.** — Sus límites son muy precisos. Por delante y por los lados está circunscrita por el borde alveolar de los dos maxilares superiores, reborde más o menos saliente en el cual se implantan los dientes. Por atrás está limitada por dos líneas curvas, la una izquierda, la otra derecha, que pertenecen por entero al palatino y que representan el borde posterior de la porción horizontal de este hueso. Estas dos líneas, cóncavas por atrás, se dirigen transversalmente de fuera a dentro para terminar, en la línea media, en la espina nasal posterior.

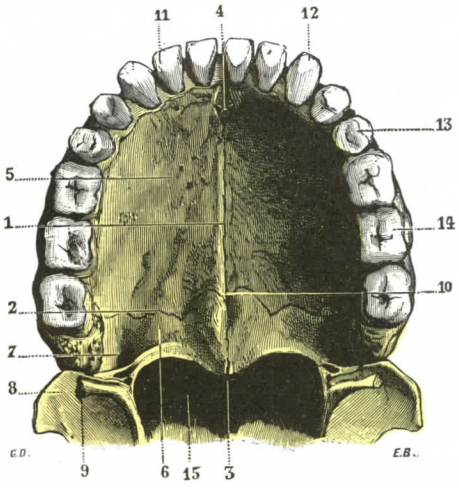

FIG. 287

Bóveda palatina.

1, sutura de las apófisis palatinas de los maxilares superiores, con el torus palatinus. — 2, sutura de estas mismas apófisis palatinas con las porciones horizontales de los palatinos. — 3, espina nasal posterior. — 4, conducto palatino anterior. — 5, apófisis palatina del maxilar superior. — 6, porción horizontal del palatino. — 7, conducto palatino posterior y sus accesorios. — 8, ala externa y 9, ala interna de la apófisis pterigoidea. — 10, punto de convergencia de los cinco huesos; los dos maxilares, los dos palatinos y el vómer. — 11, segundo incisivo. — 12, canino. — 13, segundo premolar. — 14, segundo molar. — 15, orificio posterior de las fosas nasales.

3.° **Configuración exterior.**—Considerada desde el punto de vista puramente descriptivo, la bóveda palatina presenta cuatro suturas, a saber: 1.°, en la línea media, la sutura de los dos maxilares y la de los palatinos; 2.°, a los lados, las dos suturas que por cada lado unen la porción horizontal del palatino con la apófisis palatina correspondiente. Estas cuatro suturas, bimaxilar, bipalatina y maxilopalatinas, tienen en conjunto la forma de una cruz latina, por lo cual se conoce con el nombre de *sutura en cruz,* cuya rama más larga es la anterior.

La extremidad posterior de la rama media de esta cruz está señalada por una eminencia más o menos marcada según los sujetos, que es la *espina nasal posterior,* a la que nos hemos referido ya anteriormente.

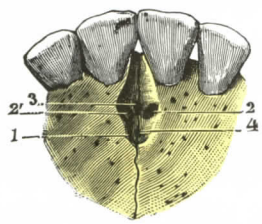

FIG. 288

El conducto palatino anterior visto por su orificio bucal (según SCARPA).

1, orificio bucal del conducto palatino anterior. — 2, 2', orificios de sus dos ramas secundarias. — 3, orificio del conducto medio anterior. — 4, orificio del conducto medio posterior.

En la extremidad anterior de esta misma rama encontraremos el orificio único de los *dos conductos palatinos anteriores;* desde hace ya mucho tiempo, SCARPA indicó, en el fondo de la fosa formada por el orificio único de estos dos conductos, dos pequeños agujeros colocados en la línea media, uno anterior más pequeño y otro posterior un poco mayor, abriéndose el primero en la fosa nasal izquierda y el segundo en la fosa nasal derecha (figura 288, 3 y 4).

Por último, en la parte posteroexterna de la lámina horizontal del palatino se ven a derecha e izquierda los *conductos palatinos posteriores,* acompañados de uno o dos *conductos palatinos accesorios.*

De paso recordaremos que si introducimos la punta de un alfiler en el punto de convergencia de los cuatro brazos de esta sutura en cruz, tocaremos con ella simultáneamente cinco huesos: los dos palatinos, los dos maxilares superiores y el borde inferior del vómer.

Ya hemos visto antes (véase *Maxilar superior)* que no era raro encontrar, a cada lado del conducto palatino anterior, suturas supernumerarias, indicios de la

soldadura de los huesos incisivos e intermaxilares. No sería oportuno volver aquí sobre el mismo asunto.

Por lo demás, la superficie de la bóveda palatina es muy rugosa y presenta numerosos surcos para el paso de los vasos y nervios de la región.

Torus palatinus. — La porción de bóveda que corresponde a la sutura media a veces sobresale formando una eminencia anteroposterior, que constituye el *rodete de la bóveda palatina* o *torus palatinus (Gaumenwulst* de los anatomistas alemanes). Esta eminencia ósea, que a principios de este siglo fue muy bien estudiada por KOPERNICKI, TARENETZKI y por COCCHI, tiene en la mayoría de los casos la forma de un delgado huso (fig. 289) cuyo eje mayor, dirigido de atrás a delante, se confunde con el eje mismo de la bóveda. Su extremidad anterior está en relación con el conducto palatino anterior.

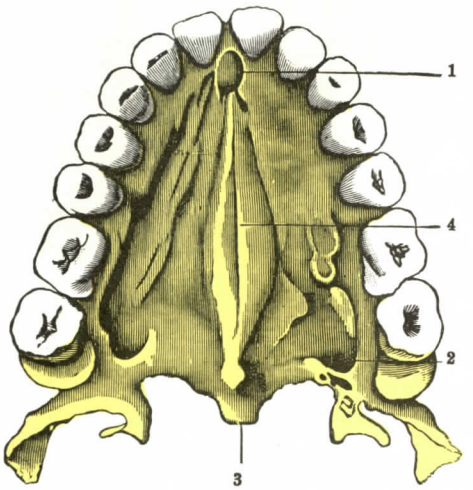

FIG. 289

Bóveda palatina, torus palatinus (según STIEDA).

1, agujero palatino anterior. — 2, agujero palatino posterior. — 3, espina nasal posterior. — 4, torus palatinus.

Cuando su desarrollo ha sido exagerado, el torus palatinus toma una forma lanceolada de borde posterior. En ciertos casos se le ha visto extenderse en amplitud hasta el reborde alveolar, pero estos casos son muy raros.

COCCHI cree que la aparición y el desarrollo del torus palatinus dependen en gran parte del desarrollo de las glándulas palatinas.

Considerado desde el punto de vista de su frecuencia, el torus palatinus se encontraría más especialmente en los cráneos de los peruanos y de los ainos. En Francia parece ser frecuente sobre todo en Auvernia.

Variedades. — La forma de la bóveda palatina, que depende de la del arco alveolar, puede presentar cuatro aspectos distintos: es *hiperbólica* cuando las dos ramas del arco son divergentes en todo su perímetro; *parabólica* cuando, siendo también divergentes, lo son un poco menos y se comprende que, prolongando indefinidamente su dirección, acabarían por encontrarse; en *ípsilon* (U), cuando son paralelas entre sí, y *elíptica,* cuando convergen la una hacia la otra. «Las dos primeras formas, más notables, son comunes en las razas blancas; la tercera y la cuarta son raras y se observan especialmente en las razas negras; la forma en ípsilon es la que se ve en los monos antropoides; la forma elíptica se ve en el sajú y en el macaco.» (TOPINARD, *L'Anthropologie,* pág. 266.)

La relación centesimal del diámetro transverso de la bóveda palatina con el diámetro anteroposterior constituye el *índice palatino* (BROCA), muy variable según las especies, y en el hombre según las razas.

La sutura de los dos palatinos con los dos maxilares, *sutura palatina transversa,* se presenta bajo tres modalidades (STIEDA): 1.º, sutura rectilínea y perfectamente transversal; 2.º, sutura curva de concavidad anterior; 3.º, sutura curva de concavidad posterior. STIEDA que ha examinado respecto de este punto 1.701 cráneos, ha deducido de sus estudios las siguientes conclusiones: la sutura de concavidad posterior es con mucho la más frecuente (64 por 100); es menos frecuente la sutura rectilínea (21 por 100) y menos todavía la sutura de concavidad anterior (9,5 por 100).

ARTICULO VI

EL CRANEO DESDE EL PUNTO DE VISTA ANTROPOLOGICO

Si bien es verdad que el cráneo humano (y con esta denominación de cráneo hemos de entender aquí la cabeza ósea en su totalidad) ha sido estudiado en todos los tiempos desde el punto de vista puramente descriptivo, como acabamos de hacerlo, es rélativamente reciente el estudio por los antropólogos de los cráneos comparativamente entre sí, no sólo en la clase de los primates, sino en toda la serie animal, y se han esforzado en sacar de estos estudios comparativos caracteres propios y diferenciales en relación con la especie, la raza, el sexo, la edad, etc.

Las primeras tentativas hechas en este sentido se remontan a DAUBENTON (1744), BLUMENBACH (1775), CAMPER (1791) y PRICHARD (1807). Estos estudios de craneología comparada fueron reanudados y continuados en Francia por GEOFFROY SAINT-HILAIRE, CUVIER, FOVILLE, PARCHAPPE, SERRES, etc. En 1861, BROCA les dio un impulso eficacísimo, y puede decirse que con él nació una ciencia nueva, la *craneometría.*

A una ciencia nueva se hicieron naturalmente necesarios métodos nuevos y hasta palabras nuevas. BROCA llenó también este doble vacío, creando una terminología tan sencilla como expresiva y dotando a la craneología de métodos de estudio de una precisión hasta entonces desconocida.

La antropología anatómica tiende a invadir cada vez más el terreno de la anatomía descriptiva. Por esto se impone indicar sumariamente aquí los elementos del estudio antropológico de la cabeza ósea, y las pocas páginas que se le han dedicado permitirán leer, a los que se interesen por ello, las obras y memorias que van multiplicándose en las diversas ramas de la antropología.

1. Puntos craneométricos

Los puntos craneométricos, llamados también *puntos singulares,* se dividen en dos grupos: 1.°, los que están *situados en la línea media* y son *impares;* 2.°, los que son *laterales* y *pares* (véase fig. 290).

1.° **Puntos medios e impares.** — Los puntos craneométricos situados en la línea media son doce, y contados de delante atrás son los siguientes:

1.° El *punto mentoniano* o *gnation* o también *punto sinfisiario,* que es el punto más inferior y el más anterior del mentón óseo;

2.° El *punto alveolar* o *prostion,* que es el más anterior y más declive del borde alveolar superior. Corresponde al punto medio situado entre los dos incisivos medios y superiores;

3.° El *punto espinal* o *subnasal,* que ocupa el centro virtual de la espina nasal anterior;

4.° El *nasion* o *punto nasal,* situado en la raíz de la nariz, sobre la sutura nasofrontal, punto medio de la sutura nasofrontal;

5.° La *glabela,* dilatación situada entre las dos crestas superciliares, substituida a veces por una superficie plana y excepcionalmente por una sencilla depresión;

6.° El *ofrion* (de οφρυς, ceja), situado en el punto medio del diámetro frontal inferior o diámetro frontal mínimo (véase más adelante). Este punto sólo tiene hoy un interés histórico.

7.° El *bregma* (βρεγμα, de βρεχειν, humedecer, a causa de la fontanela que se encuentra en el feto), punto de convergencia de las tres suturas coronal, sagital y metópica, o punto medio de la sutura coronal;

8.° El *obelion* (de οβελος, saeta, en latín *sagita*), a la altura de los dos agujeros parietales, o de uno solo si el otro falta;

9.° El *lambda* (de la letra griega mayúscula Λ), punto de convergencia de la sutura sagital con la sutura lambdoidea;

10. El *inion* (de ινίον, nuca), base de la protuberancia occipital externa;

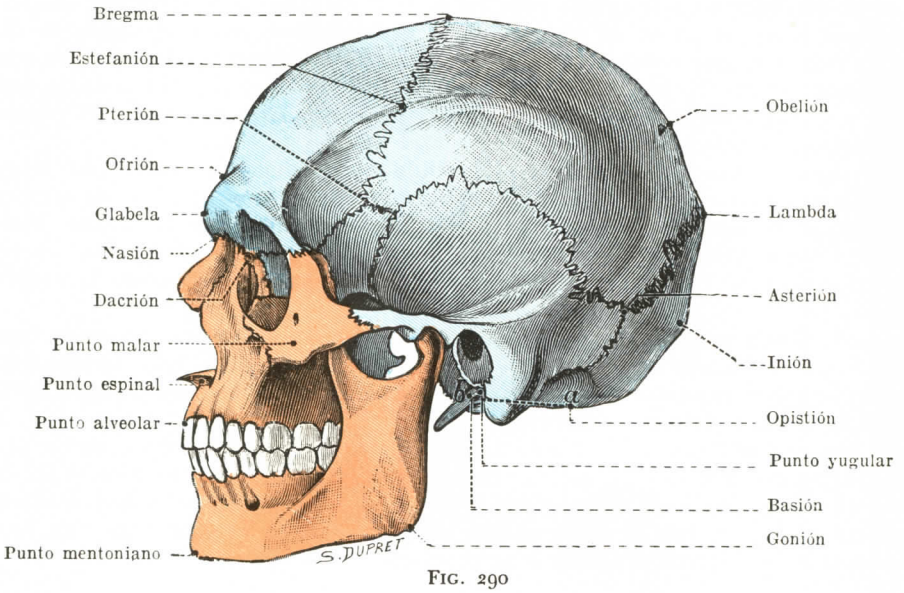

FIG. 290

Los puntos craniométricos vistos en el plano lateral de la cabeza.

11. El *opistion* (de οπισθεν, hacia atrás), que se halla en el borde posterior del agujero occipital;

12. El *basion* (de βασις, base), punto medio del borde anterior de este mismo agujero occipital.

2.° **Puntos laterales y pares.** — Los puntos craneométricos situados a los lados de la línea media son en número de dieciséis, ocho en cada lado. La mayoría de ellos no se utilizan; únicamente el *gonion* y el *dacrion* conservan su interés. Citemos los demás para ser completos. Son, yendo en el mismo sentido que los puntos medios:

1.° El *gonion* (de γωνια, ángulo), lado externo del ángulo del maxilar inferior;

2.° El *punto glenoideo*, situado en el centro de la cavidad glenoidea del temporal;

3.° El *punto yugular*, situado en la cara inferior del cráneo, sobre la sutura mastoidoccipital, en el borde posterior del vértice de la apófisis transversa del occipital;

4.° El *punto malar*, que corresponde al punto culminante de la cara externa del hueso malar;

5.° El *dacrion* (de δακρυον, lágrima), punto en que la sutura vertical lacrimomaxilar encuentra, formando una T, la sutura nasofrontal, cerca del ángulo interno de la órbita;

6.° El *estefanion* (de στεφανη, corona, coronal), punto en que la sutura frontoparietal o coronal cruza la cresta temporal;

7.° El *pterion* (de πτερον, ala), región de la fosa temporal en que se encuentran los cuatro huesos siguientes: frontal, temporal, parietal y esfenoides;

8.° El *asterion* (de αστηρ, estrella), punto en que se encuentran el occipital, el parietal y la porción mastoidea del temporal.

2. Diámetros craneales

El estudio antropológico del cráneo impone precisar su longitud, su anchura y su altura.

1.° **Diámetros longitudinales.** — Son en número de dos:

1.° *Diámetro anteroposterior máximo o longitud máxima del cráneo.* — Es el mayor diámetro en el plano sagital y medio del cráneo. *Puntos anatómicos:* por delante, el punto más saliente de la protuberancia interciliar *(glabela de* BROCA). Por detrás, el punto más saliente por encima del agujero occipital dado por la máxima separación de las ramas del compás.

2.° *Diámetro anteroposterior o iníaco,* que va de la glabela al inion (poco empleado).

2.° **Diámetros transversales.** — Son en número de cuatro:

1.° *Diámetro transversal máximo o anchura máxima del cráneo.* — Es el mayor diámetro horizontal y transversal que se puede encontrar entre las superficies laterales del cráneo.

Los puntos anatómicos de este diámetro están determinados únicamente por el diámetro máximo; pero, si este último cae sobre las crestas subtemporales, será necesario evitar su eminencia aplicando el compás por encima.

2.° *Diámetro frontal mínimo o anchura frontal mínima.* — Es el diámetro horizontal más corto entre las dos crestas temporales del frontal.

3.° *Diámetro frontal máximo o anchura frontal máxima.* — Es el mayor diámetro horizontal del frontal.

El diámetro biestefánico de BROCA o de un estefanion al otro no se emplea ya.

4.° *Diámetro bimastoideo máximo.* — Puntos anatómicos: cara externa de la apófisis mastoides a la altura del centro del conducto auditivo externo. La distancia entre este punto y el del lado opuesto da el valor del diámetro bimastoideo máximo.

Los diámetros *biauricular* (de un conducto auditivo al otro), *biastérico* (de un asterion al otro), *biparietal* (del vértice de una eminencia parietal a la otra), *bitemporal máximo,* no se emplean ya.

3.° **Diámetros verticales.** — El valor absoluto de la altura del cráneo debe considerarse como un carácter craneológico de mucha importancia. Hay dos diámetros:

1.° *Diámetro o altura basilobregmática.* — Puntos anatómicos: por abajo, el basion (punto medio del borde anterior del agujero occipital). Evitar las exostosis que se encuentran aquí algunas veces. Por arriba, el bregma, punto medio de la sutura coronal.

2.° *Diámetro o altura auriculobregmática.* — Puntos anatómicos: por abajo, punto en que la línea ideal que une los bordes superiores de los agujeros auditivos corta el plano medio del cráneo. Por arriba, el bregma.

4.° **Diámetros oblicuos.** — Son en número de dos:

1.° *Diámetro nasiobasilar.* — Puntos anatómicos: por delante y por arriba, el nasion; por abajo y atrás, el basion.

2.° *Diámetro alveolobasilar.* — Puntos anatómicos: por delante, el punto facial alveolar; por detrás, el basion.

Diámetros de la cabeza fetal. — Por su importancia obstétrica, creemos conveniente indicar aquí las dimensiones que tienen los principales diámetros craneales en el feto a término. Como en el adulto, estos diámetros se dividen en tres grupos: diámetros longitudinales o anteroposteriores, diámetros transversales y diámetros verticales (figura 291).

a) *Diámetros anteroposteriores.* — Los diámetros anteroposteriores son cinco, a saber: 1.°, el *occipitomentoniano,* que se extiende del ángulo superior del occipital al mentón y mide 13 centímetros; 2.°, el *occipitofrontal,* que va del ángulo superior del occipital a la raíz de la nariz y mide 11 centímetros y medio; 3.°, el *suboccipitobregmático,* que va del bregma o centro de la fontanela anterior al punto occipital o ángulo de unión de la concha occipital con la nuca; su longitud es de 10 centímetros; 4.°, el *suboccipitofrontal,* que va de este mismo punto suboccipital a la parte más saliente del frontal y mide 11 centímetros; 5.°, en fin, el *supraoccipitomentoniano* o *máximo* de BUDIN, que, partiendo del mentón, va a terminar en la sutura sagital en un punto variable según los sujetos; su longitud es de 13,5 centímetros.

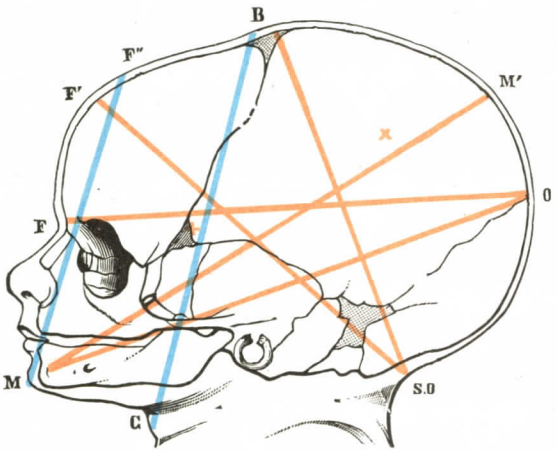

FIG. 291

Diámetros de la cabeza fetal.

OM, occipitomentoniano. — OF, occipitofrontal. — SOB, suboccipitobregmático. — SOF', suboccipitofrontal. — MM', supraoccipitomentoniano o diámetro máximo de BUDIN. — CB, cervicobregmático. — MF'', frontomentoniano.
(El signo × indica el punto en que termina el diámetro biparietal; el signo + indica el punto en que termina el diámetro bitemporal.)

b) *Diámetros transversales.* — Los diámetros transversales son dos: 1.°, el *biparietal* o *transverso máximo posterior,* que va de una eminencia parietal a la otra y mide 9 centímetros y medio: 2.°, el *bitemporal* o *transverso mínimo anterior,* que se extiende del origen de la sutura frontoparietal de un lado al punto simétrico del lado opuesto; su *longitud* es solamente de 8 centímetros.

c) *Diámetros verticales.* — Los diámetros verticales son también dos: 1.°, el *frontomentoniano,* que va de la punta del mentón al punto más elevado de la frente; 2.°, el *submentobregmático,* llamado también *cérvico* o *traquelobregmático,* que, partiendo del centro de la fontanela anterior o bregma, llega al punto de unión del cuello con la región submentoniana. De estos dos diámetros, el primero mide 8 centímetros, el segundo 9 centímetros y medio.

3. Curvas craneales

Las curvas craneales se miden por medio de una simple cinta métrica. Se dividen en sagitales, transversales y horizontales.

1.° Curva sagital o anteroposterior. — Esta curva se desarrolla en el plano medio entre el nasion, por delante, y el opistion, por detrás. Se denomina *curva sagital total.* Es posible, por lo demás, descomponerla en diferentes segmentos que corresponden a los huesos sobre que se aplica. Se distinguirá:

1.° La *curva frontal,* del nasion al bregma.
2.° La *curva parietal,* del bregma al lambda.
3.° La *curva occipital,* del lambda al opistion.

La circunferencia anteroposterior total se obtiene añadiendo a la curva sagital total la distancia opistion-basion (agujero occipital) y el diámetro nasiobasilar (poco usado). Se mide aplicando una cinta métrica sobre la bóveda en el plano medio y sagital del cráneo.

2.° **Curvas transversales.** — Son en número de dos:

1.° La *curva transversal* propiamente dicha o *supraauricular* se desarrolla en el plano verticotransversal del cráneo, entre los dos puntos derecho e izquierdo, situados en la cresta saliente de la raíz cigomática posterior, exactamente por encima del agujero auditivo.

2.° La *curva transversal total* constituye una circunferencia transversal. Curva como la anterior, se prolonga transversalmente por debajo de la base del cráneo para volver a su punto de partida (poco usada).

3.° **Curvas horizontales.** — Se distinguen tres:

1.° La *curva horizontal propiamente dicha* o circunferencia máxima, según el plano horizontal del cráneo. Esta curva pasa, por delante, por encima de los arcos ciliares; por detrás, sobre el occipital, para obtener la circunferencia máxima. Procúrese que la curva esté a la misma altura en cada lado y toda ella se halle contenida en el mismo plano.

2.° La *curva horizontal anterior.* — Representa la porción de la curva precedente situada por delante de la línea vertical biauricular.

3.° La *curva horizontal posterior.* — Representa la porción de la curva total situada detrás de la línea vertical biauricular.

Estas dos curvas preauricular y postauricular totalizadas dan, naturalmente, la circunferencia horizontal máxima.

4. Diámetros de la cara

El estudio antropológico de la cara impone que se precise tanto su altura como su anchura.

1.° **Diámetros verticales** o *medidas de altura de la cara situada en el plano vertical.* — Se pueden tomar las cuatro dimensiones siguientes:

1.° El *diámetro nasiomentoniano* o altura de la cara. Puntos anatómicos: arriba, el nasion; abajo, el punto mentoniano (gnation), es decir, el borde inferior de la mandíbula en el plano medio.

2.° El *diámetro nasioalveolar* o altura de la cara superior. Puntos anatómicos: arriba, el nasion; abajo, el punto alveolar o prostion.

3.° El *diámetro espinoalveolar* o altura de la espina nasal al punto alveolar.

4.° El *diámetro alveolomentoniano* o altura de la cara inferior. Puntos anatómicos: arriba, el punto alveolar (prostion); abajo, el punto mentoniano (gnation).

2.° **Diámetros horizontales** o medidas de anchura de la cara en el plano horizontal. Se toman de ordinario en el cráneo las cuatro anchuras siguientes:

1.° El *diámetro biorbitario externo* o anchura de la cara superior, de una apófisis orbitaria externa a la otra, estando colocadas las dos puntas del compás en los bordes externos de estas apófisis.

2.° El *diámetro bimaxilar máximo* o anchura de la cara media, de un punto cigomaxilar (punto más lejano del eje medio en la sutura maxilomalar) al otro.

El *diámetro bimalar,* de un punto malar al otro, es igualmente empleado para indicar la anchura de la cara media.

3.° El *diámetro bigoníaco,* o anchura de la cara inferior, se extiende de un gonion al otro, midiendo la separación de estos puntos aplicando las puntas del compás en la cara externa de los ángulos mandibulares derecho e izquierdo.

4.° El *diámetro bicigomático* o anchura máxima de la cara. Puntos anatómicos: cara externa de las apófisis cigomáticas. Buscar con el compás la línea transversal de separación máxima.

Para las mediciones de la nariz: altura, anchura máxima de la abertura piriforme, anchura de la parte superior o anchura interorbitaria, etc., y de las órbitas: altura, anchura orbitaria, separación orbitaria o anchura interorbitaria, etc. (Véase *Fosas nasales. Orbitas.)*

5. Medición de la capacidad del cráneo

La medición de la capacidad del cráneo por medio de los perdigones, que hoy día está generalmente adoptada, es en realidad una de las operaciones más delicadas en la antropometría. Esto lo demuestran claramente las diferencias, a veces muy considerables, que existen entre los resultados obtenidos en un mismo cráneo por dos observadores distintos. Es necesario proceder a esta operación siguiendo siempre el *mismo* método y aplicarlo de manera *uniforme*. Por este motivo no nos cansaremos de recomendar a los antropólogos que sigan escrupulosamente, punto por punto, el método adoptado por BROCA después de prolongadas y concienzudas investigaciones, que resumiremos aquí en pocas palabras.

1.° Aforo y cubicación. — El material instrumental de que se servía BROCA comprende: 1.°, unos dos litros de perdigones del número 8; 2.°, un embudo de hojalata destinado a introducir los perdigones en la cavidad craneal, y cuya abertura menor tiene exactamente el diámetro de 2 centímetros; 3.°, un huso de madera resistente y terminado en punta obtusa, que sirve para empujar y comprimir los perdigones a medida que penetran en el cráneo; 4.°, un litro de estaño contrastado; 5.°, una probeta de cristal, graduada de 5 en 5 centímetros cúbicos, de capacidad de medio litro y de 20 a 40 centímetros de altura; 6.°, un vaso cilíndrico de hojalata con asa y capacidad de dos litros.

La operación en sí se divide en dos partes: el *aforo* y la *cubicación*. El aforo consiste en llenar de perdigones del número 8 por el agujero occipital la cavidad del cráneo cuya capacidad se quiere determinar; la cubicación consiste en retirar los perdigones y cubicarlos, o sea representar por cifras su volumen. La primera de estas operaciones se verifica con el embudo y el huso; para la segunda sirven el doble litro, el litro y la probeta graduada. Repetimos que uno y otro acto reclaman una técnica muy especial y que debe seguirse minuciosamente si se quieren obtener resultados verdaderos y útiles. La inobservancia del más pequeño detalle, en apariencia insignificante, puede traducirse en las cifras por una diferencia de 20, 30 y hasta 60 centímetros cúbicos y más aún.

Cuando se trata de cráneos frágiles, que podrían romperse por la presión de los perdigones, BROCA aconseja substituir éstos por granos de mostaza. He aquí algunos resultados obtenidos por él, relativamente a la capacidad craneal:

	Hombres	Mujeres	Diferencias
Parisienses de su tiempo	1559	1347	212
Parisienses del siglo XII	1531	1320	211
Naturales de Auvernia	1598	1445	153
Saboyanos	1538	1417	121
Vascos franceses y españoles	1564	1355	209
Holandeses	1540	1390	150
Chinos y mongoles	1518	1383	135
Negros de Africa	1437	1251	186
Neocaledonios	1460	1330	130
Epoca de los dólmenes (Lozère)	1606	1507	99
(grutas del Marne)	1534	1407	127

Con respecto a su volumen, los cráneos se dividen en cinco grupos, que son:

1.º	Cráneos macrocéfalos	1950 y más.
2.º	Cráneos grandes	de 1950 a 1650
3.º	Cráneos medianos u ordinarios	de 1650 a 1450
4.º	Cráneos pequeños	de 1450 a 1150
5.º	Cráneos microcéfalos	1150 y menos.

2.º **Indice cúbico del cráneo.** — Cuando no es posible determinar la capacidad del cráneo por medición directa, se puede obtener una indicación aproximada de esta capacidad calculando su índice cúbico.

El *método de Manouvrier,* que de un modo feliz ha modificado el antiguo índice cúbico de BROCA, consiste: 1.º, en medir la mayor longitud del cráneo, su mayor anchura y su altura basilobregmática; 2.º, en multiplicar estos tres diámetros craneales uno por otro; 3.º, en dividirlos por dos.

$$\frac{\text{Longitud máxima del cráneo} \times \text{anchura máxima} \times \text{altura basilobregmática}}{2}$$

El resultado se divide por 1,14 si se trata de un cráneo masculino y por 1,8 si se trata de un cráneo femenino, o por 1,12 en el caso de duda. El error posible queda limitado a 100 centímetros cúbicos para un solo cráneo y a 25 centímetros cúbicos para una serie de cráneos.

El *método de Beddoe* puede utilizarse igualmente. Se mide la circunferencia horizontal del cráneo, la curva (arco) nasioiníaca, la curva (arco) transversa biauricular, que va del centro del conducto auditivo externo de un lado al punto simétrico del lado opuesto, pasando lo más cerca posible del bregma.

El cálculo es poco complicado. Multiplíquese juntamente: 1/3 de la circunferencia horizontal, 1/3 de la longitud nasioinion (arco sagital) y 1/3 del arco aurículo-transverso. Divídase el producto por 2.000.

Añádase para cada unidad de índice cefálico que pase de 50, 0,3 por 100.

Ejemplo: los tercios de las medidas han dado 190, 120, 120, y siendo el índice cefálico de 80, se hace el cálculo siguiente:

$$\text{Capacidad del cráneo} = \frac{190 \times 120 \times 120}{2.000} + (30 \times 0{,}3 \text{ por } 100) = 1398 + (9 \text{ por } 100 = 126) = 1.524 \text{ c. c.}$$

MANOUVRIER, comparando sucesivamente en un gran número de sujetos la capacidad craneal y el peso del encéfalo, ha llegado a determinar la relación media que existe entre estas dos cantidades, de lo cual resulta que, a beneficio de una muy sencilla operación aritmética, podemos deducir la una de la otra. De modo que, para evaluar el peso del encéfalo deduciéndolo de la capacidad craneal, basta multiplicar esta capacidad por 0,87. Así mismo, para obtener la capacidad craneal conociendo el peso del encéfalo, se multiplica este peso por 1,15. Pero los resultados así obtenidos no tienen verdadera precisión sino cuando la capacidad craneal ha sido medida según el procedimiento de BROCA correctamente seguido. La relación entre la capacidad craneal y el peso del encéfalo encuentra en Medicina numerosas aplicaciones; puede servir principalmente para medir la pérdida de peso encefálico que se produce bajo la influencia de la vejez y de las enfermedades.

6. Indices del cráneo y de la cara

Estas indicaciones tienen por objeto no solamente informarnos sobre la forma del cráneo, sino establecer también una clasificación morfológica muy útil en el estudio de las razas y de los individuos.

A. **Indices del cráneo.** — Comprenden: 1.°, índice de longitud, anchura o índice cefálico; 2.°, los índices de altura.

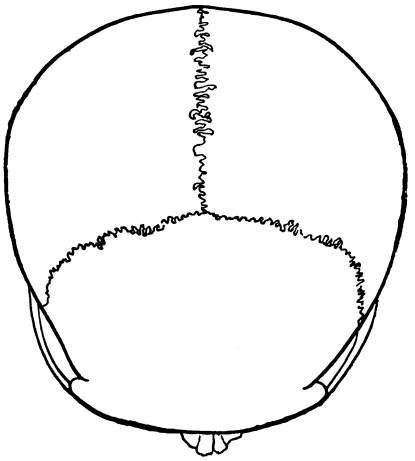

FIG. 292

Cráneo braquicéfalo (redondeado).
Indice cefálico = 92,3.

Cráneo probablemente neolítico (dragado del Saona, cerca de Chalon) de las colecciones del Laboratorio de Paleontología. Cráneo con *frenocigia*.

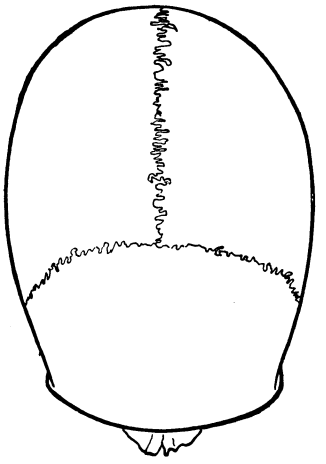

FIG. 293

Cráneo dolicocéfalo (alargado).
Indice cefálico = 71,5.

Cráneo contemporáneo (Nueva Caledonia) de las colecciones del Laboratorio anatómico de la Facultad de Medicina de Lyon. Cráneo con *criptocigia*.

1.° *Indice cefálico* (índice craniométrico en el esqueleto, índice cefalométrico en el vivo). Representa la relación de la longitud máxima de la cabeza con la anchura máxima:

$$\textit{Indice cefálico} = \frac{\text{Diámetro transverso máximo} \times 100}{\text{Diámetro anteroposterior máximo}}$$

Decir que un cráneo tiene un índice de 78 significa que, siendo el diámetro anteroposterior de este cráneo igual a 100, su diámetro transverso es de 78.

El índice cefálico adquiere en antropología una importancia considerable. Cuanto más elevada es la cifra que lo indica, tanto más redondeado y *braquicéfalo* es el cráneo. Cuanto más pequeña es la cifra, más alargado y *dolicocéfalo* es (figs. 292 y 293).

BROCA ha repartido los índices craneométricos en cinco grupos:

Dolicocéfalos	75 y menos.
Subdolicocéfalos	75,01 a 77,77
Mesaticéfalos	77,78 a 80
Subbraquicéfalos	80,01 a 83,33
Braquicéfalos	83,34 y más.

DENIKER ha establecido mayor número de divisiones:

Hiperdolicocefalia	69,9 y menos.
Dolicocefalia	70 a 74,9
Subdolicocefalia	75 a 77,7
Mesocefalia	77,7 a 79,9
Subbraquicefalia	80 a 83,2
Braquicefalia	83,3 a 84,9
Hiperbraquicefalia	85 a 89,9
Ultrabraquicefalia	90 y más.

Son *dolicocéfalos:* los oceánicos (papúes, fidjianos, neocaledonios, etc.), los negros de Africa, los blancos de la raza mediterránea (corsos, españoles). Son *braquicéfalos:* los asiáticos de Turquestán, de la Transcaucasia, de Armenia, etc.; los franceses de Auvernia, de Saboya; los indios de California, los patagones, etc.

El índice cefalométrico es superior en dos unidades al índice craneométrico.

El índice cefálico se fija en el momento de la pubertad. Como los demás caracteres craneales, es menos fijo en la mujer; dicho de otro modo, en un mismo grupo étnico los índices cefálicos femeninos son menos homogéneos que los índices masculinos.

La talla influye en el índice cefálico. La dolicocefalia se acentúa a medida que la talla se eleva. En un grupo étnico dolicocéfalo, los individuos más altos tendrán el índice más pequeño; en un grupo braquicéfalo, los más altos son los menos braquicéfalos (PITTARD).

2.° *Indices de altura.* — Son en número de cuatro:

a) *Indice de altura-longitud* $= \dfrac{\text{Altura basiobregmática} \times 100}{\text{Diámetro anteroposterior máximo}}$

Este índice reparte los cráneos en:

	Broca	Turnier	Martin
Platicéfalos, acamecéfalos o tapcinocéfalos = cráneos planos o bajos	X — 71,9	X — 71,9	X — 69,9
Ortocéfalos o metriocéfalos = cráneos correctos, ordinarios o medios	72 — 74,9	72 — 76,9	70 — 74,9
Hipsicéfalos o acrocéfalos = cráneos altos, elevados	75 — X	77 — X	75 — X

b) *Indice de altura-anchura* $= \dfrac{\text{Altura basilobregmática} \times 100}{\text{Diámetro transverso máximo}}$

El índice vertical de altura-anchura reparte los cráneos en:

Tapeinocéfalos	X — 91,9
Metriocéfalos	92 — 97,9
Acrocéfalos	98 — X

c) *El índice vertical de altura-longitud-anchura* es el término medio de los dos índices precedentes.

d) *Indice vertical auriculobregmático* $= \dfrac{\text{Altura auriculobregmática} \times 100}{\text{Diámetro anteroposterior máximo}}$

El índice vertical auriculobregmático reparte los cráneos en:

Platicéfalos	X — 57,9
Ortocéfalos	58 — 62,9
Hipsicéfalos	69 — X

Este índice tiene la ventaja de ser aplicable al vivo.

Estos índices verticales del cráneo traducen un carácter más bien individual que étnico. Sólo tienen en antropología un valor relativo. Unicamente ofrece un interés real la altura absoluta del cráneo. En efecto, los antropólogos han multiplicado al infinito los índices, sin hacer más que sobrecargar sus descripciones de datos numéricos sin interés alguno. Para ser completos, señalemos también los índices transversos, de los cuales son los principales:

a) *Indice frontal transverso* o relación de la mayor longitud frontal con la menor anchura frontal.

b) *Indice frontal estefánico* o relación del diámetro biestefánico de Broca con el diámetro frontal (no se usa).

c) *Indice frontoparietal* o relación de la mayor anchura del cráneo (diámetro transverso máximo) con la menor anchura del frontal (diámetro frontal mínimo).

d) *Indice occipital,* índice del agujero occipital, etc.

B. **Indices de la cara.** — El índice facial es la relación entre diámetro nasioalveolar y el diámetro bicigomático.

$$\textit{Indice facial} = \frac{\text{Diámetro nasioalveolar} \times 100}{\text{Diámetro bicigomático}}$$

El índice facial expresa bien la fórmula general de la cara y permite distinguir las cabezas óseas en:

Cameprosopas (euriprosopas) o cara ancha, baja.

Mesoprosopas o que representan una altura del esqueleto facial.

Leptoprosopas o cara alargada verticalmente.

Pero cuando se trata de fijar el valor aplicable a estos términos, hay tantas opiniones como autores, y la relación indicada antes, la «unificada» en el Congreso de Mónaco, da valores absolutamente diferentes de los encontrados por BROCA, quien utilizaba la línea ofriomentoniana para su índice facial total y la línea ofrioalveolar para su índice facial superior; por HERVÉ y HOVELACQUE, que emplearon la proyección de la altura facial perpendicularmente al plano alveolocondíleo; por KOLLMANN, que toma por base la línea nasion-gnation, etc. (Para los índices orbitarios, nasal y mandibular, véase *Orbita, Fosas nasales, Mandíbula.)*

7. Angulos craneales y faciales

1.° **Angulos occipitales.** — Interesante en anatomía comparada, el ángulo occipital puede medirse de diferentes modos:

a) *Angulo occipital de Daubenton* (fig. 294). — Constituido por: 1.°, plano del agujero occipital; 2.°, plano de Daubenton, que pasa por el borde inferior de la órbita; 3.°, el opistion.

b) *Angulo occipital de Broca* (fig. 295). — Substituye al precedente a causa de la posibilidad, para el ángulo de Daubenton, de ser negativo. Constituido por: 1.°, plano del agujero occipital; 2.°, plano que pasa por el nasion; 3.°, opistion.

c) *Angulo basilar de Broca* (fig. 296). — Constituido por: 1.°, plano del agujero occipital; 2.°, plano que pasa por el nasion; 3.°, nasion.

d) *Angulo orbitooccipital de Broca* (fig. 297). — Constituido por: 1.°, plano del agujero occipital; 2.°, eje de la órbita. Punto de encuentro del plano con este eje.

Determinándose ora con el goniómetro occipital de BROCA, ora sobre trazado osteográfico del cráneo, el ángulo occipital, sea cual fuere el escogido, no ofrece otro interés que el de indicar la inclinación del agujero occipital. Responde en consecuencia bastante exactamente a la actitud del sujeto: mínimo en el hombre, au-

menta gradualmente en el orden de los primates a medida que se desciende hacia las especies inferiores.

He aquí algunos resultados:

	Angulo occipital de Daubenton	Angulo occipital de Broca	Angulo basilar de Broca
Hombres	de — 1,50° a +9,3°	10,3° a 20,1°	14,3° a 26,3°
Chimpancés	26,2	35,5	45,5
Orangutanes	31,5	45,2	55,2
Gorilas	32,5	44,6	53,2
Gibones	31,5	40,6	51,5
Pitecos	de 19,6 a 23,8	33,33 a 35,3	45,6 a 49

El ángulo orbitooccipital es sobre todo interesante desde el punto de vista zoológico.

He aquí los valores indicados por TOPINARD:

Hombres	de — 20° a — 3°
Antropoides	+ 32° a + 45°
Monos diversos	+ 28° a + 67°
Carniceros	+ 63° a + 93°
Paquidermos	+ 86° a + 110°

que evidencian el grado de inclinación del agujero occipital en relación con la actitud bípeda del hombre.

2.° **Angulos faciales. — Prognatismo.** — La prominencia de la cara, especialmente de los maxilares, constituye el prognatismo. Cuanto más pronunciado es, tanto más tiende la cara a perfilarse en forma de hocico. Cuanto más reducido, más tiende el perfil de la cara a aproximarse a la vertical.

Los antropólogos se han esforzado en determinar el ángulo que formaba el plano sagital (perfil) de la cara con un plano horizontal determinado. El número de grados que expresa este ángulo será tanto más próximo a 180° (o a 90°) cuanto más se aproxime la cara al plano vertical perpendicular al plano horizontal; cuanto más reducido, ángulo por tanto más agudo, el prognatismo será tanto más pronunciado.

a) *Medidas angulares.* — Este *método angular* sólo tiene interés histórico, por lo menos en lo que se refiere al estudio del prognatismo humano. Pero como ha dado origen a toda una terminología que no está completamente abandonada y, por otra parte, es necesario para la comprensión de los trabajos antiguos, es preciso enumerar los ángulos faciales más a menudo citados.

1.° *Angulo facial de Camper* (1796) (fig. 298). — Constituido por: 1.°, línea horizontal de orientación de Camper, que pasa por el centro del conducto auditivo externo y la espina nasal (línea auriculoespinal, AS); 2.°, línea facial de Camper, tangente a la frente y a los incisivos medianos (línea frontodental, FD). Intersección virtual de estas dos líneas, en X.

2.° *Angulo maxilar de Camper* (fig. 298). — Constituido por: 1.°, línea facial de Camper, FD; tangente a los incisivos medianos inferiores y al mentón, DM. Intersección en D de las líneas FD y MD.

Este ángulo maxilar de Camper es un excelente carácter zoológico: hombre, 155°; orangután, 109; cinocéfalo, 96; macaco, 82; perro, 78; zorra, 63; liebre, 57; canguro, 39 (TOPINARD); pero desde el punto de vista antropológico tiene escaso valor, lo mismo que el ángulo facial de Camper.

3.° *Angulo facial de Jacquart* (fig. 299). — Constituido por: 1.°, línea horizontal auriculospinal, AS; 2.°, línea facial que pasa por la parte más saliente del centro de la frente y viene a cruzar la línea AS en la base de la espina nasal anterior.

4.° *Angulo facial de Cuvier* (fig. 300). — Constituido por: 1.°, línea auriculodental, AD, que pasa por el borde cortante de los incisivos superiores medios; 2.°, línea facial, FD, que viene a cruzar la precedente en el borde cortante de los incisivos superiores medios.

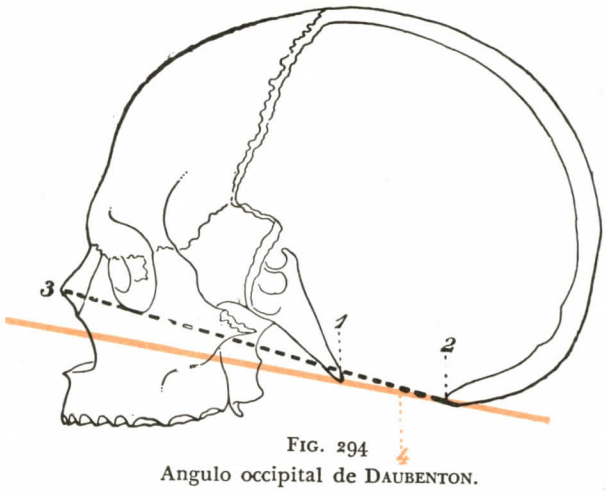

FIG. 294
Angulo occipital de DAUBENTON.
1, basion. — 2, opistion. — 3, plano de Daubenton. — 4, plano del agujero occipital.

5.° *Angulo facial de Cloquet* (fig. 301). — Constituido por: 1.°, línea auriculoalveolar, AD, que pasa por el punto alveolar (prostion); 2.°, línea facial, FD. que viene a cruzar la precedente en el borde alveolar (prostion).

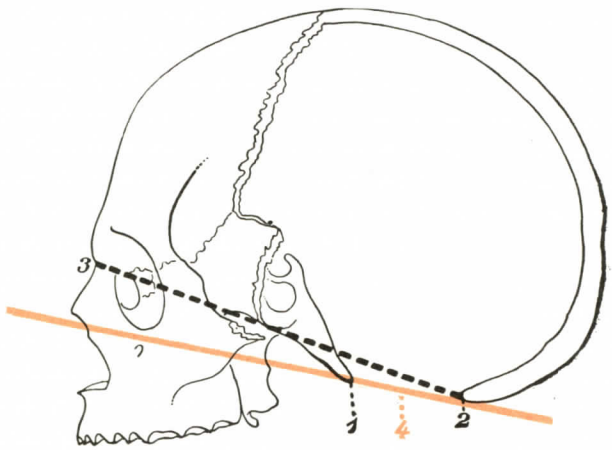

FIG. 295
Angulo occipital de BROCA.
1, basion. — 2, opistion. — 3, plano opistionasal. — 4, plano del agujero occipital.

El ángulo facial se mide con el *goniómetro medio* de BROCA o sobre trazado estereográfico del cráneo.

b) *Medidas actuales del prognatismo.* — Prescindiendo de todos estos ángulos faciales, hoy abandonados, y de toda una serie de métodos desusados, se utiliza cada vez más el excelente método de RIVET para estudiar el prognatismo.

Se considera un triángulo facial, que tiene por vértices: el nasion, el punto alveolar y el basion. Las variaciones del ángulo anterior de este triángulo o *ángulo nasoalveolobasilar* dan la medida del prognatismo.

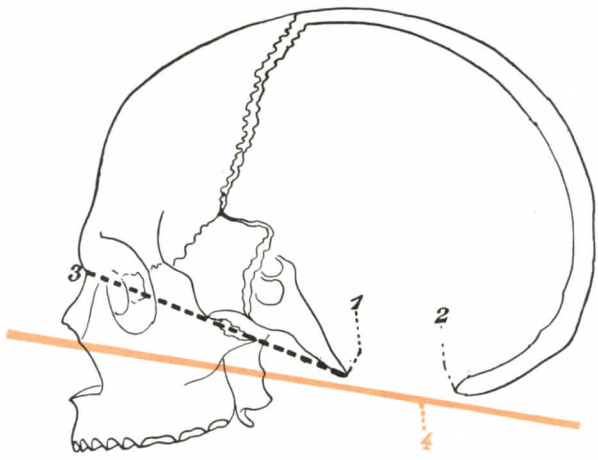

FIG. 296

Angulo basilar de BROCA.

1, basion. — 2, opistion. — 3, plano basionasal. — 4, plano del agujero occipital.

Las tres longitudes esenciales del triángulo facial, distancia nasobasilar, naso-alveolar y alveolobasilar, son, desde el Congreso de antropología de Mónaco (1906), *medidas internacionales,* por lo tanto clásicas. Conociendo las longitudes de los tres

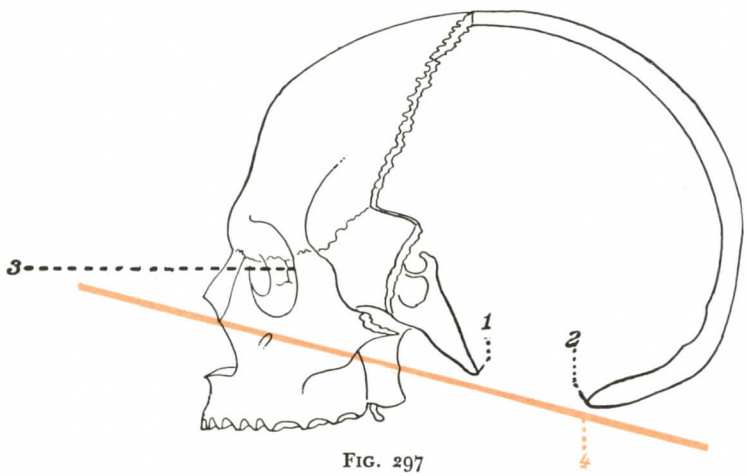

FIG. 297

Angulo orbitooccipital de BROCA.

1, basion. — 2, opistion. — 3, eje de la órbita. — 4, plano del agujero occipital.

lados de un triángulo, es fácil calcular sus ángulos, ora trazándolos, ora utilizando una tabla de logaritmos. Es más sencillo emplear el ábaco de RIVET, que permite apreciar los ángulos casi al cuarto de grado.

La nomenclatura de los diferentes valores del ángulo nasoalveolobasilar propuesta por RIVET es la siguiente:

Ortognatos	más de 73°
Mesognatos	de 72,99° a 70°
Prognatos	menos de 70°

El prognatismo es un buen carácter antropológico en una raza pura. Pero las razas puras son cada vez más excepcionales, y para la masa de las poblaciones mestizas sus variaciones individuales tienen una amplitud que excede con mucho la oscilación étnica.

Por demasiado tiempo se ha considerado el prognatismo como «carácter de inferioridad» para poder liquidar en la actualidad, de una vez para siempre, esta interpretación que en modo alguno tiene fundamento. De la evolución paleontológica del

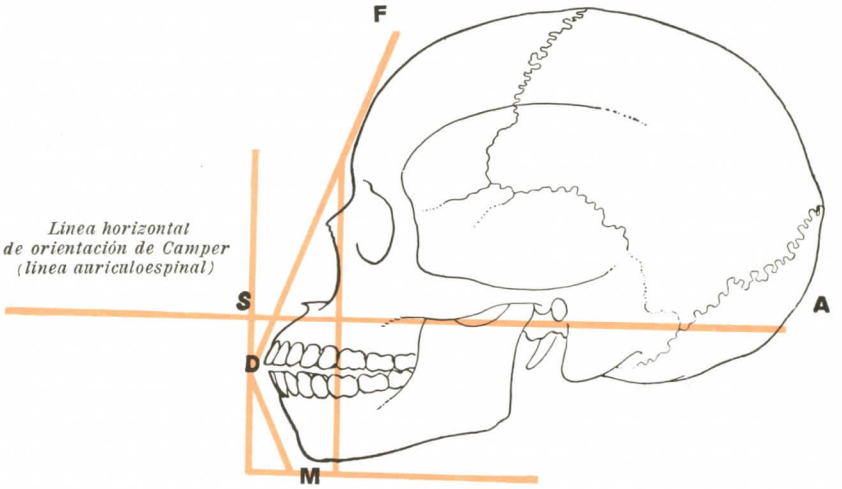

FIG. 298

Angulo facial de CAMPER y ángulo maxilar de CAMPER.

AS, línea de orientación de Camper. — FD, línea facial de Camper o frontodental. DM, línea tangente al mentón y a los incisivos medios inferiores.

hombre nada o casi nada sabemos, sino que existen dos ramas, o mejor dos haces de ramas filéticas: la del *Homo neanderthalensis,* extinguido verosímilmente hace una veintena de milenarios, y la del *Homo sapiens,* del que viven en la actualidad, en la superficie del Globo, unos mil ochocientos millones de individuos.

Los hombres fósiles del tipo de Neanderthal eran muy prognatos. He aquí las cifras dadas por BOULE:

Media humana más elevada (wendas)	76°
Media humana menos elevada (papúes del estrecho de Torres)	65°
Hombre de la Chapelle-aux-Saints	62°
Antropoides, medias	37° a 52°

Pero estas cifras no se refieren al *Homo sapiens.* El solo hecho de encontrar al lado de los wendas (76°) (Alemania central, al norte de Bohemia) los polinesios de la isla de Pascua (75°) y neozelandeses (72,9°), los italianos de Bolonia (72,2°), alsacianos (72°), y no lejos los auverneses (70,6°), saboyanos, piamonteses y suizos (70,5°), australianos (70,2°) y fueguinos (70°), quita toda significación «primitiva» al prognatismo.

Considerado según la edad, se puede decir que, en una raza determinada, el prognatismo es siempre más ligero en el niño que en el adulto (desarrollo incompleto de la dentición, menor desarrollo de la cara); más ligero asimismo en el anciano (caída de los dientes, atrofia de su sostén óseo). Es relativamente estable de 20 a 45 años. El *sexo* no implica variaciones regulares.

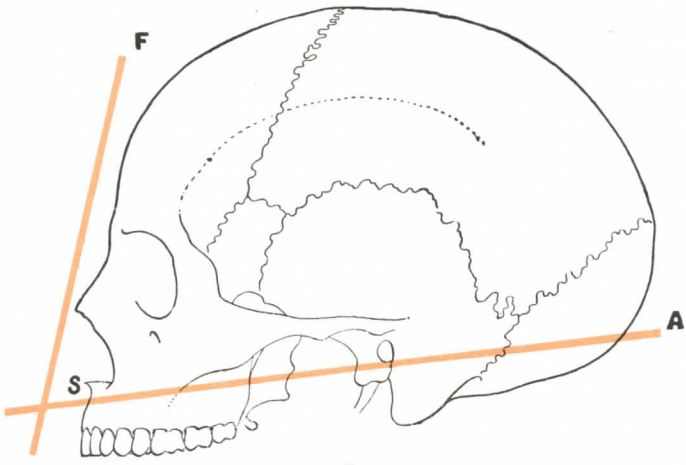

FIG. 299

Angulo facial de JACQUART.

AS, línea auriculoespinal. — FS, línea facial.

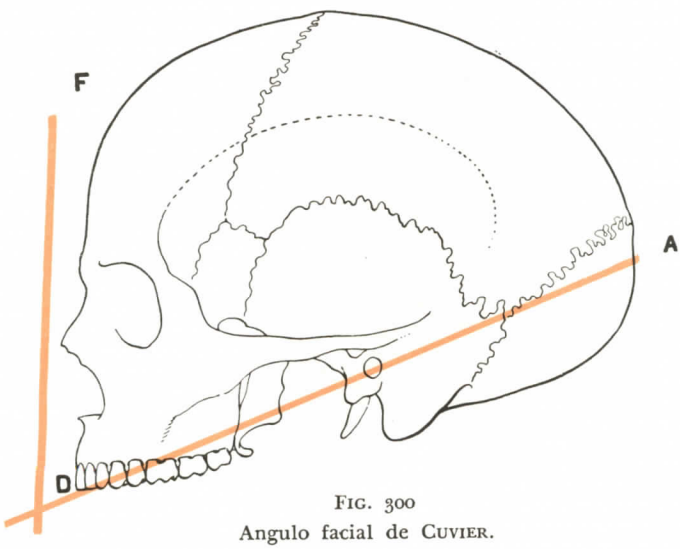

FIG. 300

Angulo facial de CUVIER.

AD, línea auriculodental.
FD, línea facial que cruza la precedente en el borde cortante de los incisivos medios superiores.

La morfología de la cabeza ósea no influye sobre el prognatismo. Este es independiente de la dolicocefalia o de la braquicefalia.

En cambio, la elevación del índice facial (caras estrechas, elevadas) parece acentuar el prognatismo.

Los factores individuales predominan con mucho; y si los límites étnicos encontrados por RIVET se hallan entre 76,4 y 65,6, los casos extremos están representados por un cráneo badenés, 84,7, y por un cráneo aleuta (América del Norte), 57,7.

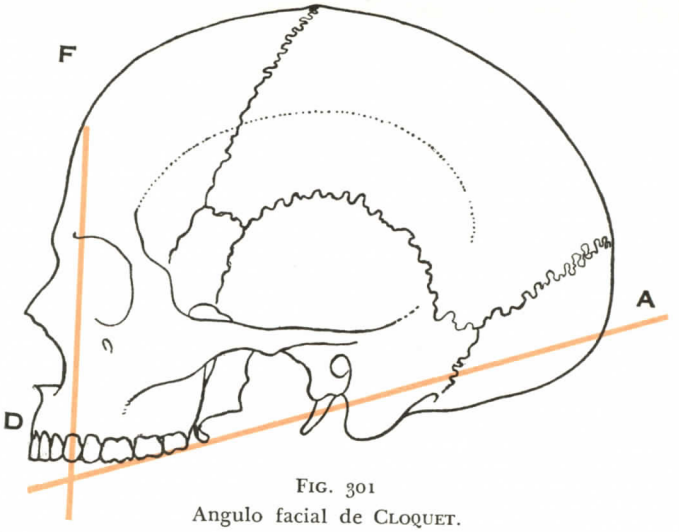

FIG. 301
Angulo facial de CLOQUET.
AD, línea auriculoalveolar. — FD, línea facial que cruza la precedente en el borde alveolar.

3.° **Angulo esfenoidal.** — El ángulo esfenoidal (fig. 302), ideado y utilizado por WELCKER, tiene su vértice en la parte media del canal óptico y está formado por

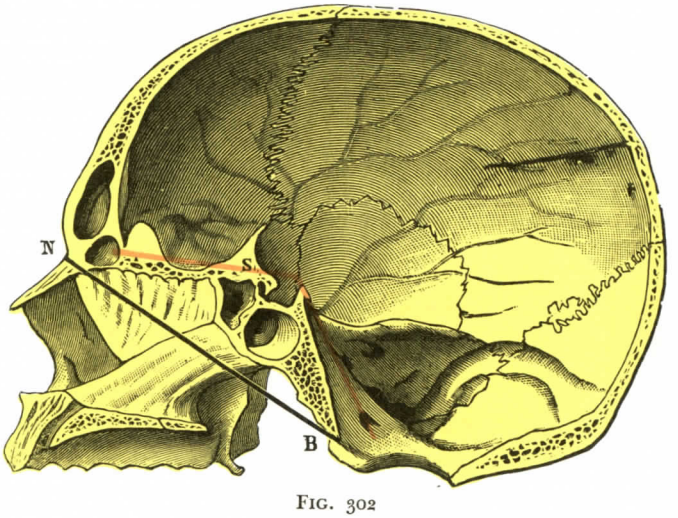

FIG. 302
Angulo esfenoidal de WELCKER.
N, nasion. — B, basion. — S, punto medio del canal óptico o efipion. — NB, línea nasobasilar. NS y BS son las dos líneas que determinan el ángulo esfenoidal.

dos líneas que van a parar, una al nasion y la otra al basion. Estas dos líneas marcan con bastante exactitud los límites que separan la cara del cráneo anterior. Síguese de esto que el ángulo esfenoidal de WELCKER indica, de un modo mucho más

claro de lo que podría hacerlo el ángulo facial, el desarrollo respectivo de estas dos porciones de la cara ósea. Mide por término medio (TOPINARD):

En los parisienses	133,1°
En los negros del Africa	137,4°
En los neocaledonios	130,4°
En los chinos	124°

4.° **Angulos auriculocraneales.** — Los ángulos auriculocraneales o auriculares (figura 303) están situados, como los precedentes, en el plano medio vertical y anteroposterior. Tienen por vértice común el punto medio de la línea biauricular y por límites una serie de líneas rectas o radios que parten de este vértice como de un

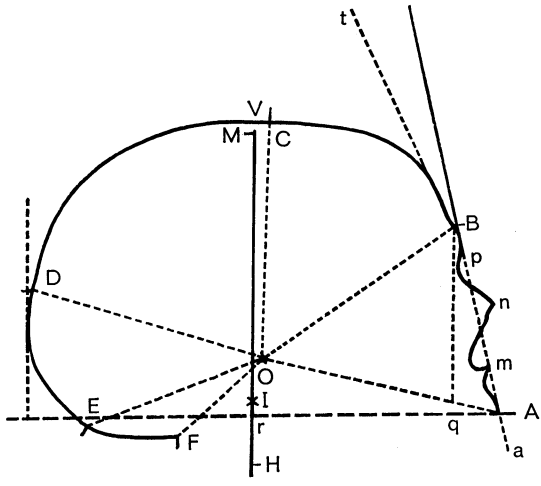

FIG. 303

Angulos auriculocraneales.

O, punto auricular o medio de la línea biauricular. — OA, radio alveolar. — OB, radio nasal. OC, radio bregmático. — OD, radio lambdático. — OE, radio iníaco. — OF, radio opistíaco.

centro y vienen a terminar: la primera, en el punto alveolar *(radio alveolar);* la segunda, en el nasion *(radionasal);* la tercera, en el bregma *(radio bregmático);* la cuarta, en el lambda *(radio lambdático);* la quinta, en el inion *(radio iníaco),* y la sexta, en el opistion *(radio opistíaco).*

Estos diversos radios interceptan entre sí cinco ángulos, que son:

El ángulo facial	entre los radios	alveolar y nasal;
» *frontal*	»	nasal y bregmático;
» *parietal*	»	bregmático y lambdático;
» *suprainíaco* o *supracerebeloso.*	»	lambdático e iníaco;
» *subiníaco* o *cerebeloso*	»	iníaco y opistíaco.

La unión de estos dos últimos ángulos constituye el *ángulo occipital total.* Las relaciones de tamaño que existen entre estos diferentes ángulos pueden verse reflejadas en las cifras siguientes:

	Parisienses	Negros
Angulo facial	51,5°	46,2°
» frontal	56,4°	54,1°
» parietal	68,9°	66,2°
» occipital o total	71,2°	72,2°

5.º **Angulo parietal de Quatrefages.** — A cada lado del cráneo existen dos líneas que pasan a la vez por los extremos del diámetro transverso máximo de la cara o bicigomático y por los extremos del diámetro frontal máximo. Estas dos líneas, prolongadas hacia arriba, se encuentran de ordinario por encima de la cabeza *(ángulo positivo);* el ángulo que forman, cuyo seno mira hacia abajo, constituye el *ángulo parietal* de QUATREFAGES. Pero estas dos líneas no siempre se encuentran, y entonces, o bien son paralelas o bien son divergentes; en el primer caso, se dice que el ángulo parietal es *igual a cero,* y en el segundo, que es negativo.

En los cráneos que tienen un ángulo parietal positivo, los arcos cigomáticos son visibles cuando se mira el cráneo desde arriba, por el método de la *norma verticalis* de BLUMENBACH, de donde el nombre de *cráneos frenocigos* que en este caso han recibido. Por el contrario, en los cráneos cuyo ángulo parietal es negativo, dichos ángulos son invisibles en las mismas condiciones, y se llaman *cráneos criptocigos* (figs. 292 y 293).

El ángulo parietal, tal como acabamos de definirlo, se mide con el *goniómetro parietal* de QUATREFAGES, y en las razas humanas oscila entre 2,5° (naturales de Auvernia) y 20,3° (neocaledonios).

8. Determinación del sexo de un cráneo

Si es fácil distinguir un cráneo masculino de un cráneo femenino en sus formas precisas, hay formas limitadas en las que el atributo sexual queda algo incierto. En el vivo, suponiendo iguales las condiciones de cabellera, barba, etc. ¿cuántas veces será erróneo el diagnóstico sexual de una fisonomía?

Sin embargo, cuando hay concordancia en cierto número de ellos es posible establecer el sexo de una cabeza ósea por los caracteres siguientes:

Apariencia más delgada de los huesos y modelado menor de las superficies óseas en la mujer. Contornos más rudos, superficies más vigorosamente dibujadas, inserciones musculares más acentuadas y fosa canina más profunda en el hombre.

Glabela siempre nula en los niños; se desarrolla después de la adolescencia y queda siempre muy reducida en la mujer.

Arcos ciliares delgados, cortantes en su borde inferior, indican un cráneo femenino. Una frente elevada, recta, con prominencias frontales acentuadas, reducción de la región parietal, pero con eminencias parietales salientes, son así mismo caracteres femeninos.

Una gran eminencia del inion, el desarrollo bien trazado de las líneas curvas del occipital, las apófisis estiloides robustas y bien desarrolladas, las apófisis mastoides voluminosas, los cóndilos occipitales ordinariamente más anchos, más macizos, corresponden al género masculino.

El desarrollo de las apófisis mastoides en el hombre suministra un buen carácter práctico de diferenciación: cuando se pone un cráneo masculino sobre un plano horizontal, descansa en éste por el vértice de las apófisis mastoides y queda fijo; el cráneo femenino, cuyas apófisis mastoides son reducidas, descansa sobre el occipital y oscila.

Indice condíleo de Baudoin. — Es la anchura máxima de un cóndilo occipital multiplicada por 100 y dividida por su longitud máxima. Si es superior a 55, indica que se trata de un cráneo de mujer; si es inferior a 50, de un cráneo de hombre. Por desgracia este índice sólo tiene un valor relativo, por no decir incierto.

El maxilar inferior es más delgado en la mujer; el cuerpo del hueso es más grueso, las ramas ascendentes son más anchas y más macizas en el hombre.

9. Determinación de la edad de un cráneo

1.º Cronología de la dentición. — Hasta el final de su evolución la dentición permite deducir con bastante exactitud la edad del individuo al que pertenece la cabeza ósea examinada.

Cronología de la erupción de los dientes temporales

Incisivos medios inferiores	7.º mes
» » superiores	8.º »
» laterales	9.º-11.º »
Premolares inferiores	12.º-13.º »
» superiores	13.º-15.º »
Caninos	18.º »
Molares	24.º-30.º »

Cronología de la dentición permanente

Primeros molares	6 años
Incisivos	7- 9 »
Primeros premolares	10-11 »
Segundos premolares	12 »
Caninos	12 »
Segundos molares	13-14 »
Terceros molares	19-25 »

2.º Osificación de los huesos. — El *estado de osificación* de los diferentes huesos permite precisiones. Especialmente para los huesos largos, el disco cartilaginoso entre la diáfisis y la epífisis desaparece entre los dieciséis y los veintiún años. A los veinticinco años la osificación del esqueleto ha terminado.

En el adulto la evaluación de la edad es difícil. Es posible fundarla en:

a) *El desgaste de los dientes.* — Es un carácter individual muy variable, pues depende del género de alimentación ordinario; sin gran valor, especialmente para las razas prehistóricas.

b) *El estado de las suturas craneales.* — Es un carácter que se hace cada vez más preponderante a medida que el hombre avanza en edad.

Toda sutura en estado de sinostosis quiere decir, por lo menos, cuarenta años.

Las suturas sagital y lambdoidea se obliteran de cuarenta a cincuenta años.

La sutura coronal se osifica en la proximidad del bregma hacia los cincuenta años y la sinostosis se extiende luego gradualmente hasta los setenta años.

La sutura de la escama del temporal con el parietal significa unos setenta años.

A los ochenta años todas las suturas están sinostosadas y el cráneo sólo forma un bloque óseo.

Sin embargo, hay grandes variaciones individuales, ya que todas las suturas pueden estar osificadas en sujetos de apenas cincuenta años, o, en ocasiones, permanecer todavía libres en un septuagenario.

HUESO HIOIDES Y APARATO HIOIDEO

El hueso hioides es un hueso impar, medio, simétrico, transversalmente extendido en la parte anterior del cuello por encima del esternón, al cual se halla unido por sus músculos depresores, y por debajo de la lengua, de la cual puede decirse que forma el esqueleto. En la posición normal de la cabeza, su sitio exacto corresponde al seno del ángulo que forma el plano inferior de la cara convergiendo con el plano anterior del cuello. Dicho hueso está colocado casi paralelamente al borde inferior de la mandíbula.

Convexo por delante y cóncavo por detrás, el hioides ofrece la forma de una **U** mayúscula, de donde el nombre que se le ha dado *(hioides, hipsiloides,* de la vocal griega *υ, ípsilon,* y *ειδος, forma*). Está esencialmente formado de cinco partes: una media, llamada *cuerpo,* y cuatro prolongaciones laterales, dos a cada lado, conocidas con el nombre de *astas.* Estas se distinguen en *astas mayores* o *astas tiroideas* y *astas menores* o *astas estiloideas.*

En el niño y también en el adulto, lo mismo las astas mayores que las menores son piezas independientes, articuladas únicamente con la pieza media; pero con los progresos de la edad pierden poco a poco su movilidad y hasta acaban por soldarse enteramente al cuerpo, resultando de ello la formación de un hueso único, el hioides, que presenta, como hemos dicho anteriormente: 1.°, un *cuerpo;* 2.°, dos *astas mayores;* 3.°, dos *astas menores.*

1.° Cuerpo. — El cuerpo del hioides representa un segmento de elipse cuyo eje mayor es transversal. Considéranse en él *dos caras, dos bordes* y *dos extremos.*

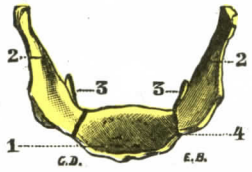

FIG. 304

Hioides visto por su cara anterior.

1, cuerpo del hioides. — 2, 2, astas mayores. — 3, 3, astas menores. — 4, articulación del asta mayor con el cuerpo del hueso.

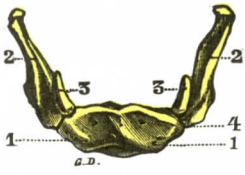

FIG. 305

Hioides visto por su cara posterior.

1, 1, cuerpo del hioides. — 2, 2, astas mayores. — 3, 3, astas menores. — 4, articulación del asta mayor con el cuerpo del hueso.

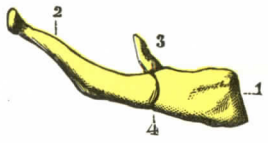

FIG. 306

Hioides visto por su cara lateral derecha.

1, cuerpo. — 2, asta mayor. — 3, asta menor. — 4, articulación del asta mayor con el cuerpo.

a) *Caras.* — De las dos caras, una es anterior y la otra posterior. La *cara posterior,* muy excavada, se halla en relación con la membrana tirohioidea, de la cual la separa una bolsa serosa, la *bolsa de Boyer.* La *cara anterior* es, por el contrario, señaladamente convexa; una cresta transversal la divide en dos partes, una superior que mira hacia arriba, que algunos autores han tomado equivocadamente por el borde superior del hueso, y otra inferior que mira hacia delante. Cada una de estas porciones está subdividida a su vez en dos pequeñas caras laterales por una cresta media que es más saliente por arriba que por abajo. Las cuatro caras que resultan del entrecruzamiento de estas dos crestas prestan inserción a unos músculos que estudiaremos más adelante.

b) *Bordes.* — Los bordes del hioides se distinguen en superior e inferior. El *borde superior* es muy delgado y presta inserción a una lámina fibrosa, conocida con el nombre de *membrana hioglosa,* que por el otro extremo se pierde en medio de la masa muscular de la lengua (véase *Lengua*). El *borde inferior,* así mismo muy delgado, está en relación con los músculos tirohioideos, que en él toman inserción.

c) *Extremos.* — Los dos extremos del cuerpo del hueso hioides se dirigen hacia fuera y sirven de base de implantación, en uno y otro lado, a las astas mayores y menores correspondientes.

2.° Astas mayores o astas tiroideas. — Las astas mayores (fig. 304, 2) se dirigen horizontalmente hacia fuera y atrás, describiendo una curva de concavidad posterior e interna.

Aplanadas de arriba abajo, hemos de considerar en ellas las siguientes regiones; 1.°, una *cara superior,* en la cual se insertan el músculo hiogloso por dentro y el

constrictor medio de la faringe por fuera; 2.°, una *cara inferior,* que presta inserción a la membrana tirohioidea; 3.°, un *borde interno,* cóncavo; 4.°, un *borde externo,* convexo; 5.°, un *extremo interno* o *base,* articulado o soldado al cuerpo del hueso; 6.°, y último, un *extremo externo* o *vértice,* dilatado y redondeado, para la inserción del ligamento tirohioideo lateral.

3.° **Astas menores o astas estiloideas.** — Las astas menores (fig. 306, 3), que se hallan situadas por dentro de las precedentes, sobresalen del borde superior del hueso.

De forma a la vez prolongada y redondeada, se parecen mucho a dos granos de cebada, dirigidos oblicuamente de abajo arriba, de dentro a fuera y de delante atrás.

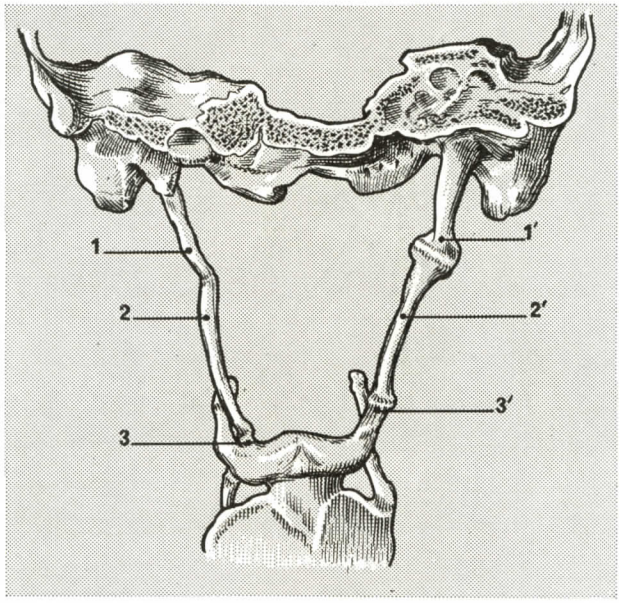

FIG. 307

Aparato hioideo fundamental de tres huesillos (según OLLIVER).

1, 1', estilhial. — 2, 2', ceratohial. — 3, 3', hipohial.

Se consideran en ellas: 1.°, el *cuerpo,* en el cual se insertan cierto número de músculos (véase más adelante); 2.°, la *base,* implantada en el cuerpo del hueso a nivel del punto en que éste se continúa con las astas mayores; 3.°, el *vértice,* en el que viene a terminar el ligamento estilohioideo.

4.° **Conformación interior.** — El hioides está casi exclusivamente formado de tejido compacto. Unicamente en las porciones más gruesas del cuerpo y de las astas mayores se encuentran indicios de tejido esponjoso.

5.° **Aparato hioideo.** — El hueso hioides es el único hueso que no está pegado al resto del esqueleto. Este aislamiento es sólo aparente. En la mayoría de los vertebrados la pieza ósea que representa este hueso está unida a la base del cráneo por una doble cadena de huesillos articulados o soldados entre sí. De ello resulta la formación de un aparato a modo de herradura cuyos dos extremos se articulan con los temporales y cuyas partes medias flotan libremente en medio de las partes blan-

das del cuello. Es el aparato hioideo, cuya primera descripción detallada fue publicada por GEOFFROY SAINT-HILAIRE. SATURNINO THOMAS demostró algunos años después que la cadena hioidea estaba formada por tres piezas y que la *apófisis estiloides* o *hueso estíleo* o también *estilohial* no dependía del temporal y constituía el primer elemento de la cadena hioidea. NICOLAS publicó a fines del siglo pasado una memoria fundamental en la que se esforzó en establecer la concordancia completa de las piezas del aparato hioideo, fundándose en un examen que comprendía desde los peces al hombre.

El excelente trabajo de OLLIVIER, publicado en las primeras décadas de este siglo, aportando nuevas observaciones, resume el estado actual de la cuestión.

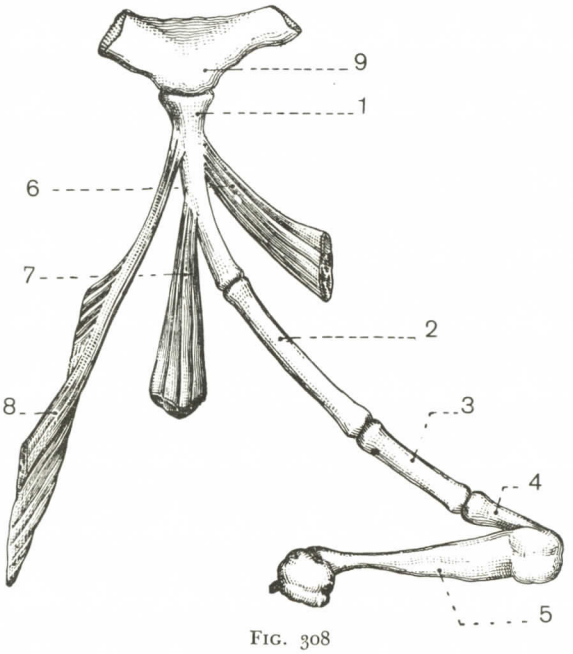

FIG. 308

Aparato hioideo completo de cuatro huesillos
(según OLLIVIER).

1, estihial. — 2, ceratohial. — 3, ceratohial accesorio. — 4, hipohial. — 5, cuerda mayor del hueso hioides. — 6, músculo est.'ogloso. — 7, músculo estilohioideo. — 8, músculo estilofaríngeo. — 9, epihial.

a) *Anatomía descriptiva.* — Existen actualmente cuarenta y dos observaciones de aparato hioideo completamente osificado en el hombre. En general, la cadena hioidea comprende tres huesos (fig. 307): 1.°, el *estilohial* o *estilhial,* que no es más que la apófisis estiloides (fig. 307, 1); ésta, primero distinta, se articula con el temporal y se suelda a él secundariamente en una apófisis que se puede denominar con THOMAS la prolongación hioidea del temporal o *epihial* (DUBREUIL-CHAMBARDEL): 2.°, el *ceratohial* es un huesillo que ocupa la situación normal del ligamento estiloihioideo (fig. 307, 2), el *apohial,* que también se llama *hipohial* (el término hipo indica que se trata de la pieza inferior de la cadena hioidea), no es otra cosa que el pequeño cuerno del hueso particularmente desarrollado.

Si eliminamos los tipos incompletamente osificados, se pueden distinguir entre los aparatos hioideos completamente osificados en el hombre tres tipos esenciales (OLLIVIER): 1.°, el tipo fundamental de tres huesillos; 2.°, el tipo aumentado, de cuatro y hasta de cinco huesillos; 3.°, el tipo reducido.

1.° El *tipo fundamental* se ve en el 64 por 100 de los casos. Está constituido por los tres huesillos que acabamos de describir debajo del epihial. Existe sin ligamentos o con adición de uno o dos ligamentos que separan los diferentes huesillos.

2.° El *tipo de cuatro huesillos* (12 por ciento de los casos). En este caso el ceratohial está desdoblado en dos huesillos, uno de los cuales puede quedar en estado cartilaginoso.

Se dirá que existe un *ceratohial* situado debajo del estilhial y un ceratohial accesorio situado debajo del ceratohial principal. El ceratohial accesorio se une por su parte inferior con el hipohial (fig. 308). Notemos que el hipohial puede a su vez estar desdoblado en dos núcleos secundarios; habrá, pues, en este caso, cinco huesillos.

3.° El *tipo reducido,* constituido por dos huesillos resultantes de la fusión de cuatro huesillos en dos. En este tipo reducido (24 por 100 de los casos) existen sólo dos piezas óseas entre el temporal y el cuerpo del hioides (fig. 309). A veces un ligamento une entre sí ambas piezas óseas o también la pieza inferior con el cuerpo del hioides.

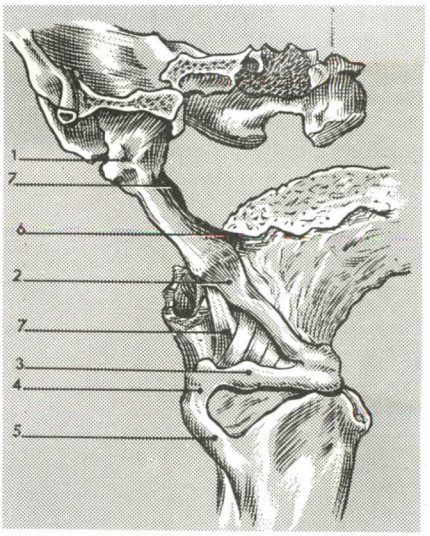

FIG. 309

Aparato hioideo derecho de los huesillos (según OLLIVIER).

1, estilohial. — 2, ceratohipohial. — 3, asta mayor. — 4, ligamento tirohioideo lateral y cartílago tritíceo. — 5, cuerno superior del cartílago tiroides. — 6, músculo estilogloso. — 7, músculo estilofaríngeo.

b) *Interpretación.* — Se funda en la anatomía comparada y en la embriología. La anatomía comparada nos demuestra que el arco hioideo de los peces está constituido en su segmento inferior o basal por cuatro piezas óseas homólogas a las que hemos comprobado antes en el tipo 2 del hombre. Mientras que en los anfibios, los reptiles y las aves el aparato pierde toda conexión ósea con la base del cráneo, vemos que ciertos mamíferos pertenecientes al grupo de los unguiculados (caballo, asno), rumiantes (buey, carnero, ciervo) y carnívoros (perro y gato) presentan un aparato hioideo completo, generalmente de tres huesillos; lo que nos permite pensar en una identidad entre el aparato hioideo del hombre, que es, ora del tipo de tres huesillos, ora del tipo de cuatro, y el de los mamíferos o de los peces.

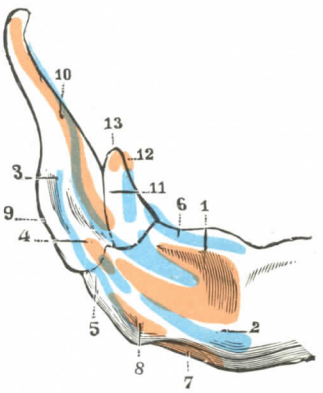

FIG. 310

Hioides visto por delante, con las inserciones musculares.

(Para la significación de las cifras, véase el adjunto cuadro.)

La embriología, por otra parte, nos enseña que en la región del segundo arco branquial aparece un cartílago, el cartílago de Reichert, unido al del lado opuesto por una masa que formará más tarde el cuerpo del hueso hioides o basihial. ¿Qué destino tiene el cartílago de Reichert? Según las investigaciones de BRUNI, REICHERT y RETTERER, se segmenta a partir del tercer mes de la vida intrauterina. Según BRUNI, todos los segmentos óseos observados en el adulto tienen por origen un número igual de segmentos cartilaginosos observados durante la vida fetal. Normalmente el segmento medio desaparece y en su lugar se constituye el ligamento estilohioideo. El número de segmentos cartilaginosos estaría fijado desde el nacimiento y a cada segmento co-

rrespondería un segmento óseo, pero con puntos de osificación que pueden ser en número variable.

En cuanto a la presencia del aparato hioideo completo en el hombre, su explicación es dudosa. En ciertos casos se explicaría por una detención de desarrollo; el segmento medio del cartílago de Reichert persiste y se osifica; en otros casos esta osificación sería la homóloga de un fenómeno de heteromorfosis (OLLIVIER): el segmento medio del cartílago de Reichert tiende a resorberse, pero antes de que este proceso haya avanzado, aparece la osificación en este fragmento. En realidad ignoramos la causa que de un lado resorba el cartílago y del otro establezca la osificación en el tejido conjuntivo de substitución.

Inserciones musculares. — El hioides presta inserción a trece músculos. Estas inserciones musculares quedan resumidas en la figura 310 y en el cuadro siguiente:

- I. CUERPO
  - a) *Cara anterior*
    - Genihioideo (1).
    - Milohioideo (2).
    - Hiogloso (3).
    - Digástrico (4).
    - Estilohioideo (5).
  - b) *Cara superior*
    - Hiogloso (3).
    - Geniogloso (6).
    - Genihioideo (1)
  - c) *Borde inferior*
    - Esternocleidohioideo (7).
    - Omohioideo (8).
    - Tirohioideo (9).
- II. ASTA MAYOR
  - Digástrico (4).
  - Estilohioideo (5).
  - Tirohioideo (9).
  - Constrictor medio de la faringe (10).
  - Hiogloso (3).
- III. ASTA MENOR
  - Geniogloso (6).
  - Estilohioideo profundo (anormal) (11).
  - Constrictor medio (10).
  - Lingual inferior (12).
  - Lingual superior (13).

Desarrollo. — El hioides se desarrolla a la vez a expensas de los segundo y tercer arcos branquiales. Contribuyen a su formación seis puntos de osificación, a saber: 1.º, dos para el cuerpo, que aparecen hacia el final de la vida intrauterina y se sueldan pronto en la línea media para formar un centro único; 2.º, dos puntos para las astas mayores, que aparecen en la misma época; 3.º, dos puntos para las astas menores, que aparecen mucho más tarde, cerca del final de la adolescencia.

CAPITULO V

MIEMBROS

Los miembros o extremidades son prolongados apéndices anexos al tronco y destinados a ejecutar grandes movimientos, y más especialmente la locomoción y la prensión. En número de cuatro y simétricamente dispuestos a cada lado de la línea media, se distinguen en *miembros superiores* o *torácicos* y *miembros inferiores* o *pelvianos.*

Considerados en su conjunto y en la serie de los vertebrados, los miembros desempeñan todos funciones similares y están constituidos según un tipo fundamental, que es absolutamente el mismo para los miembros superiores y para los inferiores. Unos y otros, como vamos a ver en detalle en la descripción que sigue, se componen esencialmente de una serie de segmentos o palancas articuladas entre sí y muy movibles. En el hombre, que es el único de los mamíferos que ha adquirido la estación bípeda, los miembros superiores y los inferiores presentan notables diferencias, necesarias por la diversidad de papel que les está encomendado en la mecánica animal; mientras los primeros desempeñan la verdadera función de la prensión y del tacto, los segundos, más modestos, son simplemente órganos de locomoción. Con todo, estas diferencias no son tan profundas que no se descubra, aun por un sencillo examen, el tipo fundamental que presidió su constitución.

Ante todo estudiaremos las diferentes piezas óseas de que se componen los *miembros superiores* y los *inferiores,* tratando en un artículo aparte lo que se refiere a los *sesamoideos.* Después de esto compararemos entre sí los miembros torácico y pelviano, procurando establecer, hasta donde sea posible, las *homologías* de sus diferentes segmentos.

ARTICULO PRIMERO

MIEMBRO SUPERIOR O TORACICO

El miembro superior o torácico está formado por cuatro segmentos, que, procediendo de la raíz del miembro a su extremidad, son: 1.°, *hombro;* 2.°, *brazo;* 3.°, *antebrazo;* 4.°, *mano.*

1. Huesos del hombro

El hombro, que algunos llaman también *cintura escapular,* une el miembro superior al tórax. En el hombre está constituido por dos huesos: la *clavícula* por delante y la *escápula* u *omóplato* por detrás.

A. Clavícula

La clavícula es un hueso largo, par y, por consiguiente, no simétrico, colocado transversalmente, a manera de arco arquitectónico, entre el manubrio del ester-

nón y el omóplato. Torcida a manera de **S** itálica (*S*), presenta dos curvas (figuras 311 y 313); una *curva interna,* cuya concavidad mira hacia atrás, y una *curva externa,* de concavidad mirando hacia delante. Por otra parte este hueso está como aplanado de arriba abajo, y hemos de estudiar en él *dos caras, dos bordes* y *dos extremos.*

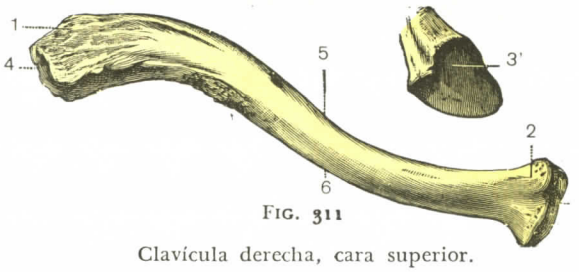

FIG. 311

Clavícula derecha, cara superior.

1, extremo externo. — 2, extremo interno. — 3, carilla articular para el esternón. — 3', la misma, vista de frente. — 4, carilla articular para el acromion. — 5, borde posterior. — 6, borde anterior.

1.º Caras.—Por su orientación, las dos caras de la clavícula se distinguen en superior e inferior.

a) *Cara superior.* — La cara superior (fig. 311), casi plana en su tercio externo y convexa de delante atrás en sus dos tercios internos, está en relación con la piel y el músculo cutáneo, de los cuales está separada únicamente por algunas ramas sensitivas del plexo cervical superficial, los nervios supraclaviculares. Lisa y uniforme en la parte media, en donde no presta inserción a ningún músculo, en sus porciones externa e interna presenta rugosidades, ordinariamente poco marcadas, para las inserciones musculares, que son: por dentro, al fascículo clavicular del esternocleidomastoideo, y por fuera, el deltoides y el trapecio (fig. 312).

b) *Cara inferior.* — La cara inferior (fig. 313) es también convexa, pero más accidentada. Yendo de dentro a fuera, encontramos en ella: 1.º, junto al extremo interno, una superficie rugosa para la inserción del ligamento costoclavicular; 2.º, un poco más lejos, un canal longitudinal de muchos centímetros de longitud, a veces poco marcado, para la inserción del músculo subclavio; 3.º, por fuera de este canal, una nueva superficie rugosa, oblicuamente dirigida de dentro a fuera y de atrás a delante, destinada a la inserción de los dos ligamentos coracoclaviculares, el ligamento conoide y el ligamento trapezoide. También en esta cara, y aproximadamente en su parte media, se encuentra las más de las veces el agujero nutricio del hueso, que se dirige oblicuamente hacia el extremo externo.

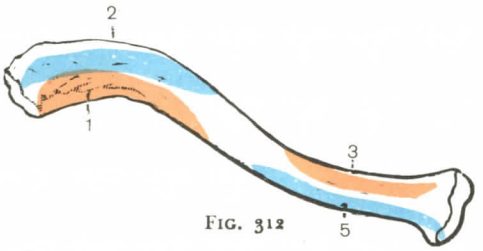

FIG. 312

La misma, con inserciones musculares.

1, deltoides. — 2, trapecio. — 3, esternocleidomastoideo. 5, pectoral mayor.

2.º Bordes. — Los dos bordes de la clavícula son sinuosos y presentan las dos incurvaciones cuya dirección hemos indicado más arriba. De estos dos bordes uno es *anterior* y el otro *posterior.*

a) *Borde anterior.* — El borde anterior es obtuso y más o menos redondeado. En sus dos tercios internos se inserta el músculo pectoral mayor. Su tercio externo, en general más desigual, a veces hasta notablemente rugoso, presta inserción al músculo deltoides.

b) *Borde posterior.* — El borde posterior es más delgado y presta inserción: 1.º, por dentro, al fascículo externo o clavicular del músculo esternocleidomastoideo, el cual, como hemos dicho más arriba, prolonga sus inserciones sobre la cara superior de la clavícula; 2.º, por fuera, a los fascículos anteriores del músculo

trapecio, el cual, como el precedente, ocupa también parte de la cara superior del hueso. Su porción media, regularmente lisa y uniforme, no presta inserción a ningún músculo; pero está en relación, más o menos inmediata, con el vientre posterior del omohioideo, con los músculos escalenos, con los vasos subclaviculares y con el vértice del pulmón.

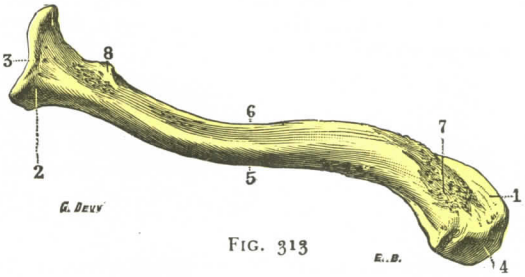

FIG. 313

Clavícula derecha, cara inferior.

1, 2, 3, 4, 5, 6, como en la figura 311. — 7, impresión rugosa para el ligamento coracoclavicular anteroexterno. — 8, otra impresión rugosa para el ligamento costoclavicular.

3.° Extremos. — De los dos extremos de la clavícula, uno es interno y otro externo. Ambos son articulares.

a) *Extremo interno.* — El extremo interno o esternal, notable por su desarrollo, termina junto al esternón por una carilla articular cuyo perímetro, muy variable según los sujetos, puede presentar la forma de un cuadrado, de un triángulo o de un óvalo. Esta carilla permanece deprimida en su centro y muy desigual hasta la edad de veinte a veintidós años; más tarde se aplana y al mismo tiempo toma un aspecto más uniforme (SAPPEY). Se articula con la cara esternal, anteriormente descrita, por medio de un fibrocartílago interarticular (véase ARTROLOGÍA). En la parte posterior del extremo interno de la clavícula se inserta el fascículo clavicular del músculo esternocleidohioideo (fig. 314, 6).

b) *Extremo externo.* — El extremo externo o *acromial* es mucho menos voluminoso que el precedente. Sumamente aplanado de arriba abajo y prolongado de delante atrás, termina por fuera por una pequeña cara oval, de diámetro mayor anteroposterior y que se articula con el acromion.

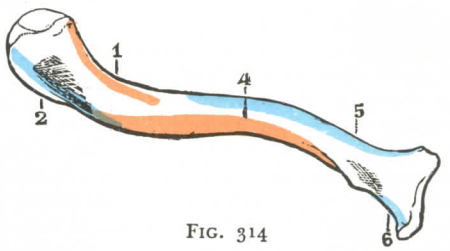

FIG. 314

La misma, con las inserciones musculares.

1, deltoides. — 2, trapecio. — 4, subclavio. — 5, pectoral mayor. — 6, esternocleidohioideo.

4.° Conformación interior y arquitectura. — La clavícula tiene, como todos los huesos largos, su conducto medular, pero este conducto ocupa escasamente el tercio medio del hueso. Sus dos extremos están constituidos en gran parte por tejido esponjoso.

Conexiones. — La clavícula se articula: 1.°, por dentro, por el lado del tórax, con el esternón y el primer cartílago costal; 2.°, por fuera, por el lado del hombro, con el omóplato.

Inserciones musculares. — La clavícula presta inserción a seis músculos. Resumimos estas diferentes inserciones en las figuras 312 y 314 y en el cuadro sinóptico siguiente. (En este cuadro, las cifras colocadas a la derecha de los músculos se refieren a las dos precitadas figuras.)

a)	*Cara superior*	Deltoides (1). Trapecio (2). Haz clav. del esternocleidomastoideo (3).
b)	*Cara inferior*	Subclavio (4).
c)	*Borde anterior* . . .	Pectoral mayor (5). Deltoides (1).
d)	*Borde posterior* . . .	Trapecio (2). Haz clav. del esternocleidomastoideo (3). Esternocleidohioideo (6).

Desarrollo. — La clavícula se desarrolla por dos puntos de osificación, uno primitivo y otro secundario.

a) *Punto primitivo.* — El punto primitivo, destinado al cuerpo y al extremo externo, aparece hacia el final de la cuarta semana: es el primero que aparece en el esqueleto. Se desarrolla en el punto medio de la futura clavícula y de allí se irradia rápidamente hacia los extremos. Véase ahora cuál es, según RAMBAUD y RENAULT, la longitud de la clavícula en las diferentes edades.

1.º *Vida intrauterina* .	a los dos meses	10	milímetros
	a los tres meses	16	»
	a los cuatro meses . . .	26	»
	a los seis meses	33	»
	a los nueve meses . . .	40	»
2.º *Vida extrauterina* .	a los seis meses	45	»
	a los dieciocho meses . .	63	»

La clavícula difiere de las demás piezas esqueléticas en que no va precedida de una maqueta cartilaginosa. En efecto, el tejido óseo que constituye el punto primitivo precitado nace en un tejido indiferente, a expensas del cual se desarrolla. Más adelante aparecen en sus porciones externa e interna dos pequeñas masas cartilaginosas que, prolongándose, limitan la longitud del hueso y a su vez se osifican.

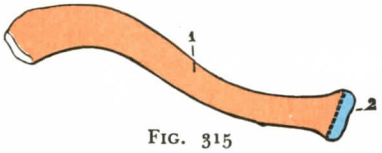

FIG. 315

Osificación de la clavícula.

1, punto primitivo. — 2, punto epifisario o secundario, correspondiente al extremo esternal.

Este modo de desarrollo, especial de la clavícula, lo explica claramente la anatomía comparada. En gran número de vertebrados inferiores, principalmente en peces, la clavícula es un hueso exclusivamente cutáneo y enteramente superficial. En los vertebrados de orden más elevado, llega a regiones profundas y entra en relación con el esqueleto; entonces a su bosquejo dérmico viene a añadirse una maqueta cartilaginosa, que se osifica como todas las piezas del esqueleto cartilaginoso. Esto es lo que sucede en el hombre, y por eso, en nuestro caso, la clavícula es un hueso mixto, que corresponde a los huesos de cubierta por su punto óseo primitivo y al esqueleto por su bosquejo cartilaginoso.

b) *Punto secundario.* — El punto secundario o complemento no aparece hasta la edad de veinte a veintidós años y nace en la parte media del extremo interno de la clavícula. A partir de este punto, se extiende irradiándose hacia la periferia y a no tardar reviste la forma de una delgada lámina que modela el extremo esternal del hueso y le da poco a poco los caracteres morfológicos que tiene en el adulto. Se suelda al cuerpo del hueso de diez a quince meses después de su aparición, o sea de los veintidós a los veinticinco años.

Variedades. — La clavícula es más voluminosa, más maciza y más flexuosa en el hombre que en la mujer, especialmente más desarrollada en aquellos sujetos que, dedicándose a trabajos manuales algo penosos, tienen muy desarrollados los músculos pectorales y los deltoides. Por este mismo motivo, la clavícula derecha es más voluminosa que la izquierda; de modo que el desarrollo más considerable de la clavícula izquierda indica que el sujeto es zurdo. Según KRAUSE, algunas veces (4 por 100) se encuentra en el borde anterior de este hueso, en el punto de unión del tercio medio con el tercio externo, un verdadero tubérculo óseo destinado a la inserción del deltoides. En la cara inferior de la clavícula, a nivel de los ligamentos conoide y trapezoide, existe a veces una carilla articular que se corresponde con una carilla similar colocada en la base de la apófisis coracoides. En este caso la clavícula y la apófisis coracoides están unidas entre sí por una verdadera articulación, la *articulación coracoclavicular*. Hasta ahora hemos tenido ocasión de observar tres casos de esta índole: el primero en un microcéfalo, el segundo en un negro y el tercero en una mujer de unos cuarenta años de edad. Otra carilla, en general poco marcada, llamada *carilla costal*, se encuentra a veces en la cara inferior de la clavícula, al lado del ligamento costoclavicular, cara que está destinada a articularse con la primera costilla. Según PASTEAU, la *relación de la longitud de la clavícula respecto de la del húmero evaluada en 100 sería*, por término medio, de 44,32 en el hombre y de 45,04 en la mujer, en las razas blancas. Las mismas relaciones en las razas negras dan cifras más elevadas, 44,67 y 64.38.

La ausencia de las dos clavículas en coexistencia con malformaciones craneales constituye una afección congénita, la disostosis cleidocraneal descrita por P. MARIE (fig. 316).

B. Omóplato

El omóplato o escápula, pieza principal del hombro, es un hueso par, aplanado y muy delgado, que está aplicado contra la parte posterior y superior del tórax. Por arriba se eleva hasta el primer espacio intercostal; por abajo, su ángulo inferior baja a menudo hasta la octava costilla; por dentro, su borde interno está separado de la espina dorsal por un intervalo que mide por término medio 6 ó 7 centímetros. Morfológicamente, el omóplato afecta una forma triangular, y, por consiguiente, presenta *dos caras,* una anterior y otra posterior, *tres bordes* y *tres ángulos.*

FIG. 316

Ausencia congénita de las dos clavículas (WUEHRMANN).

1.° Cara posterior. — La cara posterior o dorsal (fig. 317), como lo demuestra claramente un corte sagital del hueso, es convexa. Desde luego encontramos en ella, en la unión de su cuarto superior con sus tres cuartos inferiores, una gran eminencia que se destaca casi en ángulo recto de la superficie del omóplato, dirigiéndose oblicuamente hacia atrás, arriba y afuera: llámase *espina del omóplato.* Ocupa toda la anchura del hueso, y mientras que por dentro se confunde con el borde interno de la escápula, por fuera se prolonga en una apófisis muy saliente conocida con el nombre de *acromion.*

Aplanada de arriba abajo y de forma triangular, encontramos en la espina propiamente dicha: 1.°, dos *caras,* una superior y la otra inferior, destinadas a inserciones musculares; 2.°, un *borde anterior,* que forma cuerpo con el hueso; 3.°, un *borde externo,* cóncavo y obtuso, que mira hacia la articulación escapulohumeral; 4.°, un *borde posterior,* ancho y rugoso, colocado casi inmediatamente debajo de la piel y que presta inserción, por su labio superior, al músculo trapecio, y por su labio inferior al músculo deltoides; este borde posterior en su extremidad interna se ensancha, formando una pequeña superficie triangular (fig. 317, 3), que paulatinamente se confunde con el borde espinal del hueso y sobre la cual, en estado fresco, se desliza la aponeurosis de inserción del músculo trapecio.

En el acromion hemos de considerar; una *cara superior,* sembrada de agujeros vasculares, que está directamente en relación con la piel; una *cara inferior,* cóncava, que cubre por encima la articulación del hombro; un *borde externo,* grueso y rugoso, en el cual vienen a insertarse los fascículos medios del deltoides; un *borde interno,* más delgado, en el cual se dibuja una pequeña cara oval, cuyo diámetro mayor es anteroposterior, destinada a articularse con la clavícula; y por último, un *extremo externo,* en el cual viene a insertarse el ligamento acromiocoracoideo.

La espina escapular, que acabamos de describir, divide la cara posterior del omóplato en dos porciones muy desiguales: 1.°, una parte más pequeña, que está

por arriba y que con la cara superior de la espina contribuye a formar la *fosa supraespinosa,* con destino al músculo supraespinoso, y 2.°, otra más grande, que está situada por debajo y que con la cara inferior de la misma espina constituye la *fosa infraespinosa,* ocupada con el músculo infraespinoso.

La fosa infraespinosa, por el lado del borde externo o axilar, está limitada por una *cresta longitudinal:* más allá de esta cresta se encuentra una *superficie rugosa,* también longitudinal, y en esta superficie rugosa se insertan: por arriba, el redondo menor, y por abajo, el redondo mayor. Una *pequeña cresta oblicua,* por lo general muy marcada, indica claramente el límite de separación de las superficies de inserción de estos músculos.

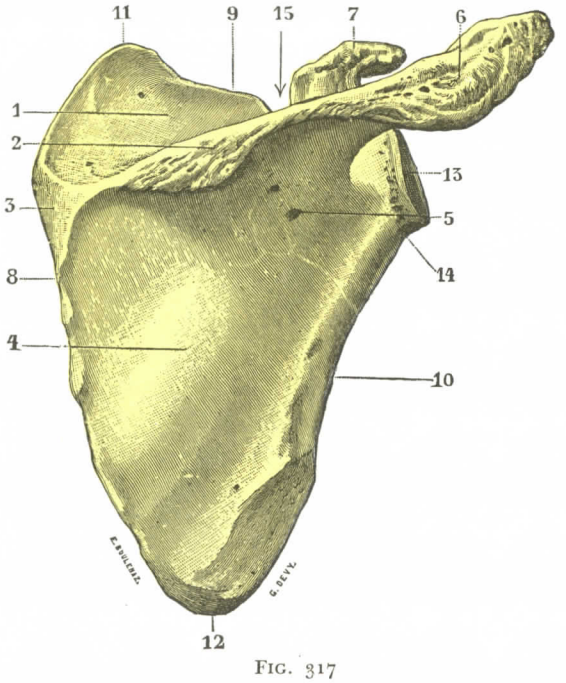

FIG. 317

Omóplato visto por su cara posterior.

1, fosa supraespinosa. — 2, espina del omóplato. — 3, pequeña superficie sobre la cual se desliza la aponeurosis de inserción del trapecio. — 4, fosa subespinosa. — 5, agujero nutricio. — 6, acromion. — 7, apófisis coracoides. — 8, borde interno. — 9, borde superior. — 10, borde externo o axilar. — 11, ángulo superior. — 12, ángulo inferior. — 13, cavidad glenoidea. — 14, cuello del omóplato. — 15, escotadura coracoidea.

Las dos fosas supra e infraespinosa comunican extensamente entre sí, en su parte externa, por un canal vertical, que se encuentra entre el borde externo de la espina y el borde posterior de la cavidad glenoidea.

2.° **Cara anterior.** — La cara anterior o costal (fig. 318) está profundamente excavada, y de ahí el nombre de *fosa subescapular* con que se la designa casi siempre. Está ocupada por el músculo subescapular y presenta dos o tres crestas oblicuamente ascendentes para la inserción de este músculo.

A lo largo del borde interno presenta también dos superficies triangulares, una arriba y otra abajo, destinadas a la inserción de algunos manojos del músculo serrato mayor.

Por el lado del borde externo, la cara anterior de la escápula está limitada, como la cara posterior, por una *cresta longitudinal,* generalmente redondeada y roma; y más allá de esta cresta, por un *canal* que lleva la misma dirección y tiene idéntica extensión. Este canal, que equivocadamente se atribuye al borde externo de la escápula, presta inserción a los fascículos externos o axilares del músculo subescapular.

1.° **Bordes.** — De los tres bordes del omóplato, uno mira hacia dentro *(borde interno),* el segundo hacia fuera *(borde externo)* y el tercero hacia arriba *(borde superior).*

a) *Borde interno.* — El borde interno o espinal, sensiblemente rectilíneo en sus tres cuartas partes inferiores, se incurva un poco hacia fuera a partir del punto en que se une con la espina. Esta es la forma más frecuente; a veces es rectilíneo y por

último más raramente cóncavo en sus dos tercios inferiores. Consta, pues, de dos porciones, formando una con otra un ángulo más o menos obtuso. En su labio posterior se insertan el supraespinoso y el infraespinoso. En su labio anterior se inserta el serrato mayor. Su intersticio presta inserción, por arriba, al músculo angular, y en el resto de su extensión, al músculo romboides.

b) *Borde superior.* — El borde superior o cervical es delgado y cortante; termina por fuera por una pequeña escotadura, la *escotadura coracoidea,* que un

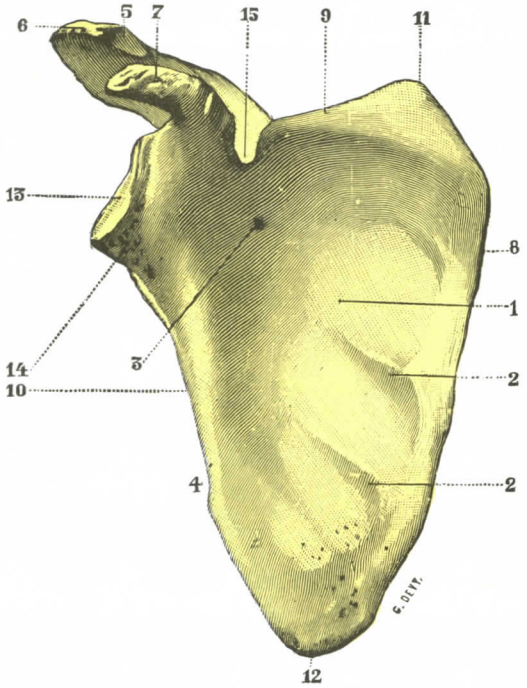

FIG. 318

Omóplato visto por su cara anterior.

1, fosa subescapular. — 2, 2, crestas de inserción del subescapular. — 3, agujero nutricio. — 4, borde externo. — 5, carilla articular para la clavícula. — 6, acromion. — 7, apófisis coracoides. — 8, borde interno. — 9, borde superior. — 10, borde externo. — 11, ángulo superior. — 12, ángulo inferior. — 13, cavidad glenoidea. — 14, cuello del omóplato. — 15, escotadura coracoidea.

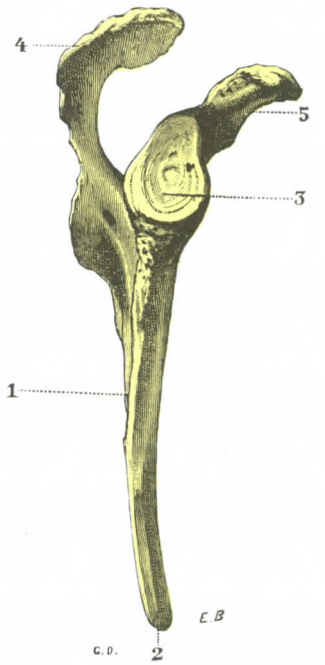

FIG. 319

Omóplato visto por su borde externo o axilar.

1, borde axilar. — 2, ángulo inferior. — 3, cavidad glenoidea. — 4, acromion. — 5, apófisis coracoides.

ligamento convierte en agujero por el cual pasa el nervio supraescapular. El músculo omohioideo empieza en este borde inmediatamente por detrás y por dentro de esta escotadura.

c) *Borde externo.* — El borde externo o axilar, que generalmente se describe considerándolo muy grueso, es, por el contrario, muy delgado, si no se le atribuye, refiriéndolo a la región de la fosa subescapular, el canal longitudinal que hemos indicado más arriba. Este borde termina por arriba por una pequeña cara triangular rugosa, la *carilla subglenoidea,* en la cual se inserta la porción larga del tríceps braquial.

4.º Angulos. — Los tres ángulos del omóplato se distinguen, según su situación, en *superior, inferior* y *anterior:*

a) *Angulo superior.* — El ángulo superior, formado por la convergencia del borde espinal con el borde cervical, unas veces es recto y otras agudo. Su forma y desarrollo dependen del volumen del músculo angular, que en él toma sus inserciones de origen.

b) *Angulo inferior.* — El ángulo inferior, formado por la convergencia del borde espinal con el axilar, es redondeado y presta inserción al subescapular, al redondo mayor, a los manojos del serrato mayor y aun a veces a un manojo supernumerario del dorsal ancho.

c) *Angulo anterior.* — El ángulo anterior es truncado y ante todo distinguiremos en él una extensa superficie articular, llamada *cavidad glenoidea.* Esta cavidad tiene la forma de un óvalo cuyo diámetro mayor es vertical y el extremo grueso está dirigido hacia abajo; mira oblicuamente hacia fuera, adelante y arriba. En el esqueleto está muy poco excavada, pero en estado fresco está rodeada de un rodete fibrocartilaginoso que aumenta su profundidad (véase ARTROLOGÍA).

La cavidad glenoidea está unida al cuerpo del omóplato por una porción ósea más o menos estrecha, el *cuello del omóplato.*

Del espacio comprendido entre el extremo superior de la cavidad glenoidea y la escotadura coracoidea, se desprende una gran apófisis, que los antiguos anatomistas compararon a un pico de cuervo, por lo cual recibió el nombre de *apófisis coracoides* (de κοραξ, cuervo, y ειδος, forma). Esta apófisis se dirige primeramente hacia arriba y adelante; luego, cambia bruscamente en dirección, y entonces sigue casi horizontalmente hacia fuera. Se consideran en ella: 1.°, una *base,* muy ancha y formando cuerpo con el hueso; 2.°, un *vértice,* obtuso y redondeado, en el cual se inserta el tendón común a la porción corta del bíceps y el coracobraquial; 3.°, una *cara superior,* que presenta en su parte más posterior una serie de rugosidades para las inserciones de los ligamentos coracoclaviculares; 4.°, una *cara inferior,* que mira a la articulación y está sembrada de pequeños agujeros vasculares; 5.°, un *borde externo,* que presta inserción al ligamento acromiocoracoideo; 6.°, finalmente, un *borde interno,* al cual viene a fijarse el tendón del pectoral menor y a veces una robusta expansión del músculo subclavio.

5.° Conformación interior y arquitectura. — El omóplato está casi exclusivamente formado por tejido compacto; sin embargo, se encuentra en él tejido esponjoso, pero en cantidad muy variable, en el ángulo anterior, en la espina, a lo largo del borde axilar y en las dos apófisis coracoides y acromial.

Conexiones. — El omóplato se articula con dos huesos: 1.°, por arriba, a nivel del acromion, con la clavícula; 2.°, por fuera, mediante la cavidad glenoidea, con el húmero.

Inserciones musculares. — El omóplato presta inserción a diecisiete músculos, que son (figura 322, A y B):

a) *En su cara posterior:* el supraespinoso (1), el infraespinoso (2), el redondo mayor (3) y el redondo menor (4).

b) *En la espina y en el acromion:* el trapecio (5) y el deltoides (6).

c) *En la cara anterior:* el subescapular (7) y el serrato mayor (8).

d) *En el borde espinal:* el serrato mayor (8), los romboides mayor y menor (9 y 9') y el angular (10).

e) *En el borde superior:* el omohioideo (11).

f) *En el borde axilar:* la porción larga del tríceps braquial o tríceps largo (12).

g) *En el ángulo externo:* la porción larga del bíceps braquial o bíceps largo (13).

h) *En la apófisis coracoides:* la porción corta del bíceps braquial o bíceps corto (13), el coracobraquial (14), el pectoral menor (15) y a veces el subclavio.

i) *En el ángulo inferior:* el romboides (9) y a veces el dorsal ancho (16).

Desarrollo. — El omóplato se desarrolla por ocho puntos de osificación, un *punto primitivo* y *siete puntos secundarios.*

a) *Punto primitivo.* — El punto primitivo aparece cerca del final del segundo mes de embarazo, entre los días cuarenta y cinco y sesenta. Aparece en el centro de la fosa subescapular, y de ahí se irradia hacia los bordes: al principio está constituido por dos esbozos óseos, superior e inferior, separados entre sí por una línea transparente que, partiendo del tercio superior de la cavidad glenoidea, se dirige transversalmente hacia el borde espinal. A expensas del punto primitivo se forman el cuerpo del hueso y la mayor parte de la espina.

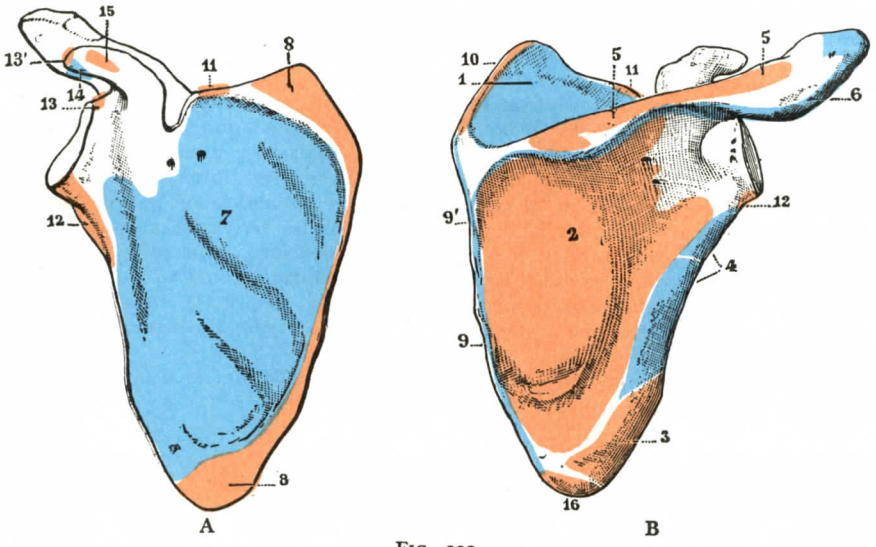

FIG. 320

El omóplato con las inserciones musculares: A, cara anterior; B, cara posterior.

(Para la significación de las cifras, véase *Inserciones musculares.*)

b) *Puntos secundarios.* — Los puntos secundarios, en número de siete u ocho, se reparten del modo siguiente: dos para la apófisis coracoides, uno para el acromion, dos para la cavidad glenoidea, uno para el ángulo inferior y uno para el borde espinal (véase fig. 321).

De los dos *puntos coracoideos,* uno, el principal (2), forma la mayor parte de la apófisis coracoides, y el otro (3), menos importante, corresponde a la región de la base y cubre la línea de soldadura de la apófisis con el cuerpo del hueso. Con bastante frecuencia se encuentra un *tercer punto coracoideo* (3'), para el vértice o pico de la apófisis.

El *punto acromial,* formado primitivamente por dos puntos distintos que a no tardar se fusionan (fig. 321, 4 y 4'), corresponde, no al acromion en su totalidad, sino solamente a su mitad externa; su mitad interna se desarrolla, como la espina del omóplato, a expensas del punto primitivo.

Los puntos especialmente destinados a la cavidad glenoidea son dos: llámase uno de ellos *punto glenoideo superior,* y el otro *placa gle-*

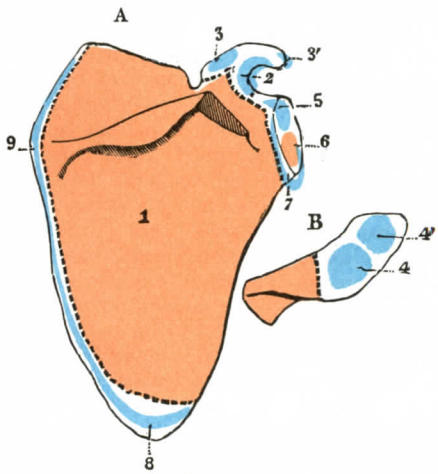

FIG. 321

Osificación del omóplato *(esquemática).*

El acromion y la parte más externa de la espina han sido separados y trasladados a la derecha de la figura (B).

1, punto primitivo, formado por dos prolongaciones óseas. — 2, punto coracoideo principal. — 3, punto coracoideo accesorio de la base; 3', punto coracoideo accesorio para el pico. — 4, 4', punto acromial doble. — 5, punto subcoracoideo. — 6, punto dependiente del cuerpo del hueso. — 7, punto glenoideo laminar, formando la placa glenoidea. — 8, punto inferior. — 9, punto espinal o marginal.

noidea. El *punto glenoideo superior* aparece en el tercio superior de la superficie glenoidea, inmediatamente por debajo de la apófisis coracoides (fig. 321, 5); éste es el *punto subaracnoideo* de RAMBAUD y RENAULD. Una vez desarrollado este punto, la futura cavidad glenoidea está formada por tres porciones óseas distintas: por abajo, en sus dos tercios inferiores, por el cuerpo del hueso (fig. 321, 6), resultante de la osificación del punto primitivo; por arriba, por el hueso subcoracoideo; por arriba y adentro, pero en escasa extensión, por la misma apófisis coracoides. Con estas tres piezas óseas, perfectamente visibles en un sujeto de diez a once años, la superficie glenoidea todavía no es cóncava, sino que reviste en su conjunto la forma de un ángulo ampliamente abierto hacia fuera (RAMBAUD y RENAULT). A no tardar, la lámina cartilaginosa que cubre este ángulo se osifica a su vez, formándose de este modo una extensa placa muy delgada en su centro, pero de 3 milímetros de espesor en sus bordes, que recuerda bastante bien las láminas del cuerpo de las vértebras; a esta placa epifisaria *(placa glenoidea),* que constituye el segundo punto glenoideo, debe su forma cóncava la cavidad glenoidea. El *punto inferior* (fig. 321, 8) está situado, como su nombre indica, a nivel del ángulo inferior. El *punto espinal* o *marginal* (fig. 321, 9) se desarrolla a lo largo del borde interno del hueso o borde espinal y se extiende bordeando desde el ángulo superior hasta cerca del ángulo inferior.

El modo de evolución de estos diferentes puntos secundarios, es decir, sus épocas de aparición y soldadura, viene indicado en el cuadro siguiente:

		Aparición	Soldadura
1.º	Punto coracoideo principal	de 15 a 18 meses	de 14 a 16 años
2.º	Punto coracoideo accesorio	de 14 a 16 años	de 16 a 18 »
3.º	Punto acromial	de 15 a 16 »	de 17 a 18 »
4.º	Punto glenoideo superior o coracoideo .	de 10 a 11 »	de 16 a 18 »
5.º	Placa glenoidea	de 16 a 18 »	de 19 a 20 »
6.º	Punto inferior	de 17 a 18 »	de 20 a 24 »
7.º	Punto marginal	de 18 a 20 »	de 22 a 25 »

Variedades. — El punto epifisario del acromion continúa a veces separado de la espina en el adulto *(hueso acromial),* ya por una lámina cartilaginosa, ya por una verdadera articulación (véase ARTROLOGÍA), como ya de antiguo lo habían observado WAGNER, SŒMMERING, CRUVEILHIER, RUÉE, etc — Lo mismo sucede con el punto epifisario de la apófisis coracoides (un caso de RENNET). — La porción más delgada de la fosa infraespinosa puede faltar, y entonces entre las dos caras del omóplato existe un orificio de comunicación, unas veces cerrado y otras no por una lámina cartilaginosa. — La escotadura coracoidea puede faltar; por otra parte, puede ser transformada en agujero por efecto de la osificación del ligamento coracoideo (véase ARTROLOGÍA). — Por debajo de la cavidad glenoidea se encuentra a veces, para la inserción de la porción larga del tríceps, un verdadero tubérculo llamado *tubérculo subglenoideo;* así mismo se ha encontrado alguna vez, por encima de la cavidad articular, un *tubérculo supraglenoideo* para la porción larga del bíceps. — La parte inferior del borde axilar puede prolongarse hacia fuera formando una apófisis más o menos considerable, destinada a prestar inserción al redondo mayor *(espina del redondo mayor).* — A veces se encuentra en la cara superior de la apófisis coracoides, cerca de su base, una pequeña cara articular para la clavícula (véase este hueso). — La relación centesimal entre la anchura del omóplato y su altura constituye el *índice de amplitud* de este hueso. Este punto lo ha estudiado atentamente LIVON. — De las investigaciones de este anatomista resulta que las razas blancas tienen el omóplato más largo, y las negras lo tienen más ancho. Se comprende también que la forma del borde, interno, rectilíneo, convexo o cóncavo, al modificar la anchura, haga variar el índice de ésta. Además, el omóplato del lado derecho parece ser en los europeos mayor que el del lado izquierdo, sucediendo lo contrario en los negros y en la mujer.

2. Hueso del brazo o húmero

El esqueleto del brazo consta de un solo hueso, el *húmero.* Dirigido oblicuamente de arriba abajo y un poco de fuera a dentro, el húmero (figs. 323 y 324) es un hueso largo, par y no simétrico, que ofrece al estudio, como todos los huesos largos, un *cuerpo* y dos *extremos,* superior e inferior.

1.° Cuerpo. — El cuerpo es casi rectilíneo, pero parece torcido sobre su eje, de donde la presencia de un canal, llamado *canal de torsión* o canal radial, muy marcado en la parte posterior y externa del hueso. Irregularmente cilíndrico en su parte superior, en su mitad inferior adopta la forma de un prisma triangular (figura 322). Por esto se consideran en él *tres caras* y *tres bordes:*

A. CARAS. — Las tres caras del cuerpo del húmero se distinguen, según su orientación, en *externa, interna* y *posterior.*

a) *Cara externa.* — La cara externa presenta, más arriba de su porción media, una doble cresta rugosa en forma de **V** de vértice inferior: la *impresión deltoidea,* destinada a prestar inserción por su labio superior al músculo deltoides, y por su labio inferior al músculo braquial anterior. Por debajo de esta impresión, llamada también **V** *deltoidea* por razón de su forma, la cara externa se torna lisa, y en estado fresco está cubierta por los fascículos externos del braquial anterior.

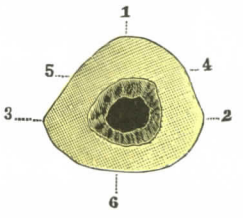

FIG. 322

Corte transversal del húmero en el tercio medio.

1, borde anterior. — 2, borde interno. — 3, borde externo. — 4, cara interna. — 5, cara externa. — 6, cara posterior.

b) *Cara interna.* — La cara interna presenta generalmente en su parte media el *conducto nutricio* del hueso, el cual se dirige oblicuamente de arriba abajo, y, por consiguiente, hacia la extremidad inferior. Por encima del mismo se ve una superficie rugosa más o menos marcada, según los sujetos, destinada a la inserción inferior del músculo coracobraquial *(impresión del coracobraquial).* Por encima de la impresión del coracobraquial, la cara interna del húmero está en relación con los tendones del dorsal ancho y del redondo mayor. Enfrente de estos dos tendones, y aplicado junto al borde anterior del hueso, se observa un canal profundo: el *canal bicipital,* que asciende hasta el extremo superior del húmero. Volveremos a tratar de él en seguida. Por debajo de esta misma impresión del coracobraquial presta inserción a los fascículos internos del braquial anterior.

c) *Cara posterior.* — La cara posterior está dividida en dos partes por el canal de torsión arriba indicado, el cual lleva dirección oblicua de arriba abajo y de dentro a fuera.

En la parte situada por encima del canal se inserta la porción media del tríceps o músculo vasto externo. En la parte situada por debajo se inserta la porción menor del mismo músculo o vasto interno.

Por entre los dos vastos, o sea por el canal de torsión, por consiguiente, corren la arteria humeral profunda, sus dos venas satélites y el nervio radial.

B. BORDES. — Los tres bordes del húmero, que constituyen los límites respectivos de las tres caras que acabamos de describir, se distinguen en *anterior, interno* y *externo.*

a) *Borde anterior.* — El borde anterior, llamado también *línea áspera,* rugoso por arriba, en donde se confunde con el labio externo de la corredera bicipital (véase más adelante), se convierte en obtuso y redondeado en su parte inferior. Por abajo se bifurca para comprender entre sus dos ramas terminales la cavidad coronoides.

b) *Bordes interno y externo.* — Los bordes interno y externo son tanto más acentuados cuanto más se aproximan a la extremidad inferior del hueso. Uno y otro prestan inserción a los dos tabiques aponeuróticos que separan los músculos anteriores del brazo de los músculos posteriores. Es de notar que el borde externo está interrumpido en su parte media por el canal de torsión, al pasar éste de la cara posterior a la externa del hueso.

2.° Extremo superior. — El húmero termina en su parte superior por una superficie articular redondeada y lisa, la cual, por razón de su forma, ha recibido el nombre de *cabeza del húmero;* representa aproximadamente la tercera parte de una esfera. Sin embargo, por la observación atenta se ve que es un poco aplanada de delante atrás, lo cual quiere decir que su diámetro vertical es un poco mayor que el anteroposterior. La diferencia entre estos dos diámetros es ordinariamente de 3 ó 4 milímetros. Colocado el hueso en su sitio, la cabeza humeral mira hacia arriba, adentro y un poco atrás. Su eje forma con el eje longitudinal del cuerpo del hueso un ángulo de 130 a 150°.

La porción rugosa y más o menos estrechada que limita el perímetro de la cabeza humeral ha recibido el nombre de *cuello anatómico.* Muy diferenciado en su parte anterior y superior, es poco acentuado en el resto de su extensión.

Por fuera de la mitad superior del cuello anatómico se distinguen dos eminencias muy desarrolladas, pero de volumen desigual: la *más pequeña,* situada en la parte anterior, lleva el nombre de *troquín* y presta inserción al músculo subescapular; la más voluminosa, situada por fuera, se llama *troquiter.* Esta presenta en su parte posterosuperior tres carillas perfectamente distintas (fig. 325, 2, 3 y 4) para inserciones musculares: una *carilla superior,* destinada al tendón del supraespinoso; otra *media,* en la cual se inserta el músculo infraespinoso, y por último, la *inferior,* en la cual viene a insertarse el redondo menor.

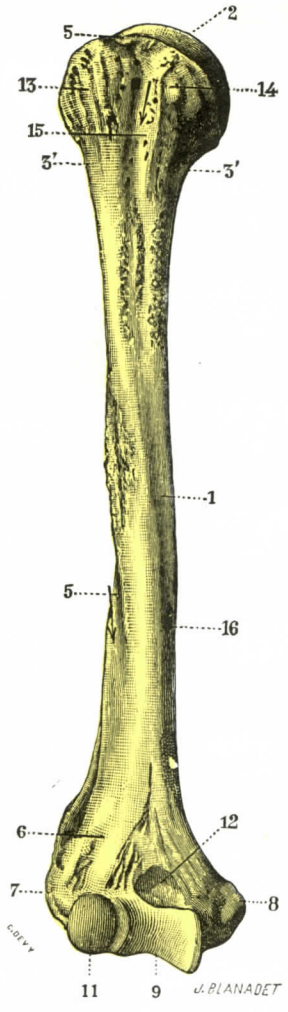

FIG. 323

Húmero visto por su parte anterior.

1, 16, cuerpo. — 2, cabeza. — 3, cuello anatómico. — 3', 3', cuello quirúrgico. — 5, canal de torsión una flecha indica su dirección. — 6, extremidad inferior. — 7, epicóndilo. — 8, epitróclea. — 9, tróclea para el cúbito. — 11, cóndilo o pequeña cabeza para el radio. — 12, cavidad coronoides. — 13, troquíter. — 14, troquín. — 15, canal bicipital para el tendón de la porción larga del bíceps.

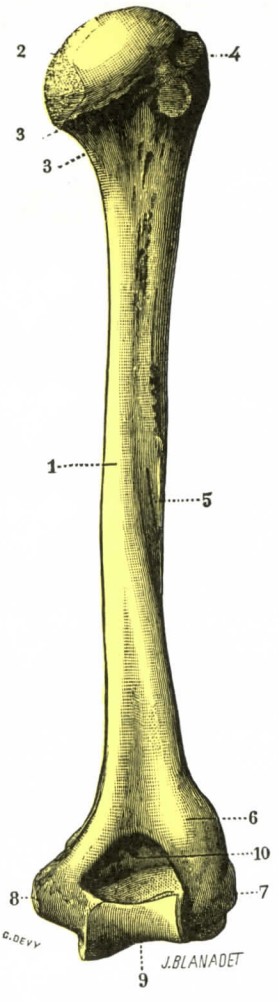

FIG. 324

Húmero visto por su parte posterior.

1, cuerpo. — 2, cabeza. — 3, cuello anatómico. — 3', cuello quirúrgico. — 4, troquíter con sus diferentes carillas. — 5, canal de torsión (una flecha indica su dirección; se ve claramente que contornea oblicuamente el borde externo del hueso para pasar sobre su cara anterior). — 6, extremidad inferior. — 7, epicóndilo. — 8, epitróclea. — 9, tróclea para el cúbito. — 10, cavidad olecraniana.

Entre el troquín y el troquiter existe un canal de dirección vertical, destinado a alojar el tendón de la porción larga del bíceps, por lo cual ha recibido el nombre de *canal* o *corredera bicipital.* Este canal se prolonga, en una extensión de 6 a 8 centímetros, sobre la cara interna del húmero y está perfectamente limitado por dos bordes o labios, destinados a inserciones musculares. El *labio posterior* desciende del troquín *(cresta subtroquiniana* de algunos autores) y presta inserción al dorsal ancho y al redondo mayor. El *labio anterior,* que no es más que la porción superior del borde anterior del hueso, desciende del troquiter *(cresta subtroquiteriana* de algunos autores), en el cual se inserta el tendón cuadrilátero del pectoral mayor.

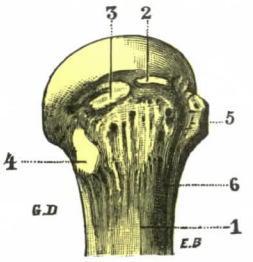

FIG. 325

Extremo superior del húmero visto por la parte externa.

1, cuello quirúrgico. — 2, carilla de inserción del supraespinoso. — 3, carilla del infraespinoso. — 4, carilla del redondo menor. — 5, troquín. — 6, corredera bicipital.

Se da el nombre de *cuello quirúrgico,* en oposición al *cuello anatómico* arriba indicado, a la porción del húmero que une el cuerpo del hueso a su extremidad superior. Corresponde inmediatamente por debajo del troquín y del troquiter.

3.° Extremo inferior. — El húmero, en su extremo inferior o antebraquial, está aplanado de delante atrás, al mismo tiempo que se ensancha transversalmente: este ensanchamiento es considerable, de modo que en este punto el diámetro transversal del hueso es tres o cuatro veces mayor que su diámetro anteroposterior. Además, el extremo inferior del húmero se encorva de atrás a delante, de modo que, casi en su totalidad, llega a colocarse por delante del plano transversal, pasando por el eje longitudinal del cuerpo del hueso. Destinado a articularse con el antebrazo, este extremo inferior presenta: 1.°, una *superficie articular;* 2.°, a cada lado de esta superficie articular y un poco por encima de ella, dos eminencias voluminosas, *eminencias supraarticulares,* determinadas por inserciones de músculos y ligamentos.

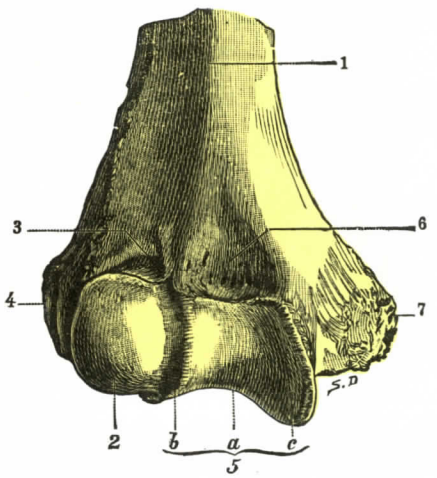

FIG. 326

Extremo inferior del húmero visto por su parte anterior.

1, borde anterior del cuerpo del hueso. — 2, pequeña cabeza o cóndilo. — 3, fosita condílea. — 4, epicóndilo. — 5, tróclea, con: *a,* su garganta; *b,* su labio externo; *c,* su labio interno. — 6, fosita coronoidea. — 7, epitróclea.

A. SUPERFICIE ARTICULAR. — La superficie articular, ante todo, muy vasta y muy accidentada, está en relación a la vez con el radio y con el cúbito. Aunque en toda su extensión es continua, para mayor comodidad de la descripción, esta superficie articular puede dividirse en dos porciones: una *porción externa* y otra *porción interna,* separadas una de otra por un *canal intermedio.*

a) *Porción externa: cóndilo del húmero.* — La porción externa (fig. 326, 2) se presenta bajo la forma de una eminencia semiesférica, un poco aplanada en sentido transversal y mirando directamente adelante: es el *cóndilo* o *pequeña cabeza del húmero.* Su diámetro vertical o anteroposterior mide, por término medio, 22 milímetros, y su diámetro transversal, únicamente 18 milímetros. En el esqueleto armado, el cóndilo humeral se corresponde con la cúpula del radio. De ordinario

por encima del cóndilo y en la cara anterior del hueso, se encuentra una pequeña depresión en la cual viene a alojarse, en los movimientos de flexión del antebrazo sobre el brazo, el reborde anterior de la cúpula radial. Esta depresión puede muy bien llamarse *fosa condílea* o *fosa radial del húmero.*

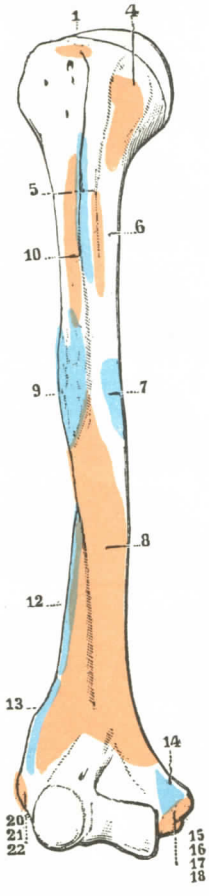

FIG. 327
Húmero visto por delante, con las inserciones musculares.

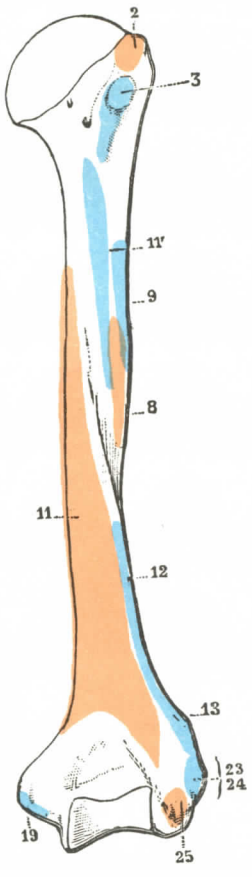

FIG. 328
Húmero visto por detrás, con las inserciones musculares.

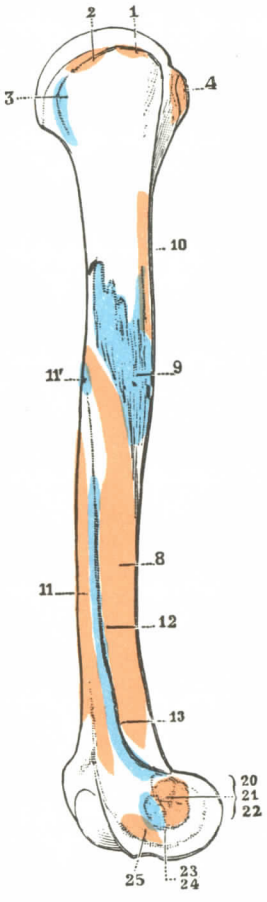

FIG. 329
Húmero visto por su lado externo, con las inserciones musculares.

Para la significación de las cifras, véase el cuadro de la página 323, que indica las inserciones musculares en el húmero.

b) *Porción interna: tróclea del húmero.* — La porción interna está en relación con la gran cavidad sigmoidea del cúbito y ofrece forma de una polea, por lo cual ha recibido el nombre de *tróclea humeral.* Interrumpida únicamente en su parte superior, a nivel del punto en que la superficie articular se suelda al resto del hueso, la tróclea describe aproximadamente tres cuartos o cuatro quintos de círculo.

Por lo demás, encontramos en ella, como en todas las poleas, dos bordes y una garganta.

α) De los *dos bordes,* el interno desciende mucho más que el externo.

β) La *garganta,* redondeada, obtusa, y muy marcada en toda su extensión, está orientada en sentido anteroposterior. Con todo, su dirección no es exactamente paralela al plano medio; en efecto, examinando atentamente esta garganta, se ve que lleva una dirección oblicua de abajo arriba y de dentro a fuera. También se ve que esta oblicuidad es más pronunciada por la parte posterior de la garganta que por la anterior, de modo que, si prolongamos hacia arriba estas dos porciones, vemos que ambas se dirigen hacia el borde externo del hueso y cruzan este borde, la primera en la unión de sus tres cuartas partes superiores con la cuarta parte inferior, y la segunda a nivel de su tercio medio. De esta disposición resulta que la garganta de la polea humeral no está desarrollada siguiendo un mismo plano, y por otra parte, que describe alrededor del diámetro transversal del hueso un trayecto manifiestamente espiroidal. Respecto de la tróclea, hemos de añadir que su vertiente externa disminuye en una mitad al pasar de la cara posterior del hueso a la anterior. En su consecuencia, la garganta de la polea en su mitad anterior está mucho más aproximada al borde externo que al interno.

La tróclea humeral está limitada, por detrás y arriba, por una excavación profunda, llamada *cavidad* o *fosa olecraniana,* en la cual se aloja, en los movimientos de extensión del antebrazo sobre el brazo, la extremidad libre del olécranon. Por delante de la misma y en su parte superior se encuentra una excavación análoga: la *cavidad* o *fosa coronoidea,* destinada a recibir la apófisis coronoides del cúbito en los movimientos de flexión. Las dos fosillas olecraniana y coronoidea están separadas entre sí por un tabique óseo muy delgado, transparente, substituido a veces en su centro por una simple lámina fibrosa.

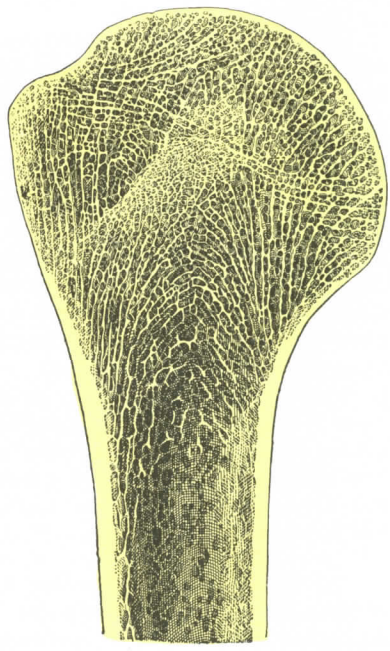

FIG. 330

Sección frontal del húmero derecho (segmento posterior, vista anterior).

c) *Canal intermedio: canal condilotroclear.* La tróclea y el cóndilo del húmero están separados una de otro por un canal de dirección vertical, que designaremos con el nombre de *canal condilotroclear.* Este canal, que es articular lo mismo que la tróclea y el cóndilo, en el esqueleto armado corresponde al reborde de la cúpula del radio.

B. EMINENCIAS SUPRAARTICULARES: EPITRÓCLEA Y EPICÓNDILO. — A cada lado de la extremidad inferior del húmero, y a continuación de la superficie articular que acabamos de describir, se encuentra una eminencia o apófisis, ambas especialmente desarrolladas, puesto que han de servir para prestar inserción a ligamentos y músculos. Estas dos eminencias se distinguen *en externa* e *interna.*

α) La *externa,* la que se encuentra por encima del cóndilo, ha recibido el nombre de *epicóndilo (cóndilo externo* de algunos autores). Constituye la terminación del borde externo del cuerpo del hueso y presta inserción al ligamento lateral externo de la articulación del codo y, además, a seis músculos del antebrazo, llamados por este motivo *músculos epicondíleos,* que son: el segundo radial externo, el supinador corto, el extensor común de los dedos, el extensor propio del meñique, el cubital posterior y el ancóneo.

β) La *interna,* situada por encima y por dentro de la tróclea, se llama *epitróclea (cóndilo interno* de algunos autores). Aplanada de delante atrás y mucho más saliente que el epicóndilo, la epitróclea se continúa por arriba con el borde interno del húmero. Presta inserción al ligamento lateral interno de la articulación del codo y a los cinco músculos superficiales de la región anterior del antebrazo, llamados *músculos epitrocleares,* que son: el pronador redondo, el palmar mayor, el palmar menor, el cubital anterior y el flexor superficial de los dedos, a los cuales se añade, en ciertos casos, un fascículo supernumerario del flexor profundo. A veces se encuentra en la cara posterior de la epitróclea un pequeño surco en dirección vertical que da paso al nervio cubital.

4.° **Conformación interior y arquitectura.** — El húmero, como todos los huesos largos de los miembros, está formado por tejido esponjoso en sus dos extremidades, y por tejido compacto en el resto de su extensión.

α) El *cuerpo* o *diáfisis* tiene un *conducto medular,* notable por sus dimensiones longitudinales: ocupa toda la altura del cuerpo del hueso. Su diámetro transversal mide, por término medio, 8 milímetros en el tercio inferior, 10 en el tercio medio y 12 en el tercio superior. Se ve, pues, que este conducto se ensancha progresivamente a medida que se aproxima a la epífisis superior, y por el contrario, el estuche cilíndrico que lo envuelve y circunscribe disminuye paulatinamente de espesor de abajo arriba. En su *extremidad superior,* el conducto medular del húmero está limitado por las primeras trabéculas óseas del bloque esponjoso que constituye la epífisis superior. Estas trabéculas representan arcos que, partiendo de la pared del conducto medular, se dirigen oblicuamente hacia el eje del hueso y en él se entrecruzan con las trabéculas similares del lado opuesto. De estos entrecruzamientos sucesivos resultan una serie de ojivas o de **V** invertidas (∧) cuya abertura mira hacia abajo. En la *extremidad inferior* del conducto medular encontramos una disposición análoga, con la diferencia, sin embargo, de que las trabéculas óseas son poco gruesas y las ojivas o **V** que forman tienen su abertura mirando hacia arriba.

β) La *epífisis superior* del húmero está formada esencialmente por tejido esponjoso de mallas finas envuelto por una delgada cáscara de tejido compacto. Se distinguen en el bloque esponjoso dos clases de trabéculas: 1.°, trabéculas verticales, que partiendo de la superficie exterior de la cabeza, se dirigen radiadas hacia el extremo superior del conducto medular; 2.°, trabéculas transversales que, corriendo paralelamente a la superficie de la cabeza, cruzan las precedentes en ángulo recto. En la tuberosidad gruesa o troquiter las trabéculas óseas toman una dirección más bien vertical. En ella el tejido esponjoso es menos denso que en la cabeza. Se rarifica tempranamente, y, a consecuencia de esta rarefacción progresiva, el troquiter presenta a veces, de los treinta y cinco a los cuarenta y cinco años, una cavidad central que acaba por extenderse hasta el conducto medular.

γ) La *epífisis inferior* del húmero está, como la superior, formada de tejido esponjoso, pero por un tejido esponjoso denso, resistente, encerrado en una cáscara de tejido compacto más grueso. Las trabéculas que lo constituyen presentan la mayoría una dirección vertical, siguen el eje del hueso y caen perpendicularmente sobre la superficie articular, ora del cóndilo, ora de la tróclea.

Conexiones. — El húmero se articula con tres huesos, que son: 1.°, por arriba se articula con el omóplato; 2.°, por abajo, con los dos huesos del antebrazo, el cúbito y el radio.

Inserciones musculares. — Se insertan en el húmero veinticinco músculos, unos pertenecientes al tronco y otros al hombro, al brazo y al antebrazo. Vienen indicados metódica-

mente en el siguiente cuadro, en el cual las cifras colocadas entre paréntesis después de cada músculo se refieren a las figuras 327, 328 y 329.

- *A.* EXTREMO SUPERIOR . .
  - a) *Troquiter* . . . . . → Supraespinoso (1). Infraespinoso (2). Redondo mayor (3).
  - b) *Troquín* . . . . . → Subescapular (4).
- *B.* CUERPO DEL HUESO . . .
  - a) *Cara interna* . . . . → Dorsal ancho (5). Redondo mayor (6). Coracobraquial (7). Braquial anterior (8).
  - b) *Cara externa* . . . . → Deltoides (9). Braquial anterior (8).
  - c) *Cara posterior* . . . → Vasto interno del tríceps (11). Vasto externo del tríceps (11').
  - d) *Borde anterior* . . . → Pectoral mayor (10). Braquial anterior (8).
  - e) *Borde interno* . . . → Braquial anterior (8). Coracobraquial (7). Vasto interno (11).
  - f) *Borde externo* . . . → Braquial anterior (8). Vasto interno (11). Vasto externo (11'). Supinador largo (12). Primer radial externo (13).
- *C.* EXTREMO INFERIOR . . .
  - a) *Epitróclea* . . . . . → Pronador redondo (14). Palmar mayor (15). Palmar menor (16). Flexor superficial (17). Flexor profundo (inconstante) (18). Cubital anterior (19).
  - b) *Epicóndilo* . . . . . → Segundo radial externo (20). Extensor común de los dedos (21). Supinador corto (22). Extensor propio del 5.º dedo (23). Cubital posterior (24). Ancóneo (25).

Desarrollo. — El húmero se desarrolla por ocho puntos de osificación, *uno primitivo* y *siete secundarios* (fig. 331).

a) *Punto primitivo.* — El punto primitivo aparece a los cuarenta y cinco días de la vida intrauterina en la parte media de la diáfisis, y desde este punto se extiende progresivamente hacia las dos extremidades, a las que suele alcanzar aproximadamente en el momento del nacimiento.

b) *Puntos secundarios.* — De los siete puntos secundarios, tres están destinados a la extremidad superior y cuatro a la extremidad inferior. El primer punto de osificación del extremo superior aparece a nivel de la cabeza articular *(punto cefálico),* del segundo al cuarto mes después del nacimiento. Los otros dos puntos, destinados al troquín *(punto troquiniano)* y al troquiter *(punto troquiteriano),* no aparecen sino del segundo al tercer año. En el extremo inferior, el primer punto aparece en el cóndilo *(punto condíleo)* al iniciarse el tercer año. Dos años más tarde aparece un segundo punto para la epitróclea *(punto epitroclear),* y finalmente, hacia la edad de doce años, aparecen el tercero y cuarto puntos, destinados a la tróclea *(punto troclear)* y al epicóndilo *(punto epicondíleo).*

La evolución ulterior de los diversos puntos epifisarios arriba indicados se produce de la manera siguiente:

a) En el *extremo inferior* del hueso, el punto condíleo y el punto troclear llegan a ponerse en contacto en la garganta de la polea y aquí se fusionan. A la pieza única resultante se suelda más tarde el punto epicondíleo. Como en este momento el punto epitroclear es todavía independiente, la epífisis inferior está en realidad representada por dos piezas óseas, una pieza inferior, relativamente muy voluminosa, resultante de la fusión de los tres puntos óseos condíleo, troclear y epicondíleo, y una pieza interna, mucho más pequeña, formada por

el punto epitroclear. Es de notar que, en la gran mayoría de los casos, la pieza epitroclear no llega a ponerse en contacto con la pieza inferior, sino que queda separada de ella por una prolongación de la diáfisis, perfectamente representada en la figura adjunta (fig. 331, 12), que se dirige oblicuamente hacia abajo y adentro. En cuanto a la soldadura definitiva de estas dos piezas epifisarias a la diáfisis, se efectúa, para la pinza inferior, de los dieciséis a los dieciocho años, y respecto de la epitróclea, uno o dos años más tarde. Sin embargo, no son raros los casos en que la epitróclea es todavía independiente en sujetos que han llegado a los veinticinco años.

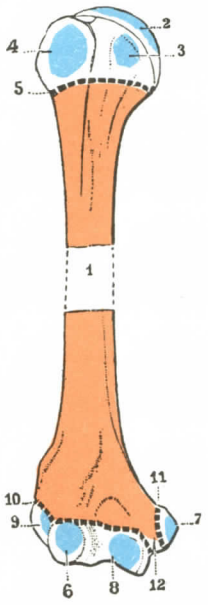

FIG. 331

Osificación del húmero *(esquemática).*

1, punto primitivo para el cuerpo. — 2, punto complementario para la cabeza. — 3, punto complementario para el troquín. — 4, punto complementario para el troquíter. — 5, línea de soldadura del cuerpo con el extremo superior. — 6, punto complementario para el cóndilo. — 7, punto complementario para la epitróclea. — 8, punto complementario para la tróclea. — 9, punto para el epicóndilo. — 10, línea de soldadura del cuerpo con la epífisis inferior. — 11, línea de soldadura de la epitróclea. — 12, prolongación de la diáfisis que separa la epitróclea de la tróclea.

β) En el *extremo superior,* los dos puntos troquiteriano y troquiniano se sueldan juntos a nivel del canal bicipital, al mismo tiempo que el punto troquiniano se fusiona por su parte superior con el punto cefálico. A no tardar, el punto troquiteriano se suelda también con la cabeza. De esto resulta la formación de una sola pieza ósea, que cubre a manera de casquete el extremo correspondiente de la diáfisis. Este casquete óseo conserva mucho tiempo aún su independencia, pues no se suelda, en efecto, al cuerpo del hueso hasta los veinticinco a veintiséis años, algunos años más tarde que la epífisis inferior.

Variedades. — La situación del agujero nutricio del hueso es muy variable: CRUVEILHIER lo ha encontrado en la cara externa y también en la posterior. Muy variables son también los dos labios de la comisura bicipital, principalmente el anterior. El desarrollo de este último está en relación con el volumen del pectoral mayor y del deltoides, que se insertan en él; en varios casos hemos encontrado en este labio una verdadera apófisis destinada a la inserción de los dos precitados músculos.

a) *Torsión del húmero.* — Desde BERTIN y WINSLOW hasta los clásicos actuales han indicado la torsión del húmero la mayoría de los anatomistas, especialmente estudiada en Francia por CH. MARTINS, quien ha hecho de este carácter un dato de la mayor importancia desde el punto de vista de la comparación de los miembros torácicos con los pelvianos. La torsión del húmero se mide por el ángulo obtuso que forma un primer plano o *plano inferior,* que pasa por el eje de la articulación del codo, con un segundo plano o *plano superior,* que sigue la dirección de la cabeza del húmero hacia la cavidad glenoidea. Este ángulo, siempre inferior a dos ángulos rectos, mide por término medio en el hombre 168°.

Cuando CH. MARTINS publicó su primera memoria sobre este particular, consideró la torsión del húmero «como *virtual,* es decir, que no se operaba jamás, aunque la forma del hueso y la disposición de las partes blandas estuviesen dispuestas tal como si esta torsión se hubiese efectuado mecánicamente». Ulteriores investigaciones llevadas a cabo por GEGENBAUR han venido a demostrar que esta torsión es real y *efectiva.* Después de haber señalado el grado de torsión (168°) en el adulto, y midiendo luego por medio del aparato de proyección de LUCE húmeros pertenecientes a fetos, GEGENBAUR ha demostrado que en niños de tres a nueve meses no pasaba de 146°, reduciéndose a 121° en los fetos de doce a dieciséis semanas. Resulta, pues, que, del cuarto mes de la vida intrauterina hasta la edad adulta, *realmente* el húmero se retuerce aproximadamente unos 17 grados.

Por medio de su *tropómetro,* BROCA ha examinado más de ochocientos húmeros pertenecientes unos al hombre y otros a diversas especies de animales. Estas investigaciones, confirmatorias por entero de los hechos precedentemente enunciados por MARTINS y GEGENBAUR, han puesto también en claro los demás hechos siguientes: 1.°, la torsión del húmero alcanza su máximo en la especie humana; 2.°, los negros, respecto de este punto, como respecto de otros muchos, ocupan un sitio intermedio entre las razas humanas superiores y los monos antropoides; 3.°, existe una transición insensible entre el ángulo de torsión de los grandes antro-

poides y del hombre; esta transición es igualmente insensible al pasar de los monos inferiores a los mamíferos carnívoros; 4.º, el ángulo de torsión es menos marcado en los europeos de las épocas prehistóricas que en los europeos modernos; pero es todavía más grande en nuestras razas prehistóricas de Francia que en las razas inferiores actuales; 5.º, después de las razas de Europa, las americanas (Perú y California) parecen ser las que tienen más retorcido el húmero. Entre las razas inferiores, los negritos y los negros del Indostán son los que presentan más elevado el grado de torsión del húmero, y en cambio los melanesios y los australianos son los que lo presentan menor; 6.º, el húmero izquierdo generalmente está menos retorcido que el derecho; 7.º, y último, la torsión del húmero es en general más pronunciada en la mujer que en el hombre (véase más adelante: *Homología de los miembros*).

b) *Perforación olecraniana.* — Como hemos visto más arriba, las fosas olecranianas y coronoides están separadas una de otra por una lámina ósea delgada y transparente, que a veces en el centro no existe, estableciéndose así una libre comunicación entre las dos citadas fosas. Semejante disposición, conocida en antropología anatómica con el nombre de *perforación olecraniana,* es relativamente rara en los húmeros de nuestra época: Broca y Batallard la han encontrado en una proporción de 4,12 por 100 de los parisienses de mediana edad, y Ramy y Sauvage en una proporción de 4,66 por 100 en los parisienses procedentes del cementerio de los Inocentes. Esta proporción es mucho más elevada en las razas neolíticas, en las que la vemos alcanzar el 44 por 100 (Prunières) en los dólmenes del Lozère, el 26 por 100 (Broca) en la caverna del Hombre Muerto y el 21 por 100 (Wymann) en los *mounds* de los Estados Unidos.

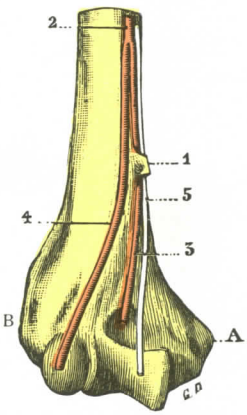

Fig. 332

Apófisis supraepitroclear del húmero derecho.

A, epitróclea.—B, epicóndilo.—1, apófisis supraepitroclear. — 2, arteria humeral con bifurcación prematura. — 3, cubital. — 4, radial. — 5, nervio mediano.

c) *Apófisis supraepitroclear.* — Dase el nombre de apófisis supraepitroclear *(processus supracondyloideus internus* de los anatomistas ingleses o alemanes) a una pequeña eminencia ósea (fig. 332, 1) que se desarrolla anormalmente, poco más o menos una vez por cada ochenta individuos, en la parte inferior de la cara interna del húmero. Está exactamente situada a igual distancia del borde interno y del anterior de este hueso, a unos 60 milímetros por encima del punto más saliente de la epitróclea, a 63 milímetros por encima de la parte más inferior de la polea humeral. Mide ordinariamente de 6 a 18 milímetros de longitud, reviste la forma de una pequeña pirámide triangular aplanada de delante atrás, cuya base forma cuerpo con el hueso y cuyo vértice se dirige oblicuamente hacia abajo, adelante y adentro. En el individuo provisto de sus partes blandas se ve a partir del vértice de esta apófisis una cinta fibrosa, la *tirilla supraepitroclear,* que por otra parte viene a fijarse en el borde superior de la epitróclea, confundiéndose más o menos, a este nivel, con el tabique intermuscular interno. Resulta de ello la formación de una especie de anillo, mitad óseo, mitad fibroso, al cual daremos el nombre de *orificio* o *anillo supraepitroclear.* Este orificio es en el hombre el homólogo rudimentario de un conducto óseo, el *conducto humeral,* que existe constantemente y en el mismo punto en muchos marsupiales, en algunos roedores y en gran número de carnívoros, especialmente en los felinos (gato, león). Como en estos últimos, da paso al nervio mediano y casi siempre también (92 por 100) a una arteria, que unas veces es la humeral y otras la cubital (véase Angiología).

3. Huesos del antebrazo

El esqueleto del antebrazo, tercer segmento del miembro superior, está formado, en el hombre, por dos huesos que se hallan dispuestos paralelamente entre sí en el sentido de la longitud del miembro, el uno por dentro y el otro por fuera. De estos dos huesos, el interno ha recibido el nombre de *cúbito* y el externo el de *radio.*

Colocadas en su verdadera posición, estas dos piezas óseas no ocupan exactamente el mismo nivel: el radio sobresale del cúbito por abajo, mientras que por

arriba este último sobresale del primero. Siempre el cúbito es algo más largo que el radio.

El cúbito y el radio (figs. 334 y 335), unidos en sus dos extremos por articulaciones movibles, en su parte media están separados por un espacio elíptico conocido con el nombre de *espacio interóseo*. En artrología veremos que este espacio está ocupado, en estado fresco, por una membrana, llamada *membrana interósea* (figura 333, C), que se extiende transversalmente del radio al cúbito, uniendo así los dos huesos en su parte media.

A. Cúbito

Situado en la parte interna del antebrazo, el cúbito (figs. 334 y 335) es un hueso largo, par y no simétrico, ligeramente inclinado de abajo arriba y de fuera a dentro, formando, por consiguiente, con el húmero un ángulo obtuso abierto hacia fuera. Su dirección no es enteramente rectilínea. Por abajo se le ve inclinarse hacia atrás y afuera, aproximándose así al radio. En su parte superior el cuerpo del hueso se curva hacia delante, y como la epífisis superior continúa la dirección de la porción así encorvada, resulta la formación en este punto de un ángulo abierto hacia delante. La epífisis inferior, a consecuencia de la incurvación anterior de la diáfisis, es llevada a un plano anterior al de la epífisis superior. Como en todos los huesos largos, hemos de considerar en el cúbito *un cuerpo* y *dos extremos*, uno superior y otro inferior.

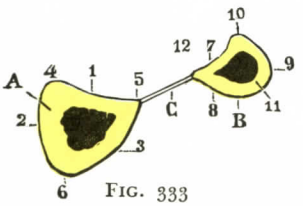

FIG. 333

Corte horizontal del antebrazo en el punto de unión del tercio superior con el tercio medio.

A. CÚBITO: 1, cara anterior. — 2, cara interna. — 3, cara posterior. — 4, borde interno. — 5, borde externo. — 6, borde posterior.
B. RADIO: 7, cara anterior. — 8, cara posterior. — 9, cara externa. — 10, borde anterior. — 11, borde posterior. — 12, borde interno.
C. LIGAMENTO INTERÓSEO.

1.° Cuerpo. — El cuerpo del cúbito, de volumen bastante considerable por arriba, disminuye progresivamente a medida que se aproxima al carpo. Es prismático triangular y, por consiguiente, podemos describir en él *tres caras* y *tres bordes*.

A. CARAS. — Las tres caras se distinguen, como se ve claramente en la figura 333, en *anterior, posterior* e *interna*.

a) *Cara anterior.* — La cara anterior se halla muy excavada en canal en sus tres cuartos superiores, en donde se inserta el músculo flexor profundo de los dedos. Su cuarta parte inferior, aplanada o hasta ligeramente convexa, presta inserción al extremo interno del músculo pronador cuadrado. En esta cara se encuentra el agujero nutricio del hueso, que se dirige oblicuamente de abajo arriba, y por consiguiente hacia el codo.

b) *Cara posterior.* — La cara posterior mira a la vez hacia atrás y afuera, siendo en realidad *posteroexterna*.

Siguiéndola de arriba abajo, encontramos en ella, ante todo en la parte más alta, una superficie triangular, más o menos rugosa, para la inserción inferior del músculo ancóneo; está limitada por abajo por una línea, más o menos marcada según los sujetos, que se dirige oblicuamente hacia abajo, atrás y afuera.

Por debajo de esta línea, la cara posterior se halla dividida por una cresta longitudinal en dos partes distintas: 1.°, una parte interna, ligeramente excavada, pero bastante regularmente lisa; 2.°, una parte externa, marcadamente rugosa y subdividida a su vez por crestas oblicuas en cierto número de espacios superpuestos. De estas dos porciones, la primera está cubierta por el músculo cubital posterior, el cual raras veces toma en ella inserciones. En la segunda vienen a insertarse, por arriba,

algunos fascículos del supinador corto, y más abajo, los cuatro músculos de la región profunda del antebrazo, o sea: el abductor largo del pulgar, el extensor corto y el extensor largo del mismo dedo y el extensor propio del índice.

c) *Cara interna.* — La interna, muy ancha por arriba, se estrecha paulatinamente a medida que se aproxima a la extremidad inferior del hueso. Cubierta en su parte superior por el flexor común profundo de los dedos, que toma en ella extensas

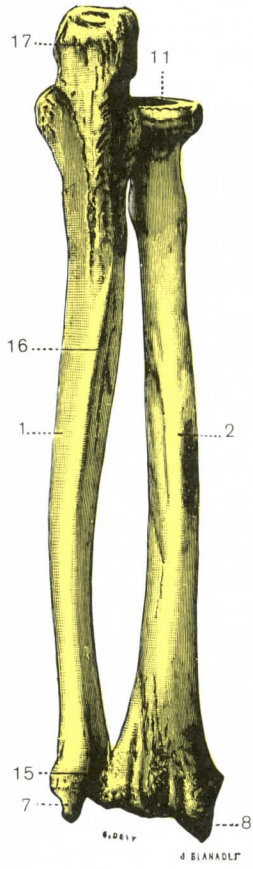

FIG. 334

Los dos huesos del antebrazo vistos por detrás.

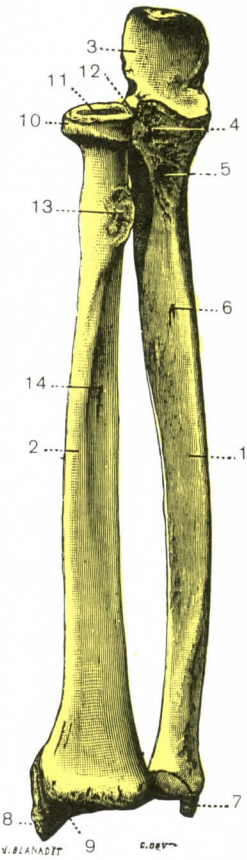

FIG. 335

Los dos huesos del antebrazo vistos por delante.

1, cúbito. — 2, radio. — 3, cavidad sigmoidea mayor del cúbito. — 4, apófisis coronoides. — 5, rugosidad para la inserción del braquial anterior. — 6, agujero nutricio del cúbito. — 7, su apófisis estiloides. — 8, apófisis estiloides del radio. — 9, su cara articular para el carpo. — 11, su cúpula para el cóndilo del húmero. — 12, articulación radiocubital superior. — 13, tuberosidad bicipital. — 14, agujero nutricio del radio. — 15, cabeza del cúbito. — 16, borde posterior del cúbito. — 17, olécranon.

inserciones, se hace muy superficial en su mitad inferior, que sólo está cubierta por la aponeurosis y la piel.

B. BORDES. — Del nombre que llevan las caras resulta el de los bordes, que son: *anterior, posterior* y *externo:*

a) *Borde anterior.* — El borde anterior, muy marcado en toda su extensión, presta inserción por arriba al músculo flexor profundo de los dedos, y por abajo el pronador cuadrado.

b) *Borde posterior.* — El borde posterior, contorneado en *S* itálica, nace arriba por dos ramas divergentes que descienden del olécranon. Abajo termina, cerca de la cuarta parte inferior de la diáfisis, de un modo casi insensible. En sus cuatro quintos superiores este borde presta inserción al flexor profundo de los dedos y al cubital anterior, y en su tercio medio al músculo cubital posterior.

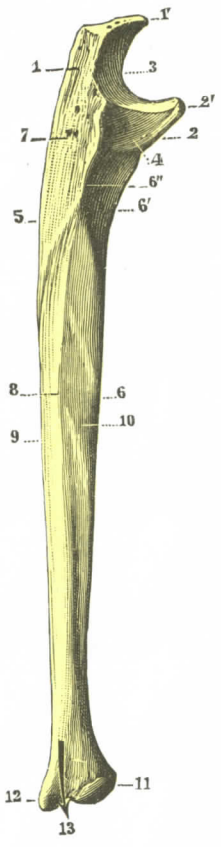

FIG. 336

El cúbito visto por su lado externo.

1, olécranon, con 1', su pico. — 2, apófisis coronoides, con 2', su pico. — 3, cavidad sigmoidea mayor. — 4, cavidad sigmoidea menor. — 5, borde posterior. — 6, borde externo, con sus dos ramas de bifurcación, 6' y 6'', limitando la superficie de inserción del músculo supinador corto. — 7, superficie triangular del ancóneo. — 8, cresta longitudinal que divide en dos partes la cara posterior del hueso: una, posterointerna (9), está cubierta por el músculo cubital posterior, el cual a veces toma en ella inserciones; la otra, anteroexterna (10), está sembrada de crestas oblicuas que separan los territorios de inserción de los músculos abductor largo, extensor largo, extensor corto del pulgar y extensor propio del índice. — 11, cabeza del cúbito. — 12, su apófisis estiloides. — 13, canal para el tendón del cubital posterior.

c) *Borde externo.* — El borde externo, obtuso por abajo, cerca de la articulación radiocubital inferior, es delgado y cortante en todo el resto de su extensión y presta inserción al ligamento interóseo. En su parte más superior este borde se bifurca para dirigirse a la vez hacia los dos extremos de la pequeña cavidad sigmoidea. Sus dos ramas de bifurcación, al separarse una de la otra, circunscriben una pequeña región triangular, excavada y rugosa, en la cual vienen a insertarse los manojos inferiores del músculo supinador corto.

2.° **Extremo superior.** — Visto por su cara anterior, notamos desde luego en el extremo superior del cúbito una extensa cavidad articular, en forma de gancho o de media luna (fig. 337): se le da el nombre de *cavidad sigmoidea mayor del cúbito.*

a) *Cavidad sigmoidea mayor.* — La cavidad sigmoidea mayor del cúbito, que está destinada a articularse con la tróclea humeral, presenta con este objeto las formaciones siguientes: 1.°, una prominencia longitudinal y obtusa que la recorre en toda su extensión y que se corresponde exactamente con la garganta de la tróclea; 2.°, a cada lado de esta eminencia, dos caras, una interna y la otra externa, que se inclinan la una hacia la otra y se corresponden con las dos vertientes interna y externa de la tróclea.

b) *Olécranon y apófisis coronoides.* — Anatómicamente podemos considerar el extremo superior del cúbito (también la cavidad sigmoidea mayor) como formada por dos apófisis voluminosas: una posterior y superior, de dirección vertical, el *olécranon,* y la otra anterior e inferior, de dirección horizontal, la *apófisis coronoides.* Una línea transversal, generalmente muy visible indica, en la cavidad sigmoidea, los límites respectivos de estas apófisis.

α) El *olécranon* (de ωλενη, codo, y κρανιον, cabeza) parece ser la expansión del borde posterior del cúbito, cuya dirección continúa. Tiene la forma de un prisma de base cuadrangular, y, por consiguiente, encontramos en él las siguientes regiones: 1.°, la *base,* muy ancha, que forma cuerpo con el hueso; 2.°, el *vértice,* más o menos encorvado en forma de pico, *pico del olécranon,* el cual, en los movimientos de extensión del antebrazo sobre el brazo, viene a alojarse en la cavidad olecraniana del húmero; 3.°, la *cara anterior,* articular y formando parte de la cavidad sigmoidea mayor; 4.°, la *cara posterior,* unas veces plana y otras convexa, sembrada en su parte

inferior de rugosidades para la inserción del músculo tríceps; 5.°, la *cara interna* (borde interno de algunos autores), en la cual se inserta un manojo del ligamento lateral interno de la articulación del codo; 6.°, la *cara externa* (borde externo de algunos autores), en la cual se insertan los fascículos superiores del ancóneo. Las partes laterales del olécranon dan igualmente inserción a algunos manojos de los músculos vasto interno y vasto externo.

β) Las *apófisis coronoides* (de κορωνη, corneja, y ειδος, forma) se dirige directamente hacia delante. Se consideran en ella: 1.°, una ancha *base,* que se confunde con

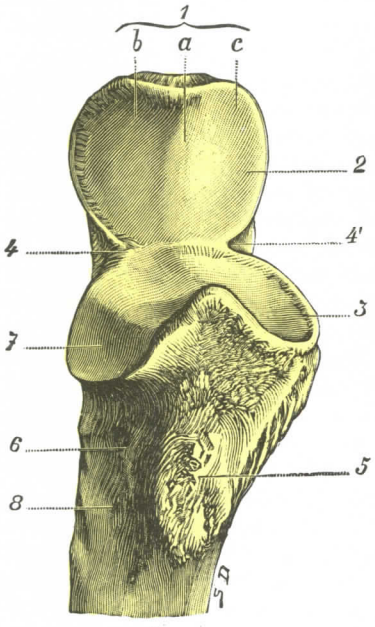

FIG. 337

Extremo superior del cúbito visto por su parte anteroexterna.

1, cavidad sigmoidea mayor con: *a*, su prominencia media longitudinal; *b*, *c*, sus dos carillas laterales. — 2, olécranon. — 3, apófisis coronoides. — 4, 4', dos muescas que indican los límites respectivos de las apófisis. — 5, rugosidades para el braquial anterior. — 6, tubérculo subaracnoideo. — 7, cavidad sigmoidea menor. — 8, superficie triangular para el supinador corto.

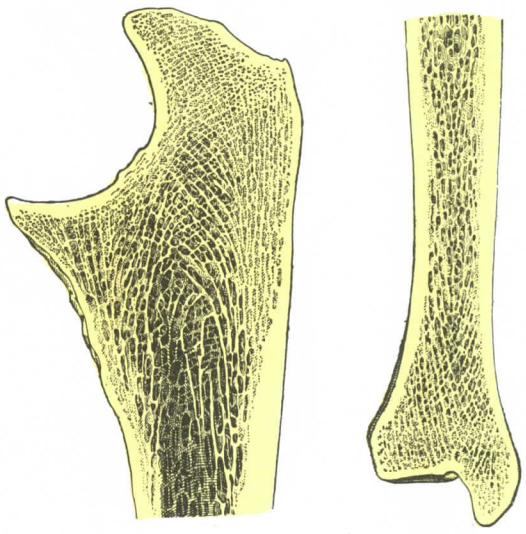

FIG. 338

Sección sagital de los extremos superior (A) e inferior (B) del cúbito derecho (segmentos internos).

el cuerpo del hueso; 2.°, el *vértice,* más o menos agudo, *pico de la apófisis coronoides,* el cual, en los movimientos de flexión del antebrazo sobre el brazo, viene a alojarse en la cavidad coronoides del húmero; 3.°, la *cara superior,* articular, formando parte de la cavidad sigmoidea mayor; 4.°, la *cara inferior,* rugosa, en la cual viene a insertarse el músculo braquial anterior; 5.°, el *borde interno,* que presta inserción al manojo anterior del ligamento lateral interno de la articulación del codo, y alguna que otra vez a un manojo del flexor superficial de los dedos y del pronador redondo; 6.°, el *borde externo,* en el cual se insertan la extremidad anterior del ligamento anular y el fascículo anterior del ligamento lateral externo de la articulación del codo. En la base de la apófisis coronoides, a nivel del punto en que la cara inferior de esta apófisis se confunde con el borde anterior del cuerpo del hueso, se encuentra a menudo un tubérculo rugoso, el *tubérculo subcoronoideo,* destinado a la inserción de la cuerda ligamentosa de Weitbrecht (véase *Articulaciones del antebrazo).*

c) *Cavidad sigmoidea menor.* — Por último, en el lado externo de la extremidad superior, entre la apófisis coronoides y el olécranon, se extiende una pequeña cara

articular (fig. 337, 7) en forma de media luna prolongada en sentido anteroposterior; es la *cavidad sigmoidea menor del cúbito.* La cavidad sigmoidea menor, que por lo demás se continúa en su parte superior con la cavidad sigmoidea mayor, está destinada a alojar el perímetro de la cúpula del radio, y debajo de ella se encuentra la pequeña superficie rugosa, más arriba descrita, para la inserción del supinador corto.

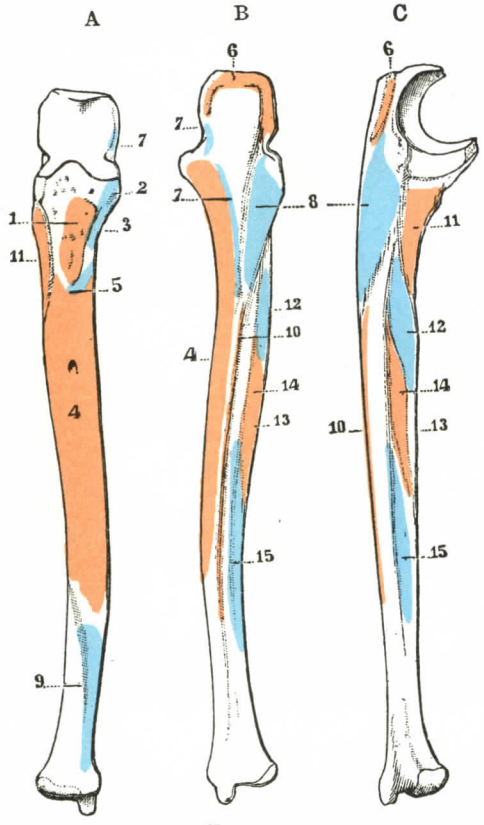

FIG. 339

El cúbito con las inserciones musculares: A, visto por delante; B, visto por detrás; C, visto por el lado externo.

(Para la significación de las cifras, véase el cuadro de la página siguiente.)

3.º Extremo inferior. — El cúbito termina por abajo por un pequeño engrosamiento, de forma más o menos esférica, que lleva el nombre de *cabeza del cúbito.*

La cabeza del cúbito es articular en su parte externa, punto en que se corresponde con la cavidad sigmoidea del radio; así mismo es articular en su parte inferior, la cual, en el esqueleto, se corresponde con el piramidal; pero en el vivo está separada de este hueso por un fibrocartílago interarticular (véase ARTROLOGÍA).

Por dentro y un poco por detrás de la cabeza existe una apófisis cilíndrica de dirección vertical, conocida con el nombre de *apófisis estiloides del cúbito.* El *vértice* de esta apófisis, dirigido hacia abajo, presta inserción al ligamento interno de la articulación de la muñeca. Su *base,* que corresponde arriba, está separada, por fuera de la cabeza del cúbito, por una pequeña cara rugosa, en la cual se inserta el vértice del ligamento interarticular arriba indicado. Por detrás, la apófisis estiloides del cúbito está también separada de la cabeza del hueso por un canal longitudinal destinado al paso del tendón del músculo cubital posterior.

4. Conformación interior y arquitectura. — El cuerpo del hueso está formado por tejido compacto, en tanto que las dos extremidades están constituidas por tejido esponjoso.

α) El cuerpo del hueso presenta un conducto medular que se extiende por arriba hasta la base de la apófisis coronoides; por abajo se detiene ordinariamente en el punto en que se verifica la unión de los tres cuartos superiores del hueso con su cuarto restante o inferior. Su diámetro alcanza, como promedio, de 5 a 6 milímetros.

β) El *extremo superior* está constituido por tejido esponjoso relativamente muy denso en las apófisis coronoides y olécranon. Las trabéculas óseas, en la proximidad del cuerpo del hueso, forman ojivas que se superponen encima del conducto medular. Más arriba, en el mismo espesor de las apófisis coronoides y olécranon, se distinguen dos clases de trabéculas, unas ascendentes (verticales o más o menos oblicuas) y otras

transversales; estas últimas se entrecruzan con las primeras en ángulos diversos en extremo.

γ) El *extremo inferior* presenta un tejido esponjoso igualmente denso. La mayoría de las trabéculas que los constituyen son verticales: se dirigen unas hacia la cabeza del cúbito, otras hacia la apófisis estiloides.

Conexiones. — El cúbito se articula con tres huesos: 1.º, por arriba, con el húmero; 2.º, por fuera, con el radio; 3.º, por abajo, con el hueso piramidal del carpo, del cual, sin embargo, está separado por un fibrocartílago.

Inserciones musculares. — Quince músculos, que pertenecen a los dos grupos musculares del brazo o del antebrazo, toman inserción en el cúbito. Estas inserciones musculares vienen indicadas en la figura de la página anterior (fig. 339, A, B, C), así como en el cuadro siguiente:

- I. Extremo superior
  - a) *Apófisis coronoides*
    - Braquial anterior (1).
    - Flexor superficial de los dedos (2).
    - Pronador redondo (3).
    - Flexor profundo de los dedos (4).
    - Flexor largo del pulgar (inconstante) (5).
  - b) *Olécranon*
    - Tríceps braquial (6).
    - Cubital anterior (7).
    - Ancóneo (8).
- II. Cuerpo del hueso
  - a) *Cara anterior*
    - Flexor profundo de los dedos (4).
    - Pronador cuadrado (9).
  - b) *Cara posterior*
    - Ancóneo (8).
    - Cubital posterior (inconstante) (10).
    - Supinador corto (11).
    - Abductor largo del pulgar (12).
    - Extensor corto del pulgar (inconstante) (13).
    - Extensor largo del pulgar (14).
    - Extensor del índice (15).
  - c) *Cara interna*
    - Flexor profundo de los dedos (4).
  - d) *Borde posterior*
    - Ancóneo (8).
    - Cubital posterior (10).
    - Cubital anterior (7).
    - Flexor profundo de los dedos (4).

Desarrollo. — El cúbito se desarrolla por cuatro puntos de osificación, un *punto primitivo* y tres *puntos complementarios.*

a) *Punto primitivo.* — El punto primitivo aparece en la diáfisis al empezar el segundo mes de la vida intrauterina. A partir del tercer mes ha llegado a ser ya un pequeño cilindro óseo, que se extiende rápidamente hacia los dos extremos del hueso. A expensas de este punto de osificación primitivo se forma, independientemente del cuerpo del hueso, una buena parte de sus dos extremos: la apófisis coronoides, los dos tercios inferiores del olécranon y la mitad superior de la cabeza del cubital. Es fácil formarse una idea exacta de su desarrollo en los niños de uno a seis años, cuando las epífisis no han sido invadidas por la osificación.

b) *Puntos complementarios.* — De los dos *puntos complementarios,* uno corresponde a la epífisis inferior y el otro a la epífisis superior. El primero, *punto epifisario inferior,* aparece el sexto al noveno año y afecta la forma de una placa ósea, a expensas de la cual se forman la apófisis estiloides y el revestimiento inferior de la cabeza. El segundo, *punto epifisario superior* u *olecraniano,* forma la parte superior del olécranon y no aparece hasta los catorce o dieciocho años. Para Andreu existían normalmente dos puntos de osificación para la eminencia olecraniana. Sappey describió un punto especial para el pico de esta apófisis.

Desde el momento que han sido invadidas por la osificación, las epífisis se desarrollan rápidamente. La epífisis superior se suelda al cuerpo del hueso de los dieciséis a los veinte años; pero la soldadura de la epífisis inferior se efectúa algunos años más tarde, de los veinte a veintidós en la mujer y de veintiuno a veinticinco en el hombre.

Variedades. — En un caso observado por ROSENMULLER, el olécranon estaba enteramente separado del cúbito, constituyendo así, en la cara posterior de la articulación del codo, una especie de rótula pequeña. BLANDIN ha visto un cúbito que no llegaba hasta la articulación del codo. La soldadura congénita radiocubital se ha observado relativamente bastante a menudo. La ausencia del cúbito es anomalía algo frecuente (véase *Anomalías de los miembros*).

B. Radio

El radio (figs. 341 y 342) es un hueso largo, par y no simétrico, situado por fuera del cúbito, en la parte externa del antebrazo. Mientras que el cúbito, muy voluminoso por arriba, se adelgaza progresivamente de la extremidad superior a la inferior, el radio, por el contrario, tiene su máximo de desarrollo en su extremidad carpiana. Hemos de considerar en él, como en todos los huesos largos, un *cuerpo* y dos *extremos*, superior e inferior.

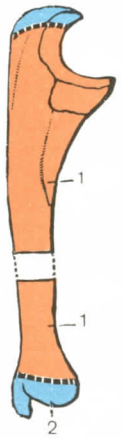

FIG. 340

Osificación del cúbito.

1, 1, punto primitivo. — 2, punto complementario para la epífisis inferior. — 3, punto complementario para la parte superior del olécranon.

1.º Cuerpo. — El cuerpo del radio presenta una curvatura *externa*, generalmente poco pronunciada y otra *interna*, de concavidad mirando al cúbito, mucho más acentuada. Como en todos los huesos largos cabe considerar en él un *cuerpo* y dos extremos o *epífisis*. En su porción yuxtacubital es más largo que el cúbito, al que sobrepasa en más de 4 milímetros. Lo mismo que el cúbito, tiene el radio la forma prismática triangular (fig. 333), y por tanto hemos de describir en el *tres caras y tres bordes*.

A. CARAS. — De las tres caras del radio, una mira hacia delante *(cara anterior)*, la segunda hacia atrás *(cara posterior)* y la tercera hacia fuera *(cara externa)*.

a) *Cara anterior.* — La cara anterior es casi plana, ligeramente cóncava en su parte media. Estrecha en su parte superior, va ensanchándose a medida que se aproxima a la extremidad inferior del hueso. Encuéntrase en ella el *conducto nutricio del radio*, situado un poco más abajo que el del cúbito, pero dirigiéndose, como este último, oblicuamente arriba, hacia el codo. Esta cara presta inserción, en sus dos tercios superiores, al músculo flexor largo del pulgar, y en su tercio inferior al pronador cuadrado.

b) *Cara posterior.* — La cara posterior, redondeada en su tercio superior, está cubierta por el supinador corto. En el resto de su extensión es plana y hasta ligeramente cóncava y en ella se insertan los músculos abductor y extensor corto del pulgar. Con bastante frecuencia las superficies de inserción de estos músculos están perfectamente limitadas por dos crestas oblicuas hacia abajo y afuera, que nacen en el borde interno del hueso para terminar por abajo en el borde posterior.

c) *Cara externa.* — La cara externa, convexa y redondeada, en la parte superior pasa un poco sobre la parte anterior del hueso; precisamente en esta porción se inserta el supinador corto. Su parte media es una superficie rugosa, destinada a la inserción del pronador redondo. Su parte inferior es lisa y está en relación con los tendones de los músculos radiales externos.

B. BORDES. — Los tres bordes del radio se distinguen, según su situación, en *anterior, posterior* e *interno*.

a) *Borde anterior.* — El borde anterior parte de la tuberosidad bicipital. Forma primero una cresta muy saliente, oblicuamente dirigida de arriba abajo y de dentro

a fuera; pero al llegar cerca del conducto nutricio, esta cresta se suaviza y entonces se confunde insensiblemente con la cara externa del hueso. Como se ve, el borde anterior está en realidad limitado a lo que podríamos llamar *raíz inferior* de la tuberosidad bicipital (véase más adelante).

b) *Borde posterior.* — El borde posterior es obtuso y hasta más o menos borrado, sobre todo en sus extremos; por esto la demarcación entre las caras posterior y externa es enteramente ideal.

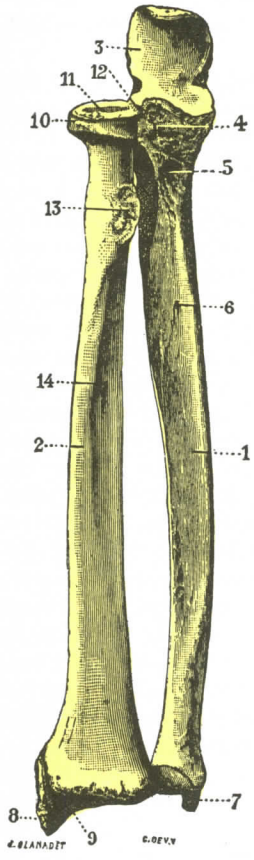

FIG. 341

Los dos huesos del antebrazo vistos por delante.

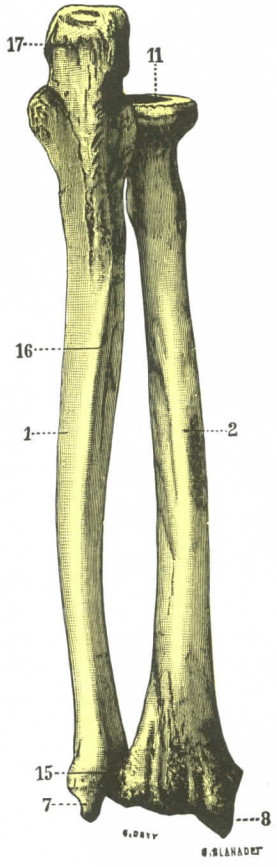

FIG. 342

Los dos huesos del antebrazo vistos por detrás.

1, cúbito. — 2, radio. — 3, cavidad sigmoidea mayor del cúbito. — 4, apófisis coronoides. — 5, rugosidad para la inserción del braquial anterior. — 6, agujero nutricio del cúbito. — 7, su apófisis estiloides. — 8, apófisis estiloides del radio. — 9, su cara articular para el carpo. — 10, extremidad superior del radio, con su cara lateral para la cavidad sigmoidea menor del cúbito. — 11, su cúpula para el cóndilo del húmero. — 12, articulación radiocubital superior. — 13, tuberosidad bicipital. — 14, agujero nutricio del radio. — 15, cabeza del cúbito. — 16, borde posterior del cúbito. — 17, clécranon.

c) *Borde interno.* — El borde interno no empieza hasta uno o dos dedos por debajo de la tuberosidad bicipital. Es delgado, cortante, casi siempre cóncavo como el cuerpo del hueso, y presta inserción al ligamento interóseo. En su quinta parte inferior se bifurca, limitando en la parte correspondiente del hueso una especie de pequeña cara triangular de vértice superior; esta cara, en el sujeto revestido de sus partes blandas, está incrustada de cartílago cerca de su base, en donde forma parte de la articulación radiocubital inferior (véase ARTROLOGÍA).

Notemos que el radio se ofrece como un tallo acodado en dos sentidos: el primer codo tiene su vértice en la inserción bicipital: el segundo codo, el más acentuado, tiene su vértice en la inserción del pronador redondo (MASMONTEIL). Esta doble acodadura desempeña un papel interesante en el mecanismo de la pronación y de supinación (véase ARTROLOGÍA).

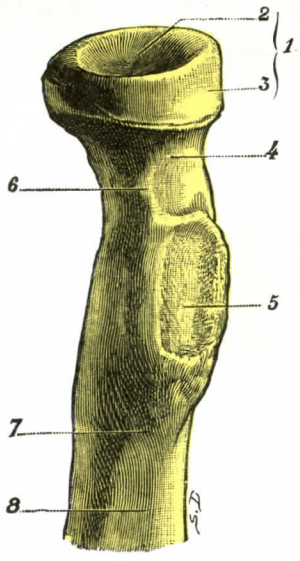

FIG. 343

Extremo superior del radio visto por delante.

1, cabeza el radio, con: 2, su cúpula; 3, perímetro formando carilla articular. — 4, cuello. — 5, tuberosidad bicipital, con: 6, su raíz superior; 7, su raíz inferior. — 8, cuerpo del hueso.

2.º **Extremo superior.** — En el extremo superior del radio distinguimos ante todo, procediendo de arriba abajo, una porción voluminosa y redondeada, llamada *cabeza del radio.*

Aplanada en sentido vertical, la cabeza del radio tiene la forma de un segmento de cilindro, cuyo diámetro mide de 20 a 22 milímetros y la altura de 8 a 10 milímetros. Su *cara inferior* se suelda al resto del hueso. Su *cara superior,* libre, presenta una depresión en forma de cúpula, llamada *cúpula* o *cavidad glenoidea del radio.* Es un poco más extensa en sentido anteroposterior que en sentido transversal, y en el esqueleto articulado se corresponde con el cóndilo del húmero. El *perímetro* de la cabeza del radio es bastante regularmente circular y un poco más alto en su mitad interna que en su mitad externa. En la mayor parte de su extensión (por delante, por dentro y por detrás) presenta una segunda cara articular, naturalmente convexa, que se continúa, a nivel de su borde superior, con la cúpula. Muy desarrollada en su parte media, en donde mide aproximadamente igual altura que la misma cabeza, esta cara termina en punta en sus extremos anterior y posterior. En el esqueleto articulado se corresponde con la pequeña cavidad sigmoidea del cúbito, la cual, como ya sabemos, es semilunar y cóncava hacia fuera. La cabeza del radio es sostenida por una porción estrecha del propio hueso, de 10 a 12 milímetros de altura: el *cuello del radio.* Su eje es un poco oblicuo de arriba abajo y de fuera a dentro, formando así con el cuerpo del hueso un ángulo obtuso abierto hacia fuera.

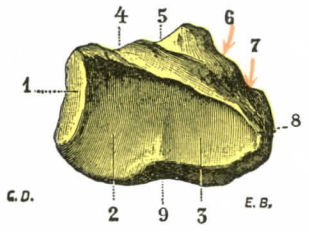

FIG. 344

Extremo inferior del radio visto por su cara carpiana.

1, pequeña cavidad sigmoidea para la cabeza del cúbito. — 2, carilla cuadrilátera para articularse con el semilunar. — 3, carilla triangular para articularse con el escafoides. — 4, canal para el extensor propio del índice y el extensor común de los dedos. — 5, canal para el extensor largo del pulgar. — 6, canal para el segundo radial externo. — 7, canal para el primer radial externo. — 8, apófisis estiloides. — 9, cara anterior de este extremo.

Inmediatamente debajo del cuello y en la parte anterointerna del hueso se levanta una eminencia ovoidea, cuyo eje mayor es vertical, en la cual se inserta el tendón inferior del bíceps: llámase *tuberosidad bicipital del radio.* Algunas veces se encuentra en su centro, por delante o por debajo de la misma. La tuberosidad bicipital es rugosa en su mitad anterior, sobre la cual se desliza el tendón precitado mediante una pequeña sinovial. Como hemos hecho notar más arriba, en la tuberosidad bicipital nace inferiormente la cresta saliente, oblicuamente dirigida hacia abajo y afuera, que luego constituye el borde anterior del radio: esta cresta forma la *raíz inferior de la tuberosidad.* Por la parte superior se desprende de la tuberosidad bicipital una segunda raíz más o menos acentuada, según los sujetos, que se dirige hacia arriba y afuera en sentido de la cabeza del hueso; llámase *raíz superior.* Conforme hace observar HUMPHRY, el cometido de estas dos raíces es el de

reforzar el radio en las dos direcciones que toman las fuerzas resultantes de la descomposición de la que despliega el bíceps en los grandes esfuerzos de supinación.

3.º Extremo inferior. — El extremo inferior o carpiano es la parte más voluminosa del hueso. Aplanado de delante atrás, mide en cifras redondas 3 centímetros en sentido transversal y 2 centímetros en sentido anteroposterior. Reviste en su conjunto la forma de una pirámide cuadrangular truncada y, por consiguiente, presenta seis caras, que se distinguen, por su situación, en *superior, inferior, anterior, posterior, interna* y *posteroexterna.*

a) *Cara superior.* — La cara superior representa el vértice truncado de la pirámide; se confunde sin línea de demarcación claramente distinta con el cuerpo del hueso.

b) *Cara inferior.* — La cara inferior, que constituye la base de la pirámide, es triangular, de base dirigida hacia dentro, en sentido del cúbito (fig. 344). Es articular, y por esto en estado fresco está cubierta de cartílago (véase ARTROLOGÍA). Una línea obtusa, de dirección anteroposterior, la divide en dos carillas: una externa (3), triangular, articulada con el escafoides, y la otra interna (2), cuadrilátera, en relación con el semilunar. Esta línea obtusa termina en los dos bordes anterior y posterior de la glena radial. Se notan, al nivel en que termina, dos pequeñas muescas, que proponemos denominar, la una, *muesca radioscafolunar anterior,* y la otra, *muesca radioscafolunar posterior;* la cresta y las dos muescas indican la separación de las dos facetas articulares para el escafoides por fuera y el semilunar por dentro (véase ARTROLOGÍA). En la parte externa de esta superficie articular se ve una robusta apófisis de dirección vertical llamada *apófisis estiloides del radio.* Está en contacto con la piel y desciende un poco más que la apófisis estiloides del cúbito, particularidad anatómica muy importante para el diagnóstico de las fracturas de la extremidad inferior del antebrazo. El vértice de la apófisis estiloides del radio presta inserción al ligamento lateral externo de la articulación de la muñeca. En su base se inserta el tendón del supinador largo.

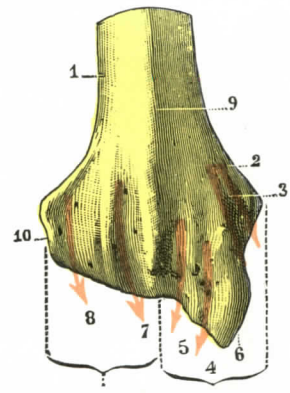

FIG. 345

Extremo inferior del radio visto por su cara posterior.

a, cara posterior; *b*, cara posteroexterna.

1, cuerpo del hueso. — 2, canal para el abductor largo del pulgar. — 3, canal para el extensor corto del pulgar. — 4, canal para el primer radial externo. — 5, canal para el segundo radial externo. — 6, apófisis estiloides. — 7, canal para el extensor largo del pulgar. — 8, canal para el extensor propio del índice y el extensor común de los dedos. — 9, borde posterior de hueso. — 10, borde posterior de la cavidad sigmoidea.

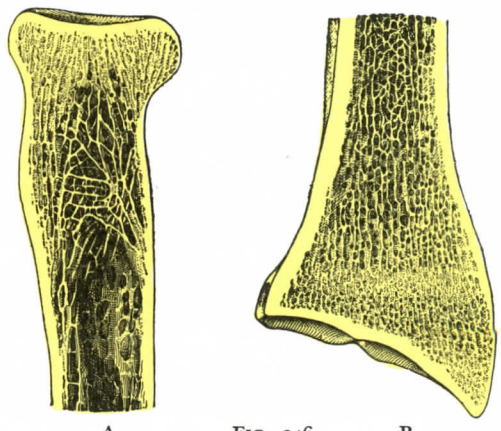

A FIG. 346 B

Corte frontal de los extremos superior (A) e inferior (B); segmentos posteriores del corte.

c) *Cara anterior.* — La cara anterior del extremo inferior del radio, plana en sentido transversal y cóncava en sentido vertical, está en relación con el músculo pronador cuadrado, el cual toma en ella algunas de sus inserciones.

d) *Cara posterior.* — La cara posterior (fig. 345, *a*) es más estrecha que la precedente, y se ven en ella dos canales: 1.º, un *canal interno,* relativamente muy ancho, pero a menudo poco acentuado, que da paso a los tendones del extensor propio del índice y del extensor común de los dedos; 2.º, un *canal externo,* muy pequeño, pero muy manifiesto, ligeramente oblicuo hacia abajo y afuera, en el que se aloja el tendón del músculo extensor largo del pulgar.

e) *Cara posteroexterna.* — La cara posteroexterna (fig. 345, *b*) es continuación de la cara externa del cuerpo del hueso y, como su nombre indica, mira hacia atrás y afuera. Una cresta saliente, siempre muy marcada, la separa de la cara posterior. También esta cara, como la precedente, presenta dos canales tendinosos, interno y externo.

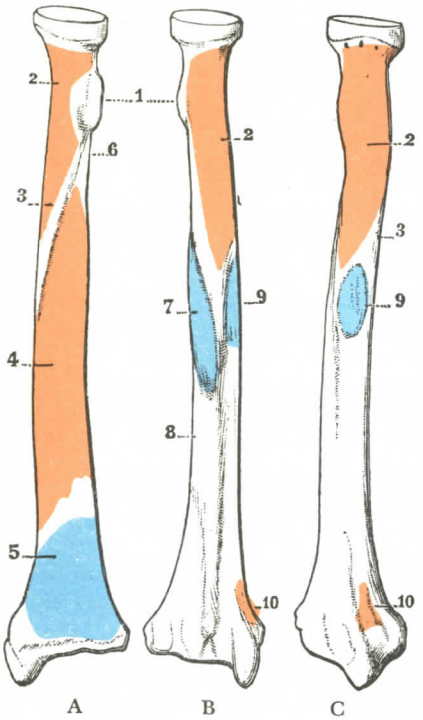

FIG. 347

Radio, con las inserciones musculares: A, visto por delante; B, visto por detrás; C, visto por fuera.

(Para la significación de las cifras, véase el cuadro de la página siguiente.)

α) El *canal interno* es muy ancho, pero poco profundo y constituye el *canal de los radiales,* ya que da paso a los tendones del primer radial externo y del segundo. Una pequeña cresta o eminencia media lo subdivide a veces en dos canales más pequeños, alojando cada uno de ellos el tendón correspondiente de los dos precitados músculos.

β) El *canal externo,* oblicuamente dirigido hacia abajo y adentro, está excavado en parte en la cara externa de la apófisis estiloides. En dicho canal se hallan alojados los tendones de los músculos abductor largo del pulgar y extensor corto del pulgar.

Algunas veces se encuentra en este canal, como en el canal de los radiales, una pequeña cresta longitudinal, que determina la formación de dos canales secundarios.

La profundidad de estos diferentes canales tendinosos, en estado fresco, está considerablemente aumentada por la presencia de partes fibrosas que los transforman en verdaderos conductos.

Al hablar de los músculos, volveremos a tratar de este particular.

f) *Cara interna.* — La cara interna presenta en su parte inferior una pequeña cara articular, plana en sentido vertical y en extremo cóncava en sentido anteroposterior: la *cavidad sigmoidea del radio* (fig. 344, 1), destinada a articularse con la cabeza del cúbito. En la ARTROLOGÍA tendremos ocasión de referirnos nuevamente a esta cara; aquí nos limitaremos a notar: 1.º, que es menos extensa que la cara correspondiente del cúbito; 2.º, que presta inserción, por su borde inferior, al fibrocartílago triangular de la articulación de la muñeca.

4.º Conformación interior y arquitectura. — El radio, como el cúbito, está formado por tejido compacto en el cuerpo y tejido esponjoso en los extremos.

α) El *cuerpo* tiene un conducto medular, más estrecho en la parte media que en los extremos. Este conducto se prolonga por arriba hasta el cuello, y abajo se de-

tiene en el punto de unión de los tres cuartos superiores del hueso con el cuarto inferior.

β) Las *extremidades* o *epífisis* del radio están formadas por tejido esponjoso. En la *epífisis superior,* las trabéculas óseas principales se dirigen verticalmente hacia arriba, desde el cuerpo del hueso a la superficie de la cúpula. En la *epífisis inferior,* las trabéculas siguen igualmente una dirección vertical más o menos perpendicular a la superficie articular.

Conexiones. — El radio se articula con cuatro huesos: por arriba, con el húmero; por dentro, con el cúbito; por abajo, por la parte del carpo, con el escafoides y el semilunar.

Inserciones musculares. — El radio presta inserción a diez músculos. Resumimos estas diferentes inserciones musculares en la figura 347 y en el cuadro sinóptico que se acompaña. En este cuadro, las cifras colocadas a la derecha de los músculos se corresponden con las de la figura.

a)	*Cara anterior (A)*	Bíceps braquial (1). Supinador corto (2). Flexor superficial de los dedos (3). Flexor largo del pulgar (4). Pronador cuadrado (5). Flexor profundo (algunos haces) (6).
b)	*Cara posterior (B)*	Supinador corto (2). Abductor largo del pulgar (7). Extensor corto del pulgar (8).
c)	*Cara externa (C)*	Supinador corto (2). Pronador redondo (9).
d)	*Apófisis estiloides (D)* . .	Supinador largo (10).

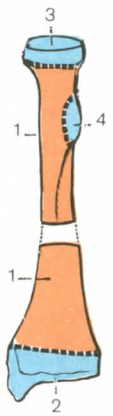

FIG. 348

Osificación del radio *(esquemática).*

1, punto primitivo. — 2, punto epifisario inferior. — 3, punto epifisario superior. — 4, punto complementario para la tuberosidad bicipital.

Desarrollo. — El desarrollo del radio tiene gran analogía con el del cúbito. Como este último, se desarrolla por tres puntos de osificación, un *punto primitivo* y dos *puntos complementarios:*

a) El *punto primitivo* aparece en la parte media de la diáfisis hacia el cuadrigésimo día de la vida intrauterina. En lo sucesivo invade rápidamente no sólo el cuerpo del hueso, sino también una parte de su extremo superior.

b) De los dos *puntos complementarios,* uno está destinado al extremo superior y el otro al extremo inferior. La epífisis inferior empieza a osificarse durante el quinto año; la epífisis superior, hacia el sexto.

La soldadura de estas dos epífisis se efectúa de delante atrás; la primera, de los veinte a los veinticinco años; la segunda, algunos años antes, de los dieciséis a los veinte.

Además de los dos puntos epifisarios superior e inferior, se describe también un tercer punto complementario destinado a la tuberosidad bicipital del radio. Este *punto bicipital* (figura 348, 4) aparece de los catorce a los dieciocho años en forma de una simple laminilla que se suelda, poco después de su aparición, con la porción correspondiente del cuerpo del hueso.

4. Huesos de la mano

La mano (figs. 363 y 365), cuarto y último segmento del miembro torácico, está formada por veintisiete huesos, divididos en tres grupos distintos.

Ante todo encontramos debajo del antebrazo una doble hilera transversal de huesos cortos, constituyendo el *carpo.* De más abajo salen, a manera de radios divergentes, cinco columnitas óseas dirigidas verticalmente y que forman en su conjunto el *metacarpo.* Por último, a estas cinco columnas se añaden los cinco *dedos,* comprendiendo cada uno de ellos tres piezas óseas o falanges, a excepción del dedo externo, que tiene únicamente dos.

Estudiaremos separadamente:

1.º El *carpo;*
2.º El *metacarpo;*
3.º Los *dedos.*

A. Carpo

El carpo (figs. 349, 363 y 365) está formado por ocho huesos pequeños dispuestos en dos hileras transversales, una *hilera superior* o *antebraquial* y una *hilera inferior* o *metacarpiana.* La primera comprende cuatro huesos, que son, procediendo de fuera a dentro: el *escafoides,* el *semilunar,* el *piramidal* y el *pisiforme.* La segunda comprende igualmente cuatro huesos, que son, siguiendo la misma dirección: el *trapecio, el trapezoide,* el *hueso grande* y el *hueso ganchoso.*

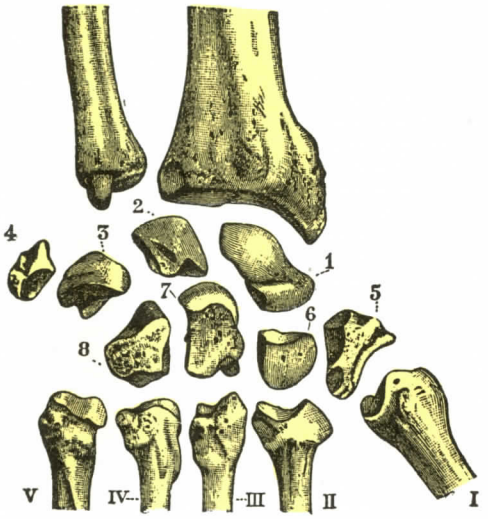

FIG. 349

Los huesos del carpo ligeramente separados y vistos por su cara posterior.

1, escafoides. — 2, semilunar. — 3, piramidal. — 4, pisiforme. — 5, trapecio. — 6, trapezoide. — 7, hueso grande. — 8, hueso ganchoso. — I, II, III, IV, V, los cinco metacarpianos.

Todos los huesos del carpo son irregularmente cuboideos y presentan por consiguiente seis caras. De estas seis caras, dos, la *anterior* y la *posterior,* son rugosas y están en relación con las partes blandas de la región palmar y de la región dorsal; a veces se las designa con los nombres de *cara palmar* y *cara dorsal.* Las otras cuatro, superior o *antebraquial,* inferior o *metacarpiana,* externa o *radial* e interna o *cubital,* son lisas y en estado fresco están incrustadas de cartílago, para articularse con los huesos inmediatos. Exceptúanse, sin embargo, los huesos extremos de cada serie, los cuales, no articulándose lateralmente más que con un solo hueso, es natural que tengan una cara articular menos.

Esta somera descripción constituye, por decirlo así, el esquema de cada uno de los huesos del carpo; pero las piezas óseas que constituyen esta región tienen entre sí pocas semejanzas, y, por lo tanto, hemos de indicar las particularidades anatómicas que caracterizan a cada una de ellas.

1.º Escafoides. — Es el más voluminoso de la primera fila. Por razón de su forma prolongada y de la concavidad que presenta en su parte inferior e interna, los antiguos anatomistas lo compararon a una barquilla (σκαφη, barco, y ειδος, forma), de donde deriva el nombre que lleva. De las seis caras del escafoides, tres son *articulares* y las otras tres *no articulares.*

a) *Caras articulares.* — Las tres caras articulares son: la superior, la inferior y la interna. La *cara superior,* o, mejor, *superoexterna* es sumamente convexa y se articula con el radio. La *cara inferior,* igualmente convexa, se articula con los dos primeros huesos de la segunda fila, el trapecio y el trapezoide. La *cara interna* está dividida en dos carillas secundarias por una pequeña cresta obtusa y semicircular; la carilla que está más arriba es plana y se articula con el semilunar; la carilla que está más abajo, muy excavada, se corresponde con la parte externa de la cabeza del hueso grande.

b) *Caras no articulares.* — Las tres caras no articulares son la externa, la anterior y la posterior. La *cara externa* está formada por un grueso tubérculo, que sobresale hacia delante y afuera: es el *tubérculo del escafoides,* en el cual viene a insertarse el ligamento lateral externo de la articulación de la muñeca. La *cara posterior* o *dorsal* es muy estrecha y está representada por un canal rugoso que se dirige oblicuamente hacia abajo y afuera. La *cara anterior* o *palmar,* estrecha en su parte superior, se ensancha considerablemente en la inferior, en donde se corresponde con el tubérculo escafoideo.

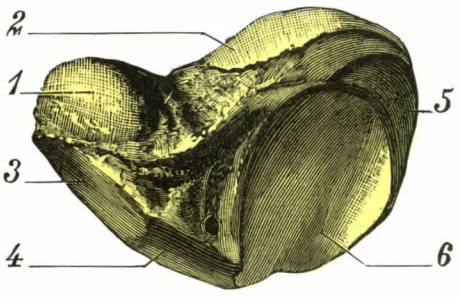

FIG. 350

Escafoides, cara anterior.

1, tubérculo del escafoides. — 2, carilla articular para el radio. — 3, carilla para el trapecio. — 4, carilla para el trapezoide. — 5, carilla para el semilunar. — 6, carilla para el hueso grande.

Conexiones. — El escafoides se articula con cinco huesos: 1.º, el radio; 2.º, el semilunar; 3.º, el hueso grande; 4.º, el trapezoide; 5.º, el trapecio.

Inserciones musculares. — Un solo músculo se inserta en el escafoides, y es el abductor corto del pulgar (fig. 364, 1).

2.º **Semilunar.** — Llamado así porque tiene la forma de media luna con la concavidad mirando hacia abajo, en el semilunar hemos de apreciar cuatro *carillas articulares* para con los huesos inmediatos y dos *carillas no articulares.*

a) *Carillas articulares.* — Las cuatro carillas articulares son: 1.º, una *carilla superior,* de forma convexa, para el radio; 2.º, una *carilla inferior,* cóncava de delante atrás (cara semilunar), para la cabeza del hueso grande y la extremidad superior del ganchoso; 3.º, una *carilla externa,* plana y muy pequeña, para el escafoides. Esta cara tiene la forma general de una semiluna. Examinándola con atención, se comprueba

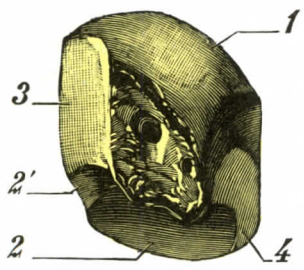

FIG. 351

Semilunar, cara posterior.

1, carilla articular para el radio. — 2, carilla para el hueso grande. — 2', carilla para el hueso ganchoso. — 3, carilla para el piramidal.—4, carilla para el escafoides.

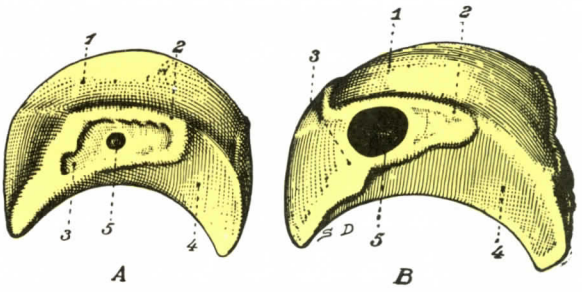

FIG. 352

La cara escafoidea del semilunar.

A, *normal:* 1, cara radial. — 2, cresta que separa la cara radial de la cara escafoidea. — 3, carilla rugosa que corresponde a una inserción ligamentosa. — 4, carilla articular que comprende, 5, la fosita anteroexterna.

B, *anormal:* 1, 2, 3, 4, como en A. — 5, geoda del semilunar excavada en la fosita anteroexterna.

que comprende dos partes separadas por una línea curva poco acentuada. De estas dos carillas secundarias, una es superior y otra inferior. La *carilla superior,* rugosa, presenta una depresión que proponemos denominar *fosita anteroexterna* del semilunar (fig. 352, 5). En ella se comprueban numerosos orificios vasculares. En esta carilla superior se inserta un ligamento (véase ARTROLOGÍA). La *carilla inferior* es lisa, totalmente articular.

La carilla anteroexterna normal que acabamos de describir se excava a veces profundamente, dando origen a una o varias geodas que podrían hacer creer en una lesión patológica, cuando no son más que la exageración de un estado normal (figura 352, *B*). 4.°, una *carilla interna,* plana también, pero mucho más grande, para el piramidal.

b) *Carillas no articulares.* — De las dos carillas no articulares del semilunar, la *anterior* es convexa y la *posterior,* plana. Una y otra son rugosas, pero no se inserta en ellas ningún músculo.

Conexiones. — Lo mismo que el escafoides, el semilunar se articula con cinco huesos: 1.°, el radio; 2.°, el escafoides; 3.°, el piramidal; 4.°, el ganchoso; 5.°, el hueso grande.

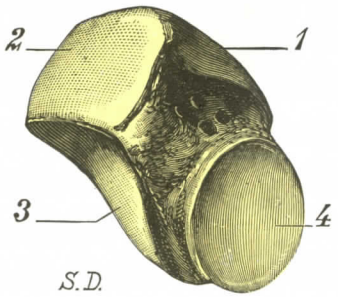

FIG. 353

Piramidal visto por su parte anterior.

1, carilla articular para el ligamento triangular de la muñeca. — 2, carilla para el semilunar. — 3, carilla para el hueso ganchoso. — 4, carilla para el pisiforme.

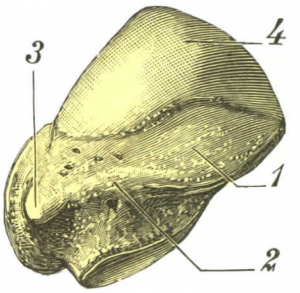

FIG. 354

El mismo visto por su parte posterior.

1, cara posterior o dorsal. — 2, cresta del piramidal. — 3, tubérculo del piramidal. — 4, carilla articular para el ligamento triangular.

3.° Piramidal. — El piramidal tiene la forma de una pirámide, cuya base mira hacia arriba y afuera. Lo mismo que el precedente, este hueso presenta cuatro *carillas articulares* y dos *no articulares.*

a) *Carillas articulares.* — Las carillas articulares son: 1.°, una *carilla superior,* convexa e irregular, en relación, no precisamente con el cúbito, sino con el ligamento triangular de la articulación radiocubital inferior; 2.°, una *carilla inferior,* cóncava, para el hueso ganchoso; 3.°, una *carilla externa,* plana, para el semilunar; 4.°, una *carilla anterointerna,* redondeada, para el pisiforme; esta última es unas veces plana y otras ligeramente convexa.

b) *Carillas no articulares.* — Las dos carillas no articulares del piramidal son la anterior y la posterior. La *cara anterior* o *palmar* es estrecha, rugosa y prolongada de arriba abajo y de fuera a dentro. La *cara posterior* o *dorsal* es, por el contrario, muy ancha y presenta en su parte inferior e interna una cresta transversal, la *cresta del piramidal,* destinada a inserciones ligamentosas. La cresta del piramidal termina por dentro por una especie de tubérculo, el *tubérculo del piramidal,* en el cual se inserta el fascículo posterior del ligamento lateral interno de la articulación de la muñeca. Por encima y por debajo de la cresta se ven surcos acribillados de agujeros vasculares.

Conexiones. — El piramidal se articula con cuatro huesos: 1.°, el cúbito, del cual está, sin embargo, separado por el fibrocartílago triangular de la articulación de la muñeca; 2.°, el pisiforme; 3.°, el semilunar; 4.°, el hueso ganchoso.

4.° Pisiforme. — El pisiforme es un hueso alargado en sentido vertical, ligeramente aplanado de fuera a dentro y que presenta *dos extremos* y *cuatro caras.*

a) *Extremos.* — De sus dos extremos, uno es *superior* y el otro *inferior.*

α) El *extremo superior,* ordinariamente el mayor de los dos, está dirigido hacia arriba y un poco hacia fuera. Esta extremidad no pasa del nivel de la carilla articular, que describiremos al tratar de la cara posterior del hueso.

β) El *extremo inferior,* por el contrario, se extiende más o menos, en forma de grueso mamelón o de eminencia piramidal, más allá del nivel inferior de la carilla articular. Este extremo sirve de inserción a fascículos ligamentosos que van a insertarse, además, en parte en el hueso ganchoso y en parte en el quinto metacarpiano.

b) *Caras.* — Las cuatro caras del pisiforme, generalmente mal determinadas, se dividen en *posterior, anterior, interna* y *externa.*

α) La *cara posterior,* en relación articular con el hueso piramidal, presenta para este objeto una pequeña carilla, redondeada u oval, plana o ligeramente excavada.

β) La *cara interna,* convexa y más o menos rugosa, presta inserción al ligamento lateral interno de la articulación de la muñeca.

γ) La *cara externa* presenta la mayoría de las veces un canal longitudinal que, muy pronunciado en la parte superior del hueso, se va alargando gradualmente a medida que se acerca al extremo inferior. Este canal corresponde a la arteria cubital y a la rama profunda del nervio cubital.

δ) La *cara anterior,* convexa, presta inserción a dos músculos: por abajo, al aductor del dedo pequeño, y por arriba, al cubital anterior. El tendón del cubital anterior se halla tan íntimamente unido al pisiforme, que por mucho tiempo se ha considerado al cuarto hueso de la primera fila del tarso como un sesamoideo desarrollado en el espesor de este tendón. Esta opinión es hoy día desechada. Utilizando los datos proporcionados por la anatomía comparada, GEGENBAUR ha establecido que el pisiforme es realmente una pieza esquelética, homóloga de un radio muy reducido de la aleta natatoria primitiva. A las mismas conclusiones han conducido las investigaciones embriológicas de LEBOUCQ.

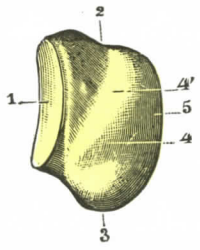

FIG. 355

Pisiforme derecho visto por su parte anteroexterna.

1, carilla articular. — 2, extremidad superior. — 3, extremidad inferior. — 4, cara externa, con 4', su canal correspondiente. — 5, cara anterior.

Para poner el pisiforme en posición, una vez averiguado a cuál de las dos manos pertenece, se debe: 1.°, dirigir hacia atrás su cara articular; 2.°, colocar hacia abajo la extremidad que excede de la superficie articular. De este modo, el canal del nervio cubital corresponderá al lado externo. Dado este carácter — presencia en el lado externo de un canal que no existe en el interior —, será fácil distinguir si un pisiforme es del lado derecho o del izquierdo.

Conexiones. — El pisiforme se articula únicamente con un hueso: el piramidal.

Inserciones musculares. — Dos músculos se insertan en el pisiforme (fig. 360), el cubital anterior (6) y el aductor del meñique (7).

5.° Trapecio. — Como hueso que pertenece al extremo de la fila, el trapecio, situado entre el escafoides y el primer metacarpiano, no tiene más que tres *carillas articulares.* Presenta, además, tres *carillas no articulares.*

a) *Carillas articulares.* — Las carillas articulares son: 1.°, una *carilla superior,* triangular y ligeramente cóncava, para el escafoides; 2.°, una *carilla inferior,* cóncava en sentido transversal y convexa en sentido anteroposterior (en forma de *silla de montar),* para la extremidad superior del primer metacarpiano; 3.°, una *carilla interna,* cóncava por arriba para el trapezoide, plana por abajo para la parte externa del segundo metacarpiano; una pequeña cresta obtusa, de dirección transversal, indica el límite de estas dos caras secundarias.

b) *Carillas no articulares.* — Las tres caras no articulares del trapecio se distinguen en anterior, posterior y externa. La *cara anterior* es relativamente estrecha, sobre todo en su parte interna. En su parte externa encontramos un canal profundo, destinado al paso del tendón del palmar mayor. Este canal está limitado por fuera por una fuerte apófisis lineal que se dirige oblicuamente hacia delante y adentro, y puede llamarse *tubérculo* o *apófisis del trapecio.* La *cara posterior* es desigual, rugosa y sembrada de agujeros. En sus dos extremos, interno y externo, se ven dos pequeños tubérculos destinados a inserciones ligamentosas. La *cara externa* es cuadrilátera y rugosa, y también presta inserción a ligamentos.

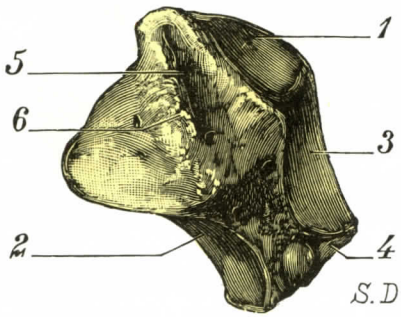

FIG. 356

Trapecio visto por su parte anterior.

1, carilla articular para el escafoides. — 2, carilla para el primer metacarpiano. — 3, carilla para el trapezoide. — 4, carilla para el segundo metacarpiano. — 5, canal para el tendón del palmar mayor. — 6, tubérculo del trapecio.

Conexiones. — El trapecio se articula con cuatro huesos: 1.°, el escafoides; 2.°, el trapezoide; 3.°, el primer metacarpiano; 4.°, el segundo metacarpiano.

Inserciones musculares. — Tres músculos se insertan en este hueso, que son (figuras 360 y 364): 1.°, el oponente del pulgar; 2.°, el flexor corto del pulgar; 3.°, el abductor corto del pulgar. Alguna que otra vez también se inserta en el trapecio el abductor largo del pulgar.

Variedades. — GRÜBER ha descrito dos casos en los cuales la tuberosidad palmar se había desarrollado como nódulo óseo distinto, articulado con el resto del hueso.

6.° **Trapezoide.** — El trapezoide se encuentra simétricamente enclavado entre cuatro huesos, el escafoides por arriba, el segundo metacarpiano por abajo, el trapecio por fuera y el hueso grande por dentro.

a) *Carillas articulares.* — Articulado con cada uno de ellos, presenta precisamente para esto: 1.°, para el primero, una *carilla superior,* de forma triangular y ligeramente cóncava; 2.°, para el segundo, una *carilla inferior,* convexa en sentido transversal y notablemente prolongada de delante atrás; 3.°, para el trapecio, una *carilla externa,* convexa; 4.°, para el hueso grande, por último, una *carilla interna,* irregularmente plana.

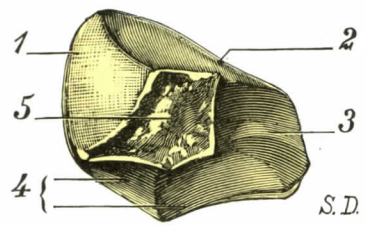

FIG. 357

Trapezoide visto por su parte anterior.

1, carilla articular para el trapecio. — 2, carilla para el escafoides. — 3, carilla para el hueso grande. — 4, carilla para el segundo metacarpiano. — 5, cara anterior del hueso.

b) *Carillas no articulares.* — El trapezoide, además de las carillas articulares citadas, presenta dos carillas no articulares: una que corresponde a la palma de la mano, es la *cara anterior* o *palmar,* y la otra, correspondiente al dorso de la mano, es la *cara posterior* o *dorsal;* son una y otra rugosas y presentan una extensión muy desigual, siendo la dorsal mucho más considerable que la palmar.

Conexiones. — El trapezoide se articula con cuatro huesos: 1.°, por arriba, con el escafoides; 2.°, por abajo, con el segundo metacarpiano; 3.°, por fuera, con el trapecio; 4.°, por dentro, con el hueso grande.

Inserciones musculares. — El trapezoide presta inserción a dos músculos (figs. 360 y 364): el aductor del pulgar y el flexor corto del pulgar (esta última inserción no es constante).

7.º **Hueso grande.** — El hueso grande es el más voluminoso de todos los huesos del carpo, el que ocupa el centro y alrededor del cual vienen a agruparse todos los demás. Mirando por una de sus caras palmares o por la cara dorsal, el hueso grande parece formado de tres porciones: una porción superior, redondeada, la *cabeza;* una porción inferior, muy voluminosa, el *cuerpo,* y otra porción media, más o menos estrechada, el *cuello.* Presenta, lo mismo que los huesos precedentes, *carillas articulares* y *carillas no articulares.*

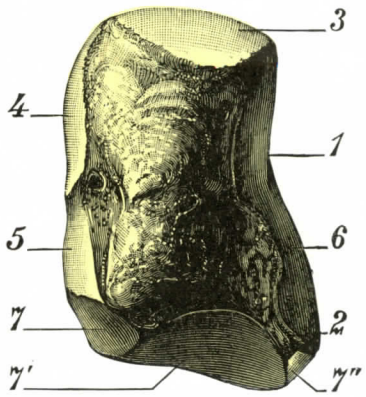

FIG. 358

Hueso grande visto por su parte anterior.

1, cuello del hueso grande. — 2, apófisis del hueso grande. — 3, carilla articular para el semilunar. — 4, carilla para el escafoides. — 5, carilla para el trapezoide. — 6, carilla para el hueso ganchoso. — 7, 7', 7'', carilla para los segundo, tercero y cuarto metacarpianos.

a) *Carillas articulares.* — En todo su perí-) metro se articula con los huesos inmediatos. Por esto vemos en él: 1.º, en su *cara superior,* una carilla articular convexa y semilunar; 2.º, en su *cara externa,* una primera carilla, convexa, situada hacia arriba, para la concavidad del escafoides; una segunda carilla, plana y más pequeña, situada hacia abajo, para el trapezoide; 3.º, en su *cara interna,* una extensa carilla, a la cual se añade frecuentemente otra más pequeña, para la articulación de esta cara con el hueso ganchoso; 4.º, en su *cara inferior,* tres carillas contiguas, pero separadas por crestas generalmente muy visibles, para el segundo, el tercero y el cuarto metacarpianos; de estas tres carillas metacarpianas, la carilla media, destinada al tercer metacarpiano, es ancha y triangular, de base posterior; la *carilla externa,* destinada al segundo metacarpiano, es estrecha y prolongada de delante atrás; en cuanto a la *carilla interna,* destinada al cuarto metacarpiano, es muy pequeña y está limitada a la parte posterior del hueso.

b) *Carillas no articulares.* — Las carillas no articulares ocupan también aquí la *cara palmar* y la *cara dorsal del hueso.* Estas dos carillas presentan por arriba un canal transversal que señala el cuello, y por debajo de este canal, una superficie rugosa en la cual se ven muchos agujeros vasculares. Por último, en la parte posterior y externa del hueso grande se encuentra una apófisis, la *apófisis del hueso grande,* que se dirige oblicuamente hacia el cuarto metacarpiano y se articula con él.

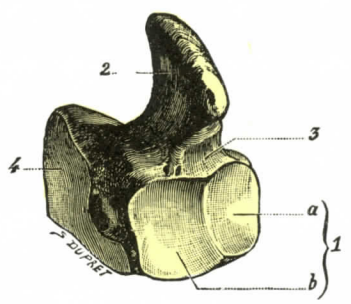

FIG. 359

Hueso ganchoso del lado derecho visto por su parte inferointerna.

1, cara inferior, con : *a, b,* sus dos carillas para los metacarpianos cuarto y quinto. — 2, apófisis unciforme (cara externa). — 3, canal subunciforme. — 4, cara externa del hueso, con su carilla articular para el hueso grande.

Conexiones. — El hueso grande se articula con siete huesos: 1.º, el escafoides; 2.º, el semilunar; 3.º, el trapezoide; 4.º, el hueso ganchoso; 5.º, los tres metacarpianos centrales.

Inserciones musculares. — Dos músculos se insertan en este hueso, que son (fig. 360): el aductor del pulgar (5) y el flexor corto del pulgar (4).

Variedades. — GRÜBER describió una mano en la que el hueso grande estaba subdividido en tres segmentos: uno superior, que correspondía a la cabeza, y dos inferiores, situados uno al lado del otro junto al radio y al cubital. Los tres segmentos reunidos tenían el volumen y la forma del hueso normal.

8.º **Hueso ganchoso.** — El hueso ganchoso es el último de la segunda fila del carpo. Mucho más ancho en su parte inferior que en la superior, se parece bastante a una pirámide, cuya base está en relación con los dos últimos metacarpianos. Como en el precedente, hemos de considerar en él *carillas articulares* y *carillas no articulares.*

a) *Carillas articulares.* — Estas carillas articulares ocupan, por decirlo así, toda la circunferencia del hueso. La *cara inferior* o *base* presenta dos carillas articulares yuxtapuestas, ambas cóncavas. La externa está en relación con el cuarto metacarpiano; la interna, con el quinto. Estas dos carillas juntas tienen la forma de una silla de montar. La *extremidad superior* o *vértice* ofrece la forma de un borde

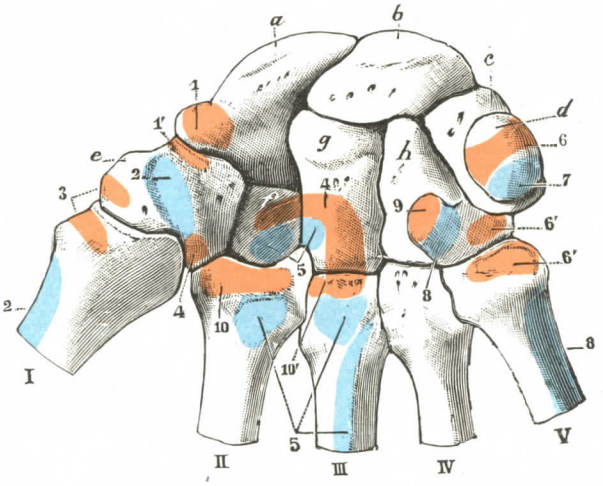

FIG. 360

Carpo visto por su cara palmar, con las inserciones musculares.

a, escafoides. — *b*, semilunar. — *c*, piramidal. — *d*, pisiforme. — *e*, trapecio. — *f*, trapezoide. — *g*, hueso grande. — *h*, hueso ganchoso.

I, II, III, IV, V, los cinco metacarpianos.

1, 1', abductor corto del pulgar. — 2, oponente del pulgar. — 3, abductor largo del pulgar y manojo inconstante del extensor corto (tendón común). — 4, flexor corto del pulgar. — 5, aductor del pulgar. — 6, cubital anterior, con 6', fascículos inconstantes que se insertan en el hueso ganchoso y en el quinto metacarpiano. — 7, aductor del meñique. — 8, oponente del meñique. — 9, flexor corto del meñique. — 10, palmar mayor, con 10', fascículo inconstante del mismo músculo, insertándose en el tercer metacarpiano.

obtuso dirigido de delante atrás; sobre éste se sitúa el semilunar. A cada lado de este borde y ganando las *caras laterales* del hueso, se extienden dos carillas articulares: una *interna,* muy oblicua, que mira hacia arriba y adentro, para el piramidal, y la otra *externa,* vertical, que mira hacia fuera, para el hueso grande.

b) *Carillas no articulares.* — Son las caras anterior y posterior. La *cara posterior* o *dorsal* es muy ancha, rugosa, sembrada de agujeros. De la *cara anterior* o *palmar* nace una larga apófisis, la *apófisis unciforme,* de la cual toma nombre el hueso. Esta apófisis, aplanada transversalmente, se encorva a manera de gancho *(uncus),* describiendo una curva de concavidad dirigida hacia fuera y un poco hacia arriba. De estas dos caras, la externa forma parte del canal carpiano y la interna presenta un canal que se prolonga sobre el borde inferior y por el que corre la arteria cubitopalmar. El vértice de la apófisis unciforme, redondeado y obtuso, da inserción al ligamento anterior del carpo.

Conexiones. — El hueso ganchoso se articula con cinco huesos: 1.º, por dentro, con el piramidal; 2.º, por fuera, con el hueso grande; 3.º, por arriba, con el semilunar; 4.º, por abajo, con los dos últimos metacarpianos.

Inserciones musculares. — Este hueso presta inserción a tres músculos (fig. 360): 1.º, al flexor corto del meñique (9); 2.º, al oponente del meñique (8); 3.º, al cubital anterior [esta última inserción (6') no es constante].

9.º Masa ósea del carpo. — Considerada en su conjunto (figs. 363 y 365), la masa ósea del carpo forma una región rectangular, cuyo diámetro transversal es mucho más largo que el vertical.

α) La *cara posterior* o dorsal es convexa y, en estado fresco, está cubierta por los músculos extensores de la mano.

β) Su *cara anterior* o *palmar,* por el contrario, forma un canal longitudinal y profundo, *canal del carpo,* circunscrito a cada lado por dos eminencias conocidas ya: *por fuera,* el tubérculo del escafoides por arriba, y por abajo, el tubérculo o apófisis del trapecio; *por dentro,* primeramente el pisiforme, el cual, como hemos hecho notar anteriormente, se articula con la cara anterior mejor que con el lado interno del piramidal, y por debajo del pisiforme, la apófisis unciforme del hueso ganchoso. Este canal carpiano, del cual el semilunar y el hueso grande constituyen la porción media e indican la dirección, da paso a los tendones de los músculos flexores de los dedos (véase MIOLOGÍA) y también al nervio mediano.

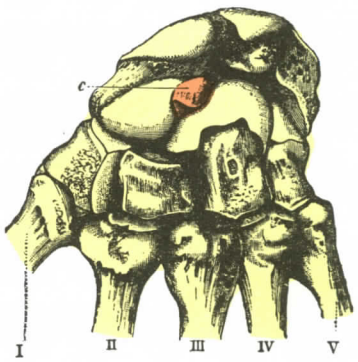

FIG. 361

Persistencia del hueso central (según LEBOUCQ): esqueleto del carpo y del metacarpo de la mano izquierda, visto por su cara dorsal, con *c,* hueso central del carpo.

I, II, III, IV, V, los cinco metacarpianos.

10. Conformación interior y arquitectura de los huesos del carpo. — Como corresponde a los huesos cortos, cada uno de los huesos del carpo está formado por una masa central de tejido esponjoso, englobada por una lámina muy delgada de tejido compacto. Las trabéculas principales se disponen en su mayoría paralelamente al eje del miembro.

Desarrollo. — De las investigaciones de la mayoría de los embriólogos resulta que los huesos del carpo se desarrollan por ocho puntos de osificación, uno para cada uno de ellos. Sin embargo, RAMBAUD y RENAULT admiten dos puntos de osificación distintos para el escafoides y dos para el hueso ganchoso, uno para el cuerpo y otro para su apófisis unciforme.

El orden según el cual tiene efecto la aparición de los puntos óseos en los huesos del carpo es el siguiente: en primer lugar, en el *hueso grande* y en el *hueso ganchoso,* del primer al tercer año después del nacimiento; algunos meses más tarde, en el *escafoides,* el *semilunar* y el *piramidal,* y por último, en el *trapecio* y el *trapezoide,* del cuarto al quinto años, y en el *pisiforme,* de los diez a los dieciséis años.

Variedades. — SŒMMERING ha visto, en las dos manos de un negro, los huesos del carpo reducidos a siete, por efecto de la soldadura del semilunar con el piramidal. Por el contrario, otras veces se ha visto que algunos huesos del carpo, particularmente el trapezoide y el hueso grande, desdóblanse, aumentando así el número de huesos del carpo. CUYER encontró un hueso supernumerario en la cara externa del trapecio; como este último, se articulaba con el primer metacarpiano. GRUBER encontró en el carpo de un sujeto hasta once piezas óseas; pero, de los huesos supernumerarios que pueden aparecer en esta región, el más interesante de todos es el *hueso central.*

Hueso central del carpo. — Hoy día se designa con este nombre un hueso supernumerario y muy raro que se encuentra a veces en el hombre en la región dorsal del carpo (figura 361, *c*), en el espacio triangular en que se reúnen, en estado normal, el escafoides, el trapezoide y el hueso grande. Algunos anatomistas lo han descrito con el nombre de *hueso intermedio,* denominación que hemos de desechar, porque en anatomía comparada se

designa de este modo una pieza ósea del carpo muy diferente de la que tratamos. Han referido casos de hueso central, muchos de ellos muy detalladamente, W. GRUBER, FRIEDLOWSKI, VINCENT, TURNER y LEBOUCQ; el último publicó sobre este particular una muy interesante memoria.

Si bien en el hombre el hueso central del carpo no aparece sino a *título de anomalía*, en un gran número de mamíferos, próximos o distantes del hombre, existe *normalmente*, sobre todo en diferentes especies de monos. Además, también en el hombre existe constantemente en cierta época de su desarrollo *(primera parte del segundo mes)*, como lo han demostrado las investigaciones embriológicas de HENKE y REYHER y las de H. LEBOUCQ.

Al contrario de la opinión de ROSENBERG, quien había indicado que el hueso central desaparecería por atrofia, LEBOUCQ, confirmando en esto las conclusiones de HENKE y REYHER, ha demostrado que esta pieza embrionaria se suelda al escafoides. Esta soldadura, que empieza hacia el final del segundo mes, marcha progresivamente de la región palmar a la región dorsal y del borde radial hacia el borde cubital. Generalmente la fusión de las dos piezas óseas se ha efectuado ya al final del tercer mes; pero en los períodos ulteriores, por medio del microscopio y en cortes transversales de la región, se puede reconocer todavía una raya conjuntiva colocada entre la substancia cartilaginosa del escafoides y la del hueso central.

La soldadura del hueso central con el escafoides modifica notablemente, y esto de un modo a veces permanente, la morfología de este último hueso. Si se examina una serie de escafoides de adultos, en la mayoría de ellos (70 por 100) se nota, en su borde posterior, una escotadura más o menos profunda, conocida con el nombre de *ángulo dorsal*, resultando de ello que el hueso parece estrangulado en su parte media *(forma de bizcocho de* GRUBER). En otros (30 por 100), el ángulo está enteramente borrado, el borde dorsal es rectilíneo y entonces el escafoides toma un aspecto más macizo *(forma paralelográmica* de GRUBER). Ahora bien, la desaparición de la escotadura dorsal, en los últimos casos, es el resultado de la soldadura con el escafoides del nódulo óseo que constituye el hueso central. También se encuentran algunos escafoides que en el sitio ordinario de la escotadura presentan, por el contrario, un verdadero tubérculo, y en este caso el observador puede formarse una idea muy clara del hecho en cuestión.

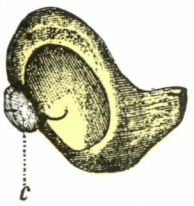

FIG. 362

Escafoides de la mano izquierda visto por el lado cubital, con *c*, hueso central del carpo.

El examen comparativo de series de escafoides de recién nacidos con series de escafoides de adultos ha conducido a LEBOUCQ a la interesante conclusión de que los escafoides paralelográmicos son relativamente mucho más frecuentes en el recién nacido. En efecto, mientras que en 164 escafoides de adultos no ha encontrado más que 22 decididamente pertenecientes a la forma paralelográmica, en 18 escafoides de recién nacidos ha encontrado 14 perfectamente típicos. Resulta, pues, que el hueso central del carpo, si bien forma cuerpo con el escafoides, es tanto más visible cuanto más nos aproximamos a la vida fetal, lo cual quiere decir que continúa atrofiándose después del nacimiento.

B. Metacarpo

El metacarpo (figs. 363 y 365) constituye el esqueleto de la región palmar o palma de la mano. Consta de cinco huesos, llamados *metacarpianos*, que parten, divergentes, de la segunda fila del carpo hacia la base de cada uno de los cinco dedos.

Los metacarpianos se designan con los nombres de primero, segundo, tercero, etc., contados de fuera a dentro. Cada uno de ellos está separado de su vecino, en su parte media, por un espacio elíptico, conocido con el nombre de *espacio intermetacarpiano*.

Como los cinco metacarpianos en su conformación se rigen por un mismo tipo, se prestan a una descripción general; sin embargo, cada uno de ellos presenta los suficientes caracteres particulares para que el anatomista pueda distinguirlo de los demás.

Describiremos por separado, primero los *caracteres generales* y luego los *diferenciales:*

1.º **Caracteres generales de los metacarpianos.** — Los metacarpianos son huesos largos y, como tales, hemos de estudiar en ellos el cuerpo y los dos extremos, uno *superior* o *proximal* y el otro *inferior* o *distal:*

A. Cuerpo. — El cuerpo es ligeramente curvo en el sentido de su longitud, de manera que su concavidad mira hacia delante. Además, es prismático y triangular, y por consiguiente tiene tres caras y tres bordes, que por su situación y nombre recuerdan las caras y los bordes del húmero.

α) La *cara posterior* o *dorsal,* convexa y lisa, es más ancha por abajo que por arriba y está en relación con los tendones de los extensores de los dedos. En algunos metacarpianos, esta cara dorsal, muy ancha por abajo, decrece progresivamente a medida que se aproxima a la extremidad superior y termina en forma de arista.

β) Las *caras laterales* se distinguen en *externa* e *interna,* o también en *cubital* y *radial.* Más anchas por arriba que por abajo, se hallan en relación con los músculos interóseos, que toman en ellas sus inserciones de origen.

γ) De los *tres bordes,* uno es *anterior* y los otros dos son *laterales (borde externo* o *radial* y *borde interno* o *cubital).* Estos bordes son generalmente poco marcados, lo cual justifica hasta cierto punto la descripción de algunos anatomistas que consideran de forma cilíndrica el cuerpo de los metacarpianos.

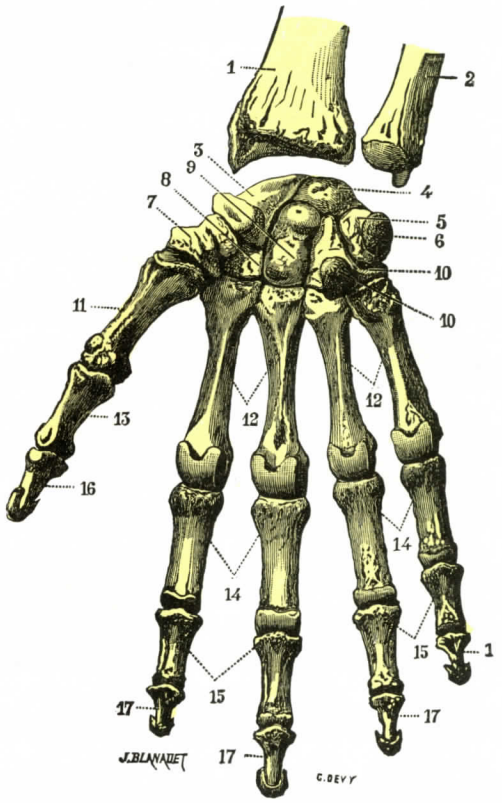

Fig. 363

Los huesos de la mano vistos por su cara palmar.

1, radio. — 2, cúbito. — 3, escafoides. — 4, semilunar. — 5, piramidal. — 6, pisiforme. — 7, trapecio. — 8, trapezoide. — 9, hueso grande. — 10, hueso ganchoso. — 11, primer metacarpiano. — 12, 12, los metacarpianos restantes. — 13, primera falange del pulgar. — 14, 14, primeras falanges de los demás dedos. — 15, 15, segundas falanges. — 16, segunda falange del pulgar. — 17, terceras falanges de los cuatro dedos restantes.

B. Extremo superior. — En la extremidad superior o *carpiana (extremidad proximal)* encontramos cinco carillas, tres articulares y dos no articulares.

α) De las tres carillas articulares, una es *superior* y corresponde a la segunda fila del carpo. Las otras dos son laterales y se distinguen en *interna* y *externa,* correspondiendo a los metacarpianos inmediatos. Estas dos últimas son prolongadas en sentido anteroposterior, más estrechas en su parte media que en sus extremidades, y hasta a veces están subdivididas en dos carillas secundarias. Debajo de ellas se encuentran rugosidades para las inserciones ligamentosas.

β) En cuanto a las dos carillas no articulares, son rugosas y corresponden una a la región palmar y la otra a la región dorsal. Es de notar que la carilla dorsal es siempre más extensa que la carilla palmar.

C. EXTREMO INFERIOR. — La extremidad inferior o digital *(extremidad distal)* tiene la forma de una cabeza articular, aplanada en sentido transversal y extendiéndose mucho más hacia delante que hacia atrás. Se articula con la primera falange de los dedos. A los lados de esta cabeza se ve una depresión rugosa que limita por detrás un fuerte tubérculo, depresión y tubérculo que prestan inserción al ligamento lateral de la articulación metacarpofalángica.

2.º Caracteres diferenciales de los metacarpianos. — Los metacarpianos de un sujeto determinado podrían clasificarse numéricamente tomando por base exclusivamente su longitud: el *segundo* metacarpiano es el más largo; el *primero* es el más corto, y entre los dos están, por orden de longitud decreciente, el *tercero,* el *cuarto* y el *quinto.* Pero sería de todo punto insuficiente proceder así si tuviéramos a la vista muchas series de metacarpianos pertenecientes a sujetos de talla y edad diferentes. A este objeto hemos de fijarnos con preferencia en los caracteres puramente morfológicos.

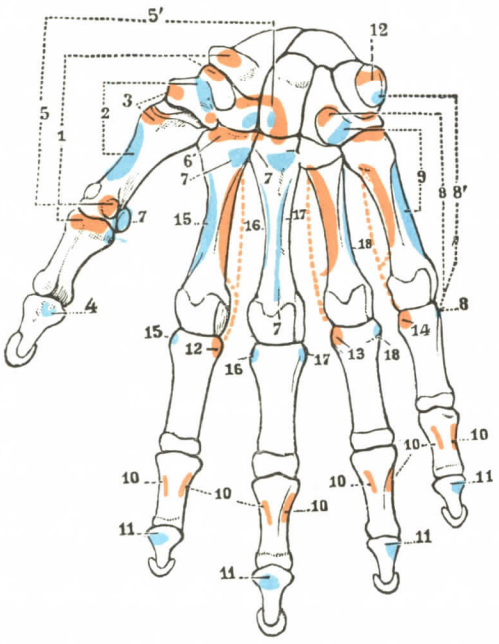

FIG. 364

Cara anterior de los huesos de la mano, con las inserciones musculares.

1, abductor corto del pulgar. — 2, oponente del pulgar. — 3, abductor largo del pulgar y fascículo inconstante del extensor corto. — 4, flexor largo del pulgar. — 5, flexor corto del pulgar. — 6, palmar mayor. — 7, aductor del pulgar. — 8, flexor corto, y 8', aductor del meñique. — 9, oponente del meñique. — 10, flexor superficial de los dedos. — 11, flexor profundo. — 12, primer interóseo palmar. — 13, segundo interóseo palmar. — 14, tercer interóseo palmar. — 15, primer interóseo dorsal. — 16, segundo interóseo dorsal. — 17, tercer interóseo dorsal. — 18, cuarto interóseo dorsal. (Véase, como complemento, la figura 360.)

A. PRIMER METACARPIANO. — Como el primer metacarpiano no se articula con ningún otro, se distingue fácilmente de todos los demás por carecer de carillas articulares laterales. También se distingue por la conformación particular de su carilla carpiana, que es cóncava en un sentido y convexa en el otro (en forma de silla de montar). Por último, su cuerpo está fuertemente aplanado en sentido dorsopalmar, lo cual le da un aspecto semejante al de una falange.

Conexiones. — El primer metacarpiano se articula con dos huesos: 1.º, por arriba, con el trapecio; 2.º, por abajo, con la primera falange del pulgar.

Inserciones musculares. — Se insertan en el primer metacarpiano cuatro músculos (fig. 364 y 366): 1.º, *en la base,* el abductor largo del pulgar, el extensor corto del pulgar y el primer interóseo dorsal; 2.º, *en el cuerpo,* el oponente del pulgar y nuevamente el primer interóseo dorsal.

B. SEGUNDO METACARPIANO. — El segundo metacarpiano, como no se articula con el primero, carece por fuera de la carilla lateral que hemos descrito en el metacarpiano tipo. Por otra parte, su cara superior presenta tres carillas para los tres primeros huesos de la segunda fila del carpo. Tiene además, por arriba, atrás y adentro, una larga apófisis, la *apófisis estiloides del segundo metacarpiano,* que se dirige hacia el hueso grande y en la cual viene a insertarse el primer radial externo.

Conexiones. — El segundo metacarpiano se articula con cinco huesos: el trapecio, el trapezoide, el hueso grande, el tercer metacarpiano y la primera falange del segundo dedo.

Inserciones musculares. — Seis músculos se insertan en este metacarpiano, a saber (figuras 364 y 366): 1.º, *en la base,* el primer radial externo, el palmar mayor y el aductor del pulgar; 2.º, *en el cuerpo,* de nuevo el aductor del pulgar, más el primer interóseo palmar y el primer interóseo dorsal.

C. TERCER METACARPIANO. — En el tercer metacarpiano encontramos también, como en el precedente, una apófisis estiloides, la *apófisis estiloides del tercer metacarpiano,* para la inserción del segundo radial externo; pero esta apófisis lleva una dirección contraria a la precedente. Además, el tercer metacarpiano tiene las dos carillas articulares laterales, mientras que el segundo no tiene más que una (la *interna).*

Conexiones. — El tercer metacarpiano se articula con cuatro huesos: por arriba, con el hueso grande; lateralmente, con el segundo y cuarto metacarpianos, y por abajo, con la primera falange del tercer dedo.

Inserciones musculares. — Como el precedente, presta inserción a cinco músculos (figs. 364 y 366): 1.º, *en la base,* al segundo radial externo y al aductor del pulgar, y algunas veces al palmar mayor; 2.º, *en el cuerpo,* también al aductor del pulgar, más al segundo y al tercer interóseo dorsales.

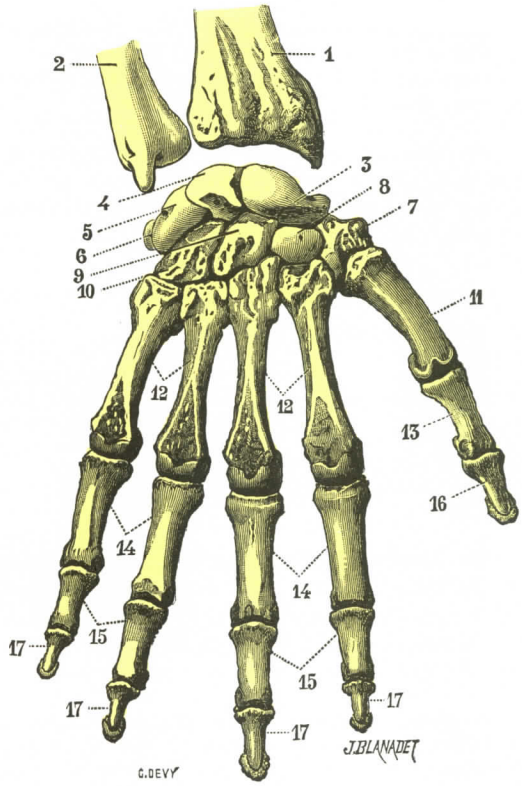

FIG. 365

Los huesos de la mano vistos por su cara dorsal.

1, radio. — 2, cúbito. — 3, escafoides. — 4, semilunar. — 5, piramidal. — 6, pisiforme. — 7, trapecio. — 8, trapezoide. — 9, hueso grande. — 10, hueso ganchoso. — 11, primer metacarpiano. — 12, 12, los metacarpianos restantes. — 13, primera falange del pulgar. — 14, 14, primera falange de los demás dedos. — 15, 15, segundas falanges. — 16, segunda falange del pulgar. — 17, terceras falanges de los cuatro dedos restantes.

D. CUARTO METACARPIANO.—En el cuarto metacarpiano encontramos, en su extremo superior, las tres carillas articulares típicas, como en el tercero; pero se distingue de este último por carecer de apófisis estiloides, pues ningún músculo viene a insertarse en su extremidad carpiana.

Conexiones. — El cuarto metacarpiano se articula con cinco huesos: el hueso grande, el hueso ganchoso, los tercero y quinto metacarpianos y la primera falange del cuarto dedo.

Inserciones musculares. — Presta inserción a tres músculos (figs. 364 y 366): el segundo interóseo palmar y los tercero y cuarto interóseos dorsales.

E. QUINTO METACARPIANO. — El quinto metacarpiano se reconocerá fácilmente por carecer de una carilla articular lateral (la *interna).* En efecto, no posee sino una, la *externa,* destinada a unirse con la carilla correspondiente del cuarto metacarpia-

no. También se distingue por tener, en la parte interna y posterior de su extremidad superior, una *apófisis estiloides,* la *apófisis estiloides del quinto metacarpiano,* destinada al tendón del músculo cubital posterior.

Conexiones. — El quinto metacarpiano se articula con tres huesos: el hueso ganchoso, el cuarto metacarpiano y la primera falange del quinto dedo.

Inserciones musculares. — Cinco músculos se insertan en este hueso, que son (figura 366): 1.º, *en la base,* el cubital posterior, el tercer interóseo palmar y a veces el cubital anterior; 2.º, *en el cuerpo,* el tercer interóseo palmar, el oponente del meñique y el cuarto interóseo dorsal.

F. RESUMEN. — Como se ve, los caracteres diferenciales que permiten reconocer cada uno de los huesos del metacarpo, pertenecen todos, prescindiendo de la longitud y el volumen, a la morfología del extremo superior de estos huesos, y pueden resumirse del modo siguiente:

CUADRO QUE INDICA LOS CARACTERES DIFERENCIALES DE LOS CINCO METACARPIANOS

1.º	*Sin carilla articular lateral*		1.er **metacarpiano.**
2.º	*Una sola carilla articular lateral*	*a)* Situada por dentro, con tres carillas superiormente	2.º **metacarpiano.**
		b) Situada por fuera, con una sola carilla superiormente . . .	5.º **metacarpiano.**
3.º	*Dos carillas articulares laterales*	*a)* Con apófisis estiloides	3.er **metacarpiano.**
		b) Sin apófisis estiloides	4.º **metacarpiano.**

3.º Conformación interior de los metacarpianos. — Como todos los huesos largos, los metacarpianos están formados por tejido compacto en el cuerpo y tejido esponjoso en las extremidades. El cuerpo tiene su correspondiente conducto medular, de dimensiones variables en cada uno de ellos. Según SAPPEY, su diámetro disminuye y su longitud aumenta del primero al quinto.

Agujeros nutricios de los metacarpianos. — Los metacarpianos, como todos los huesos largos, tienen en su diáfisis un conducto nutricio, redondeado u oval, unas veces considerable, otras de muy pequeño diámetro, y en este caso bastante difícil de percibir.

Para tener una idea exacta de su frecuencia, situación y dirección, M. SIRAUD y nosotros hemos examinado atentamente las manos de cinco sujetos, o sea cincuenta metacarpianos. Los resultados de nuestras investigaciones podemos resumirlos en los enunciados siguientes:

1.º El agujero nutricio es constante, pues lo hemos encontrado sin faltar una sola vez en los cincuenta metacarpianos examinados.

2.º A veces es doble (4 por 100).

3.º Presenta un trayecto oblicuo y se dirige constantemente hacia la extremidad distal o falángica en el primer metacarpiano, y hacia la extremidad proximal o carpiana en los cuatro últimos.

4.º Siempre lo hemos encontrado en una de las caras palmares, pero dos veces lo hemos visto coexistir con un agujero accesorio en la cara dorsal.

5.º Su situación era: en el primer metacarpiano, ocho veces cerca del borde cubital, una vez cerca del borde radial, una vez a igual distancia de estos dos bordes; en el segundo metacarpiano, cuatro veces cerca del borde radial, cuatro veces cerca del borde cubital, una vez en el borde anterior del hueso (en uno de los sujetos era doble); en el tercer metacarpiano, ocho veces cerca del borde radial y dos veces cerca del borde cubital; en el cuarto metacarpiano, diez veces cerca del borde radial, y, por último, en el quinto, nueve veces cerca del borde radial y únicamente una vez cerca del borde cubital.

Derivando de estas últimas cifras las conclusiones que revelan, podemos decir, pues, que el conducto nutricio de los metacarpianos se encuentra en el plano palmar del hueso;

cerca del borde cubital, en el primero; unas veces cerca del borde cubital y otras cerca del borde radial, en el segundo, y cerca del borde radial, en los tres últimos.

Desarrollo. — El desarrollo de los metacarpianos difiere mucho según se considere el *primero* o los *cuatro últimos* (fig. 367).

a) *Segundo, tercero, cuarto y quinto metacarpianos.* — Los cuatro últimos metacarpianos se desarrollan cada uno por dos puntos de osificación, uno primitivo y otro secundario. El *punto primitivo* aparece al empezar el tercer mes de la vida intrauterina. A expensas de

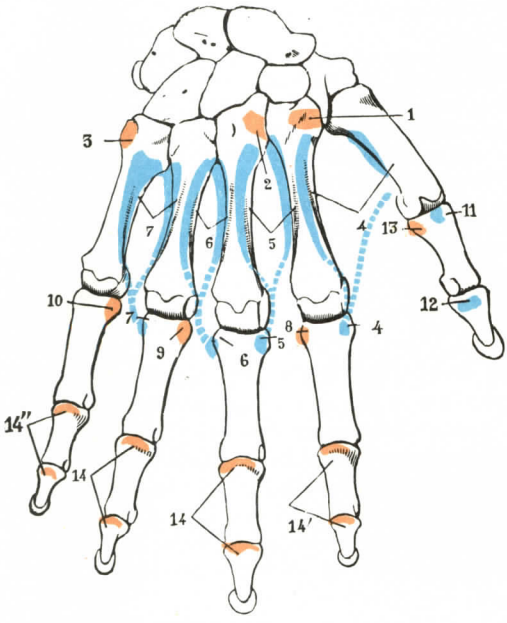

FIG. 366

Los mismos huesos de la figura anterior con las inserciones musculares.

1, primer radial externo. — 2, segundo radial externo. — 3, cubital posterior. — 4, 5, 6, 7, primero, segundo, tercero, cuarto interóseos dorsales. — 8, 9, 10, primero, segundo, tercero interóseos palmares. — 11, extensor corto del pulgar. — 12, extensor largo del pulgar. — 13, abductor del pulgar. — 14, extensor común de los dedos. — 14', tendón fusionado del extensor común y el extensor propio del índice. — 14'', tendón fusionado del extensor común y el extensor propio del meñique. (Véase, como complemento, la figura 364.)

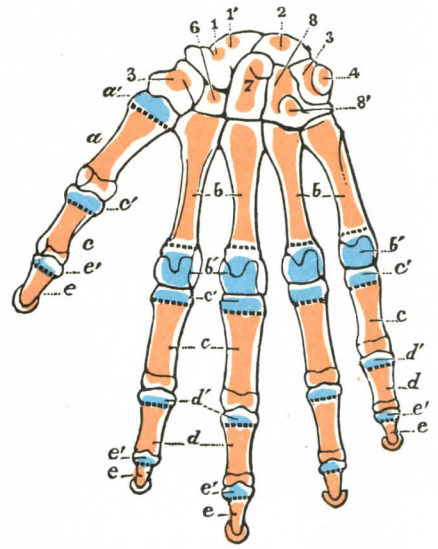

FIG. 367

Desarrollo de los huesos de la mano *(esquemática).*

a, punto primitivo del primer metacarpiano. — *a'* su punto complementario. — *b*, *b*, puntos primitivos de los cuatro últimos metacarpianos. — *b'*, *b'*, sus puntos complementarios. — *c*, *c*, puntos primitivos de las falanges. — *c'*, *c'*, sus puntos complementarios. — *d*, *d*, puntos primitivos de las falanginas. — *d'*, *d'*, sus puntos complementarios. — *e*, *e*, puntos primitivos de las falangetas. — *e'*, *e'*, sus puntos complementarios.

1, 1', dos puntos primitivos del escafoides (RAMBAUD y RENAULT). — 2, 3, 4, 5, 6, 7, puntos primitivos del semilunar, del piramidal, del pisiforme, del trapecio, del trapezoide y del hueso grande. — 8, 8', los dos puntos del hueso ganchoso.

este punto se formarán el cuerpo del hueso y su extremidad superior. El *punto secundario* o *epifisario,* destinado a la extremidad inferior, no aparece hasta el quinto o sexto año. Siendo al principio un simple gránulo, conviértese después en una placa ósea y últimamente reviste la forma de una semiesfera, que cubre el extremo inferior de la diáfisis.

b) *Primer metacarpiano.* — El primer metacarpiano o metacarpiano del pulgar se desarrolla también por dos puntos de osificación, uno primitivo y otro secundario. Mas estos dos puntos aparecen más tardíamente que los homónimos de los demás metacarpianos: en la segunda mitad del tercer mes aparece el punto primitivo, y a la terminación del séptimo año, el punto secundario.

Además, por una notable excepción, el punto complementario, en vez de aparecer en la extremidad digital, como sucede en los otros cuatro, aparece y evoluciona en la extremidad opuesta, o sea en la carpiana. El metacarpiano del pulgar tiene en esto una analogía completa

con las falanges (véase *Falanges);* así se comprende que diferentes anatomistas, después de GALENO, hayan considerado este hueso como una primera falange.

El pulgar tiene, pues, tres falanges, como los demás dedos; la *segunda* y la *tercera* falanges están constituidas por la primera y la segunda de la nomenclatura clásica; la *primera* no es otra cosa que el primer metacarpiano. Este, a su vez, estaría constituido por el trapecio, que se hallaría representado (fig. 368) por un hueso sesamoideo, el *radial externo,* que aparece a veces en el borde radial de la mano, entre el trapecio y el escafoides. Volveremos a hablar de él cuando tratemos del dedo gordo.

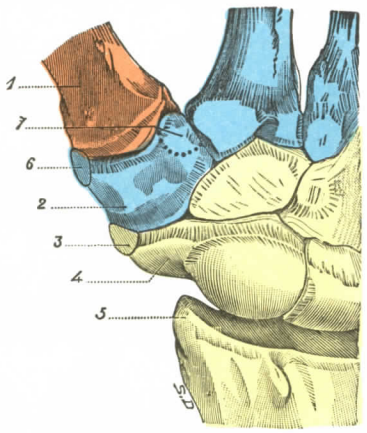

FIG. 368

Borde radial de la mano *(semiesquemática).*

1, primer metacarpiano, representando la primera falange del pulgar. — 2, trapecio, representando el primer metacarpiano. — 3, hueso radial externo, representando el trapecio. — 4, escafoides. — 5, radio. — 6, 7, paratrapecio y trapecio secundario, representando los dos huesos sesamoideos (homólogos de los sesamoideos de la figura 495).

Variedades. — A veces la apófisis estiloides del tercer metacarpiano se desarrolla como pieza independiente; pero esta anomalía es muy rara, pues GRUBER la ha encontrado únicamente diecinueve veces en 2.589 manos, o sea aproximadamente en el 0,7 por 100. LEBOUCQ encontró cuatro veces esta disposición en cuarenta y cinco fetos de 10 a 90 milímetros de longitud, que ha examinado con este objeto, y deduce de estas investigaciones que se trata de la persistencia de un estado embrionario.

C. Dedos

Los dedos (figs. 363 y 365), órganos esenciales de la prensión y del tacto, son apéndices muy movibles, articulados con los metacarpianos, cuya dirección continúan. En número igual al de las piezas del metacarpo, se designan por los mismos términos numéricos de 1.°, 2.°, 3.°, 4.° y 5.° dedos, procediendo de fuera a dentro, o bien, siguiendo el mismo orden, por los nombres de *pulgar, índice medio, anular* y *auricular.*

Cada uno de ellos está formado por tres columnitas sucesivamente decrecientes, que se llaman *falanges.* Estas se denominan primera, segunda y tercera falanges, contadas desde la extremidad metacarpiana hacia la extremidad libre. Desde CHAUSSIER, se llaman también *falange, falangina* y *falangeta.*

El pulgar se exceptúa de esta disposición general y no tiene más que dos falanges, faltándole la segunda o falangina.

1.° Primera falange. — A pesar de sus cortas dimensiones, la primera falange (fig. 369, I) corresponde a la clase de los huesos largos y tiene, por consiguiente, *un cuerpo* y *dos extremos,* uno superior y el otro inferior.

a) *Cuerpo.* — El cuerpo está ligeramente encorvado hacia delante, de manera que presenta, como el de los metacarpianos, una concavidad que mira hacia delante. Tiene forma semicilíndrica, con la cara anterior plana, la cara posterior convexa y dos bordes generalmente bien marcados. En estos bordes viene a insertarse la vaina fibrosa destinada a los tendones de los músculos flexores de los dedos.

b) *Extremo superior.* — El extremo superior o *proximal,* articulado con la cabeza redondeada del metacarpiano correspondiente, presenta a este fin una cavidad articular, llamada *cavidad glenoidea,* un poco más extensa en sentido transversal que en sentido anteroposterior. A los lados de esta cavidad articular se levantan dos eminencias en forma de tubérculo para la inserción de los ligamentos laterales.

c) *Extremo inferior.* — El extremo inferior o *distal* es una verdadera *polea* o *tróclea,* con una garganta anteroposterior, hacia la cual se inclinan dos caras laterales.

Lo mismo que en la cabeza de los metacarpianos, esta superficie articular se extiende un poco más por la parte de la región palmar que por la región dorsal. Tanto por fuera como por dentro de la tróclea, en las caras laterales de esta extremidad inferior se nota la presencia de dos depresiones circulares para inserciones ligamentosas.

2.° **Segunda falange.** — En la segunda falange (fig. 369, II) hemos de considerar, lo mismo que en la primera, *un cuerpo* y *dos extremos:*

a) *Cuerpo.* — La conformación del cuerpo es absolutamente igual a la de la primera falange, pero es mucho más corto.

b) *Extremo superior.* — El extremo superior o *proximal,* correspondiéndose con una tróclea, presenta en su parte media una cresta obtusa anteroposterior para encajar con la garganta de la polea, y a cada lado dos pequeñas cavidades glenoideas, que se adaptan exactamente a las partes laterales de esta misma polea. También aquí encontramos, a los lados de la superficie articular, dos tubérculos destinados a la inserción de los ligamentos laterales de la articulación.

c) *Extremo inferior.* — El extremo inferior o *distal* tiene exactamente la misma conformación que la extremidad correspondiente de la primera falange; es una *polea* o *tróclea,* que tiene a los lados dos pequeñas depresiones circulares y rugosas para la inserción de los ligamentos laterales.

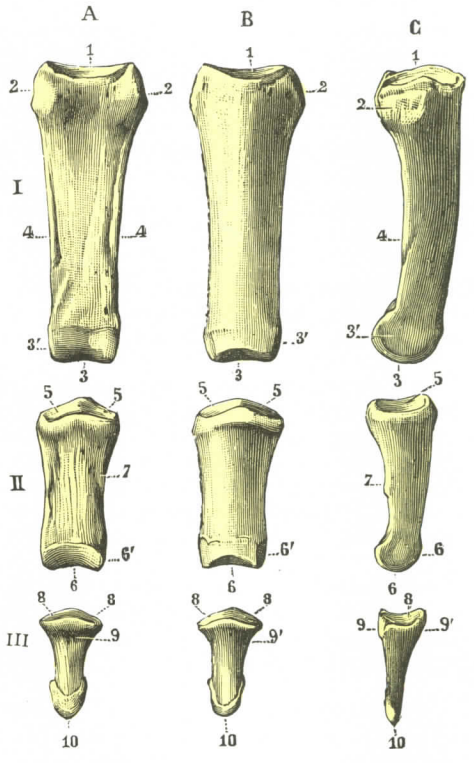

FIG. 369

El índice desarticulado visto: A, por su cara anterior o palmar; B, por su cara posterior o dorsal; C, por su parte lateral.

I, falange. — II, falangina. — III, falangeta.

1, cavidad glenoidea de la falange. — 2, tuberosidad de su cabeza. — 3, tróclea de la primera falange, con 3', su punto de inserción de los ligamentos laterales. — 4, crestas laterales para la inserción de la vaina de los flexores. — 5, doble cavidad glenoidea de la falangina. — 6, tróclea de la segunda falange, con 6', huella de la inserción de los ligamentos laterales. — 7, crestas laterales para la inserción del flexor superficial. — 8, doble glenoide de la falangeta. — 9, rugosidades para la inserción del flexor profundo. — 10, extremidad libre de la falangeta.

3.° **Tercera falange o falange ungueal.** — También en ésta (fig. 369, III), a pesar de sus pequeñas dimensiones, hemos de considerar *un cuerpo* y *dos extremos:*

a) *Cuerpo.* — El cuerpo, mucho más ancho por arriba que por abajo, no presenta la curva característica de las demás falanges: es rectilíneo.

b) *Extremo superior.* — El extremo superior o proximal de la tercera falange es exactamente análogo al extremo similar de la segunda.

c) *Extremo inferior.* — El extremo inferior o *distal,* llamado también *extremo libre,* tiene la forma de una herradura; es liso por detrás, en donde se corresponde con la uña, y rugoso por delante y en su contorno, en donde sirve de apoyo al pulpejo del dedo.

4.° **Resumen.** — Resulta de la precedente descripción que siempre es fácil reconocer una falange determinada por el simple aspecto de sus extremos.

Los caracteres diferenciales de cada una de ellas van resumidos en el cuadro siguiente:

CUADRO QUE INDICA LOS CARACTERES DIFERENCIALES DE LAS TRES CLASES DE FALANGES

1.º	*Dos extremos articulares* .	*a)* El *inferior* es una polea; el *superior* es una cavidad glenoidea para articularse con una cabeza	**1.ª falange.**
		b) El *inferior* es una polea; el *superior* es una doble cavidad glenoidea para articularse con una polea .	**2.ª falange.**
2.º	*Un solo extremo articular*		**3.ª falange.**

5.º **Conformación interior de las falanges.** — El cuerpo de las falanges está formado de tejido compacto, y los extremos, de tejido esponjoso. Existe también el conducto medular, pero es muy reducido, variando sus dimensiones en cada grupo de falanges.

Inserciones musculares. — Son muchos los músculos que vienen a insertarse en las falanges de los dedos. Estudiaremos estas inserciones sucesivamente en la primera falange, en la falangina y en la falangeta (figs. 364 y 366).

A. PRIMERA FALANGE. — En la primera falange se insertan: 1.º, *en la del pulgar,* cuatro músculos: el abductor corto del pulgar, el flexor corto del pulgar, el aductor del pulgar y el extensor corto del pulgar; 2.º, *en la del índice,* dos músculos, el primer interóseo dorsal y el primer interóseo palmar; 3.º, *en la del medio,* igualmente dos músculos, segundo y tercer interóseos dorsales; 4.º, *en la del anular,* también dos músculos, el segundo interóseo palmar y el cuarto interóseo dorsal; 5.º, *en la del meñique,* tres músculos, el tercer interóseo palmar, el flexor corto del meñique y el abductor del meñique.

B. FALANGINA. — En la falangina se insertan: 1.º, *en la del índice,* el flexor superficial de los dedos, el extensor común y el extensor propio; 2.º, *en las del medio y del anular,* el flexor común superficial y el extensor común; 3.º, *en la del meñique,* el flexor común superficial, el extensor común y el extensor propio.

C. FALANGETA. — Por último, en la falangeta toman inserción: 1.º, *en la del pulgar,* el extensor largo del pulgar, el flexor largo del pulgar y a veces el abductor corto del pulgar; 2.º, *en las del índice, medio, anular y meñique,* el extensor común, los interóseos palmares y dorsales, los lumbricales y el flexor común profundo.

Desarrollo. — Lo mismo que el primer metacarpiano del pulgar, las falanges se desarrollan cada una por dos puntos de osificación (fig. 367): un *punto primitivo* para el cuerpo y el extremo inferior, y un *punto complementario* o *epifisario* (primitivamente doble, según SERRES) para el extremo superior.

El punto primitivo aparece al final del segundo mes de la vida intrauterina; pero el punto epifisario difícilmente aparece antes del sexto año después del nacimiento; se suelda con el cuerpo de los dieciocho a los veinte años. Esta soldadura se efectúa primero en la falangeta, después en la falangina y últimamente en la primera falange, la cual llega a su completo desarrollo más tarde que las demás.

ARTICULO II

MIEMBRO INFERIOR O PELVIANO

El miembro inferior o pelviano tiene la misma conformación típica que el miembro superior. Como éste, divídese en cuatro segmentos que, procediendo de la raíz del miembro a su extremidad libre, son: 1.º, *cadera;* 2.º, *muslo;* 3.º, *pierna;* 4.º, *pie.*

1. Hueso de la cadera, pelvis

La cadera o *cinturón pelviano* está formado por un solo hueso, conocido con el nombre de *hueso coxal.*

Unidos por delante por la sínfisis pubiana, los dos huesos coxales están por detrás separados el uno del otro por el sacro, con el cual se articulan. Estas tres piezas óseas, los dos huesos coxales y el sacro, forman un vasto cinturón óseo, la *pelvis,* región anatómica importante, principalmente con relación al parto, por lo cual dedicaremos a ella un apartado especial.

A. Hueso coxal

El hueso coxal (figs. 370 y 371) está primitivamente formado de tres piezas distintas, el *ilion* por arriba y afuera, el *pubis* por delante y el *isquion* por abajo. Estas tres piezas secundarias, cuyos límites respectivos podemos ver en la figura 379, vienen a unirse en el centro de una vasta cavidad articular, la *cavidad cotiloidea,* que se encuentra en la cara externa del hueso y está destinada a recibir el fémur.

Algunos anatomistas describen todavía separadamente el *ilion,* el *pubis* y el *isquion;* pero nosotros no seguiremos este método, porque nos parece complicar inútilmente la descripción anatómica. Comprendemos en nuestra descripción el hueso coxal en su totalidad, considerando que el ilion, el pubis y el isquion no son huesos distintos, sino centros diferentes de osificación de una sola y única pieza esquelética.

Considerado desde el punto de vista de su configuración exterior, el hueso coxal es un hueso plano, de contorno irregularmente cuadrilátero, profundamente escotado y en consecuencia estrechado en su parte media. Hemos de considerar en él; 1.°, *dos caras,* externa e interna; 2.°, *cuatro bordes,* que se distinguen, según su situación, en superior, inferior, anterior y posterior; 3.°, por último *cuatro ángulos,* que corresponden naturalmente a los puntos de convergencia de los precitados bordes.

1.° Cara externa. — Desde luego distinguiremos, en su parte media, la *cavidad cotiloidea,* de que hemos hecho mención más arriba. Por encima de ella se extiende una vasta superficie llamada *fosa ilíaca externa.* Por debajo se encuentra un ancho orificio, conocido con el nombre de *agujero obturador* o *isquiopubiano.* Examinemos sucesivamente cada uno de estos elementos:

a) *Cavidad cotiloidea.* — La cavidad cotiloidea *(cotilo* o *acetábulo),* destinada a recibir la cabeza del fémur, presenta a este fin la forma de un esferoide hueco, limitado por la parte de la cara externa del hueso por un reborde circular, más o menos cortante, que lleva el nombre de *ceja cotiloidea.*

Esta ceja cotiloidea, a cuya formación contribuyen a la vez el ilion, el pubis y el isquion, está atravesada por las tres líneas de soldadura que forman entre sí estas tres piezas óseas. Los tres puntos de la ceja cotiloidea por donde pasan estas líneas de soldadura están marcados por depresiones en forma de escotaduras y cada una de ellas recibe su nombre de los dos huesos que la constituyen. Así tenemos: 1.°, por delante, la *escotadura iliopubiana,* formada por el pubis y el ilion; 2.°, por detrás, la *escotadura ilioisquiática,* situada entre el ilion y el isquion; 3.°, por abajo, la *escotadura isquiopubiana,* situada entre el isquion y el pubis. De estas tres escotaduras, las dos primeras son a menudo poco marcadas; pero la isquiopubiana es, por el contrario, ancha y profunda en todos los sujetos: en estado fresco queda convertida en agujero por un ligamento y da paso a los vasos nutricios de la cabeza femoral (véase ARTROLOGÍA). La superficie interior de la cavidad cotiloidea está dividida en dos

porciones muy distintas: una primera porción, lisa y articular, y una segunda porción, rugosa, que participa sólo indirectamente en la articulación. La *porción no articular,* que se designa con el nombre de *trasfondo de la cavidad cotiloidea (fossa acetabuli),* tiene la forma de un cuadrado cuyo lado mide aproximadamente 35 milímetros: uno de sus bordes, el borde inferior, corresponde a la escotadura isquiopubiana antes descrita. La *porción articular* rodea la precedente a manera de media luna, cuyas dos extremidades o *astas* vienen a terminar en la escotadura isquiopubiana. Estas dos astas, que se distinguen en anterior y posterior, son en su desarrollo muy desiguales: el *asta anterior* se atenúa progresivamente y termina en la parte más elevada de la escotadura; el *asta posterior,* por el contrario, por el lado de esta escotadura, termina en una fuerte eminencia debajo de la cual existe un verdadero canal.

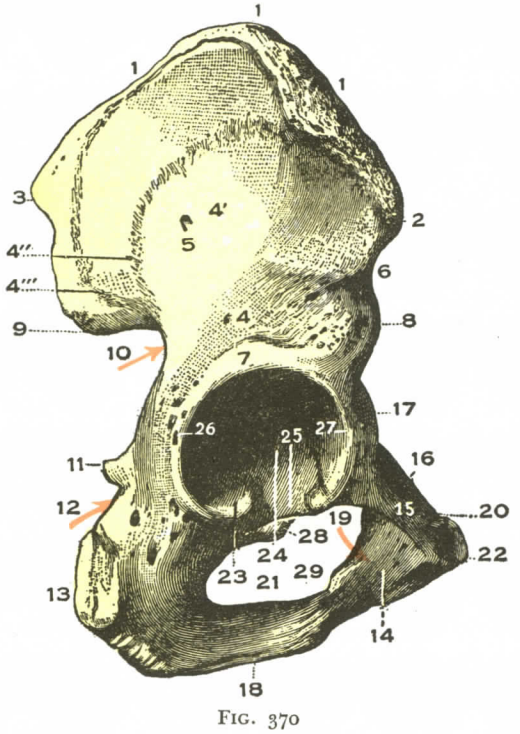

FIG. 370

Hueso coxal visto por su cara externa.

1, 1, 1, borde superior o cresta ilíaca. — 2, espina ilíaca anterosuperior. — 3, espina ilíaca posterosuperior. — 4, canal supracotiloideo. — 4', fosa ilíaca externa, con: 4'', su línea semicircular anterior; 4''', su línea semicircular posterior. — 5, agujero nutricio. — 6, escotadura sin nombre, comprendida entre las dos espinas ilíacas anteriores. — 7, ceja cotiloidea. — 8, espina ilíaca anteroinferior. — 9, espina ilíaca posteroinferior. — 10, escotadura ciática mayor. — 11, espina ciática. — 12, escotadura ciática menor. — 13, isquion. — 14, cuerpo del pubis. — 15, rama horizontal del pubis. — 16, cresta pectínea. — 17, eminencia iliopectínea. — 18, rama isquiopubiana. — 19, canal subpubiano para el nervio y los vasos obturadores. — 20, espina del pubis. — 21, agujero obturador. — 22, ángulo del pubis. — 23, cavidad cotiloidea, con 24, su trasfondo. — 25, escotadura isquiopubiana. — 26, escotadura iliisquiática. — 27, escotadura iliopubiana. — 28, tubérculo isquiopubiano externo o subcotiloideo. — 29, tubérculo isquiopubiano interno.

b) *Fosa ilíaca externa.* — Destinada a la inserción superior de los músculos glúteos, la fosa ilíaca externa en realidad no merece este nombre de *fosa* más que en su parte media. En efecto, examinándola de delante atrás encontramos primero una extensa superficie casi enteramente plana, después una superficie excavada y, por último, una nueva superficie plana.

Recorren la fosa ilíaca externa dos líneas rugosas llamadas *líneas semicirculares.* La primera de ellas, que está situada por delante, recibe el nombre de *línea semicircular anterior,* empieza a nivel de la escotadura ciática mayor, y desde este punto se dirige hacia arriba y adelante para ir a terminar en el ángulo anterosuperior del hueso coxal. La segunda, situada más atrás, se llama *línea semicircular posterior* y se desprende igualmente de la escotadura ciática mayor a uno o dos centímetros por detrás de la precedente: a partir de este punto sigue un trayecto casi vertical y termina en el borde superior del hueso. Estas dos líneas semicirculares dividen la fosa ilíaca externa en tres zonas distintas: 1.°, una *zona posterior,* relativamente poco extensa y en cuya parte superior se inserta el glúteo mayor; 2.°, una *zona media,* más extensa, correspondiente al glúteo medio, y 3.°, una *zona anterior,* mucho más extensa aún, destinada al glúteo menor. En la parte media de la fosa ilíaca externa, a nivel o un poco por delante de la línea semicircular anterior, se encuentra el *agujero nutricio* principal del hueso, el cual lleva una dirección oblicua hacia abajo y atrás.

La fosa iliaca externa, por delante, está separada de la ceja cotiloidea por una depresión rugosa y más o menos excavada en forma de canal; llámase *canal supracotiloideo* y corresponde a la inserción del tendón reflejo del músculo recto anterior del muslo. Este canal presenta ordinariamente gran número de agujeros vasculares para el paso de los vasos nutricios del hueso.

c) *Agujero obturador o isquiopubiano.* — El agujero obturador, llamado también isquiopubiano por razón de su constitución anatómica, está situado por debajo de la cavidad cotiloidea. Por arriba está en relación con la gran escotadura isquiopubiana descrita anteriormente. En el resto de su perímetro está formado, procediendo de arriba abajo, por la rama horizontal del pubis, por el cuerpo del pubis, por la rama ascendente del isquion y por el cuerpo del isquion. Examinado desde el punto de vista de su forma, el agujero obturador es triangular en los dos sexos, con un ángulo superior, un ángulo interno y un ángulo posterior; siendo en el hombre su ángulo externo mucho más abierto que en la mujer, este agujero, en la pelvis masculina, se aproxima a menudo a la forma de un óvalo, con el eje mayor dirigido oblicuamente de arriba abajo y de delante atrás.

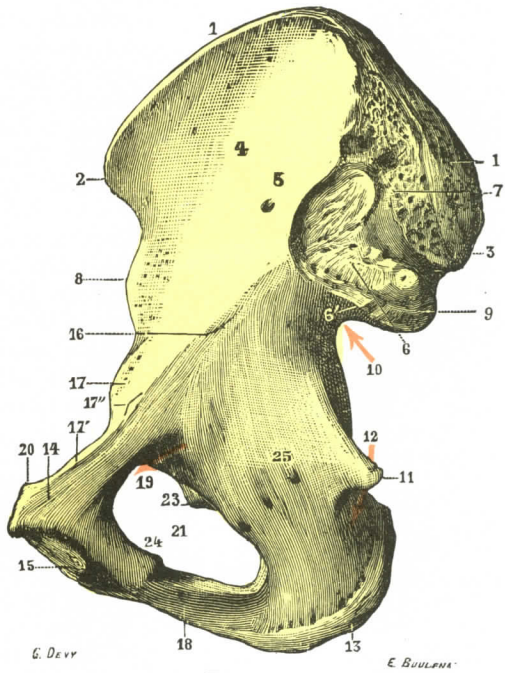

FIG. 371

Hueso coxal visto por su cara interna.

1, borde superior o cresta iliaca. — 2, espina iliaca anterosuperior. — 3, espina iliaca posterosuperior. — 4, fosa iliaca interna. — 5, agujero nutricio. — 6, carilla auricular para la articulación sacroiliaca. — 6', tubérculo que sirve de eje en los movimientos de nutación del sacro. — 7, tuberosidad iliaca. — 8, espina iliaca anteroinferior. — 9, espina iliaca posteroinferior. — 10, escotadura ciática mayor. — 11, espina ciática. — 12, escotadura ciática menor. — 13, isquion. — 14, pubis, con: 15, su carilla articular para con el pubis del lado opuesto. — 16, línea innominada. — 17, eminencia iliopectínea. — 17', cresta pectínea, con: 17'', tubérculo del psoas menor. — 18, rama isquiopubiana. — 19, canal subpubiano. — 20, espina del pubis. — 21, agujero isquiopubiano. — 22, ángulo del pubis. — 23, tubérculo isquiopubiano externo o subcotiloideo. — 24, tubérculo isquiopubiano interno. — 25, cresta obtusa del estrecho medio.

Considerado así, el agujero obturador presenta dos bordes o más bien dos semicircunferencias, una interna y otra externa, que se encuentran en la parte inferior del agujero y allí se continúan recíprocamente. En la parte superior del agujero se separan una de otra; la semicircunferencia interna se dirige hacia atrás y la externa hacia delante, dejando un intervalo comprendido entre las mismas, que tiene la forma de un canal, dirigido oblicuamente de arriba abajo, de fuera a dentro y de atrás a delante: es el *canal obturador* o *subpubiano,* ocupado en estado fresco por el nervio y los vasos obturadores. Este canal está naturalmente limitado por dos labios: un *labio posterior,* que se une a la semicircunferencia interna del agujero obturador, y un *labio anterior,* que no es más que la parte más superior de la semicircunferencia externa. La distancia que separa uno de otro los dos labios es de 5 a 6 milímetros aproximadamente.

En la semicircunferencia externa del agujero obturador y por debajo de la escotadura isquiopubiana de la cavidad cotiloidea, se ve un pequeño tubérculo más o menos saliente (figs. 370, 28, y 371, 23), llamado *tubérculo cotiloideo* o *isquiopubiano externo.* Por delante de este tubérculo, en la semicircunferencia interna, se halla situada otra eminencia (figs. 370, 29, y 371, 24), más o menos pronunciada según los

sujetos, que ha recibido el nombre de *tubérculo isquiopubiano interno*. Estos dos tubérculos *(externo* e *interno)* prestan inserción a manojos fibrosos de la membrana obturatriz, membrana que en el sujeto revestido de sus partes blandas cierra más o menos completamente el agujero isquiopubiano (véase ARTROLOGÍA).

2.° **Cara interna.** — En esta cara interna distinguimos ante todo una línea oblicua dirigida de arriba abajo y de atrás a delante; es la *línea innominada,* redondeada y obtusa en su parte media, pero en general prominente en sus dos extremidades. Divide la fosa iliaca interna en dos partes, superior e inferior, de las que una pertenece a la pelvis mayor y la otra a la pelvis menor. En efecto, la línea innominada es la que constituye la mayor parte del contorno del estrecho superior. Tiene por este hecho gran interés en el estudio de la pelvis, desde el punto de vista obstétrico.

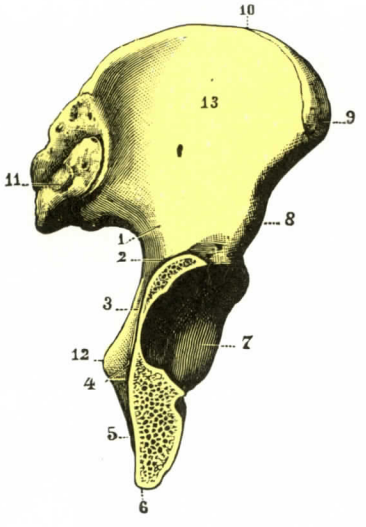

FIG. 372

Hueso coxal, corte verticotransversal por el isquion (según DUDIN y CROUZAT).

1, 2, línea innominada. — 3, plano superior en escarpa. — 4, cresta del caballete. — 5, plano inferior del caballete. — 6, tuberosidad del isquion. — 7, cavidad cotiloidea. — 8, espina iliaca anterior e inferior. — 9, espina iliaca anterior y superior. — 10, cresta iliaca. — 11, superficie auricular. — 12, espina ciática. — 13, fosa iliaca interna.

a) *Por encima y por fuera de la línea innominada* se encuentra una extensa, pero poco profunda excavación, conocida con el nombre de *fosa iliaca interna.* La fosa iliaca interna, de forma triangular, lisa y uniforme en toda su extensión, mira hacia arriba, adelante y adentro. Está ocupada por el músculo iliaco, el cual toma en ella la mayor parte de sus inserciones. En su parte posterior, pero a una altura siempre muy variable, se ve uno de los agujeros nutricios del hueso, que se dirige oblicuamente hacia fuera y abajo.

b) *Por abajo y por detrás de la línea innominada* encontramos sucesivamente, de arriba abajo:

1.° Una primera superficie, rugosa e irregularmente cuadrilátera, destinada a la implantación de los robustos ligamentos que unen el hueso coxal con el sacro: la *tuberosidad iliaca.*

2.° Una segunda superficie, ésta articular, que ha sido comparada con una oreja y por esto ha recibido el nombre de *carilla auricular del hueso coxal:* está incrustada de cartílago y se aplica exactamente contra una carilla similar que hemos hallado ya a los lados del sacro (véase *Sacro);* en su parte inferior esta carilla articular del hueso coxal presenta un tubérculo saliente (fig. 371, 6'), que encaja en una escotadura correspondiente situada en el borde de la carilla auricular del sacro y sirve de punto eje de los movimientos de nutación que realiza este último segmento de la pelvis en el acto del parto (véase ARTROLOGÍA).

3.° Una tercera superficie, plana y cuadrilátera, relacionada con la cavidad cotiloidea y que presta inserción en su parte superior al músculo obturador interno.

4.° Debajo de ella, y remontándose sobre el ángulo inferior del hueso, una cuarta superficie, mucho menos extensa, que mira hacia dentro y un poco hacia abajo; como la superficie precedente mira hacia dentro y un poco hacia arriba, las dos superficies, al unirse entre sí, forman una especie de escarpa (fig. 372, 4), de ordinario poco pronunciada, que, como veremos al hablar de la pelvis, corresponde a la formación de la porción ligeramente estrechada, intermedia entre los estrechos superior e inferior, que los tocólogos llaman *estrecho medio de la pelvis.*

5.° Por delante y debajo de las dos superficies que acabamos de indicar hay el agujero obturador y los diferentes elementos óseos, conocidos ya, que forman su contorno.

3.° **Borde anterior.** — El borde anterior del hueso coxal (fig. 373) se dirige primero hacia delante y adentro. Su primera porción o *porción vertical* forma así, con su segunda porción o *porción horizontal,* un ángulo obtuso muy abierto, que mide aproximadamente 140°. Examinando de arriba abajo el borde anterior del hueso coxal, que es muy accidentado y al propio tiempo muy importante, encontramos:

1.° Una eminencia mamelonada, la *espina iliaca anterior y superior,* que presta inserción al arco femoral y, además, a los dos músculos sartorio y tensor de la fascia lata.

2.° Una escotadura sin nombre, a través de la cual sale el nervio femorocutáneo.

3.° Una segunda eminencia mamelonada, la *espina iliaca anterior e inferior,* en la cual se inserta el tendón del músculo recto anterior.

4.° Una nueva escotadura en forma de canal, de 25 a 30 milímetros de diámetro, por la cual se desliza el músculo psoasiliaco.

5.° Una ancha eminencia, redondeada y obtusa, la *eminencia iliopectínea,* en la cual se inserta la tirilla del mismo nombre.

6.° Una superficie triangular y lisa, que se corresponde con el músculo pectíneo y por eso se denomina *superficie pectínea;* esta superficie está limitada por atrás por una cresta casi cortante, la *cresta pectínea,* que no es más que la continuación de la cresta innominada que hemos descrito en la cara interna; en esta cresta y en un punto inmediato a su extremidad externa, no es raro encontrar un pequeño tubérculo que presta inserción al músculo psoas menor; llámase *tubérculo del psoas menor.*

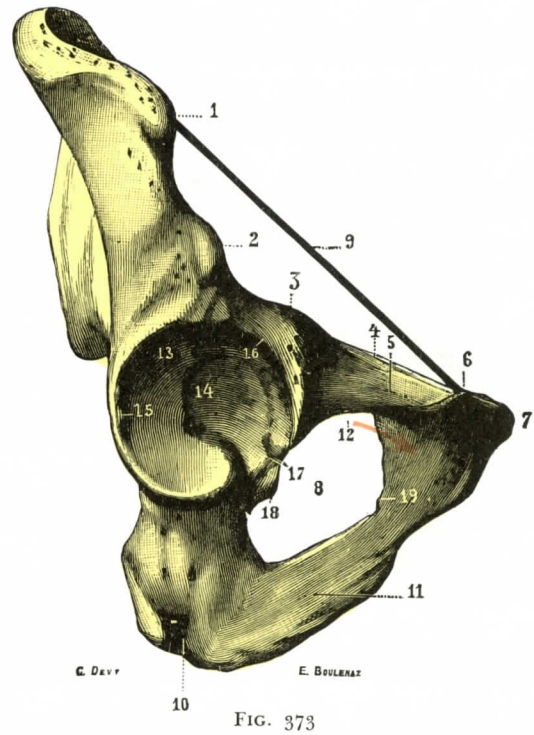

FIG. 373

Hueso coxal, borde anterior.

1, espina iliaca anterosuperior. — 2, espina iliaca anteroinferior. — 3, eminencia iliopectínea. — 4, cresta pectínea. — 5, superficie pectínea. — 6, espina del pubis. — 7, ángulo del pubis. — 8, agujero obturador. — 9, línea que indica la dirección del arco femoral. — 10, isquion. — 11, rama isquiopubiana. — 12, canal subpubiano u obturador. — 13, cavidad cotiloidea. — 14, su trasfondo. — 15, escotadura ilioisquiática. — 16, escotadura iliopubiana. — 17, escotadura isquiopubiana o subcotiloidea. — 18, tubérculo subcotiloideo. — 19, tubérculo isquiopubiano interno.

7.° Otro tubérculo redondeado, llamado *espina del pubis,* que ocupa exactamente el vértice del triángulo pectíneo y da inserción al arco femoral.

8.° Por dentro de la espina del pubis, una pequeña superficie rugosa de 1 a 2 centímetros de extensión, en la cual vienen a insertarse los dos músculos piramidal y recto mayor del abdomen. Esta última superficie nos conduce al ángulo anterior del hueso coxal o *ángulo del pubis.*

4.° **Borde posterior.** — El borde posterior del hueso coxal (fig. 370) tiene una dirección casi vertical y es tan accidentado como el precedente. Recorriéndolo de arriba abajo, encontramos en él sucesivamente:

1.° Una primera eminencia redondeada y obtusa, la *espina iliaca posterior y superior,* destinada a inserciones ligamentosas y musculares.

2.° Una pequeña escotadura, sin importancia y sin nombre.

3.° Una segunda eminencia, la *espina iliaca posterior e inferior,* en la cual se insertan también ligamentos y músculos.

4.° Una escotadura extensa y profunda, la *escotadura ciática mayor,* atravesada en estado fresco por toda una serie de órganos (músculo piramidal, vasos y nervios glúteos superiores, nervios ciáticos mayor y menor, vasos isquiáticos, vasos y nervio pudendos internos), que salen de la pelvis para esparcirse en seguida, unos por el muslo, otros por el perineo y otros por la región glútea.

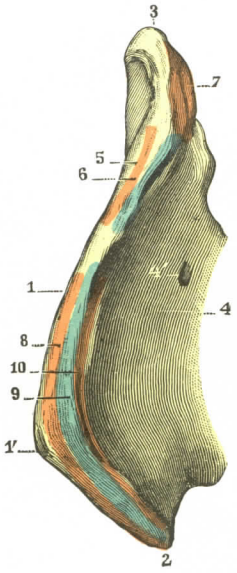

FIG. 374

Borde superior del hueso coxal, con las inserciones musculares.

1, labio externo. — 1', tubérculo del glúteo mediano. — 2, espina iliaca anterosuperior. — 3, espina iliaca posterosuperior. — 4, fosa iliaca interna, con 4', agujero nutricio. — 5, inserción del dorsal ancho. — 6, inserción del cuadrado lumbar. — 7, tuberosidad iliaca con la inserción del sacrolumbar. — 8, inserción del oblicuo mayor. — 9, intersticio de la cresta con la inserción del oblicuo menor. — 10, labio interno de la cresta con la inserción del transverso del abdomen.

5.° Una fuerte eminencia triangular, aplanada transversalmente, la *espina ciática,* que presta inserción por su vértice al ligamento sacrociático menor, por su cara externa al músculo gémino superior y por su cara interna a los manojos más posteriores del elevador del ano.

6.° Por debajo de la espina ciática, una nueva escotadura, más pequeña que la precedente, la *escotadura ciática menor,* por la cual pasan el músculo obturador interno y los vasos y el nervio pudendos internos. Estos últimos órganos, una vez han salido ya de la pelvis a través de la escotadura ciática mayor, cruzan la espina ciática, la rodean y entran nuevamente en la pelvis por la escotadura ciática menor.

7.° Por debajo de esta escotadura encontramos una eminencia voluminosa: el *cuerpo del isquion,* que forma el ángulo inferior del hueso y del cual deberemos tratar en breve.

5.° **Borde superior.** — El borde superior del hueso coxal (fig. 374), llamado también *cresta iliaca,* se tuerce en *S* itálica, presentando, por consiguiente, dos curvas de dirección opuesta: cóncavo hacia fuera en su mitad posterior, este borde es cóncavo hacia dentro en su mitad anterior.

Su tercio anterior y su tercio posterior son muy gruesos y, por el contrario, su tercio medio es relativamente muy delgado.

El borde superior presenta generalmente su máximo de espesor a 5 ó 6 centímetros por detrás de la espina iliaca anterosuperior. De ordinario existe en este punto una eminencia (1'), muy variable según los sujetos, que se proyecta por fuera hacia la fosa iliaca externa, la cual, por razón de su destino, se llama *tubérculo del glúteo mediano.*

En la cresta iliaca se insertan siete músculos, siendo los principales los músculos anchos del abdomen: oblicuo mayor, oblicuo menor y transverso. El primero de estos músculos se inserta en el labio externo de la cresta, el segundo en el intersticio y el tercero en el labio interno.

6.° **Borde inferior.** — El borde inferior (fig. 373), que va del ángulo del pubis al cuerpo del isquion, está formado por la rama ascendente del isquion y la rama descendente del pubis.

Se inclina primero hacia abajo y atrás, conservando siempre sus relaciones con el plano medio; luego, cambiando bruscamente de dirección, se dirige hacia fuera, separándose cada vez más de la línea media.

De modo que, por su dirección, resulta dividido en dos porciones, superior e inferior. Su primera porción presenta una carilla oval, la *carilla pubiana,* cuyo eje mayor es paralelo al borde mismo y se articula con una carilla análoga del hueso coxal del lado opuesto, para constituir la sínfisis del pubis. Por debajo de esta carilla articular, en su segunda porción o porción inferior, el borde inferior se pone rugoso y presta inserción a la aponeurosis perineal media, a los cuerpos cavernosos del pene, como también a dos músculos del muslo, el recto interno y el aductor mayor. Constituye la parte esencial del *arco púbico,* cuya forma general depende precisamente de su oblicuidad más o menos pronunciada en relación al plano medio.

7.° Angulos. — Los cuatro ángulos del hueso coxal se distinguen en anterosuperior, anteroinferior, posterosuperior y posteroinferior: el *ángulo anterosuperior* está constituido por la espina iliaca anterior y superior; el *ángulo posterosuperior* lo forma la espina iliaca posterior y superior; el *ángulo anteroinferior* o *interno* está formado por el ángulo del pubis, y el *ángulo posteroinferior* o *inferior,* por el cuerpo del isquion, masa voluminosa que se designa ordinariamente con el nombre de *tuberosidad isquiática.* Todos estos ángulos nos son ya conocidos, y únicamente deberemos detenernos un instante en el último.

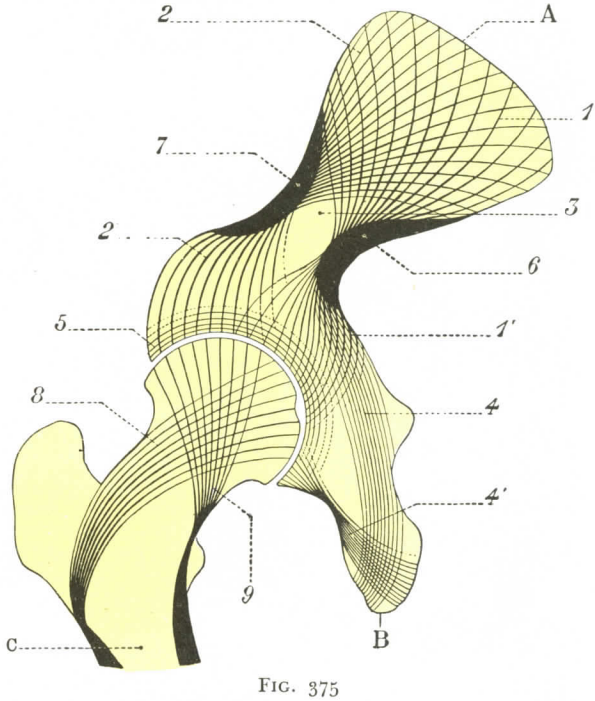

FIG. 375

Articulación del hueso coxal vista en sección frontal que pasa por la articulación de la cadera (*esquemática,* según LATARJET y GALLOIS).

A, carilla auricular del hueso coxal. — B, isquion. — C, fémur. 1, 1', sistema inferior o ciático de las trabéculas sacrocotiloideas que corresponden a las trabéculas de tracción del fémur (8). — 2, 2', sistema superior o innominado de las trabéculas sacrocotiloideas que corresponden a las trabéculas de presión del fémur (9). — 3, zona neutra. — 4, 4', fascículos isquiáticos. — 5, trabéculas de unión cotiloideas. — 6, espolón ciático. — 7, espolón innominado. — 8, trabéculas de tracción del fémur. — 9, trabéculas de presión del fémur

La tuberosidad isquiática representa la parte más gruesa del hueso coxal; sobre ella descansa el cuerpo cuando se halla sentado. De su *parte interna* nacen los músculos isquiocavernosos y transverso del perineo. En su *parte externa* se inserta el músculo aductor mayor del muslo. Su *parte anterior* se confunde con la rama ascendente del isquion, o, lo cual viene a ser lo mismo, con el borde inferior del hueso. Su *parte posterior,* es convexa, muy ancha y muy desigual, y presta inserción al gémino inferior, al cuadrado crural y, más abajo, a los tres músculos de la región posterior del muslo, semitendinoso, semimembranoso y bíceps.

8.° Conformación anterior y arquitectura. — El hueso coxal, considerado en su conjunto, está constituido, a la manera de un hueso plano, por tejido esponjoso encerrado entre dos láminas de tejido compacto. Su papel en la estación sen-

tada y en la de pie reclama una arquitectura adaptada a esta doble función, y, como en todas las demás piezas esqueléticas, se comprueba aquí una disposición particular de las trabéculas óseas, que corresponde a las presiones que el hueso soporta y transmite.

Según las investigaciones de LATARJET y GALLOIS, confirmadas por las de DELMAS, la arquitectura de la pelvis es la siguiente:

El ala ilíaca, delgada, bordeada de un margen grueso, desempeña el papel de una ancha apófisis de inserción y se encuentra situada fuera del camino recorrido por las trabéculas destinadas a transmitir al fémur o al isquion las fuerzas recogidas por la columna vertebral. Como se puede ver en la figura esquemática (fig. 375) que representa una sec-

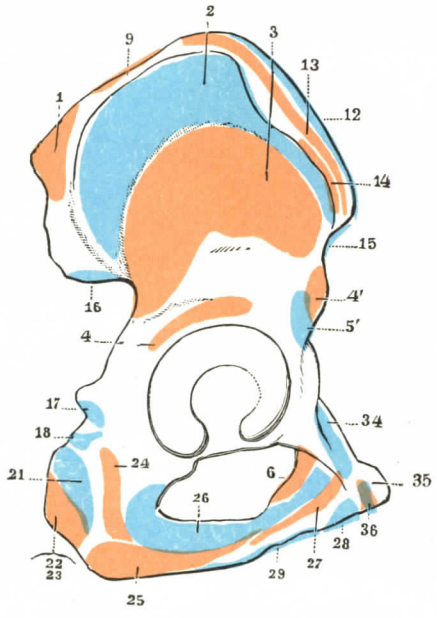

FIG. 376

Hueso coxal visto por su cara externa, con las inserciones musculares.

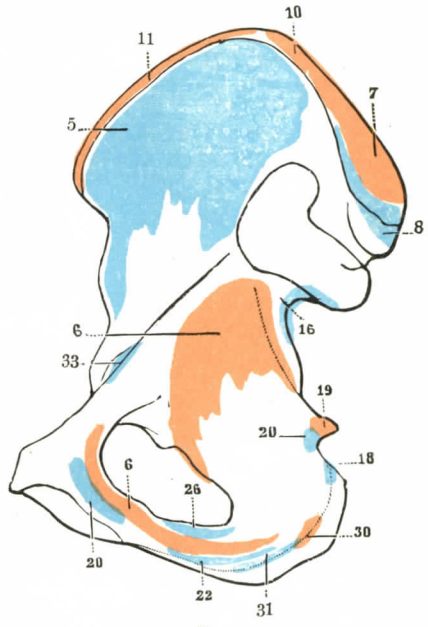

FIG. 377

Hueso coxal visto por su cara interna, con las inserciones musculares.

(Para la significación de las cifras véase el cuadro de la página siguiente.)

ción frontal del hueso coxal, existen dos sistemas fundamentales. El *primero* se extiende desde la parte del hueso que corresponde a la carilla auricular hasta la cavidad cotiloidea y está adaptado para la estación de pie o para la marcha: está constituido por las trabéculas sacrocotiloideas. El *segundo* sistema, que parte de la misma superficie y termina en el isquion, se halla adaptado para la posición sentada; está constituido por las trabéculas sacroisquiáticas.

a) *Primer sistema.* — El primer sistema *(trabéculas sacrocotiloideas)* es doble. Un *primer grupo de trabéculas* (1, 1') sacrocotiloideas parte de la superficie sacra y va a condensarse en una lámina compacta que corresponde al borde de la superficie ciática: es el *espolón ciático* (fig. 375, 6). Más allá de este espolón, las trabéculas parten de nuevo y a modo de las cimbras de una cúpula van a terminar en la cavidad cotiloidea. Se continúan en el fémur por las trabéculas de tracción (8). El *segundo grupo* de las trabéculas sacrocotiloideas (2, 2'), asociado al precedente y en equilibrio con el mismo, parte de la superficie sacra y las laminillas óseas que lo constituyen se entrecruzan normalmente con las del primer grupo, formando, como en todos los huesos, un sistema ojival característico. Vienen a condensarse en el estrecho superior en una lámina de tejido compacto: el *espolón innominado.*

De este espolón las trabéculas vuelven a partir para extenderse, como sus homólogas del primer grupo, por la cavidad cotiloidea, entrecruzándose con ellas. Como se ve en la figura 375, este segundo grupo de trabéculas se continúa con las trabéculas de presión (figuro 375, 9). Estos dos grupos están unidos por trabéculas de unión concéntricas a la cavidad cotiloidea (fig. 375, 5). Nótese que este sistema sacrocotiloideo figura, desde el punto de vista arquitectónico, un hueso largo cuya diáfisis, muy corta, está constituida por los dos espolones, ciático e innominado, que comprenden en su intervalo una zona neutra (3) homóloga del conducto medular y cuyas epífisis están representadas por dos grupos de trabéculas óseas diseminadas en abanico a ambos lados de los dos espolones.

b) *Segundo sistema.* — El segundo sistema (trabéculas sacroisquiáticas) está constituido por un sistema de trabéculas que forman dos fascículos. El *primero* parte de la cara auricular del sacro y desciende a lo largo de la rama descendente del isquion, en el que termina: es el *fascículo isquiático.* Un *segundo fascículo* parte del borde cotiloideo y viene a entrecruzarse con el precedente en la tuberosidad del isquion. Este fascículo, en la estación de pie, sirve de arbotante a la cavidad cotiloidea. Los dos huesos coxales están solidarizados por delante por trabéculas horizontales que pasan de un pubis al otro, por detrás de la masa interna del sacro, y reparten a la derecha y a la izquierda las presiones transmitidas por la columna.

Conexiones. — El hueso coxal se articula con tres huesos: 1.º, por detrás y por dentro, con el sacro; 2.º, por delante y por dentro, en la línea media, con el hueso coxal del lado opuesto; 3.º, por fuera y por abajo, con el fémur.

Inserciones musculares. — El hueso coxal presta inserción a treinta y seis músculos. Estas inserciones musculares vienen resumidas en las dos figuras 376 y 377 y en el cuadro sinóptico siguiente. Las cifras colocadas entre paréntesis a la derecha de cada músculo se refieren a las cifras iguales de las precitadas figuras.

a) *Fosa iliaca externa.*	Glúteo mayor (1). Glúteo mediano (2). Glúteo menor (3). Recto anterior del muslo, tendón reflejo (4).
b) *Fosa iliaca interna.*	Iliaco (5). Obturador interno (6).
c) *Cresta iliaca y tuberosidad de la cresta iliaca.*	Sacrolumbar (7). Dorsal largo y transverso espinoso (8). Dorsal ancho (9). Cuadrado lumbar (10). Transverso del abdomen (11). Oblicuo menor (12). Oblicuo mayor (13). Tens. de la fascia lata (14).
d) *Espina iliaca anterior y superior.*	Sartorio (15). Transverso del abdomen (11). Oblicuo menor (12). Oblicuo mayor (13). Tens. de la fascia lata (14).
e) *Espina iliaca anterior e inferior.*	Recto anterior del muslo, tendón directo (4'). Iliaco, manojo extrapelviano (5').
f) *Escotadura ciática mayor.*	Piramidal de la pelvis (16).
g) *Espina y escotadura ciática menor.*	Gémino superior (17). Gémino inferior (18). Isquiococcígeo (19). Elevador del ano (20).
h) *Isquion y rama isquiopubiana (cara superficial).*	Semimembranoso (21). Semitendinoso (22). Bíceps (23). Cuadrado crural (24). Aductor mayor (25). Obturador externo (26). Primer aductor (27). Segundo aductor (28).
i) *Borde inferior.*	Recto interno (29).
j) *Isquion y rama isquiopubiana (cara profunda).*	Transverso superficial del perineo (30). Obturador externo (26). Obturador interno (6). Isquiocavernoso (31). Transverso profundo o músculo de Guthrie (32).
k) *Pubis (cuerpo y rama horizontal).*	Psoas menor (33). Pectíneo (34). Rect. ant. del abdomen (35). Piram. del abdomen (36). Primer aductor (27). Segundo aductor (28). Obturador interno (6). Obturador externo (26). Elevador del ano (20).

Desarrollo. — El hueso coxal se desarrolla por tres *puntos primitivos,* que más tarde son completados por numerosos *puntos secundarios:*

a) *Puntos primitivos.* — Los puntos primitivos (fig. 378) corresponden al íleon *(punto iliaco),* al pubis *(punto pubiano)* y al isquion *(punto isquiático).* De estos tres puntos, el iliaco es el que aparece primero, del día cuarenta y cinco al cincuenta de la vida intrauterina: aparece luego el punto isquiático, al final del tercer mes, y por último, al final del cuarto, aparece el punto destinado al pubis. Según OBATA, las zonas de osificación son manifiestas en fetos de 35 centímetros. El punto iliaco aparece como una hilera ósea horizontal en fetos de 3 a 6 centímetros; el punto isquiático, en fetos de 18 centímetros, algunas veces más tarde; el punto púbico, en fetos de 25 a 33 centímetros. El sexo en nada modifica estos datos. Estos tres centros

de osificación del hueso coxal se desarrollan rápidamente e invaden la cavidad cotiloidea, en donde en la época del nacimiento no están separados más que por tres hojas cartilaginosas (figura 379), que irradian alrededor de un centro común, constituyendo la llamada *estrella cotiloidea,* formada de un radio anterior o *ilioipubiano,* un radio inferior o *isquiopubiano* y un radio posterior o *ilioisquiático.* El conjunto de estos tres radios representa bastante bien la forma de Y horizontal (⊀), de donde el nombre de cartílago en Y que se da a veces a los tabiques cartilaginosos que separan, en el feto y el niño, las tres piezas principales del hueso coxal. Esta disposición puede encontrarse en la edad adulta en ciertas pelvis de enanas y más especialmente en las distiroideas. Las vértebras sacras quedan distintas y también las tres piezas del hueso iliaco están todavía separadas por el cartílago y en Y (fig. 380). La figura 380 representa una pelvis de enana (colección del Museo Obstétrico de COMMANDEUR, de Lyon) y nos muestra estas particularidades. Nótese la verticalidad del ala iliaca y del agujero obturador.

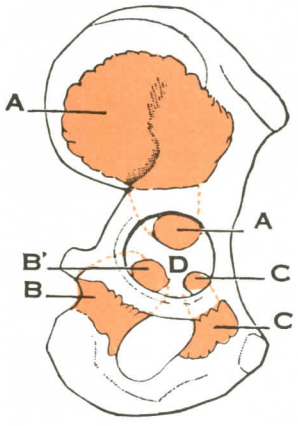

FIG. 378

Desarrollo del hueso coxal; puntos primitivos (recién nacido, según RAMBAUD y RENAULT).

(Las líneas de puntos indican la forma y el trayecto de las porciones de los puntos primitivos anegados en medio del cartílago.)
A, punto ilíaco. — B, punto isquiático. — C, punto pubiano. — A', B', C', núcleos óseos dependientes de estos últimos puntos y que emergen hacia el fondo de la cavidad cotiloidea, que contribuyen a formar. — D, estrella cartilaginosa.

b) *Puntos complementarios.* — Los puntos complementarios son variables, tanto en número como en importancia. Citaremos como casi constantes: 1.º, un punto para la espina iliaca anterior e inferior (aparece de los catorce a los quince años); 2.º, un punto para la cresta iliaca (de quince a dieciséis años); 3.º, un punto para la tuberosidad del isquion (igualmente de quince a dieciséis años); 4.º, un punto para la espina ciática (a los dieciséis años); 5.º, un punto para la espina del pubis (a los dieciocho años); 6.º, un punto para el ángulo del pubis (de diecinueve a veinte años); 7.º, tres puntos para la cavidad cotiloidea. De estos tres *puntos cotiloideos,* uno ocupa el centro de la estrella cotiloidea; el segundo se desarrolla en la extremidad terminal del radio posterior, y el tercero, el más importante de los tres, corresponde a la parte terminal del radio anterior. Esta última pieza ósea complementaria ha recibido el nombre de *os acetabuli* o *hueso cotiloideo.* Tiene la forma de una pequeña lámina más o menos regularmente cuadrilátera y está situada entre el ílion y el pubis, a nivel de la parte anterosuperior de la cavidad cotiloidea y de la pestaña cotiloidea (fig. 379, 7). El hueso cotiloideo, descubierto por ALBINUS, está representado en el hombre por la espina del pubis. El punto de osificación que al desarrollarse formará el hueso cotiloideo aparece ordinariamente a los doce años de edad. Los otros dos puntos complementarios de la cavidad cotiloidea no aparecen hasta los trece o catorce años.

c) *Soldadura de las diferentes piezas óseas.* — El pubis y el isquion no se unen entre sí hasta los diez o doce años; el isquion se suelda al ílion de los doce a los trece años, y por último, el pubis y el ilion se unen entre sí de los quince a los dieciséis años. En cuanto a los puntos complementarios, están todos unidos a los diversos centros primitivos de los quince a los veinte años, a excepción de la cresta iliaca, que no pierde en absoluto su independencia hasta los veinticuatro o veinticinco años. El hueso cotiloideo se suelda ordinariamente a las dos piezas óseas subyacentes de los quince a los dieciocho años. Algunas persisten en el adulto.

Variedades. — M. VERNEAU indicó, por delante de la sínfisis sacroiliaca, la existencia de prolongaciones apofisarias, que constituyen entre el sacro y el hueso coxal otras tantas pequeñas articulaciones distintas. A veces se encuentra también un verdadero espolón óseo, soldado por una parte al sacro y por otra al hueso coxal, resultante probablemente (VERNEAU) de la osificación de los ligamentos sacroiliacos anteriores. — Por dentro de la espina iliaca anterior y superior, y partiendo del labio interno del borde superior, existe a veces (VERNEAU) una pequeña eminencia especialmente destinada a la inserción del arco femoral. — Por encima de la cavidad cotiloidea se encuentra a veces, en lugar de un canal rugoso, una verdadera eminencia, el *tubérculo supracotiloideo,* para la inserción del tendón reflejo del músculo recto anterior del muslo. — Por debajo de esta misma cavidad existe con alguna frecuencia un ancho canal, el *canal subcotiloideo,* para el paso del obturador externo: la existencia de este canal es casi

constante; lo único que constituye una anomalía es su exagerada profundidad. — La espina ciática, en vez de terminar en punta puede ser truncada y presentar entonces tres caras: superior, inferior y posterior; esta disposición nos parece frecuente. — En la fosa iliaca externa existe a veces una tercera línea curva, colocada en la parte más anterior y hacia abajo y desprendida de cerca de la espina iliaca anterior e inferior, para venir a terminar en el rodete de la ceja cotiloidea; llámase *línea espinocotiloidea*. — La rama descendente del pubis puede no soldarse con la rama ascendente del isquion (HYRTL). — Por el contrario, la soldadura de estas dos ramas puede traducirse al exterior por una serie más o menos irregular de rugosidades, que constituye la *cresta peneal* o *clitorídea*. — HYRTL ha visto destacarse de la posición anterior de la cavidad cotiloidea una lengüeta ósea que se dirige hacia el agujero obturador. — El mismo anatomista habla de una pelvis existente en el museo de Praga, cuyo rodete cotiloideo no presenta ninguna escotadura.

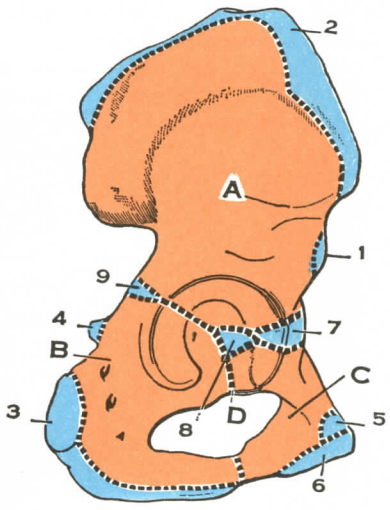

FIG. 379

Esquema de los puntos primitivos y secundarios.

A, B, C, partes formadas por los puntos primitivos. — D, estrella cartilaginosa.

1, punto para la espina iliaca anteroinferior. — 2, punto para la cresta iliaca. — 3, punto para la tuberosidad isquiática. — 4, punto para la espina ciática. — 5, punto para la espina del pubis. — 6, punto para el ángulo del pubis. — 7, hueso cotiloideo o acetabular. — 8, punto central. — 9, punto posterior.

Surco preauricular del hueso coxal. — El borde inferior de la carilla auricular del hueso coxal está rodeado de un surco paralelo a este borde, el cual por su parte posterior termina por debajo de la espina iliaca posterior e inferior. El profesor ZAAIJER, que ha sido el primero que ha llamado la atención sobre este surco, le ha dado el nombre de *surco preauricular*, y considera que sirve para la inserción del ligamento sacroiliaco anterior. — En cuarenta iliacos europeos que ha examinado sobre este particular, únicamente ha encontrado este surco en diez, al paso que únicamente faltaba en tres de veintiséis pelvis javanesas que ha tenido ocasión de estudiar. VERNEAU, estudiando de nuevo el surco preauricular, lo encontró en todas las razas, y hasta presentaba dimensiones considerables en sujetos peruanos e indios. Según este autor, este surco correspondería al trayecto de la arteria hipogástrica y no sería debido exclusivamente, como cree ZAAIJER, a inserciones ligamentosas. HENNIG considera el surco auricular destinado a la inserción de los músculos. ZAAIJER reconoce, después de nuevas investigaciones, que el surco en cuestión no tiene valor ninguno como carácter de raza; sino que afirma de nuevo, contra VERNEAU y HENNING, que únicamente está destinado a servir de superficie de inserción al ligamento anterior. A esta misma conclusión ha llegado también LŒHR.

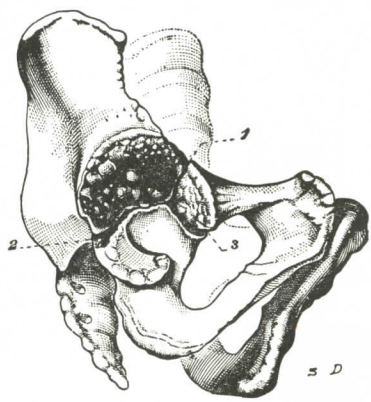

FIG. 380

Pelvis de enana.

1, surco iliopúbico. — 2, surco iliolsquiático. — 3, surco isquiopúbico.

B. Pelvis en general

Se da el nombre de bacinete o *pelvis* a la porción del esqueleto, particularmente interesante para el tocólogo, formada por los huesos coxales y las dos últimas piezas de la columna vertebral, sacro y cóccix. Estos huesos los hemos estudiado cada uno de por sí, y por consiguiente podremos ahorrarnos muchos detalles de la descripción que haremos del conjunto que contribuyen a formar.

Con respecto a la situación en el esqueleto, la pelvis constituye la parte más inferior del tronco, y en un adulto de talla ordinaria corresponde a la parte media

del cuerpo; sin embargo, en el hombre está situada relativamente un poco más arriba que en la mujer. Por detrás sostiene los tres primeros segmentos de la columna vertebral y a su vez descansa sobre los dos fémures, cuya cabeza se articula con las cavidades cotiloideas.

En el estudio de la pelvis examinaremos sucesivamente: 1.°, su *conformación general;* 2.°, su *inclinación* y la *dirección de sus diferentes ejes;* 3.°, sus dos *índices;* 4.°, las *diferencias que presenta según los sexos;* 5.°, su *desarrollo.*

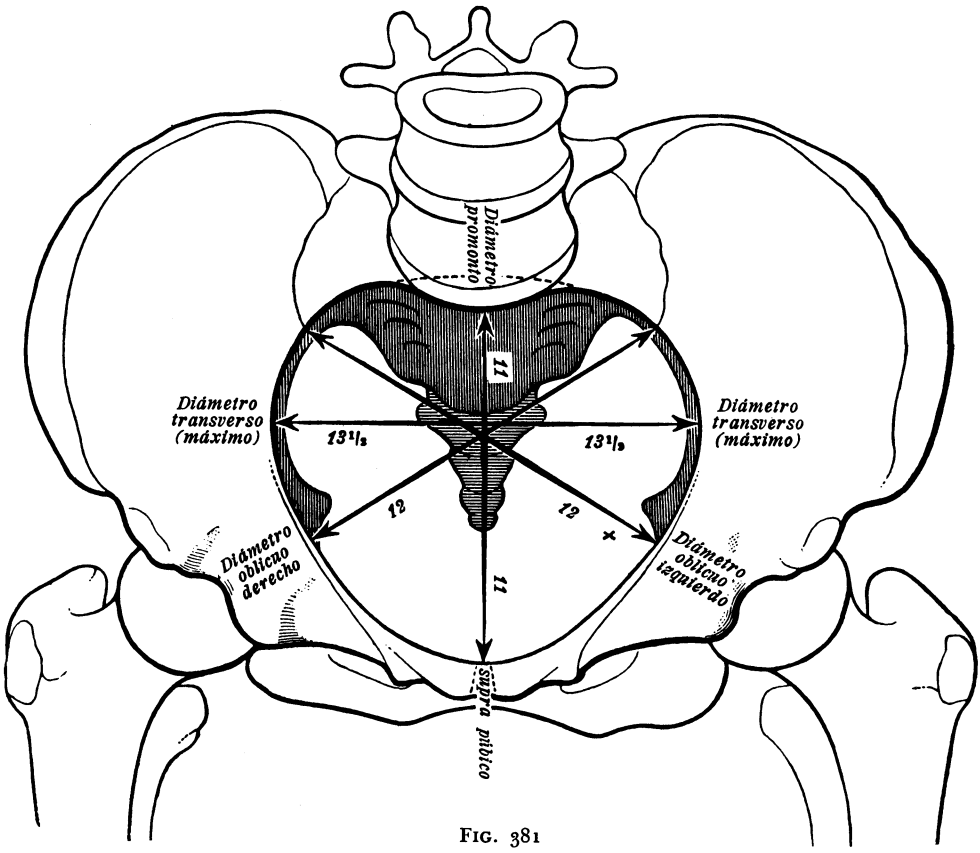

FIG. 381
Pelvis femenina (según FARABEUF).

1.° Conformación general. — Considerada en su conjunto, la pelvis tiene la forma de un cono truncado, cuya base superior y vértice inferior son dos circunferencias más o menos completas. Presenta, pues, al estudio una *circunferencia superior* o *base,* una *superficie exterior* o *exopélvica,* una *superficie interior* o *endopélvica* y una *circunferencia inferior* o *estrecho inferior.*

A. CIRCUNFERENCIA SUPERIOR O BASE. — A causa de la inclinación que ofrece la pelvis sobre el plano horizontal, esta circunferencia mira oblicuamente arriba y adelante; está formada: 1.°, por detrás, por la articulación sacrovertebral y por el borde posterior de las alas del sacro; 2.°, a los lados, por la cresta iliaca más o menos contorneada en *S* itálica; 3.°, por delante, por el borde anterior del hueso coxal, sobre el que reconocemos sucesivamente, de fuera a dentro y de atrás a delante, la espina iliaca anterosuperior, una escotadura innominada, la espina iliaca antero-

inferior, la eminencia iliopectínea, la superficie pectínea, la espina del pubis y, por último, la sínfisis púbica.

B. SUPERFICIE EXTERIOR O EXOPÉLVICA. — La superficie exterior o exopélvica se divide en cuatro regiones que distinguiremos, según la situación, en *anterior, posterior* y *laterales:*

a) *Región anterior.* — La región anterior (fig. 381), en una pelvis bien orientada, mira más bien abajo que adelante y se denominaría mejor *anteroinferior.* Ofrece primero la sínfisis púbica que ocupa el plano sagital o medio; luego a cada lado de este plano medio el cuerpo del pubis con sus dos ramas horizontal y descendente, la rama ascendente del isquion y el agujero obturador o isquiopúbico que hemos descrito antes (pág. 357).

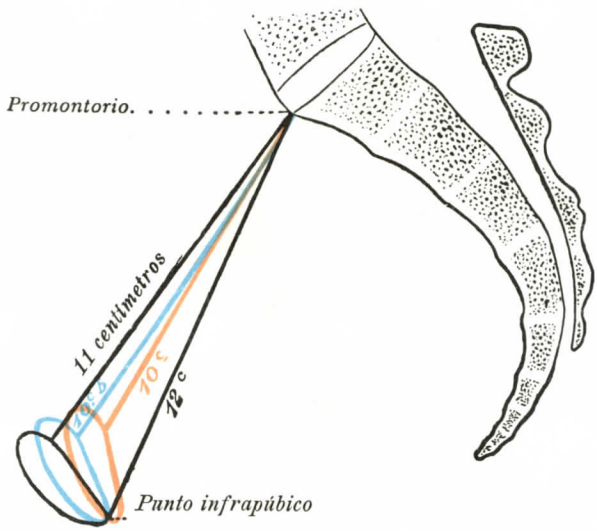

FIG. 382

Variaciones proporcionales del diámetro promontosubpúbico y del diámetro promontopúbico mínimo, según la inclinación de la diáfisis. La diferencia es tanto mayor cuanto más obtuso es el ángulo formado por la sínfisis y el plano del estrecho superior (según COMMANDEUR).

Importa sobre todo en la mujer, a causa de las mensuraciones pelvimétricas, conocer bien las variaciones que la sínfisis púbica puede ofrecer en su altura y en su inclinación sobre la horizontal.

La altura, normalmente de 4 centímetros, puede llegar a 5 y aun 6 centímetros; entonces aumenta sensiblemente la diferencia entre los diámetros anteroposteriores, supra y subpúbico de la pelvis, sobre los cuales insistiremos. Igualmente para la inclinación: de 105° a 95°, cifras normales, el ángulo que forma la sínfisis con la horizontal puede descender a 90° y aun menos, aproximando así un borde al sacro y disminuyendo en otro tanto la dimensión del diámetro promontosuprapúbico relativamente a la del promontoinfrapúbico.

b) *Región posterior.* — La región posterior, o mejor, *posterosuperior,* fuertemente convexa (fig. 383), está constituida en gran parte por la cara posterior del sacro y del cóccix, cuyos numerosos detalles ya conocemos (véase *Sacro* y *Cóccix).*

Fuera del sacro encontramos la sínfisis sacroiliaca y el borde posterior del hueso coxal, en el que observamos sucesivamente, yendo de arriba abajo: las dos espinas iliacas posteriores, la escotadura ciática mayor, la espina ciática, la escotadura ciática

menor y por último el isquion, eminencia maciza, sumamente rugosa, en la que vienen a insertarse numerosos músculos poderosos.

Entre el borde lateral del sacro y del cóccix por una parte, y el borde posterior del hueso coxal por otra, existe una vasta escotadura (fig. 388), más ancha por arriba que por abajo: la *escotadura sacrociática.* Más adelante veremos cómo se llena esta escotadura.

c) *Regiones laterales.* — Las regiones laterales (fig. 384), comprendidas entre las dos regiones precedentes, son muy extensas, muy irregulares y en extremo oblicuas: miran atrás, afuera y algo abajo en su mitad superior; adelante, afuera y abajo en su mitad inferior. Encontramos en ellas sucesivamente, yendo de arriba

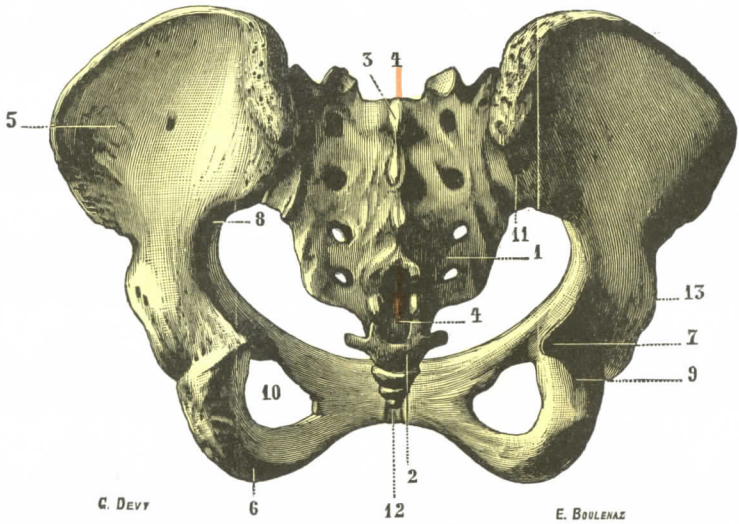

FIG. 383

Pelvis femenina vista por detrás.

1, sacro. — 2, cóccix. — 3, espina del sacro. — 4, conducto sacro. — 5, fosa iliaca externa. — 6, isquion. — 7, espina ciática. — 8, escotadura ciática mayor. — 9, escotadura ciática menor. — 10, agujero obturador o isquiopubiano. — 11, sínfisis sacroiliaca. — 12, sínfisis del pubis. — 13, cresta cotiloidea.

abajo: la fosa iliaca externa con sus dos líneas semicirculares; la cavidad cotiloidea con su ceja cotiloidea y su escotadura isquiopúbica, y, por último, la tuberosidad del isquion. Comprobemos de paso, en la parte posterior e inferior de esta región lateral, la ancha escotadura sacrociática de que hemos hablado antes y que en realidad pertenece a la vez a la región posterior y a la región lateral de la pelvis.

C. SUPERFICIE INTERIOR O ENDOPÉLVICA. — Lo que llama primero la atención al mirar la superficie interior de la pelvis es la presencia en la parte media de una estrangulación anular. A esta estrangulación se le da el nombre de estrecho superior. Como se ve en la figura 386, parte de la base del sacro para terminar en el borde superior de la sínfisis púbica. Divide la cavidad pélvica en dos grandes regiones: una superior, la pelvis mayor, y otra inferior, la pelvis menor. Consideraremos sucesivamente la pelvis mayor, el estrecho superior y la pelvis menor.

a) La *pelvis mayor* está formada esencialmente por la fosa iliaca interna del hueso coxal y por las alas del sacro. Ofrece dos escotaduras: una anteroinferior y otra posterosuperior. La *escotadura anteroinferior,* notable por sus dimensiones,

está cerrada, en el sujeto provisto de sus partes blandas, por la parte inferior de la pared abdominal; la *escotadura posterosuperior,* mucho más pequeña, recibe la columna vertebral, que la llena en gran parte. La pelvis mayor forma parte integrante de la cavidad abdominal.

Considerado desde el punto de vista obstétrico, el interés de la pelvis mayor es secundario si se le compara con el que ofrecen el estrecho superior y la pelvis menor. Sin embargo, el ensanchamiento de sus alas, inclinadas hacia la pelvis menor, contribuye a dirigir el feto hacia la cavidad de la pelvis menor; se tiende a admitir que el plano lumboiliaco, formado por la columna vertebral y por la fosa iliaca

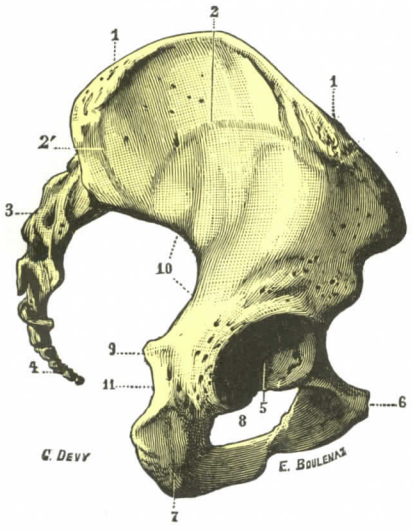

FIG. 384

Pelvis femenina vista de lado.

1, 1, cresta ilíaca. — 2, fosa ilíaca externa y línea semicircular anterior. — 2', línea semicircular posterior. — 3, sacro. — 4, cóccix. — 5, cavidad cotiloidea. — 6, ángulo del pubis. — 7, tuberosidad del isquion. — 8, agujero obturador o isquiopubiano. — 9, espina ciática. — 10, escotadura ciática mayor. — 11, escotadura ciática menor.

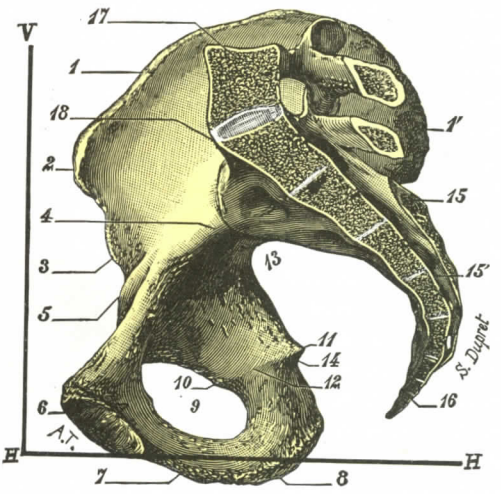

FIG. 385

Corte sagital de la pelvis femenina, cara lateral derecha.

1, 1', cresta ilíaca y tuberosidad ilíaca. — 2, espina ilíaca anterosuperior. — 3, espina ilíaca anteroinferior. — 4, estrecho superior. — 5, eminencia iliopectínea. — 6, pubis. — 7, rama isquiopubiana. — 8, isquion. — 9, agujero obturador. — 10, tubérculo isquiopubiano externo. — 11, espina ciática. — 12, estrecho medio. — 13, escotadura ciática mayor. — 14, escotadura ciática menor. — 15, sacro, con 15', canal sacro. — 16, cóccix. — 17, quinta lumbar. — 18, ángulo sacrovertebral o promontorio.

interna revestida de sus partes blandas (músculo psoasiliaco), desempeña un papel importante en el mecanismo de rotación del tronco y, por lo tanto, de la cabeza fetal, solidaria de aquél.

b) *Estrecho superior.* — El estrecho superior, irregularmente circular, se ha comparado sucesivamente a un óvalo, a una elipse, a un corazón de naipe francés, etc. Ninguna de estas comparaciones da una idea perfecta de su configuración. Esta, por lo demás, varía según los sexos y según los individuos. Es de notar, sin embargo, que la disposición cordiforme pertenece más particularmente al sexo femenino.

El estrecho superior, cuya forma puede decirse que rige el mecanismo del parto, está constituido por delante por el borde superior de la sínfisis púbica; por detrás, por la eminencia sacrovertebral, designada con el nombre de *promontorio.* Entre ambas regiones, y a cada lado de la línea media, la línea innominada del hueso iliaco dibuja su contorno lateral, continuada hacia atrás, más allá de la línea sacroiliaca, por el borde anterior del ala del sacro, y hacia delante, más allá de la eminencia iliopectínea, por la superficie pectínea, la espina del pubis y la pe-

queña superficie rugosa que termina en el ángulo del pubis y en el borde superior de la sínfisis.

Importa notar que estas diferentes formaciones anatómicas no están situadas en el mismo plano: el nivel del promontorio y el del borde superior del pubis exceden, por arriba, al de las líneas innominadas, de suerte que un corte que pase a la vez por el ángulo sacrovertebral y por la parte más elevada de la sínfisis púbica deja las líneas innominadas debajo de él, interesando la parte inferior de las fosas iliacas internas y las espinas iliacas anteroinferiores (BALANDIN).

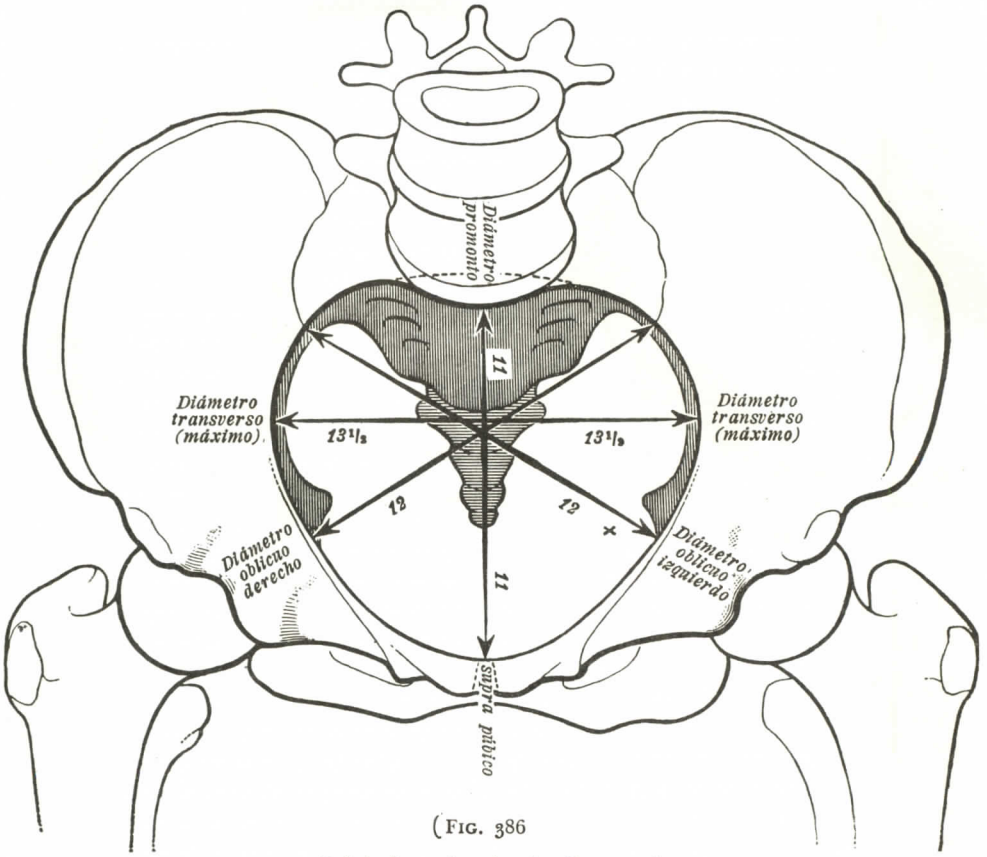

FIG. 386

Pelvis femenina (según FARABEUF).

La altura del promontorio por encima del plano horizontal que pasa por el borde superior de la sínfisis púbica, es sumamente variable según los sujetos, y en particular en ciertas mujeres de pelvis viciadas (véase más adelante). Así se han llegado a distinguir *promontorios sobreelevados, normalmente elevados* y *bajos.* Esta distinción es importante, como veremos, para apreciar el valor exacto de ciertos *diámetros* del estrecho superior que ahora vamos a estudiar.

Estos diámetros pueden ser considerados desde el punto de vista anatómico puro y desde el punto de vista obstétrico. Considerémoslos sucesivamente:

a) *Diámetros anatómicos del estrecho superior.* — Son en número de cuatro:

1.º *Diámetro anteroposterior, sacrosuprapúbico,* denominado también *conjugado anatómico.* Va del promontorio al borde superior de la sínfisis púbica y *mide 11 centímetros* en el sujeto normal.

2.° *Diámetro transverso máximo.* Mide la mayor dimensión transversal de la pelvis, cortando al precedente en la unión de sus dos tercios anteriores con su tercio posterior; alcanza por *término medio 13 centímetros y medio.*

3.° y 4.° *Dos diámetros oblicuos.* Van, cada uno, de la sínfisis sacroiliaca de un lado a la eminencia iliopectínea del lado opuesto; se les *denomina oblicuo derecho* y *oblicuo izquierdo. Miden, por término medio 12 centímetros.*

β) *Diámetros obstétricos del estrecho superior.* — Uno de los tiempos esenciales del mecanismo del parto, es decir, de la progresión del feto por la hilera pélvica, corresponde al *encajamiento* o sea a la travesía del estrecho superior por la parte fetal que desciende primero; ésta constituye la *presentación,* generalmente de la cabeza flexionada sobre el pecho o presentación de vértice. El contorno de esta presentación es *ovoideo,* y este ovoide para franquear el estrecho superior se orienta primero poniendo en relación a él su eje mayor (a veces transversalmente y, de ordinario, en sentido oblicuo). Después prosigue avanzando a frote por el centro del área pélvica o, más exactamente, por la porción del área pélvica utilizable (véase más adelante). Se comprende, pues, que en estas condiciones el conocimiento de los diámetros del estrecho superior sea insuficiente para permitir a los tocólogos apreciar el valor obstétrico de una pelvis y que se hayan visto obligados a establecer otros diámetros denominados obstétricos. Helos aquí:

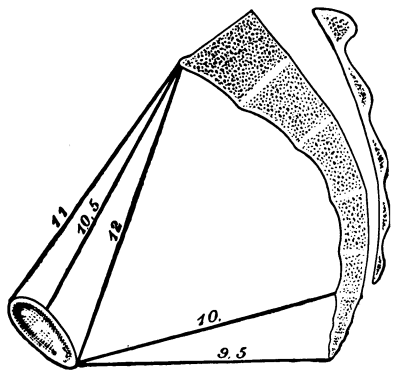

FIG. 387

Diámetros anteroposteriores.

Promontosuprapúbico : 11 centímetros. — Promontopúbico mínimo : 10,5 centímetros. — Promontoinfrapúbico : 12 centímetros. — Coccisubpúbico : 9,5 centímetros. — Supbsacrosubpúbico : 10 centímetros.

1.° *Diámetros anteroposteriores.* — El diámetro anatómico promontosuprapúbico, con sus 11 centímetros por término medio, no es la dimensión más pequeña que debe franquear la cabeza del feto entre el promontorio y la sínfisis púbica. Existe en la cara posterior de esta sínfisis un punto *(punto postpúbico* de CROUZET) que corresponde a la eminencia máxima del *reborde retrosinfisiano* (véase ARTROLOGÍA) y se encuentra más próximo del promontorio que el borde superior; en este punto termina el diámetro obstétrico conocido con el nombre de *promontopúbico mínimo* o también de *conjugado verdadero obstétrico, diámetro útil* (PINARD); mide, por término medio, en el sujeto normal, 10 centímetros y medio (fig. 387).

Además, prácticamente la medición directa de este diámetro es casi imposible y el artificio necesario para su evaluación ha hecho introducir el tercer diámetro anteroposterior, el diámetro *promontosubpúbico,* que va del promontorio al borde inferior de la sínfisis púbica; así, sólo el extremo posterior de este diámetro corresponde al estrecho superior. Mide, por término medio, 12 centímetros, un centímetro y medio más que el promontopúbico mínimo. Veremos más adelante toda su importancia en la apreciación del valor obstétrico de la pelvis (véase *Pelvimetría*).

2.° *Diámetro transversal.* — En el sentido transversal, el diámetro anatómico o transverso máximo está demasiado próximo al promontorio para que pueda ser utilizado por la cabeza fetal, que pasa, como es sabido, casi por el centro del área del estrecho superior; de ahí la utilidad de aceptar un diámetro promontopúbico mínimo que se encuentra a igual distancia del promontorio y del pubis y que el diámetro transversal cortaría por su punto medio. De dimensiones bastante variables, aun en una pelvis normal, su valor medio se fija por algunos en 12 centímetros, y por otros, en 12,8 centímetros.

3.° *Diámetros oblicuos.* — Los diámetros oblicuos anatómicos conservan todo su valor para el tocólogo. De ordinario existe entre ellos cierta diferencia: el diámetro izquierdo excede en general sobre el derecho en algunos milímetros, sin que por esto se pueda decir que haya asimetría de la pelvis (véase a continuación).

Los datos que acabamos de exponer relativos al estrecho superior en una pelvis normal son forzosamente muy teóricos; es un hecho muy excepcional encontrar una pelvis cuya forma exacta y cuyas dimensiones correspondan a los tipos que hemos señalado. Pero así se ha constituido un tipo medio ideal que puede permitir, por comparación, la clasificación de una pelvis estudiada, suponiendo que «entre la pelvis estrecha y la pelvis normal existe una extensa gama constituida por toda la serie

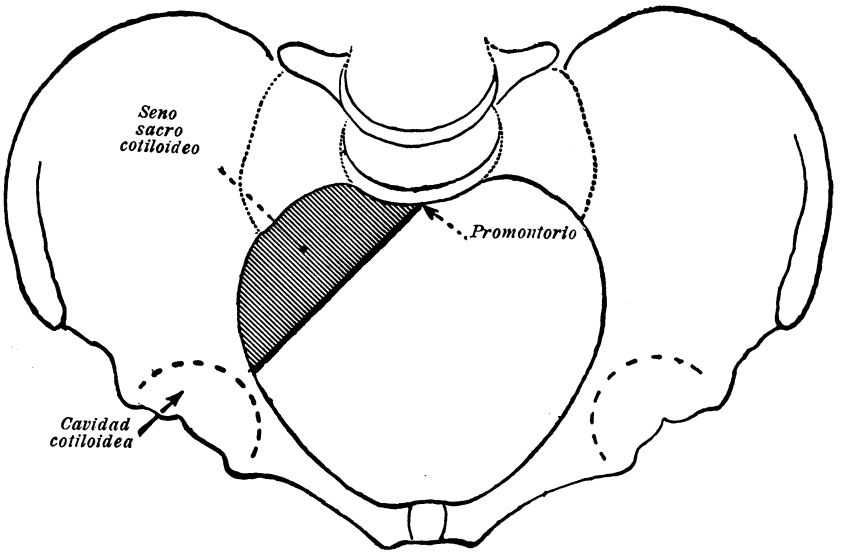

FIG. 388

Los senos sacrocotiloideos.

de pelvis intermedias, con las que se puede crear una vasta escala en la que, por transiciones insensibles, se podría pasar de las formas más viciadas a las formas más perfectas y mejor adaptadas al acto del parto».

Las pelvis «normales», completamente «suficientes» desde el punto de vista obstétrico, pueden variar en cuanto a las dimensiones del estrecho superior, excepto en las dimensiones oblicuas. Estas, aun fuera de toda tacha patológica, son a menudo desiguales, como hemos dicho ya (JABOULAY, COMMANDEUR).

El área del estrecho superior puede dividirse en dos partes semicirculares por el diámetro transverso medio, que se sabe es equidistante del promontorio y de la sínfisis púbica. El contorno de la parte anterior viene dibujado por la porción del estrecho superior que se designa con el nombre de *arco anterior de la pelvis.* Este arco anterior, bastante regularmente circular en condiciones normales, pertenece a una circunferencia cuyo radio es aproximadamente de 6 centímetros; sus variaciones de radio y de forma son muy útiles en obstetricia.

Las dimensiones transversales del estrecho superior varían, en efecto, con las del arco anterior y en el mismo sentido. Así es que su curva es de gran radio en las pelvis aplanadas o de diámetro transversal predominante, y de radio reducido, por el contrario, en las formas generalmente estrechas (FOCHIER).

El contorno circular de la mitad posterior del área del estrecho superior es más o menos irregular debido a la eminencia que hace el promontorio entre las dos alas del sacro; a una y otra parte de esta eminencia se forman los dos *senos sacroiliacos* o sacrocotiloideos, cuya profundidad varía con la mayor o menor eminencia del promontorio (véase figura 388).

El valor obstétrico de los senos sacroiliacos, es decir, su posible utilización por una porción mayor o menor de la cabeza fetal durante el encajamiento, es esencialmente función de la distancia que separa el promontorio del punto de la línea innominada que corresponde al borde de superior de la cavidad cotiloidea. Es la distancia *sacrocotiloidea* o *diámetro sacroctiloideo* de Velpeau; la dimensión normal es de 9 centímetros.

Sus variaciones son principalmente útiles de conocer en el estudio de las pelvis denominadas *asimétricas,* y su pronunciada reducción puede llegar a hacer inutilizable para el paso de la cabeza fetal toda una porción del área del estrecho superior. Esta disposición se encuentra realizada de modo típico en una pelvis viciada congénitamente, conocida con el nombre de *pelvis oblicua oval de Nægelé* (fig. 389).

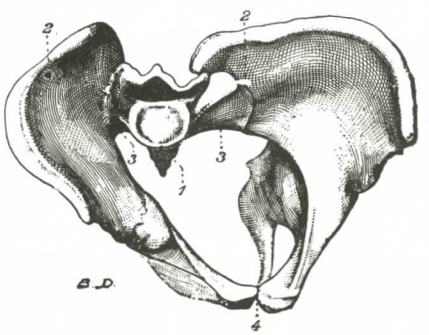

FIG. 389

Pelvis oblicua oval de NÆGELÉ (vista superior).

c) *Pelvis menor.* — La pelvis menor, denominada también *excavación pélvica,* se encuentra situada debajo del estrecho superior. Sus límites superiores e inferiores son muy manifiestos: por arriba, está limitada naturalmente por el estrecho superior, que la separa de la pelvis mayor; en cuanto a su límite inferior, se confunde con la circunferencia inferior de la pelvis, que toma el nombre de *estrecho inferior* y que describiremos dentro de un momento. La pelvis menor nos ofrece a la consideración *cuatro paredes,* que distinguiremos en *anteroinferior, posterosuperior* y *laterales.*

α) La *pared anteroinferior,* inclinada hacia abajo y atrás, forma con la vertical un ángulo de 60° aproximadamente (CHARPY). Su altura es muy diferente según se examine en la línea media o en los lados, en el punto en que se confunde con la pared lateral. En el primer punto (línea media), esta altura es por término medio de 45 milímetros en la mujer, de 50 milímetros en el hombre; en el segundo (lados), mide 9 centímetros en la mujer y 10 centímetros y medio en el hombre. Desde el punto de vista de su constitución anatómica, esta pared está formada: en la línea media, por la sínfisis púbica; lateralmente, por el cuerpo del pubis, por la rama horizontal de este hueso y, por último, por una porción del agujero isquiopúbico, que cierra en estado fresco la membrana obturatriz y los dos músculos obturadores interno y externo.

β) La *pared posterosuperior,* mucho más extensa, mide de 12 a 15 centímetros, según los sujetos; está constituida por la columna sacrococcígea y tiene la forma de una bóveda triangular, cuya cavidad mirase hacia abajo y adelante.

γ) Las *paredes laterales,* por último, están constituidas (fig. 385), a la derecha y a la izquierda, por una superficie cuadrilátera, más alta que ancha, que está situada en el lado interno de la cavidad cotiloidea y que se extiende desde el borde posterior del hueso coxal hasta la parte media del agujero obturador. Su altura varía de 9 a 10 centímetros. Es de observar que las dos paredes laterales de la excavación pélvica no son exactamente verticales, sino que se inclinan ligeramente de arriba abajo y de fuera a dentro; dicho de otro modo, son ligeramente convergentes hacia abajo. Resulta de semejante oblicuidad que la excavación es algo menos ancha en su parte inferior que en su parte superior.

Prácticamente se considera en obstetricia la pequeña pelvis o *excavación pélvica* como un cilindro de paredes incompletas, del que todas las dimensiones, los *diámetros,* miden *12 centímetros.* Conviene, sin embargo, describir, aproximadamente en la unión de sus dos

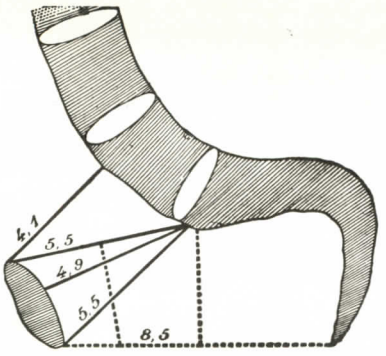

FIG. 390

Pelvis raquítica. Promontorio muy bajo. Sacro acodado en ángulo. Los diámetros anteroposteriores están reducidos de modo excepcional (según PINARD).

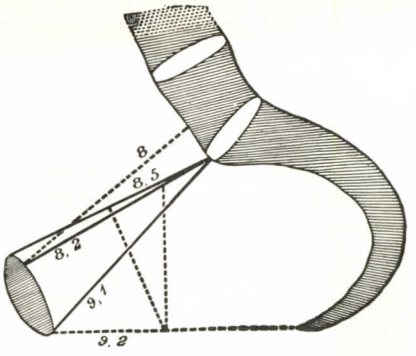

FIG. 391

Pelvis raquítica. Promontorio bajo. Exageración de la concavidad sacra. Los diámetros anteroposteriores están considerablemente reducidos (según PINARD).

tercios superiores con su tercio inferior, una porción angosta que constituye lo que ciertos tocólogos (BUDIN, AUVARD, VARNIER) han designado con el nombre de *estrecho medio (Beckenenge* de los alemanes). Esta descripción la hizo de nuevo incompletamente BRINDEAU. El trazado del estrecho medio sigue de atrás a delante y simétricamente a cada lado: la articulación de la IV con la V vértebras sacras, el IV tubérculo sacro, el borde superior del liga-

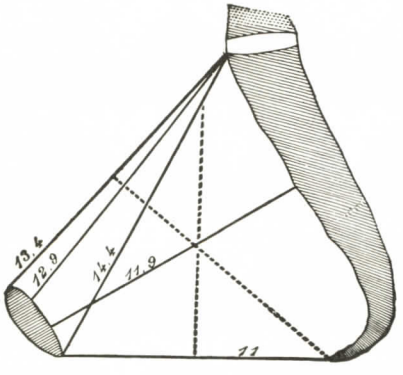

FIG. 392

Enderezamiento del sacro. Exageración de la altura de la excavación pélvica (los diámetros anteroposteriores tienen dimensiones superiores a la normal) (según PINARD).

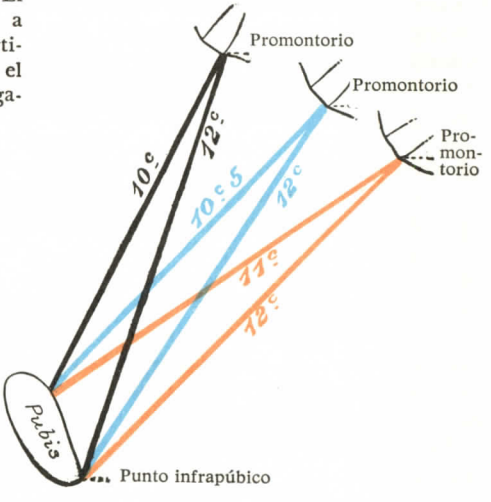

FIG. 393

Variaciones proporcionales del diámetro promontosubpúbico y del diámetro promontopúbico mínimo según la altura del promontorio. La diferencia es tanto mayor cuanto más elevado es el promontorio (según COMMANDEUR).

mento sacroiliaco menor, la espina ciática, luego una línea que une la espina ciática al tercio inferior de la sínfisis púbica, pasando por la parte saliente del fondo del cotilo y sobre el músculo obturador interno que cubre el agujero obturador.

Los diámetros de este estrecho pueden distinguirse en *anteroposterior* (11,8 centímetros según BRINDEAU), *transverso* o *biciático (mínimo,* 10,8 centímetros, entre las puntas de las espinas ciáticas, y *máximo,* entre sus bases, con 11 centímetros) y *oblicuos,* 11 centímetros del centro del agujero obturador al borde superior del ligamento sacrociático menor.

La forma de la excavación pélvica depende, sobre todo, además de la inclinación de la sínfisis púbica, cuyas variaciones hemos señalado, de la eminencia más o menos pronunciada que puede hacer en su cara posterior el reborde retrosinfisiario. También está subordinada a las variaciones de su pared posterior, es decir, de la cara anterior del sacro (modificaciones de curvatura por exageración o enderezamiento de su concavidad normal [figs. 390, 391 y 392], eminencias anormales de las articulaciones de las vértebras sacras, que constituyen los falsos promontorios, sobre todo en la unión de las dos primeras piezas del sacro y a veces de las dos siguientes, o también verdaderas anomalías por aumento o reducción del número de piezas del sacro). Así están constituidas las pelvis conocidas en obstetricia con los nombres

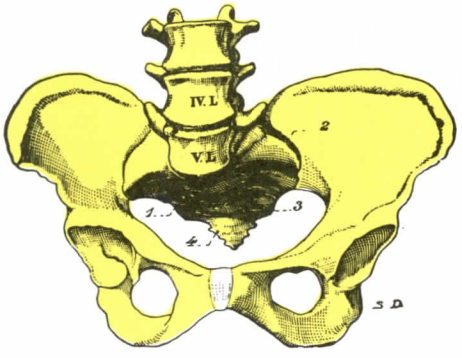

FIG. 394

Pelvis anormal por enderezamiento del sacro.

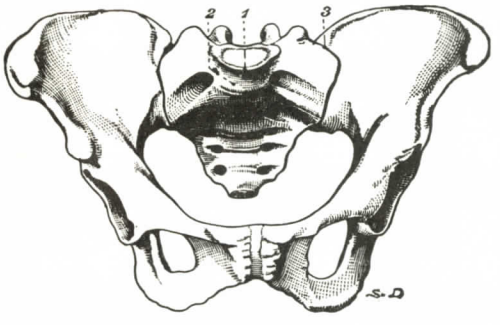

FIG. 395

Pelvis anormal por lumbosacralización.

1, borde superior de la V lumbar. — 2, cuerpo de LV. — 3, articulación sacroilíaca.

de *pelvis por asimilación superior,* por sacralización de la V lumbar, o *inferior* (fig. 395), por sacralización de la primera coccígea, o, más raramente, por *desasimilación,* cediendo el sacro al cóccix su última vértebra.

D. CIRCUNFERENCIA INFERIOR O ESTRECHO INFERIOR. — La circunferencia inferior de la pelvis, más conocida con el nombre de *estrecho inferior, estrecho perineal, estrecho menor,* está constituida: 1.°, por delante, por la parte más inferior de la sínfisis púbica; 2.°, por detrás, por la punta del cóccix; 3.°, a los lados, por los isquiones unidos a las sínfisis por las ramas isquiopúbicas y al cóccix por los ligamentos sacrociáticos mayores. El estrecho inferior se distingue, pues, del estrecho superior en que su circunferencia, en lugar de ser ósea en toda su extensión, está constituida en su porción posterolateral por un simple ligamento.

En el sujeto provisto de sus partes blandas el estrecho inferior está cerrado por varios planos musculomembranosos, cuyo conjunto constituye la importante región del *perineo* o *suelo pélvico* (véanse los tratados dedicados a *Anatomía topográfica).*

En el estrecho inferior se distinguen cuatro diámetros, cuyos nombres y orientación recuerdan exactamente los del estrecho superior. Así vemos:

a) Un *diámetro anteroposterior* o *coccisubpúbico,* que se extiende desde la punta del cóccix a la parte más inferior de la sínfisis púbica y cuya longitud mide por término medio 9 centímetros en estado estático (BUDIN, FOSTER, VERNEAU) (figura 387). Durante el paso de la cabeza fetal, este diámetro se agranda considerablemente, primero, por el movimiento de *nutación del sacro* (véase ARTROLOGÍA), y luego, principalmente, por la retropulsión del cóccix. Un nuevo diámetro substitu-

ye entonces al precedente, sobre todo útil de conocer en obstetricia: el *diámetro subsacrosubpúbico,* que mide y a veces puede exceder los 12 centímetros. Naturalmente, en los casos de anquilosis de las articulaciones sacrococcígeas o intercoccígeas, el diámetro es casi invariable.

β) Un *diámetro transversal* o *biisquiático,* que va de la cara interna de una de las tuberosidades isquiáticas a la cara interna de la tuberosidad isquiática del lado opuesto. La situación de este diámetro es bastante difícil de determinar. DEMELIN propone tomar como extremidades los puntos de inserción extremos del ligamento sacrociático mayor en el labio interno de cada isquion. La longitud del diámetro transversal es de 12 centímetros y medio aproximadamente.

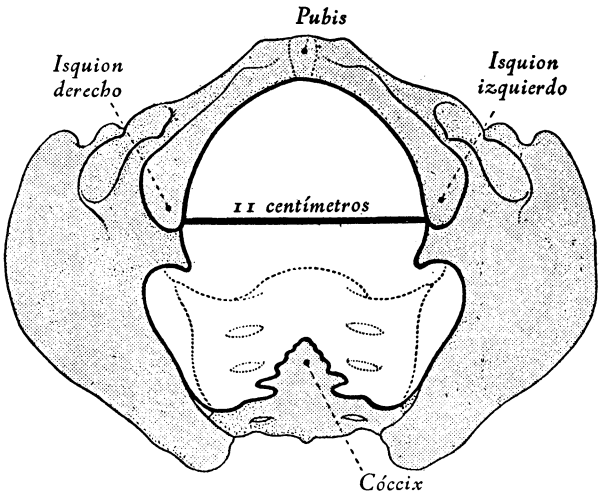

FIG. 396
Estrecho inferior.

γ) Dos *diámetros oblicuos,* que se extienden desde el centro de un ligamento sacrociático al centro de la rama isquiopúbica del lado opuesto. Cada uno de ellos mide 11 centímetros.

El estudio de la parte anterior del estrecho inferior, el arco púbico, es del mayor interés en obstetricia. Importa, pues, conocer bien su forma y sus dimensiones, que trabajos relativamente recientes han permitido precisar gracias a la radiografía y al examen sistemático de algunas pelvis secas (COMMANDEUR, LAPINÉ).

1.º Las ramas isquiopúbicas ofrecen por delante una cresta aguda y sinuosa, pero única en la mayor parte de su longitud. Delante del extremo inferior del agujero obturador o ligeramente más abajo, esta cresta se desdobla en dos. Una de ellas va hacia fuera; la otra, adentro. Se separan cada vez más, comprendiendo entre sí la gran superficie rugosa en forma de vírgula descrita por PERRIGNAN, que constituye la tuberosidad isquiática, y se reúnen detrás de esta superficie. *Los extremos del diámetro* (biisquiático) *están en la cresta interna, a 2 centímetros aproximadamente del punto de bifurcación con la cresta «externa».*

2.º Las dos ramas isquiopúbicas que forman el arco púbico *no son rigurosamente simétricas;* hay siempre de 2 a 7 milímetros de diferencia entre las longitudes de estas ramas, en general a favor de la izquierda.

3.º La *altura media* del arco púbico, representada por una perpendicular trazada del subpubis al diámetro biisquiático, mide por término medio 56 milímetros. Dividiendo esta altura por las dimensiones del biisquiático, se podría obtener un índice que, en la pelvis normal, sería de 56:109=0,51. Un índice superior indicaría un arco alto y más o menos estrecho; un índice inferior un arco bajo y ancho.

2.° **Planos, inclinación y ejes de la pelvis.** — La pelvis que acabamos de estudiar aislada, debe ser ahora considerada en su situación normal determinando su posición exacta en relación al esqueleto axil, es decir, su *inclinación.*

El estudio de los ejes del conducto óseo que atraviesa el feto durante el parto, es decir, de las líneas de dirección según las cuales progresa el móvil fetal, debe también ser objeto de nuestra atención.

Estas dos cuestiones, sobre todo la segunda, han constituido el tema de numerosos trabajos y han suscitado múltiples discusiones. Nos limitaremos a exponer las conclusiones que aparecen actualmente más precisas, remitiendo para más detalles a los

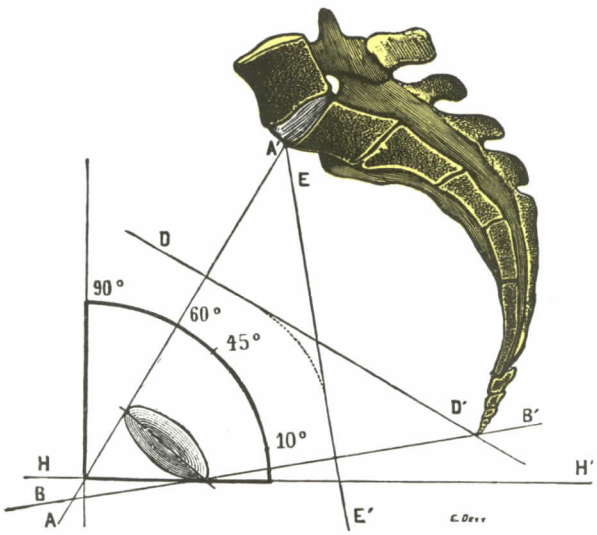

FIG. 397

Inclinación y ejes de la pelvis.

AA', plano del estrecho superior. — BB', plano del estrecho inferior. — DD', eje del estrecho superior. — EE', eje del estrecho inferior (una curva de enlace une entre sí los dos ejes DD' y EE'; esta curva, con las partes contiguas de los ejes precitados, representa con bastante exactitud *el eje de la excavación.*) — HH' *plano horizontal* con el cual el plano del estrecho superior (AA') forma un ángulo de 55 a 60°.

tratados de Obstetricia. Para estudiar la inclinación de la pelvis y sus ejes parece erróneo fundarse demasiado en lo que se ha dado en llamar *planos.* Vamos a comenzar por discutirlos y procurar definirlos.

a) *Planos de la pelvis.* — Se suelen describir en la pelvis un plano para el estrecho superior, un plano para el estrecho inferior y, entre ambos, cierto número de planos para la excavación o pelvis menor.

α) *Planos del estrecho superior.* — No hay, en realidad, verdadero plano del estrecho superior: sabemos (pág. 369) que el promontorio no está en el mismo plano que las líneas innominadas y que, si se entiende por plano del estrecho superior el que pasa por el promontorio y por el borde superior del pubis, se encuentra por encima de las líneas innominadas unos 2 centímetros aproximadamente en su parte media. Convendría, pues, considerar varios planos para el estrecho superior, por lo menos uno para el diámetro promontopúbico anatómico y otro correspondiente al promontopúbico mínimo: éste pasaría por el promontorio y por el punto más saliente del reborde retrosinfisiario.

β) *Planos del estrecho inferior.* — Igualmente, para el estrecho inferior, el plano subcoccisubpúbico corresponde a la pelvis en estado de reposo, pero desde el punto de vista obstétrico, después de retropulsión del cóccix, el único plano interesante está

constituido por el que contiene el diámetro subsacrosubpúbico. Ni uno ni otro de estos planos corresponden, por lo demás, exactamente a los contornos del estrecho inferior; los isquiones se encuentran francamente por debajo de ellos.

γ) *Planos de la excavación.* — Se han ideado en la excavación gran número de planos que unen la cara anterior del sacro a la cara posterior de la sínfisis, para llegar a trazar el eje de la excavación. Recordaremos entre ellos:

1.° El descrito por BRINDEAU y que corresponde aproximadamente al *estrecho medio;* se extiende de la línea interarticular de las dos últimas vértebras sacras a la unión de los dos tercios superiores con el tercio inferior de la cara posterior de la sínfisis.

2.° El *segundo plano paralelo* o *plano de Hodge,* que rasa el borde inferior de la sínfisis y corta el cuerpo de la segunda sacra en su parte media, correspondiendo a la parte más amplia de la excavación.

Se designan con el nombre de *planos paralelos de Hodge* cuatro planos paralelos ideados por este autor y estudiados en vaciados en yeso de la pequeña pelvis. El *primero* pasa por el estrecho superior; el *segundo* es el que acabamos de describir; el *tercero* pasa por las espinas ciáticas, cortando por delante los isquiones y la quinta sacra por detrás; el *cuarto* pasa por la punta del cóccix.

b) *Inclinación de la pelvis.* — Los diversos planos que acabamos de estudiar presentan en relación con el esqueleto una inclinación variable: así se explican ciertas divergencias surgidas con motivo de la *inclinación* de la pelvis *in situ* en relación al esqueleto.

Prácticamente parece que sea necesario atenerse a la inclinación sobre la horizontal de un plano *superior* que pasa por el promontorio y el borde superior del pubis (plano que hemos visto no era el del estrecho superior, sino *uno de los planos* del estrecho superior), y a la de un plano *inferior* que pasa por la punta del cóccix y el borde inferior de la sínfisis (representa también uno de los planos del estrecho inferior).

Suponiendo al sujeto de pie, el primero de estos planos forma con la horizontal un ángulo que se evalúa por término medio en 60°; el segundo, el plano inferior, un ángulo de 10°. Prolongados ambos hacia delante, se encontrarían más allá de la sínfisis formando un ángulo de 50°.

Se ha insistido mucho sobre la importancia de las variaciones individuales en la determinación de la inclinación de la pelvis, con cifras que oscilan de 45 a 70° (NAEGELÉ, SAPPEY, CHARPY) para el plano superior y de 7 a 27° para el plano inferior. MEYER ha propuesto determinar esta inclinación fundándose en la de una línea, denominada después *línea de Meyer,* que uniera el borde superior de la sínfisis con el centro de la cara anterior de la tercera sacra. Esta línea formaría con la horizontal un ángulo de 30 grados con diferencias máximas de 5 grados en más o en menos.

Siempre resulta que la pelvis puede estar *más o menos inclinada* en relación con el esqueleto, oscilando alrededor de su posición normal para ponerse en anteversión o en retroversión. En el primer caso abre los ángulos que forma con la horizontal y en el segundo los cierra.

Considerada en relación con la columna vertebral, la inclinación de la pelvis es tal, que en condiciones ordinarias la primera pieza del sacro formaría con la columna lumbar, en la mujer adulta, un ángulo aproximado de 110° (CHARPY), siendo este ángulo siempre más marcado en la mujer que en el hombre. Esta inclinación en relación a la columna vertebral se traduce por la *ensilladura lumbar:* ésta es exagerada en caso de anteversión pélvica; disminuye, por el contrario, en caso de retroversión.

En ciertos casos (deformación de la columna vertebral, cojeras) la pelvis puede estar además *laterovertida;* «hay una *lateroversión* pélvica izquierda y otra derecha, según la

línea innominada izquierda (o derecha) sea más declive, más próxima al suelo que su congénere» (DEMEL).

Hasta ahora hemos considerado la inclinación de la pelvis en el sujeto supuesto en estación vertical. En las otras posiciones del cuerpo varía notablemente, por lo que es útil precisarla, en particular en la posición acostada, con las piernas extendidas,

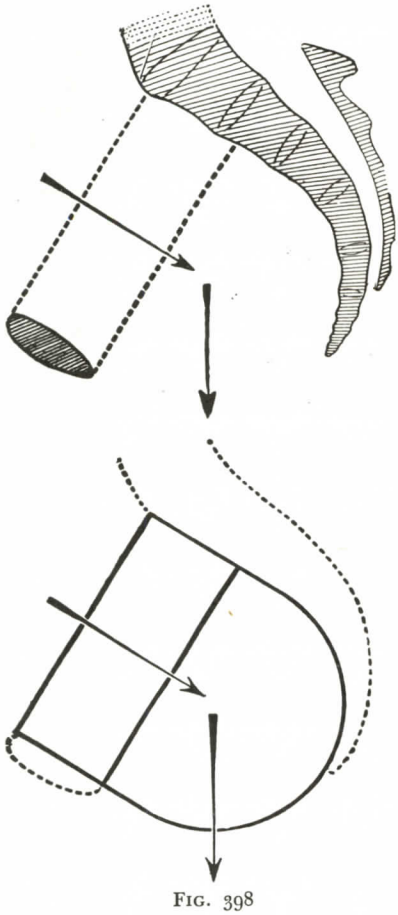

FIG. 398
Ejes pélvicos.

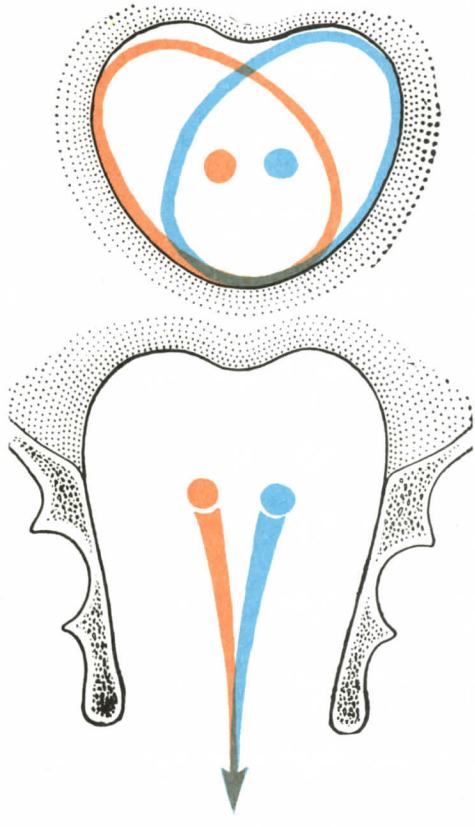

FIG. 399
Ejes de la progresión de la cabeza fetal.

y en la posición llamada obstétrica, con las nalgas levantadas y los muslos flexionados sobre la pelvis. En la posición acostada el ángulo formado con la horizontal por el plano promontosuprapúbico es, por término medio, de 30°, y de 20° en la posición obstétrica (HÉGAR).

c) *Ejes de la pelvis.* — Fundado en el conocimiento de los planos pélvicos que hemos señalado, el estudio de los ejes de la pelvis ha conducido por mucho tiempo a los autores a describir un *eje del estrecho superior,* perpendicular a «su plano», en este caso el plano promontosuprapúbico, y un eje del *estrecho inferior,* perpendicular al plano subcoccisubpúbico. El primero, fuertemente oblicuo hacia abajo y atrás en el sujeto de pie, respondería a una línea ficticia tendida desde el ombligo a la segunda pieza coccígea; el segundo se aproximaría siempre, en el sujeto de pie, a la

vertical. Entre ambos, las perpendiculares trazadas sobre los múltiples planos que en la excavación van desde la cara anterior del sacro a la posterior de la sínfisis púbica, dibujarían una línea curva: el *eje de la excavación,* eje curvo cuya «curvatura está subordinada a la de la cara anterior del sacro» (TARNIER y CHANTREUIL).

Esta concepción de los ejes de la pelvis, exacta si se quiere desde el punto de vista geométrico, no parece corresponder a la realidad de los hechos, sobre todo respecto al *eje curvo de la excavación,* admitido desde CARUS por la mayoría de los autores antiguos.

El estudio de los ejes pélvicos sólo interesa desde el punto de vista de la mecánica obstétrica. Dado que el feto debe progresar por la hilera pélvica en el curso del parto y atravesar sucesivamente el estrecho superior, la excavación y el estrecho inferior, los ejes de la pelvis no deben considerarse más que como líneas de dirección seguidas por este móvil en el curso de su progresión.

Desde este punto de vista la pelvis menor puede considerarse en su conjunto como un cilindro abierto por abajo por una cúpula truncada en su porción anteroinferior según un plano de sección que pasa por el cóccix y el borde inferior de la sínfisis púbica y que corresponde por este hecho al estrecho inferior (fig. 398).

Si aceptamos esta concepción, ¿cuáles serán los ejes del estrecho superior, de la excavación y del estrecho inferior? Los dos primeros están representados por el mismo eje del cilindro y corresponden a una perpendicular trazada en el centro del plano promontopúbico, terminando en la segunda pieza del cóccix: el *eje del estrecho superior* y el *eje de la excavación* se confunden, pues, en un *eje recto,* cuya dirección está indicada por una línea ficticia que uniría en el vivo el ombligo a la segunda pieza del cóccix (FABBRI, SABATIER, BOISSARD.)

Completamente distinta es la dirección del *denominado eje del estrecho inferior;* está representada por la perpendicular trazada en el centro del plano subcoccisubpúbico por la retropulsión del cóccix, y tiende en el sujeto de pie a aproximarse a la vertical, formando con el eje precedente un ángulo muy obtuso.

En realidad (José MORALES, SABATIER) la progresión de la cabeza fetal no se efectúa exactamente según el eje que acabamos de describir, que sólo sería teórico. El eje del estrecho superior está en realidad formado por dos elipses que, reunidas por delante, divergen por detrás: una sola de estas elipses está ocupada por la cabeza en el momento de su paso *(encajamiento)* a través del estrecho superior. Al centro de cada una de estas elipses corresponde un eje, el llamado eje práctico de movimiento (figura 399), y este eje se prolonga en la excavación *tendiendo a aproximarse cada vez más al plano mediano en donde se halla el eje teórico* (fig. 398).

Siguiendo uno u otro de estos ejes tomados según su orientación primitiva a la derecha o a la izquierda, progresará la cabeza fetal hasta el momento en que, llegada al fondo de la excavación, cambie de dirección para seguir el eje único de salida o eje del estrecho inferior.

3.º Pelvimetría. — La importancia obstétrica de las diferentes dimensiones de la pelvis ha inducido en todo tiempo a los tocólogos a procurar su evaluación: se da el nombre de pelvimetría al estudio de los procedimientos empleados para ésta. Se distinguen los métodos puramente externos, que constituyen la *pelvimetría externa,* fundada en la medición de la superficie externa de la pelvis, de los métodos internos, que constituyen la *pelvimetría interna,* fundada en los datos suministrados por la exploración vaginal. A estos dos métodos ha venido a añadirse, desde hace algunos años, la exploración radiológica, que constituye la *radiopelvimetría,* de la que más adelante daremos unas nociones.

A. PELVIMETRÍA EXTERNA. — En la descripción que hemos dado de la superficie externa de la pelvis (véase pág. 367), conviene conceder importancia particular

a ciertas eminencias que constituyen los puntos de referencia principales de la pelvimetría externa. Son éstas la espina ilíaca anterior y superior, la espina ilíaca posterior e inferior, los puntos más salientes de ambas crestas ilíacas, la apófisis espinosa de la quinta vértebra lumbar y el borde superior de la sínfisis púbica, a los cuales conviene añadir la eminencia de los trocánteres, la bifurcación superior de la ranura interglútea y, por último, las dos tuberosidades isquiáticas. Reuniendo estos diferentes puntos se trazan, según BAUDELOCQUE, los diámetros externos de la pelvis, medidos por medio del compás que lleva su nombre (fig. 400).

1.° *Diámetro anteroposterior* (denominado de BAUDELOCQUE), entre la apófisis espinosa de la quinta vértebra lumbar y el vértice de la sínfisis púbica: *20 centímetros* aproximadamente en la pelvis normal.

2.° *Diámetro biespinoso anterior,* de una espina ilíaca anterosuperior a la otra: *23 a 24 centímetros.*

3.° *Diámetro bicrestal,* entre los dos puntos más salientes de las crestas ilíacas: *26 a 28 centímetros.*

4.° *Diámetro biespinoso posterior,* entre las dos espinas ilíacas posteriores y superiores: *8 a 10 centímetros.*

5.° *Diámetro bitrocantéreo,* entre las dos eminencias de los trocánteres mayores: *32 centímetros.*

FIG. 400

Pelvimetría externa. Medición del diámetro biespinoso con el compás de BAUDELOCQUE.

Aunque ya no se conceda (LITSMANN, COMMANDEUR, BAISSET) a las relaciones presentadas por estas dimensiones externas con las dimensiones internas de la pelvis la importancia que les otorgaba BAUDELOCQUE, sus variaciones no dejan de llamar la atención sobre la posibilidad y hasta la probabilidad de ciertas lesiones pélvicas importantes.

En el mismo orden de ideas se estudia la figura denominada *rombo de Michœlis.* Se obtiene reuniendo la espina iliaca posterosuperior de un lado con la apófisis espinosa de la quinta lumbar, ésta con la espina iliaca posterosuperior del lado opuesto y las espinas iliacas posteroinferiores con la bifurcación superior del pliegue interglúteo (fig. 401). Estos puntos corresponden en el vivo a fositas, que son muy fáciles de señalar mirando oblicuamente la piel. La altura del rombo, en la pelvis normal, es por término medio de 11 centímetros; la diagonal transversal de 10. Esta diagonal divide el rombo en un triángulo superior, cuya altura sería de 4 centímetros, y un triángulo inferior, cuya altura sería de 7; una disminución notable de la altura del triángulo superior permitirá presumir una proyección del sacro hacia delante y, por lo tanto, una estrechez anterosuperior de la pelvis. Asimismo, la línea que marca la altura del rombo lo divide en dos triángulos laterales: éstos son normalmente semejantes, y su acentuada asimetría indica una asimetría pélvica.

El procedimiento más corriente para la medición del diámetro transverso del estrecho inferior, el *diámetro biisquiático,* es también la pelvimetría externa. El procedimiento de VARNIER consiste en deprimir con las uñas de los dos pulgares los tegumentos que corresponden a las dos tuberosidades isquiáticas en la mujer colocada en posición obstétrica. Se mide con la cinta métrica la distancia que separa los dos pulgares y se obtiene con bastante exactitud la dimensión del biisquiático restando de la cifra obtenida un centímetro o centímetro y medio que representa el espesor de los tegumentos.

B. PELVIMETRÍA INTERNA. — Se ha renunciado para practicarla a los instrumentos preconizados por diferentes autores; el procedimiento usual consiste en medir

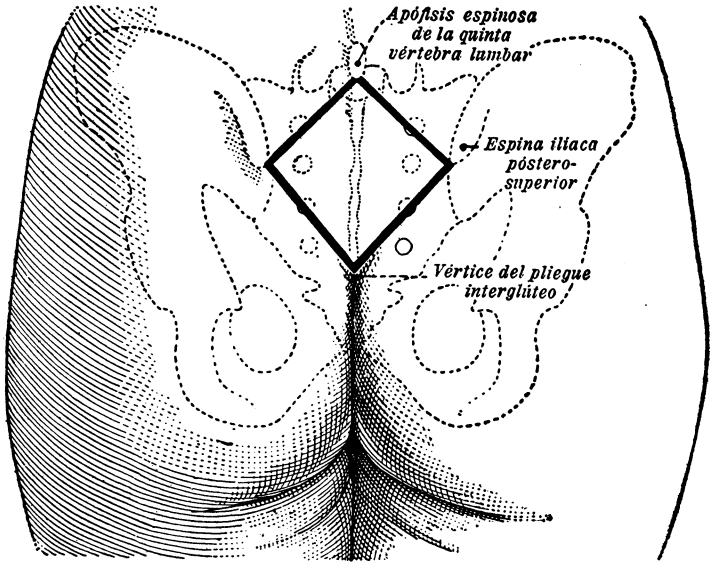

FIG. 401

Rombo de MICHELIS.

directamente, no el promontopúbico mínimo, que es inaccesible, sino el promontosubpúbico. Para ello se utiliza el tacto vaginal (fig. 402): procurando que el pulpejo del dedo medio o del índice derecho se ponga en contacto con el promontorio, se

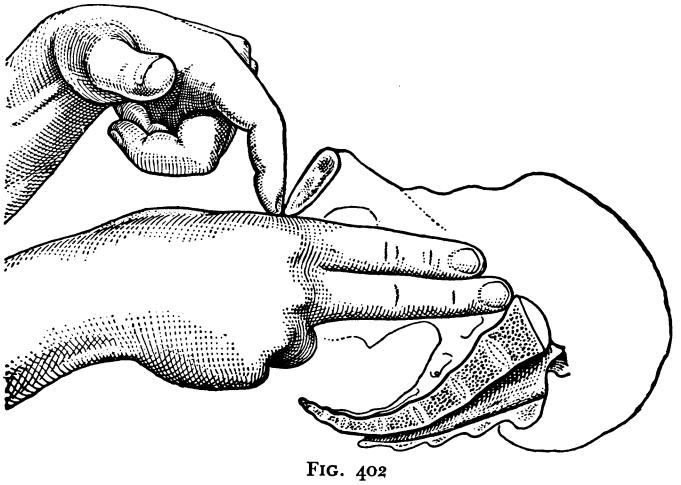

FIG. 402

Medición digital del diámetro promontosubpúbico.

eleva el borde externo del dedo índice hasta que roce el subpubis, cuyo contacto exacto marca el índice izquierdo. Es fácil medir entonces con una cinta métrica la distancia que separa el punto que marcó el índice izquierdo de la punta del dedo me-

dio o índice derecho y obtener así la dimensión del diámetro promontosubpúbico. Restando un centímetro y medio a la cifra así obtenida, se consigue la dimensión del promontopúbico mínimo. (Véase pág. 371.)

Hemos dicho que esta relación variaba según la inclinación o la altura de la sínfisis (pág. 372) y según la mayor o menor elevación del promontorio (pág. 374). A una sínfisis alta o enderezada, a un promontorio elevado, corresponde para la aplicación del valor del diámetro promontopúbico substraer una cifra mayor, que de un centímetro y medio puede pasar a dos centímetros y aun a dos y medio. La inversa se produce en el caso de disposiciones contrarias, sínfisis baja o inclinada, promontorio bajo.

El diámetro subcoccisubpúbico se mide del mismo modo, pero con muchísimas más probabilidades de error.

A estas dos mediciones, sobre todo la primera, se limita la pelvimetría interna propiamente dicha. La apreciación de las dimensiones transversales del estrecho superior, de la curva del arco anterior, de la profundidad de los senos sacroiliacos, de la forma de la excavación tanto por delante, en la cara posterior de la sínfisis, como por detrás, en la cara anterior del seno, o en los costados, a nivel de los cotilos, es cuestión de sentido clínico, pero no depende en manera alguna de una medición precisa.

C. RADIOPELVIMETRÍA. — Después del *Congreso de Moscú,* de 1897, en el que BUDIN y luego VARNIER presentaron las primeras radiografías de la pelvis tomadas de mujeres vivas, se han hecho numerosos ensayos para realizar de un modo exacto la medición de los diámetros pélvicos por medio de los rayos X (FOCHIER y FABRE, BOUCHACOURT, VARNIER; CONTREMOULINS, LÉVY y THUMIN, GUILBERT y GRIMBERT, HARET, LÉVY-SOLAL, PORTES y BLANCHE).

Recordaremos el método de FABRE, el cual, gracias a toda una serie de perfeccionamientos sucesivos, parece haber dado hasta ahora los mejores resultados y cuyo principio, según su mismo autor, es el siguiente: «Mi procedimiento consiste en radiografiar, al mismo tiempo que la región, reglas metálicas provistas de dientes de un centímetro de separación (fig. 403). Las reglas se colocan en el plano de los diámetros de la pelvis que se miden y experimentan la misma deformación que el estrecho superior. En la placa, después de revelada, el número de los dientes corresponde al de centímetros, sean cuales fueren las dimensiones de la imagen.

«Los dientes de las reglas opuestas son numerados con lápiz, y los dientes del mismo orden se reúnen por líneas rectas trazadas con lápiz en el clisé, con lo que se obtiene así un cuadriculado irregular, cuyos lados corresponden a centímetros (figura 404). Para trazar el radiograma basta reproducir sobre papel cuadriculado al centímetro la curva del estrecho, señalando los puntos en que la curva corta las líneas trazadas en el clisé.» (FABRE, *Compendio de Obstetricia.)*

Sin duda, con este método es preciso contentarse, para la apreciación exacta de la situación del promontorio, con una imagen que sólo es «probable»; pero los datos relativos a los diámetros transversos, la forma y la circunferencia del estrecho superior, en particular del arco anterior, se aproximan a una rigurosa exactitud.

Actualmente se prosiguen investigaciones en el sentido de obtener una radiopelvimetría fundada en el estudio de las intersecciones cónicas con trazados de una montea (PORTE y BLANCHE); pero los resultados hasta ahora obtenidos no parecen sensiblemente superiores a los del método de Fabre.

Recordaremos, en fin, que se ha procurado extender a la exploración del estrecho inferior, y en particular a la del arco púbico, el método radiopelvimétrico con resultados que merecen atención (COMMANDEUR y LAPINÉ).

4.° Diferencias sexuales. — La pelvis está constituida bajo el mismo tipo fundamental en ambos sexos. La de mujer, sin embargo, tiene, a causa de la función

especial que le está encomendada en el embarazo y en el parto, *caracteres propios* que permiten, en la mayoría de los casos, reconocer en un grupo de pelvis las que pertenecen a la mujer y las que corresponden al hombre (figs. 405 y 406). Podemos, como hace SAPPEY, referir estos caracteres diferenciales a los cuatro grupos siguien-

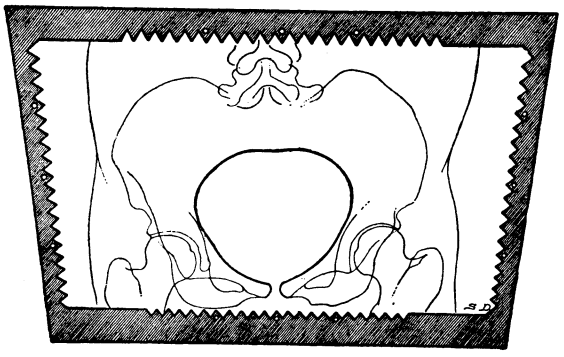

FIG. 403
Cuadro radiopelvimétrico de FABRE *(esquemática).*

tes: 1.°, al *grosor de las paredes de la pelvis;* 2.°, a sus *dimensiones;* 3.°, a su *inclinación;* 4.°, a su *configuración.*

α) *Desde el punto de vista del grosor,* la pelvis del hombre es mucho más gruesa que la de la mujer. Así como en el hombre es de constitución fuerte, maciza y sólida, en la mujer es débil, delicada y de aspecto frágil; en esta última los huesos coxales son tan delgados en el centro de las fosas iliacas, que llegan a ser trans-

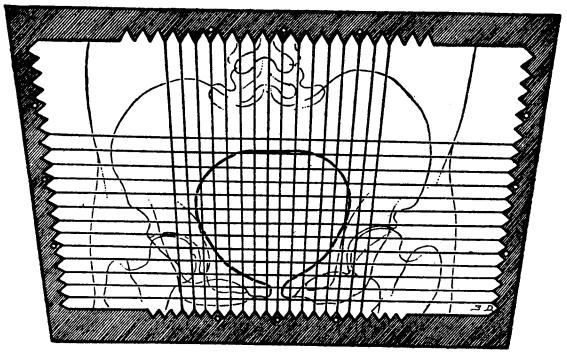

FIG. 404
Cuadro radiopelvimétrico *(esquemática).*
(Establecimiento del cuadriculado sobre el clisé.)

parentes; a veces en este sitio llegan a tener un agujero (TARNIER y CHANTREUIL). En las pelvis masculinas, las eminencias rugosas destinadas a las inserciones *musculares* están muy desarrolladas; en la pelvis femenina son mucho menos acentuadas, a veces son apenas visibles y hasta pueden dejar de existir.

β) *Respecto de sus dimensiones,* podemos resumir los caracteres distintivos de la pelvis en uno y otro sexo en las dos fórmulas siguientes: en la del hombre, las dimensiones verticales son mayores que las correspondientes de la pelvis de la mu-

jer, y en la de ésta, por el contrario, las dimensiones transversales aventajan a las correspondientes de la pelvis del hombre. Según SAPPEY, la diferencia que existe en los dos sexos entre las dimensiones transversales, o sea entre los diámetros biiliacos homólogos, es aproximadamente de 5 milímetros, y la diferencia entre las dimensiones verticales es triple. Se comprende que han de ser grandes las dificultades cuando en estas investigaciones se trate de expresar con exactitud tales proporciones. Sería para ello necesario, y esto puede declararse casi imposible, establecer un término medio entre pelvis que hayan pertenecido a sujetos de la misma talla. De todos modos, de las mediciones por nosotros verificadas resulta que las cifras dadas

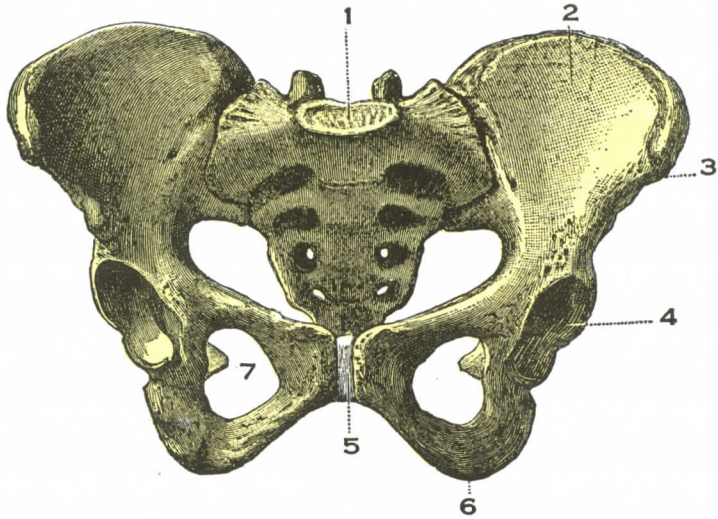

FIG. 405

Pelvis de mujer vista de frente.

1, sacro. — 2, fosa ilíaca interna. — 3, espina ilíaca anterosuperior. — 4, cavidad cotiloidea. — 5, sínfisis del pubis. — 6, isquion. — 7, agujero isquiopubiano o agujero obturador.

por SAPPEY son demasiado bajas, sobre todo por lo que respecta a las dimensiones verticales.

γ) *Respecto a la inclinación,* la pelvis de la mujer está más inclinada que la del hombre; en efecto, de las estadísticas de SAPPEY resulta que el ángulo que forma el plano del estrecho superior con la horizontal es de 58° en la mujer y tan sólo de 54° en el hombre. Ulteriores investigaciones hechas por MAYER, PROCHOWNICK y CHARPY confirman plenamente los resultados obtenidos por SAPPEY. Es de creer que el embarazo habrá tenido mucha influencia en la producción y fijación de este carácter morfológico de la pelvis. En efecto, PROCHOWNICK ha demostrado, por mediciones tomadas en el vivo, que el embarazo aumenta la inclinación pelviana de 8 a 10°. Esta variación es puramente temporal, pues después del parto, cuando el globo uterino ha recobrado sus primeras dimensiones, la pelvis se endereza tendiendo a tomar de nuevo la posición que ocupaba antes del embarazo; sin embargo, no la alcanzará del todo y se detendrá un poco más abajo; por lo tanto, como dice muy atinadamente CHARPY, de cuya opinión participamos en este punto, cada embarazo deja su huella, y por pequeña que ésta sea, acumulada en el transcurso de las generaciones, ha acabado por influir en la configuración del organismo femenino.

Otra diferencia sexual de la pelvis consiste en que el ángulo sacrovertebral es más abierto en el hombre (110°) que en la mujer (107°), cuya combadura lumbo-

sacra es, por consiguiente, más pronunciada. Esta misma diferencia se encuentra en los recién nacidos (CHARPY), lo cual demuestra que se trata aquí también de una disposición congénita transmitida por herencia.

La inclinación de la sínfisis sobre la vertical es un poco menos pronunciada en la mujer que en el hombre: es de 60° en la primera y únicamente de 55° en el segundo.

δ) *Tocante a la configuración,* la pelvis del hombre y de la mujer nos presentan notables diferencias, que resumimos en el cuadro siguiente:

PUNTOS ANATOMICOS	EN LA MUJER	EN EL HOMBRE
1.° *Fosas iliacas internas.*	Más anchas, más extensas y más inclinadas hacia fuera.	Menos anchas; más excavadas y más verticales.
2.° *Crestas iliacas.*	Menos sinuosas.	La *S* itálica más pronunciada.
3.° *Angulo sacrovertebral.*	Más pronunciado y más saliente hacia delante.	Menos pronunciado y menos saliente.
4.° *Sacro.*	Más bajo y más ancho.	Más alto y más estrecho.
5.° *Curva del sacro.*	Menos pronunciada.	Más pronunciada.
6.° *Pelvis menor.*	Más espaciosa, principalmente en sentido de su anchura.	Menos espaciosa.
7.° *Sínfisis del pubis.*	Más baja (45 mm).	Más alta (50 mm).
8.° *Pared anterior de la pelvis menor.*	Más extensa transversalmente.	Más extensa verticalmente.
9.° *Cuerpo del pubis.*	Más ancho; espinas más separadas.	Más alto; espinas más aproximadas.
10.° *Arco del pubis.*	Angulo más abierto (110°) en su parte superior.	Angulo menos abierto (70°) en su parte superior.
11.° *Ramas isquiopubianas.*	Labio interno notablemente vuelto hacia fuera.	Labio interno menos vuelto hacia fuera.
12.° *Agujeros isquiopubianos.*	Forma más bien triangular (?), ángulo interno menos abierto (70°).	Forma más bien oval (?), ángulo interno más abierto (110°).
13.° *Cavidades cotiloideas.*	Separadas la una de la otra por una distancia más considerable, y de ahí la mayor oblicuidad de los fémures.	Más aproximadas la una a la otra, de donde la oblicuidad menos pronunciada de los fémures.
14.° *Escotaduras ciáticas mayores.*	Diámetro horizontal más largo (72 milímetros).	Diámetro horizontal más corto (60 milímetros).
15.° *Estrecho inferior.*	La punta del cóccix queda por detrás del plano frontal biciático.	La punta del cóccix traspasa por delante el plano frontal biciático.
16.° *Estrecho superior.*	La relación centesimal del diámetro sacrosuprapúbico (11°) con el diámetro transverso (13,5°) es más alta = 81,4. El diámetro transverso máximo pasa por *delante* del punto donde se cruzan los diámetros oblicuos.	La relación centesimal del diámetro sacrosuprapúbico (10,4°, VERNEAU) con el diámetro transverso (13°, VERNEAU) es menos elevada = 80. El diámetro transverso máximo pasa por *detrás* del punto donde se cruzan los diámetros oblicuos.

A la secreción interna de las glándulas genitales corresponde el papel principal en el establecimiento de las diferencias sexuales entre la pelvis masculina y la pelvis femenina (FEHLING). Los experimentos de FRANZ en el carnero y una observación de KEIFFER en una pelvis de mujer ginandra confirman plenamente esta opinión. En clínica, en las mujeres con pelvis generalmente estrecha, no raquítica, denominada *justo minor,* es frecuente comprobar una falta de desarrollo concomitante de las partes blandas, debida a una aplasia de origen *genital* que alcanza todo el sistema pélvico.

5.° Desarrollo general de la pelvis, mecanismo de su evolución morfológica. De las tres grandes cavidades óseas que ofrece el esqueleto, la cavidad pélvica es, sin duda alguna, aquella cuya evolución es más tardía. La pelvis participa naturalmente del menor desarrollo de los miembros inferiores, de los que los dos hue-

sos coxales no son más que los primeros segmentos. Por una razón del mismo orden, la porción superior o abdominal de la pelvis se desarrolla más pronto que la porción inferior o cotiloidea, estando esta última más directamente en relación con los miembros.

a) *Pelvis del feto y del recién nacido.* — En el feto y en el recién nacido, las dimensiones de la pelvis son aún tan reducidas que las vísceras que más tarde contendrá no pueden alojarse en ella y se acumulan en la cavidad abdominal, cuyas paredes rechazan en todos sentidos. Morfológicamente, la pelvis del recién nacido difiere mucho de la pelvis del adulto. Sus principales caracteres son los siguientes:

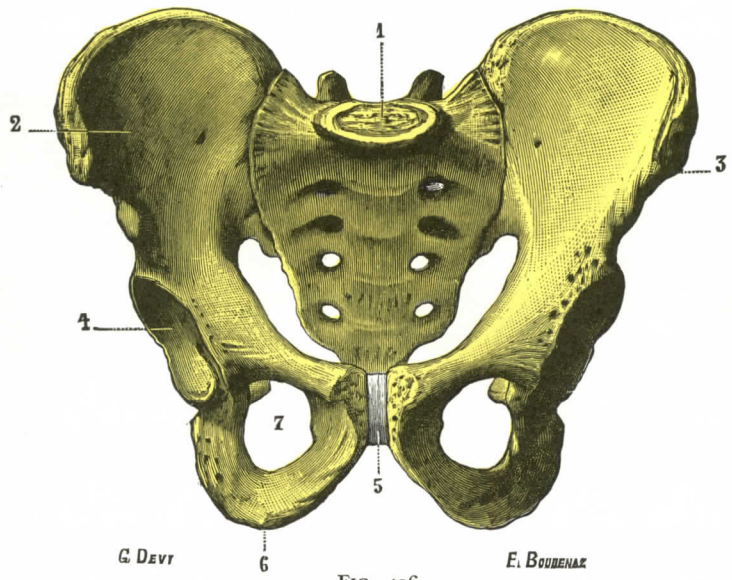

FIG. 406

Pelvis de hombre vista de frente.

1, sacro. — 2, fosa ilíaca interna. — 3, espina ilíaca anterosuperior. — 4, cavidad cotiloidea. — 5, sínfisis del pubis. — 6, isquion. — 7, agujero isquiopubiano o agujero obturador.

1.° *Por parte del sacro:*

α) Su *cara anterior* es sensiblemente rectilínea, tal vez algo convexa en el sentido vertical; en todo caso, la *curva sacra no existe.*

β) Su *base* es muy elevada en relación a los huesos iliacos y se halla muy por detrás de su plano; *no existe promontorio* en la pelvis del recién nacido (disposición que se encuentra en los antropoides).

γ) Su *dirección general* es oblicua de arriba abajo y de atrás a delante, aproximándose sensiblemente su punta al centro de la excavación.

δ) Su *estructura:* está constituida por *cinco vértebras distintas* que se soldarán de abajo arriba y de la periferia hacia el centro sólo entre los veinte y veinticinco años.

2.° *Por parte de los huesos iliacos:*

Las *alas iliacas* están apenas proyectadas hacia fuera: el plano de las fosas iliacas internas se continúa casi directamente con el de la pared lateral de la excavación (fig. 408); el relieve de las líneas innominadas está apenas bosquejado.

La *dirección general* de las paredes pélvicas es muy oblicua hacia abajo y adentro, pues los isquiones tienden a convergir hacia la parte inferior de la excavación.

Los *huesos iliacos se hallan entonces constituidos por tres piezas distintas,* isquion, pubis e ilion, separadas por zonas cartilaginosas que forman una Y en el fondo del cotilo (véase fig. 379). Su osificación no suele ser completa antes de los dieciséis años; los puntos complementarios se sueldan más tarde.

3.º *Por parte de la forma general de la pelvis:*

El *estrecho superior* presenta un contorno sensiblemente *circular,* cuyos diámetros casi iguales miden en el recién nacido 4 centímetros aproximadamente.

El *estrecho inferior* es muy exiguo a causa de la convergencia ya señalada de la punta del sacro y los dos isquiones.

La *excavación pélvica* tiene entre los dos estrechos y por la misma razón la forma de un embudo que se continúa por arriba con las paredes de la pelvis mayor.

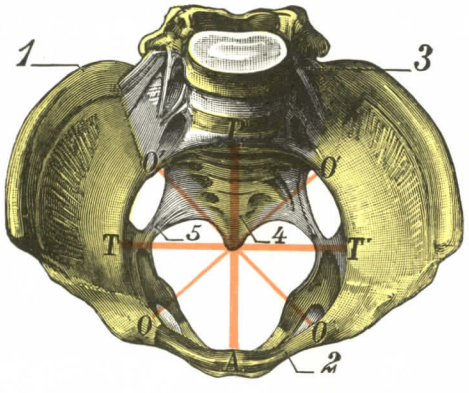

FIG. 407

Pelvis de recién nacida.

1, cresta ilíaca. — 2, pubis. — 3, últimas vértebras lumbares. — 4, sacrocóccix. — 5, ligamento sacrociático. AP, diámetro anterosuperior. — TT', diámetro transverso. — OO', diámetros oblicuos.

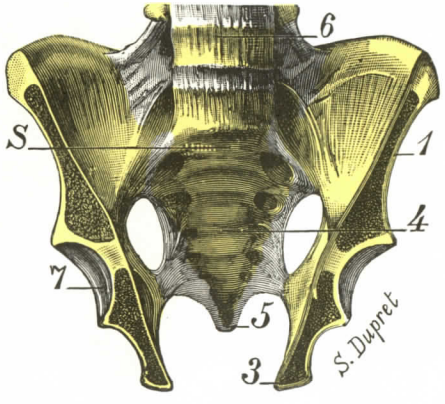

FIG. 408

Pelvis de recién nacida.

1, 'lion. — 3, isquion. — 4, sacro. — 5, cóccix. — 6, última vértebra lumbar. — 7, cavidad cotiloidea. S, promontorio.

b) *Modificaciones evolutivas que sobrevienen del nacimiento a la pubertad.* — Después del nacimiento, la configuración original de la pelvis se modifica progresivamente. Varios factores intervienen entonces para modelarla e imprimirle las formas típicas que hemos estudiado antes. Estos factores pueden reducirse esencialmente, por una parte, al desarrollo de los diversos segmentos esqueléticos, y, por otra, a una serie de acciones mecánicas.

a) *Desarrollo de los segmentos esqueléticos.* — Se comprende que, osificada tardíamente, la pelvis presenta por mucho tiempo una maleabilidad que permitirá sus cambios de forma. Sin desempeñar un papel tan fundamental como querían BREUS y ROLISKO, la soldadura más o menos tardía de los numerosos puntos complementarios que poseen sus huesos intervendrá también, por lo menos en parte, en el establecimiento de su forma adulta.

Es sabido que en ciertas condiciones la maleabilidad exagerada de los huesos de la pelvis desempeña un papel considerable en la patología de sus deformaciones; tal es el caso, bastante excepcional, de la *osteomalacia* que ataca a la pelvis en la edad adulta; el del *raquitismo,* infinitamente más frecuente, que ataca precisamente en plena transformación evolutiva y produce pelvis raquíticas, las más frecuentes y las más importantes de las pelvis viciadas.

Entre los puntos óseos cuya osificación desempeña un papel considerable en la transformación de la pelvis hay que insistir particularmente en los puntos costales

de la primera vértebra sacra que serán origen de las *alas del sacro*. Una de las formas más típicas de pelvis viciada congénitamente, la *pelvis oblicua oval de Naegelé* (véase figura 389), presenta precisamente entre sus caracteres dominantes una atrofia completa de una ala. Hasta es posible encontrar, forma aún más rara, una pelvis sin alas o con alas muy exiguas: es la *pelvis denominada oblicua oval doble* o *pelvis de Robert,* notable por la reducción de sus dimensiones transversales.

β) *Acciones mecánicas.* — Podemos reducirlas a dos grupos: el primero comprende las presiones de arriba abajo que la masa del tronco ejerce en el sacro e, inmediatamente, en las demás piezas de la pelvis; en el segundo se incluyen las presiones en sentidos contrarios ejercidas por las cabezas femorales en las partes laterales de los huesos coxales en la estación de pie y por los isquiones en la estación sentada (LITZMANN, SCHRODER, HENNIG, CHARPY).

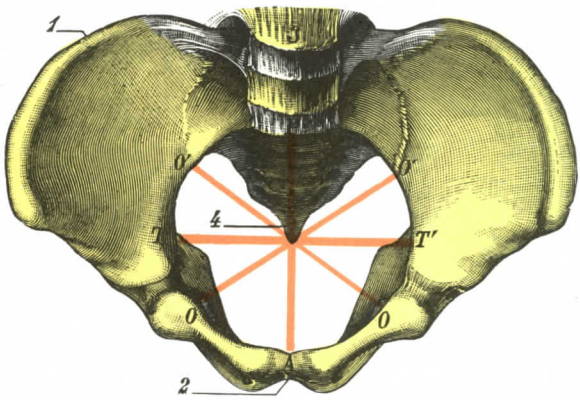

FIG. 409

Pelvis de una niña de seis años vista por arriba ($^3/_5$).

1, cresta ilíaca. — 2, pubis. — 3, últimas vértebras lumbares. — 4, sacrocóccix.

AP, diámetro anteroposterior. — TT', diámetro transverso. — OO', diámetros oblicuos.

Debemos mencionar, por último, las diferentes actitudes que se dan al niño o que éste toma naturalmente, actitudes que no dejan de repercutir efectivamente en una u otra forma sobre órganos tan maleables como los del esqueleto osteocartilaginoso.

Durante los dos primeros años de la vida extrauterina, las modificaciones evolutivas de la pelvis distan de tener la importancia de las que van a ocasionar pronto la marcha y la estación de pie. Bajo el peso de la columna vertebral, el sacro desciende y se hunde como una cuña entre ambos huesos iliacos. El cuerpo de la primera pieza sacra, que sólo está unido a las alas por cartílago, sobresale en la excavación. En cuanto a las mismas alas, sólidamente atadas a los huesos iliacos por ligamentos, no siguen el cuerpo que se bosqueja y continúan el circuito de las líneas innominadas. Otra consecuencia del descenso del sacro es el descenso del plano del estrecho superior: el ángulo de 80° que este plano formaba con la horizontal se hace menor. Además, la presión de arriba abajo tiende a aplastar la pelvis y, por este hecho, las dimensiones transversales predominan poco a poco sobre las anteroposteriores.

La curva en sentido vertical de la pared posterior de la pelvis depende de un movimiento de báscula hacia delante que ha experimentado la *base del sacrocóccix.* Este movimiento implica necesariamente la traslación hacia arriba y atrás por parte *del vértice* del sacrocóccix que, fijo por los ligamentos sacrociáticos que atraen el cóccix hacia delante en dirección a los isquiones, lo limita considerablemente. El antagonismo de las dos fuerzas que obran en este caso tiende a aproximar uno hacia el otro los dos extremos opuestos de la pared posterior de la pelvis (el promontorio y el vértice del cóccix) incurvando dicha pared. Sobre todo se establece la curva en las vértebras coccígeas y en las tres últimas vértebras sacras que no están ni enclavadas ni mantenidas por el hueso coxal. Al mismo tiempo se dibuja la curva lumbar. Este hecho es consecuencia de la actitud bípeda, cada vez más propia del niño. Para evitar las caídas y reaccionar contra las múltiples fuerzas que solicitan su cuerpo a caer hacia delante (peso de los miembros y de las vísceras torácicas, peso de las

vísceras abdominales, etc.), el niño echa el torso hacia atrás y, por este hecho, se acentúa la eminencia del promontorio que se afirma tanto más cuanto que a esta convexidad anterior del raquis se opone la concavidad anterior del sacro, que, como acabamos de ver, se excava de arriba abajo.

Por parte del pubis, a medida que las ramas horizontales y el arco se desarrollan, se ve aumentar la pequeña diferencia comprobada, en el nacimiento, entre las cavidades cotiloideas. El peso de las vísceras sobre la sínfisis y el cuerpo del pubis contribuye a inclinar estas partes hacia delante, al mismo tiempo que tiende a desunir las superficies articulares interpúbicas. Su contacto está asegurado por la contrapresión ejercida por el fémur, el cual limita, además, la inclinación de la sínfisis.

Así desaparecen progresivamente todos los caracteres de la cifosis infantil de la pelvis. El estrecho inferior se ensancha. La traslación hacia arriba y atrás de la parte inferior del sacrocóccix aumenta la longitud del diámetro coccisubpúbico. La ampliación de los otros diámetros resulta principalmente de la separación de los ísquiones: por efecto de las tracciones, directas o mediatas, que los músculos pelvitrocantéreos ejercen en estas tuberosidades, son atraídas hacia fuera y el plano de su cara interna, primitivamente oblicuo abajo y adentro, se aproxima poco a poco a la vertical.

c) *Aparición de las diferencias sexuales.* — Aunque las diferencias sexuales existen ya en el recién nacido, son muy poco acentuadas.

Hay que notar que el diámetro anteroposterior del estrecho superior, hasta la edad de ocho años, es igual al diámetro transverso o aun mayor. Sólo al llegar a los nueve años este diámetro transverso, extendiéndose bruscamente, excede cada vez más al diámetro anteroposterior, como lo demuestran las cifras siguientes obtenidas por BURNS, que nos ilustran claramente sobre la marcha del crecimiento de la pelvis desde los nueve a los dieciocho años:

Edad	Diámetro anteroposterior	Diámetro trasverso
9 años	7 centímetros	7 centímetros
10 »	8 »	8,5 »
13 »	8 »	9,5 »
14 »	9,5 »	10 »
18 »	9,75 »	11,5 »

En la pubertad, los órganos genitales, hasta entonces rudimentarios, se desarrollan para alcanzar en pocos años su estado perfecto; la pelvis sigue un desarrollo paralelo, disponiéndose maravillosamente para su nuevo papel, que es el de alojar estos órganos y protegerlos. Crece y se transforma gradualmente y en pocos años adquiere su configuración definitiva.

Indices de la pelvis. — La pelvis, como el tórax y el cráneo, se presta a numerosas mediciones, que tienen por objeto y dan por resultado representar por cifras, fácilmente comparables entre sí, sus diferentes modalidades anatómicas. De todas estas mediciones, que GARSON ha elevado a 14 y VERNEAU a 53, consignamos aquí únicamente dos: el *índice general* y el *índice anteroposterior del estrecho superior.*

a) *Indice general de la pelvis.* — El índice general de la pelvis puede definirse: la relación centesimal de la amplitud máxima de la pelvis *(anchura),* tomada a nivel de las crestas iliacas, con su altura máxima *(h),* medida desde el isquion al punto culminante de la cresta iliaca.

$$\text{Indice} = \frac{\textit{anchura} \times 100}{h}$$

De TOPINARD tomamos las siguientes cifras:

	Hombres	Mujeres
Europeos	126,3	136,9
Negros de Africa	121,3	134,2
Negros de Oceanía	122,7	129

De la inspección de este cuadro resulta: 1.º, que la pelvis se ensancha al pasar de las razas negras a las europeas; 2.º, que en todas las razas, la pelvis de la mujer es más ancha que la del hombre.

b) *Indice anteroposterior del estrecho superior.* — El segundo índice, el índice anteroposterior del estrecho superior, es también la relación centesimal del diámetro sacrosuprapúbico *(d. s. s. p.)* con la amplitud máxima *(anchura)* de la circunferencia superior de la pelvis.

$$\text{Indice} = \frac{d.s.s.p. \times 100}{anchura}$$

El siguiente cuadro nos pone de manifiesto algunos de estos índices en los europeos, en los negros de Africa y en los de Nueva Caledonia:

	Hombres	Mujeres
Europeos	80	79
Negros de Africa	89	81
Neocaledonios	91	89

De este cuadro se desprenden las dos fórmulas siguientes: 1.º, el diámetro anteroposterior o coccipúbico es, relativamente a las dimensiones transversales de la pelvis, más corto en la mujer que en el hombre; 2.º, además, está más desarrollado en las razas negras que en las europeas, siempre en relación con el diámetro transverso. Estas conclusiones confirman plenamente las del cuadro precedente.

2. Hueso del muslo o fémur

El fémur (figs. 410, 411 y 412) es un hueso largo, par y asimétrico, que constituye por sí solo el esqueleto del segundo segmento del miembro pélvico. En esto se parece al húmero, del cual es el homotipo y con el cual presenta, tanto en sus detalles como en su conjunto, analogías fáciles de establecer.

Considerado en un esqueleto en posición vertical, el fémur *se dirige oblicuamente* de arriba abajo y de fuera a dentro, de modo que los dos fémures, muy aproximados entre sí en su extremo inferior, están separados en el superior por toda la distancia que existe entre las dos cavidades cotiloideas. Si llamamos *eje anatómico* del fémur a la línea recta que se extiende desde el punto medio de la escotadura intercondílea hasta el borde superior del trocánter mayor, y *eje mecánico* a la vertical que pasa por el centro de rotación de la cabeza femoral, vemos que estos dos ejes no son paralelos, sino que, aproximándose entre sí, forman un ángulo de 8 ó 9°. La oblicuidad del fémur es siempre más acentuada en la mujer que en el hombre, y esto depende de la conformación de su pelvis; en efecto, en líneas precedentes hemos visto que las dimensiones de la pelvis (y por consiguiente la separación de las dos cavidades cotiloideas) eran mayores en el sexo femenino. Por otra parte, el cuerpo del hueso está *curvado* sobre sí mismo, por lo que presenta la forma de un arco cuya concavidad mira hacia atrás (fig. 412).

Por último, el fémur presenta una ligera *torsión* sobre su eje vertical, que hace que el plano transversal de su extremo superior no sea enteramente paralelo al plano transversal de su extremo inferior, sino que forma con este último un ángulo agudo abierto hacia dentro.

Como todos los huesos largos, el fémur ofrece a nuestra consideración un cuerpo y dos extremidades, una superior y la otra inferior.

1.º Cuerpo. — El cuerpo del fémur es prismático triangular, y por consiguiente hemos de considerar en él *tres caras* y *tres bordes:*

A. CARAS. — De las tres caras, una es *anterior* y las otras dos son *laterales.*

a) *Cara anterior.* — La cara anterior, lisa y más bien convexa que plana, está cubierta, en sus tres cuartos superiores, por el músculo crural o parte profunda del cuádriceps, al cual presta inserción. Más abajo del músculo crural, esta cara presta también inserción al músculo subcrural o tensor de la sinovial de la rodilla.

b) *Cara externa y cara interna.* — La cara externa y la cara interna son una y otra convexas y lisas; bastante anchas en sus dos tercios superiores, se estrechan y terminan en punta en su extremidad inferior, a consecuencia de la bifurcación del borde posterior del hueso y de la formación del *triángulo poplíteo.* Cada una de las dos caras interna y externa está en relación con una de las porciones laterales del cuádriceps, la cara externa con el vasto externo y la cara interna con el vasto interno; pero, en toda su extensión, las fibras musculares se limitan a cubrir el hueso sin tomar inserción en él. El músculo crural, por el contrario, cubre ligeramente las dos precitadas caras y se inserta en ellas, principalmente en la externa. Frecuentemente en el tercio medio de esta cara externa, y cerca de la línea áspera, se ve una depresión longitudinal poco profunda, pero bastante extensa, que corresponde justamente a las inserciones que los manojos más externos del músculo toman en esta región del cuerpo del hueso.

B. Bordes. — Los tres bordes del fémur se distinguen en *posterior, interno* y *externo.*

a) *Bordes interno y externo.* — De estos tres bordes, el *interno* y el *externo* están muy poco marcados; resulta de ello que las tres caras arriba descritas no tienen por los lados límites bien circunscritos.

b) *Borde posterior.* — No sucede lo mismo por atrás, en donde el *borde posterior,* grueso, saliente y rugoso, separa perfectamente la cara externa de la cara interna. Este borde se conoce con el nombre especial de *línea áspera del fémur.* Su labio externo sirve de punto de inserción al vasto externo y su labio interno presta inserción al vasto interno. En su intersticio se insertan sucesivamente, de arriba abajo, los tres músculos aductores del muslo y además la porción corta del bíceps.

Simple en su parte media, la línea áspera se divide, en sus dos extremidades, en múltiples ramas. *Por abajo,* se bifurca y las dos ramas resultantes siguen un trayecto sumamente divergente, para ir a parar cada una de ellas a las dos eminencias o *cóndilos* de la extremidad inferior del hueso. En su separación interceptan una extensa superficie triangular de base inferior, conocida con el nombre de *espacio poplíteo* o *triángulo poplíteo* (fig. 411, 13). De las dos ramas de bifurcación de la línea áspera, la externa es siempre más marcada que la interna; esta última está generalmente interrumpida, en su parte media, por el paso de la arteria femoral al convertirse en arteria poplítea. *Por arriba,* la línea áspera se divide en tres ramas (trifurcación) igualmente divergentes; la rama externa, que es siempre la más marcada, se dirige hacia arriba, hacia el trocánter mayor, y presta inserción al glúteo mayor; es la *rama glútea* o *cresta del glúteo mayor* (fig. 411, 4); la rama media, situada por dentro de la precedente, se dirige hacia el trocánter menor y presta inserción al músculo pectíneo: es la *rama pectínea* o *cresta del pectíneo* (fig. 411, 4'); la rama interna, inclinándose todavía más hacia dentro, viene a terminar en la parte anterior e inferior del cuello, y en ella se inserta en parte el vasto interno del cuádriceps crural: es la *cresta del vasto interno* (fig. 411, 4''). En la línea áspera y en un punto próximo a su división superior se encuentra el *agujero nutricio del fémur* (fig. 411, 5). Se dirige oblicuamente de abajo arriba, y, por consiguiente, hacia el extremo superior del hueso.

2.° **Extremo superior.** — Como extremo similar del húmero encontramos en esta extremidad del fémur: 1.°, la *cabeza articular;* 2.°, el *cuello anatómico;* 3.°, el *cuello quirúrgico;* 4.°, entre los dos cuellos, dos tuberosidades voluminosas que se designan con los nombres de *trocánter mayor* y *trocánter menor:*

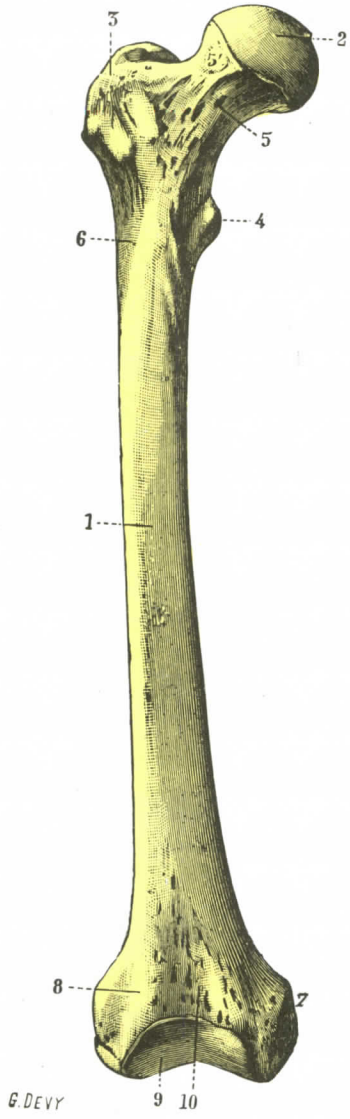

FIG. 410

Fémur visto por delante.

1, cuerpo. — 2, cabeza. — 3, trocánter mayor. — 4, trocánter menor. — 5, cuello anatómico, con 5', impresión rugosa situada en su cara anterior. — 6, cuello quirúrgico. — 7, cóndilo interno. — 8, cóndilo externo. — 9, polea. — 10, hueco supratroclear.

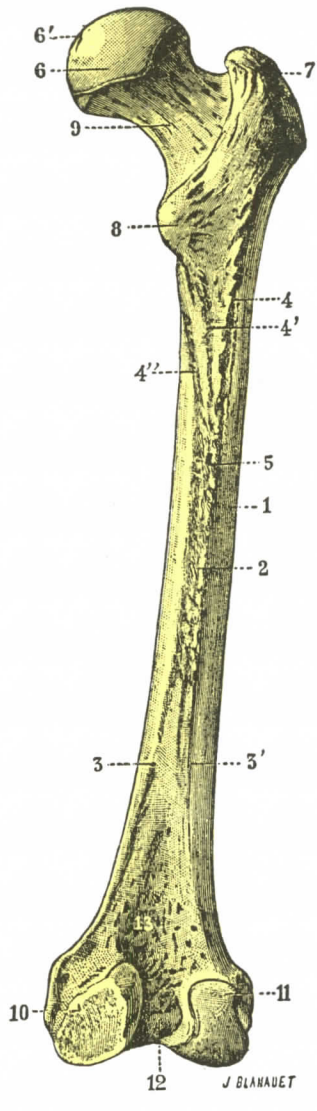

FIG. 411

Fémur visto por detrás.

1, cuerpo. — 2, borde posterior o línea áspera. — 3, 3', sus ramas de bifurcación inferiores. — 4, su rama de trifurcación superior externa o glútea. — 4', su rama de trifurcación media o pectínea. — 4'', su rama de trifurcación interna o cresta del vasto interno. — 5, agujero nutricio. — 6, cabeza del fémur, con 6', la fosilla de inserción del ligamento redondo. — 7, trocánter mayor. — 8, trocánter menor. — 9, cuello anatómico. — 10, cóndilo interno. — 11, cóndilo externo. — 12, escotadura intercondílea. — 13, espacio poplíteo.

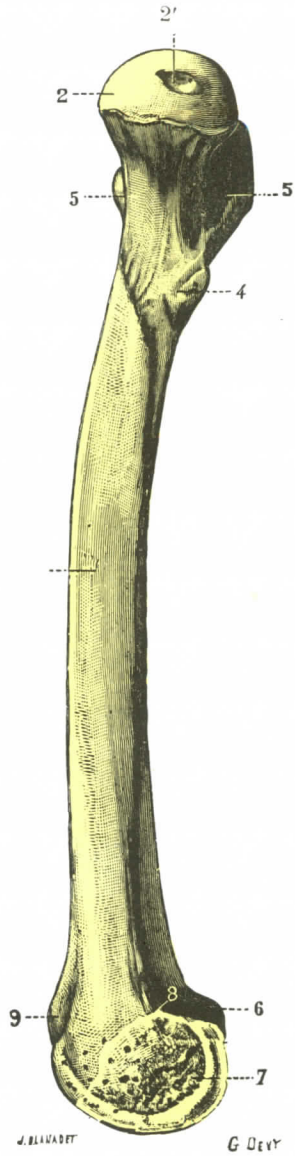

FIG. 412

Fémur visto por su cara interna para evidenciar su incurvación anterosuperior.

1, cuerpo. — 2, cabeza, con 2', fosilla de inserción del ligamento redondo. — 3, trocánter mayor. — 4, trocánter menor. — 5, cuello anatómico. — 6, cóndilo externo. — 7, cóndilo interno, con 8, tubérculo del aductor mayor. — 9, hueco supratroclear.

A. CABEZA. — La cabeza del fémur, regularmente redondeada, representa aproximadamente los dos tercios de una esfera. Mira hacia arriba, adentro y un poco adelante. Su superficie libre, incrustada de cartílago articular, está circunscrita por fuera por dos o tres líneas curvas de circunferencia diferente. Un poco por debajo y detrás de su centro, esta cabeza tiene una depresión rugosa, llamada *fosilla del ligamento redondo,* destinada, como su nombre indica, a la inserción del ligamento redondo de la articulación coxofemoral. En esta fosita se ven ordinariamente cinco o seis orificios vasculares, siempre muy variables por su situación y dimensiones.

B. CUELLO ANATÓMICO. — El cuello anatómico, o más simplemente el *cuello del fémur,* sostiene la cabeza y la une a los trocánteres. Mientras que en el húmero el

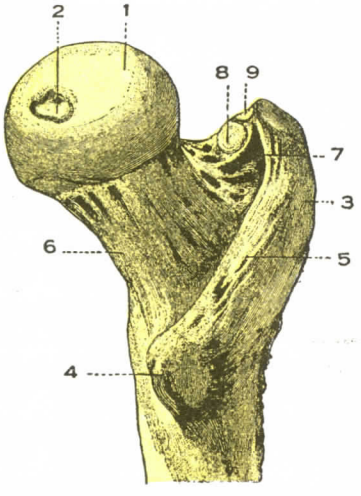

FIG. 413

Extremidad superior del fémur vista por su parte posterointerna.

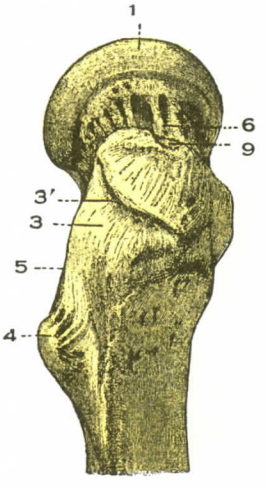

FIG. 414

Extremidad superior del fémur vista por su parte externa.

1, cabeza. — 2, fosita de inserción del ligamento redondo. — 3, trocánter mayor, con 3', cresta de glúteo mediano. — 4, trocánter menor. — 5, cresta intertrocantérea superior. — 6, cuello anatómico. — 7, cavidad digital. — 8, fosita de inserción del obturador interno. — 9, fosita de inserción del piramidal.

cuello está muy poco desarrollado, y hasta puede decirse que es puramente teórico, en el fémur tiene un desarrollo considerable. Por su configuración exterior, tiene la forma de un cilindro sumamente aplanado de delante atrás. Su eje mayor, que representa su *longitud,* lleva una dirección oblicua de arriba abajo y de dentro a fuera: mide de 35 a 45 milímetros de longitud y forma con el eje del cuerpo del hueso un ángulo de 130°. Su diámetro vertical, que representa su *altura,* es ligeramente oblicuo hacia abajo y atrás, de lo cual resulta que la cara anterior del cuello mira un poco hacia abajo y su cara posterior un poco hacia arriba.

Considéranse en el cuello anatómico *dos caras, dos bordes* y *dos extremos:*

a) *Caras.* — De las dos caras, una es *anterior* y la otra *posterior.*

α) La *cara anterior,* casi plana, corresponde en toda su extensión al ligamento capsular de la articulación de la cadera. A menudo se encuentra en su parte superior e interna, en un punto siempre próximo a la circunferencia de la cabeza, una pequeña superficie oval, rugosa y de contornos no bien circunscritos. Esta carilla, sobre la cual BERTEAUX llamó la atención en 1891, en estado fresco está cubierta de una capa de cartílago. Sus relaciones con la cabeza femoral son variables; unas veces está separada de ella por una zona estrecha, desprovista de revestimiento cartilaginoso, y otras veces,

por el contrario, se continúa con ella sin línea de demarcación. Por lo que respecta a su significación morfológica, nos nos parece todavía bien dilucidada.

β) La *cara posterior* del cuello, convexa en sentido transversal, únicamente está cubierta por la cápsula en sus dos tercios internos.

b) *Bordes.* — De los bordes, uno es *superior* y el otro *inferior.*

α) El *borde superior,* relativamente muy corto, se extiende casi horizontalmente de la cabeza al trocánter mayor.

β) El *borde inferior,* mucho más largo, se dirige oblicuamente de arriba abajo y de dentro a fuera y se continúa con la diáfisis, formando, al convergir con ésta, un ángulo muy variable.

Estos dos bordes son en extremo convexos de delante atrás y, por el contrario, cóncavos en el sentido de su dirección.

c) *Extremos.* — Los dos extremos del cuello se distinguen en *interno* y *externo.*

α) El *extremo interno* se ensancha para sostener la cabeza; su contorno está acribillado de gruesos orificios vasculares, muy numerosos sobre todo en su parte superior.

β) El *extremo externo,* mucho más voluminoso, se confunde en parte con la masa de los trocánteres y en parte con el cuerpo del hueso. Su contorno está limitado: 1.°, *por arriba,* por el borde superior del trocánter mayor y por la cara interna de esta eminencia ósea; 2.°, *por delante,* por una línea rugosa, la *línea oblicua del fémur (línea intertrocantérea anterior* de algunos autores), la cual, partiendo del ángulo superior y anterior del trocánter mayor, se dirige oblicuamente hacia abajo y adentro en sentido del trocánter menor, viniendo a confundirse por delante y debajo de esta última eminencia ósea con la rama interna de la línea áspera; en esta línea rugosa se fija la parte anterior de la cápsula articular de la cadera (véase ARTROLOGÍA); 3.°, *por detrás,* por una cresta saliente, la *cresta intertrocantérea posterior,* la cual, como indica su nombre, une entre sí los dos trocánteres y presta inserción, por su parte media, a los manojos más elevados del músculo cuadrado crural; 4.°, *por abajo,* los límites del cuello son puramente ficticios; en efecto, se confunden, sin ninguna línea de demarcación, con la cara interna del cuerpo del hueso.

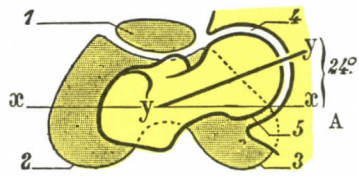

FIG. 415

Angulo de declinación del cuello femoral.

(El esqueleto es visto en proyección: el extremo inferior del fémur y la rótula, en trazos finos; el extremo superior [cabeza y cuello] y la cavidad cotiloidea, en trazos gruesos.)

1, rótula. — 2, cóndilo externo. — 3, cóndilo interno. — 4, cavidad cotiloidea. — 5, cabeza y cuello femorales.

xx, eje bicondíleo o eje transversal del extremo inferior del fémur. — *yy*, eje de la cabeza y del cuello del fémur. El ángulo formado entre estos dos ejes es el ángulo de declinación.

α) *Angulo de inclinación.* — El ángulo que forma el cuello del fémur con el cuerpo del hueso, minuciosamente estudiado por RODET y por CHARPY, es, por término medio, de 138° (ROCHET), de 127° (CHARPY). Generalmente se admite que este ángulo es menor en la mujer que en el hombre, y también más pequeño en el viejo que en el adulto. Las medidas tomadas por CHARPY no parecen demostrar esta doble aserción, pues encuentra que este ángulo es en la mujer igual que en el hombre y en el viejo igual que en el adulto. Por el contrario, las diferencias individuales son enormes, pues independientemente de toda influencia patológica, puede existir una diferencia de 23° y hasta 25°. Por último, hemos de dejar consignado que en el niño este ángulo aparece 2° mayor que en el adulto.

β) *Angulo de declinación.* — Si se proyecta el extremo superior del hueso sobre su extremo inferior, se comprueba que el eje del cuello forma con el eje transversal que pasa por los dos cóndilos del fémur un ángulo abierto hacia dentro y adelante. Es el *ángulo de declinación* o de torsión (fig. 415).

C. TROCÁNTER MAYOR. — El trocánter mayor es una eminencia cuadrilátera situada por fuera del cuello, en la dirección del cuerpo del hueso; se le consideran *dos caras* y *cuatro bordes:*

a) *Caras.* — De las dos caras, una mira hacia fuera y la otra hacia dentro.

α) La *cara externa* (fig. 414), convexa, está atravesada diagonalmente por una línea rugosa que se dirige oblicuamente hacia abajo y adelante; esta línea presta inserción al glúteo mediano, y por esto la llamaremos *cresta del glúteo mediano.* Por encima de ella se encuentra una pequeña superficie plana, ocupada en estado fresco por una bolsa serosa, destinada a favorecer el deslizamiento del tendón del glúteo mediano. Por debajo de ella existe otra superficie, mucho mayor, en la que se aloja la bolsa serosa del glúteo mayor.

β) La *cara interna* del trocánter mayor (fig. 413) se confunde casi en su totalidad con la extremidad externa del cuello. Sin embargo, se desprende de ésta en su parte posterior y en este sitio presenta una depresión profunda, conocida con el nombre de *cavidad digital del trocánter mayor;* en esta cavidad se insertan: el obturador externo, el obturador interno y los dos géminos. El primero de estos músculos se inserta en el fondo de la cavidad digital, y los otros tres, por un tendón común, en la parte superior de esta cavidad.

b) *Bordes.* — Los cuatro bordes del trocánter mayor se distinguen en superior, inferior, anterior y posterior. El *borde superior,* casi horizontal, presenta en su parte media una pequeña carilla, redonda u oval (fig. 414, 9), para la inserción del piramidal. El *borde inferior* se continúa con el cuerpo del hueso; está marcado exteriormente por una cresta rugosa, de dirección ligeramente oblicua, en la cual vienen a fijarse algunos de los manojos del vasto externo: es la *cresta del vasto externo.* El *borde posterior,* perfectamente marcado por arriba, en donde constituye el límite posterior de la cavidad digital, se presenta menos limpio en su parte inferior, en donde presta inserción a los manojos superiores del músculo cuadrado crural. El *borde anterior,* muy grueso y de forma rectangular, alcanza casi las dimensiones de una verdadera cara: está ocupado por las rugosidades de inserción del glúteo menor, huellas que por su extremidad superior alcanzan en parte el borde superior.

D. TROCÁNTER MENOR. — El trocánter menor es un grueso tubérculo o mamelón situado en la parte posterior e inferior del cuello; presta inserción al músculo psoasiliaco. De la base del trocánter menor parten, en forma de radios, tres líneas divergentes, conocidas ya, que podemos considerar como sus *raíces* y son: por arriba y adentro, el borde inferior del cuello; por arriba y atrás, la cresta intertrocantérea posterior; por abajo, la rama de división media de la línea áspera o cresta femoral del pectíneo. Por delante, el trocánter menor está separado de la línea intertrocantérea anterior por una depresión poco profunda y más o menos rugosa, en la cual se inserta el manojo del ligamento iliofemoral (v. ARTROLOGÍA).

E. CUELLO QUIRÚRGICO. — Aquí, como en el húmero, se llama *cuello quirúrgico* a la porción del fémur que une el cuerpo del hueso a su extremo superior y corresponde inmediatamente por debajo de los trocánteres.

3.º Extremo inferior. — El fémur, en su extremo inferior, se ensancha simultáneamente en sentido transversal y en sentido anteroposterior, formando así una masa voluminosa, de forma irregularmente cúbica, que mide por término medio de 60 a 65 milímetros de anchura por 50 a 55 milímetros de espesor. Además, se curva ligeramente de delante atrás, de modo que el eje longitudinal del cuerpo del hueso, prolongado hacia abajo, dividirá el extremo inferior en dos porciones muy desiguales, siendo siempre la porción posterior mucho más grande que la anterior.

Visto por delante, el extremo inferior del fémur presenta ante todo una superficie articular en forma de polea, llamada *tróclea femoral:* está formada, como todas las trócleas, por dos carillas laterales, que se inclinan la una hacia la otra, con-

vergiendo en un surco anteroposterior o *garganta de la tróclea*. De estas dos carillas, la externa es mucho más extensa que la interna. En la parte inferior del hueso, las dos carillas, hasta entonces contiguas, se separan una de otra, y la garganta de la polea, dejando entonces de existir, es remplazada por una ancha escotadura (figura 418, 4). Esta escotadura, junto con la garganta de la polea de que es continuación, divide el extremo inferior del fémur en dos porciones laterales llamadas *cóndilos;* por esto lleva también el nombre de *escotadura* o *fosa intercondílea.*

Los dos cóndilos se distinguen en *interno* y *externo.* El cóndilo interno es menos grueso que el cóndilo externo, pero sobresale mucho más hacia dentro que el cóndilo externo hacia fuera; en efecto, este último apenas se separa de la dirección

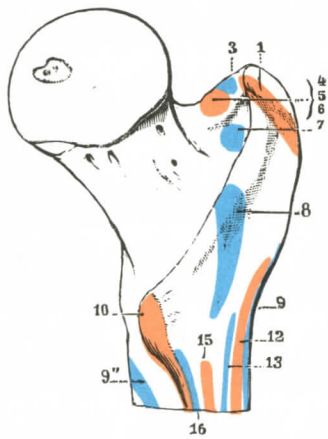

FIG. 416

Extremo superior del fémur, parte postero-interna, con las inserciones musculares.

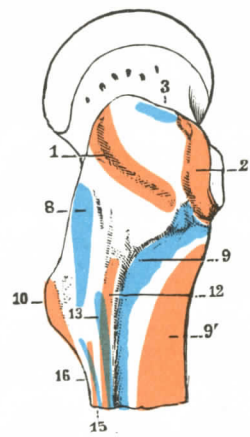

FIG. 417

Extremo superior del fémur, parte externa, con las inserciones musculares.

(Para la significación de las cifras, véase la explicación de las figs. 423, 424 y 425 y el cuadro de las inserciones musculares del fémur, pág. 403.)

del cuerpo del hueso (fig. 410). Por otra parte, el cóndilo externo, considerado en un fémur en posición vertical, desciende menos que el interno, resultando de ello que si se colocan los dos cóndilos sobre un mismo plano horizontal, el fémur toma una dirección oblicua hacia arriba y afuera. Esto es lo que sucede en el esqueleto armado, en el cual los cóndilos descansan sobre el extremo superior de la tibia, que tiene una dirección casi horizontal.

Considéranse en cada cóndilo seis caras: 1.°, *cara superior,* que forma cuerpo con el hueso; 2.°, *cara inferior, cara anterior* y *cara posterior,* estas tres últimas articulares y dispuestas en semicírculo, para rodar sobre la tibia; 3.°, *cara media* (con relación al eje del fémur), que forma parte del espacio intercondíleo y presta inserción a los ligamentos cruzados; estos dos ligamentos producen impresiones, de ordinario muy acentuadas, siendo principalmente visible la del ligamento posterior en la parte anterior de la cara media del cóndilo externo; 4.° y último, *cara lateral* o *cutánea,* que es relativamente superficial y se nota de modo patente debajo de los tegumentos.

Esta última cara, la cara lateral, es muy diferente según se la considere en el cóndilo interno o en el cóndilo externo. En la *cara lateral del cóndilo interno* encontramos, en la parte media, una gruesa eminencia mal circunscrita llamada *tuberosidad interna,* que presta inserción al ligamento lateral interno de la articulación de la rodilla. Por encima y un poco por detrás de esta tuberosidad, se levanta un tubérculo de forma piramidal, llamado *tubérculo del aductor mayor:* hállase éste situado (fi-

gura 412, 8) en la terminación de la rama de bifurcación interna de la línea áspera y presta inserción, como se desprende de su nombre, al manojo inferior del músculo aductor mayor. Por detrás y debajo del tubérculo del aductor mayor se encuentra una pequeña excavación para la inserción, del músculo gemelo interno. La *cara lateral del cóndilo externo* presenta también (figura 419), en un punto más próximo a su extremidad posterior que a su extremidad anterior, una fuerte eminencia, conocida con el nombre de *tuberosidad externa* (1), para la inserción del ligamento lateral externo de la articulación de la rodilla. Inmediatamente por detrás de esta tuberosidad se encuentran dos excavaciones muy distintas y superpuestas: la superior (3) presta inserción al gemelo externo, y la inferior (4), mucho más grande, casi siempre tiene la forma de un profundo canal, oblicuo hacia abajo y adelante, y presta inserción al poplíteo.

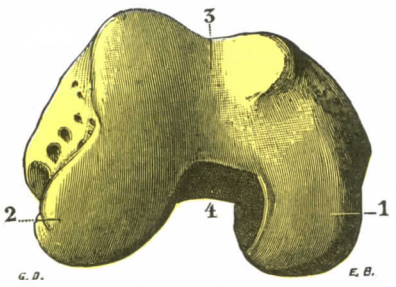

FIG. 418

Cóndilos del fémur vistos por su cara inferior.

1, cóndilo interno. — 2, cóndilo externo. — 3, garganta de la polea femoral. — 4, escotadura intercondílea.

En el extremo inferior del fémur hemos de considerar también las dos regiones siguientes: 1.° *Por delante* se encuentra, por encima de la tróclea, una superficie ligeramente excavada, llamada *hueco supratroclear* (fig. 412, 9), en el cual viene a alojarse la rótula en los movimientos de extensión de la pierna sobre el muslo. 2.° *Por detrás* y por encima de la escotadura intercondílea se extiende la porción más ancha del *espacio poplíteo* (fig. 411, 13), el cual está formado, como ya hemos dicho más arriba, por la separación de las dos ramas de bifurcación de la línea áspera. En la parte inferointerna de este triángulo poplíteo, a unos 15 milímetros por encima del borde externo del cóndilo interno, se ve con bastante frecuencia, pero no siempre, una pequeña eminencia rugosa y prolongada en sentido vertical, el *tubérculo supracondíleo interno* de GRUBER, en el cual se insertan los fascículos medios del músculo gemelo interno. Enfrente de éste, un poco por encima del cóndilo externo, se encuentra a veces una eminencia análoga, el *tubérculo supracondíleo externo,* que, como el precedente, presta inserción a algunos manojos del músculo gemelo externo. Pero este tubérculo externo es mucho menos marcado y mucho menos frecuente que el interno, tanto, que en 60 fémures que hemos examinado respecto de este punto, sólo lo hemos hallado tres veces, mientras que el tubérculo interno existía, en diversos grados de desarrollo, 45 veces, o sea en la proporción de 75 por 100. El hueco supratroclear, la porción inferior del triángulo poplíteo, la escotadura intercondílea y las caras laterales de los cóndilos están acribillados de orificios vasculares, algunos de ellos de considerables dimensiones.

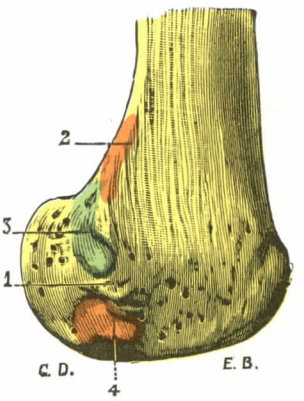

FIG. 419

Cóndilo externo del fémur visto por fuera.

1, tuberosidad externa para el ligamento lateral externo. — 2, superficie de inserción del plantar delgado. — 3, fosita para el gemelo externo. — 4, fosita para el poplíteo.

4.° Conformación interior y arquitectura. — La estructura general del fémur es la de todos los huesos largos.

A. CUERPO O DIÁFISIS. — El *cuerpo* o *diáfisis,* exclusivamente formado de tejido compacto, tiene en su parte central un conducto medular, que se extiende desde el cuarto inferior del hueso al trocánter mayor.

B. EXTREMOS O EPÍFISIS. — Los extremos o epífisis están formados por masas de tejido esponjoso cubiertas de una capa más o menos gruesa de tejido compacto. En ellas, como en todas las demás epífisis, la dirección de las trabéculas óseas no es arbitraria, sino que, por el contrario, está siempre admirablemente dispuesta para luchar contra las presiones o las tracciones exteriores. Aquí sobre todo es donde

FIG. 420

Sección longitudinal y frontal del extremo superior del fémur derecho de un hombre de treinta y un años (según WOLFF).

(La sección pasa por la unión del tercio posterior y el tercio medio. En su parte inferior corta la parte posterior de la extremidad superior del conducto medular.)

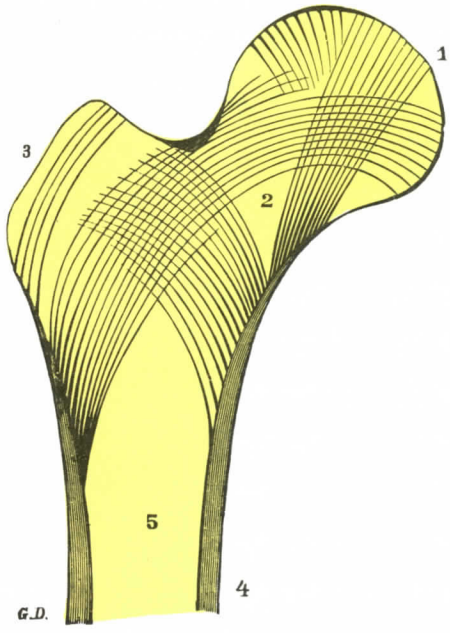

FIG. 421

Figura esquemática para demostrar la arquitectura del extremo superior del fémur (según MEYER).

1, cabeza del fémur. — 2, cuello. — 3, trocánter mayor. — 4, diáfisis. — 5, conducto medular.

puede repetirse con JULIUS WOLFF que el *hueso normal tiene una estructura determinada por su función.* Veamos, ante todo, la epífisis superior.

a) *Epífisis superior.* — Si la examinamos en un corte frontal (fig. 420), observamos en primer lugar la existencia, hacia dentro y hacia fuera, de dos láminas de tejido compacto, que no son más que las prolongaciones de la diáfisis y que, por esta razón, las denominaremos *lámina diafisaria interna* y *lámina diafisaria externa.* Relativamente gruesas por abajo a nivel del cuello quirúrgico, estas dos láminas se adelgazan gradualmente, elevándose la primera hacia la cabeza femoral y la segunda hacia el trocánter mayor. Como puede verse en la figura 420, en la parte superior del cuello y alrededor de la cabeza se hallan reducidas a una lámina muy delgada.

De la cara axil de estas dos láminas diafisarias salen las trabéculas constitutivas del tejido esponjoso de la epífisis, para tomar luego direcciones variables. Estudiaremos sucesivamente las de la lámina interna y las de la lámina externa:

Las trabéculas óseas que *nacen de la lámina diafisaria interna* se dividen en dos grupos: inferiores y superiores. Las *trabéculas inferiores* nacen del punto en que la lámina diafisaria se encorva hacia dentro para convertirse en borde inferior del cuello. Desde allí se dirigen oblicuamente hacia arriba y afuera, describiendo una ligera curva de concavidad inferoexterna, llegan al trocánter mayor y terminan en éste. Son las trabéculas trocantéreas, cuyo conjunto constituye el *fascículo trocantéreo*. Las *trabéculas superiores* nacen también del borde inferior del cuello, pero encima de las precedentes. Luego, dirigiéndose hacia arriba y un poco hacia adentro, van a terminar en la parte media de la superficie articular de la cabeza. Son las fibras cefálicas; designaremos con el nombre de *fascículo cefálico* el que forman en su conjunto.

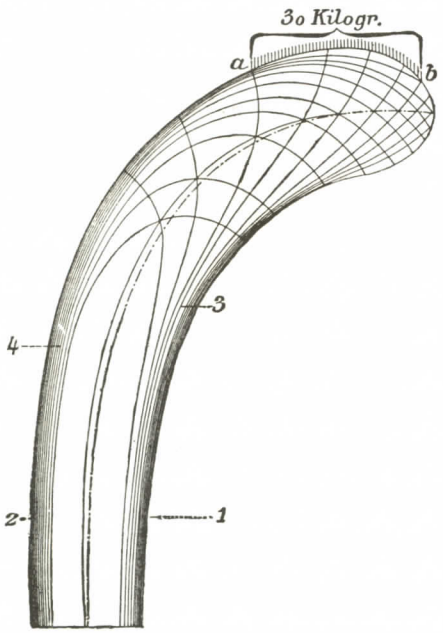

FIG. 422

La grúa de CULMANN; construcción de las líneas de fuerza de tracciones y de presiones.

1, lado interno. — 2, lado externo. — 3, sistema interno de las líneas de fuerza (fuerzas de presión). — 4, sistema externo de las líneas de fuerza (fuerzas de tracción).

a, *b*, parte superior de la grúa a nivel de la cual se ejerce una presión vertical de 30 kilogramos.

Las trabéculas óseas que *nacen de la lámina diafisaria externa* (prescindiendo de algunas poco importantes que, dirigidas verticalmente, ocupan el lado izquierdo del trocánter mayor), nacen por debajo del trocánter para dirigirse oblicuamente hacia arriba y adentro y terminar en la superficie articular de la cabeza, un poco por debajo de la fosita del ligamento redondo. Cada una de ellas describe una larga curva de concavidad inferointerna, y su conjunto constituye un ancho y voluminoso fascículo dispuesto en arco, el *fascículo arciforme* de GALLOIS y BOSQUETTE. Estas fibras arciformes, durante su trayecto, cruzan sucesivamente, bajo un ángulo medio de 45°, las trabéculas que proceden de la lámina diafisaria interna (primero el *fascículo trocantéreo* y luego el *fascículo cefálico)*, formando con estos últimos una especie de ojivas, notables a veces por su regularidad. Digamos de paso que las primeras ojivas, o sea las más inferiores, forman la extremidad superior del conducto medular.

CULMANN ha comparado, de un modo muy ingenioso, la extremidad superior del fémur a una *grúa* que tendría que soportar en su extremidad encorvada una carga vertical igual al peso del tronco. En esta grúa así cargada se distinguen dos sistemas de líneas de fuerza (fig. 422): 1.°, un primer sistema o *sistema interno,* que, naciendo en la parte interna, se dirige oblicuamente hacia arriba y afuera, cruza el eje de la grúa según un ángulo de 45° para ir a terminar, por arriba, en su parte convexa; 2.°, un segundo sistema o *sistema externo,* que, naciendo de la parte externa, se dirige oblicuamente hacia arriba y adentro, cruza también el eje de la grúa según un ángulo de 45° y va a terminar en su extremidad superior.

Ahora bien, estos dos sistemas responden siempre, según CULMANN, a fuerzas de orden diferente: mientras que el primer sistema (en la hipótesis precisada de una carga que se ejerce verticalmente) tiene que soportar *esfuerzos de presión,* el segundo se halla sometido a *esfuerzos de tracción.* De esto resulta que los elementos moleculares que componen estas líneas de fuerza: 1.°, tienden a aproximarse los

unos a los otros en el sistema interno; 2.º, tienden, por el contrario, a separarse en el sistema externo. Cuando en un *bastón curvado en forma de cayado,* o, mejor dicho, *de semicayado,* se ejerce una presión vertical sobre su extremidad, las fibras

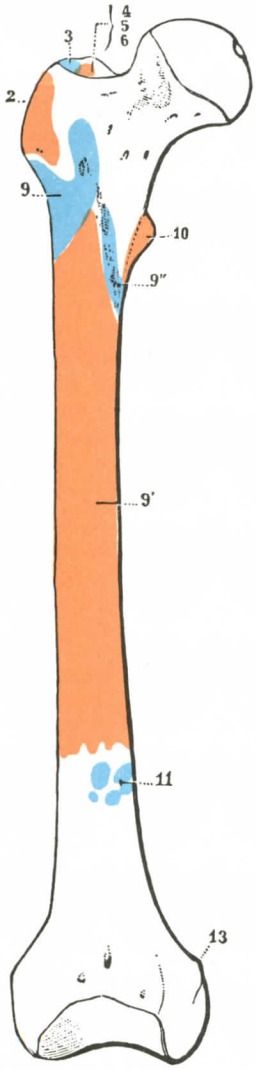

FIG. 423

Fémur visto por delante, con las inserciones musculares.

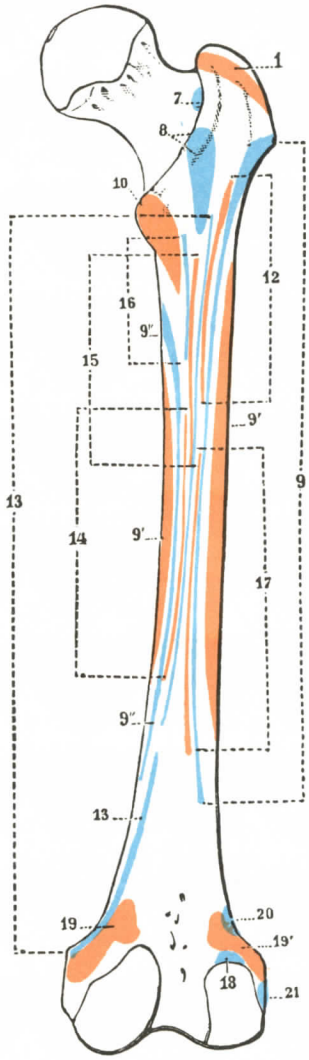

FIG. 424

Fémur visto por detrás, con las inserciones musculares.

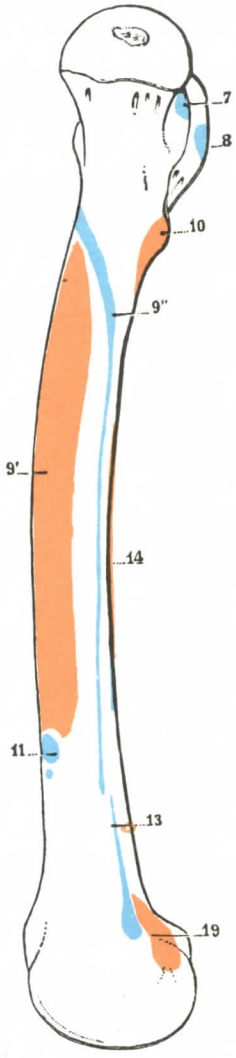

FIG. 425

Fémur visto por la parte interna, con las inserciones musculares.

1, glúteo mediano. — 2, glúteo menor. — 3, piramidal de la pelvis. — 4, 5, 6, gémino superior, obturador interno y gémino inferior. — 7, obturador externo. — 8, cuadrado crural. — 9, vasto externo. — 9, crural. — 9', vasto interno. — 10, psoasiliaco. — 11, tensor de la sinovial de la rodilla. — 12, glúteo mayor. — 13, aductor mayor o tercer aductor. — 14, segundo aductor. — 15, primer aductor. — 16, pectíneo. — 17, porción corta del bíceps. — 18, semimembranoso. — 19, gémino interno. — 19', gémino externo. — 20, plantar delgado. — 21, poplíteo.

de su parte convexa se hallan sometidas a fuerzas de tracción, mientras las fibras de su parte cóncava tienen que soportar fuerzas de presión. Esto es tan cierto que, cuando la presión ejercida sobre la extremidad del cayado es suficientemente vigo-

rosa para sobrepasar el límite de elasticidad de las fibras leñosas, éstas se rompen longitudinalmente en la cara convexa, al paso que se arrugan y se comban en la cara cóncava (GALLOIS y BOSQUETTE).

Apenas es necesario hacer notar la notable concordancia que existe entre la dirección de las líneas de fuerza de la grúa de CULMANN y la orientación de las trabéculas óseas en la epífisis superior del fémur humano. Basta comparar las dos figuras 421 y 422 para ver: 1.º, que los dos fascículos trocantéreo y cefálico, procedentes de la lámina diafisaria interna, corresponden al sistema interno de la grúa de CULMANN; 2.º, que el sistema externo de la grúa de CULMANN se halla representado por el fascículo arciforme procedente de la lámina diafisaria externa.

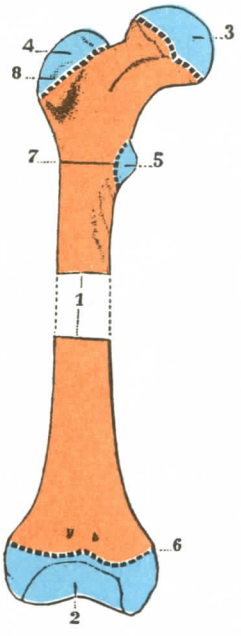

FIG. 426

Osificación del fémur *(esquemática).*

1, punto primitivo para el cuerpo. — 2, punto epifisario inferior. — 3, punto para la cabeza. — 4, punto para el trocánter mayor. — 5, punto para el trocánter menor. — 6, línea de soldadura de la epífisis inferior. — 7, línea de soldadura del trocánter menor. — 8, línea de soldadura del trocánter mayor.

b) *Epífisis inferior.* — La epífisis inferior del fémur, lo mismo que la superior, se halla constituida por una delgada cáscara de tejido compacto que envuelve una masa central de tejido esponjoso. Casi todas las trabéculas que la constituyen siguen una dirección vertical, como las fuerzas que han de soportar; son, naturalmente, tanto más cortas cuanto más periféricas, y tanto más largas cuanto más cercanas al eje del hueso. A estas trabéculas verticales se añaden, a nivel de la superficie articular, trabéculas horizontales que cruzan a las precedentes bajo los más diversos ángulos.

Rarefacción del tejido óseo en las epífisis femorales de los viejos. — A partir de los cincuenta años, en el tejido esponjoso de las epífisis femorales se inicia una resorción lenta, pero siempre progresiva, que empieza por agrandar las células, adelgazando y desgastando sus paredes, y termina finalmente por formar una cavidad central que se llena de medula ósea.

En la epífisis superior es donde se puede seguir más claramente esta desaparición progresiva del tejido esponjoso, que tiene por consecuencia la mayor extensión del conducto medular. Se han visto fémures de viejos en los que el cuello estaba de tal modo invadido por el conducto de la diáfisis, que ya no resultaba constituido sino por un cilindro muy delgado de tejido compacto, incapaz de resistir un choque por poco violento que fuera o una fuerte contracción muscular. Esta *rarefacción del tejido óseo* en la extremidad superior del fémur explica claramente la considerable frecuencia de las fracturas del cuello en los viejos.

Conexiones. — El fémur se articula con tres huesos: 1.º, por arriba, con el iliaco; 2.º, por abajo, con la tibia; 3.º, por abajo y por delante, con la rótula.

Inserciones musculares. — Se insertan en el fémur 21 músculos. Estas diferentes inserciones vienen resumidas en el cuadro sinóptico siguiente. Para la significación de las cifras colocadas a la derecha de cada músculo, el lector deberá fijarse en las figuras 423, 424 y 425. Asimismo, para las inserciones en el extremo superior del hueso, habrá que consultar las figuras 416 y 417.

Desarrollo. — El fémur se desarrolla por cinco puntos de osificación: uno *primitivo* para el cuerpo y cuatro *complementarios* para los extremos. El *punto primitivo* aparece en el centro de la diáfisis, al comenzar el segundo mes de la vida fetal. Se extiende rápidamente en dos sentidos, subiendo, por arriba, hasta la cabeza femoral. Forma, pues, una buena parte del extremo superior: el cuello, principalmente, es una de sus dependencias. De los cuatro *puntos complementarios,* tres pertenecen al extremo superior, uno para la cabeza y los otros dos para los trocánteres mayor y menor. El cuarto punto está destinado a la epífisis inferior (fig. 426).

El punto de osificación de la epífisis inferior, *punto epifisario inferior* o *punto intercondíleo,* aparece en el centro del cartílago quince días antes del nacimiento: se extiende transversalmente y mide, en el feto a término, de 4 a 8 milímetros de amplitud. Fácilmente se comprenderá que este hecho es de la mayor importancia en medicina legal, cuando se trata de determinar la madurez de un recién nacido. Sin embargo, en esto, como en todo, hay que contar con las posibles variaciones individuales, y éstas son muy extensas: las investigaciones de HARTMANN sobre este particular nos enseñan que el punto intercondíleo existe desde el octavo mes en una proporción de 7 por 100 y, por otra parte, que falta en el feto a término en una proporción de 12 por 100. Por consiguiente de la comprobación de la presencia o ausencia del punto intercondíleo, no sacaremos sobre la edad del sujeto más que *simples datos de probabilidad,* pero nunca *conclusiones absolutas.*

En cuanto a la aparición de los puntos complementarios de la extremidad superior o *puntos epifisarios superiores,* se efectúa: al comienzo del segundo año para la cabeza, a los tres años para el trocánter mayor y a los ocho años para el trocánter menor.

La soldadura de los diferentes puntos de osificación del fémur se produce de la manera siguiente: los trocánteres mayor y menor se sueldan a la diáfisis de los dieciséis a los dieciocho años y la cabeza femoral un año más tarde. Respecto de la extremidad inferior, empieza a soldarse a la diáfisis hacia los dieciocho años; esta soldadura se efectúa progresando de atrás a delante, no siendo de ordinario completa hasta los veinte o veintidós años y algunas veces más tarde aún.

Variedades. — El fémur, como el húmero, es una de las piezas del esqueleto que ofrecen mayor interés.

a) *Anomalías diversas.* — Algunas veces (0,4 por 100, según KRAUSE) el tubérculo supracondíleo interno, del que hemos hablado más arriba, se desarrolla extremadamente, transformándose en una verdadera apófisis, llamada *apófisis supracondilea interna,* que puede alcanzar hasta 2 centímetros de longitud. Igualmente, en el lado opuesto, puede encontrarse una apófisis análoga, la *apófisis supracondilea externa,* que bien podría considerarse como homóloga

I. EXTREMO SUPERIOR.	a)	*Trocánter mayor*	Glúteo mediano (1). Glúteo menor (2). Piramidal de la pelvis (3). Gémino superior (4). Obturador interno (5). Gémino inferior (6). Obturador externo (7). Cuadrado crural (8). Vasto externo (9).
	b)	*Trocánter menor*	Psoasilíaco (10).
II. CUERPO DEL HUESO.	a)	*Cara anterior*	Crural (9'). Subcrural o tensor de la sinovial de la rodilla (11).
	b)	*Cara interna*	Cuádriceps (vasto interno) (9'').
	c)	*Cara externa*	Cuádriceps (vasto externo) (9). Crural (9').
	d)	*Línea áspera y sus ramas.*	Glúteo mayor (12). Vasto interno (9''). Vasto externo (9). Tercer aductor (13). Primer aductor (14). Segundo aductor (15). Pectíneo (16). Porción corta del bíceps (17). Semimembranoso (18). Gemelo interno (19). Gemelo externo (19'). Plantar delgado (20).
III. EXTREMO INFERIOR.	a)	*Cóndilo interno*	Gemelo interno (19). Aductor mayor (13).
	b)	*Cóndilo externo*	Gemelo externo (19'). Poplíteo (21).

de la apófisis supraepitroclear del húmero. — TERRILLON, en la extremidad inferior del fémur de sujetos ancianos, la existencia de ranuras transversales, que él considera resultado de la presión de los cartílagos semilunares en los movimientos de flexión y de extensión de la pierna sobre el muslo. — La fosita del ligamento redondo que hemos descrito en la cabeza femoral puede faltar (MECKEL); esta disposición es propia del orangután. — La línea áspera es a veces muy ancha y muy rugosa, y, por el contrario, en otros casos puede ser muy atenuada, llegando a borrarse por completo (esqueleto de la Venus hotentote); la ausencia de la línea áspera es particular de los monos.

b) *Fémures en columna.* — Sucede a veces que la línea áspera, cualquiera que sea su desarrollo individual, va colocada sobre una eminencia longitudinal que puede llegar a tener hasta 10 milímetros de altura. Esta eminencia, cuando está muy desarrollada, toma el nombre de *pilastra femoral,* y los fémures que presentan esta particularidad se llaman *fémures en pilastra* o *fémures en columna.* La pilastra femoral no debe confundirse con la línea áspera que ocupa su vértice, o mejor dicho, su arista libre; en efecto, tiene una significación enteramente distinta. Según MANOUVRIER, su aparición en el fémur es consecuencia de un desarrollo insólito del músculo crural, el cual, como veremos más tarde, se inserta en la cara externa de la diáfisis femoral. Pues bien, esta cara externa, resultando insuficiente para un músculo crural más voluminoso y de ordinario, se extiende en su parte posterior, de donde la formación de una pilastra y el retroceso de la línea áspera al vértice de esta eminencia. Los fémures en columna son muy frecuentes en las razas prehistóricas. Coinciden ordinariamente con los peronés acanalados y las tibias platicnémicas, siendo, como estos últimos caracteres osteológicos, fiel testimonio de un desarrollo considerable de la musculatura de los miembros inferiores y, por consiguiente, de un hábito de la marcha muy desarrollado.

c) *Indice de sección del fémur.* — Se da el nombre de *índice de sección del fémur* a la relación centesimal del diámetro anteroposterior del cuerpo con su diámetro transversal. En los franceses esta relación es, por término medio, de 104; en los negros de 114, y de 120 en los nubios; en el gorila no pasa de 77 (BROCA). Se comprende la relación que existe entre el desarrollo de la línea áspera y el índice de sección que nos ocupa.

d) *Torsión femoral.* — Ya hemos visto antes que el fémur aparece como torcido sobre su eje. El estudio de esta torsión, iniciado por BROCA, no ha dado hasta el presente ningún resultado preciso. En los franceses la torsión del fémur es, por término medio, de 17°, y en los negros, de 20°; pero está sujeta a variaciones individuales muy considerables, según las cifras de BROCA, que indican un máximo de 38° y un mínimo de 2°.

e) *Tercer trocánter.* — Desígnase en el hombre, con el nombre de *tercer trocánter,* una eminencia más o menos voluminosa, homóloga del tercer trocánter de los mamíferos, que se desarrolla a veces a lo largo de la rama de bifurcación que la línea áspera envía al trocánter mayor. Por lo demás, esta eminencia presenta, tocante a su forma y dimensiones, variaciones muy extensas; presta inserción al glúteo mayor. En las razas actuales su frecuencia es de un 30 por 100, mientras que en la Edad de piedra era de 38 por 100.

f) *Fosa hipotrocantérea.* — Con el nombre de *fosa hipotrocantérea* ha descrito HOUZÉ una cavidad oval, excavada en sentido del eje diafisario del fémur y situada en la parte superior, posterior y externa de la diáfisis. El fondo de esta cavidad, unas veces liso y otras rugoso, está limitado por dos labios, de los cuales uno, el interno, sirve para la inserción del glúteo mayor, al paso que el externo presta inserción a las fibras del vaso externo. Bastante rara en las razas actuales (13 por 100, EVANGELI), la fosa hipotrocantérea es mucho más frecuente en las poblaciones neolíticas y resulta un carácter constante en todos los fémures de la Edad del reno o rengífero en Bélgica (HOUZÉ). Es de notar que esta fosa es mucho más marcada en los fémures cuyas epífisis están ya formadas, pero no soldadas, que en los fémures del adulto (EVANGELI).

g) *Platimería.* — MANOUVRIER describió con el nombre de *platimería* una modificación morfológica del fémur que ha encontrado en gran número de esqueletos humanos prehistóricos y, en mucho menor grado, en algunos esqueletos modernos. Esta modificación consiste en un aplastamiento anteroposterior de toda la parte del fémur comprendida entre los trocánteres y el punto de bifurcación de la línea áspera. En vez de presentar la forma clásica, esta porción de la diáfisis femoral no tiene más que dos caras, anterior y posterior, y dos bordes, externo e interno, casi cortantes en los casos más pronunciados. MANOUVRIER ha demostrado que no existe verdadera analogía entre este aplastamiento subtrocantéreo del hombre y el aplastamiento femoral de los antropoides. Considera la platimería humana en relación con un extremado

desarrollo de la parte superior del músculo crural, desarrollo debido a un intenso ejercicio de los miembros inferiores, del cual resultan a la vez la considerable prominencia de la línea áspera (véase anteriormente) y la *platicnemia*.

3. Huesos de la pierna

La pierna, tercer segmento del miembro inferior, está esencialmente constituida, como el antebrazo, por dos huesos, dispuestos paralelamente entre sí en sentido longitudinal: uno de ellos en la parte interna, muy voluminoso, la *tibia*, y el otro en la parte externa, mucho más delgado, el *peroné*.

Estos dos huesos (figs. 434 y 435), unidos en sus dos extremos por articulaciones casi inmóviles, están separados el uno del otro, en toda la altura de la diáfisis, por un espacio elíptico o más bien fusiforme, llamado *espacio interóseo*. En artrología veremos que este espacio está ocupado en el vivo por una membrana fibrosa, la *membrana interósea*, que se extiende transversalmente del uno al otro hueso y los une por su parte media.

Referiremos al esqueleto de la pierna una tercera pieza ósea, la *rótula*, que se encuentra situada por encima de la tibia y el peroné, en la parte anterior de la articulación de la rodilla.

Así, pues, describiremos separadamente:

1.º La *rótula*.
2.º La *tibia*.
3.º El *peroné*.

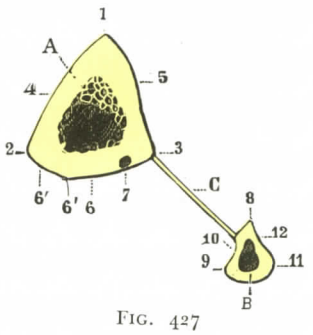

FIG. 427

Sección horizontal de los huesos de la pierna, en el punto de unión del tercio superior con los dos tercios inferiores.

A. TIBIA, con 1, cresta de la tibia. — 2, borde interno. — 3, borde externo. — 4, cara interna. — 5, cara externa. — 6, cara posterior, con 6', línea áspera; 6'', superficie de inserción del poplíteo. — 7, agujero nutricio.

B. PERONÉ, con 8, borde anterior. — 9, borde interno. — 10, canal del tibial posterior. — 11, borde externo. — 12, canal del peroneo largo.

C. MEMBRANA INTERÓSEA, que se extiende de la tibia al peroné.

A. Rótula

La rótula (figs. 428 y 429) es un hueso corto, situado en la parte anterior de la rodilla. Aplanado de delante atrás y más ancho por arriba que por abajo, este hueso tiene, cuando se le mira de frente, la forma de un triángulo curvilíneo de base superior. Pueden consi-

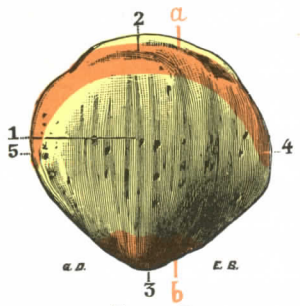

FIG. 428

Rótula derecha, cara anterior.

1, cara anterior. — 2, borde superior o base. — 3, vértice. — 4, borde interno. — 5, borde externo.

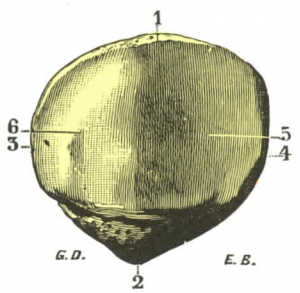

FIG. 429

Rótula derecha, cara posterior.

1, base. — 2, vértice. — 3, borde interno. — 4, borde externo. — 5, carilla externa, mayor que 6, carilla interna.

(En la figura 429 la línea correspondiente a 6 coincide con la cresta obtusa que separa en dos porciones la carilla interna.)

derarse en él una *cara anterior*, una *cara posterior*, la *base*, el *vértice*, y dos *bordes laterales:*

1.º Cara anterior. — La cara anterior o *cutánea* es convexa de arriba abajo y también en sentido transversal. Presenta en su parte media una serie de estrías verticales y paralelas, que dan al hueso un aspecto fibroide. Se ven además en ella un número variable de orificios de forma oval, prolongados en sentido vertical, que dan paso a otros tantos vasos.

En estado fresco esta cara está cubierta por manojos fibrosos, procedentes a la vez del tendón del cuádriceps, del ligamento rotuliano y de la aponeurosis femoral. La separa de la piel una bolsa serosa, más o menos tabicada, llamada *bolsa prerrotuliana.*

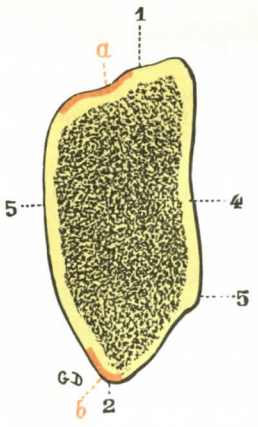

FIG. 430

Rótula, corte vertical y anteroposterior (con las inserciones musculares).

1, borde superior o base. — 2, borde inferior o vértice, prestando inserción al tendón rotuliano. — 3, cara anterior. — 4, cara posterior. — 5, línea de separación de las porciones articular y no articular.
a, inserción del cuádriceps. — *b*, inserción del tendón rotuliano.

2.º Cara posterior. — La cara posterior o *articular* está en relación, como su nombre indica, con la articulación de la rodilla. Una línea transversal, que aproximadamente corresponde a nivel de la unión de los tres cuartos superiores con el cuarto inferior, divide esta cara en dos partes: una *parte inferior* rugosa, que está en relación con un paquete celuloadiposo que describiremos en ARTROLOGÍA, al tratar de la articulación de la rodilla, y el cual la separa de la sinovial articular, y una *parte superior* lisa, en relación con los cóndilos del fémur. Destinada a articularse con la polea femoral, vemos en esta última una cresta vertical y obtusa, que se adapta exactamente sobre la garganta de la polea, y a cada lado de esta cresta dos carillas ligeramente cóncavas, en relación con las caras articulares de los cóndilos.

Estas dos carillas articulares se distinguen en interna y externa. La *carilla externa* es a la vez más grande y está mucho más excavada que la interna. Se halla en relación con la vertiente externa de la polea femoral y, por consiguiente, con el cóndilo externo. La *carilla interna,* ligeramente cóncava, casi plana, está en relación, en el esqueleto armado, con la vertiente interna de la polea. Una línea oblicua hacia abajo y adentro la subdivide en dos carillas secundarias: una, inferoexterna, más grande (*carilla media* de algunos autores), y la otra, supero interna, de dimensiones mucho menores. Esta última carilla es la impresión que en este punto de la superficie articular deja el reborde anterior del cóndilo interno, el cual se desliza sobre esta depresión en canal (figura 431, 5) cada vez que la pierna se dobla mucho sobre el muslo.

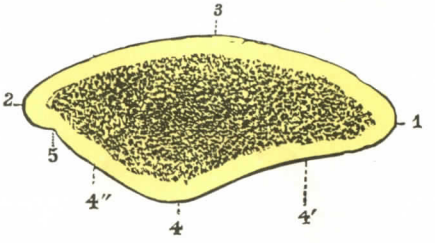

FIG. 431

Rótula, corte horizontal practicado en su parte media.

1, borde externo. — 2, borde interno. — 3, cara anterior. — 4, cara posterior, dividida en dos carillas, 4', para el cóndilo externo, y 4'', para el cóndilo interno. — 5, depresión correspondiente al borde del cóndilo interno.

3.º Base. — La base de la rótula tiene la forma de una pequeña superficie triangular de vértice superior, ligeramente inclinada de arriba abajo y de atrás a delante, como se ve en la figura 430. Presta inserción, en sus dos tercios anteriores o en su mitad anterior, al tendón del cuádriceps crural. Su parte posterior, cubierta de cartílago hialino, está en relación con la cavidad articular.

4.º Vértice. — El vértice, dirigido hacia abajo, está en algunos sujetos más o menos encorvado hacia atrás y presta inserción al ligamento rotuliano (véase ARTROLOGÍA).

5.° Bordes. — Los dos bordes se distinguen en interno y externo. Al separarse de la base, se dirigen primero hacia fuera (con relación al eje de la rótula); continúan un pequeño trayecto vertical hacia abajo y luego se dirigen hacia dentro, convergiendo hacia el vértice. De este modo, desde la base al vértice del hueso describen una especie de semicircunferencia. En ellos se insertan los manojos inferiores de los músculos vastos, como también los llamados ligamentos laterales o *aletas* de la rótula.

6.° Conformación interior. — La rótula corresponde a la clase de los huesos cortos, y como tal, está formada por una masa central de tejido esponjoso, cubierta por todos lados por una lámina de tejido compacto (figuras 430 y 431). Esta lámina es más gruesa en la cara anterior del hueso que en la cara posterior y, en esta última, lo es algo más en la carilla externa que en la interna.

La rótula suele considerarse como un hueso sesamoideo desarrollado en el espesor del tendón del cuádriceps crural; su aparición en este punto resultaría, según ciertos autores, de los roces de dicho tendón contra la extremidad inferior del fémur.

Hay que convenir en que esta interpretación armoniza poco con el hecho bien dilucidado por las investigaciones de anatomía comparada de Mlle. DE VRIESE, de que la rótula ofrece un desarrollo muy variable y que no existe ninguna relación entre este desarrollo y la fisiología de la locomoción.

Por otra parte, los trabajos de BERNAYS y de KAZZANDER sobre el desarrollo de la rodilla, nos enseñan que la rótula no nace *en el tendón del cuádriceps,* sino muy *por fuera de éste,* de un esbozo esquelético preformado e independiente.

La rótula, por su génesis y su estructura, tiene, pues, la significación de un hueso corto ordinario, que forma parte, igual que la tibia y el peroné, del esqueleto de la pierna.

El esqueleto de la pierna se compondría primitivamente de tres radios: un *radio interno* o *tibial,* un *radio externo* o *fibular* (de *fibula,* peroné) y un *radio intermedio* o *intermedium cruris.* Pues bien, mientras que los dos primeros evolucionan progresivamente para convertirse en tibia y peroné, el tercer radio sigue una evolución regresiva. Su parte media desaparece enteramente como formación esquelética. Persisten solamente sus dos extremidades: su extremidad inferior o distal sería el *os trigonum* de BARDELEBEN, que en el hombre se suelda con la parte posterior del astrágalo; en cuanto a su extremidad superior o proximal, no sería otra cosa que la rótula.

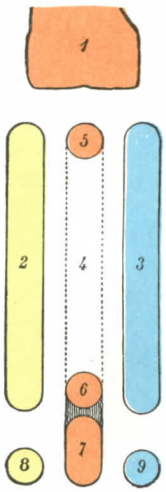

FIG. 432

Constitución primitiva del esqueleto de la pierna (lado derecho).

1, fémur. — 2, radio externo de la pierna o peroné *(azul).* — 5, radio interno o tibia *(amarillo).* — 4, radio intermedio *(rosa),* constituyendo el intermédium cruris: su parte media desaparece; su extremidad superior, 5, se convierte en la rótula; su extremidad inferior, 6, se convierte en el *os trigonum* de BARDELEBEN. — 7, astrágalo. — 8, 9, dos huesos del tarso: tibial externo (que se suelda al escafoides) y calcáneo

La rótula representa, pues, morfológicamente, la *extremidad proximal del intermedium cruris.* Es un *hueso antiguo,* un hueso en vías de regresión, y he aquí por qué, en una clase o en un orden dado (DE VRIESE), las mayores rótulas pertenecen a los representantes más antiguos de esta clase o de este orden, y por qué también están más desarrolladas en las especies extinguidas que en las actuales; por qué, por último, en una especie dada son proporcionalmente mayores en el embrión que en el adulto.

Esta teoría es ciertamente muy sugestiva, pero no está libre de crítica. En un trabajo ENRIQUE VALLOIS arguye contra las conclusiones de Mlle. DE VRIESE y no duda en volver a la antigua teoría que hace de la rótula un hueso sesamoideo desarrollado en el espesor del cuádriceps crural.

En ciertos mamíferos (y a veces en el hombre en estado de bosquejo) el tendón del cuádriceps presenta encima de la rótula ordinaria una segunda rótula o *rótula superior.* Tendría (RETTETER y VALLOIS) el mismo valor morfológico que la rótula inferior; sería también un sesamoideo desarrollado en el tendón del cuádriceps.

Conexiones. — La rótula se articula con un solo hueso, el fémur.

Inserciones musculares. — Presta inserción a un solo músculo, el cuádriceps crural.

Desarrollo. — La rótula se desarrolla y evoluciona exactamente como los huesos cortos. Está representada por un simple núcleo cartilaginoso hasta la edad de dos años. En esta época, algunas veces más pronto (un año) y otras más tarde (tres y hasta cinco años), se ve aparecer en su espesor un punto óseo que se extiende en todas direcciones, pero más rápidamente hacia la cara profunda que hacia la cara superficial. La osificación de la rótula no es completa hasta los quince o veinte años.

Cuando la rótula está completamente desarrollada, divide el tendón del cuádriceps crural en dos partes: una superior, que es el tendón propiamente dicho del músculo, y otra inferior, que toma el nombre de *ligamento rotuliano* (véase ARTROLOGÍA).

1. Tibia

La tibia (figs. 434, 435 y 436) es un hueso largo, par y asimétrico, situado en la parte anterior e interna de la pierna, por dentro del peroné, con el cual se articula por sus dos extremos, por debajo del fémur, que descansa sobre ella, y por encima del conglomerado óseo del tarso, al cual en la estación vertical transmite el peso del cuerpo. De los dos huesos de la pierna, es con mucho el más voluminoso y el más importante.

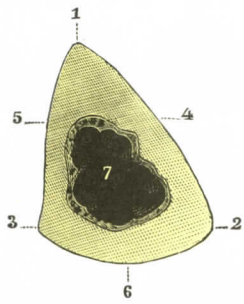

FIG. 433

Corte transversal de la tibia en su parte media.

1, borde anterior. — 2, borde interno. — 3, borde externo. — 4, cara interna. — 5, cara externa. — 6, cara posterior.—7, conducto medular.

La tibia, *in situ* en el esqueleto armado, es vertical; forma, pues, con el fémur, que es oblicuo de arriba abajo y de fuera a dentro, un ángulo muy obtuso de seno dirigido hacia fuera. Considerada aisladamente y en sí misma, no es exactamente rectilínea, sino que presenta dos curvaturas de sentido contrario: una de ellas corresponde a la mitad superior del hueso y es cóncava hacia fuera; la otra corresponde a su mitad inferior y es cóncava hacia dentro. De esta doble incurvación resulta que la tibia tiene la *forma de S itálica*. Además, como el fémur, está ligeramente *retorcida* sobre su eje.

En la tibia, como en todos los huesos largos, hemos de estudiar tres porciones: el *cuerpo* y dos *extremos*, que se distinguen en superior o femoral e inferior o tarsiano.

1.º Cuerpo. — El cuerpo es con bastante regularidad prismático triangular, como nos lo demuestra la figura 433; por lo tanto, podemos considerar en él *tres caras* y *tres bordes*.

A. CARAS. — De las tres caras, una mira hacia dentro *(cara interna)*, otra hacia fuera *(cara externa)* y la tercera hacia atrás *(cara posterior)*.

a) *Cara interna.* — La cara interna (fig. 434), casi plana en sus dos extremos, es convexa en su parte media y está en relación directa con los tegumentos. Por arriba presta inserción a las expansiones tendinosas de los tres músculos semitendinoso, sartorio y recto interno, cuyo conjunto constituye lo que se conoce con el nombre de *pata de ganso*.

b) *Cara externa.* — La cara externa (figs. 434 y 436) está ligeramente excavada en canal en sus dos tercios superiores, para prestar inserción al músculo tibial anterior. Por abajo se hace convexa y, además, rodea al hueso de fuera a dentro y de atrás a delante para hacerse anterior, siguiendo en este punto la dirección de los tendones extensores de los dedos del pie que sobre ella se deslizan.

c) *Cara posterior.* — La cara posterior (fig. 435) presenta ante todo, en su parte superior, una cresta sumamente rugosa, oblicuamente dirigida de arriba abajo y de fuera a dentro: la *línea oblicua de la tibia*. En su intersticio se inserta el músculo sóleo; su labio superior presta inserción al músculo poplíteo; su labio inferior, a los dos músculos tibial posterior y flexor común de los dedos.

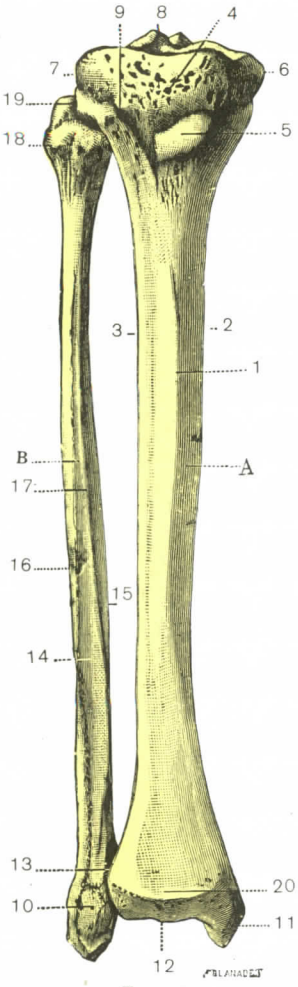

FIG. 434

Los dos huesos de la pierna vistos por delante.

A. TIBIA. — 1, borde anterior o cresta de la tibia. — 2, borde interno. — 3, borde externo. — 4, extremidad superior, con: 5, tuberosidad anterior; 6, tuberosidad interna; 7, tuberosidad externa. — 8, espina de la tibia. — 9, tubérculo del tibial anterior. — 11, maléolo interno. — 12, *carilla* articular para el astrágalo. — 13, carilla articular peronea inferior. — 19, carilla articular peronea superior. — 20, extremidad inferior.

B. PERONÉ. — 10, extremidad inferior o maléolo externo. — 14, cara externa. — 15, borde interno. — 16, borde externo. — 17, cresta para el ligamento interóseo. — 18, extremidad superior.

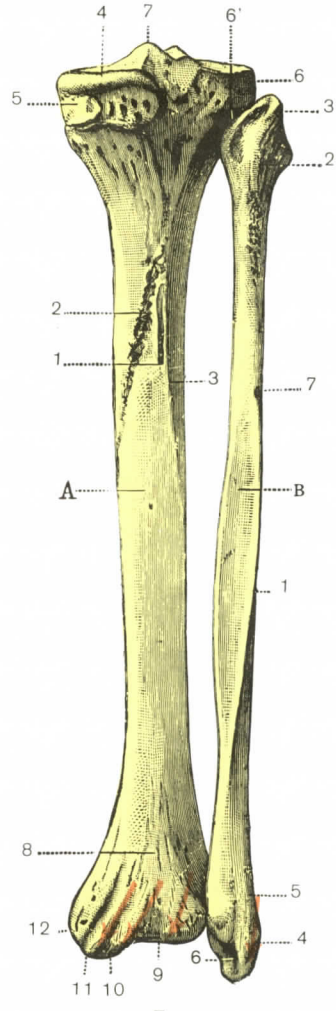

FIG. 435

Los dos huesos de la pierna vistos por detrás.

A. TIBIA. — 1, agujero nutricio. — 2, línea oblicua. — 3, cresta vertical para la inserción del tibial posterior y del flexor común de los dedos. — 4, extremidad superior. — 5, tuberosidad interna. — 6, tuberosidad externa. — 6', carilla peronea superior. — 7, espina. — 8, extremidad inferior, con 9, canal para el flexor propio del dedo gordo. — 10, canal para el flexor común. — 11, canal para el tibial posterior. — 12, maléolo interno.

B. PERONÉ. — 1, borde externo. — 2, extremidad superior, con 3, su apófisis estiloides. — 4, maléolo, con 5, canal para los peroneos laterales. — 6, fosita de inserción para los ligamentos laterales externos de la garganta del pie. — 7, agujero nutricio.

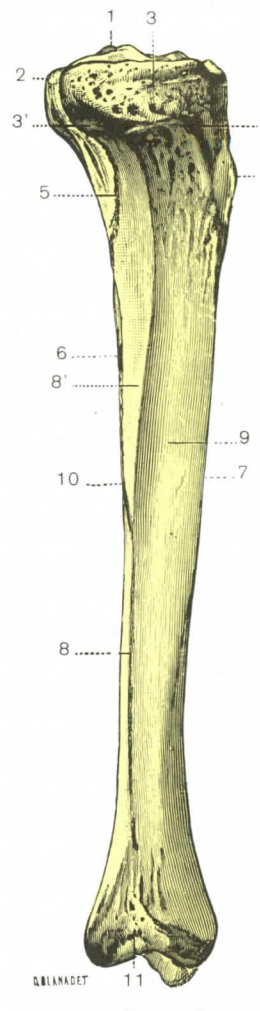

FIG. 436

Tibia vista por su cara externa.

1, espina. — 2, tuberosidad interna. — 3, tuberosidad externa, con 3', carilla articular superior para el peroné. —4, tuberosidad anterior. — 4', tubérculo del tibial anterior o de Gerdy. — 5, línea oblicua. — 6, agujero nutricio. — 7, borde anterior. — 8, borde externo. — 8', superficie de inserción para el tibial posterior. — 9, cara externa. — 10, cara posterior. — 11, carilla triangular para el peroné.

La línea oblicua de la tibia divide la cara posterior del hueso en dos partes muy desiguales. La parte superior adopta la forma de un triángulo y está en relación con el músculo poplíteo: la parte inferior está dividida a su vez en dos por-

ciones por una cresta de dirección vertical (fig. 435, 3): por dentro de esta cresta se inserta el flexor común de los dedos y por fuera se inserta el tibial posterior.

El *agujero nutricio de la tibia* se encuentra en la cara posterior, un poco por debajo de la línea oblicua (fig. 435, 1): es notable por sus grandes dimensiones, y se dirige oblicuamente de arriba abajo y de atrás a delante.

B. BORDES. — Según su situación, los bordes de la tibia se distinguen en anterior, interno y externo:

a) *Borde anterior.* — El borde anterior sigue las diferentes incurvaciones del hueso, y por consiguiente está torcido en *S* itálica.)

Obtuso y redondeado en sus dos extremidades, es cortante en su parte media, y de ahí el nombre de *cresta de la tibia* con que se conoce generalmente.

En su parte superior se coloca al lado externo de una voluminosa eminencia que se designa con el nombre de *tubérculo anterior de la tibia;* pronto lo encontraremos de nuevo al hablar del extremo superior del hueso.

Por abajo, a consecuencia del cambio de dirección de la cara externa, se dirige oblicuamente hacia dentro para terminar en el maléolo interno.

b) *Borde interno.* — El borde interno, muy poco acentuado por arriba, se vuelve muy prominente en su mitad inferior. Presta inserción a la aponeurosis tibial y a algunos manojos del flexor común de los dedos.

c) *Borde externo.* — El borde externo, que mira al peroné, presta inserción a la aponeurosis interósea. En su parte inferior se bifurca, y entre sus dos ramas de bifurcación circunscribe un espacio triangular rugoso para la inserción de los fuertes ligamentos que a este nivel unen la tibia y el peroné. Este espacio triangular, en su parte inferior, termina por una pequeña carilla lisa y articular (fig. 436, 11), que encontraremos al describir el extremo inferior, cara que está destinada a articularse con el maléolo peroneo.

2.° **Extremo superior.** — El extremo superior de la tibia es muy voluminoso, cuadrangular y prolongado en sentido transversal. Destinado a articularse con los cóndilos del fémur, a este fin tiene en su cara superior dos superficies articulares horizontales, ligeramente excavadas en su centro y conocidas con el nombre de *cavidades glenoideas de la tibia.*

Estas dos cavidades glenoideas (fig. 437) se distinguen, como los cóndilos femorales, en *interna* y *externa;* la interna es a su vez más larga y más excavada que la externa; esta última, en cambio, está un poco más extendida en sentido transversal.

Por lo demás, cada una de ellas representa un borde periférico semicircular y otro borde medio (con relación al eje del hueso), que es convexo en la cavidad glenoidea externa y casi rectilíneo en la cavidad glenoidea interna. Este último borde, a nivel de su parte media, se eleva en dos eminencias óseas en forma de tubérculos que agrandan el diámetro transversal de las cavidades glenoideas. Esta parte, así elevada, de las dos cavidades glenoideas, lleva una inclinación de 45° en la cavidad externa y es casi vertical en la cavidad interna.

Los dos tubérculos interno y externo que acabamos de describir, la escotadura que los separa y la masa ósea cuadrilátera que les sirve de base común, constituyen en su conjunto lo que impropiamente se denomina *espina de la tibia,* puesto que la eminencia en cuestión no tiene en modo alguno la forma de espina.

De todos modos, la espina tibial se levanta entre las dos cavidades glenoideas, y hemos de hacer notar que siempre se halla un poco más aproximada al plano posterior del hueso que al plano anterior.

Por delante y por detrás de la espina se ven dos superficies triangulares, rugosas y muy irregulares. De estas dos superficies, la *anterior* o *preespinal* es casi horizontal;

la *posterior* o *retrospinal,* menos extensa que la precedente, está fuertemente inclinada de arriba abajo y de delante atrás. Lo mismo que la espina de la tibia, las dos superficies pre y retrospinal separan una de otra las partes correspondientes de las dos cavidades glenoideas y prestan inserción a los ligamentos cruzados de la articulación de la rodilla (véase ARTROLOGÍA).

Las dos cavidades glenoideas de la tibia se hallan sobre dos masas voluminosas que se ha convenido en llamar *tuberosidades* o *cóndilos de la tibia.* Se distinguen naturalmente, como las cavidades mismas, en interna y externa. La *tuberosidad interna,* algo más desarrollada que la externa, presenta en su parte posterior una impresión rugosa para la inserción del tendón directo del músculo semimembranoso y, por de-

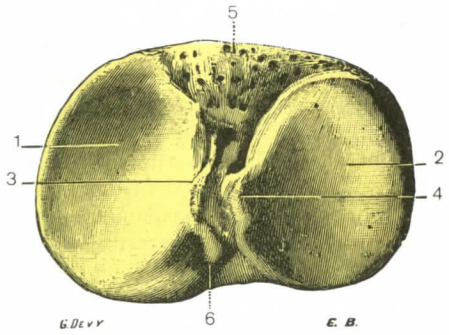

FIG. 437

Extremo superior de la tibia visto por su cara superior.

1, cavidad glenoidea interna para el cóndilo interno del fémur. — 2, cavidad glenoidea externa para el cóndilo externo. — 3, tubérculo interno de la espina de la tibia. — 4, tubérculo externo de esta misma espina. — 5, superficie rugosa situada por delante de la espina (superficie preespinal). — 6, superficie rugosa situada por detrás de la espina (superficie retrospinal).

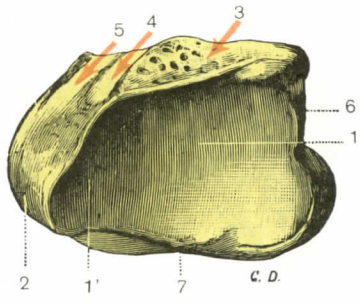

FIG. 438

Extremo inferior de la tibia visto por su cara inferior.

1, superficie articular de la polea astragalina, con 1,' carilla para la cara interna del astrágalo. — 2, maléolo interno. — 3, canal del flexor propio del dedo gordo. — 4, canal del flexor común de los dedos. — 5, canal del tibial posterior. — 6, borde externo de la superficie articular. — 7, borde anterior de esta misma superficie articular.

lante de ella, un canal horizontal, paralelo al reborde glenoideo, en el cual se aloja el tendón horizontal de este mismo músculo. Debajo de este canal se ve una superficie rugosa para la inserción del ligamento lateral interno de la articulación de la rodilla. La *tuberosidad externa* presenta, a su vez, en su parte posteroexterna, una carilla articular, de perímetro redondeado u oval (fig. 436, 3'), que mira hacia abajo, atrás y un poco afuera: es la *carilla peronea* del hueso, destinada, como su nombre indica, a articularse con una carilla análoga de la extremidad superior del peroné.

Consideradas ahora en sus relaciones recíprocas, las dos tuberosidades tibiales se fusionan enteramente por sus caras adyacentes, según el plano medio del hueso. *Por detrás* están perfectamente separadas una de otra por una escotadura profunda, que no es otra que la superficie retrospinal poco antes descrita. *Por delante* están enteramente confundidas. Delante de ellas se extiende una superficie triangular de base superior, muy rugosa y acribillada de agujeros vasculares, algunos de los cuales alcanzan considerables dimensiones. En el vértice de esta superficie, en el punto en que termina el borde anterior del cuerpo del hueso, se encuentra una eminencia en forma oval, de la que nos hemos ocupado ya anteriormente: llámase *tubérculo anterior de la tibia (tuberosidad anterior* de algunos autores), y en su parte inferior se inserta el ligamento rotuliano. De la *parte externa* del tubérculo anterior parte una cresta rugosa, que se dirige oblicuamente hacia arriba y afuera para ir a terminar en una eminencia, más o menos desarrollada según los sujetos, que se designa con el nombre de *tubérculo del tibial anterior* y también con el de *tubérculo de Gerdy* (fig. 434, 9);

en este tubérculo vienen a insertarse el tibial anterior y el tensor de la fascia lata. Está situado generalmente a 18 milímetros por debajo del reborde glenoideo, a igual distancia del tubérculo anterior de la tibia y de la carilla articular destinada al peroné.

3.° **Extremo inferior.** — El extremo inferior de la tibia está mucho menos desarrollado que el superior; pero, como este último, toma también una forma cuboidea y, por consiguiente, hemos de considerar en él seis caras (superior, inferior, anterior, posterior, externa e interna).

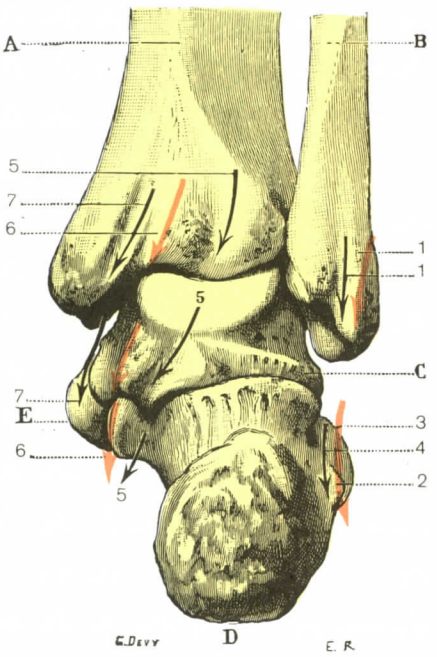

FIG. 439

Canales posteriores del extremo inferior del miembro pelviano.

A, tibia. — B, peroné. — C, astrágalo. — D, calcáneo. — E, escafoides. — 1, 1, canal de los peroneos laterales. — 2, tubérculo externo del calcáneo, con 3, canal del peroneo lateral corto por encima, y 4, canal del peroneo lateral largo por debajo. — 5, 5, 5, canal del flexor propio del dedo gordo. — 6, 6, canal del flexor común de los dedos del pie. — 7, 7, canal del tibial posterior.

a) *Cara superior.* — La cara superior se confunde, sin línea de demarcación, con el cuerpo del hueso.

b) *Cara inferior.* — La cara inferior (figura 438) se articula con la polea del astrágalo, y a este fin la constituye una extensa superficie cuadrilátera, lisa y uniforme, cóncava de delante atrás y algo más ancha por fuera que por dentro. Una cresta anteroposterior, extremadamente obtusa y por consiguiente poco marcada, la divide en dos porciones laterales que, en el esqueleto armado, se apoyan sobre las vertientes de la polea astragalina. La cresta corresponde, naturalmente, a la garganta de la polea.

c) *Cara anterior.* — La cara anterior, convexa y lisa, es continuación de la cara externa del cuerpo del hueso y está en relación con los tendones de los músculos de los dedos del pie.

d) *Cara posterior.* — La cara posterior (fig. 439), igualmente convexa, presenta por fuera un canal oblicuo, a menudo poco marcado, para el paso del tendón del flexor del dedo gordo.

e) *Cara externa.* — La cara externa ofrece una excavación, de forma triangular, cuyo vértice se continúa con el borde externo del hueso. Esta excavación está destinada a recibir el extremo inferior del peroné; rugosa en su parte superior para inserciones ligamentosas, en su parte inferior es lisa y uniforme para articularse con el maléolo del peroné. Está limitado, tanto por delante como por detrás, por dos tubérculos siempre muy marcados, en los cuales se insertan los ligamentos de la articulación tibioperonea inferior.

f) *Cara interna.* — Por último, la cara interna se prolonga hacia abajo en una apófisis voluminosa, llamada *maléolo interno.* La *cara interna* de esta apófisis es convexa y lisa y está en relación directa con la piel. Su *cara externa,* plana e incrustada de cartílago en estado fresco, es continuación de la superficie articular de la extremidad inferior y se articula con la cara interna del astrágalo. Su *borde anterior* es rugoso y presta inserción a ligamentos. Su *borde posterior* presenta un canal oblicuo hacia abajo y adentro, a menudo doble (fig. 439, 7), para el paso de los tendones del tibial posterior y el flexor común de los dedos. La *base* del maléolo interno se confunde con el extremo inferior del hueso. Respecto de su *vértice,* se divide en dos eminencias des-

iguales por una escotadura profunda, en la que se inserta el ligamento lateral interno de la articulación de la garganta del pie: de estas dos eminencias, la anterior desciende sensiblemente más abajo que la posterior.

4.° **Conformación interior y arquitectura.** — La tibia está construida sobre el tipo de todos los huesos largos, con tejido compacto en el cuerpo y tejido esponjoso en los extremos.

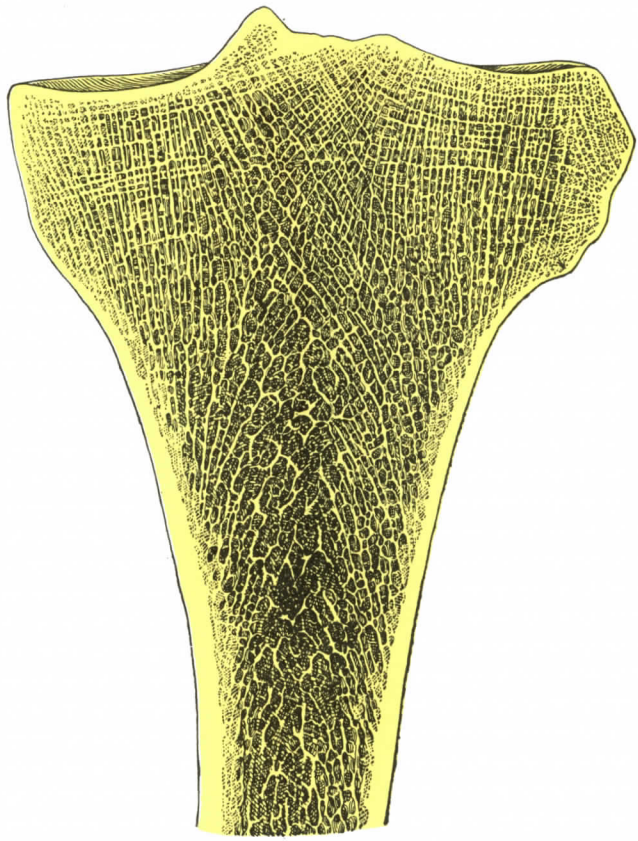

FIG. 440

Sección frontal del extremo superior de la tibia derecha (segmento anterior, cara posterior).

α) El *cuerpo* (fig. 433) tiene en su centro un conducto medular, más estrecho en su parte media que en sus extremos. El cilindro de tejido compacto que lo rodea presenta su grosor máximo en la parte media y a nivel de su borde anterior.

β) El *extremo superior* (fig. 440) está formado por una delgada capa de tejido compacto que encierra una masa voluminosa de tejido esponjoso. Las trabéculas óseas principales se reparten en él: las periféricas se elevan verticalmente hacia las cavidades glenoideas; las otras, centrales, representan arcos de grandes radios, y entrecruzándose con las del lado opuesto forman especies de ojivas cuyo vértice mira hacia arriba a la espina de la tibia.

γ) El *extremo inferior* (fig. 474) presenta análoga disposición. Las trabéculas principales descienden del cilindro diafisario hacia la superficie articular destinada

a la polea astragalina: las laminillas más extensas son casi verticales; las próximas al centro se inclinan más o menos hacia el eje del hueso. Estas trabéculas verticales son cruzadas en dirección transversal por trabéculas horizontales de menor importancia. El tejido esponjoso del maléolo es normalmente muy apretado y muy denso.

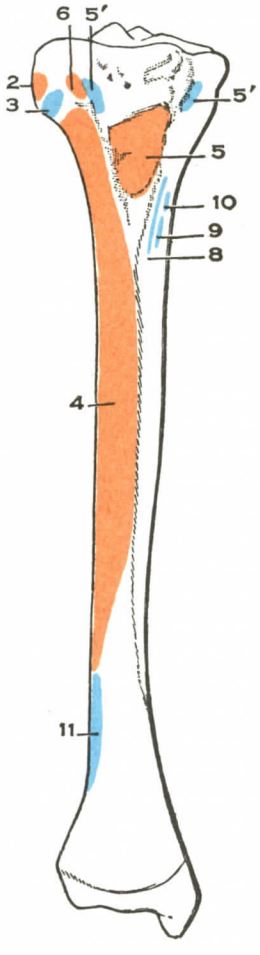

FIG. 441

Tibia vista por delante, con las inserciones musculares.

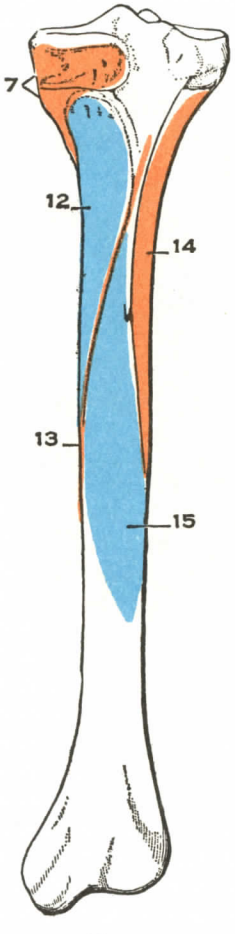

FIG. 442

Tibia vista por detrás, con las inserciones musculares.

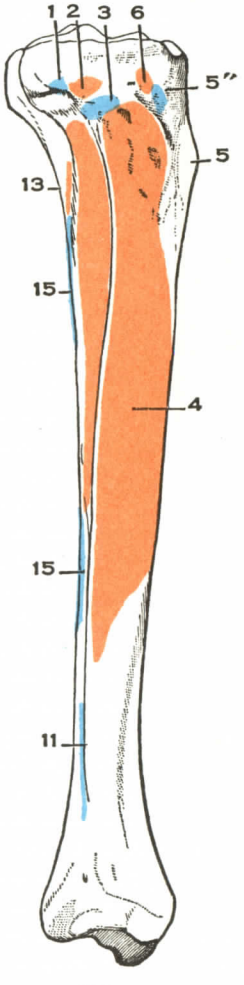

FIG. 443

Tibia vista por la parte externa, con las inserciones musculares.

(Para la significación de las cifras, véase el cuadro de la página siguiente.)

Conexiones. — La tibia se articula con tres huesos: 1.º, por arriba, con el fémur; 2.º, por abajo, con el astrágalo; 3.º, por fuera, con el peroné.

Inserciones musculares. — La tibia presta inserción a quince músculos. Estas inserciones musculares están representadas en las figuras 441, 442 y 443 y vienen resumidas en el cuadro sinóptico siguiente, en el cual las cifras entre paréntesis a la derecha de los múscu-

los se corresponden exactamente con las cifras del mismo valor de las tres precitadas figuras.

- I. Extremo superior.
  - a) *Tuberosidad externa.*
    - Bíceps crural (1).
    - Peroneo lateral largo (2).
    - Extensor común de los dedos (3).
    - Tibial anterior (4).
  - b) *Tuberosidad anterior y tubérculo de Gerdy . . . . .*
    - Tendón rotuliano del cuádriceps (5).
    - Algunos fascículos del vasto interno (5').
    - Algunos fascículos del vasto externo (5'').
    - Tibial anterior (4).
    - Tensor de la fascia lata (6).
  - c) *Tuberosidad interna.*
    - Semimembranoso (7).
- II. Cuerpo del hueso.
  - a) *Cara interna . . .*
    - Sartorio (8).
    - Semitendinoso (9).
    - Recto interno (10).
  - b) *Cara externa . . .*
    - Tibial anterior (4).
    - Extensor propio del dedo gordo (11).
  - c) *Cara posterior . . .*
    - Poplíteo (12).
    - Sóleo (13).
    - Tibial posterior (14).
    - Flexor largo de los dedos del pie (15).

Desarrollo. — La tibia se desarrolla por cuatro puntos de osificación: uno *primitivo* para el cuerpo y tres *complementarios* para los extremos.

a) *Punto primitivo.* — El punto primitivo aparece en la diáfisis entre los treinta y cinco y cuarenta días de la vida intrauterina. Se prolonga muy rápidamente y forma, no sólo todo el cuerpo del hueso, sino también una buena parte de sus extremos. Produce por sí solo a lo menos las once duodécimas partes de la tibia (Sappey).

b) *Puntos complementarios.* — De los tres puntos complementarios, uno está destinado a la epífisis superior, el segundo a la epífisis inferior y el tercero a la tuberosidad anterior. El *punto de la epífisis superior* o femoral *(punto epifisario superior)* es el primero que aparece en el momento del nacimiento, formando, por encima de la diáfisis, una lámina horizontal bastante delgada, de un centímetro a uno y medio de espesor. El *punto de la epífisis inferior* o tarsiana *(punto epifisario inferior)* aparece en la mitad del segundo año, formando asimismo una lámina horizontal de cosa de un centímetro de espesor, de la cual pende el maléolo tibial. Respecto del *punto destinado a la tuberosidad anterior,* aparece entre el segundo y el cuarto años. Algunos meses más tarde se suelda por su borde superior a la epífisis superior de la tibia, y entonces figura (Sappey) una especie de medallón suspendido de la parte anterior de esta epífisis (fig. 444, 4).

La epífisis inferior se suelda al cuerpo del hueso de los dieciséis a los dieciocho años, y la epífisis superior de los dieciocho a los veinte y a veces más tarde, hasta los veintidós o veinticinco años.

Variedades, platicnemia y retroversión. — La tibia, seccionada transversalmente a la altura del agujero nutricio, presenta como superficie de sección un verdadero triángulo de base posterior y casi plana. En algunos sujetos, por el contrario, la parte posterior se abomba hacia atrás, al tiempo que el diámetro transversal disminuye, de modo que, en vez del triángulo, la superficie de sección forma una especie de óvalo muy prolongado en sentido anteroposterior. Resulta de ello que la tibia, en vez de ser prismática y triangular, está sumamente aplanada en sentido transversal, de donde los nombres de *tibia aplanada, tibia platicnémica* (de πλατυς ancho, y, κνημη, pierna), *tibia en hoja de sable,* que se dan en antropología a este hueso así modificado en su forma. Este carácter, bastante raro en las razas actuales, es propio de las poblaciones de la llamada Edad de la Piedra, como lo demuestran las cifras más abajo expuestas, tomadas de un trabajo de Kuhff. Si llamamos *índice de platicnemia* a la relación centesimal que existe entre el diámetro transversal y el diámetro anteroposterior de la tibia (Indice $= \frac{\text{Diámetro transverso} \times 100}{\text{Diámetro anteroposterior}}$) vemos que este índice mide de 70 a 80 en los parisienses modernos, 64 en los esqueletos neolíticos de la caverna del Hombre Muerto y de las grutas del Marne, 63 en los esqueletos de Cro-Magnon y 48 únicamente en una tibia de los *mounds* de los Estados Unidos.

MANOUVRIER ha demostrado que la platicnemia, mucho más frecuente en la especie humana de lo que creía, es más acentuada en ciertos hombres que en ninguna clase de monos y que está en relación con un aumento de extensión a veces muy considerable de la superficie de inserción tibial del músculo tibial posterior. De ahí parte ese anatomista para explicar el mecanismo del aplanamiento de la tibia y para establecer que este carácter no debe considerarse en el hombre como continuación del mismo en el mono. Los antropoides, en el acto de trepar, ejercitan la *función directa* del músculo tibial posterior (acción sobre el pie); mas el hombre, andando en posición bípeda, utiliza muy poco esta función directa, pero la *función inversa* del mismo músculo (sujeción de la pierna en inmovilidad mientras sirve de punto de apoyo al fémur) debieron de ejercitarla mucho nuestros antepasados cazadores, principalmente en los países muy quebrados, de modo que la platicnemia simiana se ha conservado y aun aumentado bajo la influencia de la sobreactividad de un músculo tan humano como simiano. La platicnemia ha disminuido luego y hasta ha desaparecido en varios pueblos humanos, puestos en condiciones de existencia mucho menos rudas que las de los hombres en la Edad de la Piedra.

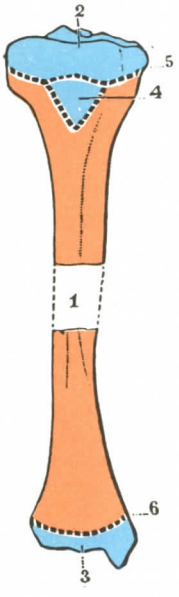

FIG. 444

Osificación de la tibia.

1, punto primitivo para el cuerpo. — 2, punto complementario para la extremidad superior. — 3, punto epifisario inferior. — 4, punto complementario para la tuberosidad anterior. — 5, línea de soldadura para la epífisis superior. — 6, línea de soldadura para la epífisis inferior.

COLLIGNON y FRAIPONT han observado en esqueletos humano prehistóricos una especie de ranversamiento de la cabeza de este hueso hacia atrás, con inclinación de los planos articulares en el mismo sentido. TESTUT tuvo ocasión de comprobar en el hombre cuaternario de Chancelade semejante disposición, la cual es común a la mayor parte de los monos antropoides. De esto ha sacado FRAIPONT la hipótesis de que el hombre cuaternario no alcanzaba todavía por completo la actitud vertical en la estación de pie. MANOUVRIER ha establecido, en contra de esta opinión, que la retroversión de la cabeza de la tibia es muy frecuente y muy pronunciada en muchos pueblos antiguos y modernos, salvajes o civilizados, y cree que este carácter significa simplemente en el hombre cuaternario una escasa combadura lumbar y además una manera peculiar de andar, todavía bastante generalizada y obligada en ciertas condiciones, que él llama *marcha de flexión* (es decir, con el miembro inferior un poco doblado). Lo mismo la platicnemia que la platimería y la fuerte eminencia de la línea áspera del fémur, parecen indicar que la retroversión de la cabeza de la tibia tiende a producirse principalmente en los pueblos cazadores y en los países de suelo accidentado.

C. Peroné

El peroné (de *περονη*, broche, hebilla, en latín *fíbula*) o hueso externo de la pierna (figs. 446 y 447) está situado por fuera y detrás de la tibia. Menos elevado que esta última por la parte de la rodilla, desciende más que aquélla a nivel de la articulación de la garganta del pie. Es un hueso largo y relativamente muy delgado, si se le compara con el fémur o la tibia. Se consideran en él, lo mismo que en todos los huesos largos, un *cuerpo* y dos *extremos,* superior e inferior.

1.° Cuerpo. — El cuerpo del peroné sigue un trayecto casi rectilíneo y vertical, difiriendo en esto del hueso interno de la pierna, que describe, como hemos visto ya, una doble curva. Sin embargo, en algunos peronés se nota una incurvación más o menos marcada, que se produce en sentido de la longitud del hueso y cuya concavidad mira hacia delante. Considerado en su forma, el cuerpo del peroné es prismático y triangular y presenta, por consiguiente, *tres caras* y *tres bordes* (fig. 445):

A. CARAS. — Las tres caras del peroné llevan exactamente la misma orientación que las de la tibia, y por consiguiente tienen la misma denominación.

a) *Cara externa.* — La cara externa (fig. 446), redondeada en su parte superior, presenta en su parte media, y a veces en sus dos tercios superiores, una excavación longitudinal ocupada por los músculos peroneos laterales. Por debajo de esta excavación la cara externa del peroné es lisa, uniforme y convexa en sentido transversal. Más abajo todavía, en la quinta parte inferior del cuerpo del hueso, una cresta, siempre muy visible, que parte del borde anterior y sigue oblicuamente de arriba abajo y de delante atrás, divide esta parte externa en dos porciones de aspecto muy distinto: la porción posterior está más o menos excavada en forma de canal y da paso a los tendones de los peroneos laterales: llámase *canal de los peroneos;* la porción anterior, casi plana, es de forma triangular con el vértice hacia arriba y está en relación con la piel. Algunos autores, creemos que equivocadamente, atribuyen esta porción a la cara interna del peroné. La cara externa del peroné presta inserción a dos músculos: por arriba, al peroneo lateral largo, y por abajo, al peroneo lateral corto (fig. 450, 3 y 4).

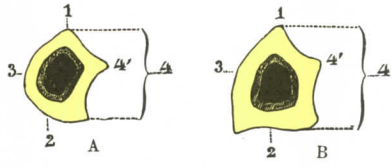

FIG. 445

Corte transversal del peroné derecho: A, en el tercio medio; B, en el tercio inferior.

1, borde anterior. — 2, cara posterior. — 3, cara externa. — 4, cara interna, con 4', cresta interósea.

b) *Cara interna.* — La cara interna (figura 447), muy estrecha en las partes superior e inferior y mucho más ancha en la parte media, presenta en primer lugar, cerca del borde anterior del hueso, una cresta longitudinal, llamada *cresta interósea,* en la cual viene a insertarse el ligamento interóseo (véase ARTROLOGÍA). Esta cresta, siempre muy marcada, sigue en ciertos casos un trayecto casi paralelo al borde anterior del hueso; pero las más de las veces empieza por arriba en el borde anterior, se separa de éste formando un ángulo muy agudo, y por abajo se une al borde interno un poco por encima del maléolo. Cualesquiera que sean su punto de origen y su dirección, la citada cresta siempre divide la cara interna del peroné en dos porciones desiguales: 1.ª, una *porción anterior,* más pequeña, más o menos rugosa, que presta inserción al extensor común de los dedos del pie, al peroneo anterior y al extensor propio del dedo gordo (fig. 451, 5, 6 y 7); 2.ª, una *porción posterior,* mucho más extensa, lisa y uniforme en su tercio inferior y excavada en canal en sus dos tercios superiores, para la inserción del tibial posterior (fig. 451, 8).

c) *Cara posterior.* — La cara posterior (fig. 435), rugosa y convexa, presta inserción, por arriba, al músculo sóleo, y en su parte media, al flexor propio del dedo gordo. Mira directamente atrás en sus tres cuartos superiores. En su cuarto inferior cambia la dirección y tiende a hacerse interna, al mismo tiempo que la cara externa y el borde externo se desvían hacia atrás para formar el canal de los peroneos: estos cambios en la orientación de las dos precitadas caras comunican a la parte inferior del peroné una apariencia de *torsión sobre su eje,* que no existe en realidad. El *agujero nutricio* de este hueso se encuentra generalmente en la cara posterior y en su tercio medio (fig. 435, 7), y, lo mismo que el de la tibia, lleva una dirección oblicua hacia abajo y adelante. No es tampoco raro encontrarlo en la cara interna.

B. BORDES. — Los tres bordes del peroné se distinguen, como los de la tibia, en *anterior, interno* y *externo.*

a) *Borde anterior.* — El borde anterior, delgado y cortante *(cresta del peroné),* se bifurca en su parte inferior, interceptando entre sus dos ramas de bifurcación la superficie articular de que hemos hablado anteriormente. Su rama de bifurcación interna, a veces muy atenuada, se dirige hacia el borde anterior del maléolo. Su rama de bifurcación externa forma el labio anterior del canal de los peroneos.

b) *Borde interno.* — El borde interno, que es poco acentuado en su parte superior y muy saliente, por el contrario, en su parte media, se borra en algunas

ocasiones en su tercio inferior. Presta inserción este borde al músculo tibial posterior y a un tabique fibroso que separa éste del flexor largo propio del dedo gordo.

c) *Borde externo.* — El borde externo, redondeado y obtuso en su mitad superior, es en la inferior más delgado, más marcado, casi cortante; presta inserción a un tabique fibroso que separa los músculos de la región externa de los músculos de la región posterior. En su parte más inferior, en el quinto inferior del hueso, forma el labio posterior del canal arriba descrito, en el que se alojan los tendones de los peroneos laterales.



FIG. 446

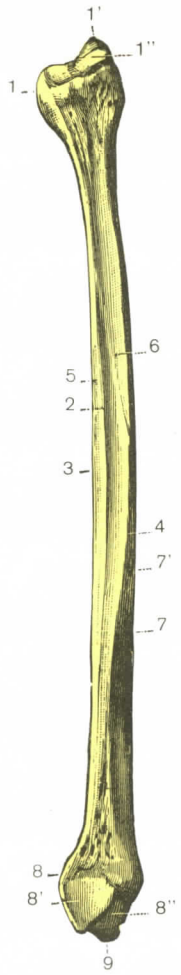

FIG. 447

FIG. 446. — Peroné visto por su cara externa.

1, cabeza del peroné, con 1', apófisis estiloides, y 1'', tubérculo del peroneo largo. — 2, cara externa. — 3, 3, borde externo. — 4, borde anterior. — 5, superficie triangular subcutánea. — 6, canal de los peroneos. — 7, maléolo externo. — 8, escotadura que presta inserción al ligamento peroneocalcáneo.

FIG. 447 — Peroné visto por su cara interna.

1, extremidad superior, con 1', apófisis estiloides, y 1'', su carilla articular tibial. — 2, cresta para el ligamento interóseo. — 3, borde anterior o cresta del peroné. — 4, borde interno. — 5, canal que presta inserción a los músculos extensores de los dedos del pie. — 6, canal del tibial posterior. — 7, cara posterior, con 7', el agujero nutricio. — 8, extremidad inferior, con 8', su carilla articular astragalina, y 8'', la carilla de inserción del ligamento peroneoastragalino posterior. — 9, vértice del maléolo externo.

2.° **Extremo superior.** — El extremo superior o *cabeza del peroné* (fig. 448) presenta, ante todo, en su parte interna, una carilla articular plana (1), redonda u oval, que mira hacia arriba y adentro. En el esqueleto armado corresponde a la carilla similar que hemos visto ya en la tuberosidad externa de la tibia.

Por fuera y detrás de esta carilla se eleva una fuerte eminencia de forma piramidal, llamada *apófisis estiloides* del peroné. Su borde posterior, bastante delgado y oblicuamente dirigido hacia abajo y adentro, se confunde pronto con el reborde posterior de la carilla articular arriba descrita. Su borde anterior es mucho más ancho y reviste la forma de una carilla, unas veces triangular y otras semilunar, que se prolonga hacia delante hasta la parte más anterior de la epífisis; por razón de su situación, daremos a esta cara el nombre de cara *prestiloidea del peroné*. En la apófisis estiloides y en la carilla prestiloidea se inserta el tendón inferior del bíceps y, por dentro de éste, el ligamento lateral externo de la articulación de la rodilla.

Por delante de la apófisis estiloides y de la carilla prestiloidea encontramos una superficie rugosa y a veces un verdadero tubérculo para la inserción del peroneo lateral largo. Por detrás existe también una superficie rugosa, destinada a la inserción del sóleo. Estas rugosidades pre y retrostiloideas prestan también inserción a los ligamentos que en este punto unen la tibia al peroné.

3.° **Extremo inferior.** — El extremo inferior (fig. 449) está formado por una voluminosa eminencia que en el lado externo de la articulación de la garganta del pie forma simetría con el maléolo interno y se designa con el nombre de *maléolo*

externo. Sin embargo, hemos de notar que, en el esqueleto armado, el maléolo peroneo desciende más que el maléolo tibial y, además, está situado en un plano más posterior que éste. Teniendo el maléolo externo la forma de una pirámide de base triangular, hemos de considerar en él tres *caras*, tres *bordes*, una *base* y un *vértice:*

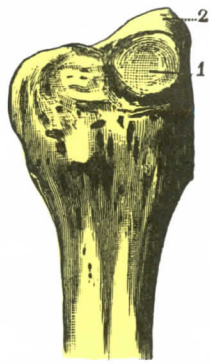

FIG. 448

Extremo superior del peroné visto por su parte interna.

1, carilla articular para la tibia. 2, apófisis estiloides.

A. CARAS. — Las tres caras del maléolo externo se distinguen en *interna, anteroexterna* y *posteroexterna.*

α) La *cara interna,* examinada de arriba abajo, presenta sucesivamente: 1.°, una superficie rugosa, en la cual se insertan gruesos manojos fibrosos que unen el peroné con la tibia; 2.°, una carilla lisa y articular, en relación a la vez con la cara externa de la tibia y con la cara externa del astrágalo; 3.°, por debajo y detrás de esta carilla, una excavación profunda, de forma oval y cuyo eje mayor es vertical, destinada a la inserción del ligamento peroneoastragalino posterior.

β) La *cara maleolar anteroexterna* es convexa y lisa y se halla en relación directa con la piel.

γ) La *cara posteroexterna* presenta un canal vertical, continuación del *canal de los peroneos* que hemos encontrado ya en la cara externa del hueso.

B. BORDES. — Los tres bordes del maléolo externo son anterior, externo y posterior. El *borde anterior* es rugoso y presta inserción: 1.°, en su parte más superior, al ligamento anterior de la articulación peroneotibial inferior; 2.°, en su parte inferior, al ligamento peroneoastragalino anterior. El *borde externo* forma el labio anterior del canal de los peroneos. El *borde posterior* presta inserción a los ligamentos posteriores de la articulación peroneotibial inferior.

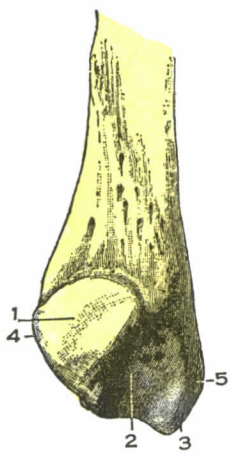

FIG. 449

Extremo inferior del peroné visto por su parte interna.

1, carilla articular para el astrágalo. — 2, depresión rugosa para la inserción del ligamento peroneoastragalino posterior. — 3, vértice del maléolo externo. — 4, borde anterior, y 5, borde posterior de este maléolo.

C. BASE. — La base del maléolo peroneo se confunde con el hueso.

D. VÉRTICE. — El vértice se dirige hacia abajo y atrás. Lo mismo que el del maléolo interno, está dividido en dos eminencias por una especie de escotadura en la que se inserta el ligamento peroneocalcáneo; pero aquí, al revés de lo que sucede en el maléolo tibial, la eminencia posterior desciende más que la anterior.

4.° Conformación interior y arquitectura. — El peroné está formado, como todos los huesos largos, por tejido compacto en el cuerpo y tejido esponjoso en los extremos.

α) El *cuerpo* representa un cilindro de tejido compacto que circunscribe un conducto medular muy estrecho, más amplio por arriba que por abajo.

β) Los *extremos* a su vez están constituidos por una capa de tejido compacto que contiene una masa no interrumpida de tejido esponjoso, que se confunde poco a poco, por arriba y por abajo, con el tejido reticular del conducto medular. La mayoría de las trabéculas óseas se disponen en sentido longitudinal y son más gruesas y apretadas en la epífisis superior que en la inferior.

Conexiones. — El peroné se articula con dos huesos: por dentro, con la tibia; por abajo, con el astrágalo.

Inserciones musculares. — Se insertan en el peroné nueve músculos, que pertenecen uno al muslo y los ocho restantes a la pierna. Resumimos estas inserciones musculares en las figu-

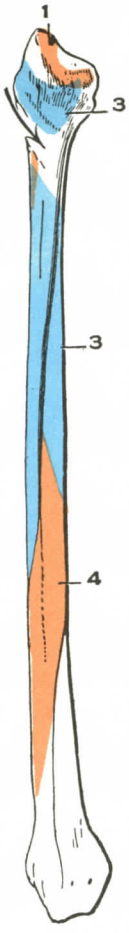

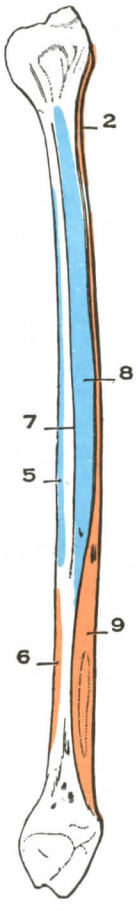

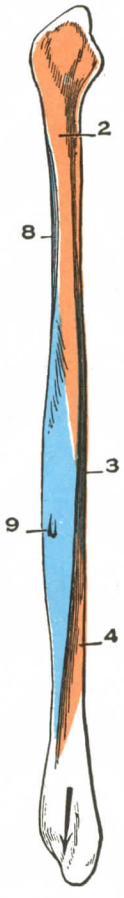

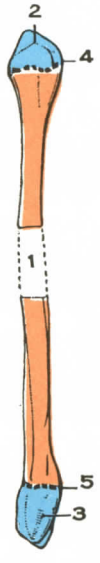

FIG. 450 FIG. 451 FIG. 452 FIG. 453

FIG. 450. — Peroné visto por su parte externa, con las inserciones musculares.

FIG. 451. — Peroné visto por su parte interna, con las inserciones musculares.

FIG. 452. — Peroné visto por su parte posterior, con las inserciones musculares.

(Para la significación de las cifras, véase el cuadro de la página siguiente.)

FIG. 453. — Osificación del peroné.

1, punto primitivo para el cuerpo. — 2, punto complementario para la epífisis superior. — 3, punto complementario para la epífisis inferior. — 4, línea de soldadura de la epífisis superior. — 5, línea de soldadura de la epífisis inferior.

ras 450, 451 y 452 y en el cuadro sinóptico de las página siguiente, cuyas cifras colocadas a la derecha del nombre de los músculos corresponden a las mismas cifras de las tres citadas figuras.

Desarrollo. — El peroné se desarrolla por tres puntos de osificación: uno *primitivo* para el cuerpo y dos *complementarios* para cada una de sus extremidades (figura 453).

a) El *punto primitivo* o *diafisario* aparece de ordinario del día 35 al 40 de la vida fetal, poco después que el de la tibia o al mismo tiempo que éste. A expensas de este punto se desarrollan, no tan sólo el cuerpo del hueso, sino también una parte de su extremo superior.

b) El *punto complementario del extremo superior (punto epifisario superior)* aparece a los dos años de edad y se une a la diáfisis a los dieciocho o diecinueve años.

c) El *punto complementario del extremo inferior (punto epifisario inferior)* aparece a los cuatro años de edad y se suelda a la diáfisis de los diecinueve a los veintidós años.

Variedades. — Puede suceder que, en casos de desarrollo incompleto de los miembros inferiores, el peroné falte, en totalidad o en parte, a pesar de existir la tibia; una «notable analogía — añade MECKEL — con algunos animales e imitación de la soldadura de los dos huesos en uno solo». — Encuéntranse a veces en las caras del peroné verdaderas excavaciones longitudinales en forma de canales *(peronés acanalados)*, destinadas a ofrecer a los músculos más extensas superficies de inserción. Esta disposición, que está en relación con un desarrollo consirable del sistema muscular, era muy frecuente en las razas que vivían en la célebre estación de Cro-Magnon (Dordoña), y diferentes antropólogos la han encontrado después en sujetos procedentes de los dólmenes. Los peronés acanalados coexisten ordinariamente con las tibias platicnémicas (véase *Tibia*, pág. 408). Estas últimas también se encuentran a veces en las razas actuales, pero estos casos son raros y los canales son siempre menos profundos que las observadas en las osamentas prehistóricas.

I. EXTREMO SUPERIOR . . . . { Bíceps crural (1). Sóleo (2). Peroneo lateral largo (3).

II. CUERPO . { a) *Cara externa* . { Peroneo lateral largo (3). Peroneo lateral corto (4).
{ b) *Cara interna* . { Extensor común (5). Peroneo anterior (6). Extensor del dedo gordo (7). Tibial posterior (8).
{ c) *Cara posterior.* { Sóleo (2). Flexor largo del dedo gordo (9).

4. Huesos del pie

El pie, cuarto y último segmento del miembro pélvico, está constituido por veintiséis huesos, dispuestos en tres grupos distintos. Procediendo desde la articulación de la garganta del pie hacia la extremidad libre, encontramos ante todo un conglomerado óseo, el *tarso*, compuesto de siete huesos. Del extremo anterior del tarso salen, a manera de radios divergentes, cinco columnitas óseas, cuyo conjunto constituye el *metatarso*. Por último, a continuación del metatarso siguen los *dedos del pie*, que comprenden cada uno tres falanges, a excepción del más interno, que tiene únicamente dos. Estudiaremos sucesivamente:

1.° El *tarso;*
2.° El *metatarso;*
3.° Los *dedos del pie.*

A. Tarso

El tarso (figs. 486 a 488) está formado por siete piezas óseas, dispuestas en dos hileras, posterior y anterior. La primera comprende únicamente dos huesos: el *astrágalo* por arriba y el *calcáneo* por abajo. La segunda comprende cinco huesos: hacia fuera, el *cuboides*, y hacia dentro, el *escafoides*, llevando en su cara anterior las *tres cuñas*. Estas diversas piezas óseas, al igual que las del carpo, son huesos cortos que presentan a la vez una superficie *inferior* o *plantar* y otra *superior* o *dorsal*, teniendo además en su perímetro diferentes *caras articulares* para los huesos.

inmediatos. Sin embargo, son tan irregulares y desiguales, que consideramos completamente inútil buscar entre ellos caracteres generales. Así, pues, nos limitaremos a describirlos aisladamente, poniendo sobre todo de relieve en cada uno de ellos su forma y situación respectivas.

1.º **Astrágalo.** — El más elevado de los huesos del tarso, el astrágalo, está situado, en el esqueleto montado, por debajo de los huesos de la pierna, que descansan sobre él, y por encima del calcáneo, que lo separa del suelo y al cual transmite en gran parte el peso del cuerpo. Es un hueso corto, ligeramente aplanado de arriba abajo y prolongado de delante atrás, de tal modo que su diámetro anteroposterior es aproximadamente una tercera parte más largo que su diámetro transversal. Se consideran en él tres porciones: 1.ª, la parte posterior llamada *cuerpo,* que representa tres cuartas partes o quizá cuatro quintos del hueso; 2.ª, la parte anterior redondeada, llamada *cabeza;* 3.ª, la parte intermedia, más o menos estrechada, llamada *cuello.* Considerado en su conjunto, el astrágalo tiene una forma irregularmente cuboidea y presenta, por consiguiente, seis caras, que se distinguen en *superior, inferior, anterior, posterior, interna* y *externa.*

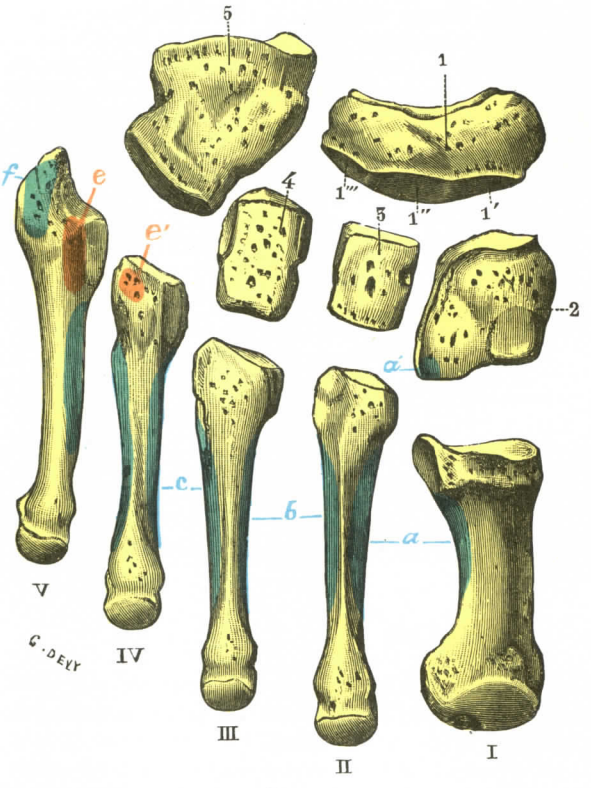

FIG. 454

Huesos de la segunda fila del tarso y metatarsianos vistos por su cara dorsal, con las inserciones musculares.

I, II, III, IV, V, primero, segundo, tercero, cuarto y quinto metatarsianos. — 1, escafoides, con sus tres carillas anteriores, 1', 1'', 1''', para el primer cuneiforme (2), para el segundo cuneiforme (3) y para el tercer cuneiforme (4). — 5, cuboides.

a, inserciones del primer interóseo dorsal, en el primero y segundo metatarsianos. — *a'*, su inserción en la primera cuña. — *b*, inserciones del segundo interóseo dorsal en el segundo y tercer metatarsianos. — *c*, inserciones del tercer interóseo dorsal en el tercero y cuarto metatarsianos. — *d*, inserciones del cuarto interóseo dorsal en el quinto metatarsiano. — *e*, *e'*, inserción del peroneo anterior. — *f*, inserción del peroneo lateral corto.

a) *Cara superior.* — La cara superior (fig. 455) está ocupada en la mayor parte de su extensión por una superficie articular, regularmente lisa y uniforme, destinada a la tibia.

Esta superficie de forma cuadrilátera, un poco más ancha en su parte anterior que en su parte posterior, convexa de delante atrás y cóncava en sentido transversal, tiene la forma de una polea; llámase *polea astragalina.* Distínguense en ella, como en toda polea: 1.º, *una garganta* anteroposterior extremadamente obtusa y más aproximada al borde interno que al borde externo; 2.º, *dos vertientes,* interna y externa, ligeramente inclinadas la una hacia la otra; 3.º, *dos bordes laterales,* ambos semicirculares. De estos dos bordes de la polea astragalina, el interno es un poco más elevado que el externo, siendo más cortante y, por consiguiente, más pronunciado. En cuanto al borde interno, se ensancha en su

parte posterior, para formar una especie de carilla triangular de base posteroinferior, muy visible en las figuras 457 y 460.

Por delante de la polea astragalina, la cara superior del astrágalo está formada por la parte superior del cuello: es irregular, combada hacia dentro, acribillada de agujeros vasculares, y presenta, inmediatamente por delante de la garganta de la polea, una depresión más o menos profunda, en la cual viene a alojarse la parte anterior de la tibia en los movimientos de flexión de la pierna sobre el pie.

b) *Cara inferior.* — La cara inferior (fig. 456), destinada a articularse con el calcáneo, presenta con este objeto dos carillas articulares, una anterointerna y la otra posteroexterna.

α) La *carilla anterointerna* (2), prolongada de delante atrás y convexa en el mismo sentido, mira directamente abajo. Está a veces subdividida, como la carilla calcánea sobre la cual descansa, en dos carillas secundarias, anterior y posterior.

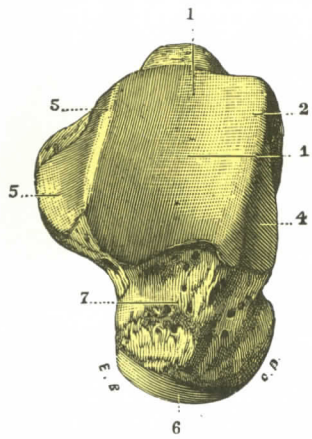

FIG. 455

Astrágalo, cara superior.

1, polea del astrágalo para la tibia. — 2, su borde interno. — 3, su borde externo. — 4, carilla articular para el maléolo interno. — 5, carilla articular para el maléolo externo. — 6, cabeza del astrágalo. — 7, su cuello.

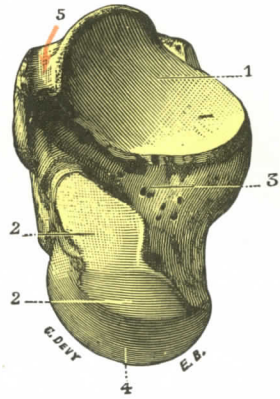

FIG. 456

Astrágalo, cara inferior.

1, carilla articular posteroexterna, y 2, carilla articular anterointerna para el calcáneo. — 3, canal rugoso que separa estas dos carillas. — 4, cabeza del astrágalo. — 5, canal del flexor propio del dedo gordo.

β) La *carilla posteroexterna* (1) es mucho más grande y mira oblicuamente hacia abajo y atrás. Plana transversalmente y en extremo cóncava en sentido anteroposterior, se articula, como la precedente, con una carilla similar que encontraremos a no tardar en la cara superior del calcáneo.

γ) Las dos *carillas astragalinas* precitadas están separadas una de otra por un profundo y rugoso canal que se dirige oblicuamente de atrás a delante y de dentro a fuera: llámase *ranura astragalina* (3). Estrecha en su parte posterior, se ensancha considerablemente en la anterior, en donde forma, junto con la parte correspondiente del calcáneo, una profunda excavación, conocida con el nombre de *hueco calcaneoastragalino* o *seno del tarso* (*sinus tarsi* de los anatomistas alemanes).

En su extremo anterior, la cara articular posteroexterna del astrágalo se eleva a veces para prolongar sobre la parte anterior y externa del cuerpo del hueso. Esta prolongación, sobre la cual MORESTEIN llamó la atención hace ya muchos años, se desarrolla exactamente en el punto en que, en la flexión o rotación del pie hacia fuera, el astrágalo viene a apoyarse sobre la apófisis mayor del calcáneo, cubierta en este punto de potentes inserciones ligamentosas. Esta prolongación se encuentra aproximadamente en una tercera parte de los astrágalos. Cuando existe, tiene la forma de una pequeña carilla, redondeada o más bien pro-

longada transversalmente, que mira hacia delante y abajo y mide de 2 a 12 milímetros de altura. Mas, cualesquiera que sean su forma y grado de diferenciación, esta carilla se continúa siempre, en su parte inferior, con la cara posteroexterna del astrágalo, de la cual no es más que una dependencia.

c) *Cara externa.* — La cara externa (fig. 457), articulada con el maléolo peroneo, presenta para esta articulación una carilla triangular de base superior, lisa e incrustada de cartílago en estado fresco: la *carilla peronea del astrágalo.* Su base, curvilínea, confina con el borde externo de la polea astragalina y se continúa por encima de este borde con la polea misma. Su vértice es ligeramente redondeado y sobresale más o menos, como si quisiera aproximarse a la posición horizontal. Se encuentra sobre una parte del hueso que, muy proyectada hacia fuera, constituye una verdadera apófisis, llamada *apófisis externa del astrágalo.* La cara articular que acabamos de describir, circunscrita por delante por una superficie rugosa, en la

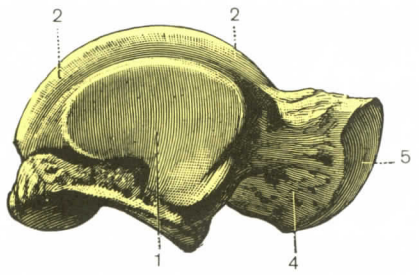

FIG. 457

Astrágalo, cara externa.

1, carilla triangular, destinada a articular con el maléolo externo. — 2, 2, polea astragalina, vista de perfil. — 3, cabeza del astrágalo. — 4, su cuello.

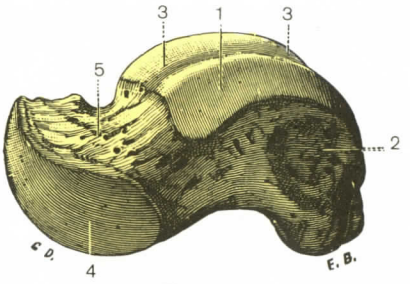

FIG. 458

Astrágalo, cara interna.

1, carilla triangular para el maléolo interno. — 2, carilla rugosa para la hoja profunda del ligamento lateral interno. — 3, 3, polea de la cara superior. — 4, cabeza del astrágalo. — 5, su cuello.

cual se inserta el ligamento peroneoastragalino anterior, está circunscrita por detrás por una nueva cinta rugosa, que termina en canal en la parte posterior del hueso y presta inserción al ligamento peroneoastragalino posterior. Por último, por delante de esta superficie articular, la cara interna del astrágalo está formada por la parte externa del cuello, tomando el aspecto de un borde obtuso que mide escasamente 10 milímetros de altura y está muy rezagado respecto del plano de la cara peronea.

d) *Cara interna.* — La cara interna (fig. 458), algo menos elevada que la externa, se articula con el maléolo tibial. A este fin presenta por arriba y detrás una cara articular prolongada en sentido anteroposterior, que mide por término medio 25 milímetros de longitud por 12 de altura. Esta cara articular, que se continúa por arriba con la polea astragalina, siendo, por decirlo así, una dependencia de ella, reviste en su conjunto la forma de una coma colocada horizontalmente (🌜) con la cabeza en la parte anterior y la cola en la posterior. Por delante de ella se ve una superficie rugosa, correspondiente a la cara interna del cuello; por debajo, a lo largo del borde cóncavo de la coma, se extiende una nueva superficie rugosa (2), que va desde el cuello hasta la cara posterior del hueso y en la cual viene a insertarse el fascículo profundo del ligamento lateral interno de la articulación de la garganta del pie.

e) *Cara anterior o cabeza del astrágalo.* — La cara anterior del astrágalo (figuras 458 y 459), articular en toda su extensión, es redondeada en forma de cabeza y se llama *cabeza del astrágalo.* Esta superficie articular, más ancha que alta, está circunscrita por arriba y por los lados por un reborde muy limpio que la separa

del cuello, que nos es ya conocido, de la cara articular anterointerna y de la cara *inferior del hueso*. La cabeza del astrágalo se articula con la cara posterior del escafoides, que a este fin presenta una carilla articular excavada en forma de cavidad glenoidea. Sin embargo, como la carilla escafoidea es menor que la superficie de la cabeza astragalina, resulta que, en un pie articulado, una parte de esta última superficie, la parte inferointerna, no tiene ninguna relación de contacto con el escafoides. Esta porción extraescafoidea (séanos permitida esta expresión) de la cabeza del astrágalo reviste la forma de un pequeño triángulo de base posterior.

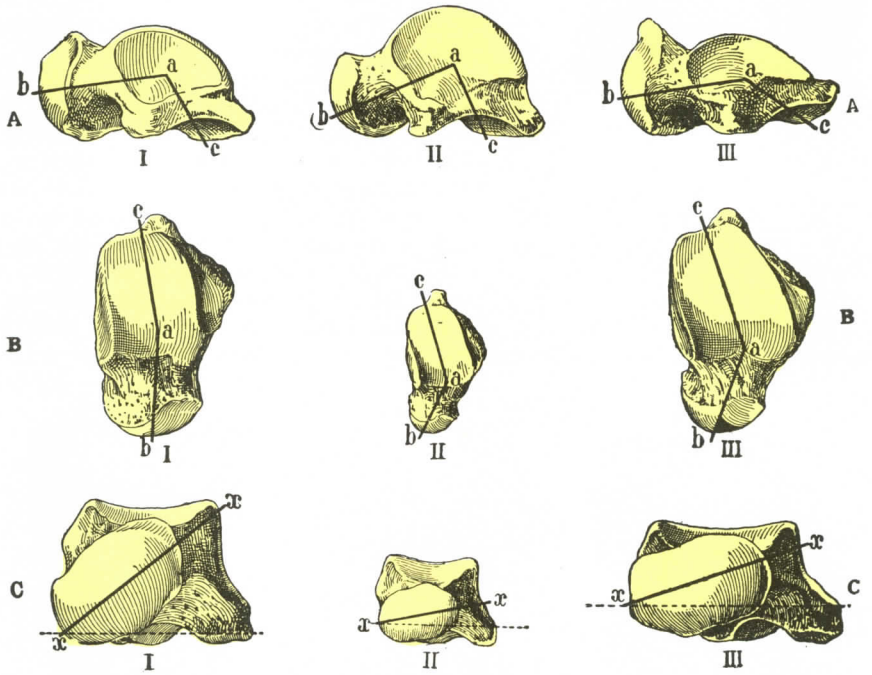

FIG. 459

Angulos de inclinación, de declinación y rotación del astrágalo: sus principales variedades (T. J.).

A. ANGULOS DE INCLINACIÓN: el astrágalo izquierdo visto de perfil, por su cara externa. — I, pie normal. — II, pie izquierdo. — III, pie plano congénito.

B. ANGULOS DE DECLINACIÓN: el astrágalo izquierdo mirado verticalmente por su cara superior. — I, adulto normal. — II, recién nacido. — III, pie plano congénito.

C. ANGULOS DE ROTACIÓN: el astrágalo izquierdo visto de frente. — I, adulto normal. — II, recién nacido. — III, pie plano congénito.

ab, eje del cuello y de la cabeza del astrágalo. — *ac*, eje del cuerpo. — *xx*, eje mayor de la cara articular de la cabeza.

Más adelante, en ARTROLOGÍA, veremos que está en relación con un ligamento llamado calcaneoescafoideo inferior.

La cabeza del astrágalo no se continúa en línea recta con el cuerpo del hueso. En el cuello experimenta una triple desviación (fig. 459).

α) *Angulo de inclinación* (fig. 459, A). — Considerados en un plano vertical y sagital, los ejes del cuerpo y del cuello forman un ángulo abierto hacia abajo que tiene por consecuencia inclinar la cabeza en la misma dirección. Este ángulo de inclinación mide 115° por término medio; es tanto más cerrado cuanto más arqueado es el pie.

β) *Angulo de declinación* (fig. 459, B). — Considerados en un plano horizontal, los ejes del cuerpo y del cuello forman un ángulo abierto hacia dentro que tiene

por consecuencia llevar la cabeza del astrágalo en dirección del escafoides y del primer metatarsiano, es decir, de la columna ósea que termina en el dedo gordo. Mide 158° por término medio en el adulto.

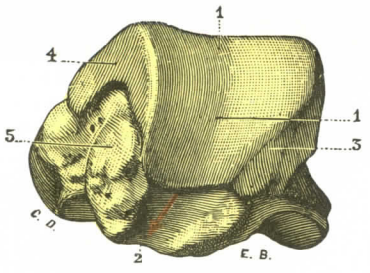

FIG. 460

Astrágalo, cara posterior.

1, 1, polea del astrágalo. — 2, canal para el flexor propio del dedo gordo. — 3, superficie triangular formada por la bifurcación del borde externo de la polea. — 4, carilla articular para el maléolo interno. — 5, carilla rugosa para la hoja profunda del ligamento lateral interno.

γ) *Angulo de torsión o de rotación.* — El eje mayor de la carilla articular del astrágalo, visto de frente, forma con la horizontal un ángulo abierto hacia fuera (fig. 459, C). Nulo en el recién nacido, este ángulo aparece y se desarrolla durante el crecimiento del pie y la adaptación de éste a los diferentes modos de locomoción. Oscila alrededor de 45°.

f) *Cara posterior.* — La cara posterior (figura 460) resulta muy reducida a causa de la posición declive de la polea astragalina; más bien parece un borde que una verdadera cara. Encontramos en ella, en su parte más interna, un canal (2), oblicuamente dirigido de arriba abajo y de fuera a dentro, canal que da paso al tendón del músculo flexor propio del dedo gordo. De los dos labios que circunscriben este canal, el externo es ordinariamente más pronunciado y más saliente que el interno: representa el *os trigonum* de BARDELEBEN que se ha soldado con el resto del hueso

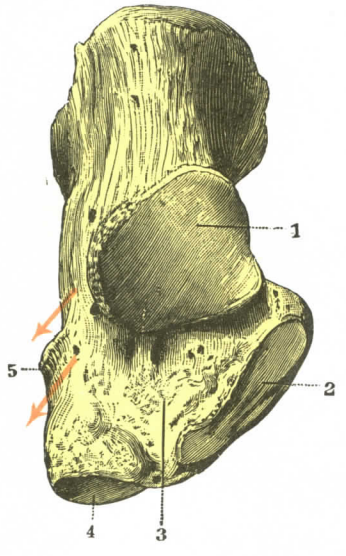

FIG. 461

Calcáneo, cara superior

1, carilla articular posteroexterna para el astrágalo. — 2, carilla articular anterointerna, igualmente para el astragalo. — 3, canal rugoso que separa estas dos carillas. — 4, carilla articular anterior para el cuboides. — 5, tubérculo calcáneo externo, que separa los dos canales de los peroneos.

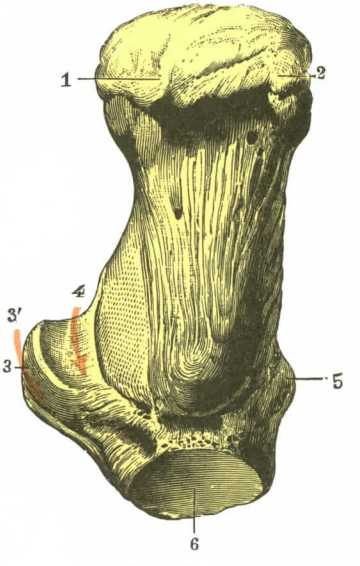

FIG. 462

Calcáneo, cara inferior.

1, tuberosidad interna. — 2, tuberosidad externa. — 3, apófisis menor, con 3', canal para el flexor común de los dedos del pie. — 4, canal para el flexor propio del dedo gordo. — 5, tubérculo calcáneo externo, que separa los canales de los peroneos laterales. — 6, carilla articular para el cuboides.

(véase más abajo); en él se insertan el ligamento peroneoastragalino posterior de la articulación de la garganta del pie y el ligamento posterior de la articulación astragalocalcánea (véase ARTROLOGÍA).

Conexiones. — El astrágalo se articula con cuatro huesos: 1.º, por arriba y adentro, *con la tibia*; 2.º, por fuera, con el peroné; 3.º, por abajo, con el calcáneo; 4.º, por delante, con el escafoides.

2.º **Calcáneo.** — El calcáneo es el hueso más voluminoso del tarso, del cual constituye la parte posteroinferior; está separado de los huesos de la pierna por el astrágalo y descansa directamente en el suelo. Prolongado de delante atrás y aplanado transversalmente, tiene, como el hueso precedente, una forma irregularmente cúbica y, por consiguiente, presenta *seis caras*. Estas seis caras llevan la misma orientación y el mismo nombre que las del astrágalo.

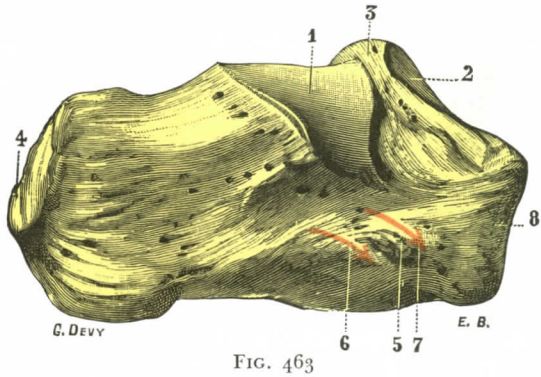

FIG. 463

Calcáneo, cara externa.

1, carilla articular posteroexterna, y 2, carilla anterointerna para el astrágalo. — 3, canal rugoso que las separa. — 4, cara posterior. — 5, tubérculo externo, que separa el canal del peroneo lateral largo, 6, del canal del peroneo lateral corto, 7. — 8, cara anterior.

a) *Cara superior* — La cara superior (fig. 461) tiene un aspecto muy diferente según se la considere en su parte anterior o en su parte posterior.

En sus dos tercios anteriores se articula con el astrágalo. Por esto encontramos aquí los mismos elementos osteológicos que en la cara inferior de este último hueso, a saber: 1.º, una primera *carilla anterointerna*, prolongada y cóncava de delante atrás y subdividida a veces en dos carillas secundarias; 2.º, una segunda carilla, *carilla posteroexterna*, convexa de delante atrás y más extensa que la precedente; 3.º, entre estas dos carillas, un canal oblicuo hacia delante y afuera, llamado *ranura calcánea*, estrecho en su origen y extendiéndose en su terminación en una ancha superficie cuadrilátera, que contribuye a formar el hueco calcaneostragalino. La ranura calcánea y la superficie rugosa que le sigue prestan inserción al ligamento interóseo de la articulación calcaneoastragalina.

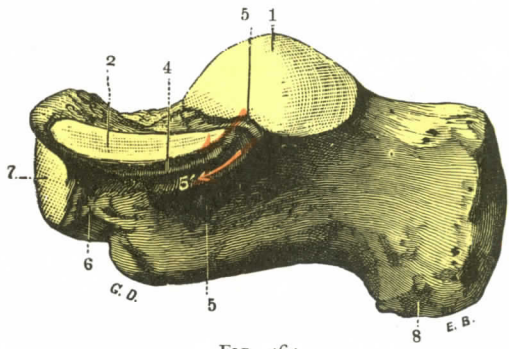

FIG. 464

Calcáneo, cara interna.

1, carilla posteroexterna, y 2, carilla anterointerna para el astrágalo. — 3, canal rugoso que las separa. — 4, apófisis menor del calcáneo. — 5, canal situado por debajo para el paso del flexor propio del dedo gordo. — 5', otro canal situado en el borde libre del calcáneo y por el que corre el tendón del flexor común de los dedos del pie. — 6, apófisis mayor del calcáneo. — 7, carilla articular para el cuboides. — 8, tuberosidad interna del calcáneo.

Por detrás de las dos carillas articulares precitadas, la cara superior del calcáneo es desigual y rugosa. Redondeada transversalmente, es cóncava de delante atrás y está en relación en este punto con una masa celulograsienta que separa el tendón de Aquiles de la articulación tibiotarsiana.

b) *Cara inferior.* — La cara inferior (fig. 462) es irregular y está acribillada de agujeros vasculares en toda su extensión. Si la recorremos de atrás a delante encontramos en primer término, en su parte posterior, dos eminencias óseas siempre muy marcadas: las llamadas *tuberosidades interna* y *externa* del calcáneo. La interna, con mucho la más voluminosa, presta inserción a los músculos flexor corto plantar y

aductor del dedo pequeño del pie. Por delante de estas dos tuberosidades se extiende una superficie rugosa casi plana, extendida longitudinalmente y acribillada de agujeros, para la inserción del gran ligamento calcaneocuboideo inferior. Esta superficie termina por delante en una tercera eminencia ósea, más o menos bien circunscrita, que se denomina *tuberosidad anterior,* en la cual se insertan también los fascículos profundos del ligamento calcaneocuboideo inferior.

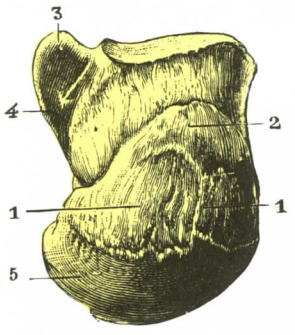

FIG. 465

Calcáneo, cara posterior.

1, 1, superficie rugosa para el tendón de Aquiles. — 2, parte más lisa separada del tendón precitado por una bolsa serosa. — 3, apófisis menor del calcáneo, que sobrepuja, 4, el canal del flexor propio del dedo gordo. — 5, tuberosidad interna de la cara inferior.

c) *Cara externa.* — La cara externa (fig. 463) está en relación directa con la piel. En el punto de unión de su tercio anterior con sus dos tercios posteriores se encuentra un tubérculo, más o menos desarrollado según los sujetos: el *tubérculo externo del calcáneo.* Por encima de ese tubérculo se encuentra un canal, oblicuo hacia abajo y adelante, para el paso del tendón del peroneo lateral corto. Por debajo del mismo existe un segundo canal, que lleva la misma dirección, para el tendón del peroneo lateral largo. Respecto del tubérculo en sí, presta inserción a las vainas fibrosas de los dos precitados músculos. Por encima y por detrás del tubérculo externo que acabamos de describir se ve con bastante frecuencia, pero no siempre, una *impresión rugosa* destinada a la inserción del ligamento peroneocalcáneo.

d) *Cara interna.* — La cara interna (fig. 464), sumamente excavada, constituye un ancho canal, oblicuamente dirigido hacia abajo y adelante: el *canal calcáneo interno,* que sirve de paso a los músculos, vasos y nervios que abandonan la cara posterior de la pierna para ganar la planta del pie. Este canal, limitado por detrás por la tuberosidad interna ya conocida, está circunscrito por delante por una fuerte eminencia que sobresale directamente hacia dentro y ha recibido el nombre de *apófisis menor del calcáneo;* es el *sustentaculum tali* de los antiguos anatomistas, así llamado porque sobre él descansa la parte interna del astrágalo o *talus.* Por el lado del canal calcáneo recorre la base de esta pequeña apófisis un canal obtuso y liso, destinado al tendón del flexor propio del dedo gordo (fig. 465, 4). En el borde libre de la pequeña apófisis del calcáneo se ve otro canal, dirigido hacia delante, abajo y adentro, por el cual, en estado fresco, se desliza el tendón del músculo flexor común de los dedos (figs. 462, 3', y 464, 5').

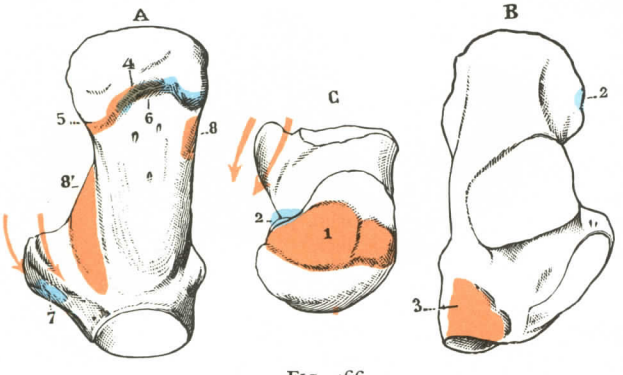

FIG. 466

Calcáneo con las inserciones musculares.

A, parte inferior; B, parte superior; C, parte posterior. 9, canal del flexor del dedo gordo. — 10, canal del flexor largo común. (Para la significación de las demás cifras, que se refieren a otros músculos, véase el párrafo que trata de las *Inserciones musculares.*)

e) *Cara anterior.* — La cara anterior del calcáneo presenta una carilla articular, cóncava de arriba abajo y convexa en dirección transversal, que se adapta exactamente a la cara posterior del cuboides. Está limitada por arriba por una eminencia delgada y cortante que la sobrepuja, la cual tiene importancia en la am-

putación de Chopart. La carilla articular de la cara anterior asienta sobre una especie de columna ósea (fig. 464, 6), que ha recibido el nombre de *apófisis mayor del calcáneo.*

f) *Cara posterior.* — La cara posterior (fig. 465), más ancha por abajo que por arriba, forma la porción más posterior de la eminencia del talón. Su *mitad inferior,* rugosa y confundida en parte con las tuberosidades de la cara inferior, presta inserción al tendón de Aquiles. Su *mitad superior* es lisa y en ella se encuentra una bolsa serosa que la separa de este mismo tendón.

Conexiones. — El calcáneo se articula con dos huesos: 1.º, por arriba, con el astrágalo, que lo separa de los huesos de la pierna: 2.º, por delante, con el cuboides.

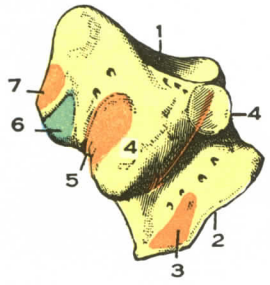

FIG. 467

Cuboides derecho visto por su cara inferior, con las inserciones musculares.

1, carilla articular para el calcáneo. — 2, borde inferior de la cara anterior. — 3, superficie rugosa que presta inserción al abductor oblicuo del dedo gordo. — 4, tuberosidad del cuboides para el tendón del peroneo lateral largo. — 5, otra inserción para el abductor oblicuo. — 6, inserción del flexor corto del dedo gordo. — 7, inserción de un manojo inconstante del tibial posterior.

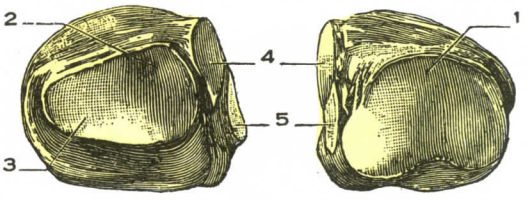

FIG. 468

Cuboides derecho: A, parte anterior; B, parte posterior.

1, carilla articular para el calcáneo. — 2, carilla para el cuarto metatarsiano. — 3, carilla para el quinto metatarsiano. — 4, carilla para el tercer cuneiforme. — 5, carilla para el escafoides.

Inserciones musculares. — El calcáneo presta inserción a ocho músculos, a saber (figura 466, A, B, C): 1.º, *en su cara posterior,* al plantar delgado (2) y al tríceps crural por medio del tendón de Aquiles (1); 2.º, *en su cara superior,* al pedio (3); 3.º, *en su cara inferior,* al flexor corto común de los dedos (4), al aductor del dedo gordo (5), al abductor del dedo pequeño (6), al fascículo externo del accesorio del flexor largo común (8) y a veces al tibial posterior (7); 4.º, *en su cara interna,* al fascículo interno del accesorio del flexor largo común (8').

Variedades. — La carilla articular anterointerna de la cara superior del calcáneo, con bastante frecuencia (40 por 100) está dividida en dos porciones por una línea transversal (véase ARTROLOGÍA). La misma disposición se observa también en la carilla correspondiente del astrágalo. La tuberosidad externa, formada por un punto de osificación especial, si este punto no se suelda, puede quedar aislada, semejando así un hueso sesamoideo (RAMBAUD y RENAULT). El tubérculo externo del calcáneo falta en muchos sujetos; por el contrario, en otros adquiere un desarrollo considerable, que llega a merecer el nombre de *apófisis submaleolar* que le ha dado HYRTL; en este caso forma prominencia debajo de la piel, pudiendo ocasionar a su nivel la formación de callosidades. En antropología se da el nombre de *talón* a la parte del calcáneo situada por detrás de una línea transversal que une entre sí las eminencias máximas de los dos maléolos. Muy desarrollada en el hombre, la eminencia del talón es apenas marcada en los monos. Se comprende, pues, que el grado de prominencia del talón puede ser un carácter antropológico de la mayor importancia. Del estudio de estas variaciones según las edades, los sexos y las razas, seguramente podrían sacarse interesantes conclusiones.

3.º Cuboides. — El cuboides (fig. 467) está situado por delante de la apófisis mayor del calcáneo, cuya dirección prolonga. Libre en su parte externa, corres-

ponde por delante a los dos últimos metatarsianos y por dentro al escafoides y a la tercera cuña. Su forma cuboidea, que le ha dado nombre, nos permite considerar en él *seis caras* (tienen el mismo nombre que las del calcáneo):

a) *Cara superior.* — La cara superior forma parte del dorso del pie y mira a la vez hacia arriba y afuera. Plana e irregular, está cubierta por ligamentos y por el músculo pedio.

b) *Cara inferior.* — La cara inferior (fig. 467), la más importante de todas, presenta en su parte media, o un poco por delante, una eminencia, unas veces oval y otras cilindroidea, que se dirige oblicuamente de atrás a delante y de fuera a dentro: la *tuberosidad* o *cresta del cuboides.* Esta eminencia, que presta inserción al ligamento calcaneocuboideo inferior, divide la cara inferior del hueso en dos partes de aspecto muy diferente: 1.º, una *parte posterior,* ligeramente excavada y rugosa, para inserciones ligamentarias y musculares; 2.º, una *parte anterior,* que forma una

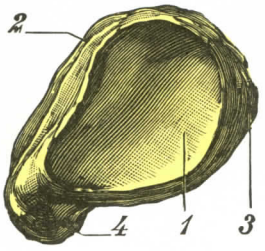

FIG. 469

Escafoides visto por su cara posterior.

1, carilla articular para la cabeza del astrágalo. — 2, cara superior del hueso. — 3, extremidad externa. — 4, extremidad interna, que forma el tubérculo del escafoides.

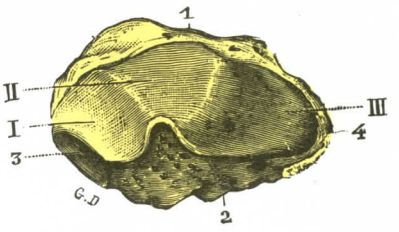

FIG. 470

Escafoides visto por su cara anterior.

1, borde superior. — 2, borde inferior. — 3, parte externa con carilla articular para el cuboides. — 4, extremidad interna (tubérculo del escafoides). — I, II, III, carillas articulares para la 1.ª, 2.ª y 3.ª cuñas.

especie de canal, llamado *canal del cuboides,* el cual, al igual que la misma cresta, se dirige oblicuamente hacia delante y adentro, en sentido de la extremidad posterior del primer metatarsiano; en estado fresco este canal está cubierto y convertido en un conducto completo por una expansión del ligamento calcaneocuboideo. Por dentro de este conducto pasa el tendón del peroneo lateral largo; con bastante frecuencia se ve, en la vertiente anterior de la cresta del cuboides, cerca del borde externo del pie, una *impresión oval,* que se corresponde con el sesamoideo del tendón de este último músculo.

c) *Cara posterior.* — La cara posterior está toda ella ocupada por una superficie articular destinada al calcáneo. Ligeramente convexa en sentido transversal, es, por el contrario, cóncava en sentido vertical. Además, tiene una forma triangular: su *base* es curvilínea y corresponde a la cara superior o dorsal del hueso; su *vértice* se prolonga hacia abajo y adentro, formando una eminencia, a menudo muy pronunciada, que se designa con el nombre de *apófisis piramidal del cuboides.*

d) *Cara anterior.* — La cara anterior, igualmente articular, está dividida en dos carillas secundarias por una cresta vertical obtusa: la carilla que está por dentro se corresponde con la extremidad posterior del cuarto metatarsiano; la que está por fuera se articula con el quinto.

e) *Cara interna.* — La cara interna presenta, en su parte media, una carilla articular, plana y oval, destinada a articularse con la tercera cuña; por detrás de ella existe a veces una segunda carilla, muy pequeña, para el escafoides. Lo restante de esta cara presenta numerosas rugosidades para inserciones ligamentosas.

f) *Cara externa.* — La cara externa del cuboides, situada a lo largo del borde externo del pie, queda reducida a las dimensiones de un sencillo borde. Distínguese

en ella una considerable escotadura, que es el comienzo del canal del peroneo lateral largo, ya descrito en la cara inferior.

Conexiones. — El cuboides se articula con cuatro huesos: 1.º, por detrás, con el calcáneo; 2.º, por dentro, con la tercera cuña; 3.º, por delante, con los cuarto y quinto metatarsianos.

Inserciones musculares. — Este hueso presta inserción a una expansión tendinosa del tibial posterior, al abductor oblicuo del dedo gordo y a veces a manojos del flexor corto del dedo gordo (fig. 467, 3 y 5).

4.º Escafoides. — Colocado por dentro del cuboides y a lo largo del borde interno del pie, el escafoides se articula, por atrás, con la cabeza del astrágalo, y por

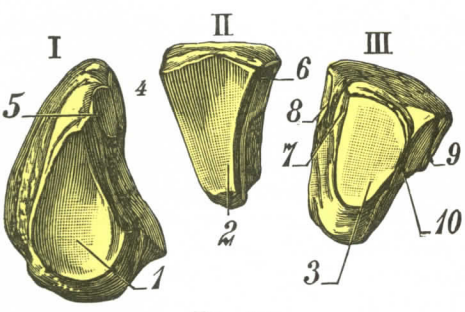

FIG. 471

Los tres cuneiformes, vista posterior.

I, II, III, primero, segundo y tercer cuneiforme. — 1, 2, 3, carillas articulares para el escafoides. — 4, carilla para el segundo metatarsiano. — 5, carilla para el segundo cuneiforme. — 6, carilla para el tercer cuneiforme. — 7, carilla para el segundo cuneiforme. — 8, carilla para el segundo metatarsiano. — 9, carilla para el cuarto metatarsiano. — 10, carilla para el cuboides.

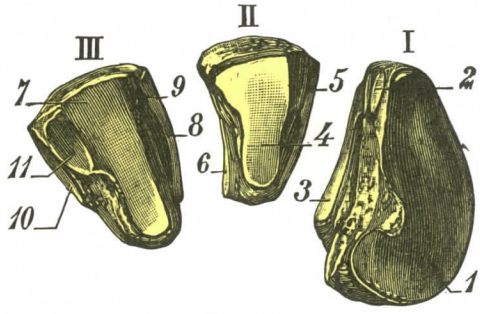

FIG. 472

Las tres cuñas, cara anterior.

I, II, III, primera, segunda y tercera cuñas. — 1, carilla articular para el primer metatarsiano. — 2, carilla para el segundo metatarsiano. — 3, carilla para la segunda cuña. — 4, carilla para el segundo metatarsiano. — 5, carilla para la primera cuña. — 6, carilla para la tercera cuña. — 7, carilla para el tercer metatarsiano. — 8, carilla para la segunda cuña. — 9, carilla para el segundo metatarsiano. — 10, carilla para el cuboides. — 11, carilla para el cuarto metatarsiano.

delante, con los tres cuneiformes. Aplanado en sentido anteroposterior, convexo por delante y profundamente excavado por detrás, ha sido comparado a una *navecilla* cuyo eje mayor sería oblicuo hacia abajo y adentro, por lo que ha recibido el nombre de escafoides (de σκαη, barquilla, y ειδος, forma) con que se le designa. Considéranse en este hueso *dos caras, dos bordes* y *dos extremos:*

a) *Caras.* — De las dos caras, una mira hacia delante y la otra hacia atrás. La *cara posterior* (fig. 469) presenta una cavidad profunda y regular, más ancha que alta. Es, en su conjunto, un segmento de esfera o de ovoide y está destinada a articularse con la cabeza redondeada del astrágalo. La *cara anterior* (fig. 470), igualmente articular, está dividida por dos crestas obtusas en tres carillas triangulares, en relación cada una de ellas con una de las tres cuñas.

b) *Bordes.* — Los dos bordes se distinguen en superior e inferior. El *borde superior,* inclinado hacia abajo y adentro, forma parte de la cara dorsal del tarso. El *borde inferior,* opuesto al precedente, sobresale en la cara plantar. Uno y otro son rugosos y prestan inserción a ligamentos. A veces se encuentra, en el borde inferior del escafoides, un poco por debajo de la extremidad externa, una pequeña carilla articular para el cuboides (fig. 470, 3).

c) *Extremos.* — De los dos extremos del escafoides, uno es externo y el otro interno. El *extremo externo,* no bien limitado, une por una curva no interrumpida los bordes superior e inferior. El *extremo interno* (fig. 469, 4), por el contrario, constituye una eminencia muy pronunciada, que se dirige hacia abajo y atrás; se

le da el nombre de *tubérculo del escafoides* y en él se inserta el tendón principal del tibial posterior.

Conexiones. — El escafoides se articula con cinco huesos: 1.º, por detrás, con el astrágalo; 2.º, por delante, con las tres cuñas; 3.º, por fuera, con el cuboides (articulación no constante).

Inserciones musculares. — Presta inserción a un solo músculo, el tibial posterior (figura 489, 5).

Variedades. — Se encuentra a veces, en lugar y en el sitio del tubérculo del escafoides, un pequeño hueso completamente independiente: el *hueso tibial externo,* el cual estudiaremos más adelante al hablar de los huesos supernumerarios del tarso (véase pág. 436).

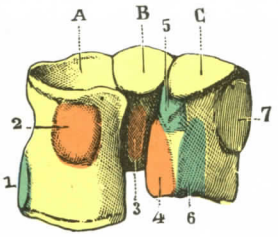

FIG. 473

Las tres cuñas vistas por su cara inferior, con las inserciones musculares.

A, B, C, cara posterior de la primera, segunda y tercera cuñas.
1, inserción del tibial anterior en la primera cuña. — 2, 3, 4, inserciones del tibial posterior en la primera, segunda y tercera cuñas. — 5, inserción del flexor corto del dedo gordo. — 6, inserción del abductor oblicuo del dedo grueso. — 7, carilla articular de la cara externa de la tercera cuña con el cuboides.

5.º **Cuñas.** — Los tres cuneiformes (fig. 471) están enclavados a manera de verdaderas cuñas entre el escafoides, el cuboides y los cuatro primeros metatarsianos. Se distinguen por los nombres de *primera, segunda* y *tercera* cuñas, contadas de dentro a fuera. Considerando únicamente sus dimensiones, se las distingue también por *grande, mediana* y *pequeña:* la cuña grande es la primera, la mediana es la tercera y la pequeña es la segunda, que se encuentra entre las dos.

A. PRIMERA CUÑA. — La primera cuña o cuña grande (fig. 486, 5) ocupa el borde interno del pie. Tiene la forma de una verdadera cuña con la base abajo y el vértice arriba. Como tal cuña, se le consideran *cuatro caras, base* y *vértice.*

a) *Caras.* — Las cuatro caras se distinguen, según su situación, en posterior, anterior, interna y externa.

α) La *cara posterior,* triangular y cóncava, se articula en su totalidad con la carilla interna de la cara inferior del escafoides.

β) La *cara anterior,* igualmente articular, se corresponde con la extremidad posterior del primer metatarsiano (fig. 472, I). A este fin presenta una ancha superficie articular, convexa y prolongada de arriba abajo, que tiene más o menos la forma de una semiluna de concavidad hacia fuera.

γ) La *cara interna,* rugosa y desigual, más o menos excavada en su parte media, forma parte del borde interno del pie. En su parte anterior e inferior se nota una impresión circular, siempre muy marcada, en la cual se inserta el músculo tibial anterior (fig. 473).

δ) La *cara externa* presenta, por arriba, dos carillas articulares: una hacia delante, muy pequeña, para el segundo metatarsiano; y la otra hacia atrás, mucho más grande, para la segunda cuña. Por debajo de estas dos carillas, la cara externa del hueso es desigual y como abollada para la inserción de ligamentos interóseos.

b) *Base.* — La base de la primera cuña *(cara inferior* de algunos autores) sobresale en la planta del pie (fig. 488, 5). Ancha y desigual, presta inserción a algunos ligamentos y al tendón del tibial posterior.

c) *Vértice.* — El vértice, que forma el borde cortante de la cuña y que algunos autores designan también con el nombre de *borde superior,* mira hacia la región dorsal del pie. En sus dos tercios posteriores, en que está en relación con la segunda cuña, es delgado, cortante y oblicuamente dirigido de atrás a delante y de dentro a fuera. En su tercio anterior, en donde se articula con el segundo metatarsiano, es más grueso y francamente anteroposterior

Conexiones. — La primera cuña se articula con cuatro huesos: por detrás, con el astrágalo; por fuera, con la segunda cuña y el segundo metatarsiano; por delante, con el primer metatarsiano.

Inserciones musculares. — Presta inserción a tres músculos (fig. 473, A), el tibial anterior (1), el tibial posterior (2) y el primer interóseo dorsal.

Variedades. — Respecto de la división, completa o incompleta, de la primera cuña, véase más adelante, pág. 439.

B. SEGUNDA CUÑA. — El segundo cuneiforme o cuña pequeña (fig. 472, II) se parece también a una cuña de base superior y vértice inferior. Como la precedente, presenta *cuatro caras* perfectamente distintas, *base* y *vértice.*

a) *Caras.* — Las cuatro caras se distinguen en anterior, posterior, interna y externa.

α) La *cara posterior,* triangular y ligeramente cóncava, se articula en toda su extensión con la carilla media del escafoides.

β) La *cara anterior,* igualmente triangular, se articula con el extremo posterior del segundo metatarsiano.

γ) La *cara interna,* articulada con la primera cuña, presenta a este fin: hacia atrás y arriba, una carilla articular en forma de cartabón; hacia abajo y adelante, entre las dos ramas de la escuadra, una superficie rugosa para la inserción de ligamentos interóseos.

δ) La *cara externa,* articulada con la tercera cuña, presenta así mismo una carilla articular hacia atrás y rugosidades en la parte anterior.

b) *Base.* — La base *(cara superior* de algunos autores) forma parte de la región dorsal del pie; es cuadrilátera y rugosa para prestar inserción a algunos ligamentos.

c) *Vértice.* — El vértice *(borde inferior* de algunos autores), rectilíneo, delgado y casi cortante, corresponde a la planta del pie.

Conexiones. — La segunda cuña se articula, como la primera, con cuatro huesos: el escafoides por detrás, el segundo metatarsiano por delante, la primera cuña por dentro y la tercera cuña por fuera.

Inserciones musculares. — Presta inserción a una expansión del tendón del tibial posterior (fig. 473, 3).

C. TERCERA CUÑA. — La tercera cuña o cuña media (fig. 472, III) está exactamente conformada sobre el modelo de la precedente, de la cual difiere, sin embargo, por su volumen, que es un poco mayor. Como en esta última, se consideran en ella *base, vértice* y *cuatro caras:*

a) *Caras.* — Las cuatro caras de la tercera cuña, orientadas como las de la segunda, llevan el mismo nombre:

α) La *cara posterior,* plana y articular, se corresponde con la carilla externa o tercera carilla del escafoides.

β) La *cara anterior,* plana y triangular, se articula con el tercer metatarsiano.

γ) La *cara interna* presenta dos carillas articulares distintas, anterior y posterior, separadas una de otra por una superficie excavada y rugosa. La carilla posterior, prolongada de arriba abajo, se corresponde con una carilla análoga de la segunda cuña. La carilla anterior, mucho más pequeña, pero muy larga y estrecha, se articula con el segundo metatarsiano.

δ) En la *cara externa* encontramos igualmente dos carillas articulares: una posterior plana y oval, para el cuboides; y otra anterior, muy pequeña y no constante, para el cuarto metatarsiano. Entre estas dos carillas y por debajo de ellas se extiende una superficie rugosa destinada a prestar inserción a ligamentos interóseos.

b) *Base.* — La base o *cara superior,* cuadrangular y rugosa, forma parte de la región dorsal del tarso.

c) *Vértice.* — El vértice o *lado cortante* de la cuña sobresale en la región plantar. Es redondeado, desigual y se dirige directamente de delante atrás.

Conexiones. — La tercera cuña se articula con seis huesos: por arriba, con el escafoides; por dentro, con la segunda cuña y el segundo metatarsiano; por fuera, con el cuboides y el cuarto metatarsiano (no es constante); por abajo, con el tercer metatarsiano.

Inserciones musculares. — Presta inserción a tres músculos (fig. 475, C): el tibial posterior (4), el flexor corto del dedo gordo (5) y el abductor oblicuo del dedo gordo (6).

6.° **Conglomerado óseo del tarso.** — Considerado en su conjunto, el conglomerado óseo del tarso puede ser comparado a una *bóveda* cuya concavidad mirase abajo. En efecto, la cara superior del tarso es convexa de delante atrás y convexa también en sentido transversal. La cara inferior, por el contrario, es sumamente cóncava, como es fácil darse cuenta de ello haciendo descansar un pie articulado sobre el plano horizontal.

Como en la región palmar, vemos desarrollarse aquí un ancho canal anteroposterior, circunscrito a cada lado por grandes eminencias. En este canal, llamado *canal del tarso,* se alojan y buscan protección distintos órganos importantes, que sin esta disposición serían forzosamente comprimidos y maltrechos en la estación vertical y en la marcha.

Por último, hemos de observar que, al revés de lo que sucede en el carpo, el tarso es mucho más prolongado en sentido anteroposterior que en sentido transversal, y que, relativamente estrecho en la parte posterior, se ensancha progresivamente a medida que se aproxima al metatarso.

7.° **Conformación interior y arquitectura de los huesos del tarso.** — Como los del carpo, los huesos del tarso pertenecen a la clase de los huesos cortos. Están formados esencialmente de tejido esponjoso, el cual está envuelto en una delgada capa de tejido compacto. Ahora bien, aquí, lo mismo que en otras partes, las trabéculas óseas del tejido esponjoso presentan una disposición muy especial, que se halla adaptada a su función. Examinaremos sucesivamente desde este punto de vista: 1.°, *los huesos de la extremidad inferior de la pierna;* 2.°, *el astrágalo;* 3.°, *el calcáneo.*

a) *Huesos de la extremidad inferior de la pierna.* — Hacia el lado de la extremidad inferior de los huesos de la pierna, las trabéculas tibiales son verticales, incidiendo normalmente sobre la superficie articular del astrágalo. Recordemos que, según DESTOT, el peso del cuerpo transmitido por la tibia a los huesos del pie no cae sobre el centro de la polea astragalina, sino sobre su parte externa.

b) *Astrágalo.* — El astrágalo, como sabemos, debe a su posición el papel de transmitir y repartir a las piezas esqueléticas subyacentes las presiones que recibe de los huesos de la pierna. Sus trabéculas óseas, que indican claramente este modo de transmisión y repartición, se distinguen en dos grupos (fig. 475): 1.°, las *trabéculas del primer grupo,* oblicuas de arriba abajo y de delante atrás, ocupan el cuerpo del astrágalo y se extienden de la carilla articular tibial a la carilla calcánea posterior; en el calcáneo se continúan por medio de fibras de igual dirección, que luego encontraremos; 2.°, las *trabéculas del segundo grupo,* oblicuamente dirigidas de arriba abajo y de atrás a delante, parten también de la carilla articular tibial; cruzan las trabéculas precedentes formando un ángulo más o menos abierto y van a terminar en la carilla articular escafoidea; su dirección se continúa más adelante en las trabéculas del escafoides, de la primera cuña y del primer metatarsiano.

Vemos, pues, que la disposición de las trabéculas óseas en el tejido esponjoso del astrágalo refleja claramente la descomposición de las fuerzas de presión que se producen a nivel de la articulación de este hueso con los huesos de la pierna: unas, dirigidas hacia abajo y atrás, son transmitidas al calcáneo, donde se descompondrán; otras, dirigidas hacia delante y abajo, llegan al escafoides y, por medio de éste, a la cabeza del primer metatarsiano.

Añadamos, para completar esta descripción, que en la cabeza del astrágalo se encuentra también, aparte de las trabéculas indicadas anteriormente, un *sistema acceso-*

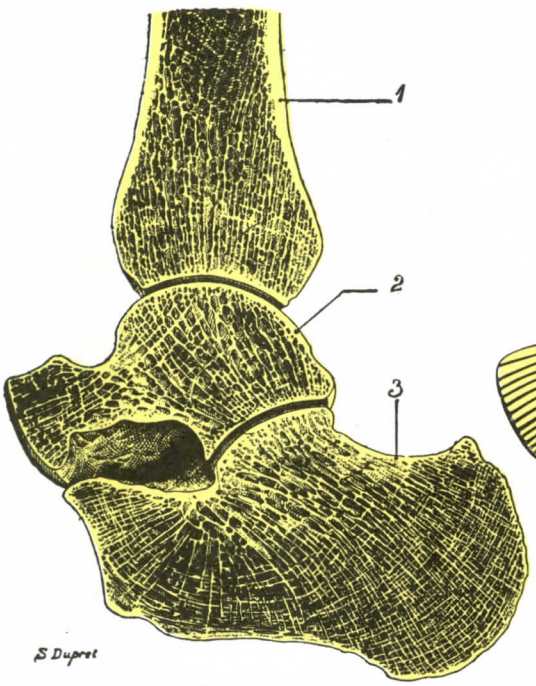

FIG. 474

Corte sagital de la tibia, el astrágalo y el calcáneo del lado izquierdo, segmento interno.

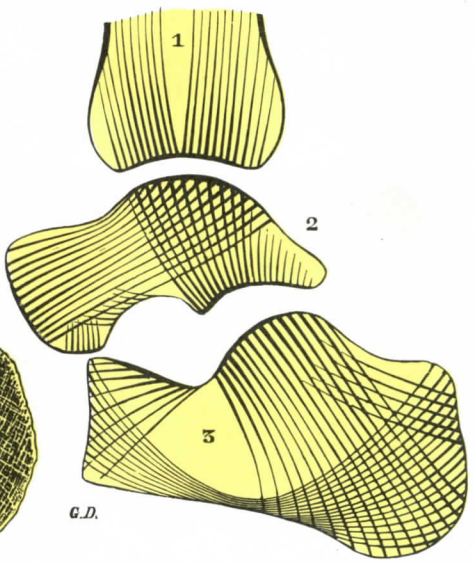

FIG. 475

Figura esquemática que pone de manifiesto la arquitectura de la extremidad inferior de la tibia, del astrágalo y del calcáneo (según MEYER).

1, tibia. — 2, astrágalo. — 3, calcáneo.

rio, el cual está representado por trabéculas verticales, que terminan en la carilla articular anterointerna, o sea en la carilla que se articula con la pequeña apófisis del calcáneo.

c) *Calcáneo.* — El calcáneo presenta tres grupos de trabéculas: 1.º, las *trabéculas del primer grupo,* oblicuas hacia abajo y atrás (como las trabéculas posteriores del astrágalo, de las que son continuación), parten de la lámina de tejido compacto que marca la carilla posterior del astrágalo; desde allí divergen en forma de abanico en toda la parte posterior del calcáneo para terminar en la inserción del tendón de Aquiles y en el apoyo posterior del pie o talón; 2.º, las *trabéculas del segundo grupo,* parten de la fosa calcaneoastragalina y se dirigen oblicuamente hacia abajo y adelante, para terminar en la carilla articular que corresponde al cuboides; tienen, aproximadamente, la misma dirección que las trabéculas anteriores del astrágalo; 3.º, las *trabéculas del tercer grupo,* por último, están constituidas por láminas óseas, que se dirigen de delante atrás, desde la carilla cuboidea hasta

la cara posterior del hueso; primero descendentes y después ascendentes, forman, cada una de ellas, una especie de curva cóncava hacia arriba, cruzando sucesivamente bajo ángulos diversos las trabéculas de los otros grupos.

En la parte anterior del hueso, los tres sistemas de trabéculas que acabamos de describir dejan entre sí (la figura 475 lo demuestra de modo evidente) un espacio claro, convertido a menudo en una especie de cavidad medular: es el *punto débil* del calcáneo.

Aquí también la dirección de las trabéculas nos indica la dirección de las fuerzas de presiones que desde el astrágalo se transmiten el calcáneo: unas, *posteriores,* se dirigen hacia el apoyo posterior del pie, el *talón,* más especialmente las dos tuberosidades interna y externa; otras, *anteriores,* van al cuboides y, por medio de este hueso, a los cuneiformes y metatarsianos.

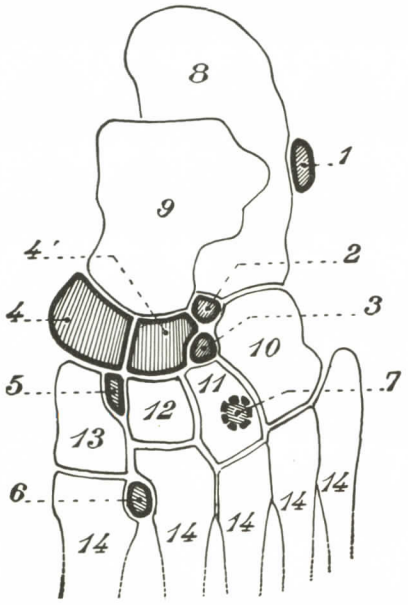

FIG. 476

Huesillos supernumerarios del tarso (según MOUCHET y MOUTIER).

1, proceso peroneo del calcáneo. — 2, calcáneo supernumerario. — 3, cuboides secundario. — 4, 4', escafoides bipartido. — 5, intercuneiforme. — 6, hueso intermetatarsiano. — 7, uncinátum. — 8, calcáneo. — 9, astrágalo. — 10, cuboides. — 11, 12, 13, cuneiformes. — 14, 14, 14, metatarsianos.

Desarrollo. — El calcáneo se desarrolla por dos puntos de osificación distintos, a saber: un *punto primitivo,* que aparece en la parte media del hueso cartilaginoso hacia el cuarto o quinto meses de la vida intrauterina, y un *punto secundario,* que no aparece hasta después del nacimiento, a los siete, ocho y aun tal vez a los diez años. Este último punto constituye la superficie posterior del calcáneo y también las dos tuberosidades de la cara inferior. RAMBAUD y RENAULT describen, además, un punto especial para la tuberosidad externa. Los puntos epifisarios del calcáneo se sueldan al punto primitivo de los dieciséis a los veinte años.

Cada uno de los demás huesos del tarso se desarrolla por un punto de osificación especial; estos puntos aparecen por el orden siguiente: el punto óseo del astrágalo, en los cuatro últimos meses de la vida fetal (6.º mes según RAMBAUD y RENAULT, 9.º mes según SAPPEY); el punto óseo del cuboides y del primer cuneiforme, en el primer año después del nacimiento; el del escafoides, de cuatro a cinco años, y los de la segunda y tercera cuñas, casi en la misma época.

8.º Huesillos supernumerarios del tarso (ossa tarsalia). — Las piezas esqueléticas que entran en la composición del tarso pueden aumentar en número o, por el contrario, disminuir.

Entre los huesos supernumerarios que se encuentran en el tarso, unos son relativamente frecuentes y otros son raros. La radiografía ha venido a demostrar en estos últimos años su importancia clínica; ha demostrado que eran más frecuentes de lo que se creía. Por otra parte, su situación superficial los expone, en los traumatismos del pie, a reacciones dolorosas, lo que puede hacer creer en fracturas parciales del hueso al que están anexos (importancia desde el punto de vista de los accidentes del trabajo); por último, pueden ser asiento, en los adolescentes, de procesos inflamatorios y contribuir al desarrollo de ciertos estados dolorosos o de ciertas deformidades del pie (MOUCHET y MOUTIER).

Desde el punto de vista anatómico, el importante trabajo de PFITZNER sobre las variaciones esqueléticas del pie ha establecido su clasificación y ha tratado de precisar su significación embriológica y sus caracteres generales.

Tienen los caracteres comunes siguientes: 1.º, son inconstantes (más frecuentes en la raza negra); 2.º, su situación es fija; 3.º, no tienen carácter alguno de hueso sesamoideo, es decir, nunca están incluidos en el interior de un tendón o de un ligamento; 4.º, contraen relaciones variables con el hueso a que se hallan anexos, estando, ora soldados al mismo, ora unidos por una articulación o por tejido fibroso; 5.º, su desarrollo es semejante al de los huesos del tarso, es decir, que se hace a ex-

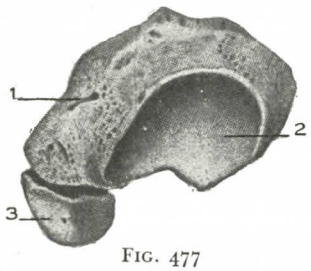

FIG. 477

Hueso tibial externo *in situ* (según PFITZNER).

1, escafoides, con 2, su cavidad glenoidea. — 3, hueso tibial externo completamente separado.

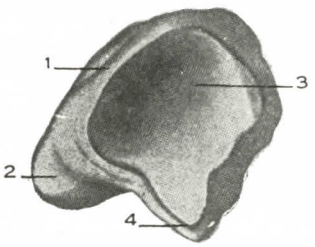

FIG. 478

Escafoides derecho visto por detrás (según PFITZNER).

1, borde superior del escafoides. — 2, su tubérculo. — 3, su cavidad glenoidea, que se ha hecho cuadrilátera por haberse unido, en su parte inferior, al cuboides secundario, 4.

pensas de un núcleo cartilaginoso cuya osificación comienza a los once o doce años; 6.º, son a menudo bilaterales. Describiremos sucesivamente: *a)* los huesillos más frecuentes; *b)* los huesillos excepcionales.

a) *Huesillos frecuentes.* — Los huesillos supernumerarios del tarso son muy numerosos; se han descrito más de 17. Los más importantes son el tibial externo, el hueso trígono, el hueso peroneo y el hueso vesaliano.

El *tibial externo* o escafoides accesorio (escafoides supernumerario de Froelich) es el más frecuente de los huesillos del tarso (10 por 100 de los pies humanos, según PFITZNER). Tiene de 10 a 12 milímetros de diámetro (fig. 477), de forma triangular, de base anterior, que cubre el tubérculo del escafoides. Puede estar libre o soldado, siendo posibles todos los grados de soldadura. Existe en la mayoría de los mamíferos. En ciertos animales, como en los roedores, existe durante toda la vida en estado libre. En otros, como en el oso (CARLSON), en el perro (BAUR y RIASCHEFF), en el gato (TORNIER), en el gibón (KOHLBRUGGE), es libre únicamente durante la vida fetal y se suelda en el adulto con el escafoides. Según VOLKOW, el hueso tibial podría considerarse como cuneiforme primitivo, el primer cuneiforme sería un metatarsiano primitivo, mientras que el primer metatarsiano representaría la primera falange del dedo gordo (hipótesis de la trifalangia del dedo gordo).

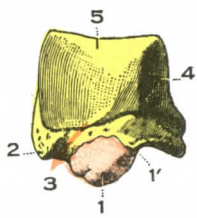

FIG. 479

Hueso trígono visto por su parte posterior (T.).

1, hueso trígono, con 1', su línea de unión con el astrágalo. — 2, tubérculo interno del canal, 3, destinado al tendón del flexor propio del dedo gordo. — 4, cara externa del astrágalo. — 5, su cara superior.

El *hueso trígono* o astrágalo accesorio (astrágalo supernumerario de Froelich) (fig. 479) está situado en la parte posterior del astrágalo, en el reborde externo del canal del flexor propio del dedo gordo. Descubierto en 1804 por ROSENMULLER, fue señalado de nuevo por GRUBER en 1864; encontrado algunos años más tarde por STIEDA, por SHEPHERD y por ALBRECHT, fue estudiado en 1883 por BARDELEBEN, que le dio el nombre de hueso trígono o de hueso intermediario del tarso.

Es frecuente (7 a 10 por 100) y aparece a los doce años, ora aislado, ora soldado (figura 480). Se desarrolla a expensas del cartílago embrionario del astrágalo, y en los sujetos portadores de esta anomalía, el cartílago en cuestión da en realidad origen a dos huesos distintos: un hueso anterior, relativamente voluminoso, que se podría denominar *astrágalo propiamente dicho,* y un hueso posterior mucho más pequeño, que no es más que el *trígono.* Esta substitución del astrágalo por dos piezas distintas existe normalmente en gran número de vertebrados inferiores, especialmente en el ajolote *(intermediario I* e *intermediario II);* se le encuentra también muy frecuentemente en los marsupiales.

La anomalía humana entra al parecer en la categoría de las anomalías de eversión que estudiaremos más adelante. La importancia clínica de este hueso es la de que puede confundirse con una fractura del tubérculo posterior del astrágalo (fractura de Shepherd), fractura que, por otra parte, es negada por muchos clínicos.

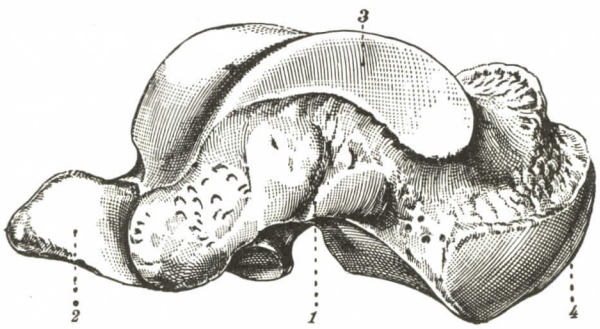

FIG. 480

Hueso trígono soldado.

1, astrágalo izquierdo. — 2, hueso trígono enteramente soldado. — 3, carilla articular para el maléolo interno. — 4, cabeza del astrágalo.

El *intermetatarsiano* (figs. 481 y 482) está situado en la parte posterior y superior del primer interóseo, entre el primer cuneiforme y los dos primeros metatarsianos; se le observaría en el 10 por 100 de los casos. Con PFITZNER, creemos que se trata de un metatarsiano supernumerario rudimentario.

El *hueso peroneo* (cuboides accesorio) ha sido descrito comúnmente con el nombre de sesamoideo del tendón del peroneo lateral largo (fig. 483). Fue descubierto por VESALIO en 1555. PFITZNER no admite que sea sesamoideo; el tendón del peroneo lateral largo se inserta en él, pero no lo engloba. Se le encuentra debajo del borde externo del cuboides, en forma de un huesillo ovalado, algunas veces bastante alargado y que hasta puede prolongarse hacia atrás, bajo la apófisis mayor del calcáneo; corresponde en general a la interlínea mediotarsiana. Se le observa aproximadamente en el 7 por 100 de los casos; es constante en ciertas especies de monos.

El *hueso vesaliano* (fig. 484) es un huesillo bastante raro, que se encuentra en relación con el extremo posterior del quinto metatarsiano. Tiene la forma de un triángulo situado delante del peroneo, con el que, según ISELIN, se habría confundido a menudo. Su soldadura con la tuberosidad del quinto metatarsiano sería frecuente. Con MOUCHET y MOUTIER, creemos que dicha tuberosidad puede ser saliente y voluminosa, sin que el vesaliano tome parte en este aumento de volumen. En ciertos casos, la apófisis del quinto metatarsiano (apófisis estiloides), que tiene un punto de osificación particular, quedaría aislada durante bastante tiempo, soldándose tardíamente (hacia los 15, 16, 17 años) con el metatarsiano. Se comprende que en estos casos la radiología pueda confundir esta apófisis posterior del quinto metatarsiano y

el hueso vesaliano. Pero en el primer caso la apófisis prolonga el contorno de la diáfisis del metatarsiano, completando la forma normal del hueso; el hueso vesaliano, si está libre, parece sobreañadido.

b) *Huesillos excepcionales.* — El *cuboides secundario* (fig. 476, 3) es un hueso de pequeñas dimensiones situado entre el cuboides y el escafoides, en la cara plantar del pie. Libre o generalmente soldado a la parte posterior del escafoides, modifica en este último caso la forma de la carilla articular de este hueso: de ovoidea que era se transforma en cuadrilátera.

La *duplicidad del primer cuneiforme* (cuneiforme bipartido, MORELL, 1757) está constituida por la presencia de dos piezas óseas, una superior o dorsal y otra inferior

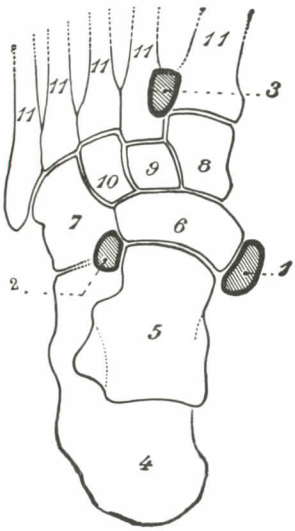

FIG. 481

Huesillos supernumerarios del tarso (pie izquierdo) (según MOUCHET y MOUTIER).

1, hueso tibial. — 2, calcáneo supernumerario. — 3, hueso intermetatarsiano. — 4, calcáneo. — 5, astrágalo. — 6, escafoides. — 7, cuboides. — 8, 9, 10, cuneiformes. — 11, 11, etc., metatarsianos.

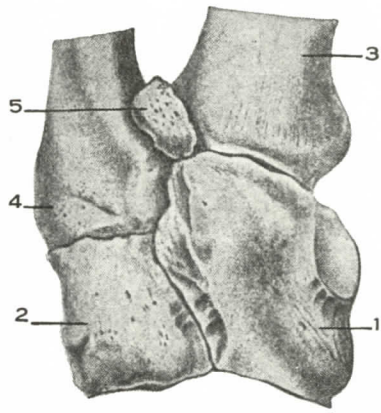

FIG. 482

Hueso intermetatarsiano (según PFITZNER).

1, primer cuneiforme. — 2, segundo cuneiforme. — 3, primer metatarsiano. — 4, segundo metatarsiano. — 5, hueso intermetatarsiano.

o plantar, que resultan de la división del cuneiforme según un plano transversal (figura 485). La significación de esta anomalía no está dilucidada. PFITZNER considera el segmento inferior del primer cuneiforme (precuneiforme de PFITZNER o *prehallux* de BARDELEBEN) como la reliquia de un dedo supernumerario o sexto dedo. Según VOLKOW, tendría la significación de un hueso sesamoideo.

El *escafoides bipartido* está representado por una división vertical del escafoides (figura 476). Los dos núcleos óseos yuxtapuestos representan la forma general del escafoides.

El *calcáneo supernumerario* (STIEDA, 1869; FRŒLICH, 1909) es un huesillo bastante raro, que se encuentra en la apófisis mayor del calcáneo, en el ángulo comprendido entre la cabeza del astrágalo por arriba, el calcáneo por abajo y el cuboides por delante. El *sustentaculum tali proprium,* o hueso subtibial de PFITZNER, se encuentra situado en la parte interna del calcáneo, en la apófisis menor, que aparece en ciertos casos como un hueso independiente (fig. 476, 2).

Citemos sólo para recordarlo el *proceso peroneo del calcáneo* o *tubérculo externo,* que puede ser independiente; el *huesillo dorsal astragaloescafoideo* (fig. 485);

el *uncinátum,* situado en la cara plantar del tercer cuneiforme y el *intercuneiforme* (figura 476) son rarezas.

REDUCCIÓN NUMÉRICA DE LOS HUESOS DEL TARSO. — Puede encontrarse, también, una reducción numérica de las piezas esqueléticas del tarso por efecto de la soldadura de dos o más piezas inmediatas. Así es que se encuentran a veces unidos el calcáneo

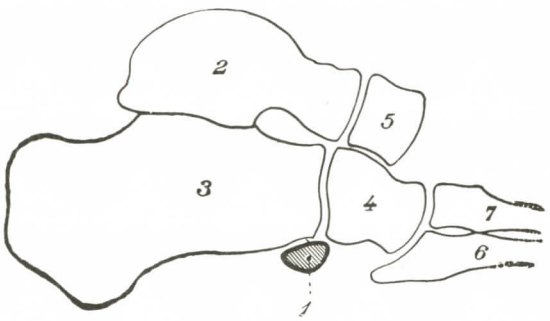

FIG. 483

Hueso peroneo
(según MOUCHET y MOUTIER).

1, hueso peroneo. — 2, astrágalo. — 3, calcáneo. — 4, cuboides. — 5, escafoides. — 6 y 7, quinto y cuarto metatarsianos.

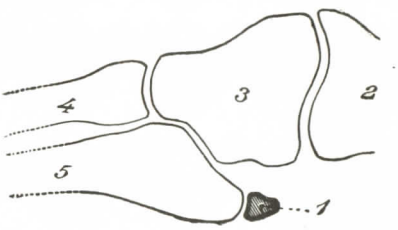

FIG. 484

Hueso vesaliano (según MOUCHET y MOUTIER).

1, hueso vesaliano. — 2, calcáneo. — 3, cuboides. — 4 y 5, cuarto y quinto metatarsianos.

y el escafoides, el astrágalo y el calcáneo, las tres cuñas entre sí o con el escafoides, etcétera. Los casos de esta índole son muy frecuentes. Para explicarlos se ha invocado una influencia patológica, deduciendo este origen del hecho observado de que las sinostosis en cuestión son tanto más frecuentes cuanto más viejos son los individuos. Semejante interpretación es indudablemente acertada para gran número de casos, mas no puede convenir a todos y no sería de ningún modo prudente generalizarla.

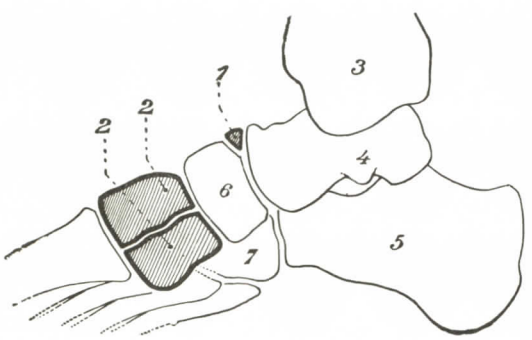

FIG. 485

Cuneiforme bipartido (según MOUCHET y MOUTIER).

1, proceso trocleár del astrágalo. — 2, 2', primer cuneiforme bipartido. — 3, maléolo interno. — 4, astrágalo. — 5, calcáneo. 6, escafoides. — 7, cuboides.

En efecto, se encuentran estas sinostosis tarsianas en sujetos jóvenes y sin que ni en el hueso mismo ni en sus alrededores se note el menor indicio de proceso patológico. Por lo demás, LEBOUCQ ha observado una soldadura calcaneo-escafoidea y otra calcaneoastragalina en dos fetos humanos de tres meses, época en la cual los huesos del tarso están todavía en estado completamente cartilaginoso.

Así, pues, podemos admitir, al lado de las *soldaduras patológicas,* soldaduras no patológicas o *congénitas,* dependientes estas últimas exclusivamente de una desviación local del proceso embriogénico. No nos parece fuera de razón considerar estas funciones congénitas de algunos huesos del tarso como anomalías que llamaremos *de eversión,* es decir, disposiciones morfológicas que estamos dispuestos a adquirir y son la consecuencia de las modificaciones funcionales que el pie del hombre ha venido sufriendo hasta adquirir definitivamente la actitud bípeda.

Hemos de añadir que estas transformaciones graduales, que tienden a la anquilosis del pie, se ven hoy día, en nuestras razas civilizadas, extremadamente favorecidas por el uso casi continuo de calzados estrechos, que, aprisionando los huesos del pie, apretando los unos contra los otros, inmovilizan de un modo más o menos completo las articulaciones que los unen; estas articulaciones acaban por resultar inútiles y consecutivamente tienden a desaparecer.

B. Metatarso

El metatarso (figs. 486 y 488) está formado por cinco huesos, llamados *metatarsianos,* que, partiendo de la segunda fila del tarso, se dirigen de atrás a delante para servir de base a cada uno de los cinco dedos del pie.

Los metatarsianos han recibido los nombres de 1.º, 2.º, 3.º, etc., contados de dentro a fuera. Unidos y articulados entre sí en su extremidad posterior, están separados en el resto de su extensión por un espacio oval conocido con el nombre de *espacio interóseo.*

Lo mismo que los metacarpianos de la mano, de los cuales son homólogos, los cinco metatarsianos presentan: 1.º, *caracteres generales,* que convienen a todos; 2.º, *caracteres diferenciales,* propios de cada uno de ellos, que permiten distinguirlos entre sí.

1.º Caracteres generales de los metatarsianos. — Los metatarsianos pertenecen a la clase de los huesos largos, y por consiguiente presentan, como todos los de su clase: 1.º, *un cuerpo,* y 2.º, *dos extremos,* distinguiéndose éstos en *posterior* y *anterior.*

A. Cuerpo. — El cuerpo describe una curva de concavidad inferior. Además, aparece como ligeramente torcido sobre su eje, de modo que su cara superior tiende a hacerse interna a medida que se aproxima a la extremidad digital del hueso. Prismático y triangular, hemos de considerar en él *tres caras* y *tres bordes:*

a) *Caras.* — De las tres caras, una es *superior* y forma parte de la región dorsal del pie. Las otras dos son laterales, se distinguen en *interna* y *externa* y circunscriben los espacios interóseos.

b) *Bordes.* — De los tres bordes, uno es *inferior* y corresponde a la planta del pie; los otros dos son *laterales* y se distinguen en *interno* y *externo.*

B. Extremo posterior. — Examinado en su conjunto, el extremo posterior o tarsiano (extremo proximal) adopta la forma de una *cuña,* cuya base cuadrangular forma parte de la cara dorsal del pie y en la que el vértice, siempre más estrecho, se dirige hacia la región plantar o, si se quiere, hacia el suelo. Presenta, de modo general, *cinco carillas,* de ellas *tres articulares* y *dos no articulares.*

a) *Carillas no articulares.* — De las dos carillas no articulares, una es *superior* y corresponde a la región dorsal del pie, y la otra es *inferior* y menos ancha, correspondiendo a la región plantar. Una y otra prestan inserción a ligamentos.

b) *Carillas articulares.* — Las tres carillas articulares se distinguen en una posterior y otras dos laterales. La *carilla posterior* tiene forma más o menos triangular, es articular en toda su extensión y está en relación con el borde anterior del tarso. Las *carillas laterales,* articuladas con los metatarsianos inmediatos y a veces también con ciertos huesos del tarso, presentan a este fin una o más caras articulares en su parte superior y, por debajo de ellas, rugosidades para inserciones ligamentosas.

C. Extremo anterior. — El extremo anterior o digital (extremo distal) tiene la forma de *cabeza articular,* aplanada en sentido transversal: es un verdadero *cón-*

dilo, que se extiende un poco más lejos por la parte de la región plantar que por la región dorsal. *Por arriba,* la superficie articular está limitada por una ranura transversal. *Por abajo,* se prolonga en una especie de grueso tubérculo, escotado en su parte media para el paso de los tendones flexores. *A los lados,* el cóndilo pre-

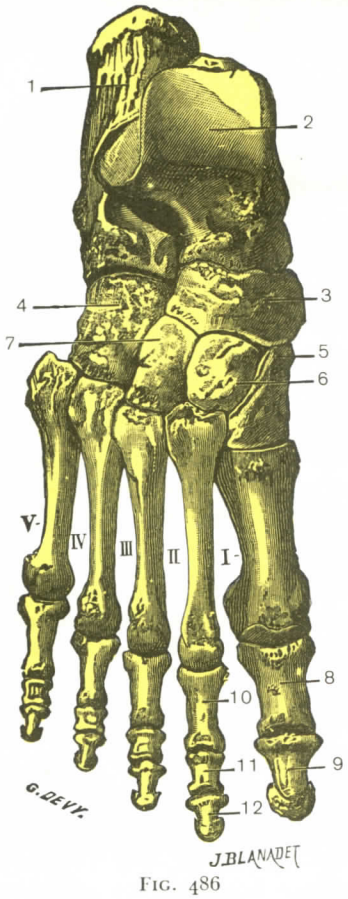

FIG. 486

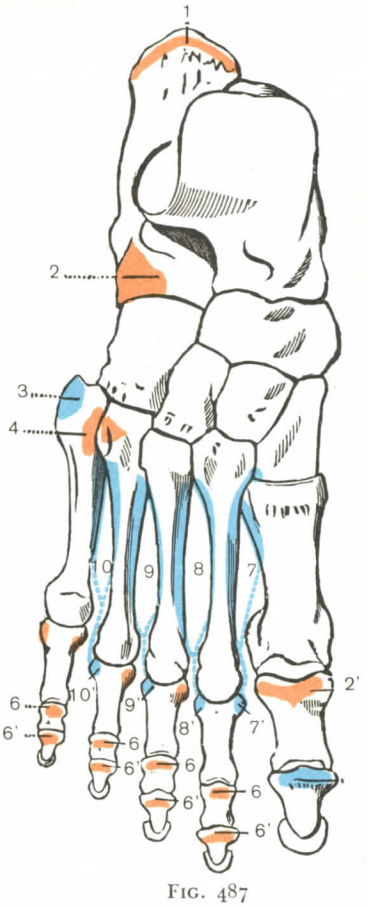

FIG. 487

FIG. 486. — El pie visto por su cara superior o dorsal.

1, calcáneo. — 2, astrágalo. — 3, escafoides. — 4, cuboides. — 5, primera cuña. — 6, 7, segunda y tercera cuñas. — I, II, III, IV, V, los cinco metatarsianos. — 8, primera falange, y 9, segunda falange del dedo gordo. — 10, primera falange; 11, segunda falange, y 12, tercera falange de los dedos del pie.

FIG. 487. — El mismo, con las inserciones musculares.

1, tendón de Aquiles. — 2, pedio, con 2', su inserción en la falange del dedo gordo, en la cual se inserta igualmente el tendón supernumerario del extensor propio del dedo gordo. — 3, peroneo lateral corto. — 4, peroneo anterior, con 4', inserción (no constante) del peroneo anterior en el cuarto metatarsiano. — 5, extensor largo del dedo gordo. — 6, 6', extensor común de los dedos. — 7, 7', primer interóseo dorsal. — 8, 8', segundo interóseo dorsal. — 9, 9', tercer interóseo dorsal. — 10, 10', cuarto interóseo dorsal.

senta una fosita rugosa y, por detrás de ella, un tubérculo para la inserción de los ligamentos laterales de la articulación metatarsofalángica.

2.° **Caracteres diferenciales de los metatarsianos.** — Los metatarsianos difieren mucho entre sí, tanto por su volumen como por su longitud. Desde este punto de vista, el *primero,* con mucho el más corto, es en cambio el más voluminoso. El *quinto* es a la vez más corto y menos voluminoso que todos los metatarsianos del centro. De los tres metatarsianos restantes, el *segundo* es el más largo; el *ter-*

cero sobresale del *cuarto* hacia delante, pero, en cambio, este último sobresale del otro hacia atrás, de modo que son, aproximadamente, de igual longitud. Así, pues, sólo comparándolos entre sí respecto de sus dimensiones podríamos llegar a reconocer los diversos metatarsianos del mismo pie; pero esta base de apreciación re-

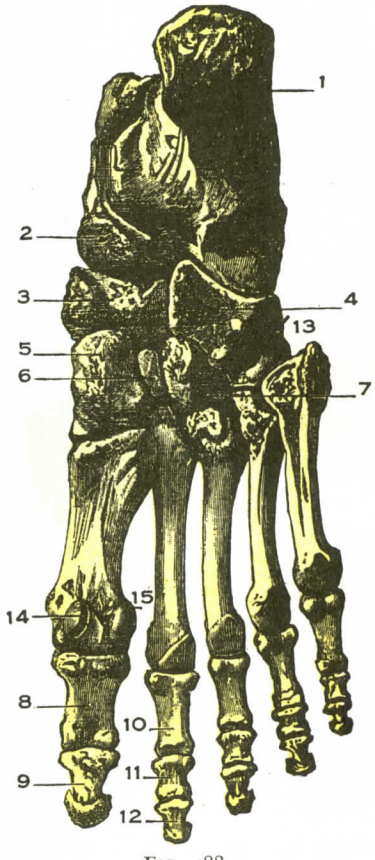

FIG. 488

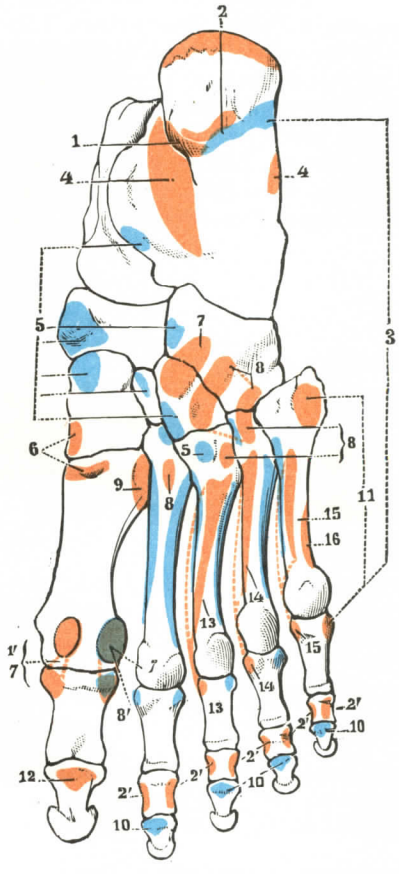

FIG. 489

FIG. 488. — El pie visto por su cara inferior o plantar.

Del 1 al 12, la misma explicación de la figura 486. — 13, canal del cuboides para el peroneo lateral largo. — 14, hueso sesamoideo interno, y 15, hueso sesamoideo externo de la articulación metatarsofalángica del dedo gordo.

FIG. 489. — El mismo, con las inserciones musculares.

1, aductor del dedo gordo. — 1', su inserción en la primera falange, común al aductor y al flexor (manojo interno) corto del dedo gordo. — 2, 2', flexor corto común de los dedos. — 3, abductor del dedo pequeño. — 4, 4, accesorio del flexor largo común. — 5, tibial posterior. — 6, tibial anterior. — 7, flexor corto del dedo gordo. — 8, abductor oblicuo del dedo gordo. — 8', su inserción falángica por un tendón común con el abductor transverso y el flexor corto del dedo gordo. — 9, peroneo lateral largo. — 10, flexor largo común. — 11, 11, flexor corto (manojo externo) y abductor del dedo pequeño. — 12, flexor largo del dedo gordo. — 13, 14, 15, primero, segundo y tercer interóseos plantares. — 16, oponente del dedo pequeño.

sultaría con seguridad insuficiente si tuviésemos mezclados toda una serie de metatarsianos correspondientes a sujetos de talla y edad diferentes. En este caso hemos de atenernos a los caracteres puramente morfológicos y muy particularmente a la configuración del extremo proximal o tarsiano.

A. PRIMER METATARSIANO. — El primer metatarsiano se reconoce por sus dos extremos:

α) El *extremo posterior* del primer metatarsiano presenta ante todo, para la primera cuña, una carilla articular en forma de media luna, cuya concavidad mira hacia fuera. Por delante y arriba de ésta, en la parte externa de este extremo, existe a menudo una pequeña carilla destinada a articularse con el segundo metatarsiano. Por abajo y afuera, el extremo tarsiano del primer metatarsiano se prolonga en una apófisis más o menos desarrollada, llamada *apófisis del primer metatarsiano,* destinada a la inserción del tendón del peroneo lateral largo; en el punto correspondiente a esta apófisis a veces no se encuentra más que una simple impresión rugosa.

β) El *extremo anterior* del primer metatarsiano se distingue del extremo homólogo de todos los demás por su forma cuadrilátera y sus grandes dimensiones. Además, presenta por la parte de la región plantar dos *ranuras anteroposteriores,* de fondo liso y uniforme, separadas una de otra por una *cresta obtusa* más o menos prominente. Estas dos ranuras están en relación con los dos sesamoideos (figu-

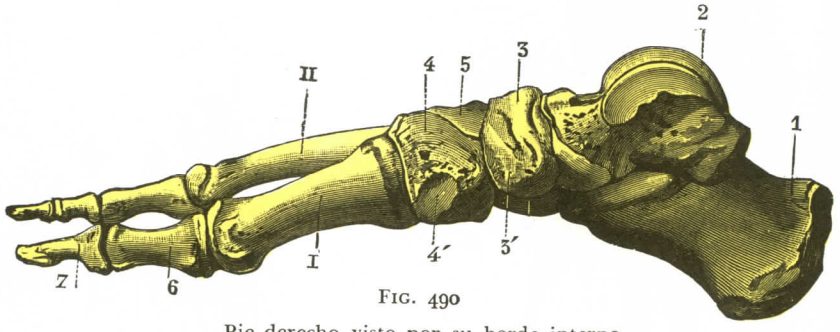

FIG. 490

Pie derecho visto por su borde interno.

1, calcáneo. — 2, astrágalo. — 3, escafoides, con 3', su tubérculo para el tibial posterior. — 4, primera cuña, con 4', su carilla de inserción para el tibial anterior. — 5, segunda cuña. — 6, primera falange, y 7, segunda falange del dedo grueso. — I, primer metatarsiano, con la inserción del tibial anterior. — II, segundo metatarsiano.

ra 488, 14 y 15) de la articulación metatarsofalángica del dedo gordo (véase más adelante, pág. 453).

Conexiones. — El primer metatarsiano se articula con tres huesos: por atrás, con la primera cuña; por atrás y afuera, con el segundo metatarsiano (articulación no constante); por delante, con la primera falange del dedo gordo.

Inserciones musculares. — Presta inserción (véanse figs. 487 y 489) a tres músculos: tibial anterior, peroneo lateral largo y primer interóseo dorsal.

B. SEGUNDO METATARSIANO. — El *extremo posterior* del segundo metatarsiano, único que examinaremos, presenta, en su parte posterior, una carilla articular triangular y ligeramente cóncava, en relación con la segunda cuña. *En la parte interna* de este extremo se ve una primera carilla para la primera cuña, y delante de ésta una segunda carilla, no constante, para el primer metatarsiano. *En la parte externa* encontramos ante todo un canal rugoso dirigido de atrás a delante que separa una de la otra las dos carillas articulares superior e inferior. Estas dos carillas están a su vez subdivididas por una cresta vertical en dos carillas secundarias, de modo que el segundo metatarsiano tiene realmente en su parte externa cuatro pequeñas carillas articulares. Están en relación: las dos posteriores con la tercera cuña, y las dos anteriores con el tercer metatarsiano.

Conexiones. — El segundo metatarsiano se articula con seis huesos: por su extremo posterior, con las tres cuñas y con el primero y el tercer metatarsianos; por su extremo anterior, con la primera falange del segundo dedo del pie.

Inserciones musculares. — Presta inserción a cinco músculos: 1.º, *en el extremo posterior,* al tibial anterior y al abductor oblicuo del dedo gordo; 2.º, *en el cuerpo,* al primer interóseo dorsal y al segundo interóseo dorsal.

C. TERCER METATARSIANO. — También en éste nos limitaremos a examinar su extremo tarsiano. Encontramos en él: 1.º, *en su parte más posterior,* una carilla triangular de base superior, articular en toda su extensión, para la tercera cuña; 2.º, *por dentro,* dos pequeñas carillas articulares, superior e inferior, en relación con las dos carillas del segundo metatarsiano; 3.º, *por fuera,* una sola carilla, plana y oval, para el cuarto metatarsiano.

Conexiones. — El tercer metatarsiano se articula con cuatro huesos: por atrás, con la tercera cuña; por atrás y por los lados, con los segundo y cuarto metatarsianos; por delante, con la primera falange del tercer dedo.

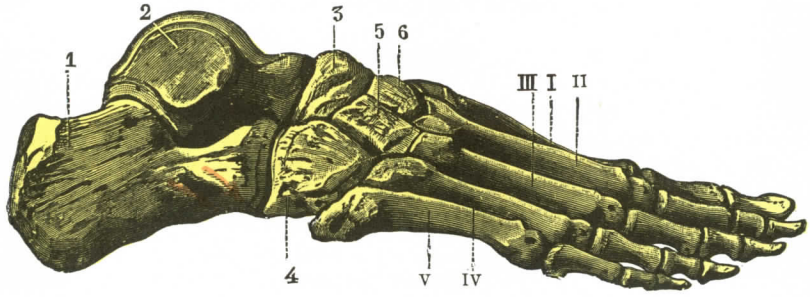

FIG. 491

Pie derecho, visto por su borde externo.

1, calcáneo. — 2, astrágalo. — 3, escafoides. — 4, cuboides. — 5, tercera cuña. — 6, segunda cuña. I, II, III, IV y V, primero, segundo, tercero, cuarto y quinto metatarsianos.

Inserciones musculares. — Presta inserción a cinco músculos: 1.º, *en el extremo posterior,* al tibial posterior y al abductor oblicuo del dedo gordo; 2.º, *en el cuerpo,* al segundo interóseo dorsal, al tercer interóseo dorsal y al primer interóseo plantar.

D. CUARTO METATARSIANO. — El *extremo posterior* del cuarto metatarsiano, articulado con el cuboides, presenta en su parte posterior, para esta articulación, una superficie articular, plana o ligeramente cóncava, oval o cuadrilátera más bien que triangular. *En el lado interno* de este extremo y a lo largo de su cara dorsal, se ven dos pequeñas carillas, separadas una de otra por una cresta vertical; una, situada por delante, se articula con el tercer metatarsiano; la otra, situada más atrás, está en relación con la tercera cuña. *En el lado externo* no encontramos más que una sola carilla, destinada a unirse con una carilla semejante del quinto metatarsiano.

Conexiones. — El cuarto metatarsiano se articula con cinco huesos, a saber: por su extremo posterior, con el cuboides, el tercer metatarsiano, el quinto metatarsiano y algunas veces con la tercera cuña; por su extremo anterior, con la primera falange del cuarto dedo.

Inserciones musculares. — Como el precedente, presta inserción a cinco músculos: 1.º, *en el extremo posterior,* al tibial posterior y al abductor oblicuo del dedo gordo; 2.º, *en el cuerpo,* al tercer interóseo dorsal, al cuarto interóseo dorsal y al segundo interóseo plantar.

E. QUINTO METATARSIANO. — Este metatarsiano presenta, por la parte del tarso, únicamente dos carillas articulares: una en la parte posterior, que tiene la forma de un triángulo de base interna y vértice dirigido hacia fuera, estando en relación con el cuboides; la otra, situada en la parte interna, se articula con el cuarto me-

tatarsiano. El extremo posterior del quinto metatarsiano se prolonga hacia atrás y afuera en una robusta apófisis, la *apófisis del quinto metatarsiano* (o también *tubérculo del quinto metatarsiano),* en la cual viene a insertarse el tendón del peroneo lateral corto. En un caso hemos visto esta apófisis completamente separada del resto del hueso, disposición en extremo rara; GRUBER únicamente la ha encontrado tres veces.

Conexiones. — El quinto metatarsiano se articula únicamente con tres huesos: por atrás y arriba, con el cuboides; por atrás y adentro, con el cuarto metatarsiano, y por delante, con la primera falange del quinto dedo.

Inserciones musculares. — Siete son los músculos que toman inserción en el quinto metatarsiano, a saber: 1.º, *en la base,* el peroneo lateral corto, el peroneo anterior, el aductor del quinto dedo y el flexor corto del quinto dedo; 2.º, *en el cuerpo,* el cuarto interóseo dorsal, el tercer interóseo plantar y el oponente del dedo pequeño.

F. RESUMEN. — De la sucinta descripción que acabamos de hacer, resulta que los caracteres diferenciales que han de servirnos para reconocer cada uno de los huesos del metatarso, aquí como en la mano, pertenecen a la morfología del *extremo posterior* y muy particularmente al número y disposición de las *carillas articulares.* En el siguiente cuadro vienen resumidos estos caracteres diferenciales:

Cuadro que indica los caracteres diferenciales de los cinco metatarsianos

1.º *Una sola carilla lateral* . .	*a)* Situada por fuera, no constante.	1.er	**metatarsiano.**
	b) Situada por dentro, constante.	5.º	**metatarsiano.**
2.º *Tres carillas laterales, dos de ellas situadas en la parte interna*	*a)* Superpuestas en sentido vertical, una *superior y la otra inferior,* separadas por un canal.	3.er	**metatarsiano.**
	b) Superpuestas en sentido anteroposterior, una *anterior* y la otra *posterior,* contiguas . .	4.º	**metatarsiano.**
3.º *Seis carillas laterales, cuatro por fuera y dos por dentro*		2.º	**metatarsiano.**

3.º Conformación interior de los metatarsianos. — Los metatarsianos tienen la textura característica de los huesos largos: el *cuerpo,* formado por tejido compacto, tiene su correspondiente conducto medular muy variable en sus dimensiones; los *extremos* están formados por tejido esponjoso.

Agujeros nutricios de los metatarsianos. — La disposición de los conductos nutricios de los metatarsianos es enteramente análoga a la de los metacarpianos: se encuentran en el tercio medio del hueso; en la inmensa mayoría de los casos (96 por 100) se abren en una de las dos caras plantares, dirigiéndose oblicuamente hacia la extremidad distal en el primer metatarsiano y hacia la extremidad proximal en los otros cuatro.

En los 10 pies que hemos examinado sobre este particular con M. SIRAUD (por consiguiente 50 metatarsianos), el agujero nutricio faltó una sola vez en un tercer metatarsiano del pie derecho; dos veces se abría en la cara dorsal del hueso, en el cuarto metatarsiano del pie izquierdo y del pie derecho de un mismo sujeto; en todos los demás metatarsianos se encontraba en una de las dos caras plantares. En el *primer metatarsiano* lo hemos encontrado siempre cerca del borde externo o peroneo. En el *segundo metatarsiano* lo encontramos 6 veces cerca del borde peroneo, 3 veces cerca del borde tibial y una vez a igual distancia de los dos bordes. En el *cuarto metatarsiano,* 6 veces cerca del borde del tibial y 3 veces cerca del borde peroneo. En el *quinto metatarsiano,* 9 veces cerca del borde tibial y una vez solamente cerca del borde peroneo.

Podemos, por tanto, dejar establecido como principio que el conducto nutricio de los metatarsianos se encuentra: 1.º, cerca del borde peroneo, en el primer metatarsiano; 2.º, cerca del borde tibial, en los dos últimos; 3.º, unas veces en el borde tibial y otras en el borde peroneo, en los metatarsianos segundo y tercero.

Desarrollo. — El desarrollo de los metatarsianos es también análogo al de sus homólogos los metacarpianos. Cada uno de ellos tiene dos puntos de osificación: un *punto de osificación primitivo,* que aparece en el tercer mes de la vida intrauterina y a expensas del cual se forman el cuerpo y el extremo tarsiano, y un *punto de osificación secundario,* para el extremo anterior. Este último no aparece hasta después del nacimiento, de los dos a los cuatro años, y se suelda al punto primitivo de los dieciséis a los dieciocho años.

En casos muy excepcionales, que también hemos encontrado en la mano y se repiten aquí, el punto epifisario del primer metatarsiano está destinado, no al extremo digital o distal, sino al extremo tarsiano o proximal; por esto algunos anatomistas han considerado el primer metatarsiano como una falange. Insistiremos acerca de este particular al hablar de la *trifalangia* del primer dedo del pie.

Un carácter distintivo de primer orden del pie de numerosos monos es la escasa longitud del dedo gordo respecto de los demás dedos. Mientras que, en el hombre, el dedo gordo mide la mitad de la longitud total del pie (Huxley), el dedo gordo del orangután no llega a la cuarta parte de su longitud. Interesantes investigaciones de Ledoucq han venido a demostrar que semejante desproporción entre la disposición humana y la de los monos se atenúa, por lo demás como tantas otras, a medida que nos remontamos hacia las primeras fases del desarrollo embrionario. En efecto, en el orangután, la relación del segundo metatarsiano con el primero, siendo 1 este último, es de 2,146 por término medio; es de 1,500 en el gorila, de 1,236 en el chimpancé y de 1,323 en el gibón. En el hombre adulto, esta misma relación es por término medio de 1,178. Ahora bien, en el niño de uno a catorce años, es de 1,215, de 1,294 en el feto de seis meses y de 1,530 en el embrión de tres a cuatro meses. Como se ve, esta última relación es mucho más considerable que en ciertos monos adultos, por ejemplo, el gibón.

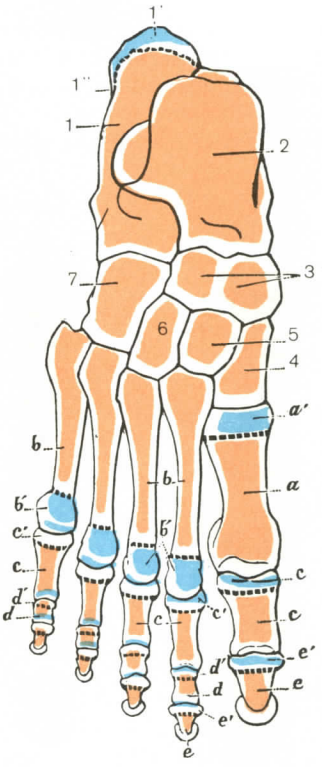

FIG. 492

Desarrollo de los huesos del pie *(esquemática).*

1, punto primitivo del calcáneo, con 1', punto accesorio de la epífisis; 1'', punto accesorio de la tuberosidad externa. — 2, punto primitivo del astrágalo. — 3, 3, los dos puntos primitivos del escafoides. — 4, 5, 6, puntos primitivos de las tres cuñas. — 7, punto primitivo del cuboides.

a, punto primitivo del primer metatarsiano, con *a'*, su punto complementario. — *b*, *b*, puntos primitivos de los cuatro últimos metatarsianos, con *b'*, *b'*, sus puntos complementarios. — *c*, *c*, puntos primitivos de las falanges, con *c'*, *c'*, sus puntos complementarios. — *d*, *d*, puntos primitivos de las falanginas, con *d'*, *d'*, sus puntos complementarios. — *e*, *e*, puntos primitivos de las falangetas, con *e'*, *e'*, sus puntos complementarios.

C. Dedos del pie

Situados delante de los metatarsianos, cuya dirección continúan, los dedos del pie (figs. 486 y 488) son en número de cinco, y se distinguen por las denominaciones de 1.º, 2.º, 3.º, 4.º y 5.º dedos, contados de dentro a fuera. El primero y el quinto reciben los nombres de *dedo gordo* y *dedo pequeño* respectivamente. Cada uno de estos dedos está formado de tres piezas o falanges superpuestas en el sentido anteroposterior. Como en la mano, se distinguen en *primera, segunda* y *tercera* falanges, procediendo de atrás a delante. También, como en el miembro torácico, el dedo gordo, homólogo del pulgar, sólo tiene dos falanges, la primera y la tercera, siendo la segunda la que falta.

1.º Caracteres generales de las falanges. — Las falanges de los dedos del pie (figura 493) tienen el mismo tipo de conformación que las de la mano, de modo que si quisiéramos entrar en detalles sobre este particular, los repetiríamos inútilmente. Así, pues, remitimos al lector a las precedentes descripciones (pág. 352).

Aquí nos limitaremos a dejar consignado que las falanges de los dedos del pie están mucho menos desarrolladas y en particular son mucho menos largas; son,

como si dijéramos, *falanges de la mano atrofiadas*. El papel muy limitado que desempeñan las falanges del pie en el acto de la locomoción, excepto en las carreras, nos explican suficientemente esta escasez de desarrollo, que ulteriormente resulta más limitado aún por la continuada presión del calzado.

2.° **Caracteres particulares de las falanges.** — Aquí, lo mismo que en la mano, las primeras, segundas y terceras falanges se distinguen entre sí por caracteres perfectamente marcados (fig. 493).

a) *Primeras falanges.* — Las primeras falanges (fig. 493, I) tienen el cuerpo muy delgado y, en vez de ser aplanado de arriba abajo, como lo hemos visto en la mano, es cilíndrico o aplanado en sentido transversal.

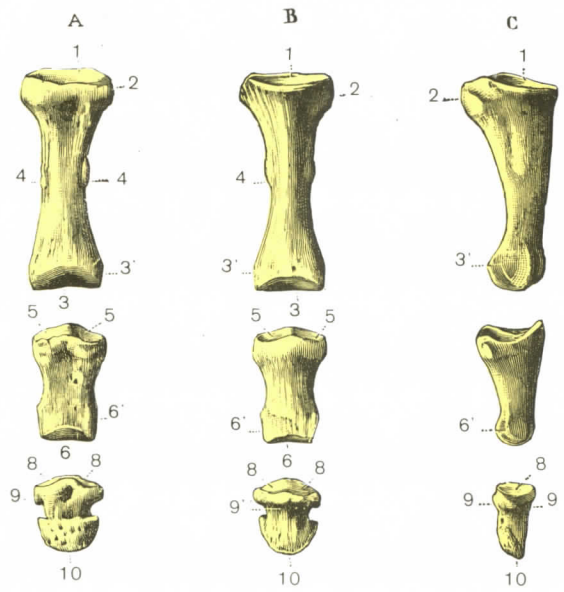

FIG. 493

Segundo dedo del pie desarticulado visto: A, por su cara inferior o plantar; B, por su cara superior o dorsal; C, lateralmente.

I, falange. — II, falangina. — III, falangeta.

1, cavidad glenoidea de la falange. — 2, tuberosidades de la cabeza. — 3, tróclea, con 3', impresión de inserción de los ligamentos laterales. — 4, 4, cresta de inserción de la vaina de los flexores. — 5, doble cavidad glenoidea o glenoide de la falangina. — 6, tróclea, con 6', impresión de inserción de los ligamentos laterales. — 8, doble glenoide de la falangeta. — 9, rugosidades para la inserción del flexor profundo. — 9', rugosidades para el extensor. — 10, extremidad libre de la falangeta.

b) *Segundas falanges.* — Las segundas falanges (figura 493, II), más reducidas aún que las precedentes, no tienen, en muchos casos, sino un cuerpo puramente teórico, pues están constituidas casi por sus dos extremos adosados.

c) *Terceras falanges.* — Las terceras falanges (fig. 493, III) son también muy exiguas y terminan, como en la mano, por una semicorona que sirve de base al pulpejo del dedo y a la uña. El borde lateral de la falangeta presenta una escotadura profunda, a menudo convertida en agujero, para el paso de algunos filetes vasculares y nerviosos.

3.° **Conformación interior de las falanges.**—Podríamos decir, usando la expresión de HYRTL, que como las falanges de los dedos del pie son huesos largos en miniatura, su conformación es la de los huesos largos: tejido compacto en el cuerpo, tejido esponjoso en los extremos.

Inserciones musculares. — En las falanges de los dedos del pie se insertan gran número de músculos. Estudiaremos sucesivamente estas inserciones en la primera falange, en la falangina y en la falangeta (véanse figs. 487 y 489):

A. PRIMERA FALANGE. — En la primera falange se insertan:

α) *En el dedo gordo,* cuatro músculos: el pedio, el tendón común del aductor y el flexor corto (fascículo interno) del dedo gordo, el tendón común del abductor y el flexor corto (fascículo externo) del dedo gordo y el flexor corto del dedo gordo.

β) *En el segundo dedo,* tres músculos: el primer interóseo dorsal, el segundo interóseo dorsal y el primer lumbrical.

γ) *En el tercer dedo,* igualmente tres músculos: el tercer interóseo dorsal, el primer interóseo plantar y el segundo lumbrical.

δ) *En el cuarto dedo,* también tres músculos: el cuarto interóseo dorsal, el segundo interóseo plantar y el tercer lumbrical.

ε) *En el quinto dedo,* cuatro músculos: el flexor corto del dedo pequeño, el abductor del dedo pequeño, el tercer interóseo plantar y el cuarto lumbrical.

B. FALANGINA. — En la falangina se insertan: *en los segundo, tercero, cuarto* y *quinto dedos* (el *dedo gordo* no tiene falangina), los tendones correspondientes del extensor común y el flexor corto plantar.

C. FALANGETA. — Por último, en la falangeta toman inserción:

α) *En el dedo gordo,* dos músculos: el extensor largo propio del dedo gordo y el flexor largo propio del dedo gordo.

β) *En los segundo, tercero, cuarto* y *quinto dedos,* igualmente dos músculos: el extensor común de los dedos y el flexor largo común de los dedos.

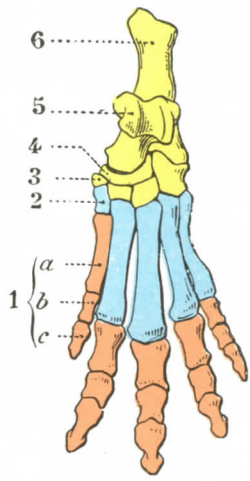

FIG. 494

Pie izquierdo del *Hyracops socialis* (según ZITTEL).

1, primer dedo del pie, con: *a*, *b*, *c*, primera, segunda y tercera falanges (la primera falange está constituída por el primer metatarsiano). — 2, primera cuña, convertida en primer metatarsiano. — 3, hueso tibial externo, representando la primera cuña. — 4, escafoides. — 5, astrágalo. — 6, calcáneo.

Desarrollo. — Como las de la mano, las falanges del pie se desarrollan por dos puntos de osificación: un punto de osificación *primitivo* para el cuerpo y el extremo anterior, y un punto de osificación *secundario* para el extremo posterior. El *punto primitivo* aparece en la primera mitad del segundo mes (RAMBAUD y RENAULT) en las primeras falanges, y hacia el cuarto mes en las falanginas y falangetas. El *punto epifisario* no aparece hasta después del nacimiento, de los tres años y medio a los cuatro años, y se suelda al cuerpo del hueso de los quince a los dieciséis años en la primera falange, y de los dieciséis a los dieciocho años en la falangina y la falangeta.

Reducción gradual del número de falanges. — De las variaciones morfológicas que nos presentan las falanges de los dedos del pie, una de las más interesantes es la soldadura de la falangina con la falangeta. Esta soldadura se observa con particular frecuencia en el dedo pequeño; PFITZNER la ha encontrado en este dedo en la proporción de 36 por 100, ó sea 1 vez por cada 3. La fusión en una pieza única de las dos falanges terminales del dedo pequeño de ningún modo puede considerarse patológica, como lo admiten la mayoría de los autores: en efecto, en las falanges soldadas no se nota ningún indicio de proceso inflamatorio, y por otra parte, estos casos de soldadura interfalángica se ven en el recién nacido y hasta en el feto, en el cual PFITZNER los ha encontrado casi con tanta frecuencia como en el adulto. Me parece que tienen exactamente la misma significación que las soldaduras congénitas, indicadas anteriormente (pág. 445), de las piezas esqueléticas del tarso. Es una reducción numérica de las piezas falángicas, como consecuencia de la adaptación del pie a la actitud bípeda. Cuando menos por lo que toca al dedo pequeño, marchamos gradualmente hacia el tipo bifalángico. PFITZNER va todavía más allá, y su opinión me parece muy sostenible: cree que este proceso reductor no parará en el estadio en que lo encontramos hoy, sino que la primera falange perderá a su vez su individualidad. Como, por otra parte, estos fenómenos de reducción se observan constantemente en los tres últimos dedos del pie y no en los dos primeros, deduce de ahí que el pie humano está en vías de quedar reducido a dos dedos solamente: un *dedo principal,* que será el primero, y un *dedo accesorio,* que será el segundo.

Trifalangia del primer dedo del pie. — De antiguo, MECKEL ha indicado el hecho de que el primer metatarsiano, por su modo de desarrollo y principalmente por la situación de su punto epifisario a nivel de su extremo proximal, debe ser considerado como una verdadera falange: la *primera falange del dedo gordo.* Así el dedo gordo correspondería también al tipo trifalángico, que caracteriza a todos los demás, dejando de constituir una excepción.

Faltaba encontrar, en el conglomerado óseo del tarso, la pieza ósea que representara el primer metatarsiano. Esta pieza ósea es la primera cuña, la que, como es sabido, está colocada

en el borde interno del pie, entre el escafoides y el primer metatarsiano de la nomenclatura clásica. Indudablemente la primera cuña tiene escasa longitud y, al primer momento, cuesta poderla considerar como un metatarsiano. Pero esta vacilación es menos evidente cuando, en vez de atenernos únicamente a la anatomía humana, se desciende en la serie para estudiar respecto de este particular los mamíferos inferiores. A la vista del lector (fig. 494) ponemos el pie izquierdo del *Hyracops socialis,* animal terciario que vivía en la época eocena, y que, por consiguiente, representa uno de los mamíferos fósiles más antiguos. Si se examina en este animal el borde interno del pie, se ve que tanto el primer dedo como el último están reducidos en gran manera relativamente a las dimensiones de los dedos intermedios. Pero se observa también que morfológicamente este primer dedo está constituido exactamente sobre el tipo de los demás. En efecto, examinando de abajo arriba, presenta: 1.º, las dos falanges de la nomenclatura clásica *(c* y *b),* que constituyen, no precisamente la segunda y la primera, sino más bien la tercera y la segun-

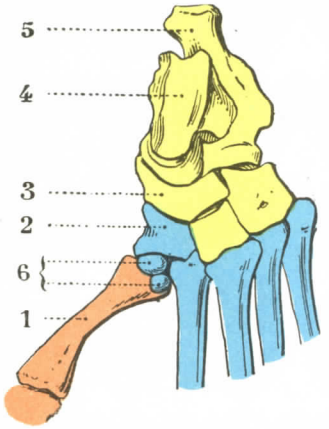

FIG. 495

Pie del *Colobus guereza* (según LUCE).

1, primer metatarsiano, que representa la primera falange del dedo gordo. — 2, primera cuña, convertida en primer metatarsiano. — 3, escafoides. — 4, astrágalo. — 5, calcáneo. — 6, dos pequeños huesos sesamoideos situados entre la primera cuña y el primer metatarsiano (homólogos de 6 y 7 de la figura 496).

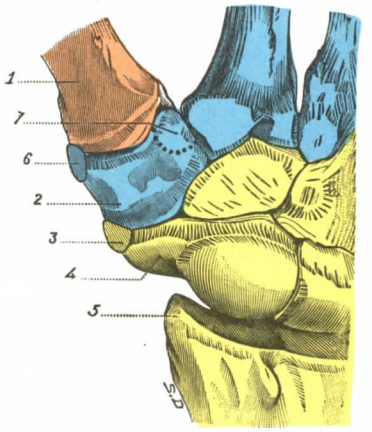

FIG. 496

Borde radial de la mano *(semiesquemática).*

1, primer metacarpiano, que representa la primera falange del pulgar. — 2, trapecio, que representa el primer metacarpiano. — 3, hueso radial externo representando el trapecio. — 4, escafoides. — 5, radio. — 6, 7, paratrapecio y trapecio secundario representando dos huesos sesamoideos (homólogos de los dos sesamoideos de la figura 495).

da; 2.º, una primera falange *(a),* que es en realidad el primer metatarsiano de la anatomía clásica; 3.º, inmediatamente por encima de ella, la primera cuña (2), que viene a ser el primer metatarsiano; 4.º, por encima de este metatarsiano y representando la primera cuña, un pequeño hueso (3), el cual, como la primera cuña, se articula con el escafoides: este hueso es el llamado *tibial externo,* que hemos estudiado ya anteriormente (véase pág. 437), el cual, soldado en el hombre al escafoides, permanece independiente en muchos mamíferos, principalmente en el *Hyracops.*

En resumen, el dedo gordo, considerado en general y en el conjunto de la serie animal, tiene tres falanges como los otros, estando la *primera* constituida por el primer metatarsiano; la *segunda* y la *tercera,* por las dos falanges de la nomenclatura clásica. Por encima de estas tres falanges y a continuación de las mismas en sentido proximal, se ven la primera cuña (convirtiéndose en *primer metatarsiano),* el tibial externo (convirtiéndose en *primera cuña*) y, por último, el escafoides.

En apoyo de esta teoría, claramente expuesta por VOLKOV, señala este anatomista la existencia, en la cara plantar de la primera cuña, de huesillos accesorios, que son constantes en gran número de monos, principalmente en el *Cebus capella,* el *Cebus flavus,* el *Colobus guereza* (figura 495), etc. Estos pequeños huesos, según BARDELEBEN y PFITZNER, constituyen los rudimentos de un sexto hueso (*prehallux* de BARDELEBEN, *precuneiforme* de PFITZNER) y deben ser considerados (VOLKOV) como verdaderos sesamoideos que se hallan, en el pie del hombre actual, por debajo de la articulación metatarsofalángica. La figura 495, que hemos tomado de LUCE, pre-

senta, en el colobus, los dos sesamoideos en cuestión, colocados precisamente en la cara plantar de la articulación cuneometatarsiana (en realidad convertida en articulación metatarsofalángica).

Esta manera de comprender la *trifalangia del primer dedo del pie* es, naturalmente, aplicable al *pulgar,* puesto que la mano y el pie están ambos constituidos sobre un tipo idéntico. La segunda y la primera falanges se convierten en *tercera* y *segunda.* La *primera* está representada, en la mano como en el pie, por el *primer metacarpiano.* Este, a su vez, está constituido por el trapecio de la nomenclatura clásica (homólogo del primer cuneiforme), y, por último, el trapecio está representado por un hueso supernumerario, el *radial externo* (homólogo del tibial externo), que de vez en cuando aparece entre el trapecio y el escafoides (fig. 496, 3).

ARTICULO III

HUESOS SESAMOIDEOS

Llámanse sesamoideos unos huesos cortos, redondos u ovales, generalmente pequeños, que se desarrollan unas veces junto a determinadas articulaciones del pie y de la mano, y otras en el espesor de cierto número de tendones. Deriva su nombre de las semillas del sésamo (de σησαμος, sésamo, y ειδος, forma), con las cuales se han comparado. Sin embargo, es de advertir que esta comparación está muy poco justificada, porque los huesillos en cuestión tienen muy remota semejanza con las semillas de sésamo. Los sesamoideos eran perfectamente conocidos de los antiguos anatomistas, y SOMMERING, en su *Osteología,* dio de ellos una descripción bastante buena. En la pasada centuria fueron estudiados por GILLETTE en 1874, por ÆBY en 1875 y por RETTERER en 1884. En 1892 emprendió de nuevo el estudio PFITZNER, quien publicó sobre este particular, en *Morphologische Arbeiten,* de SCHWALBE, una voluminosa memoria, basada en el examen minucioso de 388 manos y 385 pies.

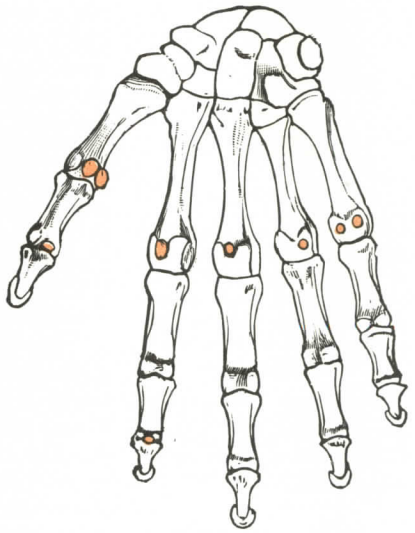

FIG. 497

Mano derecha vista por su cara palmar, con los sesamoideos (según PFITZNER).

1.º Topografía de los sesamoideos. — Al definir los sesamoideos hemos dicho que unos aparecen alrededor de las articulaciones y otros en el espesor de los tendones; de ahí su división en dos grupos: *sesamoideos periarticulares* y *sesamoideos intratendinosos.* Esta división, propuesta por GILLETTE, no está libre de reproche, y sólo la aceptamos a falta de otra mejor. En efecto, como vamos a ver luego, hay sesamoideos periarticulares que presentan íntima conexión con los tendones; y por otra parte existen algunos sesamoideos intratendinosos que, por sus relaciones con las articulaciones, merecerían al propio tiempo ser colocados en el grupo de los sesamoideos periarticulares. Hechas estas salvedades, veamos cuál es la situación, en el hombre, de los diferentes grupos de sesamoideos.

A. SESAMOIDEOS PERIARTICULARES. — Los sesamoideos periarticulares, a la vez los más numerosos y los más importantes, se desarrollan en los extremos libres de los miembros. Los estudiaremos separadamente en la mano y en el pie:

a) *Sesamoideos de la mano.* — Los sesamoideos periarticulares de la mano están todos situados en la cara palmar (fig. 497), y, por consiguiente, en el lado de la flexión. Por otra parte, se encuentran exclusivamente a nivel de las articulaciones metacarpofalángicas, o a nivel de las articulaciones interfalángicas. La forma, volumen y número de estos huesillos son muy variables. Cuéntanse de dos a siete en cada mano: dos son constantes, los que corresponden a la articulación metacarpofalángica del pulgar; los otros son inconstantes y únicamente aparecen en determinados sujetos. Son, por orden decreciente, los de la articulación metacarpofalángica del índice y del meñique, el de la articulación interfalángica del pulgar, los de las articulaciones metacarpofalángicas e interfalángicas de los demás dedos.

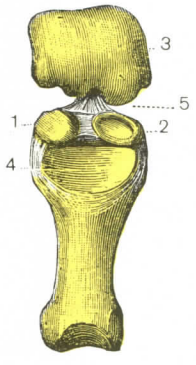

FIG. 498

Cabeza del metacarpiano del pulgar derecho y aparato falangosesamoideo: la articulación ha sido abierta por su cara dorsal y separadas las superficies articulares (GILLETTE).

1, sesamoideo interno *(pisiforme)* del pulgar. — 2, sesamoideo externo *(escafoides)* del pulgar. — 3, cabeza del metacarpiano. —4, superficie glenoidea de la falange. — 5, ligamento interósco o metacarposesamoideo.

α) Los *sesamoideos metacarpofalángicos del pulgar* son constantemente dos, uno *interno* o *cubital* y otro *externo* o *radial.* En estado fresco están alojados en el espesor del ligamento glenoideo y descansan directamente sobre la cara palmar de la extremidad falángica del primer metacarpiano. Por lo demás, en cada uno de ellos distinguiremos dos caras: una anterior o muscular, que presta inserción a los músculos tenares (véase MIOLOGÍA), y otra posterior o articular, en relación con la articulación, a cuyo efecto está cubierta de una delgada capa de cartílago. Aunque ambos sesamoideos metacarpofalángicos del pulgar tienen el mismo tipo de conformación, se distinguen uno del otro por los caracteres siguientes (fig. 498); el interno (1) es redondeado, el externo (2) es oval con el eje mayor transversal; el interno mide 7 u 8 milímetros de diámetro, el externo únicamente 4 ó 5 milímetros; la cara articular es plana o ligeramente convexa en el primero y más o menos excavada en el segundo. En virtud de estas diferencias morfológicas, GILLETTE compara el sesamoideo interno al pisiforme y el sesamoideo externo al escafoides.

β) El *sesamoideo interfalángico del pulgar,* prolongado transversalmente, está situado en la parte anterior de la articulación de la primera falange con la segunda. Como el precedente, está alojado en el espesor de la lámina fibrosa que agranda por delante la cavidad articular de la falangeta. En estado fresco lo sujetan a cada lado dos pequeños ligamentos, uno interno y otro externo.

γ) Los *sesamoideos metacarpofalángicos del índice y del meñique,* como su nombre indica, están colocados a nivel de las articulaciones metacarpofalángicas de los dedos segundo y quinto, y siempre por el lado de la flexión. En cada una de estas articulaciones pueden existir, como en la del pulgar, dos huesos sesamoideos distintos, interno y externo; pero esta disposición es extremadamente rara, pues de ordinario no se encuentra más que uno solo. La observación demuestra que en este caso, el sesamoideo metacarpofalángico ocupa la parte anterointerna de la articulación en el meñique, y la anteroexterna en el índice.

δ) Los *sesamoideos metacarpofalángicos de los dedos medio y anular* son relativamente muy raros. Además, nunca hay dos, al menos en el hombre, en la misma articulación. PFITZNER ha encontrado el sesamoideo externo del dedo medio y el sesamoideo interno del anular; en las 388 manos que ha examinado, nunca ha encontrado ni el externo del anular ni el interno del medio.

ε) Finalmente, en los cuatro últimos dedos pueden desarrollarse *sesamoideos interfalángicos* análogos a los que hemos descrito antes en el pulgar; pero éstos deben ser rarísimos, pues PFITZNER no encontró más que uno en el índice.

b) *Sesamoideos del pie.* — Los sesamoideos del pie están dispuestos de un modo enteramente análogo a los de la mano. También en el pie hemos de distinguir los sesamoideos metatarsofalángicos del dedo gordo, los sesamoideos metatarsofalángicos del segundo y quinto dedos y, por último, los sesamoideos interfalángicos.

α) Los *sesamoideos metatarsofalángicos del dedo gordo* son constantes y en número de dos, uno interno y otro externo. En estado fresco los dos están situados en el espesor del fibrocartílago glenoideo y tienen ordinariamente la forma oval. Sin embargo, el extremo es más bien redondeado y el interno prolongado en sentido anteroposterior. El primero mide, por término medio, 9 milímetros de longitud por 8 milímetros de anchura, y el segundo, 13 ó 14 milímetros por 10. Cada uno de ellos tiene dos caras: una inferior, convexa y más o menos rugosa, en la cual se insertan los músculos de la eminencia tenar (*véase* MIOLOGÍA), y la otra superior, cóncava, en relación con la articulación y que por este motivo es lisa, igual e incrustada de cartílago diartrodial. Esta cara articular del sesamoideo presenta en su parte media una cresta obtusa de dirección anteroposterior, y a cada lado de esta cresta, dos carillas ligeramente excavadas con inclinación la una hacia la otra, caras que se adaptan exactamente, tanto en el sesamoideo externo como en el interno, sobre las ranuras que hemos descrito anteriormente (pág. 444) a nivel del extremo falángico del primer metatarsiano.

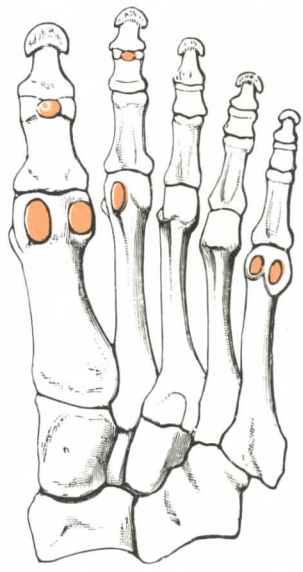

FIG. 499

Pie izquierdo visto por su cara plantar, con sus sesamoideos (según PFITZNER).

β) El *sesamoideo interfalángico del dedo gordo* ofrece la misma disposición que el del pulgar: está colocado transversalmente debajo de la articulación de la primera falange con la segunda. PFITZNER ha encontrado un sesamoideo análogo en el segundo dedo del pie (tres veces en 385 pies).

γ) Los *sesamoideos metatarsofalángicos de los dedos segundo y quinto* son casi siempre únicos, como sus correspondientes de la mano. Son menos frecuentes y menos voluminosos que estos últimos, pero presentan la misma disposición, es decir, que el del segundo dedo del pie es *interno* con relación al eje del dedo, mientras que el del quinto dedo es *externo*. En el hombre, las articulaciones metatarsofalángicas de los dedos tercero y cuarto del pie no tienen nunca sesamoideo.

B. SESAMOIDEOS INTRATENDINOSOS. — Los sesamoideos que se desarrollan en el espesor de los tendones son todavía mucho más variables que los sesamoideos periarticulares.

α) *En el miembro superior* normalmente no existe ninguno. Algunos anatomistas han creído que el pisiforme podía contarse entre los sesamoideos; pero hemos visto ya, al estudiar la mano, que semejante interpretación era errónea y que el pisiforme debía ser considerado como un hueso del carpo. Anormalmente se han encontrado sesamoideos en el tendón del segundo radial externo y en el tendón del tríceps braquial.

β) *En el miembro inferior* los sesamoideos son mucho más numerosos. Desde luego tenemos la rótula, desarrollada en el espesor del cuádriceps crural; pero hemos visto que la rótula debe considerarse como un hueso ordinario, que tiene la misma significación que las otras piezas del esqueleto. Entre los sesamoideos intratendinosos encontramos, con variable frecuencia en cada uno de ellos, los sesamoi-

deos del gemelo externo, del tibial posterior y del peroneo lateral largo. El sesamoideo descrito por algunos autores en el tendón del tibial anterior no existe. Naturalmente, tendremos que referirnos otra vez a los sesamoideos intratendinosos al estudiar, en la MIOLOGÍA, los músculos a que corresponden.

2.º **Conformación interior.** — Los sesamoideos, tanto los periarticulares como los intratendinosos, se componen siempre de una masa central de tejido esponjoso o areolar, ordinariamente muy apretada, envuelta en una delgada cáscara de tejido compacto. Así, pues, presentan todos los caracteres de los huesos cortos. Las finas trabéculas óseas que forman su porción esponjosa están a veces dispuestas paralelamente entre sí, lo cual da al corte del hueso un aspecto fibrilar. Algunos anatomistas han deducido de esto que los sesamoideos son el resultado de una osificación del tejido fibroso; pero esta opinión no es hoy día sostenible en presencia de los modernos estudios embriológicos.

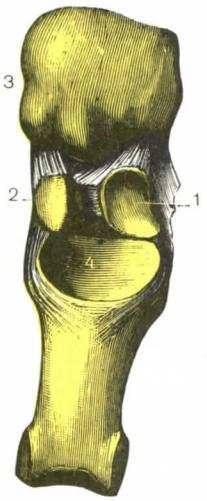

FIG. 500

Cabeza del metatarsiano del dedo gordo del pie derecho y aparato falangosesamoideo: la articulación está abierta por la parte dorsal y las superficies articulares están separadas (GILLETTE).

1, sesamoideo interno. — 2, sesamoideo externo. — 3, cabeza del metatarsiano. — 4, superficie glenoidea de la falange.

3.º **Desarrollo.** — Los sesamoideos se desarrollan de la misma manera que las demás piezas del esqueleto. Como estas últimas, están primitivamente constituidos por simples nódulos cartilaginosos. Más tarde, en una época variable y todavía no del todo conocida, aparece en su espesor un centro de osificación, que invade paulatinamente el tejido cartilaginoso y acaba por reemplazarlo.

Los sesamoideos cartilaginosos aparecen muy pronto en el esqueleto primitivo. RETTERER, a quien debemos un excelente estudio sobre este particular, los ha encontrado en los rumiantes y en los solípedos, cuando todavía no estaban formadas las cavidades articulares inmediatas. En el feto humano de 7 centímetros (de cuatro a cinco meses), los dos sesamoideos metacarpofalángicos del dedo gordo existían ya en la forma de dos nódulos cartilaginosos y tenían 480 μ de altura por 180 μ de espesor. En el año 1894 THILENIUS los encontró perfectamente deslindados en un embrión de diez a doce semanas.

Con todo, si bien aparecen muy pronto, los sesamoideos se osifican muy tarde, probablemente de los diez a los veinticinco años. Por lo demás, recorren, como lo ha demostrado RETTERER, las mismas fases que las demás piezas del esqueleto. Se vascularizan al mismo tiempo o muy poco después que los vasos han penetrado en las extremidades cartilaginosas próximas, y, por otra parte, ninguno de ellos presenta nunca más que un solo punto de osificación, punto que aparece en su centro y de ahí se irradia hacia la periferia.

A medida que el sujeto avanza en edad, los sesamoideos pierden su forma redondeada, se ahuecan y se ensanchan; sus apófisis se vuelven más prominentes y presentan rugosidades que no tenían en la juventud (GILLETTE).

4.º **Significación morfológica.** — Son todavía muy vagas las nociones que poseemos sobre la significación de los sesamoideos, tanto periarticulares como intratendinosos. En las diversas publicaciones destinadas al estudio de estos huesillos, se dice en unas que su misión consiste en *ensanchar las articulaciones* alrededor de las cuales se desarrollan; en otras, que *están destinados a proteger estas articulaciones,* o que *operan la transformación de los movimientos,* o que *sirven de polea a determinados tendones,* etc. Pero estas diversas aserciones, además de que no dejan el

ánimo satisfecho, no explican nada: 1.º, porque los sesamoideos son constantes a *nivel* de las articulaciones metacarpofalángicas del pulgar y del dedo gordo, e inconstantes y hasta faltan a nivel de las articulaciones homónimas de los demás dedos; 2.º, porque existe un sesamoideo interfalángico en el primer dedo de la mano y en el primero del pie, y no existe en los demás; 3.º, porque el tibial posterior y el peroneo lateral largo tienen cada uno un sesamoideo, al paso que el tibial anterior y el peroneo lateral corto no tienen ninguno, etc.

Para explicar el desarrollo de los sesamoideos en ciertos puntos se ha invocado la influencia de las presiones y de los frotes. Admitiendo semejante explicación, no la tendría el desarrollo ontogénico, es decir, la aparición de los sesamoideos en el individuo en fase de formación. En efecto, como hemos visto antes, los sesamoideos existen ya en un período embrionario en que los movimientos no existen todavía; tampoco, en las regiones en que aparecen, son de invocar presiones o frotes. Colocándose en el terreno filogénico, sería muy difícil demostrar que los puntos en que se encuentran sesamoideos sufren presiones y roces más fuertes y frecuentes que otros puntos donde dichos huesos no existen. La influencia sexual es casi nula; según las estadísticas de PFITZNER, la frecuencia de los sesamoideos en el hombre apenas puede decirse que sea superior a la de la mujer, siendo la proporción de 27 a 28. No ha sido todavía estudiada la influencia étnica.

Es opinión corriente que el desarrollo de los sesamoideos está en relación con la constitución de los sujetos. «Su número — ha dicho GILLETTE — está en razón directa de la fuerza muscular del individuo.» No sé qué fundamento tiene semejante aserción, pues las investigaciones de PFITZNER no vienen en su apoyo: de entre los individuos que presentaban mayor número de sesamoideos, este anatomista no encontró más que tres que fueran de constitución vigorosa; la mayoría tenían un esqueleto delgado y pertenecían al sexo femenino. Por otra parte, confirmando en esto las conclusiones de ÆBY, el mismo observador comprobó que existen sujetos de talla hercúlea en los cuales se encuentran con dificultad pequeños indicios de formaciones sesamoideas.

A esto hemos de añadir que THILENIUS, como resultado de sus investigaciones en embriones, cree que los sesamoideos del hombre pueden considerarse como formaciones rudimentarias, heredadas de los mamíferos en los cuales existen en mayor número y en un grado de desarrollo mucho más avanzado. Cierto número de ellos, quizá todos, son restos de piezas esqueléticas que existían en la *constitución primitiva* de la mano y del pie.

De todo esto podemos deducir que es todavía muy obscura la significación morfológica de los huesos sesamoideos, tanto periarticulares como intratendinosos, y permanecerá en este estado hasta el día en que estudios más numerosos y razonados de anatomía comparada hayan determinado con precisión las variables disposiciones que presentan en la serie animal y las relaciones morfológicas que existen entre estas variaciones y las condiciones mecánicas de la locomoción.

ARTICULO IV

DESARROLLO GENERAL Y HOMOLOGIA DE LOS MIEMBROS

En este último artículo estudiaremos primero el desarrollo general de los miembros y, con este motivo, indicaremos sus principales anomalías, las cuales, por lo demás, son en la mayoría de los casos simples suspensiones o desviaciones del proceso evolutivo. Luego intentaremos establecer las homologías que existen entre los miembros superiores y los inferiores.

1. Desarrollo general de los miembros: anomalías

Los miembros aparecen, a los lados del tronco, hacia el final de la tercera semana o al principiar la cuarta, cuando el canal intestinal está cerrado y la evolución de la cresta está muy avanzada. (Respecto a su origen embrionario y a su desarrollo general, véanse los tratados de Embriología.) Aquí no hemos de tratar más que de su esqueleto, y, por consiguiente, de su osificación. Por otra parte, como esta osificación la hemos estudiado ya en detalle al hablar de cada uno de los huesos que entran en la constitución de los miembros, nos limitaremos ahora, para no caer en inútiles repeticiones, a resumir en forma de cuadros sintéticos las nociones expuestas en los dos artículos precedentes.

1.° Número de puntos de osificación. — En el primer cuadro indicaremos el número de puntos de osificación, primitivos y secundarios, a cuyas expensas se desarrollan cada uno de los huesos de las extremidades.

Número de puntos de osificación para cada hueso de las extremidades:

TOTAL	PUNTOS secundarios	PUNTOS primitivos	MIEMBRO SUPERIOR	MIEMBRO INFERIOR	PUNTOS primitivos	PUNTOS secundarios	TOTAL
2	1	1 . . .	Clavícula.				
8	7	1 . . .	Escápula.	Hueso coxal.	3	7	10
8	7	1 . . .	Húmero.	Fémur.	4	1	5
				Rótula.	1	0	1
4	3	1 . . .	Radio.	Tibia.	1	3	4
4	3	1 . . .	Cúbito.	Peroné.	1	2	3
1	0	1 . . .	Escafoides.	Escafoides.	1	0	1
1	0	1 . . .	Semilunar.	Astrágalo.	1	0	1
1	0	1 . . .	Piramidal.	Trígono *(anormal)*.			
1	0	1 . . .	Pisiforme.	Calcáneo.	1	1	2
1	0	1 . . .	Trapecio.	1.ª cuña.	1	0	1
1	0	1 . . .	Trapezoide.	2.ª cuña.	1	0	1
1	0	1 . . .	Hueso grande.	3.ª cuña.	1	0	1
1	0	1 . . .	Hueso ganchoso.	Cuboides.	1	0	1
2	1	1 . . .	Metacarpiano.	Metatarsiano.	1	1	2
2	1	1 . . .	Falanges.	Falanges.	1	1	2
38	23	15 . . .	← TOTAL.	TOTAL. . . →	19	16	35

2.° Puntos primitivos. — El segundo cuadro indica, para cada uno de los miembros superior e inferior, la época en que aparecen en el cartílago los puntos de osificación primitivos. En este cuadro veremos que, de todos los huesos de los miembros, la clavícula es el primero que se osifica y el pisiforme es el que permanece cartilaginoso por más tiempo.

Orden de aparición de los puntos primitivos

MIEMBRO SUPERIOR	EDAD	MIEMBRO INFERIOR
A. Antes del nacimiento		
Clavícula	*Del día 28 al 30.*	
Húmero	*Al principio del 2.º mes.*	Fémur.
Radio Cúbito	*Del 35 día al 40.*	Tibia. Peroné.
Escápula		
	2.ª mitad del 2.º mes.	Hueso coxal *(ilion).*
Metacarpianos *(los 4 últimos).*	*1.ª mitad del 3.er mes.*	Metatarsianos.
1.er metacarpiano Falanges	*2.ª mitad del 3.er mes.*	Falanges.
	Final del 3.er mes.	Hueso coxal *(isquion).*
	Final del 4.º mes.	Hueso coxal *(pubis).*
	Del 4.º al 5.º mes.	Calcáneo.
	Del 6.º al 9.º mes.	Astrágalo.
B. Después del nacimiento		
	En el primer año.	Cuboides. 1.ª cuña.
Hueso grande Hueso ganchosoo	*Del 1.º al 3.er año.*	
Escafoides Semilunar Piramidal	*En el 3.er año.*	
Trapecio Trapezoide	*De 4 a 5 años.*	Escafoides. 2.ª y 3.ª cuñas.
	Hacia los 5 años.	Rótula.
Pisiforme	*De 10 a 16 años.*	

3.º Puntos secundarios. — El tercer cuadro indica el orden por el cual aparecen los puntos secundarios o complementarios. Es de notar que de todos estos puntos complementarios, uno solo, el de la extremidad inferior del fémur o *punto intercondíleo,* aparece antes del nacimiento.

Orden de aparición de los puntos secundarios

MIEMBRO SUPERIOR	EDAD	MIEMBRO INFERIOR
A. Antes del nacimiento		
	15 días antes del nacimiento.	Fémur *(extr. inferior).*

B. Después del nacimiento

MIEMBRO SUPERIOR	EDAD	MIEMBRO INFERIOR
	En la época del nacimiento.	Tibia *(extr. superior).*
Húmero *(cabeza).*	*Del 2.º al 4.º mes.*	
	A principios del 2.º año.	Fémur *(cabeza).*
Escápula *(p. corac. principal)*	*De 15 a 18 meses.*	
	Mitad del 2.º año.	Tibia *(extr. inferior).*
	En el 2.º año.	Peroné *(extr. inferior).*
Húmero *(troquiter)* . . . . Húmero *(troquín)*	*Del 2.º al 3.er año.*	
Húmero *(cóndilo)*	*Principio del 3.er año.*	
	3.er año.	Fémur *(trocánter mayor.)*
	De 2 a 4 años.	Metatarsianos.
	De 3 y medio a 4 años.	Falanges.
	4.º año.	Peroné *(extr. superior).*
Húmero *(epitróclea)*	*Principio del 5.º año.*	
Radio *(extr. inferior)*	*Hacia el 5.º año.*	
Metacarpianos *(los 4 últimos).*	*Mitad del 5.º año.*	
Falanges . . . . . Radio *(extr. superior)* . . .	*Hacia el 6.º año.*	
Cúbito *(extr. inferior)* . . .	*De 6 a 9 años.*	
1.er metacarpiano	*De 7 a 8 años.*	
	A los 8 años.	Fémur *(trocánter menor).*
	De 7 a 10 años.	Calcáneo.
Húmero *(tróclea)* . . . . . Húmero *(epicóndilo)*	*A los 12 años.*	
	De 12 a 14 años.	Tibia *(p. de la tub. anterior).*
	De 12 a 15 años.	Hueso coxal *(p. cotiloideo).*
Escápula *(p. corac. acc.)* . .	*De 14 a 15 años.*	Hueso coxal *(esp. ant. inferior)*
Cúbito *(extr. superior)* . . .	*De 14 a 18 años.*	Hueso coxal *(cresta ilíaca).*
Escápula *(punto acromial)* . .	*De 15 a 16 años.*	Hueso coxal *(tub. isquiático).*
Escápula *(punto glenoideo)* . .	*De 16 a 18 años.*	
Escápula *(punto inferior)* . .	*De 17 a 18 años.*	
	A los 18 años.	Hueso coxal *(espina del pubis).*
Escápula *(punto espinal)* . .	*De 18 a 20 años.*	
	De 19 a 20 años.	Hueso coxal *(ángulo del pubis).*
Clavícula *(extr. interno)* . .	*De 20 a 22 años.*	

4.º Anomalías o malformaciones congénitas del esqueleto de los miembros. superior e inferior. — Aunque estas anomalías entren en el cuadro de la patología o de la teratología, es necesario que el anatomista conozca cuando menos el nombre y significación de las malformaciones congénitas que puede encontrar.



FIG. 501

Esquema que muestra las diferentes variedades de ectromelias. Las partes conservadas están representadas en negro; las partes deficientes, en blanco (según POTEL).

1, miembro normal. — 2, ausencia del segmento rizomélico. — 3, ausencia del segmento rizomélico y del segmento medio (focomelia). — 4, ausencia del segmento distal (hemimelia). — 5, ausencia de la mano (ectroqueiria). — 6, ausencia de los dedos (ectrodactilia). — 7, atrofia segmentaria longitudinal: ausencia del radio, tibia, etc. — 8, atrofia segmentaria longitudinal, ausencia del segmento radio tibial, etc.

Los trastornos de la osteogénesis pueden ser localizados, es decir, afectar un segmento esquelético, o sistematizados, es decir, atacar todo el esqueleto. Esta clasificación, admitida por APERT y POTEL, se impone. Las distrofias de los miembros corresponden, pues, a la primera clase y pueden reunirse en cuatro grupos principales (POTEL).

A. Trastornos de la evolución de los rudimentos esqueléticos, que comprenden: 1.º, las hipogenesias (ectromelias); 2.º, las hipertrofias.

B. Trastornos de la segmentación, que comprenden: 1.º, las fusiones anormales de segmentos; 2.º, las segmentaciones exageradas.

C. Las desviaciones axiles.

D. Los núcleos heteroplásticos aberrantes sobreañadidos. Exostosis osteogénicas.

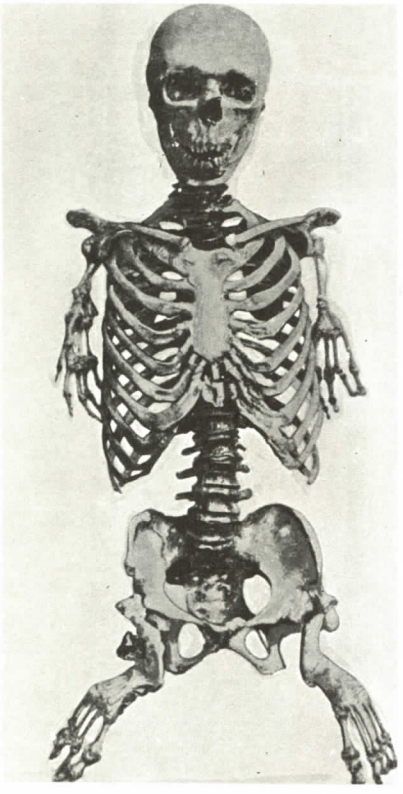

FIG. 502

Focomelia de los cuatro miembros.
Esqueleto del llamado Pepín (Museo Dupuytren).

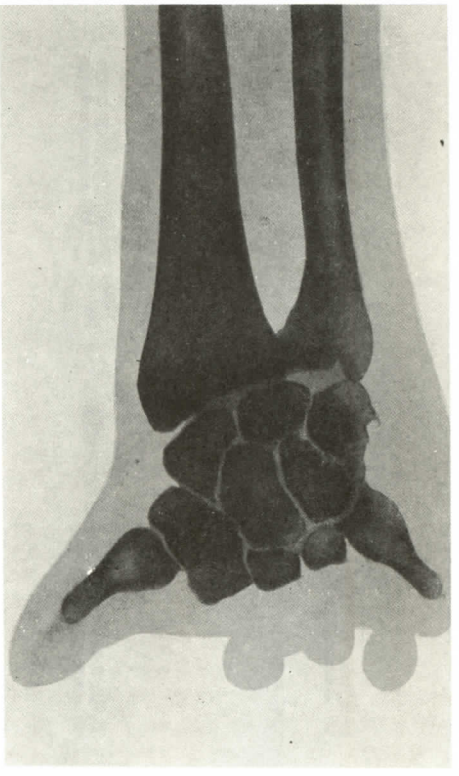

FIG. 503

Radiografía de ectrodactilia (POTEL).

a) TRASTORNOS DE LA EVOLUCIÓN DE LOS RUDIMENTOS ESQUELÉTICOS. — 1.º *Ectromelias.* — Las *ectromelias* (εκτρομειν, abortar) se caracterizan por la ausencia o desarrollo defectuoso (agenesia, hipogenesia) de uno o varios miembros. Las malformaciones ectromelianas no siempre son idénticas, sino que pueden agruparse en las tres categorías siguientes:

a) *Braquimelia.* — Se caracteriza por la cortedad relativa de los huesos del miembro malformado.

b) *Micromelia.* — Reducción de parte de un miembro, cuyos otros elementos están bien conformados.

c) *Ectromelia propiamente dicha* (fig. 501). — Es el grado último de la reducción de una pieza esquelética o de un segmento óseo que ha desaparecido totalmente.

El esquema de la página 464, que tomamos de POTEL, muestra las diferentes variedades de ectromelia verdadera que es posible observar. La lectura de su leyenda

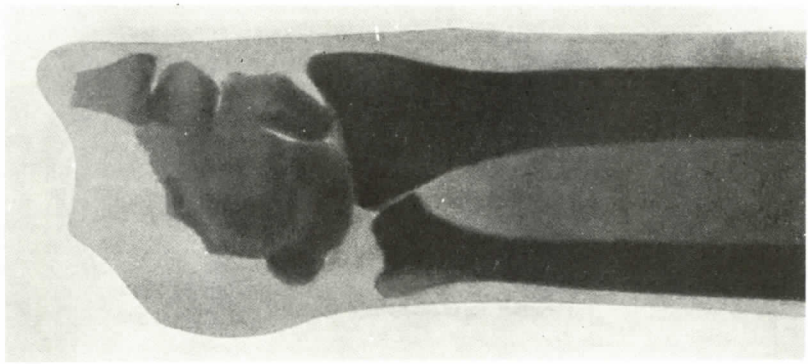

FIG. 504

Radiografía de una ectrodactilia total. Fusión de los elementos del carpo. (POTEL).

nos ahorra largas explicaciones. Indiquemos solamente que el segmento situado cerca del tronco tiene el nombre de segmento rizomélico (ῥίζος, raíz), y que después del segmento medio, que comprende dos huesos, encontramos el segmento terminal, al que se da el nombre de segmento acromélico (ακρος, extremidad). Esta clasificación es valedera igualmente para el miembro inferior y no la repetiremos al hablar de éste.

Cuando la hipogenesia recae sobre el segmento rizomélico y el medio, el individuo se denomina *focomelo* (figura 502). Cuando la hipogenesia esquelética recae sólo en el segmento terminal, el monstruo se llama *hemimelo*.

Con el nombre de *ectroqueiria* se designan los casos en los cuales a un carpo atrofiado sucede un antebrazo bien conformado. La *ectropodia* designa la malformación idéntica que interesa el miembro inferior. La *ectrodactilia* (figuras 503 y 504) designa los casos de ausencia o hipogenesia de los dedos de la mano o del pie, con lesiones del carpo o del metatarso o sin ellas.

Las atrofias precedentes son atrofias segmentarias transversales, pero existen casos de *atrofias segmentarias longitudinales* (figs. 505 y 506), caracterizadas por la ausencia de uno de los huesos intermedios (radio, cúbito, tibia o peroné), con conservación total o desaparición parcial del segmento acromélico.

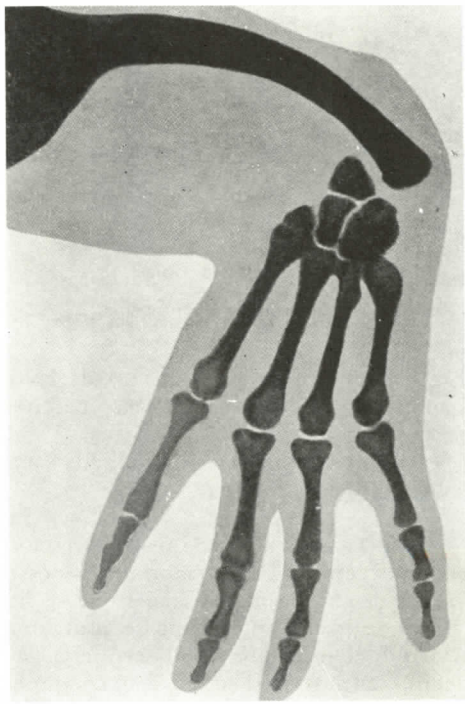

FIG. 505

Ausencia del radio radial.

Radio, escafoides, trapecio, pulgar (LAPOINTE).

Las figuras adjuntas permiten darse cuenta del aspecto de algunas de estas malformaciones.

Las ectromelias, cuyos diferentes grupos acabamos de enumerar, presentan a menudo una disposición simétrica *(ectromelias bitorácicas* o *biabdominales),* atacan también a veces varios miembros al mismo tiempo, interesando huesos cuya homología es evidente (ausencias unilaterales de la tibia y el radio, del peroné y el cúbito).

La causa de estos trastornos osteogénicos la ignoramos, como la causa de la mayoría de las malformaciones congénitas.

2.° *Hipertrofias esqueléticas.* — Las hipertrofias, mucho más raras que las ectromelias, son en cierto modo lo contrario de estas malformaciones. En lugar de reduc-

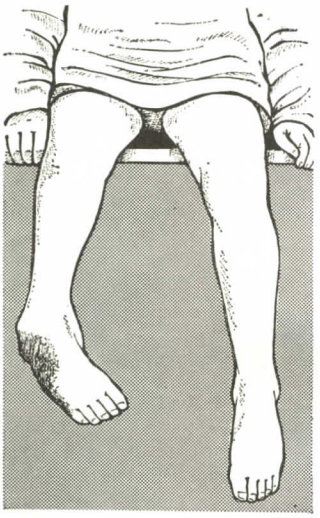

FIG. 506

Hipogenesia de la tibia.

La extremidad inferior del peroné rechaza el pie hacia dentro (KIRMISSON).

FIG. 507

Hipertrofia de los 2.° y 3.er dedos (POTEL).

ción se comprueba un aumento de volumen del rudimento, que puede llegar a ser realmente gigantesco. La forma más frecuente es la hipertrofia de los dedos de la mano y del pie (véase figura 507).

La hipertrofia no está limitada solamente al esqueleto, sino que recae también sobre los demás tejidos.

B. TRASTORNOS DE LA SEGMENTACIÓN Y DE LA DIFERENCIACIÓN DE LOS RUDIMENTOS PREESQUELÉTICOS. — La embriología nos enseña que los huesos de los miembros provienen de un eje mesodérmico que se fracciona en tres segmentos.

El segmento intermedio se fisura longitudinalmente y produce dos radios, mientras que el segmento distal se diferencia en piezas múltiples (carpo, tarso, metatarso, dedos). Dicho esto, se pueden comprobar entre los trastornos de la segmentación, ora defectos de diferenciación (fusión de los segmentos o de los radios de un mismo segmento), ora segmentaciones exageradas.

Los casos de fusión de los rudimentos o de segmentación deficiente (POTEL) se observan sobre todo en el miembro superior: soldadura del húmero con los

huesos del antebrazo, sinostosis radiocubital (fig. 508), sindactilia o fusión de los dedos, fusión de las falanges, fusión de los rudimentos de los miembros inferiores o simelia.

Las segmentaciones exageradas recaen generalmente en los extremos de los miembros y se producen, ora en sentido transversal, ora en sentido longitudinal. Este último caso es excepcional y recae generalmente en el pulgar, que, en estos casos, posee tres falanges articuladas y móviles en lugar de dos; se sabe que, según muchos autores, el metacarpiano del pulgar resultaría de la fusión de un metacarpiano

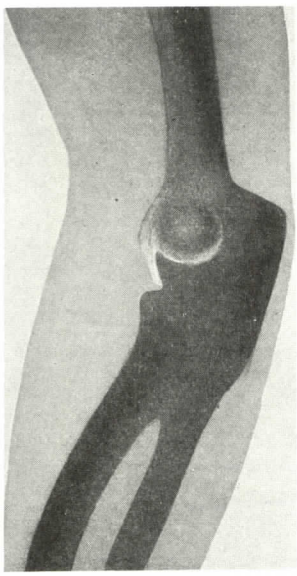

FIG. 508

Sinostosis radiocubital congénita (LERIENCOURT).

FIG. 509

Fusión de la 1.ª y 2.ª falanges de los dedos. La afección era hereditaria (POTEL).

y la primera falange (véase pág. 353). Se trataría, pues, en estos casos, de una individuación que recuerda un tipo atávico.

Las segmentaciones en el sentido transversal, mucho más frecuentes, recaen en la mano o en el pie. En esta categoría se debe incluir la presencia de los dedos supernumerarios o polidactilia, cuyo asiento de predilección se encuentra en los bordes de la mano y del pie (figs. 510, 511 y 512).

C. DESVIACIONES AXILES. — Hemos demostrado, en el capítulo de la osificación, el papel del cartílago de conjunción en el crecimiento de los huesos en longitud. «Este crecimiento rectilíneo en el sentido del eje del miembro no se efectúa sino con la condición de que los cartílagos queden centrados, para emplear un término de óptica, y proliferen simétricamente en sus diversas porciones» (POTEL). Si el punto primitivo es rechazado hacia una de las caras del hueso o si la proliferación de los cartílagos seriados se efectúa desigualmente, se observará una disimetría en el sentido de la longitud; una de las caras será más larga que la otra,

y de ahí las inclinaciones e inflexiones que se observan en estas malformaciones. Las más frecuentes son las de los dedos de la mano o del pie. La desviación se pro-

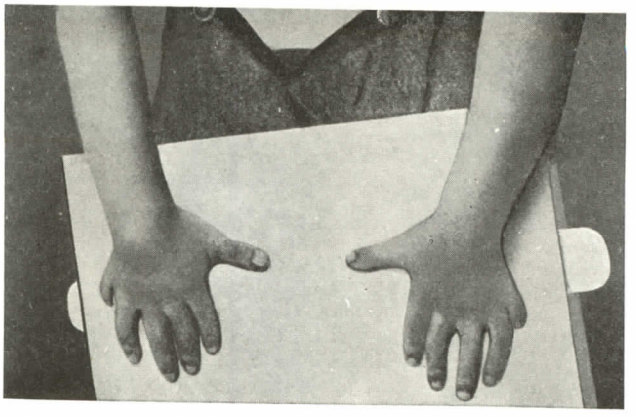

FIG. 510

Polidactilia (POTEL).

FIG. 511

Bifurcación del pulgar (POTEL).

En el pulgar supernumerario había un tendón flexor y un tendón extensor, pero los movimientos quedaban limitados porque las superficies articulares irregulares de las falanges tropezaban en la flexión.

duce unas veces en el plano sagital *(camptodactilia)* y otras en el plano transversal *(clinodactilia)*. Estas inflexiones congénitas son con mucha frecuencia hereditarias y ofrecen en ciertas familias un carácter de fijeza notable (DUBREUIL-CHAMBARDEL).

En el pie la desviación afecta generalmente al dedo gordo. Este está inclinado por lo regular hacia fuera, es decir, hacia los otros dedos. Esta deformación tiene el nombre de *hallux valgus.*

D. EXOSTOSIS OSTEOGÉNICAS. — Como OLLIER demostró hace mucho tiempo, las verdaderas exostosis osteogénicas se originan en la proximidad del cartílago de conjunción; aparecen en los primeros años de la vida y se detienen cuando el crecimiento del individuo se ha detenido. Se trata probablemente de una fragmentación

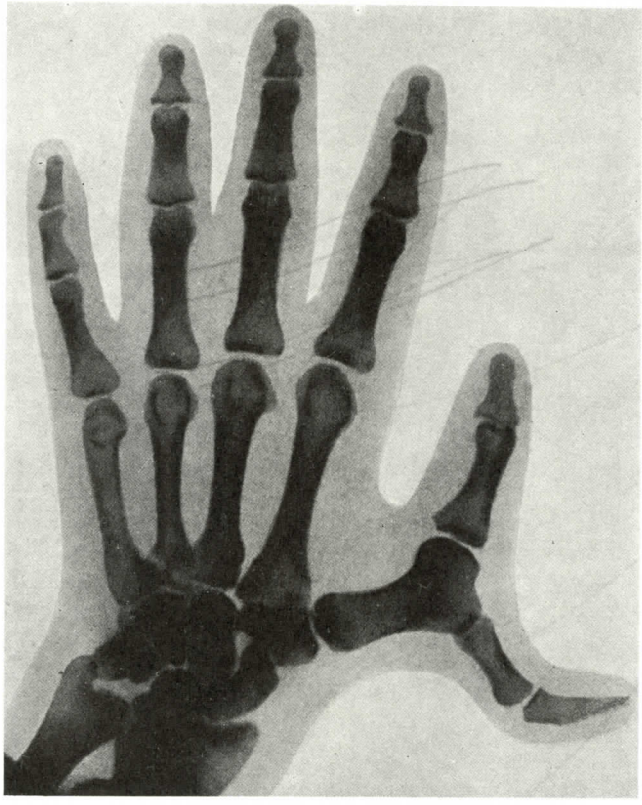

FIG. 512

Radiografía de la mano de la figura anterior (POTEL).

del cartílago de conjunción y el aislamiento de uno de sus fragmentos por tejido conjuntivo que se vuelve fibroso y lo separa del resto del cartílago. Encontrándose este núcleo cartilaginoso en condiciones de vascularización idénticas al resto del cartílago, evolucionará por su propia cuenta, pero sin contribuir a la edificación normal de los huesos: se trata de una proliferación ósea aberrante, pero constituida por tejido óseo normal.

Soldadura de los miembros abdominales. — La soldadura más o menos completa de los miembros abdominales produce tres malformaciones que se designan (GEOFFROY SAINT-HILAIRE) con los nombres de *simelia, uromelia* y *sirenomelia:* 1.º, en la *simelia* (de συν, con, y μελος, miembro), los miembros inferiores, casi completos, se unen por su borde interno y terminan por un pie doble, cuya planta está

dirigida hacia delante; 2.°, en la *uromelia* (de ουρα, extremidad posterior, y μελος, miembro), los miembros abdominales, muy incompletos, se fusionan como en el caso precedente y terminan por un pie único, generalmente imperfecto y cuya planta está dirigida hacia delante; 3.°, en la *sirenomelia,* por último, el pie desaparece y los miembros, enteramente fusionados, terminan por una especie de punta que se ha comparado a la cola de las sirenas de la mitología, y de ahí el nombre de

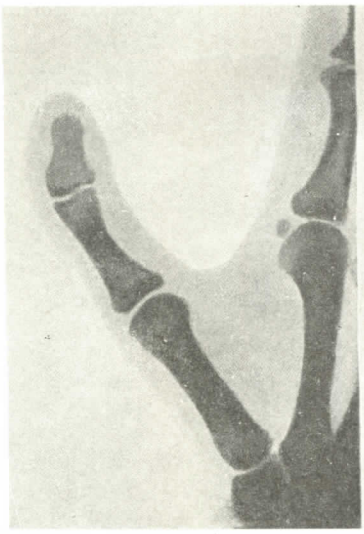

FIG. 513

Pulgar derecho.

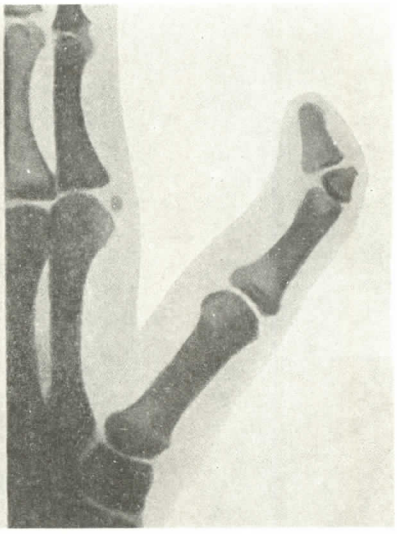

FIG. 514

Pulgar izquierdo.

Estas radiografías demuestran bien la anomalía ósea que determina la flexión de los dedos.
A la izquierda hay un núcleo óseo independiente articulado entre la primera y la segunda falanges, rechazando aquélla hacia dentro.
A la derecha, el núcleo que se adivina se ha soldado completamente a la falange (A. LAPOINTE).

sirenomelia (de σειρην, sirena, y μελος, miembro) con el cual se designa esta deformación.

2. Disposición general de los miembros del hombre. Homología de los miembros

Las extremidades, tanto superiores como inferiores, se dividen en dos partes: una, que constituye la raíz y las une al tronco, se conoce más particularmente con el nombre de *cintura, cintura escapular* para el miembro superior y *cintura pélvica* para el miembro inferior; la otra, colgada de esta última, conserva el nombre de *miembro propiamente dicho.* Un examen superficial muestra semejanzas o mejor analogías evidentes entre los diferentes segmentos que constituyen los miembros y las cinturas que los unen al tronco. Pero, ¿son realmente homólogos? Esta cuestión, que una observación rápida parece resolver por la afirmativa, ha sido objeto de numerosos trabajos que han demostrado la complejidad del problema y la importancia que los anatomistas concedían a su solución. El trabajo más importante e interesante es el debido al profesor VIALLETON de Montpellier, donde estudia la morfología general del esqueleto de los vertebrados y, en particular, la de los miembros y sus cinturas. Resumiremos brevemente, en las líneas que siguen, el estado actual

de la cuestión. Antes de estudiar la homología de las cinturas y de los miembros, parece necesario examinar cuáles son sus características en el hombre.

1.º Características de los miembros del hombre. — a) *Miembro anterior.* — La cintura escapular o torácica tiene, como en todos los mamíferos, dos huesos: el omóplato y la clavícula, huesos ligados a la jaula torácica, pero no soldados a ella.

El omóplato humano, aplicado a la cara posterior del tórax, es casi completamente *frontal,* disposición que le es particular. La cavidad glenoidea mira, pues, hacia fuera, y la cabeza articular del húmero, *situada enteramente en el borde interno de este hueso,* e invadiendo también sus caras anterior y posterior, permite que el brazo, orientado en el plano parasagital como en los cuadrúpedos, pueda desplazarse en los diversos planos del espacio. La orientación especial del omóplato y el desplazamiento del húmero son correlativos. En situación vertical, el brazo del hombre, en estado de reposo, cuelga verticalmente a lo largo del cuerpo, y el antebrazo se halla en la prolongación del brazo, hecho que en los cuadrúpedos no se ve siquiera en los monos más elevados en organización. La mano está en semipronación. Este último segmento del miembro superior ha llegado a ser en el hombre un órgano perfecto de prensión; no es ya un simple gancho, sino un órgano capaz de tomar las diferentes formas de pinzas. En consecuencia, los metacarpianos y las falanges no tienen la curva que se encuentra en los antropoides, animales trepadores adaptados a la vida arborícola; son rectilíneos. El pulgar se ha hecho más largo, proporcionalmente a los otros dedos. Por último, una musculatura bien diferenciada, que estudiaremos más adelante, asegura a la mano las variadas funciones que han hecho del hombre un artista incomparable. Con BERGSON, se puede añadir al calificativo de *sapiens,* ordinariamente asociado al género *homo,* el de *artifex,* que recuerda su habilidad manual.

b) *Miembro posterior.* — La pelvis ofrece también características fundamentales. He aquí los diferentes rasgos: «Anchura y desarrollo de los íliones del lado ventral para formar las paredes laterales de una gran pelvis vertical; sínfisis púbica corta; parte ventral de la pelvis (pubis-isquion) casi igualmente desarrollada a uno y otro lado de la vertical trazada por el acetábulo, de manera que suministra al fémur, igualmente vertical, inserciones para los miembros pelvicrurales, inserciones repartidas casi igualmente por delante y por detrás; cóccix descendido hasta el plano transversal que pasa por la sínfisis (de ahí que el perineo sea transversal), en lugar del cóccix alto (perineo oblicuo); sínfisis larga e inserciones musculares, principalmente postfemorales, que se observan en los grandes monos, porque deben suministrar un brazo de palanca suficiente a los músculos pelvicrurales, encargados de mantener el fémur inclinado hacia delante como en los cuadrúpedos. Todos estos caracteres pelvianos aparecen pronto en el embrión humano» (VIALLETON).

El *muslo* y la *pierna* se continúan en dirección vertical en la posición de pie; la extensión es casi completa. Los músculos isquiotibiales se insertan, en consecuencia, en la pierna cerca de la interlínea articular de la rodilla. En los antropoides, la inserción de estos músculos es mucho más baja y se opone al enderezamiento de la pierna que comprobamos en el hombre. La verticalidad de la pierna sobre el muslo sería, sin embargo, menos pronunciada en la raza de Neanderthal (BOULE) (figura 515). En esta raza, la ausencia de la curva lumbar y la situación más posterior de los cóndilos del occipital son el atributo de un tipo humano menos enderezado que el hombre actual.

El *pie* del hombre presenta también caracteres muy particulares. Descansa en el suelo por tres puntos principales: por detrás, la tuberosidad del calcáneo; por delante y adentro, la cabeza del primer metatarsiano; por delante y por fuera, la del quinto metatarsiano. El apoyo de la tuberosidad calcánea durante la marcha

y durante la estación es absolutamente especial del hombre. No existe en los plantígrados ordinarios. *El hombre es un plantígrado total.*

El primer arco del pie, es decir, el que termina en el dedo gordo y que comprende la cabeza del astrágalo, la parte interna del escafoides, el primer cuneiforme y el primer metatarsiano, está sumamente desarrollado. Este arco, dispuesto en forma de bóveda, *bóveda interna* de ciertos autores, forma la parte más hueca del pie en su parte media, mientras que el borde externo del pie descansa por entero sobre el suelo. Según DESTOT, el dedo gordo no constituye una bóveda, sino un arbotante sobre el que se apoya toda la parte externa del pie. Sea lo que fuere, el pie del hombre ofrece la forma de una bóveda anteroposterior y de una bóveda transversal. Estas bóvedas, formadas de segmentos poliarticulados constituyen un asiento flexible que se desarrolla de delante atrás en la sucesión de los pasos del andar humano. En la carrera rápida el talón está de continuo levantado por encima del suelo y el modo de locomoción es digitígrado. Ningún animal presenta un pie semejante.

FIG. 515

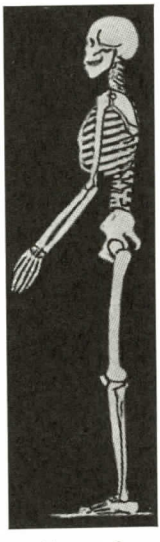

FIG. 516

FIG. 515. — Esqueleto del hombre de Neanderthal (según BOULE).

FIG. 516. — Esqueleto del hombre actual (según BOULE).

2.º Homología de los miembros propiamente dichos. — El estudio de la homología de los miembros tendría realmente su lugar después del estudio de su musculatura. El lector deberá, pues, recurrir a la MIOLOGÍA para comprender ciertas líneas que siguen. El examen comparativo más simple muestra, en efecto, que los *músculos que tienen la misma función están situados en sentido inverso en los miembros:* los extensores se hallan detrás en el brazo y delante en la pierna; los flexores, delante en el brazo y detrás en la pierna. Ahora bien, se tiende a denominar homólogos los músculos que tienen el mismo papel. Esta disposición inversa de la musculatura es la que ha suscitado diversas hipótesis, denominadas *teorías antitropistas* o de cruzamiento, teorías que comparan entre sí los miembros del lado opuesto, por oposición a las *teorías sintropistas* que comparan entre sí los miembros del mismo lado.

a) *Teoría del cruzamiento.* — VICQ-D'AZYR (1778) fue el primero que tuvo la idea de comparar el miembro superior de un lado con el miembro inferior del lado opuesto, haciendo sufrir a la pierna una rotación ideal de 180º sobre su eje longitudinal. En estas condiciones, la pierna tiene su cara de extensión dirigida hacia atrás; la rodilla está dirigida entonces, como el codo, hacia atrás; los músculos flexores y extensores se corresponden. En esta situación, la tibia es el homólogo del cúbito; el peroné, el homólogo del radio; pero entonces el pulgar es el homólogo del quinto dedo del pie, y el meñique, el homólogo del dedo gordo, homología que parece absurda a los anatomistas. CRUVEILHIER ensayó esta teoría poniendo el antebrazo en pronación con objeto de llevar el pulgar al mismo lado que el dedo gordo. Esto le obligó, en cambio, a considerar cada uno de los huesos del antebrazo como formado por dos partes diferentes: la parte inferior del cúbito sería comparable a la parte inferior del peroné, mientras que su parte superior correspondería a la parte superior de la tibia.

b) *Teoría de la comparación directa con pronación del antebrazo.* — FLOURENS (1838) compara los dos miembros del mismo lado y pone el antebrazo en pronación.

En esta situación el pulgar está por dentro como el dedo gordo; radio = tibia; cúbito = peroné. Pero en esta nueva posición el plano de flexión del codo se dirige hacia delante, mientras que para la rodilla este mismo plano de flexión está dirigido hacia atrás. Según FLOURENS, el sentido en el cual se mueve una articulación no tiene ninguna significación desde el punto de vista de la homología de los huesos que la constituyen. Esta teoría no resuelve, sin embargo, la explicación del cruzamiento de los huesos del antebrazo, mientras los dos huesos de la pierna son paralelos uno al otro. Además, la homología de los músculos anteriores del brazo y de la pierna no está resuelta.

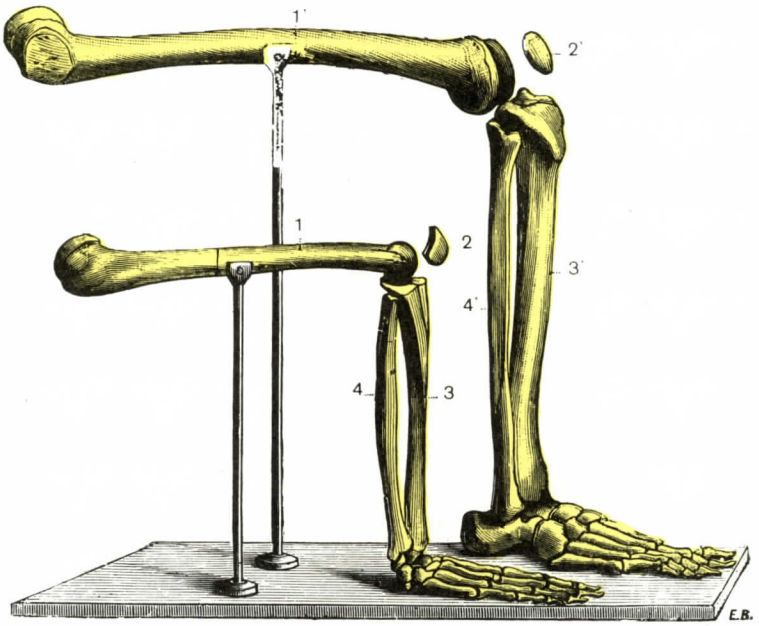

FIG. 517

Comparación entre los dos miembros, borrada la torsión del húmero y colocado el antebrazo según el tipo de la pierna (según MARTINS).

1, húmero destorsionado de 140°. — 1', fémur. — 2, olécranon, y 2', rótula. — 3 y 4, radio y cúbito, homólogos de 3' y 4', tibia y peroné (se ve que la extremidad superior del cúbito ha sido aserrada y añadida al radio).

c) *Teoría de la torsión.* — Para resolver estas dificultades, Ch. MARTINS desarrolló su teoría llamada de torsión. MARTINS admite que el húmero ha sufrido una rotación de 180° que hace de él un fémur retorcido. El canal denominado de *torsión* sería la prueba de este giro. Para demostrar la homología de los miembros, Ch. MARTINS destuerce el húmero aserrándolo en la unión del tercio superior con el tercio medio e introduce en el conducto medular un eje metálico alrededor del cual el segmento superior ejecuta un movimiento de rotación (de torsión) de 170 a 180°. Dispone entonces juntos sobre una plancha, como se ve en la figura 517, los dos miembros superior e inferior, y las homologías parecen desprenderse por sí mismas con la mayor limpieza. Falta, sin embargo, dilucidar dos hechos: la ausencia de una rótula en el codo y luego el desarrollo tan diferente de los dos huesos homólogos, el cúbito y el peroné, de los cuales uno se articula en una extensa superficie con el húmero, mientras que el otro no toma parte alguna en la articulación de la rodilla. He aquí cómo resuelve MARTINS la cuestión: 1.°, la rótula está representada

en el codo por el olécranon; desprende entonces con un trazo de sierra del olécranon del extremo superior del cúbito y hace evidente la homología; 2.º, por lo que se refiere a los caracteres morfológicos tan diferentes del cúbito y el peroné, considera que el enorme capitel de la tibia se ha incorporado, por coalescencia, el extremo superior del peroné. Por consiguiente, para restablecer el paralelismo, sierra longitudinalmente la mitad de la superficie posterior del cúbito, incluso su cara articular, y pega esta parte así desprendida a la superficie anterior y superior del radio; el radio, aumentado por esta adición, recuerda a la tibia por completo; el cúbito, reducido a su cuerpo delgado y largo, es la imagen fiel del peroné.

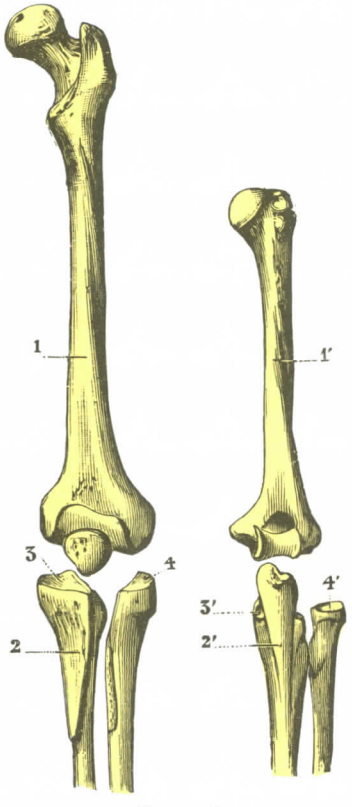

FIG. 518

Comparación entre los miembros, habiendo sido torcido el fémur para asemejar la pierna al tipo del antebrazo (según POZZI).

1, fémur torcido. — 1', húmero. — 2, parte externa de la extremidad superior de la tibia aserrada y transportada al peroné; resulta homóloga de la porción olecraniana del cúbito, 2'. — 3, meseta externa de la tibia, homóloga de la gran cavidad sigmoidea del cúbito, 3'. — 4, meseta interna, homóloga de la cúpula del radio, 4'.

Como dice muy bien VIALLETON, estas explicaciones, aceptables a un examen superficial, son inadmisibles o inútiles tras un examen minucioso. Inadmisibles porque no se puede imaginar que la individualidad de una pieza, como el radio, esté tan poco determinada para que tome préstamos tan mal definidos a sus vecinos. Inútiles, porque si resuelven la cuestión para el hombre, la dejan íntegra para los animales, siendo tan variadas como son las maneras de ser de las articulaciones de la rodilla y del codo.

La teoría de la torsión, afirmada en un momento dado por los trabajos de BROCA, tuvo durante mucho tiempo la mayor boga. En la actualidad debe abandonarse. La supuesta torsión fetal del húmero humano es debida simplemente, como demostró hace mucho tiempo CAMPANA, a la dirección particular del crecimiento de la cabeza del húmero que se efectúa principalmente por el lado interno del hueso.

d) *Teoría embrionaria o de la rotación.* — La embriología pareció que por un instante había resuelto la cuestión. Se comprueba, en efecto, en el embrión que los dos miembros tienen primitivamente la misma orientación, pues las eminencias del codo y de la rodilla están dirigidas ambas hacia fuera. El húmero efectuaría ulteriormente una rotación de 90º en el sentido de las agujas de un reloj, rotación que lleva el codo hacia atrás y el pulgar hacia fuera. Por parte del miembro inferior, el fémur efectúa un movimiento de la misma amplitud, pero dirigido en sentido inverso, que lleva la rodilla hacia delante y el dedo gordo hacia dentro. Sin embargo, los estudios de anatomía comparada y de embriología sobre otras especies han demostrado que los desplazamientos no se efectúan únicamente en el segmento proximal del miembro, sino también en la pierna y el antebrazo. El hecho más importante que puede invalidar esta teoría es que todos estos movimientos o desplazamientos ocurren en el esbozo mesodérmico e informe, por decirlo así, del primer estadio embrionario. No se trata de rotación o de torsión del tejido óseo, pues éste no existe todavía. Los cambios de forma que comprobamos se deben a diferencias de crecimiento intersticial en los tejidos y el resultado es una suma de modificaciones de un conjunto difíciles de localizar en una pieza que no tiene aún individualidad.

e) *Otras teorías.* — α) *Teoría de Stieda.* — STIEDA hizo notar con razón que todas las teorías expuestas son falsas porque en todas se homologan los músculos de los miembros según sus funciones. Los extensores del miembro superior, situados detrás, son los homólogos de los extensores del miembro inferior, situados delante en el fémur y en el brazo e inversamente en el antebrazo y la pierna. En realidad hay que considerar los grupos musculares, no desde el punto de vista funcional, sino desde el punto de vista de su situación esquelética. En los miembros, el esqueleto forma un eje central cubierto por una capa muscular ventral o subesquelética y otra dorsal o supraesquelética. El funcionamiento de los miembros ocasiona la inversión del segmento superior o proximal. Si el brazo y el fémur de los cuadrúpedos tuvieran la misma dirección, si el codo y la rodilla estuvieran situados en el mismo sentido, la locomoción no podría efectuarse sino por saltos: «como los dos miembros deben obrar simultáneamente de la misma manera, sus músculos extensores y flexores están situados en el mismo lado en los dos miembros». Por el contrario, si el segmento proximal (brazo y fémur) tiene una dirección inversa en los dos miembros, estos músculos cambian de función en la cara correspondiente; los anteriores del brazo son flexores, los de la pierna extensores. Entonces los dos miembros pueden trabajar alternativamente, y cuando el húmero se halla en el extremo de su carrera, el fémur está a punto de comenzar la suya, lo que asegura la regularidad de la progresión.

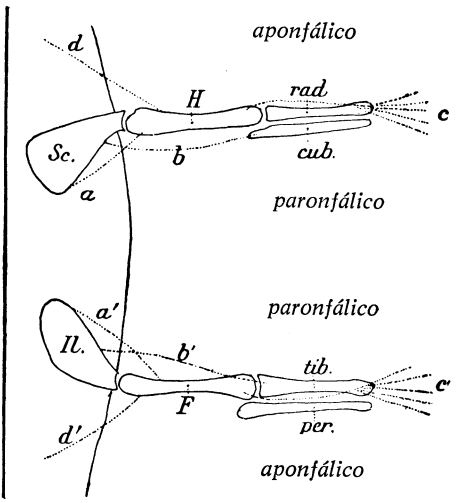

FIG. 519

Esquema para la comparación del miembro anterior y con el miembro posterior (según PARSONS y GEDDES).

a, redondo mayor y subescapular. — *a'*, iliopsoas. — *b*, tríceps (*manojo largo*). — *b'*, recto anterior del fémur. — *c'*, extensores de la garganta del pie y del pie. — *d*, trapezodeltoides. — *d'*, glúteo mayor.

β) *Teoría de Geddes.* — GEDDES propuso una teoría del origen de los miembros contra las teorías antiguas, en particular las de GEGENBAUR y de DOHRN. Los miembros derivan de cuatro bosquejos especiales situados a cada lado del cuerpo, en los extremos de la cavidad del tronco, entre el área visceral y las zonas cefálica y caudal (véanse los tratados de Embriología). Cada bosquejo del miembro presenta, según GEDDES, un borde derivado de la región visceral central y vuelto hacia el ombligo (*borde paronfálico*) (figura 519), y otro borde salido de la región visceral, proyectado más allá de la zona central, borde opuesto naturalmente al ombligo (*borde aponfálico*). Como se ve en la figura 519, uno de los miembros es la imagen en espejo del otro. Esta teoría renueva la antigua teoría de VICQ-D'AZYR o antitrópica. Este antitropismo viene demostrado, según GEDDES, más por los nervios que por el esqueleto y los músculos. HERRINGHAM ha demostrado, en efecto, que si se considera la inervación de los músculos del miembro inferior, los más superficiales tienden a ser inervados por los nervios más elevados y los más profundos por los nervios más bajos. Esta ley es falsa en el miembro inferior, como lo ha demostrado SHERRINGTON, pero la contradicción desaparece si se admite la teoría de GEDDES respecto al desarrollo de los miembros. La ley de HERRINGTON-SHERRINGTON puede entonces enunciarse así: de dos músculos de los miembros, el más superficial está inervado de ordinario por un nervio de origen aponfálico, es decir, que corresponde a la parte del miembro opuesta naturalmente al ombligo.

Según VIALLETON, las ideas de GEDDES son criticables. «No hay derecho a imaginar — dice — que cada cuerpo del blastemo mesenquimatoso de los miembros tenga tal predeterminación que deban dar partes necesariamente dispuestas en espejo en relación a las que han salido del borde correspondiente del otro miembro, y la independencia del preesqueleto en los mamelones de los miembros respecto de las partes blandas demuestra que no existe una predeterminación.» «Es, pues, muy probable que las apariencias favorables al antitropismo, deducidas de los músculos y los nervios, no tengan un valor más decisivo que las deducidas del esqueleto y que se explican fácilmente por la función.»

En resumen, como se ve por las teorías que acabamos de exponer, el valor morfológico y la homología de los miembros no están dilucidados todavía. El evolucionismo tal como se le concebía hace años afirmaba que los miembros y las cinturas de los vertebrados, y por lo tanto del hombre, provenían de una forma inicial única. Hoy, algunos biólogos creen, con VIALLETON, que su semejanza depende simplemente de que cumplen todos las mismas funciones en los organismos del mismo tipo y están sometidos a condiciones idénticas. Es difícil tomar un partido, pero creemos que se han confundido demasiado a menudo la homología y la analogía. Las semejanzas de estructura son la expresión de las leyes de la organización de los seres. Admitimos que la homología existe realmente en los primeros estadios embrionarios, cuando se trata todavía de estadios realmente indiferenciados, pero nada nos prueba que este estadio indiferente lo sea en realidad; nuestros medios de investigación no nos permiten comprobar las futuras orientaciones diferentes de bosquejos en apariencia semejantes. Existe paralelismo de constitución entre el miembro superior y el inferior, esto es evidente: son comparables, pero su homología completa, absoluta, en sus diferentes partes, sigue sin demostrar.

LIBRO II

ARTROLOGIA

CAPITULO PRIMERO

ANATOMIA GENERAL

Las diferentes piezas del esqueleto que acabamos de describir en el precedente libro no están aisladas, sino que se unen entre sí, de muy diferentes modos, para constituir lo que llamamos indistintamente *junturas, articulaciones* o *artejos.* Así, pues, podemos definir por articulaciones el conjunto de partes, blandas y duras, que constituyen la unión entre dos o más huesos próximos, y por Artrología (de αρθρον, juntura), llamada también Sindesmología (de συνδεσμος, ligamento) la parte de la Anatomía que tiene por objeto el estudio de las articulaciones. La artrología ha adquirido en la enseñanza cada vez mayor importancia, y no sin justo motivo; pues las articulaciones, con sus numerosas variedades, no interesan tan sólo a los morfólogos, sino también a los fisiólogos y a los cirujanos: a los fisiólogos, por el importante papel que desempeñan en la mecánica animal, y a los cirujanos, por las diferentes afecciones que en ellas pueden desarrollarse y por las operaciones a que aquéllas pueden obligar.

1. Definición, división

Desde el punto de vista puramente anatómico, en toda articulación hemos de considerar: 1.°, superficies óseas; 2.°, partes blandas interpuestas o interóseas, 3.°, partes blandas situadas a su alrededor o periféricas. Estas partes comunes a todas las articulaciones ofrecen caracteres diferentes y particulares en las muy numerosas que existen en el esqueleto. Reducidas en la cabeza a una extremada simplicidad, van desarrollándose poco a poco en el tronco, para adquirir su mayor grado de diferenciación en las extremidades. En efecto, en ellas encontramos, por una parte, extremos óseos extensos y cubiertos de una capa cartilaginosa indestructible y, por otra parte, fuertes medios de unión, dispuestos alrededor de dichos extremos óseos y circunscribiendo con ellos una cavidad bañada por un líquido destinado a favorecer el deslizamiento. Cuán diferente es una articulación de esta índole de la unión de los huesos de la región cefálica, formada, bien por una simple lámina cartilaginosa o conjuntiva que separa dos huesos contiguos, bien por un engranaje recíproco. En un caso, todo está admirablemente dispuesto para que los movi-

mientos puedan ser fáciles, variados y extensos, y en el otro, por el contrario, todo tiende a asegurar la solidez en la inmovilidad de las piezas esqueléticas contiguas. Si no fuera porque los datos embriogénicos no lo permiten, parecería más natural eliminar estas articulaciones inmóviles de la cabeza del cuadro de la artrología, para colocarlas al lado de las extremidades yuxtaepifisarias de un hueso largo, en donde la epífisis y la diáfisis están unidas entre sí por el cartílago de conjunción. Semejante determinación tendría a su favor el hecho de que ciertas articulaciones del cráneo y de la cara desaparecen con la edad, como desaparece en un hueso largo el límite que separaba primitivamente la diáfisis de la porción epifisaria.

Las grandes y profundas diferencias morfológicas que existen entre los diversos órganos, que ordinariamente reunimos con la denominación común de articulaciones, han obligado de antiguo a una clasificación.

Los autores antiguos, considerando principalmente la naturaleza de los medios de unión, admitían cuatro grupos de articulaciones: 1.°, *sincondrosis,* en las cuales las superficies articulares están unidas por cartílagos; 2.°, *sineurosis,* que comprende las articulaciones cuyas superficies se mantienen en contacto por ligamentos; 3.°, *sisarcosis,* articulaciones en las cuales los músculos son los principales medios de unión; 4.°, *meningosis,* que tienen por tipo los huesos del cráneo fetal unidos entre sí por membranas. Hoy esta clasificación no tiene más valor que el puramente histórico.

Ya en su tiempo BICHAT la substituyó por una nueva división, basada, no en la anatomía, sino en la fisiología. De entre las articulaciones, las hay *movibles* e *inmovibles:* las primeras habían recibido ya desde GALENO el nombre de *diartrosis,* y las segundas el de *sinartrosis.* Pero, al lado de estas dos grandes clases, hay otras que, sin ser completamente inmóviles, tienen sus movimientos muy limitados, constituyendo un término medio entre las articulaciones movibles y las completamente inmóviles. Ya antes que BICHAT, WINSLOW les había dado el nombre de *anfiartrosis,* y aquél, para permanecer fiel a su nomenclatura, las había llamado *articulaciones semimovibles.*

Esta triple división de las articulaciones en movibles o diartrosis, semimovibles o anfiartrosis e inmóviles o sinartrosis, es hoy día admitida por casi todos los autores clásicos y es la que nosotros adoptaremos también en las consideraciones generales que sobre ellas vamos a hacer. Pero antes de exponer los caracteres distintivos de los tres tipos articulares precitados, consideramos necesario consignar en pocas palabras cuál es su modo de desarrollo.

2. Resumen embriológico

Primitivamente, cuando se hallan en estado de esbozo cartilaginoso, las diferentes piezas esqueléticas no están en mutuo contacto, como sucede en el adulto. Entre ellas y en los puntos en que más tarde existirá una articulación, se extiende una zona más o menos amplia, a la cual HENKE y REYHER han dado el nombre de *disco intermedio* (fig. 520).

Este disco intermedio o intercartilaginoso se compone a su vez de tres capas distintas: 1.°, una capa media, formada por tejido mesenquimatoso indiferente; 2.°, dos capas extremas, aplicadas directamente sobre las maquetas cartilaginosas correspondientes, las cuales, por razón del papel que desempeñan en el desarrollo de estos últimos, se llaman *capas condrógenas.* Por lo demás, esta capa condrógena no está limitada a la región de la futura articulación, sino que rodea la pieza cartilaginosa en toda su extensión. Sentado esto, veamos ahora cuáles son las sucesivas transformaciones que van a tener efecto en la región precitada para llegar a formar, según los casos, una *articulación movible, semimovible* o *inmóvil*

1.º Articulaciones movibles. — Las piezas esqueléticas cartilaginosas, prolongándose progresivamente por efecto de nuevos depósitos cartilaginosos debajo de la capa condrógena, corren paulatinamente hacia su mutuo encuentro. Al propio tiempo, y como consecuencia de esta aproximación, la capa mesenquimatosa media del disco intermedio disminuye y hasta acaba por desaparecer, con lo cual las dos capas condrógenas llegan a yuxtaponerse y confundirse (fig. 522, A). Entonces éstas se transforman, en su mayor parte, en cartílago, y una vez realizada esta transformación, las dos piezas cartilaginosas correspondientes quedan en contacto casi inmediato. Según se desprende de las investigaciones de RETTERER, están separadas también por una delgada lámina de tejido conjuntivo embrionario, que no se ha transformado en car-

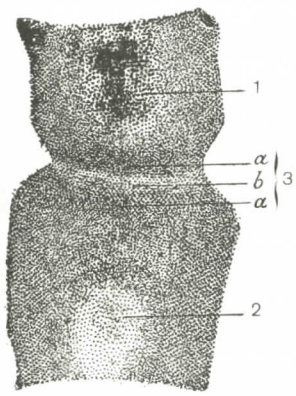

FIG. 520

Corte longitudinal de un dedo de la mano de embrión humano de 27 mm de longitud, pasando por la futura articulación metacarpofalángica (según SCHULIN).

1, primera falange. — 2, metacarpiano. — 3, disco intermedio, con: *b*, su capa media o mesenquimatosa; *a*, *a*, sus dos capas externas o condrógenas.

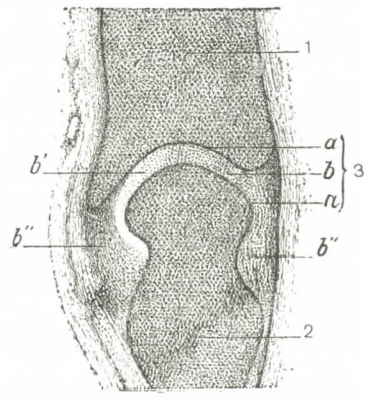

FIG. 521

Corte horizontal de un dedo del pie de un embrión de conejo de 4 centímetros de longitud, pasando por la futura articulación metatarsofalángica (según RETTERER).

1, primera falange. — 2, metatarsiano. — 3, disco intermedio, con: *b*, su capa media o mesenquimatosa, *a*, *a*, sus dos capas extremas o condrógenas; *b'*, parte de la capa mesenquimatosa que sufrirá la transformación mucosa y será la primera sinovial de la cavidad articular; *b''*, *b''*, partes laterales de la misma capa que formarán los ligamentos de la articulación.

tílago, sino en *tejido conjuntivo mucoso*. A consecuencia de la gradual desaparición del tejido conjuntivo mucoso que se hallaba interpuesto entre los dos segmentos esqueléticos, éstos han quedado libres y separados por un simple intervalo lineal: la *hendidura articular* de los embriólogos, o dicho de otro modo, la *cavidad articular de la futura articulación* (fig. 522, B).

A no tardar, el tejido embrionario que rodea la articulación, al contrario de lo que sucede con el que separaba los segmentos cartilaginosos, se engruesa y se diferencia en una formación fibrosa, que más tarde constituirá la *cápsula fibrosa* y los *ligamentos periféricos*.

Estos ligamentos periféricos no tienen todos el mismo origen. Unos, verdaderos ligamentos extrínsecos, son los vestigios de músculos desaparecidos o de inserciones modificadas; los otros son ligamentos de la misma cápsula, ligamentos intrínsecos. Se comprende que su desarrollo sea diferente. MUTEL demostró que estos ligamentos verdaderos estaban representados en un estadio muy precoz, cuando la hendidura articular no existe todavía, por cintillas de tejido mesenquimatoso condensado. Esta sólo aparece más tarde, en la cara interna de estas zonas condensadas; los ligamentos precederían, pues, a toda formación articular y, desde este punto de vista, merecerían el valor de piezas esqueléticas, valor que MUTEL les concede. Sea como fuere, recorde-

mos que son parte integrante de la cápsula y que quedan, como ella, solidarios del esqueleto y especialmente del periostio, relación importante que OLLER ha utilizado de modo tan feliz preconizando la técnica de las resecciones epifisarias por el *método subcapsuloperióstico.*

Seguidamente la articulación se completa por la aparición, en la cara interna de su aparato ligamentoso, de un *endotelio* que constituye el elemento esencial de la sinovial. Por último, cuando el hueso reemplace al cartílago, el proceso de osificación respetará siempre la parte de la pieza esquelética primitiva que confina con la articulación: esta parte, que conserva sus caracteres de cartílago hialino y permanecerá en este estado toda la vida, constituye el *cartílago articular* o *cartílago diartrodial* (fig. 522, C).

Tal es el modo de formación de todas las articulaciones movibles de superficies *concordantes,* es decir, que están en mutuo contacto en toda su extensión.

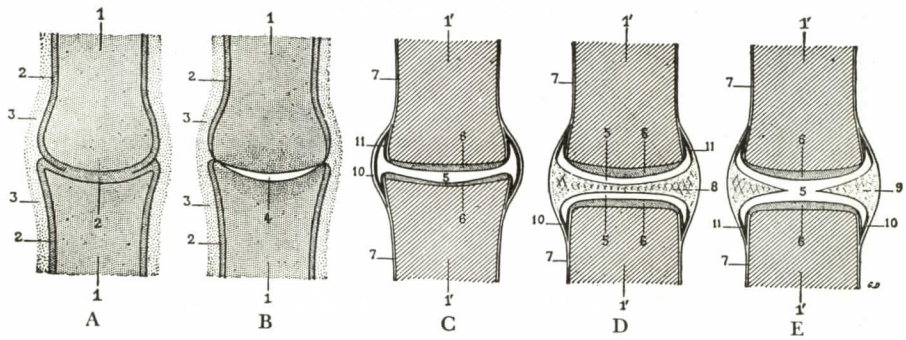

FIG. 522

Esquemas que indican los diversos períodos evolutivos de las diartrosis: A, las dos capas condrógenas, por efecto de la desaparición de la capa media, llegan a ponerse en contacto; B, formación de la hendidura articular; C, diartrosis típica, en estado adulto; D, diartrosis con menisco que ocupa toda la articulación; E, diartrosis con menisco que no ocupa más que la periferia de la articulación.

1, pieza esquelética en estado cartilaginoso. — 1', pieza esquelética en estado óseo. — 2, 2, capas condrógenas. — 3, mesénquima. — 4, hendidura articular. — 5, cavidad articular. — 6, cartílago diartrodial. — 7, periostio. — 8, fibrocartílago interarticular, que ocupa toda la extensión de la articulación. — 9, fibrocartílago articular, que no ocupa más que la periferia. — 10, ligamentos periféricos. — 11, sinovial.

En aquellas que tienen superficies *discordantes,* es decir, superficies que no están en mutuo contacto más que en ciertos puntos, las cosas pasan de modo diferente.

La capa mesenquimatosa media, en vez de atrofiarse y desaparecer, como en el caso anterior, se organiza, por el contrario, en un tejido fibroso, el cual persiste en el adulto, formando un disco aplanado, que separa las dos piezas esqueléticas que se encuentran frente a frente y se amolda exactamente sobre cada una de ellas. Más tarde, por encima y por debajo del disco fibroso, entre éste y cada una de las piezas esqueléticas correspondientes, se forman dos hendiduras articulares. Una vez terminado el desarrollo (fig. 522, D), resulta una articulación movible de un género especial: dos cavidades, y entre éstas, un fibrocartílago o menisco interarticular. En la articulación temporomaxilar tenemos un ejemplo evidente de esta disposición.

En otros casos, únicamente desaparece la parte central de la capa mesenquimatosa media; su parte periférica persiste y se diferencia, como en el caso anterior, en tejido fibroso; en el adulto llenará el intervalo que separa periféricamente dos superficies articulares no concordantes, que únicamente están en contacto por su parte central.

Tales son el origen y la significación de los cartílagos semilunares de la rodilla y de los rodetes marginales que se encuentran en las articulaciones del hombro y de la cadera (fig. 522, E).

2.º **Articulaciones semimovibles.** — En los puntos en que los segmentos esqueléticos contiguos, conservando una movilidad relativa, tienen principalmente necesidad de estar fuerte y sólidamente unidos, como, por ejemplo, en la columna vertebral, las dos capas condrógenas se diferencian, como en las articulaciones movibles, en cartílago hialino, al paso que la capa mesenquimatosa media se transforma en un disco fibrocartilaginoso, que se adhiere íntimamente a las piezas esqueléticas correspondientes. Así se desarrollan las anfiartrosis verdaderas. En las diartroanfiartrosis (véase más adelante) el proceso formador es exactamente el mismo, con la única variante de que ulteriormente se desarrolla, en el espesor mismo del disco fibroso, una *hendidura articular.*

3.º **Articulaciones inmóviles.** — El proceso en virtud del cual se desarrollan las sinartrosis es al principio el mismo que prepara la formación de las diartrosis. La capa mesenquimatosa desaparece por completo, las dos capas condrógenas se diferencian en cartílago hialino y, después de esta última diferenciación, las dos piezas esqueléticas correspondientes se encuentran naturalmente en contacto inmediato.

Entonces, en vez de separarse por una *hendidura,* como en las diartrosis, se fusionan recíprocamente y queda constituida la *sincondrosis.*

En la parte superior del cráneo, en donde los huesos se forman y crecen en medio de un esbozo conjuntivo, sin cartílago preexistente, el proceso es todavía más sencillo: las piezas óseas, a medida que progresan, se aproximan, llegan a ponerse en contacto y se yuxtaponen, casi siempre por superficies rugosas y hasta dentadas, que se corresponden exactamente: tal es el origen de las suturas.

3. Diartrosis en general

Las diartrosis o articulaciones movibles son, como su nombre indica, articulaciones que disfrutan de movimientos. Para definirlas bien sería necesario indicar la extensión de estos movimientos característicos, fijando así el límite que las separa de las anfiartrosis; pero esta apreciación de la movilidad no puede ser del todo exacta, porque, como veremos más adelante, las diartrosis comprenden muchos géneros, a cada uno de los cuales corresponde cierto número de movimientos especiales. Lo que distingue en realidad una diartrosis respecto de una anfiartrosis son los movimientos de excursión más extensa. Esta es la única fórmula general que puede evitar el error, y, aun así, conviene hacer algunas salvedades respecto de ciertas diartrosis apretadas, como las del carpo y del tarso, cuyos movimientos son casi nulos. Desde el punto de vista puramente descriptivo, hemos de considerar en las diartrosis: 1.º, *las superficies articulares,* que constituyen lo que podríamos llamar el *esqueleto de la articulación;* 2.º, una lámina cartilaginosa, que ha recibido el nombre de *cartílago articular* y que cubre estas superficies en toda su extensión; 3.º, *los fibrocartílagos interarticulares* o *meniscos;* 4.º, *los medios de unión* o *ligamentos;* 5.º, *los medios de deslizamiento* o *sinoviales.* Describiremos primeramente estas diversas partes constitutivas de las articulaciones; estudiaremos después los *movimientos* de que disfrutan, y, por último, indicaremos su *clasificación.*

1.º **Superficies articulares.** — La forma de las superficies articulares es tan variable, según la diartrosis que se considere, que, como veremos más adelante, ha servido de base para la clasificación de las articulaciones movibles. En general, puede decirse que son cóncavas, convexas, planiformes o en polea. Si tratamos de referirlas a un tipo geométrico, tendremos superficies esféricas, elípticas, cilíndricas y planas.

De cada uno de estos tipos pueden a su vez formarse subdivisiones, debido a la modificación más o menos extensa de la forma fundamental. Esta es la causa por la cual las superficies cilíndricas varían en su aspecto, según que ellas representen un verdadero cilindro, un cilindro cortado paralelamente a su eje mayor o bien un cilindro curvilíneo, o un cilindro excavado en canal perpendicularmente al eje principal, etc.

Como estas diferentes configuraciones de las superficies articulares hemos de describirlas ulteriormente con más detalles, por el momento no insistiremos más sobre este particular. Unicamente haremos observar que cuando la superficie articular de un lado es convexa, cualquiera que sea la forma geométrica a que corresponda, la superficie opuesta ofrece casi siempre una concavidad concordante. Recordaremos también que, en ciertas articulaciones, la superficie articular no está formada por un solo hueso, sino por porciones contiguas de dos, tres y aun mayor número de huesos, como se ve en las articulaciones radiocarpiana y mediocarpiana.

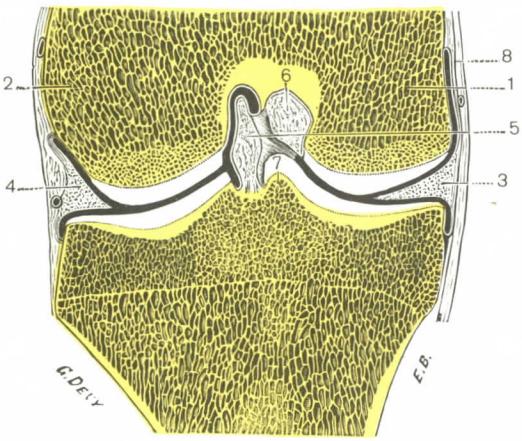

FIG. 523

Cartílago articular visto en un corte verticotransversal de la rodilla.

(El cartílago articular está representado en blanco.)

1, cóndilo interno. — 2, cóndilo externo. — 3, cartílago semilunar interno. — 4, cartílago semilunar externo. — 5, ligamento cruzado anterior. — 6, ligamento cruzado posterior. — 7, espina de la tibia. — 8, cápsula articular.

2.° Cartílagos articulares. — Si examinamos una superficie ósea diartrodial en estado fresco, observamos desde luego que está cubierta de una substancia blanca, que «reúne a la solidez una gran flexibilidad y no menor elasticidad, que cede a la presión, pero que recobra su primitivo estado en cuanto cesa la presión, previniendo así los efectos de los choques y de los roces» (CRUVEILHIER). Esta substancia ha recibido el nombre de *cartílago de incrustación* o *cartílago articular.*

La extensión del revestimiento cartilaginoso es proporcional a la amplitud de los movimientos articulares: el sentido en que se prolonga indica también el de la movilidad. Estos dos factores, *extensión del cartílago* y *movilidad de la articulación,* están entre sí en relación directa: considerando lo que es ésta, vendremos en conocimiento de lo que aquélla será.

El espesor del cartílago de incrustación, por término medio de 1 a 2 milímetros, varía según la presión que han de soportar las superficies articulares correspondientes. En general, cuanto mayor es la presión, más grueso es el cartílago. Así, por una parte, este cartílago es más grueso en las articulaciones del miembro inferior que en las del miembro superior, y, por otra parte, en una misma articulación, el punto que soporta mayor presión es precisamente el que presenta más considerable capa cartilaginosa. Esto constituye lo que podríamos llamar la *ley de presión.*

Por último, el espesor del cartílago varía también según la forma de la superficie articular: así es que para las articulaciones de superficies esféricas, por ejemplo, la escapulohumeral y la coxofemoral, su mayor grosor corresponde: 1.°, al centro del revestimiento, para la superficie convexa; 2.°, a la periferia, para la superficie cóncava.

En cada uno de los cartílagos diartrodiales hemos de considerar dos superficies y una circunferencia. De las *dos superficies*, una es libre y la otra se adhiere íntimamente al hueso subyacente. La superficie libre mira al interior de la articulación; es lisa, pulimentada y resbaladiza, puesto que está cubierta por el líquido sinovial. La superficie adherente está tan fuertemente unida al hueso, que es imposible despegarla. La *circunferencia* (llamada también *borde periférico*) se confunde con el periostio y presta inserción a la membrana sinovial, la cual, como veremos más adelante, termina en este punto (fig. 522, C).

El cartílago de incrustación corresponde en las diartrosis a la variedad denominada cartílago hialino (véase los tratados de *Histología*). No ofrece ningún vestigio de vasos, ni sanguíneos ni linfáticos. Se nutre, pues, por simple imbibición.

3.º Fibrocartílagos marginales o rodetes articulares. —En ciertas diartrosis de tipo esférico encontramos en el fondo de la superficie cóncava un fibrocartílago periférico llamado *fibrocartílago marginal*.

A. Disposición general. — Este fibrocartílago presenta dos variedades: unas veces se desarrolla en todo el contorno de la superficie articular a que va anexo, y otras no ocupa de él más que una parte.

En el primer caso el fibrocartílago en cuestión es una especie de burlete que rodea la superficie articular a manera de anillo: por esto se le da frecuentemente el nombre de *rodete anular*. Este burlete marginal, del cual encontramos ejemplos típicos en las articulaciones del hombro y de la cadera, es prismático triangular, y por esto distinguimos en él una base, dos caras y un vértice (figura 524, 2): la base descansa sobre el contorno de la superficie articular y se confunde por dentro con el cartílago de incrustación y, por fuera, con el periostio; de las dos caras, una es interna y forma parte de la cavidad articular, y la otra es externa y confina con los medios de unión periféricos; por último, el vértice, delgado y regularmente uniforme, limita la cavidad articular y a veces presta inserción a uno de los bordes de la sinovial.

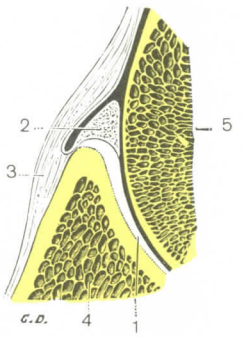

Fig. 524

Corte transversal del reborde de la cavidad cotiloidea, practicado en su parte posterior.

1, cavidad cotiloidea con su cartílago. — 2, rodete cotiloideo. — 3, cápsula con su manojo de refuerzo isquiocapsular. — 4, isquion. — 5, cabeza femoral.

Los fibrocartílagos del segundo grupo, los que no ocupan más que una parte del contorno de la superficie articular, se encuentran en la extremidad superior de todas las falanges de la mano y en la extremidad posterior de todas las falanges del pie. Están constantemente colocados en el lado de la flexión. Cada uno de ellos tiene la forma de un segmento esferoideo y presenta sucesivamente: 1.º, una cara cóncava, que forma parte de la cavidad articular; 2.º, una cara convexa, en relación con los tendones flexores de la mano y del pie; 3.º, un borde adherente, más o menos grueso, que se continúa con el contorno de la cavidad falángica; 4.º, un borde libre, delgado y cortante, que da inserción a la sinovial.

Los fibrocartílagos marginales, cualquiera que sea la cavidad a que pertenezcan, lo mismo si tienen la forma de un anillo completo que si comprenden únicamente una parte del rodete articular, tienen siempre por objeto aumentar a la vez la extensión y la profundidad de las superficies articulares a las cuales van anexos, como se ve en la articulación de la cadera; pueden servir también para mantener la cabeza articular en su cavidad de recepción, y entonces adquieren todo el valor de verdaderos medios de unión. Considerados desde el punto de vista de su estructura, los rodetes articulares pertenecen al tejido fibrocartilaginoso.

B. VASOS Y NERVIOS. — Los fibrocartílagos marginales son muy vasculares, como lo han demostrado los estudios de SAPPEY. Los vasos sanguíneos que reciben provienen de los troncos y ramas inmediatos. Penetran en el fibrocartílago por su cara externa, se colocan en seguida en los intersticios de los manojos fibrosos, donde se ramifican, se anastomosan y, finalmente, vienen a terminar, por debajo de su cara interna, en asas que ofrecen las más variadas disposiciones. Con los vasos, los fibrocartílagos marginales reciben numerosos filetes nerviosos. De estos nervios, unos acompañan a los vasos y los otros siguen un trayecto independiente. Su modo de terminación no está todavía bien dilucidado.

4.º Fibrocartílagos interarticulares o meniscos. — Se da este nombre a unos tabiques fibrocartilaginosos que, en ciertas articulaciones, están colocados de plano entre las dos superficies articulares adyacentes (fig. 525, 8 y 9).

A. DISPOSICIÓN GENERAL. — Cada una de sus caras tiene exactamente la forma de la superficie ósea a la cual corresponde y, como se los encuentra principalmente en las articulaciones cuyas superficies son ambas convexas, las más de las veces son bicóncavos.

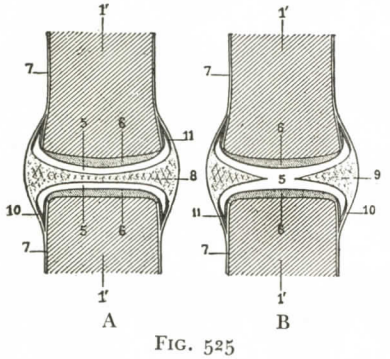

FIG. 525

Fibrocartílago interarticular o menisco: A, ocupando toda la extensión de la articulación; B, no ocupando más que la periferia de la articulación.

(Para la significación de las cifras, véase fig. 522.)

Por lo demás, varían mucho la forma y dimensiones de los fibrocartílagos interarticulares. Unas veces ocupan toda la extensión de la articulación, y entonces son verdaderos discos (figura 525, A) que separan por completo las dos piezas esqueléticas correspondientes. La articulación temporomaxilar es un ejemplo muy claro de esta disposición. Otras veces el fibrocartílago ha perdido su porción central (fig. 525, B), y en este caso es un disco perforado, o, si se quiere, una especie de anillo aplanado, que permite que las superficies articulares estén en recíproco contacto en una zona que corresponde a su parte media. Semejante disposición se encuentra también, pero únicamente en ciertos sujetos, en la articulación temporomaxilar. En otros casos el fibrocartílago, más reducido todavía, ha perdido no sólo su parte central, sino también parte de su contorno, y en este caso reviste la forma de media luna, cuyo borde convexo, relativamente grueso, está adherido a los ligamentos periféricos, al paso que el borde cóncavo, delgado y cortante, flota libremente en el interior de la articulación. La rodilla, con sus dos cartílagos semilunares, nos ofrece de ello un ejemplo típico.

Cualesquiera que sean su forma y extensión, siempre distinguimos en los meniscos interarticulares dos caras y un borde periférico, que, en los discos completos, toma el nombre de circunferencia. Las *dos caras,* lisas y uniformes, están constantemente lubricadas por la sinovia y se corresponden con las superficies articulares, como hemos dicho más arriba, amoldándose exactamente sobre ellas. El *borde periférico* o *circunferencia,* que representa ordinariamente la parte más gruesa del menisco, está en relación con el aparato ligamentoso de la articulación e íntimamente unido con él. Hemos de añadir que, por su circunferencia, el menisco se adhiere igualmente a una de las superficies articulares, de las dos casi siempre a la más movible, y la acompaña en todos sus movimientos. Así es que el menisco de la articulación temporomaxilar está principalmente adherido al maxilar inferior, el de la articulación esternoclavicular se halla sobre todo en co-

nexión con la clavícula, los cartílagos semilunares de la rodilla están adheridos a la tibia, etc.

Los meniscos interarticulares presentan exactamente la misma estructura que los rodetes: se componen esencialmente de *fascículos fibrosos,* a los cuales han venido a reunirse *células cartilaginosas.*

B. Vasos y nervios. — Los fibrocartílagos interarticulares, lo mismo que los fibrocartílagos marginales, reciben vasos y nervios. Los *vasos* penetran en el menisco por su borde periférico y progresan más o menos en su espesor. Así es que en el fibrocartílago de la articulación esternoclavicular se detienen a cierta distancia del centro, en el cual no existen vasos. Así mismo en los meniscos semilunares de la rodilla los vasos se detienen en su parte media o antes de llegar a ella, de modo que la porción más inmediata al borde cortante está generalmente desprovista de vasos. También aquí las últimas ramificaciones de la red vascular terminan en asa por debajo de las caras articulares. Los *nervios* ofrecen exactamente la misma disposición que en los fibrocartílagos marginales.

5.º Medios de unión o ligamentos. — Las piezas esqueléticas que entran en la constitución de una articulación están sujetas entre sí por elementos fibrosos especiales, muy resistentes y casi inextensibles, que se designan con el nombre de *ligamentos.*

A. Forma y disposición general. — Los ligamentos articulares presentan en su forma y disposición general grandes variaciones y, respecto a este punto, podemos dividirlos en tres grupos: ligamentos periféricos, ligamentos interóseos y ligamentos a distancia.

a) *Ligamentos periféricos.* — Al hablar del desarrollo de las articulaciones, hemos visto más arriba que el tejido mesenquimatoso, inmediatamente después de la formación de la hendidura articular, se aglomeraba alrededor de esta última y se diferenciaba en tejido fibroso. Una vez efectuada esa diferenciación, los extremos óseos o cartilaginosos inmediatos resultan rodeados por una especie de manguito fibroso, que se fija fuertemente por ambas circunferencias en las piezas esqueléticas correspondientes.

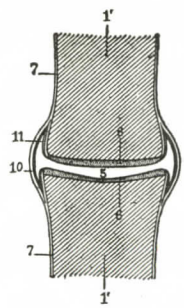

Fig. 526

Diartrosis tipo *(esquemática).*

(Para la significación de las cifras, véase la explicación de la fig. 522.)

En el adulto, toda articulación movible tiene su manguito fibroso periférico, el cual se designa indistintamente con los nombres de *ligamento capsular, cápsula articular* o, más sencillamente aún, *cápsula.*

Pero es de advertir que este ligamento capsular no se presenta en todas partes con los mismos caracteres físicos o histológicos. Si en ciertas articulaciones la cápsula es muy evidente, como sucede, por ejemplo, en las del hombro y la cadera, en otras se halla profundamente modificada, hasta el extremo de ser difícil ponerla de manifiesto. A primera vista parece haber desaparecido. Esta desaparición sólo es aparente, pues es el resultado de adaptaciones ulteriores fáciles de comprender. En los puntos en que los medios de contención no son absolutamente necesarios, la cápsula primitiva no se desarrolla y queda rudimentaria, y, por el contrario, en aquellos puntos en que los segmentos esqueléticos en contacto tienen necesidad de permanecer íntimamente unidos entre sí, esta cápsula primitiva se desarrolla de una manera particular y forma *ligamentos aislados, independientes, sobreañadidos.* Sin embargo, cualquiera que sea el grado de desarrollo de estos ligamentos, siempre dependen del ligamento capsular: no son más que productos de diferenciación de estos últimos. La articulación de la garganta del pie, con su aparato ligamen-

toso colocado a ambos lados interno y externo, nos ofrece un ejemplo muy claro de esta evolución especial de la cápsula articular del embrión, desarrollándose principalmente en el punto donde es más necesaria y quedando rudimentaria en donde sería inútil.

Por lo demás, los ligamentos periféricos, diferentes de los ligamentos capsulares, pero derivados de ellos, como acabamos de ver, ofrecen grandes variedades en su configuración. Unos son más o menos cilíndricos. Otros, más o menos aplanados, se presentan bajo la forma de tirillas o cintas que, según los casos, son triangulares, trapezoidales, romboidales, etc. Otras veces están dispuestos en forma de un semianillo, como se ve en la articulación radiocubital superior. Por último, pueden estar constituidos por una serie de fibras entrecruzadas en diferentes sentidos, más o menos inextricables.

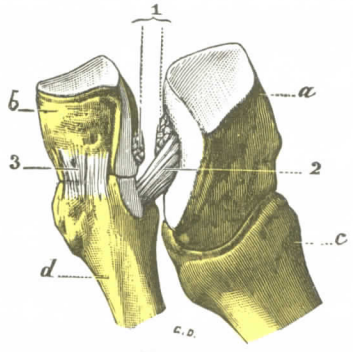

FIG. 527

Articulación tarsometatarsiana: el ligamento interóseo interno visto por la cara dorsal del pie.

(El ligamento interóseo que une las cuñas primera y segunda ha sido seccionado para permitir la separación de estos dos huesos.)

a, primera cuña. — *b*, segunda cuña. — *c*, primer metatarsiano. — *d*, segundo metatarsiano.

1, ligamento intercuneal, seccionado en su parte media. — 2, ligamento interóseo interno, que va desde la primera cuña al segundo metatarsiano. — 3, ligamento dorsal, que va desde la segunda cuña al segundo metatarsiano.

Considerados desde el punto de vista de sus relaciones, los ligamentos periféricos presentan dos caras, interna y externa. La *cara interna* se corresponde con la sinovial, que la reviste en la mayor parte de su extensión. En las articulaciones que tienen meniscos (rodilla) está también en relación con estas formaciones fibrocartilaginosas. La *cara externa* está en relación con las partes blandas periarticulares, especialmente con los músculos y los tendones. Las relaciones de los músculos con los ligamentos son variables: la mayoría se limitan a pasar por delante de ellos, adhiriéndose tan sólo por una capa de tejido celular más o menos flojo; otros, como se ve en el codo, toman en ellos algunas de sus inserciones iniciales, y otros, en fin, terminan en ellos, como los músculos tensores de las sinoviales. En cuanto a los tendones, según los casos los vemos deslizarse sobre los ligamentos por medio de un tejido celular laxo o de una verdadera sinovial, enviarles manojos de refuerzo, terminar en ellos del todo o en parte y hasta alguna vez perforarlos, como sucede en la articulación escapulohumeral con el tendón de la porción larga del bíceps.

b) *Ligamentos interóseos.* — Como su nombre indica, los ligamentos interóseos están dispuestos no ya alrededor de los huesos adyacentes, sino entre los mismos. Ordinariamente son muy cortos, muy resistentes y dispuestos de un modo más o menos irregular: citaremos como ejemplos el ligamento interóseo de la articulación astragalocalcánea, los numerosos ligamentos interóseos de las articulaciones del carpo y del tarso, etc. Es de notar que todos estos ligamentos, por muy aproximados que estén a la cavidad articular, nunca se encuentran dentro de la misma; cuando menos están separados de ella por la sinovial. Así, pues, la palabra *interóseo* no es sinónima de *interarticular*. Los ligamentos en cuestión son, respecto de la cavidad articular, tan periféricos como los anteriormente descritos y, por consiguiente, es siempre posible llegar a ellos sin abrir previamente la correspondiente articulación.

c) *Ligamentos a distancia.* — Los ligamentos a distancia unen entre sí dos huesos más o menos inmediatos, pero separados el uno del otro por cierto intervalo. Encontramos ligamentos de esta naturaleza entre la clavícula y la apófisis coracoides, en los espacios interóseos del antebrazo y de la pierna, entre los arcos posteriores de las vértebras. etc. En este último punto, los ligamentos a distancia difieren con-

siderablemente de sus análogos en la economía por sus propiedades físicas: por su color han recibido el nombre de *ligamentos amarillos* y por su extensibilidad el de *ligamentos elásticos*. Estos dos caracteres, color amarillo y elasticidad, están en relación con una estructura especial que luego describiremos.

No todas las formaciones fibrosas que se encuentran alrededor de las articulaciones y son descritas con el nombre de ligamentos tienen el mismo valor y significación que los ligamentos periféricos, los cuales, según hemos visto, derivan por vía de diferenciación histológica de la cápsula articular del embrión. Algunos de ellos representan músculos que han desaparecido, en el concepto de órganos contráctiles, o bien tendones que, en el curso del desarrollo filogénico, se han separado de su cuerpo muscular. En este caso se hallan el *ligamento redondo* de la cadera, que es el resto de un músculo de inserción pubiana todavía persistente en algunos vertebrados inferiores; el *ligamento coracohumeral*, que en realidad

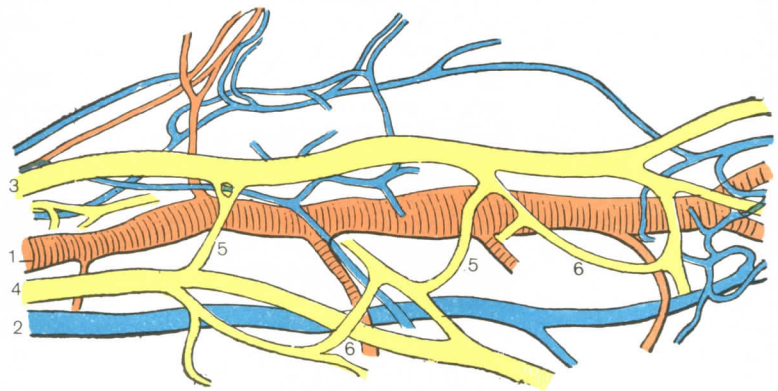

FIG. 528

Vasos y nervios del ligamento capsular de la cadera (según SAPPEY).

1, arteria provista todavía de su túnica muscular. — 2, vena que acompaña a esta arteria. — 3, ramos nerviosos que siguen el trayecto de los vasos. — 4, otro ramo más sutil, que se anastomosa con el precedente. — 5, 5, ramificaciones anastomóticas. — 6, 6, otras anastomosis, que van del ramo principal a las divisiones secundarias.

es el tendón primitivo del pectoral menor, etc. Estos *seudoligamentos*, como los llama GEGENBAUR, pueden desempeñar en ciertos casos, respecto de los huesos vecinos, el papel de medios de unión; pero no es éste su destino primitivo y morfológicamente no son más que simples formaciones rudimentarias.

Las cápsulas articulares, los ligamentos periféricos de las articulaciones, los ligamentos impropiamente llamadas interóseos, sean cuales fueren su forma y extensión, pertenecen al sistema fibroso.

Los *ligamentos amarillos*, aun perteneciendo a las formaciones conjuntivas, difieren de los precedentes en que el elemento elástico predomina en ellos.

B. VASOS y NERVIOS. — Durante mucho tiempo se creyó que los ligamentos eran poco vasculares y por consiguiente disfrutaban de escasa vitalidad. Las investigaciones efectuadas por SAPPEY, que datan ya de casi un siglo (1886), han demostrado, por el contrario, que los ligamentos tienen una vascularización y una inervación muy ricas (fig. 528).

a) *Arterias.* — Las arterias que reciben nacen de los troncos más inmediatos. Después de haber corrido un trecho por su superficie, penetran en su espesor y terminan en él, tras divisiones y subdivisiones sucesivas, que forman una rica red cuyas mallas rodean a los manojos fibrosos. En las capas más profundas, en los manojos subyacentes a la sinovial, es donde la red vascular está siempre más desarrollada.

Al penetrar en los ligamentos, las arterias y arteriolas están provistas de sus tres túnicas, que conservan durante una buena parte de su trayecto. Después, se convierten en simples capilares.

b) *Venas.* — Las venas son continuación de estos capilares y alcanzan la superficie exterior del ligamento, siguiendo, en sentido inverso, el mismo trayecto que las arterias. En general no existe más que una vena por cada arteria, pero con alguna frecuencia se encuentran dos.

c) *Linfáticos.* — Las vías linfáticas de los ligamentos son todavía desconocidas. *Los ligamentos* periarticulares dan paso a los linfáticos procedentes de la sinovial, pero de ningún modo está demostrado que los tengan propios.

d) *Nervios.* — Los nervios de los ligamentos, según los estudios de RÜDINGER, KOELLIKER, RAUBER, SAPPEY y HÉNOCQUE, son mucho más abundantes de lo que creían los antiguos autores. Han sido vistos y estudiados, no sólo en los ligamentos periféricos de las articulaciones, sino también en los ligamentos intraarticulares, tales como los ligamentos cruzados de la rodilla y el ligamento redondo de la cadera. Se hallan así mismo en las trabéculas conjuntivas de los ligamentos, corriendo ordinariamente al lado de la arteria y enviando a los ramos inmediatos frecuentes anastomosis. Así forman ricos plexos (fig. 528, 3, 5 y 6), cuyas mallas se entremezclan con las de la red sanguínea. Su modo de terminación nos es todavía desconocido; con toda probabilidad terminan, aquí como en otras partes, por extremidades libres. RAUBER y posteriormente HÉNOCQUE han indicado con toda exactitud, en el trayecto de los nervios de los ligamentos, la existencia de los corpúsculos de Pacini. Mas la mayoría de estos corpúsculos se encuentran alrededor de estos ligamentos, unas veces debajo de la sinovial y otras veces en el tejido conjuntivo periarticular; son, por lo tanto, más bien *extraligamentosos* que *intraligamentosos.*

6.º **Medios de deslizamiento o sinoviales.** — Las sinoviales son membranas delgadas, no aislables, que tapizan interiormente las cavidades articulares. Su superficie exhala un líquido untuoso y filamentoso, que se ha comparado a la clara de huevo, y por esto, desde PARACELSO, se designa con el nombre de *sinovia* (de *σύν, con,* y *ώόν, huevo).* Depositando continuamente este líquido sobre las superficies esqueléticas en continua relación, la sinovia facilita su juego recíproco, y esto le da una importancia considerable en la mecánica articular.

A. DISPOSICIÓN GENERAL. — BICHAT, asimilando las sinoviales a las grandes serosas esplácnicas, las había considerado a su vez como sacos sin abertura, revistiendo sin discontinuidad toda la superficie interior de las articulaciones; pero ulteriores investigaciones han dejado sentado que la serosa articular no tapiza más que los ligamentos y falta por completo en las superficies cartilaginosas. De modo que resulta inexacta la opinión del creador de la anatomía general, pues de ningún modo puede considerarse la sinovial como un *saco cerrado,* sino como un simple *manguito* tendido de una superficie articular a la otra (fig. 526, 11). Contrariamente a lo que se afirma aún hoy en numerosas obras, no es una serosa: en efecto, no está revestida por epitelio no está dotada de ningún poder de absorción. Así entendido, en cada manguito sinovial hemos de considerar dos extremidades y dos caras.

a) *Extremidades.* — Las dos extremidades se corresponden una y otra con la superficie cartilaginosa respectiva. Sin embargo, no es exacto decir que se extienden hasta el borde mismo del cartílago, puesto que, como han dejado establecido las investigaciones de COLOMIATI y las de SOUBBOTINE, existe siempre entre la sinovial y el cartílago una pequeña cinta separadora de tejido fibroso. El manguito sinovial se inserta, pues, en el hueso un poco por fuera de la superficie articular y está

unido al cartílago articular (fig. 529) por una delgada capa fibrocartilaginosa, de dimensiones y estructura variables. Por lo que concierne a las relaciones de la sinovial con los huesos, haremos notar que estas relaciones difieren mucho según que los segmentos se inserten en el límite mismo de la superficie cartilaginosa o a cierta distancia de esta última. En el primer caso, la sinovial, al llegar a la extremidad del ligamento, encuentra el cartílago de incrustación y aquí termina sin tener relación ninguna con el hueso. En el segundo caso, la membrana serosa, encontrando el hueso en el momento en que abandona los ligamentos, se refleja, sobre el mismo, formando un fondo de saco, y lo tapiza en toda su porción intraarticular, es decir, en todo el intervalo comprendido entre la inserción ligamentosa y el borde cartilaginoso.

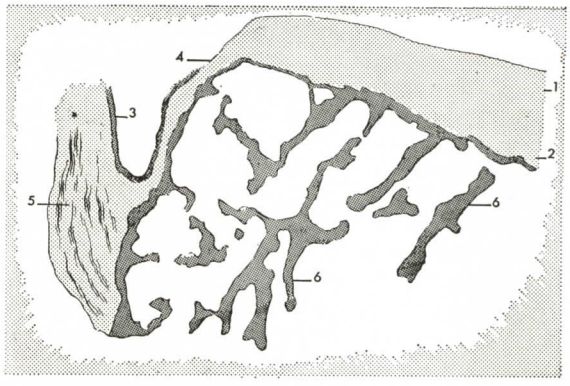

FIG. 529

Corte vertical de la meseta del capitel de la tibia para demostrar la terminación de la sinovial cerca del cartílago articular (TOURNEUX).

1, cartílago articular, con 2, su zona calcificada. — 3, membrana sinovial. — 4, zona fibrocartilaginosa, formando la transición entre la sinovial y el cartílago articular. — 5, ligamento de la cápsula. — 6, 6, trabéculas óseas que limitan las aréolas del tejido esponjoso de la epífisis; estas aréolas están vacías de su contenido (medula grasosa).

b) *Caras.* — De las dos caras de la sinovial, una es interna y la otra externa. La *cara externa* está en relación con los ligamentos y el periostio, y algunas veces, como veremos más adelante, con los tendones o los músculos. La *cara interna* está continuamente bañada por la sinovia.

B. PROLONGACIONES.—Las sinoviales articulares presentan bastante a menudo diversas prolongaciones, que distinguiremos, según su dirección, en internas o intraarticulares y externas o extraarticulares:

a) *Prolongaciones internas.*—Las prolongaciones internas, que se llaman ordinariamente *franjas sinoviales,* flotan libremente en el interior de la cavidad articular. Su forma y dimensiones varían mucho: unas veces son simples vellosidades, muy pequeñas y difíciles de distinguir; otras veces son excrecencias más largas, filiformes o laminosas, aisladas o reunidas en grupo, ramificadas o dispuestas en pincel. Otras veces son verdaderos repliegues de la serosa, cuyo borde libre aparece más o menos franjeado.

FIG. 530

Franjas sinoviales de la rodilla (según HENLE).

Las prolongaciones sinoviales intraarticulares difieren también por su estructura. Unas, las más pequeñas, se componen exclusivamente de una masa conjuntiva, cubierta naturalmente por la sinovial, a la que levanta. Otras *(franjas vasculares)* son, por el contrario, muy ricas en vasos, cuyos capilares terminan junto a la superficie por asas elegantemente arrolladas en espiral (fig. 531). En ciertos casos patológicos (traumatismos, inflamaciones, etc.) estas prolongaciones son susceptibles de exudar un líquido claro (hidrartrosis) o sanguíneo (hemartrosis). Por último, hay otras, las más voluminosas, llenas de grasa, que algunos autores llaman *repliegues adiposos (plicæ adiposæ).* Debe hacerse notar que en el substrato conjuntivo de las franjas sinoviales se encuentran también células cartilaginosas rodeadas de una gruesa cápsula.

Cualesquiera que sean sus dimensiones y estructura, las prolongaciones sinoviales intraarticulares tienen siempre la misma significación morfológica. No son órganos glandulares encargados de secretar la sinovia, como se ha creído durante mucho tiempo, dando fe a las afirmaciones de CLOPTON HAVERS *(glándulas de Clopton Havers)*, sino simples edificaciones conjuntivas, a menudo cargadas de grasa, a las cuales incumbe el papel mucho más modesto de llenar los vacíos que en ciertos movimientos tienden a producirse entre las superficies articulares. He aquí por qué las prolongaciones en cuestión se encuentran preferentemente a nivel de las interlíneas articulares.

b) *Prolongaciones externas.* — Las prolongaciones externas de la sinovial son de dos clases:

α) Unas, ordinariamente muy extensas, vienen a colocarse por debajo o alrededor de los tendones, para favorecer su deslizamiento. Citaremos como ejemplo la prolongación de la sinovial escapulohumeral, que acompaña al tendón de la porción larga del bíceps a lo largo de la corredera bicipital; la prolongación ascendente de la sinovial de la rodilla, que sube por debajo del cuádriceps crural; la prolongación descendente de esta misma sinovial de la rodilla, que se extiende por debajo del poplíteo, etc. Estos fondos de saco periarticulares, de ordinario se comunican únicamente con la sinovial de que proceden por un orificio muy estrecho. Nos parece razonable admitir (y el hecho está perfectamente demostrado en muchos de ellos) que primitivamente no son más que simples bolsas serosas, y sólo más tarde, a consecuencia de la extensión que toman bajo la influencia de los movimientos, se aproximan a las sinoviales articulares inmediatas, se ponen en contacto y, finalmente, acaban por fusionarse con ellas.

β) Las prolongaciones externas de segundo orden están formadas por depresiones de la sinovial, que tienden a insinuarse entre las fibras de los ligamentos o también en el espesor de ciertos fibrocartílagos interarticulares, por ejemplo, los ligamentos semilunares de la rodilla. GOSSELIN ha dado a estos fondos de saco el nombre de *criptas sinoviales* o *folículos sinovíparos*. De ordinario son de volumen muy pequeño y comunican con la cavidad articular, unas veces por un orificio ancho y abierto, de las mismas dimensiones que el fondo de saco mismo, y otras veces por una hendidura estrecha o tal vez por un orificio puntiforme.

Consideradas desde el punto de vista de su estructura, las sinoviales articulares se componen de dos capas, una externa y otra interna, de naturaleza conjuntiva, sin revestimiento epitelial en el interior de la cavidad (véanse los tratados de *Histología*).

C. VASOS Y NERVIOS. — Las *arterias* destinadas a las sinoviales articulares provienen de la cápsula y de los ligamentos subyacentes y terminan debajo del epitelio en una red de mallas apretadas e irregulares. TILMANNS insiste en la situación superficial de esos capilares. A nivel de las franjas, los capilares forman asas, elegantemente arrolladas en ocho de guarismo o a modo de espirales. Como se ve en la figura 531, estas asas terminales no llegan hasta la extremidad de las franjas. Más allá de ellas se encuentran unos como apéndices, prolongados y a veces ramificados, completamente desprovistos de vasos. Las *venas* son, generalmente, muy voluminosas; son irregulares y a veces hasta varicosas, flexuosas o más o menos arrolladas sobre sí mismas y unidas entre sí por abundantes anastomosis Los *linfáticos* han sido inyectados en el buey y el caballo por TILMANNS. Forman, por debajo de la capa epitelial, una primera red, llamada *red de origen*. De esta red de origen parten conductos muy anchos que van a parar al tejido subsinovial para formar en él una segunda red, *red subsinovial*, cuyas mallas tienen relaciones íntimas con la red sanguínea. Los conductos que emanan de esta última red van a parar a los ganglios linfáticos vecinos. Los *nervios* de las sinoviales articulares, ya

indicados en 1836 por CRUVEILHIER y en 1851 por LUSCHKA, fueron estudiados algunos años después, en el conejo, por NICOLADINI. Este histólogo describió dos modos de terminaciones nerviosas: el primero está formado por una verdadera red de fibrillas terminales, y el segundo, por corpúsculos ovoideos, situados en la extremidad de las fibras de mielina.

D. SINOVIA. — Las paredes de la cavidad articular están constantemente bañadas por la sinovia, líquido viscoso, turbio, amarillento, de sabor salado y de reacción alcalina, el cual, al lubricar las superficies articulares, favorece su deslizamiento.

Está constituido por agua (95 por 100), materias proteicas (3 por 100), indicios de mucina (0,5 por 100), indicios de grasa y sales minerales. No representa un producto de secreción de células mucosas. La presencia en la sinovia de células del mismo tipo que las células superficiales de la sinovial y del cartílago articular es favorable a la hipótesis que hace de este líquido una forma fluida de la substancia conjuntiva y cartilaginosa fundamental. Sería una especie de cartílago licuado (POLICARD).

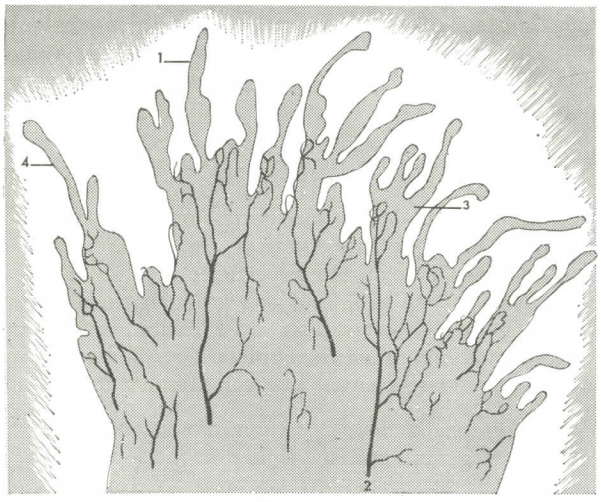

FIG. 531

Franjas sinoviales de la rodilla vistas en corte transversal (según una preparación de HERRMANN).

1, franjas sinoviales. — 2, vasos. — 3, asas terminales de los capilares. — 4, extremidades subvasculares de las franjas.

7.º Movimientos o mecánica articular.—Consideradas desde un punto de vista general, las diartrosis presentan cuatro clases de movimientos principales: deslizamiento, rotación, oposición y circunducción.

a) *Deslizamiento.* — Consiste el deslizamiento en la dislocación de las superficies articulares una sobre otra, sin abandonarse. Es característico de las diartrosis y todas tienen este movimiento.

b) *Rotación.* — Llámase rotación el movimiento en virtud del cual un hueso da vueltas alrededor de un eje dirigido en un sentido más o menos paralelo a su mayor dimensión. Dos casos pueden presentarse: o bien el eje de rotación pasa por los dos extremos del hueso que se mueve, o bien se halla situado fuera del mismo. En el primer caso hay *rotación simple;* en el segundo hay a la vez *rotación y traslación.* Para citar un ejemplo, obsérvese que el húmero goza simplemente de la rotación, y que la extremidad inferior del radio rueda y se desplaza, a la vez, alrededor del cúbito.

c) *Oposición.* — En el movimiento de oposición el hueso se coloca alternativamente en dos sentidos opuestos: hacia delante y hacia atrás, o hacia dentro y hacia fuera. La oposición se llama *simple* cuando los movimientos no pueden producirse más que en un solo plano, y se llama *doble* cuando el movimiento de traslación cambia de plano. Al movimiento de oposición pertenecen la *flexión* y la *extensión,* y también la *aducción* y la *abducción,* movimientos fundamentales que encontramos a cada instante al estudiar las articulaciones de las extremidades: por la flexión

(hombro, por ejemplo), el hueso se dirige hacia delante; por la extensión, se dirige hacia atrás; por la abducción, se separa del cuerpo; por la aducción se aproxima al mismo. Como se ve, en la flexión y en la extensión, la traslación es paralela al plano medio del cuerpo o plano sagital; en la aducción y en la abducción, es perpendicular al mismo plano, o, si se quiere, es paralela al plano verticotransversal o plano frontal.

d) *Circunducción.* — En cuanto al movimiento de circunducción, es un *movimiento de honda,* en el cual el hueso movible describe un cono, cuyo vértice corresponde a la extremidad articular y la base a la extremidad opuesta. Este movimiento resulta del paso del uno al otro de los cuatro movimientos fundamentales antes indicados; así el húmero, al ejecutar movimientos de circunducción, ocupa sucesivamente y de modo regular las posiciones de abducción, extensión, aducción y flexión. Se comprende que todas las articulaciones que poseen los movimientos fundamentales de la oposición tengan también el movimiento de circunducción.

8.° Clasificación de las diartrosis. — Desde GALENO, los antiguos anatomistas habían ya establecido una clasificación anatómica de las diartrosis. Por el modo de configuración de las superficies articulares, habían admitido: la *enartrosis* o articulación de superficies esféricas; la *artrodia,* articulación de superficies planas; el *ginglimo,* articulación de superficies dispuestas en charnela. El ginglimo se subdividía a su vez en *ginglimo anular* o charnela transversal y *ginglimo vertical* o articulación por vástago. Esta clasificación, buena por su punto de partida, es en realidad rudimentaria e incompleta. Detallándola y completándola, llegan a constituirse los *seis géneros* siguientes, que comprenden todas las diartrosis:

A. PRIMER GÉNERO: ARTICULACIONES ENARTRODIALES O ENARTROSIS. — Los caracteres de este género son los siguientes:

1.° Las *superficies articulares* están formadas, de un lado por la cabeza, y del otro por una cavidad, cabeza y cavidad que corresponden al tipo esférico. Las más de las veces la cavidad resulta agrandada por un rodete marginal, completo o incompleto.

2.° Los *medios de unión* son una cápsula fibrosa, reforzada de ordinario por algunas tirillas fibrosas más o menos bien deslindadas.

3.° La *sinovial* envía de ordinario prolongaciones a través de la cápsula.

4.° Los *movimientos* se desarrollan en todos sentidos: flexión, extensión, aducción, abducción, circunducción y rotación.

B. SEGUNDO GÉNERO: ARTICULACIONES CONDÍLEAS O CONDILARTROSIS. — Estas articulaciones, llamadas *condíleas,* presentan:

1.° Como *superficies articulares:* de un lado, una cabeza más o menos alargada, y del otro, una cavidad llamada *cavidad glenoidea.*

2.° Como *medios de unión,* cierto número de ligamentos periféricos, que se dividen, según su situación, en anteriores, posteriores y laterales.

3.° Como *movimientos,* todos los de las enartrosis, menos la rotación.

C. TERCER GÉNERO: ARTICULACIONES POR ENCAJE RECÍPROCO. — Los caracteres de estas articulaciones son los siguientes:

1.° Las *superficies articulares* son cóncavas y convexas en sentido inverso: la concavidad de la una corresponde a la convexidad de la otra; las dos piezas óseas inmediatas recuerdan exactamente la disposición de un jinete sobre su silla, de donde el nombre de *articulación en silla de montar* que se da a veces a la articulación por encaje recíproco.

2.° Una *cápsula fibrosa* sirve de medio de unión.

3.° Presentan también todos los *movimientos,* excepto la rotación.

D. CUARTO GÉNERO: ARTICULACIONES TROCLEARES O TROCLEARTROSIS. — Las articulaciones trocleares *(ginglimos angulares* de los antiguos autores) presentan los caracteres siguientes:

1.° Respecto a las *superficies articulares:* de un lado, una polea o tróclea; del otro, una cresta para la garganta de la polea y dos carillas para sus partes laterales.

2.° Respecto a los *medios de unión,* cuatro ligamentos, dos de ellos laterales y ordinariamente muy fuertes.

3.° Respecto a los *movimientos,* dos principales, flexión y extensión, más algunos movimientos de lateralidad siempre poco extensos.

E. QUINTO GÉNERO: ARTICULACIONES TROCOIDES. — Las articulaciones trocoides *(ginglimos laterales* de los antiguos autores) están dispuestas del modo siguiente:

1.° Las *caras articulares* son: de una parte, un cilindro óseo que da vueltas sobre su eje, y de otra parte, un anillo osteofibroso que lo rodea.

2.° Un *ligamento* semilunar que mantiene el cilindro dentro de su cavidad.

3.° La *rotación* es el único movimiento posible.

F. SEXTO GÉNERO: ARTRODIAS. — Los caracteres anatómicos de las artrodias son:

1.° *Caras planas* o casi planas.

2.° *Ligamentos* dispuestos de un modo irregular alrededor de la articulación.

3.° Como *movimiento,* únicamente el deslizamiento.

4. Anfiartrosis en general

Las anfiartrosis o sínfisis, que constituyen la segunda clase de las articulaciones, son articulaciones *poco movibles,* y que constituyen un término medio entre las diartrosis, que disfrutan de los más extensos movimientos, y las sinartrosis, caracterizadas por una absoluta inmovilidad. LUSCHKA las ha llamado *semiarticulaciones (Halbgelenke).* Se dividen en dos grupos: *anfiartrosis verdaderas* o *típicas* y *diartroanfiartrosis.*

1.° Anfiartrosis verdaderas o típicas. — Los elementos anatómicos de las anfiartrosis verdaderas o típicas son: 1.°, caras articulares planas o ligeramente excavadas, por lo general mucho más sencillas que las que hemos encontrado en las diartrosis; 2.°, una capa de cartílago hialino que cubre en toda su extensión las precitadas caras articulares; 3.°, ligamentos periféricos, histológicamente análogos a los de las diartrosis, pero de ordinario menos desarrollados y, por consiguiente, más débiles; 4.°, un disco fibroso o fibrocartilaginoso de variable espesor, situado entre las dos caras articulares. Este fibrocartílago interarticular, que caracteriza esencialmente a las diartrosis, se amolda con exactitud por ambas caras a las dos piezas esqueléticas correspondientes, a las que se adhiere íntimamente; de este modo se convierte para ellas en un potente medio de unión, por lo que ha recibido el nombre de *ligamento interóseo,* con el cual lo designan la mayoría de los autores. Por lo demás, no existe aquí ningún indicio de cavidad articular y, consiguientemente, tampoco ningún vestigio de sinovial.

De paso recordaremos que el ligamento interóseo de las anfiartrosis es el disco intermedio de la articulación embrionaria (véase en páginas anteriores), el cual, en vez de desaparecer, se ha organizado en tejido fibroso o fibrocartilaginoso y ha conservado su continuidad con la parte correspondiente de las piezas cartilaginosas.

Las anfiartrosis verdaderas se encuentran sólo en la columna vertebral (fig. 532). En ella están representadas por las articulaciones de los cuerpos vertebrales entre sí. Para dar una idea exacta de su constitución lo mejor será remitir al lector a la descripción que de estas articulaciones se hará más adelante (pág. 493).

2.° **Diartroanfiartrosis.** — Fisiológicamente, estas articulaciones en nada difieren de las anfiartrosis típicas; en efecto, como éstas, aquéllas disfrutan de movimientos muy poco extensos. Morfológicamente consideradas, encontramos también en ellas los mismos elementos: caras articulares de configuración sencilla y cubiertas de una capa de cartílago hialino, ligamentos periféricos y un ligamento interóseo; sólo que este ligamento interóseo, en vez de ser continuo, como en el caso anterior, presenta en su espesor, ordinariamente en su parte central, una hendidura más o menos desarrollada, que es una verdadera cavidad articular. Esta última disposición, que es característica de la especie, señala manifiestamente un progreso en la organización de las anfiartrosis, puesto que las aproxima a las articulaciones diartrodiales, y de ahí el nombre de *diartroanfiartrosis* que se les ha dado.

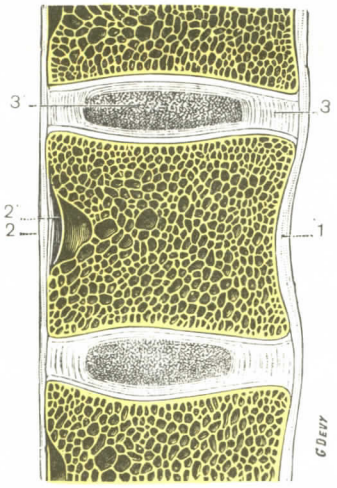

FIG. 532

Anfiartrosis típica: tres cuerpos vertebrales de la región lumbar vistos en un corte sagital.

1, ligamento vertebral común anterior. — 2, ligamento vertebral común posterior, con 2', su manojo profundo. — 3 y 3', porción periférica y porción central del disco intervertebral.

Pertenecen a la clase de las diartroanfiartrosis la sínfisis del pubis, la articulación sacroiliaca y, en ciertos casos, la articulación de la primera pieza del esternón con la segunda. Más adelante describiremos estas diferentes articulaciones, pero desde luego podemos dejar consignado ya que existe en ellas una cavidad central y que esta cavidad está separada de los huesos por dos capas concéntricas, cuya significación nos es ahora bien conocida: una *capa interna* fibrosa o fibrocartilaginosa, formada por el ligamento interóseo mismo, y una *capa externa,* formada por cartílago hialino, resto de la pieza esquelética primitiva.

Hemos de añadir que en las diartroanfiartrosis que tienen una cavidad bien desarrollada puede existir una sinovial rudimentaria, nuevo perfeccionamiento que aproxima todavía más estas articulaciones a las verdaderas diartrosis.

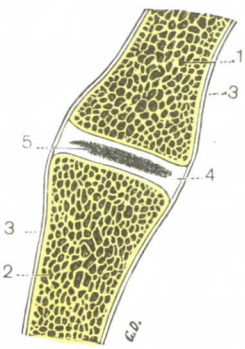

FIG. 533

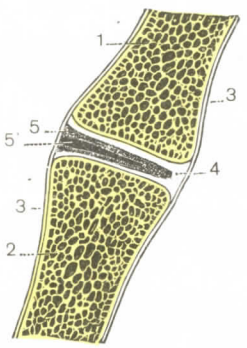

FIG. 534

Diartrosis y diartroanfiartrosis: figura 533, articulación de la primera pieza del esternón con la segunda, sin cavidad articular; figura 534, la misma, con cavidad articular.

1, 2, primera y segunda piezas del esternón. — 3, 3, periostio. — 4, capa cartilaginosa. — 5, capa fibrocartilaginosa, con (en la figura 534) 5', cavidad central.

5. Sinartrosis en general

Las sinartrosis o articulaciones inmóviles se encuentran en el cráneo y en la cara. Están constituidas por superficies óseas de diversa configuración separadas unas veces por una sustancia conjuntiva, llamada *membrana sutural,* y otras por una sustancia cartilaginosa. De ahí dos grupos distintos de sinartrosis: unas en que la sustancia interpuesta es *fibrosa,* y otras en que esta sustancia interpuesta es *cartilaginosa.* Desde el punto de vista de su ulterior destino, las primeras tienen el importante carácter de que persisten cuando menos durante un largo período de la vida, al paso que las segundas están llamadas a desaparecer por el progreso de la osificación.

1.º Sinartrosis de sustancia interpuesta fibrosa (sinfibrosis). — Estas articulaciones, llamadas también *suturas,* se encuentran en los puntos en que los huesos se desarrollan en pleno tejido conjuntivo sin pasar previamente por el período cartilaginoso. Por el modo de configuración de sus caras articulares, se han dividido en cuatro géneros: sutura dentada, sutura escamosa, sutura armónica y esquindilesis.

a) *Sutura dentada.* — La sutura dentada (fig. 535, A) se caracteriza por superficies cubiertas de asperezas, armadas a veces de verdaderos dientes que engranan recíprocamente. Son de ello ejemplos típicos la sutura frontoparietal, la biparietal y la parietooccipital.

b) *Sutura escamosa.* — La sutura escamosa (fig. 535, B) es aquella en la que los dos huesos se hallan cortados a bisel en su punto de contacto, como, por ejemplo, la articulación del parietal con la concha del temporal, en donde vemos el parietal,

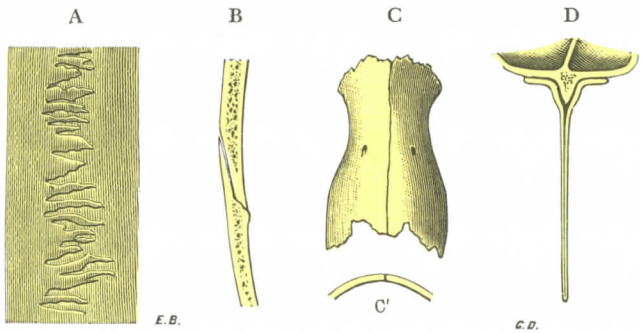

FIG. 535 FIG. 536 FIG. 537

Tipos diversos de sinartrosis.

A, sutura dentada. — B, sutura escamosa. — C, sutura armónica (articulación de los dos huesos de la nariz). — C', corte transversal de la precedente. — D, esquindilesis (articulación de la base del vómer con la cresta del esfenoides).

cortado a bisel a expensas de su lámina externa, uniéndose al temporal, cortado a bisel a expensas de su lámina interna.

c) *Sutura armónica.* — La sutura armónica (fig. 536, C) es aquella en que los dos huesos se ponen en contacto por superficies regularmente lisas. En el macizo óseo de la cara encontramos numerosos ejemplos de este género de sutura, tales como la articulación del hueso nasal con la rama ascendente del maxilar superior, la articulación de los dos huesos nasales entre sí, la articulación del unguis con el maxilar superior, etc.

d) *Esquindilesis.* — La esquindilesis está constituida del modo siguiente: de un lado, una ranura; del otro, una cresta obtusa o cortante. La articulación de la base del vómer con la cresta del esfenoides (fig. 537, D) es de ello un ejemplo típico.

2.º Sinartrosis con sustancia interpuesta cartilaginosa (sincondrosis). — Las articulaciones sincondrales están esencialmente formadas por dos superficies óseas unidas entre sí por un cartílago intermedio más o menos desarrollado. Este cartílago está íntimamente adherido a una y otra de las dos piezas óseas, y, por otra parte, el pericondrio que lo rodea se continúa directamente, en el límite del cartílago, con el periostio que le sigue. Como ejemplos de sincondrosis citaremos la articulación del cuerpo del esfenoides con la apófisis basilar del occipital, la articulación de la apófisis estiloides con el peñasco, la articulación de la lámina perpendicular del etmoides con el vómer, etc.

6. Nomenclatura de las articulaciones

Adoptando para la descripción particular de las articulaciones el método topográfico, las dividiremos en cuatro grupos, a saber:

1.° *Articulaciones de la columna vertebral;*

2.° *Articulaciones de la cabeza;*

3.° *Articulaciones del tórax;*

4.° *Articulaciones de los miembros,* entre las cuales comprenderemos las *articulaciones del hombro* y las *de la pelvis.*

CAPITULO II

ARTICULACIONES DE LA COLUMNA VERTEBRAL

Las diferentes piezas óseas que constituyen el raquis se unen entre sí, en primer término, por articulaciones llamadas *intrínsecas;* pero, además, la columna vertebral se une por articulaciones llamadas *extrínsecas:* 1.°, por arriba, con la cabeza; 2.°, por delante, con las costillas; 3.°, por abajo y a los lados, con los huesos coxales.

Entre las articulaciones extrínsecas, nos referiremos únicamente en el presente capítulo a las articulaciones de la cabeza con la columna vertebral, puesto que las articulaciones de las costillas y de los huesos coxales con esta misma columna serán objeto de dos capítulos especiales.

Así, pues, describiremos sucesivamente.

1.° Las *articulaciones comunes a la mayoría de las vértebras;*

2.° Las *articulaciones propias de algunas vértebras;*

3.° Las *articulaciones de la columna vertebral con la cabeza.*

ARTICULO PRIMERO

ARTICULACIONES COMUNES A LA MAYORIA DE LAS VERTEBRAS

Las vértebras se articulan entre sí por su cuerpo y por sus apófisis articulares; además están unidas a distancia por sus láminas, por su apófisis espinosa y por sus apófisis transversas.

1. Articulaciones de los cuerpos vertebrales entre sí

Las articulaciones que unen entre sí los cuerpos de las vértebras constituyen el tipo de la anfiartrosis perfecta (véase pág. 489).

1.° Superficies articulares. — Las superficies articulares las constituyen las caras superior e inferior de los cuerpos de las vértebras, articulándose cada cuerpo vertebral por la cara superior con la cara inferior del cuerpo vertebral que tiene encima, y por su cara inferior con la cara superior del cuerpo vertebral que tiene debajo.

En estado seco, estas superficies articulares presentan una parte central y una parte periférica. La parte central, excavada, que corresponde al núcleo gelatinoso del disco intervertebral (véase más adelante), es cóncava; en ella se observan, en pleno centro, numerosas y pequeñas depresiones que se hacen cada vez más raras y más anchas a medida que nos acercamos a la periferia.

La parte periférica forma un anillo completo de hueso liso y compacto, de 3 a 4 milímetros de anchura y de 1,5 a 2 milímetros de altura. Abrupto en el exterior, desciende en pendiente suave por la parte inferior.

En estado fresco, una laminilla cartilaginosa delgada, más gruesa en los bordes que en el centro, se extiende por la porción central, respetando el anillo periférico; de este modo atenúa la concavidad que se observa en el hueso seco y hasta algunas veces la hace desaparecer completamente; en este último caso la superficie cóncava se convierte en plana. A través de este cartílago se efectúan los cambios que aseguran la nutrición del disco.

En la columna cervical, las caras vertebrales correspondientes presentan una disposición del todo especial; en efecto, estas caras articulares son cóncavas transversalmente en el cuerpo vertebral inferior, y convexas en el mismo sentido en el cuerpo vertebral superior. Existen, además, en las dos extremidades del diámetro transversal, dos pequeñas articulaciones, que TROLARD ha descrito con el nombre de *articulaciones uncovertebrales,* de las cuales trataremos más adelante (véase pág. 499).

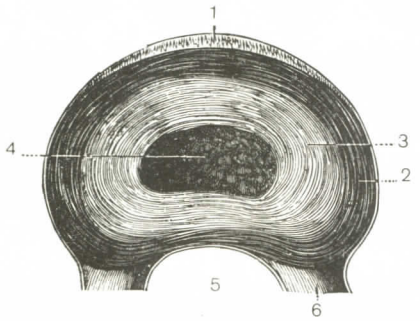

FIG. 538

Sección horizontal del disco intervertebral que une la vértebra dorsal séptima a la octava (según HENLE).

1, parte anterior de la vértebra. — 2, capa superficial, y 3, capa del disco intervertebral. — 4, porción central. — 5, agujero vertebral. — 6, pedículo.

2.° Medios de unión. — Son de dos órdenes: uno, los *discos intervertebrales, interóseos,* se interponen, como su nombre indica, entre dos superficies articulares próximas; los otros, *periféricos,* se disponen alrededor de la articulación. Estos últimos forman en la parte anterior y en la posterior de los cuerpos vertebrales dos anchas cintas que ocupan toda la altura de la columna y, por este motivo, han recibido el nombre de *ligamento vertebral común anterior* y *ligamento vertebral común posterior.*

A. DISCOS INTERVERTEBRALES. — Los discos de los meniscos intervertebrales tienen la misma configuración que los segmentos óseos entre los cuales se interponen: sus diámetros anteroposterior y transversal son exactamente los mismos que los diámetros homónimos de los cuerpos vertebrales correspondientes.

a) *Disposición general.* — Cada uno de ellos considerado en su conjunto, se parece bastante a una lente biconvexa, y por esto encontramos en él dos caras, superior e inferior, y una circunferencia. Las *dos caras,* planas o más o menos abombadas, se amoldan sobre las caras vertebrales arriba descritas y se adhieren íntima mente a ellas. En cuanto a la *circunferencia,* aparece claramente en la superficie exterior de la columna, lo mismo que en el conducto raquídeo, bajo la forma de cintas blanquecinas, dirigidas transversalmente y alternando con regularidad con las cintas más anchas que forman los cuerpos vertebrales. Tanto por delante como por detrás, esta circunferencia entra en contacto con los ligamentos vertebrales comunes anterior y posterior, los cuales, como veremos luego, se fijan en ella.

b) *Dimensiones.* — La altura de los discos intervertebrales varía según las regiones. Por término medio es de 3 milímetros y medio en la región cervical, de 5 milímetros en la dorsal y de 9 milímetros en la lumbar, pudiendo decirse, en general, que aumenta de arriba abajo. Sin embargo, haremos notar, con SAPPEY, que esta altura, sensiblemente igual en toda la extensión de la columna cervical, va en disminución hasta la cuarta o quinta vértebra dorsal, para aumentar progresivamente hasta la última lumbar.

Comparada con la altura de los cuerpos vertebrales, la de los discos es, respecto de esta última: en la *región cervical,* como 2 es a 5; en la *región dorsal,* como 1 es a 5; en la *región lumbar,* como 1 es a 3. En la región cervical es, pues, donde alcanza una altura relativamente mayor; en la región dorsal, por el contrario, es donde la altura desciende al mínimo (SAPPEY). Midiendo sucesivamente, en tres cortes medios de cadáveres congelados, la altura de los cuerpos vertebrales y la de los discos, hemos obtenido las cifras siguientes:

	Obs. I	Obs. II	Obs. III
Altura de los cuerpos vertebrales . . .	370 mm.	417 mm.	462 mm.
» de los discos intervertebrales . .	136,5 »	101 »	146 »
» total de la columna	506,6 »	518 »	608 »

Del examen comparativo de estas diferentes cifras podemos deducir que los discos intervertebrales representan aproximadamente el cuarto o quinto de la altura total de la columna vertebral.

Por último, considerado aisladamente, cada disco intervertebral no ofrece en todos los puntos idéntica altura: *en el cuello y en la región lumbar es más grueso en su parte anterior que en la parte posterior; en la región dorsal, al contrario, es más grueso en la parte posterior que en la anterior.* En las últimas vértebras presenta, en un corte vertical, la forma de un bolo de base anterior y cabeza posterior: la estrangulación del cuello parece debida a la dirección de las presiones verticales que se ejercen en esta parte baja e incurvada de la columna. Resultado de esta desigualdad de altura es una falta de paralelismo entre los cuerpos vertebrales adyacentes, lo cual explica, en parte, la formación de las diferentes curvas anteroposteriores del raquis. Sin embargo, sería inexacto decir que estas curvas dependen exclusivamente del modo de conformación de los discos intervertebrales, puesto que los mismos cuerpos vertebrales, en su mayoría, tienen diferente altura en la parte anterior que en la posterior, y por consiguiente contribuyen también en parte a producir las precitadas inflexiones.

c) *Estructura.* — Considerados desde el punto de vista de su constitución anatómica, los discos intervertebrales se componen de dos porciones, una central y otra periférica.

a) La *porción periférica* (fig. 539, 3), de consistencia firme y elástica, que recuerda la de los fibrocartílagos, constituye una especie de anillo, cuya forma y dimensiones son exactamente las mismas que las de los cuerpos vertebrales correspondientes. En su mayor parte se compone de manojos fibrosos, que se extienden de la vértebra superior a la inferior.

Estos fascículos fibrosos siguen, en su mayoría, un trayecto oblicuo, unos de derecha a izquierda y otros de izquierda a derecha, oblicuidad que es tanto más pronunciada cuanto más cerca del núcleo central se examinan, tanto que cerca de este núcleo su orientación se aproxima mucho a la horizontal. Por otra parte, no están dispuestos de cualquier modo, sino agrupados sistemáticamente formando capas más o menos distintas. Esta disposición aparece muy claramente en un corte horizontal de los discos intervertebrales, en donde se ven una serie de laminillas circulares, o cuando menos arciformes, desigualmente coloreadas, que se suceden y ajustan con bastante regularidad de la periferia al centro. Es de notar que en cada una de estas laminillas los manojos fibrosos tienen todos la misma dirección; pero conviene fijarse también en que los de las laminillas vecinas llevan una orientación exactamente inversa, de modo que si unos son oblicuos de izquierda a derecha, los otros son oblicuos de derecha a izquierda, resultando naturalmente de ello que los manojos constitutivos de una capa determinada se entrecruzan en aspa, a la vez con los de la capa precedente y los de la capa siguiente. Es de notar también que la inclinación de las fibras sobre la horizontal: 1.°, es proporcional a su lon-

gitud, y ésta es tanto mayor cuanto más extensos son los movimientos; 2.º, crece proporcionalmente a la presión que soporta el disco al que pertenecen las fibras (ROUVIÈRE).

Las diferentes capas que forman la porción periférica de los discos intervertebrales están bastante bien limitadas, puesto que entre ellas se encuentran tabiques de separación en los que dominan los elementos elásticos. Así mismo, en cada capa, los manojos fibrosos están separados unos de otros por nuevos tabiques, éstos mucho más delgados, pero también de naturaleza elástica como los precedentes.

A lo largo de los precitados tabiques y también en el espesor de los manojos fibrosos se encuentran siempre cierto número de células cartilaginosas.

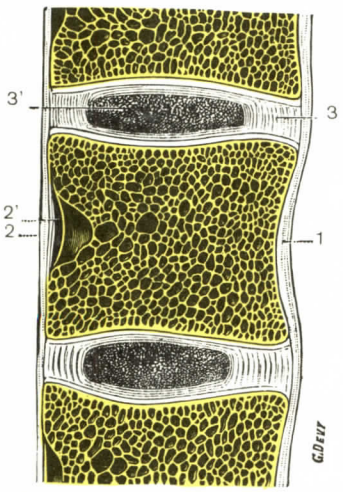

FIG. 539

Corte sagital de tres cuerpos vertebrales de la región lumbar, segmento izquierdo del corte.

1, ligamento vertebral común anterior. — 2, ligamento vertebral común posterior, con 2', su manojo profundo. — 3, y 3', porción periférica y porción central del disco intervertebral.

β) La *porción central* del disco intervertebral forma una especie de núcleo encerrado dentro de la porción periférica; algunos autores lo llaman *núcleo mucoso* o *gelatinoso*. No ocupa exactamente el centro del disco. Se encuentra en la unión del tercio medio y del tercio posterior en la región dorsal y en la lumbar. En la región cervical, asienta en la unión del tercio medio y del tercio anterior (SCHMORL). Está más desarrollado en las regiones lumbar y cervical y es más flexible que en la región dorsal. Visto en cortes sagitales, forma hernia en la superficie del corte, pues se halla sometido a *presión*. Si se sumerge en agua, se hincha y adquiere poco a poco doble volumen del que tenía. Abandonado al aire libre, se deseca y se transforma en una delgada lámina dura, que recuerda la sustancia córnea. Homogéneo en el nacimiento, el núcleo gelatinoso ofrece una licuefacción central desde el primer año, cuya prosecución acaba formando un *espacio articular rudimentario* (LUSCHKA).

La consistencia del núcleo gelatinoso aumenta con la edad del sujeto. Al propio tiempo sus dimensiones se reducen considerablemente por efecto de la transformación fibrosa de estas partes periféricas.

El núcleo gelatinoso está constituido por una red conjuntiva, en cuyos intersticios se acumulan elementos celulares de muy especial significación. Estas células no representan un rudimento de serosa, sino los restos de un órgano embrionario, la *cuerda dorsal*. Muy abundantes en el feto y en el niño hasta la edad de siete a ocho años, las células en cuestión van disminuyendo sucesivamente, y acaban con toda probabilidad desapareciendo por completo; sin embargo, se las encuentra todavía en sujetos de cincuenta y cinco a sesenta años y hasta en edades más avanzadas.

d) *Vasos y nervios.* — Los discos intervertebrales únicamente poseen vasos en el niño y en el adolescente. En cuanto a los nervios, parecen ausentes. Se encuentran delgados filetes en los ligamentos vertebrales comunes anterior y posterior en su unión con el disco, punto de partida de los «reflejos dolorosos que inmovilizan la columna» (JUNG y BRUNSWIG).

e) *Evolución. En el niño,* el disco es elástico y muy compresible. El anillo fibroso, netamente dibujado, está muy separado del núcleo gelatinoso. La capa cartilaginosa que cubre la superficie articular ósea es muy gruesa; desempeña aquí el papel osificador del cartílago de conjunción de los huesos largos. La vascularización del disco del niño es muy abundante. Los vasos provienen del cuerpo verte-

bral y van del interior del disco hasta el periostio. Existirían también linfáticos (ROUVIÈRE).

En el adolescente, los vasos regresan (BOHMIG).

En el adulto, no es raro encontrar una disminución importante de la elasticidad *(senilidad precoz del disco)* (MAURIC), que ocasiona una disminución de la flexibilidad vertebral. Desde la edad de cincuenta años el núcleo gelatinoso se vuelve fibroso, seco, friable, de color gris amarillento; a veces se reduce a pequeños fragmentos. El anillo fibroso sufre también, pero menos rápidamente, fenómenos de degeneración, especialmente marcados en la parte posterior. Estos fenómenos, la escasa adherencia del anillo a la parte posterior de la superficie vertebral y la delgadez del ligamento vertebral común posterior, explican la posible presencia de hernias posteriores del núcleo gelatinoso (MAURIC).

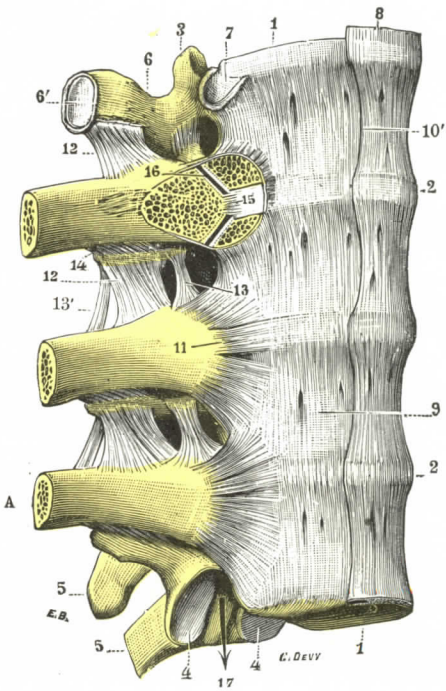

FIG. 540

Articulaciones de los cuerpos vertebrales entre sí y articulaciones de las costillas con el raquis; vista anterolateral.

A, costillas. — 1, cuerpos de las vértebras. — 2, discos intervertebrales. — 3, apófisis articulares superiores. — 4, apófisis articulares inferiores. — 5, apófisis espinosa. — 6, apófisis transversas, con 6', carilla articular para la tuberosidad costal. — 7, semicarilla costal del cuerpo vertebral. — 8, ligamento vertebral común anterior (porción media), con 9, sus porciones laterales. — 10, hendidura que separa la porción media de la porción lateral. — 11, ligamentos anteriores o radiados de la articulación costovertebral. — 12, ligamento costotransversal superior, con 13 y 13', sus dos manojos accesorios interno y externo. — 14, ligamento costotransversal inferior. — 15, ligamento interóseo de la articulación costovertebral propiamente dicha. — 16, 16', sinoviales de esta articulación. — 17, conducto raquídeo.

B. LIGAMENTO VERTEBRAL COMÚN ANTERIOR. — El ligamento vertebral común anterior (fig. 540, 8) tiene la forma de una larga cinta blanquecina y nacarada, adaptada a la cara anterior de la columna vertebral que se extiende sin interrupción desde el cuerpo del axis hasta la parte superior del sacro. Por encima del axis se continúa hasta la base del cráneo (fig. 556) por un pequeño cordón central que se aplica sucesivamente al ligamento atloidoaxoideo anterior y a la membrana occipitoatloidea anterior, y, finalmente, viene a insertarse en la superficie basilar, un poco por delante del agujero occipital. Este pequeño cordón central, que volveremos a encontrar más adelante, al hablar de la articulación del occipital con el atlas, puede considerarse como el origen superior del ligamento vertebral común anterior.

a) *Variaciones regionales.* — El ligamento vertebral común anterior atraviesa sucesivamente el *cuello,* el *dorso,* los *lomos* y la *región sacra.* En cada una de estas regiones presenta caracteres especiales, que vamos a indicar someramente.

α) *En el cuello,* únicamente (fig. 556, 8) cubre al principio la parte media de la columna. Estrecho y como afilado en su parte superior, se ensancha a medida que desciende, tomando así en su conjunto la forma de un triángulo muy alargado, cuya base corresponde a la primera vértebra dorsal.

β) *En el dorso* (fig. 540, 8), el ligamento vertebral común anterior se ensancha considerablemente, de manera que cubre toda la parte de la columna que se encuentra por delante de la cabeza de las costillas. Por consiguiente, podemos distinguir en él tres porciones: 1.ª, la *porción media,* que es la continuación de la

cinta cervical y, como ésta, es muy gruesa, muy resistente y de aspecto nacarado; 2.ª, dos *porciones laterales,* que son mucho más delgadas y que, no teniendo sus equivalentes en el cuello, parecen aquí como sobreañadidas. A veces, a nivel de su borde anterior, estas porciones laterales se confunden con la porción media; pero, de ordinario, las dos porciones se distinguen claramente una de otra por su diferencia de espesor y también por una diferencia de nivel, puesto que la porción media sobresale más o menos respecto de las porciones laterales. Difieren igualmente por la longitud de sus fibras, puesto que las de la porción media son mucho más largas que las de las porciones laterales, las cuales comúnmente no van de una vértebra a la otra, sino que unen los discos supra y subyacentes al cuerpo de la vértebra intermedia. Hemos de añadir que, en muchos puntos, la porción media y las porciones laterales del ligamento vertebral común anterior están separadas, a nivel del cuerpo de la vértebra, por una serie de orificios alargados en forma de hendidura, que dan paso a las venas.

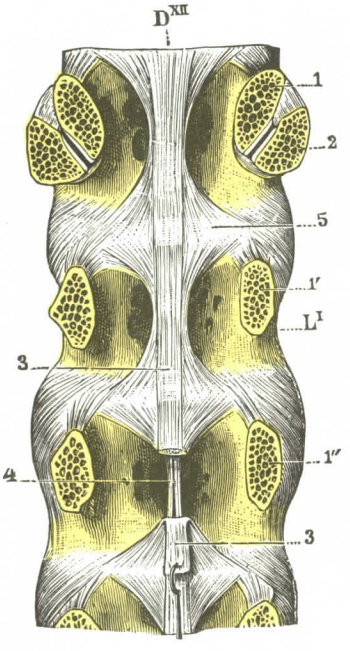

FIG. 541

Articulaciones de los cuerpos vertebrales vistas por detrás; ligamento vertebral común posterior.

(Las vértebras han sido aserradas a nivel de sus pedículos y quitado el segmento posterior del corte.)

DXII, duodécima dorsal. — LI, primera lumbar. — 1, 1', 1'', pedículos de las vértebras. — 2, duodécima costilla. — 3, ligamento vertebral común posterior. — 4, manojo profundo de este ligamento. — 5, disco intervertebral.

γ) *En la región lumbar,* el ligamento vertebral común anterior se retrae de nuevo y queda reducido, como en la región cervical, a una cinta única apoyada contra la parte media de la columna lumbar.

δ) Por último, *en la región sacra* se extiende sobre la cara anterior de la primera pieza del sacro y suele terminar en la segunda, fusionándose con el periostio. En ciertos casos, preferentemente en sujetos jóvenes, desciende hasta la quinta vértebra sacra o, más aún, hasta la base del cóccix.

b) *Relaciones.* — Considerado en sus relaciones, el ligamento vertebral común anterior está íntimamente adherido, por su cara posterior, a los cuerpos vertebrales y a los discos fibrocartilaginosos que las separan. Su cara anterior está en relación: 1.º, en la *región cervical,* con los músculos largo del cuello, recto anterior mayor y recto anterior menor de la cabeza, con la aponeurosis prevertebral y, por medio de ésta, con la faringe y la porción superior del esófago; 2.º, en la *región dorsal,* con el esófago, la aorta, la vena ácigos mayor, el conducto torácico y los vasos intercostales; 3.º, en la *región lumbar,* con los pilares del diafragma, que lo refuerzan, y los arcos fibrosos del psoas, que corren a lo largo de sus bordes; 4.º, finalmente, en la *región sacra,* con el contenido de la pelvis.

c) *Estructura.* — Muchos planos de fibras, todas longitudinales y más o menos paralelas entre sí, constituyen el ligamento vertebral común anterior: las *superficiales,* que son las más largas, alcanzan cuatro o cinco vértebras, y las *profundas,* más cortas, van de una vértebra a la inmediata.

C. LIGAMENTO VERTEBRAL COMÚN POSTERIOR. — El ligamento vertebral común posterior (fig. 541, 3) está situado en la parte posterior de los cuerpos vertebrales y por tanto en pleno conducto raquídeo. Como el precedente, tiene el aspecto de una cinta fibrosa extendida desde el occipital al sacro.

a) *Disposición general.* — Ancho a nivel de los discos interóseos, se estrecha a nivel de los cuerpos vertebrales; resulta de esto que sus bordes, en vez de ser rectilíneos, están formados por una serie de festones, cóncavos hacia fuera, cuya parte media corresponde al cuerpo vertebral y los dientes al fibrocartílago interóseo. Lateralmente, estos dientes se extienden hasta la cara interna de los pedículos, en donde se fijan.

En su extremo superior, el ligamento vertebral común posterior empieza en el canal basilar, inmediatamente por debajo del agujero occipital: en este punto se confunde, de una parte con el ligamento occipitoaxoideo medio, que está colocado por delante de él, y de otra con la duramadre, que desciende sobre su cara posterior.

En su extremo inferior, este ligamento, después de haber salvado la articulación sacrovertebral, llega a la cara anterior del sacro. En este punto, no teniendo ya que desempeñar papel alguno, puesto que las vértebras que tendría que mantener en mutua relación están soldadas entre sí, queda reducido a un sencillo cordón medio, que ordinariamente puede seguirse hasta la primera pieza del cóccix. Como veremos más adelante, en este cordón viene a fijarse el tabique fibroso *(ligamento sacrodural* de TROLARD) que une la duramadre a la pared anterior del conducto sacro.

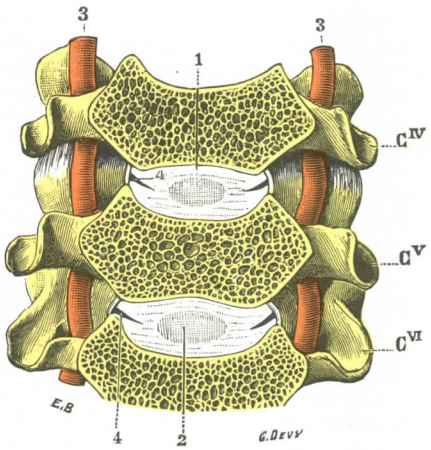

FIG. 542

Sección frontal de la columna cervical, que pasa un poco por delante de las arterias vertebrales para poner de manifiesto las articulaciones uncovertebrales.

CIV, CV, CVI, cuarta, quinta y sexta vértebras cervicales. — 1, 2, porción periférica y porción central de los discos intervertebrales. — 3, arteria vertebral. — 4, 4, articulaciones uncovertebrales, abiertas por el corte.

b) *Relaciones.* — Considerado en sus relaciones, el ligamento vertebral común posterior, por su cara anterior, se adhiere íntimamente a los discos intervertebrales, así como a los dos bordes superior e inferior de las vértebras; queda separado (fig. 541) de la parte media de estas últimas por venas, ordinariamente muy voluminosas, que salen de los cuerpos vertebrales para desembocar en las venas intrarraquídeas. Su cara posterior está en relación con la duramadre, a la cual está unida por simples tractos conjuntivos.

c) *Estructura.* — Histológicamente, el ligamento vertebral común posterior está formado, como el anterior, por fibras largas y fibras cortas: las *fibras largas* saltan diferentes vértebras, y las *fibras cortas* van de una vértebra a la inmediata. Por delante de él, a nivel de los agujeros vasculares que se ven en la cara posterior de los cuerpos vertebrales, se encuentran a veces (fig. 541, 4) pequeñas tiras longitudinales, que se extienden desde el borde superior de los precitados agujeros hasta su borde inferior. Estas tirillas medias, que pueden considerarse como dependencias del ligamento vertebral común posterior, separan en dos partes, una derecha y otra izquierda, el paquete venoso que sale del cuerpo vertebral. El ligamento común posterior tiene un color amarillento más o menos subido, lo cual indica que a las fibras conjuntivas que forman la base de su constitución anatómica acompañan cierto número de fibras elásticas.

ARTICULACIONES UNCOVERTEBRALES DE LA REGIÓN CERVICAL. — En la región cervical, las extremidades laterales de los cuerpos vertebrales, además de la anfiartrosis arriba descrita, se unen también por dos pequeñas articulaciones, que, por sus caracteres morfológicos, per-

tenecen al género de las artrodias. Estas articulaciones, ya indicadas hace tiempo por LUSCHKA, fueron descritas nuevamente por TROLARD con el nombre de *articulaciones uncovertebrales.*

a) *Superficies articulares.* — Las superficies articulares de las artrodias uncovertebrales son: 1.º, por parte de la vértebra inferior, la cara interna de la apófisis semilunar, la cual, como se sabe, se encuentra en el extremo lateral de la cara superior del cuerpo vertebral (véase OSTEOLOGÍA, pág. 48); 2.º, por parte de la vértebra superior, la escotadura que se encuentra en la extremidad lateral de su cara inferior. En estado fresco, estas dos carillas están cubiertas de una delgada capa de cartílago diartrodial. Para formarse una idea exacta de la disposición y extensión de las articulaciones uncovertebrales, conviene practicar en la columna cervical un corte frontal (fig. 542) que pase por las apófisis semilunares. Con esto la cavidad articular aparece en forma de una hendidura estrecha, dirigida de fuera a dentro y de arriba abajo. Esta cavidad nos ha parecido siempre más desarrollada en la parte inferior de la columna cervical que en su parte superior; en tres piezas que en este momento tenemos a la vista, mide 7 milímetros de longitud entre la quinta y la sexta cervicales, y 4 milímetros tan sólo entre la cuarta y la quinta; entre las vértebras colocadas más arriba apenas se notan rudimentos de ella.

b) *Medios de unión.* — Mantienen unidas las dos carillas articulares: 1.º, por dentro y por delante, el disco intervertebral mismo, que termina aquí adelgazándose; 2.º, por fuera y atrás, un ligamento semicapsular, llamado *ligamento uncovertebral,* que se extiende del contorno de la escotadura al borde correspondiente de la apófisis semilunar.

c) *Sinovial.* — Cada una de las articulaciones uncovertebrales tiene una pequeña sinovial que le es propia, la cual tapiza interiormente el ligamento uncovertebral.

d) *Significación morfológica.* — Las articulaciones que acabamos de describir las considera LUSCHKA como las homólogas, en la región cervical, de las articulaciones costovertebrales de la columna dorsal. La apófisis semilunar tendría el valor de una cabeza costal que, soldada con la vértebra subyacente, habría conservado toda su independencia respecto de la vértebra situada más arriba. Así, pues, la articulación que la une a esta última vértebra no representa más que la mitad superior de una articulación costovertebral.

2. Articulaciones de las apófisis articulares entre sí

Las articulaciones que unen entre sí las apófisis articulares de las vértebras son artrodias. Las del cuello y del dorso, con sus caras planas, corresponden manifiestamente a este grupo. Las de la región lumbar, a pesar de sus caras articulares curvas, deben también colocarse entre las artrodias, puesto que los movimientos de que disfrutan son muy limitados, quedando, por decirlo así, reducidos a simples deslizamientos.

1.º Superficies articulares. — Las superficies articulares difieren en su forma y orientación, según la región que se examina.

α) *En la región cervical* son casi planas, de forma oval y orientadas del modo siguiente: la que pertenece a la vértebra inferior mira oblicuamente hacia atrás y arriba, y la que pertenece a la vértebra superior, oblicuamente hacia delante y abajo. En cada articulación, la apófisis articular de la vértebra superior está por encima y detrás de la apófisis articular correspondiente de la vértebra inferior.

β) *En la región dorsal* encontramos una disposición muy análoga. La apófisis articular de la vértebra superior está colocada siempre por encima y detrás de la apófisis articular de la vértebra inferior. Las dos carillas articulares son también casi planas: la de la vértebra inferior mira hacia atrás, arriba y un poco afuera; la de la vértebra superior mira hacia delante, abajo y un poco adentro.

γ) *En la región lumbar,* las apófisis articulares están dispuestas de manera que la apófisis de la vértebra inferior está colocada por fuera de la apófisis correspondiente de la vértebra superior. Hemos de añadir que aquí las carillas articulares están representadas, como hemos visto en OSTEOLOGÍA (pág. 52), por segmentos de cilindro

macizo en la apófisis articular de la vértebra superior y hueco en la de la vértebra inferior. De estas dos carillas, la primera (la que es *convexa)* mira hacia fuera y un poco adelante; la segunda (la que es *cóncava)* mira hacia dentro y un poco atrás.

Todas estas carillas articulares están cubiertas por una capa de cartílago hialino.

2.° **Medios de unión.** — Los medios de unión son también diferentes en las distintas regiones cervical, dorsal y lumbar.

α) *En la región cervical,* las dos caras articulares adyacentes están unidas entre sí por una cápsula fibrosa, inserta alrededor de cada una de ellas, en el límite del revestimiento cartilaginoso en la carilla superior y a dos o tres milímetros del car-

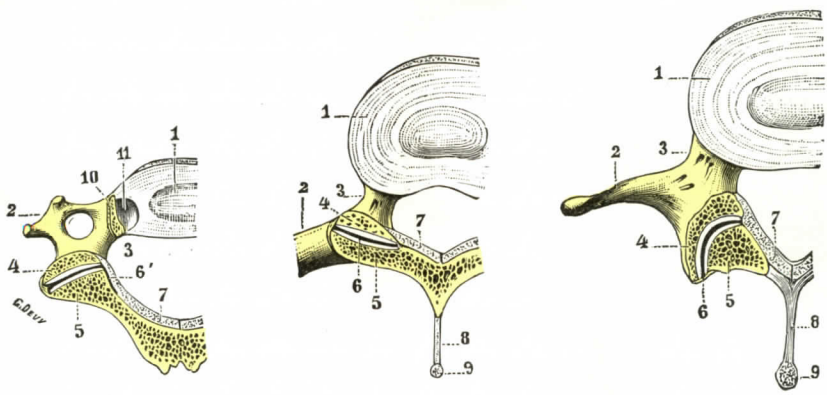

FIG. 543

Cortes horizontales de la columna vertebral, que pasan: A, por el disco intervertebral que une la quinta y la sexta vértebras cervicales; B, por el disco intervertebral que une las vértebras sexta y séptima dorsales; C, por el disco intervertebral que une las vértebras segunda y tercera lumbares (cadáver congelado, segmento inferior del corte).

1, sección del disco intervertebral. — 2, apófisis transversa. — 3, pedículo. — 4, sección de la apófisis articular de la vértebra inferior. — 5, sección de la apófisis articular de la vértebra superior. — 6, interlínea articular. — 6' (en la figura A únicamente), prolongación de la sinovial articular debajo del ligamento amarillo. — 7, ligamentos amarillos. — 8, ligamentos interespinosos. — 9, ligamentos supraespinosos. — 10, sección de la apófisis uciforme de la sexta vértebra cervical. — 11, articulación uncovertebral.

tílago en la carilla inferior. Esta cápsula, delgada, laxa, mucho más gruesa por detrás que por delante, en su *parte interna está reforzada por el ligamento amarillo correspondiente.*

β) *En la región dorsal* encontramos también una cápsula, pero ésta es mucho más densa que en la región cervical. Cubierta por dentro por el ligamento amarillo, está reforzada en su parte posterior y externa por un fascículo fibroso de coloración blanquecina, que constituye para la articulación un verdadero ligamento posterior.

γ) *En la región lumbar,* la disposición es a corta diferencia la misma: *la cápsula se encuentra aquí reforzada a la vez, por delante por el ligamento amarillo correspondiente, y por detrás por un ligamento posterior.* De todos modos, este ligamento posterior es en esta región mucho más grueso y resistente que en la dorsal.

3.° **Sinovial.** — Una sinovial, notable por su laxitud, favorece el deslizamiento de las caras articulares. En la región cervical, ordinariamente esta sinovial envía una prolongación entre el ligamento amarillo y la lámina vertebral correspondiente (fig. 543, A, 6').

3. Unión de las láminas vertebrales entre si

Las láminas vertebrales están unidas entre sí por unos ligamentos de estructura especial, que, por razón de su color, se conocen con el nombre de *ligamentos amarillos.*

1.º Disposición general de los ligamentos amarillos. — Cada lámina está unida a la inmediata de arriba o de abajo por dos ligamentos, uno derecho y el otro izquierdo. Cada uno de ellos tiene la forma de lámina rectangular y presenta, por consiguiente, dos caras, dos bordes y dos extremos:

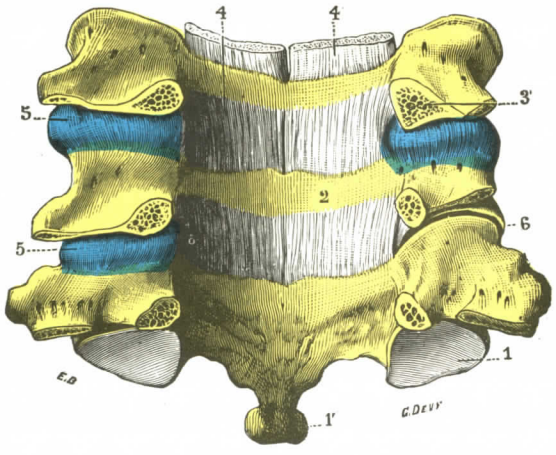

FIG. 544

Ligamentos amarillos de la región cervical, vistos por su cara anterior.

1, séptima vértebra cervical, con 1', su apófisis espinosa. — 2, láminas vertebrales. — 3, pedículos. — 4, ligamentos amarillos. — 5, sinovial de las articulaciones de las apófisis articulares, inyectada con sebo. — 6, una articulación abierta.

a) *Bordes.* — De los bordes, el superior se inserta en la cara anterior de la lámina que está por encima; el inferior se inserta en el borde superior de la lámina que está debajo.

b) *Caras.* — De las dos caras, una es anterior y la otra posterior. La primera, inclinada hacia abajo y adelante, está en relación con la duramadre raquidiana, de la cual se halla separada por una grasa semifluida y por las venas del raquis. La cara posterior que mira hacia atrás y arriba, está en relación con las láminas vertebrales, y, por su mediación, con los músculos espinales.

c) *Extremos.* — Los dos extremos se distinguen en interno y externo. El *extremo externo* corresponde a la parte posterior del agujero de conjunción. *Cubre la parte interna de las apófisis articulares y en este punto sirve de refuerzo a la cápsula fibrosa que une estas apófisis.* Por su *extremo interno,* los dos ligamentos amarillos correspondientes se fusionan entre sí en la línea media, cerca de la base de las apófisis espinosas. Sin embargo, en la región cervical están separados por un ligero intersticio, más o menos marcado, según los casos, que da paso a algunas venillas.

2.º Variaciones regionales. — Estudiados comparativamente en las diferentes regiones de la columna, los ligamentos amarillos disminuyen de anchura de arriba abajo; al contrario, su altura aumenta gradualmente en el mismo sentido. Su espesor aumenta, como la altura, desde la región cervical a la lumbar. Las dimensiones medias de los ligamentos amarillos pueden resumirse así:

	Altura	Anchura	Espesor
1.º En la región cervical	2 cm.	1 cm.	2 mm.
2.º En la región dorsal	1,5 »	2,5 »	2,5 »
3.º En la región lumbar	1,5 »	2 »	3,5 »

3.º Estructura de los ligamentos amarillos. — Desde el punto de vista de su estructura, los ligamentos amarillos forman, como hemos visto ya, un grupo especial de ligamentos: se componen esencialmente de manojos de fibras elásticas, a

las cuales se añaden, pero a título de elementos histológicos accesorios, fibras de tejido conjuntivo. Los fascículos constitutivos de los ligamentos amarillos ofrecen en su mayoría una dirección vertical y, en su mayor parte, se extienden, como los ligamentos mismos, de una lámina a otra. Sin embargo, algunos, más largos que los otros, salvan una lámina sin detenerse en ella y van a terminar en el ligamento otras por un agujero muy pequeño.

4.° Bolsas serosas. — TROLARD señaló entre las láminas de las vértebras cervicales la existencia de bolsas serosas correspondientes propiamente a esta parte de la columna. Estas *serosas sublaminares* alcanzan muy variable desarrollo: rudimentarias en ciertos sujetos, en otros presentan todos los caracteres de las bolsas serosas perfectamente constituidas (fig. 543, 6'). También varían mucho en su número: en ciertos casos están perfectamente desarrolladas en todos los espacios interlaminares; en otros no se las encuentra sino en dos o tres, generalmente en las partes superior e inferior de la región (TROLARD).

Cualesquiera que sean su número y desarrollo, las serosas sublaminares comunican siempre, como demuestra la figura 543, con la sinovial de las apófisis articulares correspondientes. Esta comunicación se produce unas veces por un ancho orificio y otras por un agujero muy pequeño.

L. HIRSCHFELD atribuyó a los ligamentos amarillos un papel importante en la producción de las incurvaciones anteroposteriores del raquis. En su opinión, obran tirando a manera de cuerdas en las regiones cervical y lumbar, manteniéndolas invertidas hacia atrás. De ser esto cierto, la sección bilateral de los pedículos vertebrales de estas dos regiones, suprimiendo la acción de los ligamentos amarillos sobre el cuerpo de las vértebras, daría lugar al enderezamiento de las dos curvas cervical y lumbar, y, en efecto, esto es lo que L. HIRSCHFELD pretende haber observado. Pero SAPPEY repitió el experimento precitado y no observó ninguna modificación sensible en las inflexiones anteroposteriores del raquis; este anatomista cree, y nosotros compartimos su opinión sobre este particular, que las curvas raquidianas dependen principalmente de la desigual altura de las partes anterior y posterior de los cuerpos vertebrales y de los discos fibrocartilaginosos que ocupan sus intervalos.

4. Unión de las apófisis espinosas entre sí

Las apófisis espinosas de las vértebras están unidas unas con otras: 1.°, por una serie de ligamentos colocados entre ellas, los *ligamentos interespinosos;* 2.°, por un ligamento que descansa sobre su vértice, el *ligamento supraespinoso.*

1.° Ligamentos interespinosos. — Los ligamentos interespinosos son tabiques fibrosos, verticales y medios, que ocupan los intervalos que existen entre las apófisis espinosas; su número, por consiguiente, es igual al de los espacios interespinosos.

Por arriba se insertan en la apófisis espinosa que está encima. *Por abajo* se insertan en la apófisis espinosa que está debajo. *Por delante* se prolongan hasta los ligamentos amarillos. *Por detrás* se confunden con el ligamento supraespinoso.

En cuanto a sus dos caras, una mira a la derecha y la otra a la izquierda; están en relación con los músculos de los canales vertebrales.

Cuadriláteros en la región lumbar, los ligamentos interespinosos tienen en la región dorsal la forma de láminas triangulares de vértice dirigido hacia delante. En el cuello están poco desarrolladas, pero existen realmente (fig. 546, 2), y es un error que algunos autores hayan considerado esta región desprovista de tales ligamentos; por detrás se fusionan con el ligamento cervical posterior.

2.° Ligamento supraespinoso. — Esquemáticamente, el ligamento supraespinoso está representado por un largo cordón fibroso, impar y medio, que se extiende sin

interrupción de una extremidad a la otra de la columna vertebral, adhiriéndose íntimamente al vértice de cada una de las apófisis espinosas.

α) *En la región lumbar* es poco evidente; parece resultar constituido principalmente (fig. 545, 10) por el entrecruzamiento, en la línea media, de numerosos manojos musculares que vienen a insertarse en el vértice de las apófisis espinosas.

β) *En la región dorsal* tiene existencia propia, y en cada espacio interespinoso puede verse un verdadero cordón, delgado y redondeado, que se pone tirante cuando el cuerpo se dobla y, por el contrario, se relaja cuando el cuerpo se endereza.

γ) *En la región cervical* adquiere proporciones considerables y se presenta en forma de un tabique vertical de configuración triangular, cuyo vértice, dirigido hacia abajo, se inserta sobre la apófisis espinosa de la sexta o de la séptima cervical, y cuya base corresponde a la protuberancia occipital externa y a la cresta media que la sigue (figura 546, 3).

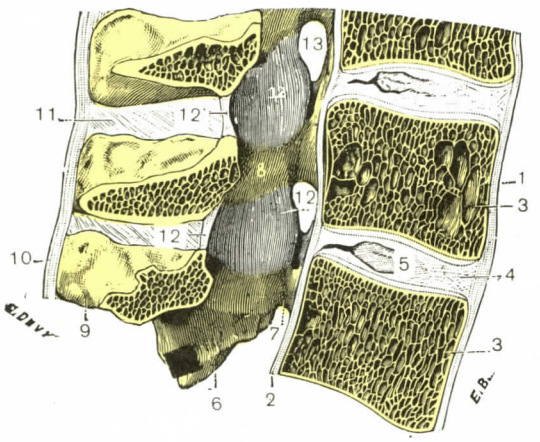

FIG. 545

Corte sagital de dos vértebras lumbares, pasando un poco a la derecha de la línea media (segmento izquierdo del corte).

1, ligamento vertebral común anterior. — 2, ligamento vertebral común posterior. — 3, cuerpos vertebrales. — 4, disco intervertebral, con 5, su porción blanda o central. — 6, apófisis articular inferior. — 7, pedículo. — 8, lámina. — 9, apófisis espinosa. — 10, ligamento supraespinoso. — 11, ligamento interespinoso. — 12, ligamentos amarillos del lado izquierdo, con 12', corte de los del lado derecho. — 13, agujero de conjunción.

Esta porción del ligamento supraespinoso es, como se ve, muy diferente del que existe en las porciones situadas más abajo y ha recibido el nombre de *ligamento cervical posterior*. Su borde anterior se fija fuertemente en el vértice de las apófisis espinosas de las vértebras cervicales, incluso el tubérculo posterior del atlas. Su borde posterior se confunde con las fibras tendinosas del músculo trapecio. En cuanto a sus dos caras, tanto la derecha como la izquierda, están en relación con los músculos posteriores de la cabeza y del cuello, los cuales toman en ellas numerosos puntos de inserción.

El ligamento cervical posterior, en la anatomía humana, es un órgano rudimentario. En los mamíferos cuadrúpedos, en el caballo por ejemplo, tiene proporciones gigantescas; desciende hasta las vértebras dorsales y está casi enteramente formado por fibras elásticas. Esto depende de que en los cuadrúpedos este ligamento desempeña un papel importante, que consiste en *sostener la cabeza y el cuello,* los cuales, sin él, por su propio peso caerían hacia delante. En el hombre, como el raquis tiene dirección vertical, la cabeza descansa sobre el mismo en una posición próxima al equilibrio, y por esto, no teniendo gran papel que desempeñar, el ligamento cervical posterior queda en estado rudimentario. Su escasa importancia es, pues, una consecuencia inmediata de la estación bípeda.

5. Unión de las apófisis transversas entre sí

Las apófisis transversas están unidas entre sí por formaciones fibrosas, cuyo conjunto constituye los llamados *ligamentos intertransversos*. Estos ligamentos son sumamente variables en su forma y dimensiones.

α) *En el cuello* están poco desarrollados y a veces no existen, confundiéndose con los músculos intertransversos.

β) *En el dorso* se presentan bajo la forma de pequeños manojos redondeados, que unen el vértice de una apófisis transversa con el vértice de la apófisis transversa subyacente (fig. 575, 7).

γ) *En los lomos,* los ligamentos intertransversos están más desarrollados: se insertan por una parte en la base de la apófisis transversa de una vértebra, y por otra en el tubérculo mamilar y en la apófisis articular superior de la vértebra situada más abajo. Constituyen los *ligamentos articulotransversos de* BOURGERY, que a veces alcanzan dimensiones considerables: TROLARD los ha descrito como de forma cilíndrica y midiendo hasta 5 milímetros de diámetro.

6. Movimientos de conjunto de la columna vertebral

Considerada con respecto a su movilidad, la columna vertebral, en su conjunto, puede efectuar cinco clases de movimientos, a saber: flexión, extensión, inclinación lateral, circunducción y rotación.

Los movimientos del raquis han sido estudiados por GALLOIS y JAPIOT por medio de la radiografía. Estos autores han demostrado que, excepto en la región cervical, que es muy móvil, los movimientos tienen más amplitud en la zona dorsolumbar (dos últimas dorsales, dos primeras lumbares).

Para estudiar los movimientos del raquis, hay que considerar las vértebras separadamente.

En la *flexión,* la apófisis espinosa se eleva y el cuerpo se flexiona. El centro del movimiento corresponde a las apófisis articulares inferiores. En la *extensión* se produce el mismo fenómeno en sentido inverso. Los movimientos son limitados en la flexión por la torsión de los ligamentos; en la extensión, porque se ponen en contacto las apófisis articulares inferiores con las apófisis articulares superiores de la vértebra subyacente. Estas últimas presentan en las regiones cervical y dorsal unas muescas excavadas por el repetido contacto de las apófisis articulares inferiores, y en la región lumbar, verdaderas excavaciones, a menudo profundas. La extensión es muy ligera, la flexión considerable: la proporción es de 3 a 1.

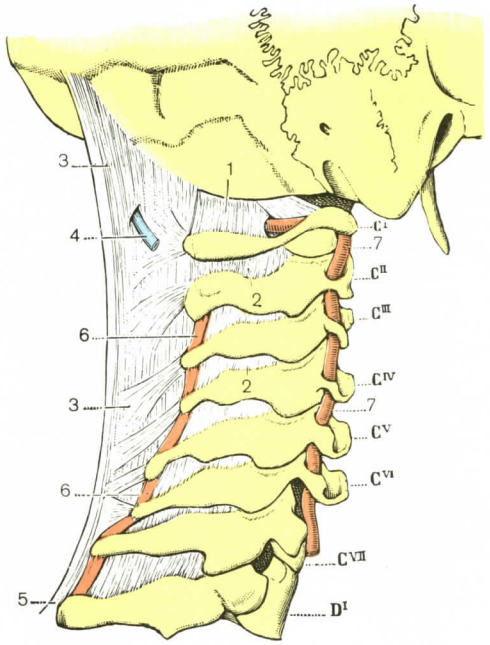

FIG. 546

Ligamento cervical posterior visto por su cara lateral derecha.

CI, CII, CIII, CIV, CV, CVI, CVII, las siete vértebras cervicales. — DI, primera dorsal. — 1, ligamento occipitoatloideo posterior. — 2, 2, ligamentos interespinosos. — 3, 3, ligamento cervical posterior. — 4, gruesa vena que atraviesa este ligamento. — 5, ligamento supraespinoso. — 6, 6, músculos supraespinosos. — 7, arteria vertebral.

La *inclinación lateral* se efectúa principalmente en la región lumbar. Las apófisis articulares superiores, semicilíndricas, reciben las apófisis articulares inferiores de la vértebra suprayacente. Esta disposición en vaina o estuche permite cierta movilidad lateral. El centro de este movimiento se halla en un eje anteroposterior que pasa por el conducto raquídeo. Su limitación es producida por el contacto de las superficies articulares encajadas unas en otras. Notemos que en la inclinación lateral se produce una ligera rotación. La rotación se efectúa principalmente en la región lumbar, siendo muy limitada en las demás porciones del raquis.

El *movimiento de rotación* se efectúa a la derecha o a la izquierda: es el resultado de una especie de torsión que se produce en la substancia misma de los discos intervertebrales. Este

movimiento es muy limitado, casi imperceptible si se le considera en un disco aisladamente; pero como se efectúa simultáneamente y en el mismo sentido en toda la altura de la columna, sumados los resultados parciales la rotación resulta muy apreciable. Sabido es que, en la estación vertical, la cabeza puede efectuar una rotación de un semicírculo, o sea de 180°; pues bien, según los cálculos de WEBER, de estos 180°, 73° corresponden a los pies y a la pelvis, 79° a la región cervical y 28° a las demás regiones de la columna.

Los movimientos del raquis son regidos por los músculos que se insertan en las apófisis espinosas y transversas.

El eje de estas apófisis prolongado corta el conducto raquídeo hacia su centro. Los movimientos no pueden, pues, producir cizallamiento de la medula ni comprimir los nervios a su salida del raquis.

La movilidad de la columna vertebral varía mucho con la edad: muy extensa en el feto y en el niño, disminuye progresivamente en la edad adulta y en la vejez, por efecto del aplanamiento de los discos intervertebrales, que al mismo tiempo se tornan más densos y, por lo tanto, menos elásticos. No es raro ver que esta movilidad ha desaparecido por completo a consecuencia de la soldadura de las piezas vertebrales que interesa una extensión más o menos considerable de la columna. Con todo, el ejercicio puede mantener y aun desarrollar hasta cierto punto la movilidad de los años juveniles; sobre este particular todos sabemos la extraordinaria movilidad de las articulaciones de la columna vertebral en ciertos acróbatas, incluso de edad avanzada.

Músculos motores. — Los músculos motores de la columna vertebral se distinguen, según la inclinación que producen, en flexores, extensores, flexores laterales, rotatorios hacia el mismo lado y rotatorios hacia el lado opuesto.

1.° *Flexores:* el recto anterior mayor del abdomen, los oblicuos mayor y menor, los psoas mayor y menor, el esternocleidomastoideo, los escalenos y el largo del cuello.

2.° *Extensores:* el dorsal largo, el sacrolumbar, el transverso espinoso, el interespinoso y el supraespinoso del cuello, los supracostales, el angular y el esplenio.

3.° *Flexores laterales:* el sacrolumbar, el cuadrado lumbar, los supracostales, el angular, el transverso del cuello, los escalenos y los intertransversos del cuello y de la región lumbar.

4.° *Rotatorios hacia el mismo lado:* el dorsal largo, los esplenios, los manojos superiores del largo del cuello y el oblicuo menor del abdomen.

5.° *Rotatorios hacia el lado opuesto:* el transverso espinoso, los fascículos inferiores del largo del cuello y el oblicuo mayor del abdomen.

ARTICULO II

ARTICULACIONES PROPIAS DE ALGUNAS VERTEBRAS

Comprendemos con este título: 1.°, las articulaciones del sacro con los huesos inmediatos, incluyendo el cóccix; 2.°, las articulaciones de las piezas coccígeas entre sí o *articulaciones intercoccígeas;* 3.°, las articulaciones de las dos primeras vértebras cervicales entre sí.

1. Articulaciones del sacro con los huesos inmediatos

El sacro se articula: 1.°, por arriba, con la quinta vértebra lumbar; 2.°, por abajo, con el cóccix; 3.°, por los lados, con los dos huesos coxales. Esta última articulación, *articulación sacroiliaca,* la describiremos más adelante al tratar de la pelvis. Aquí describiremos únicamente las dos primeras, la *articulación sacrovertebral* y la *articulación sacrococcígea.*

A. Articulación sacrovertebral

En la articulación del sacro con la quinta vértebra lumbar hemos de considerar: 1.º, *las articulaciones propiamente dichas;* 2.º, *los ligamentos a distancia.*

1.º Articulaciones propiamente dichas. — La base del sacro se articula con la quinta vértebra lumbar: 1.º, en la línea media, por su carilla media; 2.º, a derecha e izquierda de la línea media, por sus apófisis articulares. La primera de estas articulaciones es una anfiartrosis; las otras dos pertenecen al grupo de las artrodias.

a) *Anfiartrosis sacrovertebral.* — La anfiartrosis sacrovertebral es enteramente análoga a las de las vértebras lumbares. Los dos elementos óseos, cuerpo vertebral de la quinta lumbar y cuerpo vertebral de la primera pieza sacra, están unidos: 1.º, por un *ligamento interóseo,* que tiene aquí la forma de un disco mucho más grueso en la parte anterior que en la posterior y cuyo borde anterior coincide con el ángulo sacrovertebral; 2.º, por el *ligamento vertebral común anterior* y el *ligamento vertebral común posterior,* los cuales, como hemos visto más arriba, se prolongan sobre el sacro y se insertan en él.

b) *Artrodias sacrovertebrales.* — Las artrodias sacrovertebrales están constituidas por las articulaciones de las apófisis articulares inferiores de la quinta lumbar con las apófisis articulares correspondientes de la primera pieza sacra. Unicamente difieren de las artrodias similares, situadas más arriba, por estar separadas una de otra por un intervalo más considerable.

c) *Arterias y nervios.* — Las *arterias* destinadas a las tres articulaciones sacrovertebrales proceden de la sacra lateral, de la iliolumbar, de la última lumbar y de su ramo dorsoespinal. Los *nervios* emanan de los dos últimos nervios lumbares y de la porción correspondiente del gran simpático.

2.º Ligamentos a distancia. — Además de las dos articulaciones precitadas, la quinta vértebra lumbar va unida al sacro por dos ligamentos amarillos, un ligamento interespinoso y un ligamento supraespinoso, enteramente análogo a los que hemos descrito en el artículo precedente.

Sin embargo, la articulación sacrovertebral tiene un ligamento especial.

Este ligamento, al cual BICHAT dio el nombre de *ligamento sacrovertebral,* se desprende, por arriba, de la parte anterior e inferior de la apófisis transversa de la quinta lumbar (fig. 654, 5). Desde este punto se dirige oblicuamente hacia abajo y afuera para venir a fijarse en la base del sacro, entrecruzando sus fibras con las del ligamento sacroiliaco anterior. Este ligamento es extremadamente variable en sus dimensiones: muy fuerte y muy resistente en ciertos casos, en otros está poco desarrollado, es muy delgado y filiforme, llegando al extremo de faltar con bastante frecuencia. Cuando existe, el ligamento sacrovertebral parece tener la significación de un ligamento intertransverso, que continúa la serie de los ligamentos homónimos de la columna vertebral.

B. Articulación sacrococcígea

La articulación del sacro con el cóccix pertenece, como la articulación sacrovertebral media, a la clase de las anfiartrosis.

1.º Superficies articulares. — Las superficies articulares son: 1.º por parte del sacro, una carilla oval cuyo eje mayor es transversal, ligeramente convexa; 2.º, por parte del cóccix, una carilla similar ligeramente cóncava.

2.º Medios de unión. — El sacro y el cóccix están unidos entre sí por un ligamento interóseo y por ligamentos periféricos:

a) *Ligamento interóseo.* — El ligamento interóseo es un fibrocartílago situado entre las dos superficies articulares, que recuerda, por su forma y significación morfológica, los meniscos intervertebrales. Este fibrocartílago, de 2 a 5 milímetros de espesor en la edad juvenil y en el adulto, disminuye de ordinario a medida que el sujeto avanza en edad, hasta que en la vejez acaba casi siempre por desaparecer por efecto de la soldadura del sacro con la primera pieza del cóccix.

b) *Ligamentos periféricos.* — Los ligamentos periféricos son en número de cuatro y se distinguen en anterior, posterior y laterales.

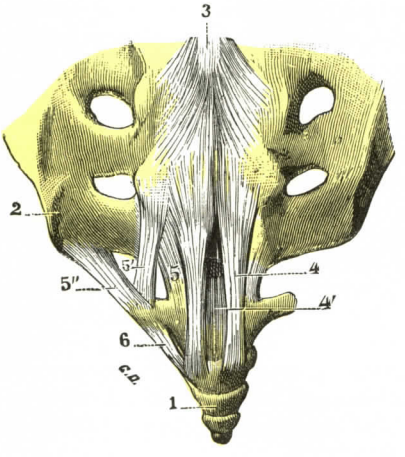

FIG. 547

Articulación sacrococcígea vista por detrás.

1, cóccix. — 2, sacro. — 3, cresta sacra. — 4, ligamento sacrococcígeo posterior (manojos superficiales), con 4, su manojo profundo. — 5, 5', 5'', los tres ligamentos sacrococcígeos laterales. — 6, ligamento intercoccígeo, que va de la primera pieza coccígea a la segunda.

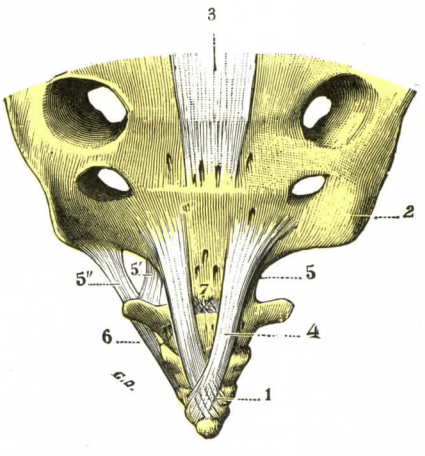

FIG. 548

Articulación sacrococcígea vista por delante.

1, cóccix. — 2, sacro. — 3, vestigios del ligamento vertebral común anterior. — 4, ligamento sacrococcígeo anterior. — 4', manojo profundo del ligamento sacrococcígeo posterior. — 5, 5', 5'', los tres ligamentos sacrococcígeos laterales. — 6, ligamento intercoccígeo, que va de la primera pieza coccígea a la segunda. — 7, disco intervertebral que une el sacro y el cóccix.

α) El *ligamento sacrococcígeo anterior,* ordinariamente muy delgado, desciende de la cara anterior del sacro sobre la cara anterior del cóccix. Está formado, unas veces por una delgada capa de fibras verticales y paralelas, y otras veces (fig. 547, 4) por dos manojos laterales, que convergen entre sí y se entrecruzan sobre la línea media a nivel de la segunda o de la tercera pieza coccígea. Morfológicamente representa la porción más inferior del ligamento vertebral común anterior de la columna vertebral.

β) El *ligamento sacrococcígeo posterior* (fig. 548, 4), mucho más fuerte que el precedente, se inserta por arriba en la extremidad inferior de la cresta sacra y en los bordes laterales de la escotadura, en forma de Λ invertida (Λ), en que termina hacia abajo el conducto sacro. Desde este punto se dirige hacia abajo y ordinariamente se divide en dos cintas laterales, que vienen a fijarse en la cara posterior de la segunda o de la tercera pieza coccígea. Por debajo de este primer ligamento (*fascículo superficial* de algunos autores) y en el espacio comprendido entre sus ramas de bifurcación, se ve un pequeño *fascículo profundo,* vertical y medio, adaptado inmediatamente sobre la cara ósea: este manojo (fig. 547, 4') es el representante morfológico del ligamento vertebral común posterior de la columna vertebral.

γ) Los *ligamentos sacrococcígeos laterales* (fig. 548) son tres a cada lado, y los distinguiremos en interno, medio y externo. El *ligamento* interno (5) se extiende del asta del sacro al asta correspondiente del cóccix; es más o menos largo, según el espacio que separa las dos astas precitadas. El *ligamento medio* (5') se inserta por arriba en el lado externo del asta sacra; desde este punto se dirige oblicuamente hacia abajo y afuera, para venir a fijarse en la parte posterior del ángulo lateral del cóccix. Por último, el *ligamento externo* (5''), a la vez muy grueso y resistente, desciende oblicuamente de la parte lateral del vértice del sacro sobre el ángulo lateral del cóccix, un poco por fuera del precedente.

3.° **Arterias y nervios.** — Las *arterias* de la articulación sacrococcígea provienen de la sacra media y de las dos sacras laterales. Los *nervios* proceden de los dos últimos nervios sacros y del nervio coccígeo.

Movimientos. — El cóccix disfruta de los movimientos de flexión y extensión: por el *movimiento de flexión,* su punta se aproxima al pubis, y por el de *extensión,* se aleja del mismo. Estos movimientos son siempre muy limitados en el hombre y en la mujer fuera del período de gestación. En el momento del parto, como los ligamentos de la articulación sacrococcígea participan del reblandecimiento de que gozan en este período todos los ligamentos de la pelvis, permiten a la cabeza fetal encajada en el estrecho inferior *empujar* fuertemente el cóccix, aumentando así en algunos centímetros (dos o tres) el diámetro anteroposterior de este estrecho.

2. Articulaciones intercoccígeas

Las articulaciones de las diferentes piezas del cóccix entre sí, *articulaciones intercoccígeas,* son también verdaderas anfiartrosis, aunque rudimentarias. Encontramos en cada una de ellas carillas planas y ovales, un pequeño disco interóseo y un conjunto de ligamentos periféricos dispuestos en forma de manguito alrededor de la articulación.

De ordinario las articulaciones intercoccígeas tienen una existencia puramente temporal. En efecto, ya hemos visto en OSTEOLOGÍA que las cuatro o cinco vértebras rudimentarias que constituyen el cóccix se sueldan pronto en dos piezas y hasta en una pieza única. La articulación que persiste por más tiempo es la que une la primera pieza coccígea a la segunda, ya que no es raro encontrarla todavía en edades muy avanzadas.

Los *vasos* y *nervios* de las articulaciones intercoccígeas son los mismos que los de la articulación precedente.

CRUVEILHIER ha encontrado, entre la primera y la segunda piezas del cóccix, una verdadera diartrosis, con cápsula fibrosa y sinovial. Esta articulación era muy movible y permitía a la segunda pieza del cóccix doblarse hacia atrás hasta el punto de formar con la primera un ángulo recto de abertura posterior. HENLE ha indicado la existencia de una articulación análoga entre las dos últimas piezas coccígeas.

De la punta del cóccix nace un pequeño manojo fibroso, a veces muy evidente, que por otra parte viene a insertarse en la cara profunda de los tegumentos. En algunos sujetos este *manojo ligamentoso coccicutáneo,* continuación de la columna vertebral, y por consiguiente vestigio de la cola, levanta la piel de modo que inmediatamente debajo del cóccix se forma una excavación a manera de fosilla: la llamada *fosilla coccígea* o *fovéola coccígea.*

3. Articulaciones del atlas con el axis

El axis se articula con el atlas: 1.°, por sus elementos propios; 2.°, por su apófisis odontoides. La primera de estas articulaciones llámase *articulación atloidoaxoidea propiamente dicha,* y la segunda, *articulación atloidoodontoidea.* Estudiaremos estas dos articulaciones por separado.

A. Articulación atloidoaxoidea propiamente dicha

La articulación atloidoaxoidea propiamente dicha representa, entre el atlas y el axis, las articulaciones de las apófisis articulares de las vértebras siguientes. Corresponde a la clase de las artrodias.

1.º Superficies articulares. — Las superficies articulares son: 1.º, por parte del atlas, las carillas que ocupan la cara inferior de sus masas laterales; 2.º, por parte del axis, las apófisis articulares superiores de esta vértebra. Estas dos carillas difieren mucho en su disposición, según se las considere en estado seco o en estado fresco.

α) En *estado seco,* las carillas atloideas, irregularmente redondeadas, miran hacia abajo y un poco adentro. Cóncavas en sentido transversal, son en sentido antero-

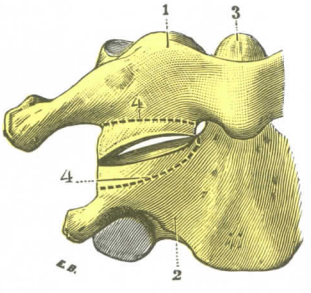

FIG. 549

Las carillas articulares del atlas y el axis, en estado seco.

1, atlas. — 2, axis, con 3, su apófisis odontoides. — 4, 4, líneas de puntos que indican la línea de inserción de la cápsula articular.

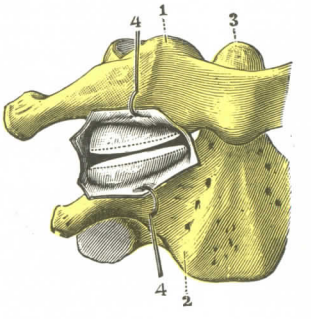

FIG. 550

Las carillas articulares del atlas y el axis, en estado fresco.

1, atlas. — 2, axis, con 3, su apófisis odontoides. — 4, 4, cápsula articular, separada por erinas hacia arriba y hacia abajo.

posterior planas o ligeramente excavadas, pero casi nunca convexas, como dicen la mayoría de los autores: en 24 atlas que hemos examinado, las carillas en cuestión eran planas en 8, ligeramente cóncavas en 11 y ligeramente convexas sólo en 5. En cuanto a las carillas axoideas, revisten la forma de un óvalo cuyo eje mayor lleva la dirección hacia delante y adentro. Miran hacia arriba y un poco afuera. Planas o ligeramente convexas en sentido transversal, son evidentemente convexas en sentido anteroposterior. Como se ve, las dos carillas articulares atloidea y axoidea tienen una configuración distinta y por esto no se corresponden exactamente, resultando que cuando se miran los dos huesos colocados en su sitio respectivo, se ve en seguida que las dos superficies articulares en cuestión no se cubren exactamente, como se observa en general en las artrodias. Vistas de frente (fig. 549), sea por su plano anterior, sea por su plano posterior, están en contacto únicamente por las dos extremidades de su diámetro transverso; en su parte media están separadas una de otra por un espacio de forma semilunar, cuyo borde superior, cóncavo, está formado por el atlas, mientras que el borde inferior, rectilíneo o ligeramente convexo, corresponde al axis.

β) En *estado fresco,* las cuatro carillas articulares que acabamos de describir están cubiertas, en toda su extensión, por una capa de cartílago hialino. Esta capa ofrece la importante particularidad de ser mucho más gruesa en el centro que en la periferia (1,5 a 2 milímetros en el atlas, 2 milímetros en el axis), y por esto modifica

considerablemente el aspecto de las superficies articulares. Debido a esta capa de cartílago, las carillas contiguas, tanto las atloideas como las axoideas, resultan convexas en todos sentidos. Esta convexidad, poco marcada en sentido transversal, lo es mucho en el anteroposterior: en efecto, si miramos la articulación atloidoaxoidea por su parte externa, vemos claramente (fig. 555, A) que las carillas articulares superior e inferior, en contacto inmediato por su parte media, están separadas por delante y por detrás por dos ángulos diedros, dentro de los cuales se insinúan, en las articulaciones no abiertas, franjas sinoviales. Esta disposición es muy visible también en cortes sagitales de la articulación (fig. 551).

2.º **Medios de unión.** — El atlas y el axis están unidos por cuatro ligamentos propios, que se distinguen en *laterales, anterior* y *posterior.*

a) *Ligamentos atloidoaxoideos laterales.* — Los ligamentos atloidoaxoideos laterales están constituidos a derecha e izquierda por una especie de cápsula fibrosa, que se extiende del contorno de la carilla atloidea al contorno de la carilla axoidea. Con todo, esta inserción no es igual en todos los puntos y merece precisarse mejor. Se efectúa: 1.º, en la parte posterior e interna de la articulación, en el límite mismo del revestimiento cartilaginoso o muy poco por fuera del mismo; 2.º, en la parte anterior y externa, a cierta distancia del cartílago (3 ó 4 milímetros), lo mismo en el atlas que en el axis.

La cápsula articular atloidoaxoidea es muy floja, y por consiguiente permite al atlas extensos desplazamientos.

Por dentro está reforzada por un manojo fibroso, más o menos netamente diferenciado (fig. 558, 8) que, partiendo de la cara posterior del cuerpo del axis, se dirige oblicuamente hacia arriba y afuera y viene a fijarse en las masas laterales del atlas, inmediatamente por detrás de la inserción del ligamento transverso. Como veremos, este ligamento *(ligamento lateral inferior* de ARNOLD) no es más que una dependencia del ligamento occipitoaxoideo lateral.

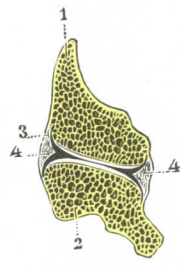

FIG. 551

La articulación atloidoaxoidea vista en un corte anteroposterior.

1, atlas. — 2, axis. — 3, cápsula articular, presentando, por delante y por detrás, dos pequeñas franjas sinoviales, 4 y 4.

b) *Ligamento atloidoaxoideo anterior.* — El ligamento atloidoaxoideo anterior (fig. 556, 10) está constituido por una lámina fibrosa, que se extiende desde el borde inferior del arco anterior del atlas y de su tubérculo a la cara anterior del cuerpo del axis. Por los lados, esta lámina se continúa con los ligamentos atloidoaxoideos laterales. Por delante de ella, en la línea media, se ve un pequeño cordón vertical, que representa la porción superior del ligamento vertebral común anterior.

c) *Ligamento atloidoaxoideo posterior.* — Este ligamento (fig. 557, 8), minuciosamente descrito por SAPPEY, se desprende por arriba del arco posterior del atlas y de su tubérculo, para venir a fijarse abajo en las láminas del axis y en la base de su apófisis espinosa. En realidad, se compone de dos órdenes de manojos: *manojos superficiales,* que ocupan la línea media y representan el ligamento interespinoso de las vértebras subyacentes, y *manojos profundos,* que se extienden por cada lado, hasta la cápsula atloidoaxoidea arriba descrita. Estos últimos manojos, muy ricos en fibras elásticas, son los homólogos de los ligamentos amarillos. Lateralmente, el ligamento atloidoaxoideo posterior es atravesado de delante atrás por el segundo nervio cervical o nervio suboccipital mayor de ARNOLD (fig. 557, 11).

3.º **Sinoviales.** — Una sinovial muy floja, principalmente en la parte anterior, favorece el deslizamiento de las superficies articulares. Como hemos dicho más arriba, emite constantemente dos franjas sinoviales: una anterior y la otra posterior. Estas dos franjas (fig. 551, 4 y 4) se introducen a manera de cuñas en los dos ángulos

diedros que forman, superponiéndose, las caras articulares del atlas y del axis. La sinovial atloidoaxoidea se comunica con frecuencia (fig. 554) con una u otra de las dos sinoviales de la articulación atloidoodontoidea.

B. Articulación atloidoodontoidea

La articulación del atlas con la apófisis odontoides constituye el tipo más perfecto de las articulaciones trocoides.

1.º Superficies articulares. — Constituyen esta articulación: 1.º, por parte del axis, un cilindro óseo de dirección vertical, la apófisis odontoides; 2.º, por parte del atlas, una especie de anillo mitad óseo y mitad fibroso.

a) *Anillo atloideo.* — El anillo osteofibroso está constituido por dos porciones muy distintas: en la *parte anterior,* por el arco anterior del atlas, que tiene en

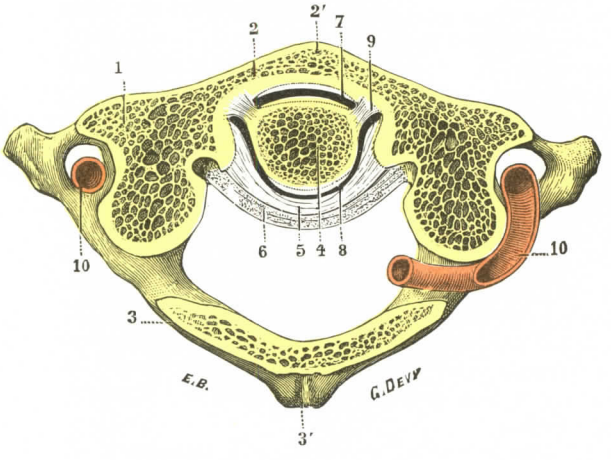

FIG. 552

Corte horizontal, que pasa por la articulación atloidoodontoidea.

1, atlas, masas laterales. — 2, arco anterior, con 2', su tubérculo. — 3, arco posterior, con 3', su tubérculo. — 4, apófisis odontoides. — 5, ligamento transverso. — 6, ligamento occipitoaxoideo medio. — 7, articulación atloidoodontoidea propiamente dicha. — 8, articulación del diente con el ligamento transverso o articulación sindesmoodontoidea. — 9, tejido celular que separa las dos sinoviales. — 10, arteria vertebral.

su cara posterior y en la línea media una carilla regularmente circular, de 10 a 12 milímetros de diámetro y ligeramente cóncava, tanto en sentido vertical como en sentido transversal; en la *parte posterior,* por una cinta fibrosa que se extiende transversalmente de una masa lateral a la otra describiendo una curva de concavidad anterior, que ha recibido el nombre de *ligamento transverso.*

Aplanado de delante atrás, hemos de considerar en este ligamento dos extremos, dos caras y dos bordes. Por sus *dos extremos* se fija fuertemente en las rugosidades que presenta la cara interna de las masas laterales del atlas. Su *cara posterior,* convexa, está cubierta por el ligamento occipitoaxoideo, que la cruza en ángulo recto y la separa del ligamento vertebral común posterior. Su *cara anterior,* cóncava, está en relación con la apófisis odontoides y en su parte media está cubierta por una delgada capa de cartílago articular. De su *borde inferior* se desprende una lengüeta fibrosa, que desciende verticalmente sobre la línea media para venir a insertarse en la cara posterior del cuerpo del axis: esta lengüeta ha recibido el nombre de *ligamento transversoaxoideo.* También de la parte media de su

borde superior sale una segunda cinta ascendente, que va a fijarse en el canal basilar, a pocos milímetros por delante del agujero occipital: el *ligamento transverso-occipital.*

De semejante disposición, claramente representada en la figura 559, resulta que el ligamento transverso está cruzado en su parte media por dos ligamentos longitudinales, de los cuales uno es ascendente y le impide descender, y el otro es descendente y le impide ascender. Este conjunto ligamentoso retroodontoideo, dispuesto en forma de cruz, ha recibido el nombre de *ligamento cruciforme.* Las dos mitades del ligamento transverso forman los dos brazos laterales de la cruz; los dos ligamentos transversooccipital y transversoaxoideo representan el brazo superior y el brazo inferior de la misma.

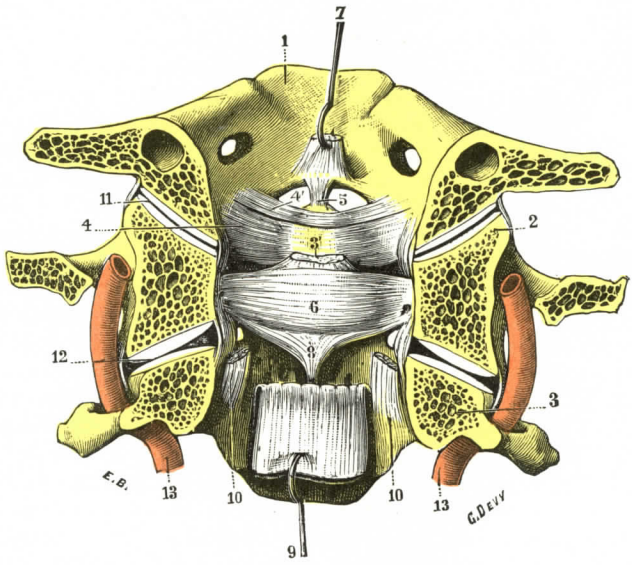

FIG. 553

Ligamentos occipitoodontoideos vistos por detrás.

(El occipital, el atlas y el axis han sido aserrados siguiendo un plano verticotransversal que pasa un poco por detrás de la arteria vertebral.)

1, occipital. — 2, atlas. — 3, axis, con 3', su apófisis odontoides. — 4, ligamentos occipitoodontoideos laterales, con 4', el manojo occipitooccipital. — 5, ligamento transversooccipital medio o suspensorio de la apófisis odontoides. — 6, ligamento transverso. — 7, ligamento transversooccipital, resecado y elevado con la erina. — 8, ligamento transversoaxoideo. — 9, ligamento occipitoaxoideo medio. — 10, ligamentos occipitoaxoideos laterales. — 11, 12, articulaciones occipitoatloidea y atloidoaxoidea aserradas en sentido del plano frontal. — 13, arteria vertebral.

b) *Apófisis odontoides del axis.* — La apófisis odontoides, o más simplemente *el diente,* que ocupa el centro del anillo atloidotransverso y que desempeña en esta articulación el papel de eje, la hemos descrito ya en OSTEOLOGÍA al hablar del axis (véase pág. 60). Aquí nos limitaremos a recordar que se eleva verticalmente por encima del cuerpo de esta vértebra y que presenta dos carillas articulares: una anterior, en relación con el arco anterior del atlas, y la otra posterior, en relación con el ligamento transverso. De estas dos caras odontoideas, la primera tiene una forma oval, cuyo eje mayor es vertical; plana o ligeramente convexa de arriba abajo, es francamente convexa en sentido transversal. La segunda, igualmente oval, es cóncava en sentido vertical y convexa transversalmente. Una y otra están *recubiertas* de cartílago articular.

2.° **Medios de unión.** — El ligamento transverso arriba descrito no contribuye, como aparenta, a fijar la apófisis odontoides dentro del anillo osteofibroso que la

recibe. En efecto, casi siempre, y sin gran dificultad, una vez destruidos los demás ligamentos, podemos sacarla y reintroducirla en el anillo. Los verdaderos medios de unión de la articulación atloidoodontoidea están representados por manojos que se insertan, por una parte, en el occipital, y por otra, en la apófisis odontoides. Estos ligamentos corresponden a la articulación occipitoaxoidea y los describiremos en el artículo siguiente.

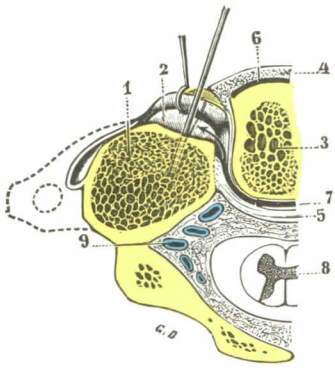

FIG. 554

Corte horizontal que pasa por la base de la apófisis odontoides, poniendo de manifiesto la comunicación de la sinovial atloidoaxoidea con la sinovial posterior de la articulación atloidoodontoidea (cadáver congelado, segmento inferior del corte visto por arriba).

1, masa lateral del atlas. — 2, carilla articular del axis. — 3, apófisis odontoides. — 4, ligamento atloidoaxoideo anterior. — 5, ligamento transverso. — 6, sinovial anterior de la articulación atloidoodontoidea. — 7, sinovial posterior, confundiéndose por delante con la sinovial atloidoaxoidea correspondiente. — 8, medula espinal. — 9, venas intrarraquídeas.

3.º Sinoviales. — La articulación atloidoodontoidea tiene dos sinoviales, ordinariamente independientes una de otra: una *sinovial anterior,* para la articulación de la odontoides con el arco anterior del atlas, y una *sinovial posterior,* para la articulación de la odontoides con el ligamento transverso, o articulación sindesmoodontoidea. Estas dos sinoviales son muy laxas y, por consiguiente, permiten a las caras articulares contiguas extensos deslizamientos. Son claramente visibles en los cortes horizontales (figura 552) o sagitales (fig. 560) de la articulación.

La *sinovial anterior* es la más pequeña de las dos y se extiende un poco por encima y un poco por debajo (aproximadamente 2 ó 3 milímetros) de las caras *articulares,* formando así dos pequeños fondos de saco, uno superior y el otro inferior.

La *sinovial posterior* es mucho más extensa que la precedente, tanto en sentido transversal como vertical. Por la parte *inferior* forma, por debajo del ligamento transverso, un pequeño fondo de saco de 3 ó 4 milímetros de altura. Por la parte *superior* se extiende sobre la cara posterior de la apófisis odontoides, llegando así hasta su vértice; de ordinario termina a nivel de la inserción del ligamento suspensorio de la

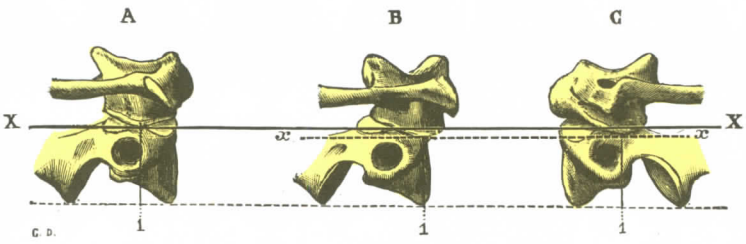

FIG. 555

Movimientos de rotación del atlas sobre el axis.

A, posición de la masa lateral y de la apófisis articular inferior derecha del atlas, cuando la cabeza mira de frente. — B, posición de estos mismos elementos óseos cuando la cabeza mira a la izquierda. — C, posición de la masa lateral y de la apófisis articular inferior izquierda del atlas cuando la cabeza mira a la izquierda.

Se ve que, en este movimiento de rotación de la cabeza hacia la izquierda, las masas laterales del atlas, tanto la derecha como la izquierda, descienden de XX (nivel que ocupaban antes de la rotación) hasta *xx* (nivel que ocupan una vez efectuada la rotación). — El descenso total es exactamente igual a la distancia en sentido vertical que separa las dos horizontales XX y *xx*.

odontoides. Por *los lados* se extiende hasta el arco anterior del atlas o muy cerca del mismo, y en este punto comunica a veces, como lo demuestra claramente la figura 554, con la parte anterointerna de la articulación atloidoaxoidea correspondiente.

4.º Arterias y nervios. — Las *arterias* destinadas a la articulación del atlas con el axis proceden de la vertebral. Los *nervios* vienen de la segunda rama cervical o de la anastomosis que une esta segunda rama con la primera.

Movimientos del atlas sobre el axis. — El atlas, unido al cráneo, gira alrededor de la apófisis odontoides «como una rueda alrededor de su eje» (CRUVEILHIER). Este es el único movimiento que puede ejecutar: el aparato ligamentoso, que desciende del occipital sobre el axis, no le permite ningún otro.

En este movimiento de rotación, el axis y su apófisis odontoides quedan inmóviles; las dos masas laterales del atlas se deslizan en sentido anteroposterior, pero en dirección inversa, sobre las carillas articulares subyacentes. Así, pues, cuando la cabeza gira hacia la izquierda, la masa lateral izquierda se dirige de delante atrás, al paso que la masa lateral derecha corre de atrás hacia delante. Uno de los ligamentos occipitoodontoideos laterales se relaja y el otro se pone tenso y limita el movimiento.

Es de notar que este deslizamiento del atlas sobre el axis no se efectúa siguiendo un plano perfectamente horizontal. Las dos carillas atloidea y axoidea son, como hemos visto antes, sumamente convexas en sentido anterosuperior. Dicho de otro modo, cada una de estas caras está constituida por dos planos inclinados, que miran el uno hacia delante y el otro hacia atrás. De semejante disposición anatómica ha de resultar forzosamente que cada carilla atloidea, siempre que se mueve, sea hacia atrás, sea hacia delante, respecto de su situación ordinaria, desciende un poco (fig. 555).

Así, pues, en la articulación atloidoodontoidea todo movimiento de descenso va necesariamente unido a una rotación; por consiguiente, cada vez que la cabeza se vuelve hacia la izquierda o hacia la derecha, *no sólo gira, sino que baja.* La medida de este descenso es exactamente la distancia vertical que separa el punto más elevado de la carilla atloidea de su punto más bajo: en la figura 555, la distancia que separa los dos ejes horizontales XX y *xx*.

Músculos motores. — Los músculos motores del atlas sobre el axis se dividen en rotatorios del mismo lado y rotatorios del lado opuesto:

1.º *Rotatorios del mismo lado:* el esplenio, el recto posterior mayor y el oblicuo mayor de la cabeza, el recto anterior mayor y el recto anterior menor de la cabeza.

2.º *Rotatorios del lado opuesto:* el trapecio, el complexo mayor y el esternocleidomastoideo.

ARTICULO III

ARTICULACIONES DE LA COLUMNA VERTEBRAL CON LA CABEZA

La cabeza está unida a las dos primeras vértebras cervicales, *atlas* y *axis,* por uno de sus huesos, el *occipital.* De ahí dos articulaciones distintas: *articulación occipitoatloidea* y *articulación occipitoaxoidea.*

1. Articulación occipitoatloidea

La articulación que une el occipital al atlas pertenece a la clase de las diartrosis, género doble condílea.

1.º Superficies articulares. — Las superficies articulares son: 1.º, por parte del occipital, los dos cóndilos de este hueso; 2.º, por parte del atlas, las dos cavidades glenoideas que se encuentran encima de las masas laterales.

a) Las *superficies articulares de los cóndilos,* convexas tanto en sentido transversal como en sentido anteroposterior, miran hacia abajo, adelante y afuera. Son oblongas, y el eje mayor lleva una dirección oblicua de atrás a delante y de fuera a dentro; un plano vertical, tangente a su extremidad anterior, pasa uno o dos

milímetros por delante del agujero occipital; un segundo plano, tangente a su extremidad posterior, pasa por el centro de este mismo agujero occipital o muy cerca de él.

β) Las *cavidades glenoideas del atlas,* cóncavas en todos sentidos, miran hacia arriba, atrás y un poco adentro. Se corresponden con bastante exactitud con los cóndilos occipitales; sin embargo, son un poco menos largas y un poco menos anchas. Como estos últimos, están orientadas de atrás a delante y de fuera a dentro y, por consiguiente, se hallan más aproximadas por su extremidad anterior que por su extremidad posterior; mientras que por detrás las separa un intervalo de 35 a 40 milímetros, por delante es sólo de 25 a 28 milímetros. En OSTEOLOGÍA hemos visto ya que las cavidades glenoideas del atlas, lo mismo que los cóndilos del occipital, presentan con bastante frecuencia dos escotaduras laterales que tienden a dividirlas en dos carillas distintas.

Las cuatro precitadas caras están cubiertas, en estado fresco, por una delgada capa de cartílago hialino.

2.° **Medios de unión.** — Los ligamentos que unen el occipital al atlas son cuatro, a saber: dos *ligamentos capsulares,* derecho e izquierdo, un *ligamento anterior* y un *ligamento posterior.*

a) *Ligamentos capsulares.* — Los ligamentos capsulares están constituidos por un conjunto de manojos verticales que por arriba se insertan alrededor del cóndilo y por abajo en los contornos de la cavidad glenoidea correspondiente. Esta última inserción se efectúa siempre a cierta distancia (2 ó 3 milímetros) del revestimiento cartilaginoso. *Por fuera,* la cápsula occipitoatloidea es relativamente muy gruesa; en este punto parece reforzada por un conjunto de manojos fibrosos, siempre muy visibles, que algunos autores, SAPPEY entre otros, han descrito con el nombre de *ligamento occipitoatloideo lateral. Por la parte interna* es muy delgada, tanto que en este punto puede decirse que la cavidad articular no está, por decirlo así, cerrada más que por la sinovial. *Por las partes anterior y posterior,* la cápsula occipitoatloidea es continua y se confunde con las partes correspondientes de los dos ligamentos occipitoatloideos anterior y posterior. Antes de describir estos ligamentos consignaremos la existencia, en el plano posterior de la articulación occipitoatloidea, de cierto número de manojos que se insertan, por una parte en el occipital por detrás de la fosa retrocondílea, y por otra parte en la base y en el vértice de la apófisis transversa del atlas. En su conjunto (fig. 557, 5) forman una lámina cuadrilátera de un centímetro de anchura, oblicuamente dirigida de arriba abajo y de dentro a fuera. Esta lámina constituye, para la cápsula fibrosa de la articulación que nos ocupa, un potente manojo de refuerzo.

b) *Ligamento occipitoatloideo anterior.* — El ligamento occipitoatloideo anterior (figura 556, 7) está representado por una membrana de 3 ó 4 centímetros de anchura que se inserta, por una parte en la porción anterior del agujero occipital, y por otra, en el borde superior del arco anterior del atlas. Esta membrana está reforzada en la línea media por un manojo más superficial que, en forma de una pequeña cinta de 5 ó 6 milímetros de anchura, desciende de la superficie basilar sobre el tubérculo anterior del atlas (fig. 556, 8). Puede considerarse que esta cinta media constituye el origen del ligamento vertebral común anterior.

c) *Ligamento occipitoatloideo posterior.* — El ligamento occipitoatloideo posterior (fig. 557, 7), mucho más delgado que el precedente, se desprende, por arriba, del borde posterior del agujero occipital y viene a fijarse, por abajo, en el borde superior del arco posterior del atlas. Por detrás de los cóndilos ocupa todo el intervalo comprendido entre el occipital y el atlas y representa así el primero de los ligamentos amarillos. Por los lados, en el punto en que se confunde con la cápsula occipitoatloidea arriba descrita, el ligamento occipitoatloideo posterior presenta, tan-

to a la derecha como a la izquierda, un orificio circular por el que pasa la arteria *vertebral*, la cual, después de haber rodeado de fuera a dentro las masas laterales del atlas, penetra en el conducto raquídeo. Por este orificio pasa también, como lo demuestra la figura 557, el primer nervio cervical, por debajo de la arteria.

3.º Sinoviales. — Cada una de las condilartrosis occipitoatloideas posee una sinovial. Esta sinovial es muy laxa, sobre todo por la parte interna, en donde se la ve prolongarse más o menos lejos sobre los ligamentos odontoideos y sobre el ligamento transverso.

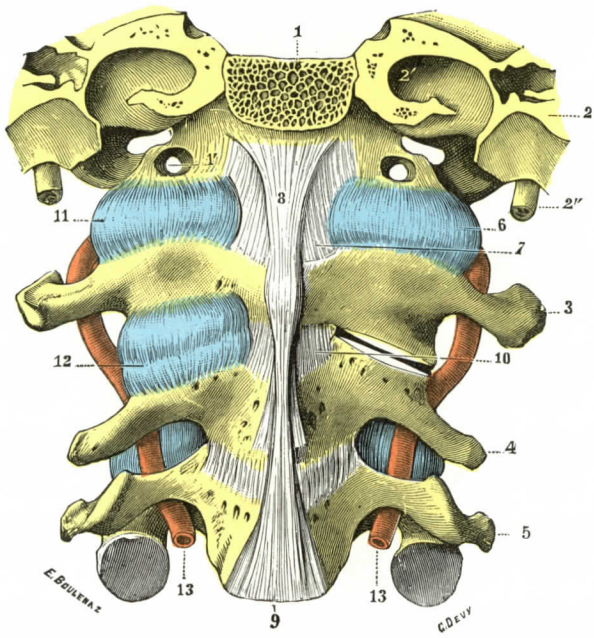

FIG. 556

Articulaciones occipitoatloidea y atloidoaxoidea vistas por delante.

1, apófisis basilar del occipital, con 1', el agujero condíleo anterior. — 2, peñasco, con : 2', el conducto carotídeo ; 2'', apófisis estiloides. — 3, atlas. — 4, axis. — 5, tercera cervical. — 6, ligamento capsular occipitoatloideo. — 7, ligamento occipitoatloideo anterior. — 8, cinta media, que representa el origen del ligamento vertebral común anterior, 9. — 10, ligamento atloidoaxoideo anterior. — 11, sinovial occipitoatloidea, inyectada con sebo. — 12, sinovial atloidoaxoidea, igualmente inyectada con sebo. — 13, arteria vertebral.

4.º Relaciones. — El aparato ligamentoso que une el occipital a la primera vértebra cervical ofrece importantes relaciones.

α) La *cápsula occipitoatloidea* está en relación: por fuera, con el músculo recto lateral de la cabeza; por dentro, con los diferentes ligamentos que del occipital descienden hacia la apófisis odontoides, el ligamento transverso y el axis.

β) El *ligamento occipitoatloideo anterior* está en relación: por delante, con los músculos recto mayor y recto menor anteriores de la cabeza, los cuales lo cubren y lo separan de la faringe; por detrás, con el ligamento suspensorio de la odontoides y la parte más elevada de la sinovial atloidoodontoidea, de la cual está separado por una capa de tejido celuloadiposo.

γ) El *ligamento occipitoatloideo posterior* está cubierto, por detrás, por los músculos oblicuo menor, recto mayor y recto menor posterior de la cabeza; más allá de estos músculos y presentando con el ligamento relaciones menos directas, se en-

cuentran los dos complexos, el esplenio y el trapecio. Por delante está en relación con el bulbo, del cual se halla separado por la duramadre y por una delgada capa de tejido celular.

5.º **Vasos y nervios.** — Las *arterias* de la articulación occipitoatloidea proceden de la vertebral y de la rama meníngea de la faríngea inferior. Los *nervios* proceden del suboccipital.

Movimientos. — La cabeza puede ejecutar sobre el atlas tres clases de movimientos: se dobla, se extiende y se inclina lateralmente.

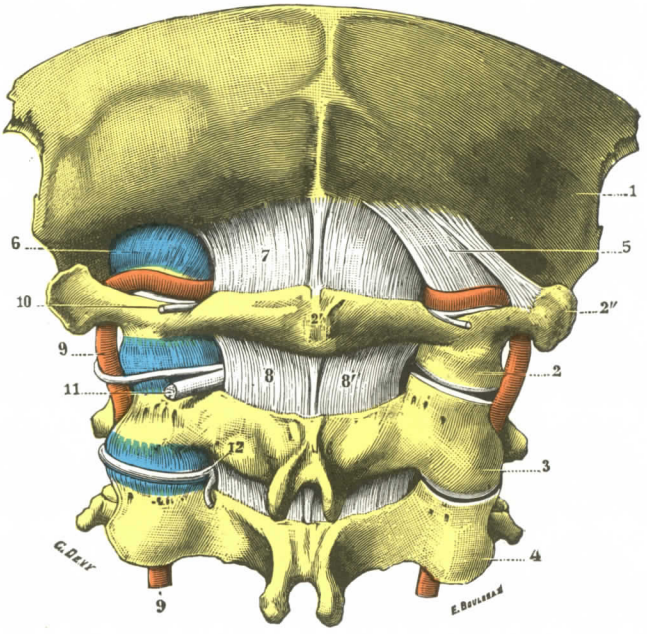

FIG. 557

Articulaciones occipitoatloidea y atloidoaxoidea vistas por detrás.

1, occipital. — 2, atlas, con 2', su tubérculo posterior; 2'', sus apófisis transversas. — 3, axis. — 4, tercera cervical. — 5, manojos de refuerzo de la cápsula fibrosa de la articulación occipitoatloidea (estos manojos han sido extirpados en el lado izquierdo). — 6, cápsula occipitoatloidea (la sinovial ha sido inyectada con sebo). — 7, ligamento occipitoatloideo posterior. — 8, ligamento atloidoaxoideo posterior, con 8', su manojo medio. — 9, arteria vertebral. — 10, primer nervio cervical, con sus dos ramas anterior y posterior. — 11, nervio suboccipital mayor de ARNOLD. — 12, tercer nervio cervical.

α) Los *movimientos de flexión y extensión* se efectúan alrededor de un eje transversal que pasa por la parte más elevada de las cavidades glenoideas del atlas. — En el *movimiento de flexión,* la cabeza se inclina hacia delante, al paso que los cóndilos occipitales se deslizan de delante atrás sobre las carillas atloideas. — En la *extensión,* la cabeza se inclina hacia atrás y los cóndilos se deslizan también sobre el atlas, pero en sentido inverso, o sea de atrás a delante.

β) Los *movimientos de inclinación lateral* son muy limitados. La inclinación de la cabeza a la derecha o a la izquierda resulta principalmente de un movimiento en el mismo sentido que comprende toda la altura de la columna cervical.

Músculos motores. — Los dividiremos en flexores, extensores y flexores laterales:

1.º *Flexores:* el recto anterior mayor, el recto anterior menor y el recto lateral de la cabeza; accesoriamente, los músculos supra e infrahioideos.

2.º *Extensores:* el trapecio, el esplenio, el complexo mayor, el recto posterior mayor, el recto posterior menor de la cabeza y el oblicuo menor de la cabeza.

3.º *Flexores laterales:* el trapecio, el esplenio, el complexo menor, el esternocleidomastoideo, el recto lateral y el oblicuo menor de la cabeza.

2. Articulación occipitoaxoidea

No estando el occipital en contacto con el axis por ningún punto, no pueden existir en su modo de unión superficies articulares y, por consiguiente, no hay una

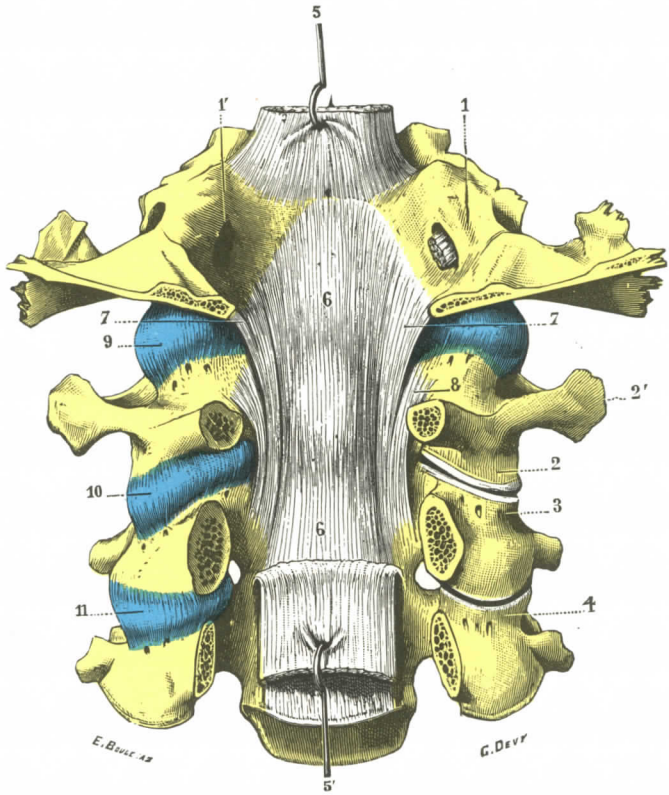

FIG. 558

Articulaciones del occipital con las dos primeras vértebras cervicales vistas por detrás.

(Han sido resecados los arcos posteriores de las vértebras y luego quitados el bulbo y sus cubiertas, para dejar ver la pared anterior del conducto raquídeo.)

1, occipital, con 1', el agujero condíleo anterior. — 2, atlas, con 2', su apófisis transversa. — 3, axis. — 4, tercera cervical. — 5, ligamento vertebral común posterior resecado y levantado con una erina. — 5', el mismo, descendido con otra erina. — 6, ligamento occipitoaxoideo medio. — 7, ligamentos occipitoaxoideos laterales, con 8, ligamento lateral inferior de ARNOLD. — 9, articulación occipitoatloidea, inyectada con sebo. — 10 y 11, las dos articulaciones siguientes, igualmente inyectadas con sebo.

verdadera articulación. Sin embargo, estos dos huesos están unidos por abundantes y resistentes ligamentos que tienen por objeto, no sólo unirlos entre sí, sino, además, mantener la odontoides del axis dentro del anillo osteofibroso que la circunda. Como ya hemos hecho notar, estos ligamentos vienen de este modo a ser verdaderos medios de unión de la articulación atloidoodontoidea. Se dividen en dos grupos: unos van a parar al cuerpo del axis, y constituyen los *ligamentos occipitoaxoideos propiamen-*

te dichos, y los otros se insertan en la apófisis odontoides, los *ligamentos occipitoodontoideos.*

1.º Ligamentos occipitoaxoideos propiamente dichos. — Los ligamentos occipitoaxoideos propiamente dichos son tres: el *ligamento medio* y los *ligamentos laterales:*

a) *Ligamento occipitoaxoideo medio.* — El ligamento occipitoaxoideo medio es una tirilla fibrosa (fig. 558, 6), de 10 a 12 milímetros de anchura, que se extiende, como

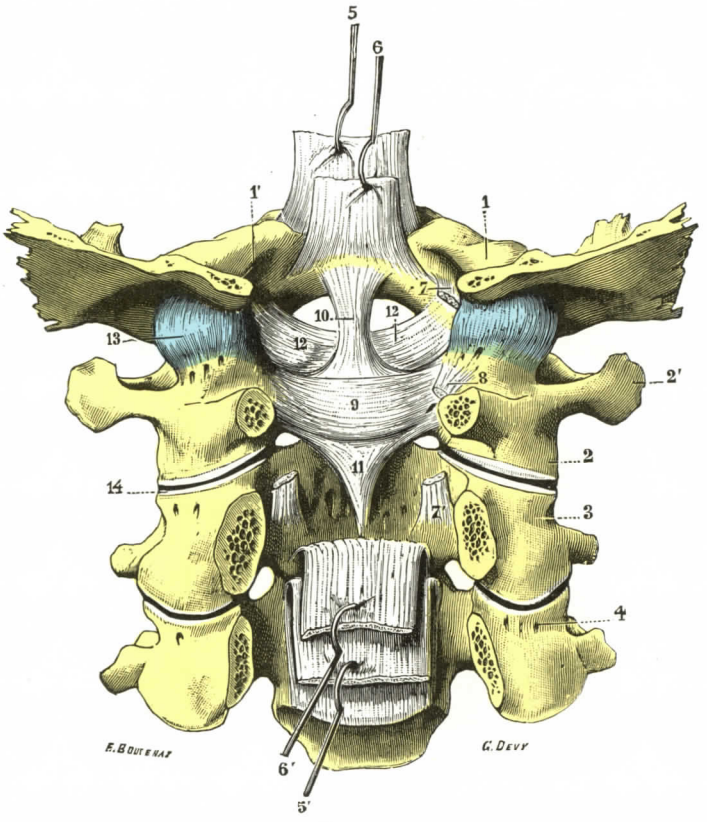

FIG. 559

Ligamento cruciforme visto por detrás (la misma preparación que en la figura 558).

1, occipital, con 1', el agujero condíleo anterior. — 2, atlas, con 2', su apófisis transversa. — 3, axis. — 4, tercera cervical. — 5, 5', ligamento vertebral común posterior, cogido con erinas por arriba y por abajo. — 6, 6', ligamento occipitoaxoideo medio, igualmente cogido con erinas. — 7, 7', ligamentos occipitoaxoideos laterales, resecados en su parte media. — 8, ligamento lateral inferior de ARNOLD. — 9, ligamento transverso *(brazo lateral de la cruz).* — 10, ligamento transversooccipital *(brazo lateral de la cruz).* — 11, ligamento transversoaxoideo *(brazo inferior de la cruz).* — 12, ligamentos occipitoodontoideos laterales. — 13, articulación occipitoatloidea, inyectada con sebo. — 14, articulación atloidoaxoidea abierta.

su nombre indica, del occipital al axis. Por arriba nace en el canal basilar, a uno o dos milímetros por delante del agujero occipital. Desde este punto desciende dentro del conducto raquídeo, pasa por detrás de la apófisis odontoides y del ligamento transverso y viene a fijarse en la cara posterior del cuerpo del axis. En su origen y en la primera parte de su trayecto, este ligamento se confunde: 1.º, por delante, con el ligamento transversooccipital ya descrito, que termina en el borde superior del ligamento transverso; 2.º, por detrás, con la porción más elevada del ligamento vertebral común posterior, el cual desciende hasta el interior del conducto sacro.

b) *Ligamentos occipitoaxoideos laterales.* — En número de dos, derecho e izquierdo, los ligamentos occipitoaxoideos laterales (fig. 558, 7) están representados a cada lado por un manojo fibroso, de dirección oblicua, que se inserta por una parte en las regiones laterales del agujero occipital, entre el cóndilo y el agujero condíleo anterior, y por otra en la cara posterior del cuerpo del axis, inmediatamente por fuera de la inserción del ligamento occipitoaxoideo medio. Este manojo, ordinariamente muy fuerte y muy resistente, por término medio de 5 milímetros de anchura, no sube en su totalidad del axis al occipital. Sus fibras más externas, como lo demuestra la figura 559, 8, se detienen en las masas laterales del atlas, viniendo a constituir así un manojo de refuerzo para la parte interna de la cápsula atloidoaxoidea: es el *ligamento lateral inferior* de ARNOLD.

2.º Ligamentos occipitoodontoideos. — También en número de tres, los ligamentos que unen el occipital a la apófisis odontoides se distinguen así mismo, según su situación, en *ligamento medio* y *ligamentos laterales.*

a) *Ligamento occipitoodontoideo medio.* — El ligamento occipitoodontoideo medio (véanse figuras 553, 5, y 560, 13), impar y medio, se extiende de la parte anterior del agujero occipital al vértice de la apófisis odontoides. Por razón de sus relaciones con esta apófisis se le ha dado a veces impropiamente el nombre de *ligamento suspensorio de la odontoides.* Está exactamente colocado entre el ligamento occipitoatloideo anterior, que se halla por delante, y el ligamento transversooccipital u occipitotransversal, que está por detrás. Siempre muy corto, el ligamento suspensorio de la odontoides presenta en su constitución anatómica muchas variedades: unas veces es un cordón muy grueso y muy resistente, de 3 ó 4 milímetros de diámetro; otras veces, por el contrario, es un simple tracto conjuntivo, que une la apófisis odontoides a la apófisis basilar; entre estas dos disposiciones extremas se encuentran todas las intermedias. Morfológicamente, la formación en cuestión no es más que un *seudoligamento* y representa el disco intervertebral que une la última vértebra cefálica a la primera vértebra cervical o *atlas,* cuyo cuerpo es, como hemos dicho ya muchas veces, la apófisis odontoides.

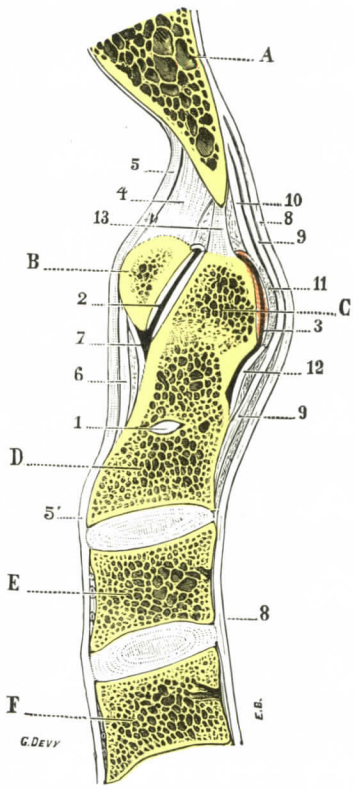

FIG. 560

Corte sagital de las articulaciones occipitoatloidea, occipitoaxoidea y occipitoodontoidea.

A, apófisis basilar. — B, arco anterior del atlas. — C, apófisis odontoides. — D, cuerpo del axis. — E, F, tercera y cuarta vértebras cervicales.

1, vestigio del disco cartilaginoso que une el cuerpo del axis con la odontoides. — 2, articulación atloidoodontoidea. — 3, articulación de la odontoides con el ligamento transverso. — 4, ligamento occipoatloideo anterior. — 5, cinta media que constituye el origen del ligamento vertebral común anterior, 5'. — 6, ligamento atloidoaxoideo anterior. — 7, cápsula atloidoodontoidea. — 8, ligamento vertebral común posterior. — 9, ligamento occipitoaxoideo medio. — 10, ligamento transversooccipital. — 11, ligamento transverso — 12, ligamento transversoaxoideo. — 13, ligamento occipitoodontoideo medio o suspensorio de la odontoides.

El ligamento suspensorio de la odontoides presenta, a veces, en su espesor o en sus inmediaciones, nódulos óseos que representan producciones sin valor morfológico, desarrolladas accidentalmente en el tejido fibroso conjuntivo que constituye el citado ligamento. Sin embargo, tal vez se les podría considerar, pero únicamente en ciertos casos, como procedentes del punto de osificación especial que forma el vértice de la odontoides, el cual, en vez de soldarse a esta última, habría quedado libre (*ossiculum terminale* de BERGMANN).

b) *Ligamentos occipitoodontoideos laterales.* — Los ligamentos occipitoodontoideos laterales (fig. 553, 4), llamados también *ligamentos alares de la odontoides,* son dos, derecho e izquierdo. Como su nombre indica, están situados a los lados de la apófisis odontoides. A la vez muy cortos y extremadamente resistentes, estos ligamentos toman origen por fuera en la cara interna de los cóndilos occipitales. Desde este punto se dirigen hacia dentro y abajo, siguiendo un trayecto casi horizontal, y vienen a terminar en su mayor parte a los lados de la mitad superior de la apófisis odontoides. Los manojos más elevados, oblicuándose un poco hacia atrás, llegan a la cara posterior de esta apófisis y se continúan en la línea media con los manojos homólogos del lado opuesto. Resulta de ello la formación de un pequeño cordón ansiforme de concavidad superior (fig. 553, 4'), que se extiende de un lado al otro del occipital, pasando por detrás de la apófisis odontoides. Este *manojo occipitooccipital (ligamento transverso del occipital* de LAUTH) presenta, además, con la odontoides, relaciones que varían según los sujetos: unas veces está adherido a ella íntimamente por una verdadera inserción, otras únicamente está unido a la misma por tejido conjuntivo y por último, en ciertos casos, es enteramente independiente, pasando por detrás de su vértice y manteniendo con ella simples relaciones de vecindad.

CAPITULO III

ARTICULACIONES DE LA CABEZA

La cabeza, como hemos visto en OSTEOLOGÍA, se compone de dos partes: 1.º, una caja ósea, el *cráneo;* 2.º, un conglomerado óseo, situado en la parte anterior e inferior del cráneo, la *cara.* Sabemos también que el cráneo consta de ocho huesos, sin contar los vormianos, y que la cara tiene catorce huesos. Las articulaciones que unen entre sí estas diferentes piezas óseas son casi todas inmóviles o sinartrosis. Tan

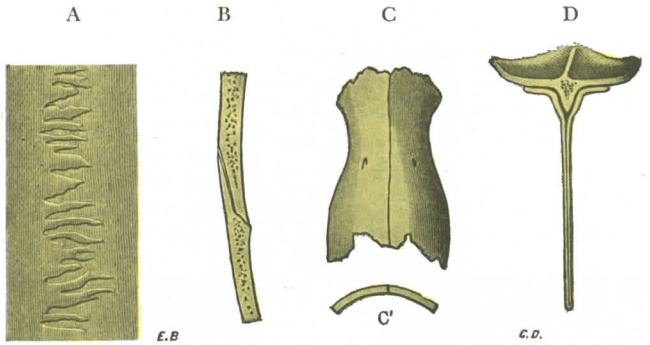

FIG. 561

Tipos diversos de sinartrosis.

A, sutura dentada. — B, sutura escamosa. — C, sutura armónica (articulación de los huesos propios de la nariz). — C', corte transversal de la precedente. — D, esquindilesis (articulación de la base del vómer con la cresta del esfenoides).

sólo una, la articulación de la mandíbula inferior con el cráneo, pertenece a la clase de las articulaciones movibles. Dividiremos estas articulaciones en tres grupos, a saber:

1.º *Articulaciones de los huesos del cráneo entre sí;*

2.º *Articulaciones de los huesos de la mandíbula superior entre sí y con el cráneo;*

3.º *Articulación de la mandíbula inferior con el cráneo o articulación temporomaxilar.*

1. Articulaciones de los huesos del cráneo entre sí

Las diferentes piezas óseas que constituyen la caja craneal se unen entre sí por sinartrosis o sutura. Estas suturas, cualesquiera que sean su forma, extensión y grado de complejidad, pueden reducirse siempre, como ya hemos visto antes, a una de las cuatro variedades siguientes: *sutura dentada, sutura escamosa, sutura armónica* y *esquindilesis.* No insistiremos sobre el modo de constitución de estas diversas suturas, porque lo hemos indicado ya anteriormente (pág. 497).

Nos limitaremos a recordar que las superficies articulares correspondientes están separadas la una de la otra por una capa de partes blandas, formada de tejido fibroso o de cartílago, según que los huesos se hayan desarrollado en medio del tejido conjuntivo o en medio del cartílago (placa basilar). Recordaremos también que esta capa es progresivamente invadida por la osificación y que acaba por desaparecer en el viejo por efecto de la soldadura de los dos huesos inmediatos *(obliteración de las suturas, sinostosis)* (véase lo dicho al tratar de la osificación).

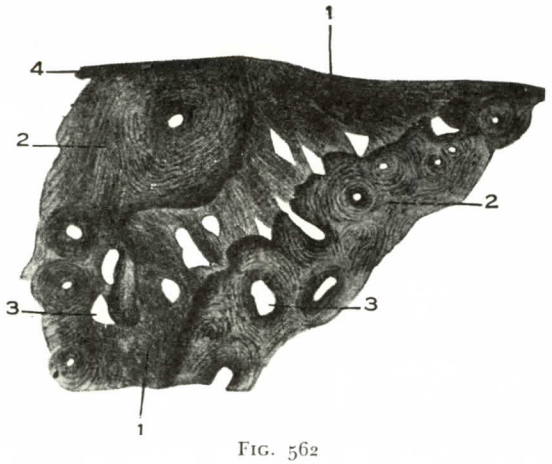

FIG. 562

Corte normal de una sutura craneal (TOURNEUX).

1, tejido fibroso sutural. — 2, tejido óseo. — 3, aréolas vaciadas artificialmente de su contenido medular. — Se ve que las superficies óseas están unidas por fascículos conjuntivos transversales o ligeramente oblicuos; por otra parte se ve también que las aréolas medulares se continúan directamente en el interior del cono fibroso sutural.

Según los individuos y probablemente también según las razas, la marcha de la osificación en las suturas ofrece considerables variaciones, y por esto, en los estudios descriptivos del cráneo, se hace necesario indicar, al lado de los datos craniométricos, el estado de las diferentes suturas, como también consignar si son simples o complejas, o si se hallan todavía libres o están ya invadidas por la osificación; y en este último caso, cuál es la marcha del proceso osificante, el período a que ha llegado éste, etc. Sobre este particular creemos conveniente reproducir aquí los dos cuadros de BROCA (figs. 563 y 564), que indican, uno de ellos el *grado de complejidad de las suturas,* y el otro su *grado de soldadura.*

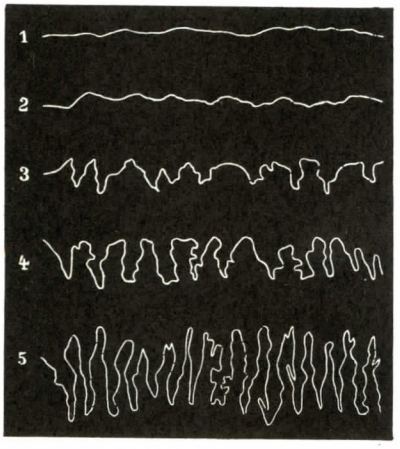

FIG. 563

Cuadro esquemático que indica el grado de complejidad de las suturas (según BROCA).

1, sutura muy simple. — 2, sutura simple. — 3, sutura ordinaria. — 4, sutura complicada. — 5, sutura muy complicada.

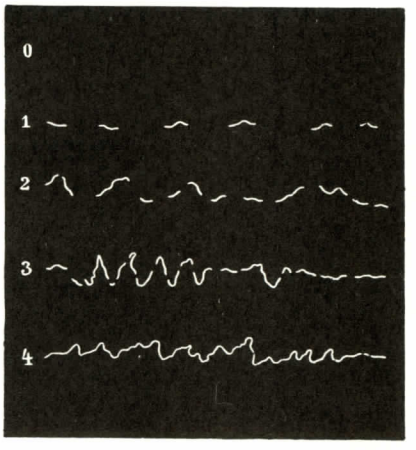

FIG. 564

Cuadro esquemático que indica su grado de soldadura (según BROCA).

0, soldadura completa, sutura borrada. — 1, más de la mitad soldada. — 2, mitad soldada. — 3, menos de la mitad soldada. — 4, ninguna soldadura, sutura libre.

La disposición anatómica, siempre muy difícil de describir cuando no se dispone más que de adjetivos, está aquí representada por una cifra, resultando así un procedimiento descriptivo cómodo y fácil cuya exactitud, en la inmensa mayoría de los casos, es de sobras suficiente.

Basta echar un ojeada sobre estos dos cuadros para ver: 1.º, que la cifra aumenta con el grado de complejidad de las suturas (cuadro I, fig. 563); 2.º, que la cifra desciende, por el contrario, a medida que aumenta el grado de osificación, o lo que es lo mismo, a medida que desaparece la sutura. Así que, decir que una sutura corresponde al número 5 del primer cuadro de BROCA y al número 4 del segundo, quiere decir que la sutura en cuestión es *muy complicada* y al mismo tiempo *enteramente libre*. Asimismo, una sutura que corresponde al número 1 del segundo cuadro es una sutura *más de la mitad soldada,* y una sutura que corresponde al número 0 es una sutura que está *completamente borrada,* etc.

2. Articulaciones de los huesos de la mandíbula superior entre sí y con el cráneo

Los huesos de la mandíbula superior, lo mismo que los del cráneo, se articulan entre sí formando suturas. La sutura armónica es aquí la variedad predominante. Sin embargo, es de notar que las caras articulares, en vez de ser planas y lisas, las más de las veces están sembradas de rugosidades y hasta de pequeños dientes, que engranan entre sí con la mayor firmeza. La articulación de las dos apófisis palatinas y la del pómulo con el maxilar superior son ejemplos muy claros de este engranaje.

El maxilar superior, considerado en su totalidad, se une a la parte anterior de la base del cráneo (*zona facial,* pág. 257), formando una nueva serie de sinartrosis.

Estas sinartrosis craneofaciales pertenecen a los tres tipos siguientes: *sutura dentada, sutura armónica* y *esquindilesis* (véase pág. 491). Encontramos la *sutura dentada* en la articulación de los huesos propios de la nariz con el frontal, en la articulación del pómulo, sea con la apófisis cigomática, sea con la apófisis orbitaria externa del frontal. Encontramos la *sutura armónica* en la articulación del palatino con la apófisis pterigoides y en la del etmoides con el frontal. Por último, la *esquindilesis* la encontramos en la articulación del borde superior del vómer con el cuerpo del esfenoides (fig. 561, D).

3. Articulación de la mandíbula inferior con el cráneo o articulación temporomaxilar

La mandíbula inferior, formada por un solo hueso, el maxilar inferior, se articula hacia arriba, por la parte superior y posterior de sus dos ramas, con la zona media de la base del cráneo: la articulación temporomaxilar (alemán, *Kiefergelenk;* inglés, *Temporo-maxillary articulation*). Esta articulación, en la que tienen efecto todos los movimientos propios de la masticación, sufre, como veremos más adelante, considerables modificaciones según el modo de locomoción de la mandíbula o, dicho de otro modo, según el régimen alimenticio propio de cada animal. En el hombre, la configuración de sus caras articulares la coloca en el género de las articulaciones bicondíleas.

1.º Superficies articulares. — De las dos superficies articulares de la articulación temporomaxilar, una, la *inferior,* pertenece al maxilar inferior y es la *superficie maxilar,* la otra, la *superior,* pertenece al temporal y es la *superficie temporal.*

a) *Superficie maxilar.* — Por parte del maxilar tenemos los dos cóndilos del hueso en cuestión (v. OSTEOLOGÍA). Son dos eminencias elipsoides, que miden por término medio de 20 a 22 milímetros de longitud por 7 u 8 milímetros de anchura. En el hombre, estas dos eminencias se dirigen oblicuamente de fuera a dentro y de delante atrás, de tal modo que sus ejes mayores, prolongados hacia dentro, se encontrarían un poco por delante de la parte central del agujero occipital; sus ejes menores, prolongados hacia delante, se encontrarían también un poco por delante de la sínfisis mentoniana.

Los cóndilos del maxilar ocupan, como hemos dicho más arriba, la porción posterior y superior de las ramas ascendentes, y respecto de ello haremos notar que la altura de estas ramas, muy variable según las especies, es tanto más considerable cuanto más alejada de la base del cráneo está la bóveda palatina. Dicho de otro modo, existe una correlación constante entre la altura de la rama del maxilar y la altura de la masa ósea facial: así es que esta rama, apenas esbozada en los roedores, se acentúa cada vez más en los carnívoros, para adquirir en el hombre y en los antropoides su mayor grado de desarrollo.

Considerado en sus relaciones con la rama del maxilar, el cóndilo está sostenido por una porción larga llamada *cuello.* El cuello, redondo y obtuso en su parte posterior, presenta en la anterior, en sus tres cuartos internos, una depresión siempre muy marcada, en la cual viene a insertarse el músculo pterigoideo externo. El cóndilo, con su cuello, está sumamente inclinado hacia dentro; pero es inexacto decir, con algunos autores, que está situado enteramente por dentro del plano sagital que pasa por la rama del maxilar. En efecto, si trazamos una vertical a lo largo de la cara externa de esta rama y entonces miramos el cóndilo por su cara posterior, vemos que una parte de este cóndilo, aproximadamente su cuarta o quinta parte externa, queda constantemente por fuera de la precitada vertical.

Cada uno de los cóndilos, considerado aisladamente, presenta dos caras: cara anterior o *vertiente anterior,* que mira hacia arriba y adelante, casi directamente arriba; cara posterior o *vertiente posterior,* que mira hacia atrás. Estas dos vertientes se unen en el punto culminante del cóndilo, formando en este punto una carilla obtusa de dirección transversal. De ello resulta que el cóndilo, en su conjunto, representa una especie de albardilla, convexa a la vez en sentido anteroposterior y en sentido transversal.

En estado fresco, las dos vertientes del cóndilo están cubiertas por una delgada capa de partes blandas, que regulariza la superficie articular, sin modificar su configuración general. Es de notar que esta capa no osificada está constituida, no por *cartílago hialino,* sino por un simple *tejido fibroso.* Esto depende del hecho embriológico de que el cóndilo del maxilar se desarrolla directamente, como los huesos de revestimiento del cráneo, en el seno del tejido conjuntivo, sin cartílago preexistente. De ello resulta que, cuando llega a su completo desarrollo, su parte más superficial y no osificada, o sea esta delgada capa que cubre su superficie articular, es siempre una formación conjuntiva y nunca cartilaginosa.

b) *Superficie temporal.* — Para la articulación temporomaxilar, el temporal presenta una eminencia transversal, el *cóndilo del temporal,* y por detrás del cóndilo una *cavidad glenoidea.*

α) El *cóndilo del temporal* (fig. 365, 1) lo constituye la raíz transversal de la apófisis cigomática, eminencia transversal, en extremo convexa de delante atrás y ligamente cóncava de fuera a dentro. Partiendo del tubérculo cigomático, se dirige oblicuamente hacia dentro y un poco atrás. Mira hacia abajo y un poco afuera, lo cual quiere decir que su extremidad externa es sensiblemente más alta que su extremidad interna.

β) La *cavidad glenoidea* (fig. 565, 2) es una depresión profunda, de forma elipsoidea, cuyo eje mayor lleva exactamente la misma dirección que el cóndilo del ma-

xilar. Está limitada: 1.º, por delante, *por el tubérculo* cigomático y por la raíz transversa del arco cigomático o cóndilo del temporal; 2.º, por detrás, por la apófisis vaginal y la cresta petrosa; 3.º, por dentro, por la espina del esfenoides; 4.º, por fuera, por la raíz longitudinal de la apófisis cigomática, la rama de bifurcación inferior de esta raíz y la pared anterior del conducto auditivo externo. Una cisura, detalladamente estudiada en OSTEOLOGÍA (véase *Temporal*), la *cisura de Glaser*, divide la cavidad glenoidea en dos partes muy desiguales: la parte anterior, más pequeña, está labrada en la base de la concha y constituye la cavidad glenoidea propiamente dicha; la parte posterior, más grande, está formada, en gran parte, por la pared anterior del conducto auditivo y embriológicamente pertenece al hueso timpánico.

De estas dos partes, la primera, más regularmente excavada y más lisa, forma parte de la articulación; la parte posterior, que está situada detrás de la cisura de Glaser, es extraarticular y únicamente está en relación con el tejido celuloadiposo.

Unidos entre sí, el cóndilo del temporal y la porción articular de la cavidad glenoidea forman en su conjunto una superficie de forma cuadrilátera, convexa en su parte anterior y cóncava en su parte posterior, cuyas dimensiones son, por término medio, de 22 milímetros en sentido transversal y 20 milímetros en sentido anteroposterior.

2.º **Menisco interarticular.** — De la anterior descripción resulta que la articulación temporomaxilar, por lo que respecta al esqueleto, está esencialmente formada por dos superficies que, hecha abstracción de la cavidad glenoidea, son una y otra convexas y, por consiguiente, no se corresponden. Para restablecer la armonía, existe entre ellas un disco fibroso, que se amolda exactamente, por abajo, sobre la parte correspondiente del cóndilo y, por arriba, sobre la cara articular del temporal. Este disco o *menisco interarticular* (fig. 565, B

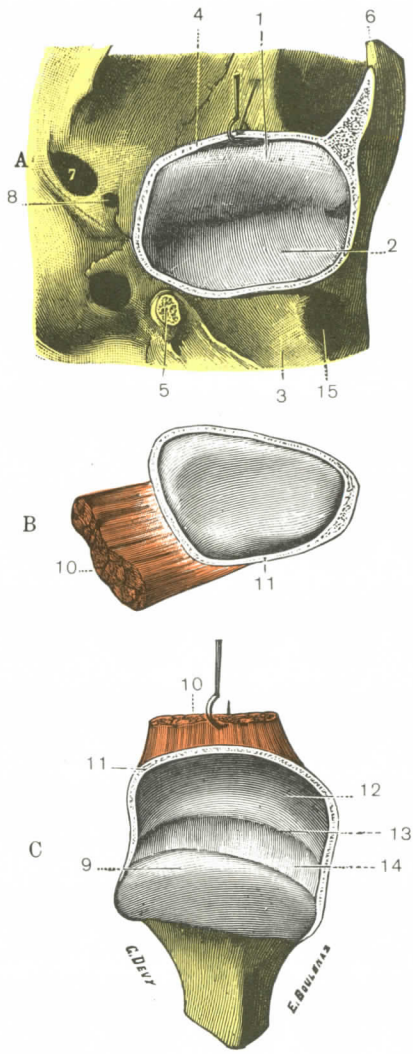

FIG. 565

Superficies articulares de la articulación temporomaxilar: A, superficie temporal del lado izquierdo vista por abajo; B, menisco «in situ» visto por su cara superior; C, cóndilo del maxilar visto por arriba, con el menisco levantado y reclinado hacia atrás para poner de manifiesto su cara inferior.

1, cóndilo del temporal. — 2, cavidad glenoidea. — 3, porción no articular de esta cavidad situada detrás de la cisura de Glaser. — 4, cápsula articular seccionada. — 5, apófisis estiloides resecada. — 6, arco cigomático. — 7, agujero oval. — 8, agujero esfenoespinoso. — 9, cresta obtusa que separa las dos vertientes anterior y posterior del cóndilo del maxilar inferior. — 10, músculo pterigoideo externo. — 11, borde anterior del menisco. — 12, cara inferior del menisco. — 13, borde posterior del menisco. — 14, ligamento posterior de la articulación. — 15, conducto auditivo externo.

y C), tiene una forma elíptica, cuyo eje mayor, como el del cóndilo, lleva una dirección oblicua de fuera a dentro y de delante atrás. Visto *in situ,* no se desarrolla siguiendo un plano horizontal, sino que se inclina fuertemente hacia abajo y adelante, como ha quedado establecido desde antiguo por las investigaciones de GOSSELIN. Por lo demás, podemos considerar en él dos caras, dos bordes y dos extremidades:

α) De las *dos caras,* una es anterosuperior y la otra posteroinferior. La cara *anterosuperior* es a la vez cóncava y convexa: cóncava por delante, en donde se aplica contra el cóndilo del temporal, y convexa por detrás, en donde se corresponde con la cavidad glenoidea. Esta porción convexa es mucho menos extensa que la cóncava, y en algunos sujetos apenas se nota. La cara *posteroinferior* cubre el cóndilo del maxilar, y por consiguiente resulta cóncava en toda su extensión. Respecto de las relaciones exactas del cóndilo del maxilar con el menisco, haremos notar que en estado de reposo de la articulación, o sea, cuando el arco dental inferior está aplicado contra el arco dental superior, el menisco en cuestión cubre únicamente (fig. 568, 4) la vertiente anterior del cóndilo y la cresta transversal que lo corona. En cuanto a la vertiente posterior, queda libre de todo contacto con el disco fibroso y se encuentra en relación inmediata con la parte posterior de la cápsula articular.

β) De los *dos bordes* del menisco, el *posterior* es mucho más grueso que el *anterior:* mide 3 ó 4 milímetros de altura, mientras que el anterior no pasa de 1 ó 3 milímetros. Como se ve en el corte sagital representado por la figura 568, el borde posterior continúa por arriba la dirección de la vertiente posterior del cóndilo del maxilar; el anterior avanza hasta el límite anterior del *cóndilo* del temporal.

γ) Las *dos extremidades* del menisco temporomaxilar se distinguen en externa e interna. Al revés de lo que dicen algunas autores, siempre la primera nos ha parecido mucho más gruesa que la segunda. Una y otra se doblan ligeramente hacia abajo y se fijan, por medio de delgados fascículos fibrosos, en las extremidades correspondientes del cóndilo del maxilar. De esto resulta que, en los diferentes movimientos de la articulación temporomaxilar, el menisco fibroso acompaña siempre el maxilar en sus excursiones.

En suma, el menisco temporomaxilar es un disco fibroso, de forma elíptica, con el eje mayor transversal, cóncavo a la vez por su cara superior y por su cara inferior, y por consiguiente mucho más delgado en el centro que en la periferia, hasta el extremo de que a veces tiene en su centro un agujero, aunque la existencia de éste sea extremadamente rara.

Observemos, como RETTERER ha señalado justamente, que el menisco interarticular que transforma y suaviza los choques es fibrocartilaginoso, que la cavidad glenoidea temporal está cubierta de una capa fibrosa, mientras que el cóndilo y la apófisis transversa, que frotan recíprocamente en los movimientos de masticación, están tapizados de cartílago hialino revestido de una capa fibrosa. En su origen, las superficies articulares están tapizadas de tejido conjuntivo, pero en las porciones que se hallan sometidas a una acción mecánica potente, éste se transforma en tejido cartilaginoso; de ahí las diferencias que acabamos de señalar.

3.° Medios de unión. — Los medios de unión de las superficies articulares, en la articulación de la mandíbula inferior con el cráneo, consisten en un *ligamento capsular,* el cual está reforzado a cada lado por dos *ligamentos laterales,* externo e interno.

A. LIGAMENTO CAPSULAR. — El ligamento capsular reviste aquí, como de ordinario, la forma de un verdadero manguito dispuesto alrededor de la articulación.

En consecuencia, distinguimos en él una cara exterior, una cara interior y dos circunferencias, superior e inferior. Por su *circunferencia superior,* este ligamento se inserta en los puntos siguientes (fig. 565, A): 1.°, por delante, en el borde anterior

de la raíz transversa de la apófisis cigomática; 2.°, por detrás, en el fondo de la cavidad glenoidea, un poco por delante de la cisura de Glaser; 3.°, por fuera, en el tubérculo cigomático y en la parte de la raíz longitudinal que le sigue: 4.°, por dentro, finalmente, en la base de la espina del esfenoides. Su *circunferencia inferior,* mucho menos extensa, se fija en el contorno del cuello del cóndilo; respecto de este particular haremos notar que en la vertiente anterior del mismo esta inserción se efectúa inmediatamente por delante de la cara articular, al paso que en la vertiente posterior las fibras ligamentosas descienden por el cuello hasta 4 ó 5 milímetros más

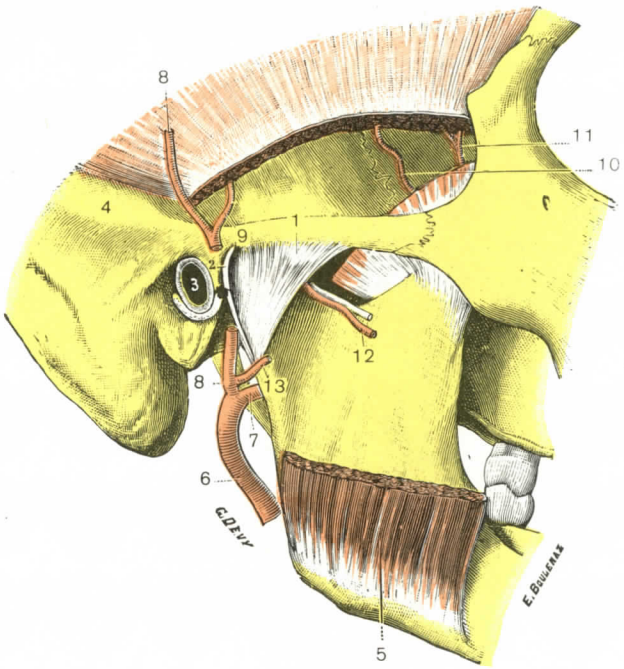

FIG. 566

Articulación temporomaxilar vista por su cara externa.

1, ligamento lateral externo. — 2, ligamento posterior. — 3, conducto auditivo externo. — 4, músculo temporal. — 5, músculo masetero. — 6, carótida externa. — 7, arteria maxilar interna. — 8, 8, arteria temporal superficial. — 9, arteria temporal profunda posterior. — 10, arteria temporal profunda media. — 11, arteria temporal profunda anterior. — 12, arteria y nervio maseterinos. — 13, arteria transversal de la cara.

abajo de la articulación. La *superficie exterior* de la cápsula está en relación con los diferentes órganos que rodean la articulación; ya los enumeraremos al hablar de las relaciones (véase pág. 532). La *superficie interior* mira a la cavidad articular y la circunscribe. En los puntos en que entra en contacto con el perímetro del menisco, la cápsula se adhiere íntimamente, de modo que, por efecto de esta adherencia, la cavidad articular resulta dividida en dos compartimientos: uno superior, *suprameniscal,* situado entre el cráneo y el menisco, y el otro inferior, *submeniscal,* comprendido entre el menisco y el cóndilo.

La cápsula articular temporomaxilar es delgada en la mayor parte de su extensión, principalmente en su parte anterior, en donde presta inserción a cierto número de fascículos del músculo pterigoideo externo. Está esencialmente constituida por fascículos fibrosos de dirección vertical: unos *(fascículos largos)* descienden directamente de la base del cráneo al cuello del maxilar, al paso que los otros *(fascículos cortos)* van de la base del cráneo al menisco o de éste al cóndilo.

En la parte posterior de la articulación, a estos fascículos fibrosos vienen a añadirse cierto número de fascículos elásticos que nacen, por arriba, en la cisura de Glaser o un poco por delante de ella, y van a insertarse por abajo, bien en la parte posterior del menisco, bien en la parte posterior del cuello. Según SAPPEY, estos manojos elásticos retroarticulares contribuirían a limitar el recorrido del menisco y del cóndilo en los movimientos de descenso del maxilar y a dirigirlos atrás cuando el maxilar se halla en actitud de reposo.

B. LIGAMENTO LATERAL EXTERNO. — El ligamento lateral externo (fig. 566, 1), que refuerza por fuera la cápsula articular, constituye el principal medio de unión

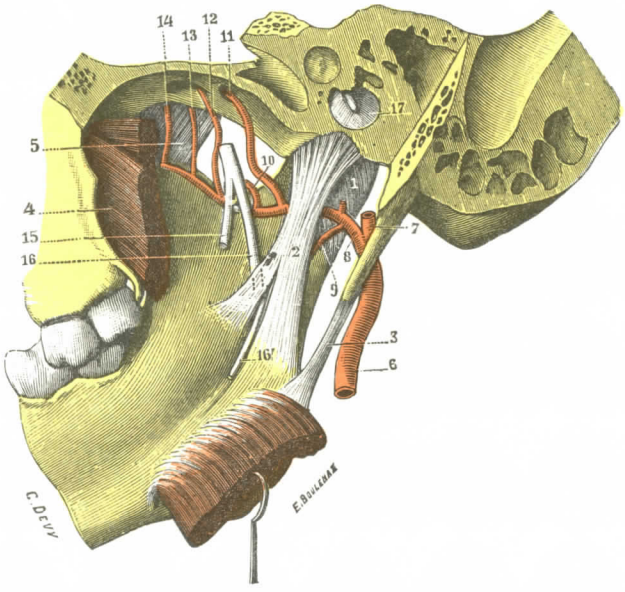

FIG. 567

Articulación temporomaxilar vista por la parte interna.

1, ligamento lateral interno. — 2, ligamento esfenomaxilar. — 3, ligamento estilomaxilar. — 4, músculo pterigoideo interno. — 5, músculo temporal. — 6, carótida externa. — 7, temporal superficial. — 8, maxilar interna, con 9, dentaria inferior; 10, maseterina; 11, meníngea media; 12, meníngea menor; 13, temporal profunda media; 14, temporal profunda anterior. — 15, nervio lingual. — 16, nervio dentario inferior, con 16', nervio milohioideo — 17, membrana del tímpano.

de la articulación temporomaxilar. En su parte media mide de 2 ó 3 milímetros de espesor. Por arriba se inserta en el tubérculo cigomático, y por detrás de él, en la raíz longitudinal del cigoma. Desde este punto se dirige oblicuamente abajo y atrás y viene a fijarse en la parte posteroexterna del cuello. Sus manojos anteriores, que son a la vez más oblicuos y más largos, descienden hasta 10 ó 12 milímetros más abajo de la superficie articular del cóndilo.

C. LIGAMENTO LATERAL INTERNO. — El ligamento lateral interno (*ligamento lateral interno corto* de MORRIS) ocupa, como su nombre indica, el lado interno de la cápsula (fig. 567, 1). Por su disposición se parece bastante al ligamento lateral externo; pero difiere de este último por ser mucho más delgado y, por tanto, mucho menos resistente. Por arriba empieza en el borde interno de la cavidad glenoidea, en el punto en que esta cavidad se pone en contacto con la espina del esfenoides. Desde este punto los manojos fibrosos de que está formado se dirigen obli-

cuamente hacia abajo y atrás, para venir a insertarse en la parte posterointerna del cuello del cóndilo. También en este punto los manojos anteriores son los más largos y los vemos descender, como los fascículos correspondientes del ligamento *lateral* externo, hasta 10 ó 12 milímetros más abajo de la cara articular, algunas veces mucho más aún.

Además de los ligamentos precitados, *ligamentos verdaderos,* se han descrito también en la cara interna de la rama del maxilar inferior cierto número de formaciones fibrosas que se han referido, erróneamente en nuestra opinión, a la articulación temporomaxilar, designándolas con el nombre de *ligamentos accesorios.* Son: 1.º, el *ligamento esfenomaxilar;* 2.º, el *ligamento estilomaxilar;* 3.º, el *ligamento pterigomaxilar.*

α) El *ligamento esfenomaxilar (ligamento lateral interno largo* de MORRIS) es una cinta fibrosa, de forma rectangular y 3 ó 4 milímetros de anchura en su parte media, que se extiende de la base del cráneo a la parte media de la rama del maxilar inferior (fig. 567, 2). Se inserta por arriba, por una parte en el lado externo de la espina del esfenoides y por otra parte en la porción más interna de la cisura de Glaser. Este ligamento no es más, en realidad, que la parte posterior engrosada, como reforzada, de la aponeurosis interpterigoidea (véase MIOLOGÍA). Desde este punto se dirige oblicuamente hacia abajo, adelante y afuera, cruza en seguida el ligamento lateral interno arriba descrito, cuyas fibras siguen una dirección contraria, se introduce inmediatamente entre los dos músculos pterigoideos, gana así el orificio superior del conducto dentario y termina cerca de este orificio, ya en la espina de Spix, ya por detrás de ella. Muy frecuentemente, como se ve en la figura 567, se inserta a la vez en la espina de Spix y en toda la porción de la rama del maxilar que se extiende desde esta espina hasta el borde parotídeo del hueso. En este caso pasa naturalmente por encima del canal milohioideo, y fijándose en los dos labios del mismo forma un agujero osteofibroso, el *agujero milohioideo,* por el cual pasan el nervio y los vasos del mismo nombre. Cubierto por dentro por el constrictor superior de la faringe y por el pterigoideo interno, el ligamento esfenomaxilar cubre a su vez el nervio y vasos dentarios inferiores, que corren a lo largo de su cara externa. Esta última relación nos explica la opinión emitida por algunos autores de que el ligamento en cuestión tenga por objeto proteger estos órganos. Pero en este caso, como en ningún otro, no es de creer que la naturaleza haya cuidado de proteger un nervio y unos vasos contra un peligro imaginario. La porción inserta en la espina del esfenoides es el ligamento esfenomaxilar propiamente dicho. La otra porción, fijada en la cisura de Glaser, tiene el nombre de *ligamento timpanomaxilar* (JUVARA).

β) El *ligamento estilomaxilar* (fig. 567, 3) es una cintilla fibrosa más ancha por abajo que por arriba, que se inserta, por una parte, en la apófisis estiloides cerca de su vértice, y por otra, en el borde parotídeo del maxilar, un poco por encima del ángulo inferior o en este mismo ángulo. Por arriba se confunde con el tendón de origen del músculo estilogloso. ROUVIÈRE y OLIVIER han demostrado que este ligamento se ha formado a consecuencia de la regresión fibrosa del fascículo maxilar del músculo estilogloso. Representa el arco fibroso que unía primitivamente los fascículos estiliano y maxilar de este músculo.

γ) El *ligamento pterigomaxilar,* llamado también *aponeurosis buccinatofaríngea,* es una lámina fibrosa, que se extiende desde el gancho del ala interna de la apófisis pterigoides a la extremidad posterior del borde alveolar del maxilar inferior. Esta lámina fibrosa, unas veces gruesa y resistente y otras veces delgada y poco visible, sirve de punto de inserción común, por detrás, al constrictor superior de la faringe, y por delante, a los manojos medios del buccinador (véase MIOLOGÍA).

Como se ve, los ligamentos esfenomaxilar, estilomaxilar y pterigomaxilar toman una parte muy secundaria, por no decir nula, en la constitución anatómica de la articulación temporomaxilar. Como hemos dicho más arriba, la lámina fibrosa esfenomaxilar tiene una significación morfológica muy diferente de la que es característica de los verdaderos ligamentos articulares. El ligamento estilomaxilar es también un seudoligamento: no es más que un residuo fibroso de un fascículo muscular. En cuanto al ligamento pterigomaxilar, puede considerarse como una simple intersección fibrosa colocada entre dos láminas musculares próximas, el buccinador y el constrictor superior de la faringe. Así resulta justificada la denominación de ligamentos accesorios (como también hubiéramos podido llamarlos, empleando una frase de GEGENBAUR, *seudoligamentos*) con la cual hemos descrito estas diferentes formaciones fibrosas, con preferencia a la de *ligamentos laterales* que les han dado también algunos autores.

4.º Sinoviales. — Existen en la articulación temporomaxilar dos sinoviales distintas, correspondientes a los dos compartimientos, indicados más arriba, de la cavidad articular. Estas dos sinoviales se distinguen en superior e inferior (figura 568, 5 y 6).

α) La *sinovial superior* o *suprameniscal,* situada entre el menisco y el temporal, es mucho más extensa y sobre todo más laxa que la inferior. Tapiza interiormente la porción de la cápsula fibrosa comprendida entre la base del cráneo y el borde superior del menisco intraarticular. *Por abajo* se fija en el perímetro del menisco. *Por arriba,* sus inserciones son, a corta diferencia, las mismas de la cápsula fibrosa, es decir: por delante se inserta en el borde anterior de la raíz transversal; por fuera, en el tubérculo cigomático y en la porción más inmediata de la raíz longitudinal; por atrás, en el labio anterior de la cisura de Glaser, y por dentro, en la base de la espina del esfenoides.

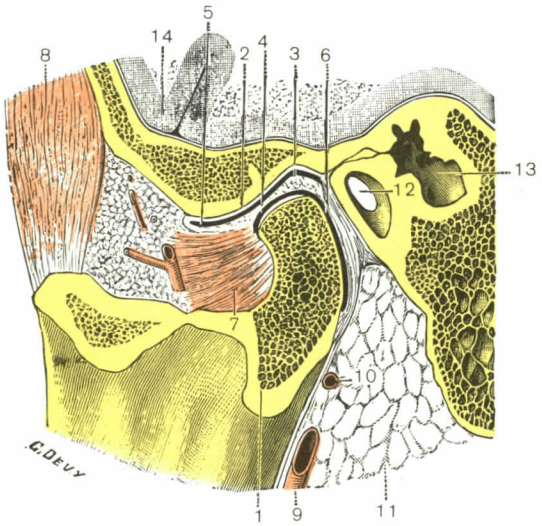

FIG. 568

Corte sagital de la articulación temporomaxilar practicado en un cadáver congelado con la boca cerrada (lado izquierdo, segmento interno del corte).

1, cóndilo del maxilar. — 2, cóndilo del temporal. — 3, cavidad glenoidea. — 4, menisco. — 5, sinovial superior o suprameniscal. — 6, sinovial inferior o submeniscal. — 7, pterigoideo externo. — 8, temporal. — 9, carótida externa. — 10, maxilar interna. — 11, parótida. — 12, conducto auditivo externo. — 13, vestíbulo y conductos semicirculares. — 14, circunvoluciones cerebrales.

β) La *sinovial inferior* o *submeniscal* está situada por debajo del menisco, entre éste y el cóndilo. Por arriba se inserta en el borde inferior del menisco; por abajo, en el cuello del cóndilo, en donde se le ve descender mucho más por detrás que por delante.

En el caso de que el menisco intraarticular esté agujereado en su centro, disposición posible, puesto que en algún caso se ha observado su presencia, pero que según nuestra experiencia es en extremo rara, las dos sinoviales precitadas comunican naturalmente entre sí a través de este orificio.

5.º Relaciones. — La articulación temporomaxilar tiene importantes relaciones. Estudiaremos sucesivamente las que tiene *por fuera, por dentro, por delante, por detrás* y *por arriba.*

a) *Por fuera* (fig. 569), la articulación temporomaxilar está en relación con la piel de la cara, tapizada en este punto por una capa más o menos gruesa de tejido celuloadiposo, en medio del cual corren la arteria transversal de la cara y los ramos temporales del nervio facial. El cóndilo está situado inmediatamente delante del trago, y además haremos notar que existe en este punto un pequeño ganglio linfático, llamado *ganglio preauricular.* Entre el cóndilo y el trago, en medio del tejido celular subcutáneo, se encuentran: el nervio auriculotemporal, la arteria temporal superficial y la vena del mismo nombre.

b) *Por dentro* (fig. 569) está en relación: 1.º, con el nervio dentario inferior y el nervio lingual, ramas del maxilar inferior; 2.º, con la cuerda de tímpano, que se une a este último nervio; 3.º, con el auriculotemporal, otra rama del maxilar inferior que cruza oblicuamente el ligamento lateral interno (pasando entre este último ligamento y la tirilla esfenomaxilar) y rodea en seguida el cuello del

cóndilo para alcanzar la región temporal; 4.º, con la arteria maxilar interna y con las diferentes ramas ascendentes que emite a este nivel, principalmente con la timpánica, la meníngea media y la meníngea menor; 5.º, con un rico plexo venoso, que se continúa, según puede verse en la figura 569, por los lados posterior y externo del cóndilo.

c) *Por delante* (fig. 569), la articulación temporomaxilar está en relación con dos robustos músculos: 1.º, con el masetero, que por sus fascículos posteriores costea la parte anteroexterna de la cápsula articular; 2.º, por dentro del masetero, con el pterigoideo externo, que se inserta a la vez en el cuello del cóndilo, en la cápsula articular y en el menisco. Entre estos dos planos musculares la articulación está en relación con la escotadura sigmoidea del maxilar, por la cual pasan los vasos y el nervio maseterinos y a la cual descienden los manojos posteriores del músculo temporal.

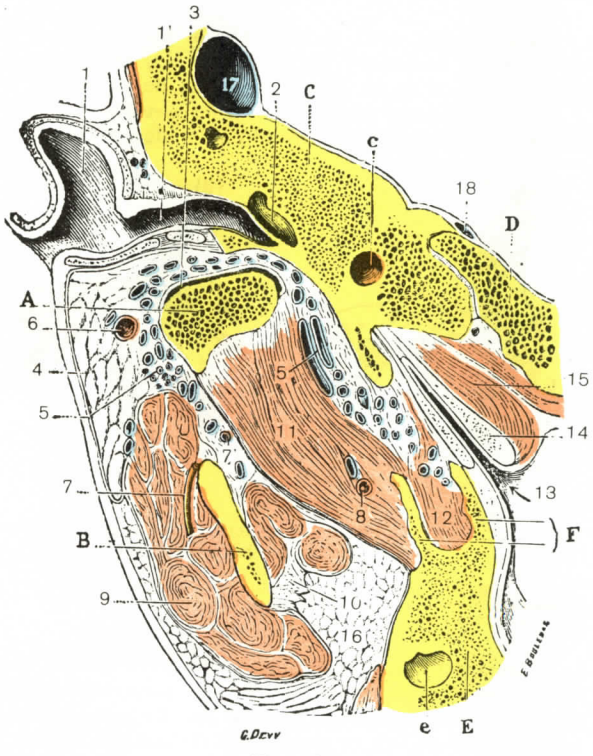

FIG. 569

Corte horizontal que pasa por la parte inferior del cóndilo del maxilar (cadáver congelado, lado derecho, segmento inferior del corte).

A, cóndilo del maxilar. — B, apófisis coronoides. — C, peñasco, con *c*, conducto carotídeo. — D, apófisis basilar. — E, maxilar superior, con *e*, antro de Highmoro. — F, apófisis pterigoides.
1, concha del pabellón. — 1', conducto auditivo externo. — 2, caja del tímpano. — 3, articulación temporomaxilar (sinovial inferior). — 4, parótida. — 5, plexo venoso periarticular. — 6, arteria temporal superficial. — 7, 7', arteria maseterina. — 8, arteria pterigoidea. — 9, masetero. — 10, temporal. — 11, pterigoideo externo. — 12, pterigoideo interno. — 13, abertura faríngea de la trompa de Eustaquio. — 14, cartílago de la trompa. — 15, periestafilino interno. — 16, bola grasosa de Bichat. — 17, seno lateral. — 18, seno petroso inferior.

d) *Por detrás* (fig. 569), la cara posterior del cóndilo y el menisco que la cubre están en relación con el conducto auditivo óseo y cartilaginoso. Sin embargo, esta relación no es inmediata: entre el plano meniscocondíleo y el plano auricular existe siempre un estrecho espacio, ocupado en parte por tejido celulograsiento y en parte por una prolongación ascendente de la parótida, que a menudo asciende hasta la raíz longitudinal del cigoma.

e) *Por arriba* (fig. 568), la articulación está en relación con la pared craneal, y por su mediación con las meninges y las circunvoluciones cerebrales. El espesor de esta pared disminuye desde la raíz transversa a la cavidad glenoidea. En este último punto es siempre muy delgada y a veces hasta transparente. Así se comprende que la cavidad articular esté sólo separada del cerebro y sus cubiertas por un intervalo de 1 ó 2 milímetros.

6.º Arterias. — Las arterias de la articulación temporomaxilar proceden de muy diversos orígenes: 1.º, de la *temporal superficial,* rama de bifurcación de la carótida externa; 2.º, de la *timpánica,* de la *meníngea media* y de la *temporal profunda*

media, ramas de la maxilar interna; 3.º, de las ramas parotídeas de la *auricular posterior;* 4.º, de la *palatina ascendente,* rama de la facial; 5.º, de la *faríngea superior,* por las ramas que manda a la trompa de Eustaquio.

7.º Nervios. — Los nervios proceden de dos orígenes: 1.º, del *maseterino,* rama del maxilar inferior; 2.º, del *auriculotemporal,* otra rama del maxilar inferior, sea directamente, sea por las ramas que este último manda a la parótida y al conducto auditivo externo.

Movimientos. — El maxilar inferior puede ejecutar tres clases de movimientos: 1.º, movimientos de descenso y de elevación; 2.º, movimientos de proyección hacia delante y de proyección hacia atrás; 3.º, movimientos de lateralidad o de diducción.

a) *Movimientos de descenso y de elevación.* — Estos movimientos, que sería superfluo definir, se efectúan uno y otro alrededor de un eje transversal, que pasa por la parte media

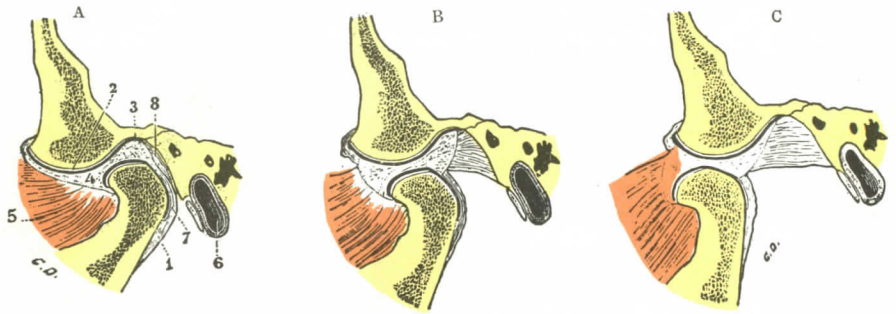

FIG. 570

Corte sagital de la articulación temporomaxilar (cadáveres congelados): A, boca cerrada; B, boca semiabierta; C, boca ampliamente abierta.

1, cóndilo del maxilar. — 2, cóndilo del temporal. — 3, cavidad glenoidea. — 4, menisco. — 5, pterigoideo externo. — 6, conducto auditivo externo. — 7, ligamento posterior de la articulación temporomaxilar. — 8, tejido celular retrocondíleo.

de la rama del maxilar inferior, un poco por encima del orificio del conducto dentario. Resulta de ello que, quedando inmóvil la parte media de la rama, el mentón y el cóndilo se desplazan simultáneamente, pero en sentido inverso.

α) En efecto, en el *movimiento de descenso* vemos que el mentón se dirige hacia abajo y atrás, describiendo un arco de círculo de concavidad posterosuperior, al paso que el cóndilo se desliza de atrás a delante, abandonando la cavidad glenoidea y viniendo a colocarse debajo de la raíz transversa del arco cigomático. El recorrido del cóndilo es aproximadamente de un centímetro. El menisco interarticular acompaña al cóndilo en su traslación, no sólo porque los dos están unidos entre sí, como hemos visto ya, por expansiones membranosas, sino también porque el músculo pterigoideo externo, que se contrae siempre cuando el cóndilo se dirige hacia delante, se inserta a la vez en el cuello del cóndilo y en el menisco. Sería, por lo tanto, inexacto decir que el cóndilo y el menisco que lo cubre están absolutamente inmóviles el uno sobre el otro en los movimientos de descenso. Sobre este particular podemos admitir dos tiempos: en el *primer tiempo,* tanto el cóndilo como el menisco abandonan la cavidad glenoidea y se dirigen hacia delante; en el *segundo tiempo,* el menisco se detiene y el cóndilo, continuando su movimiento, se desliza de atrás a delante sobre la cara inferior de este menisco, aproximándose cada vez más a su borde anterior. El menisco, que al principio del movimiento era oblicuo hacia abajo y adelante, se pone luego horizontal y finalmente oblicuo hacia abajo y atrás (fig. 570, A, B, C).

β) El *movimiento de elevación* se efectúa por el mismo mecanismo, pero en sentido inverso. Siendo siempre el mismo el eje del movimiento, el mentón se dirige hacia arriba y adelante para volver a su primera posición. El cóndilo, deslizándose de delante atrás, recupera primero sus relaciones con el menisco (primer tiempo), y luego ambos unidos (segundo tiempo) regresan a la cavidad glenoidea.

b) *Movimientos de proyección hacia delante y hacia atrás.* — Estos movimientos, bastante limitados en el hombre, pero de extraordinario desarrollo en los roedores, se efectúan en el plano anteroposterior.

α) La *proyección hacia delante* es un movimiento por el cual el maxilar inferior se dirige hacia delante, pero conservando el contacto con la mandíbula superior. En este movimiento los dos cóndilos abandonan simultáneamente la cavidad glenoidea y vienen a colocarse por debajo de la raíz transversa. Por efecto de este movimiento, el arco dentario inferior se desliza de atrás a delante sobre el arco dentario superior, sobresaliendo de éste de 4 a 5 milímetros, y a veces más.

β) La *proyección hacia atrás* es un movimiento por el cual el maxilar inferior, corriendo en sentido inverso, vuelve a su punto de partida.

c) *Movimientos de lateralidad o de diducción.* — Los movimientos de lateralidad o de diducción podemos definirlos diciendo que son movimientos por los cuales el mentón se inclina alternativamente a derecha e izquierda. Tienen por objeto y dan por resultado deslizar los molares inferiores sobre los molares superiores y desmenuzar los alimentos por efecto del frote continuo de las dos superficies, desempeñando una y otra el papel de una *muela.*

Estos movimientos se efectúan del modo siguiente: uno de los cóndilos, alternativamente el derecho y el izquierdo, se corre hacia delante para venir a colocarse debajo de la raíz transversa correspondiente, al paso que el otro queda casi inmóvil y le sirve de eje del movimiento. Con esto el mentón se dirige naturalmente hacia el lado opuesto al del cóndilo que se mueve, de modo que, cuando el mentón se dirige a la izquierda, el cóndilo derecho corre de atrás a delante, describiendo un pequeño arco de círculo alrededor de un eje vertical que pasaría por el cóndilo del lado izquierdo. Cuando, por el contrario, el mentón se dirige a la derecha, el cóndilo izquierdo se dirige hacia delante, en tanto que el cóndilo derecho permanece inmóvil.

Como se ve, en los movimientos de diducción únicamente se mueve sólo uno de los cóndilos, aunque cada uno de ellos disfrute de la misma posibilidad, lo cual quiere decir que los cóndilos desempeñan alternativamente, el uno respecto del otro, el papel de pieza movible y de eje del movimiento.

Músculos motores. — Los músculos motores del maxilar inferior se dividen, según el movimiento que producen, en depresores, elevadores, proyectores hacia delante, proyectores hacia atrás y diductores:

1.º, *depresores:* el vientre anterior del digástrico y, accesoriamente, el milohioideo, el geniohioideo y el cutáneo del cuello;

2.º, *elevadores:* el temporal, el masetero y el pterigoideo interno;

3.º, *proyectores hacia delante:* los dos pterigoideos externos, contrayéndose simultáneamente;

4.º, *proyectores hacia atrás:* el digástrico, el temporal (por sus manojos posteriores, que llevan una dirección casi horizontal);

5.º, *diductores:* los pterigoideos internos, y sobre todo los pterigoideos externos, contrayéndose alternativamente de un solo lado, izquierdo o derecho.

Anatomía comparada. — El estudio comparativo de la articulación temporomaxilar en los animales demuestra que esta articulación sufre morfológicamente muchas modificaciones, según las especies; pero demuestra también que estas variaciones, como hemos dicho más arriba, están siempre en armonía con la estructura del aparato dentario o, lo cual viene a ser lo mismo, con el régimen alimenticio del animal. Examinaremos este punto en un roedor, en un carnívoro y en un herbívoro:

El *roedor* se sirve principalmente de los incisivos, y en la masticación se ve que los dientes inferiores, para desmenuzar los alimentos, se deslizan alternativamente de atrás a delante y de delante atrás, por debajo de los dientes superiores. El conejo y el cobayo nos ofrecen un ejemplo muy evidente de este género de masticación. Ahora bien, en estos animales el cóndilo, aplanado transversalmente, se prolonga de delante atrás y su cavidad de recepción, prolongada en el mismo sentido, reviste la forma de una ranura anteroposterior, perfectamente limitada por los lados, pero extensamente abierta por delante y por detrás. Con semejante disposición anatómica, el maxilar inferior no puede deslizarse lateralmente, y, por el contrario, corre con toda libertad de delante atrás y de atrás a delante, ejecutando así ese movimiento de vaivén que caracteriza la masticación de los roedores.

En la masticación los *carnívoros* emplean principalmente sus dientes anteriores para cortar la carne, que es la base casi exclusiva de su alimentación. A este fin, los dientes inferiores, implantados en la mandíbula correspondiente, bajan primero y luego suben con fuerza para aplicar su borde cortante contra el de los dientes superiores. Estos movimientos alternados de descenso y elevación de la mandíbula inferior son los únicos que se encuentran en los verdaderos carnívoros, por ejemplo, el tigre y el león. Los movimientos anteroposteriores, que hemos señalado como propios de los roedores, y los movimientos de lateralidad, que luego describiremos como especiales de los herbívoros, no existen aquí, y es preciso reconocer que su existencia menguaría considerablemente el efecto de los movimientos de elevación, los cuales para ser útiles deben conducir exactamente el arco dentario inferior debajo del arco dentario superior. Si examinamos ahora cuál es, en estos animales, el modo de articulación de la mandíbula con la cabeza, encontramos, por una parte, un cóndilo de eje mayor transversal, y por otra, una ranura igualmente transversal, muy profunda, que aloja estrechamente el cóndilo precitado. Esta disposición, que recuerda bastante bien lo que se observa en una charnela, un *cilindro macizo* rodando dentro de un *cilindro hueco,* es eminentemente favorable a la realización de los movimientos de descenso y elevación, y además se opone a toda otra clase de movimientos.

Los *herbívoros* trituran sus alimentos, y por esto los molares inferiores son verdaderas muelas movibles que se deslizan alternativamente de derecha a izquierda, y viceversa, sobre los molares superiores, que representan muelas fijas. También, en este caso, la configuración del cóndilo y de su cavidad de recepción están admirablemente dispuestas para facilitar el juego de la mandíbula en el cumplimiento de sus movimientos laterales. Desde luego, los cóndilos son pequeños, redondeados y aplanados de arriba abajo; a su vez, sus cavidades de recepción son poco profundas y sobre todo muy extensas, mucho más de lo que sería necesario para alojar los cóndilos. Colocado en tales condiciones, sin ningún obstáculo óseo inmediato que se lo impida, el cóndilo puede moverse libremente y en todas direcciones.

Hemos de añadir, además, que los mismos músculos masticadores se adaptan constantemente al modo locomotor de la mandíbula, atrofiándose cuando es secundario el papel que han de desempeñar, y, por el contrario, adquiriendo gran desarrollo cuando tienen necesidad de producir un trabajo mecánico considerable. Por esto vemos predominar en los roedores aquellos músculos cuya contracción determina movimientos anteroposteriores; en los carnívoros los músculos elevadores, y en los herbívoros, los diductores.

Si recordamos ahora el modo de conformación de la articulación temporomaxilar en el hombre, observamos desde luego que en éste el cóndilo y la cavidad glenoidea presentan, en su forma, orientación y relaciones volumétricas recíprocas, caracteres intermedios entre los tres tipos que acabamos de describir. Esto por sí solo indica que el hombre es esencialmente *omnívoro.* Según la naturaleza del alimento que por el acto de la prensión llega a su cavidad bucal, raspa como los roedores, desgarra como los carnívoros y muele o tritura como los herbívoros; por ello, sin duda, encontraremos en el hombre una disposición anatómica mixta, que permite a la vez, y según las necesidades, movimientos anteroposteriores, verticales y de lateralidad. Existe, pues, en éste, como en los animales, una correlación marcada entre su modo de masticación y su aparato anatómico masticador, una *perfecta armonía entre la función y el órgano.*

CAPITULO IV

ARTICULACIONES DEL TORAX

Como hemos visto en OSTEOLOGÍA, el tórax está esencialmente formado por los doce arcos costales, que unen, por cada lado del esqueleto, la columna dorsal a la columna esternebral. Por lo que respecta a artrología, hemos de considerar en el tórax los cinco grupos de articulaciones siguientes:

1.° *Articulaciones de las costillas con la columna vertebral;*
2.° *Articulaciones de las costillas con los cartílagos costales;*
3.° *Articulaciones de los cartílagos costales con el esternón;*
4.° *Articulaciones de los cartílagos costales entre sí;*
5.° *Articulaciones de las diferentes piezas del esternón entre sí.*

En ciertos casos es posible ver que la escápula se articula por su cara anterior con las costillas: la tercera y la cuarta en un caso de LUSCHKA; la tercera en una observación de ANGEL; la segunda y la séptima en un caso reciente de FONTAN.

1. Articulaciones de las costillas con la columna vertebral o articulaciones costovertebrales

Las costillas se articulan con la columna vertebral en dos puntos diferentes, constituyendo así dos articulaciones distintas: en primer lugar, la cabeza de la costilla se articula con la parte lateral de los cuerpos vertebrales, constituyendo la *articulación costovertebral propiamente dicha,* y luego la tuberosidad de la costilla se articula, a su vez, con el vértice de las apófisis transversas, constituyendo la *articulación transversocostal.*

A. Articulaciones costovertebrales propiamente dichas

Cada una de las articulaciones costovertebrales propiamente dichas está constituida por dos artrodias:

1.° Superficies articulares. — Como hemos dicho ya en OSTEOLOGÍA, cada costilla se articula, no con una sola vértebra, sino con dos vértebras contiguas. Las superficies articulares correspondientes son:

a) *Por parte de la costilla,* dos carillas planas, una superior y la otra inferior, que se inclinan recíprocamente la una hacia la otra y están separadas por una cresta obtusa que va de delante atrás. En estado fresco, estas dos carillas están cubiertas por una delgada capa de fibrocartílago.

b) *Por parte de las vértebras* existen dos carillas similares, de las cuales una corresponde a la vértebra de arriba y la otra a la vértebra de abajo. Estas dos carillas llevan una dirección oblicua como las correspondientes carillas costales y están separadas una de otra por el disco intervertebral correspondiente. Consideradas en su conjunto, forman un ángulo diedro abierto hacia fuera, admirablemente dispuesto para recibir la cabeza de la costilla, la cual encaja en él a manera de cuña (véase fig. 571). En estado fresco, las carillas vertebrales lo mismo que las costales, están cubiertas por una delgada capa fibrocartilaginosa.

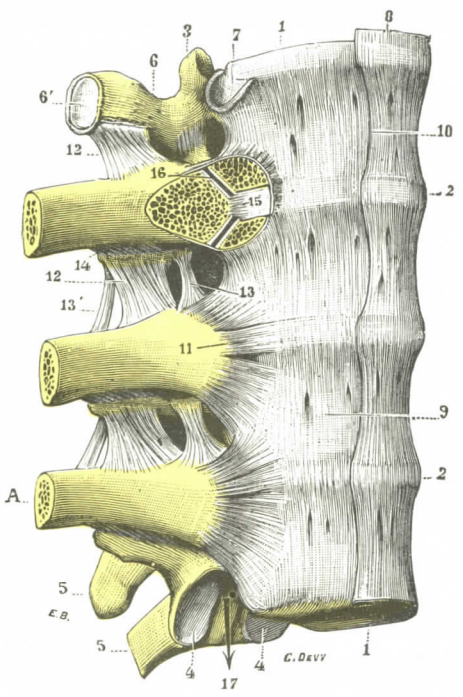

FIG. 571

Articulaciones de las costillas con el raquis (región anterolateral derecha).

A, costillas. — 1, cuerpo de las vértebras. — 2, discos intervertebrales. — 3, apófisis articulares superiores. — 4, apófisis articulares inferiores. — 5, apófisis espinosa. — 6, apófisis transversa, con 6', carilla articular para la tuberosidad. — 7, semicarilla costal del cuerpo vertebral. — 8, ligamento vertebral común anterior (porción media), con 9, sus porciones laterales. — 10, hendidura que separa la porción media de la porción lateral. — 11, ligamentos anteriores o radiados de la articulación costovertebral. — 12, ligamento costotransversal superior, con 13 y 13', sus dos manojos accesorios interno y externo. — 14, ligamento costotransversal inferior. — 15, ligamento interóseo de la articulación costovertebral propiamente dicha. — 16, 16', sinoviales de esta articulación. — 17, conducto raquídeo.

2.° Medios de unión. — Para mantener en mutuo contacto la cabeza de la costilla y la columna, cada articulación costovertebral tiene: 1.°, un *ligamento interóseo;* 2.°, una *cápsula periférica.* Esta cápsula, de por sí delgada, está reforzada, por delante y por detrás, por dos ligamentos: *ligamento costovertebral anterior* y *ligamento costovertebral posterior.*

a) *Ligamento interóseo.* — El ligamento interóseo (fig. 571, 15) se inserta, por una parte, en la cresta horizontal que separa una de otras las dos carillas costales, y por otra parte se confunde con la parte lateral del disco intervertebral correspondiente. Como se ve, es una lámina transversal muy corta, más gruesa por delante que por detrás, que divide la articulación costovertebral en dos compartimientos, superior e inferior. Sin embargo, es de notar que esta separación las más de las veces es incompleta, puesto que la lámina en cuestión ordinariamente no ocupa más que la parte anterior de la cavidad articular. En este caso, la articulación superior y la inferior comunican entre sí por su parte posterior.

b) *Ligamento anterior.* — El ligamento anterior, más generalmente conocido con el nombre de *ligamento radiado* (figura 571, 11), está situado, como puede inferirse de su nombre, en la parte anterior de la articulación costovertebral. Por fuera se inserta en la parte anterior de la cabeza de la costilla, y desde este punto se dirige hacia dentro, extendiéndose a manera de abanico: sus manojos superiores, que ascienden en sentido oblicuo, van a insertarse en la pared lateral de la vértebra que está situada encima; los manojos inferiores, que descienden en sentido oblicuo, van a insertarse en la pared lateral de la vértebra que está situada debajo, y los manojos medios, dirigidos en sentido transversal, van a insertarse en el disco intervertebral correspondiente.

c) *Ligamento posterior.* — El ligamento posterior (fig. 572, 8) ocupa, como su nombre indica la parte posterior de la articulación costovertebral. Está represen-

tado por un conjunto de manojos nacarados, ordinariamente muy fuertes y resistentes, que se desprenden de la parte posterosuperior del cuello de la costilla, un poco por fuera de la cabeza. Desde este punto se dirigen hacia dentro, pasan sobre la pared anterior del agujero de conjunción en parte en la cara posterior del cuerpo vertebral que está encima y en parte en el menisco fibrocartilaginoso que separa las dos vértebras contiguas. Este ligamento costovertebral posterior, representado (fig. 572, 8) en la parte superior de la columna dorsal, se continúa por arriba con los fascículos más elevados del ligamento costovertebral anterior, y por abajo con los fascículos fibrosos que unen el cuello de la cabeza costal a la apófisis transversa.

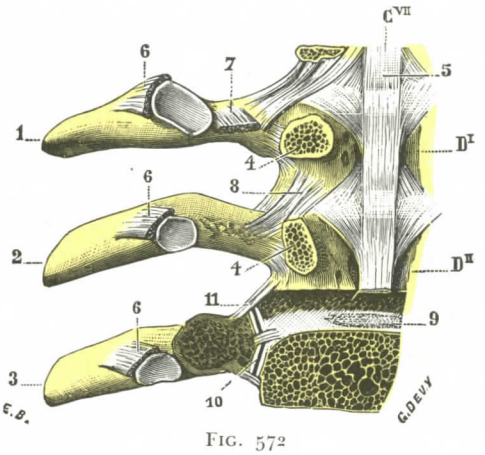

FIG. 572

Las tres primeras articulaciones costovertebrales izquierdas vistas por su cara posterior.

CVII, séptima vértebra cervical. — DI, DII, primera y segunda dorsales. — 1, 2, 3, primera, segunda y tercera costillas. — 4, pedículos vertebrales. — 5, ligamento vertebral común posterior. — 6, 6, ligamentos costotransversos posteriores. — 7, ligamento costotransverso interóseo. — 8, ligamento costovertebral posterior. — 9, disco intervertebral. — 10, una articulación costovertebral vista en corte frontal, para poner de manifiesto sus dos sinoviales y su tegumento interóseo. — 11, cápsula fibrosa de esta articulación.

En 1834 MAYER describió en los *Archives d'anatomie* de MÜLLER, en cierto número de animales, principalmente en el gato, el perro, la zorra, la ternera y el conejo, un fascículo fibroso, de dirección transversal, que une entre sí a través del conducto vertebral las cabezas de las dos costillas homólogas, y al cual dio el nombre de *ligamentum conjugale costarum*. En la figura 573 representamos este ligamento conyugal de las costillas, según MAYER. LUSCHKA opina que este ligamento estaría representado en el hombre por un fascículo fibroso *(ligamentum conjugale colli costæ)*, que, partiendo de la cara posterior del cuello de una costilla, atraviesa horizontalmente el conducto vertebral, pasando entre el menismo y el ligamento vertebral común posterior, y vendría por fin a insertarse en el cuello de la costilla opuesta. Más tarde SUTTON emprendió de nuevo el estudio del ligamento de Mayer; y si hemos de dar crédito a una cita de QUAIN-THANE, lo encontró frecuentemente en el recién nacido. BERT y TESTUT han buscado en gran número de disecciones, y en sujetos de todas edades, el fascículo ligamentoso descrito por MAYER y SUTTON en los animales, y nunca lo han encontrado de una manera clara ni tan siquiera en el feto. Creemos, por tanto, que es muy rara su existencia en el hombre, y que es más natural buscar los homólogos en los fascículos del ligamento costovertebral posterior, arriba descritos, que van a parar al menisco.

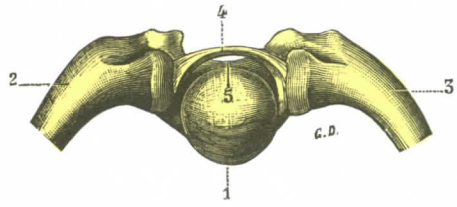

FIG. 573

Ligamento conyugal de las costillas en la ternera (según MAYER).

1, cuerpo de la quinta vértebra dorsal. — 2, costilla derecha. — 3, costilla izquierda. — 4, ligamento conyugal de las costillas. — 5, canal de los cuerpos vertebrales por el cual pasa el ligamento.

3.° Sinoviales. — Cada articulación costovertebral presenta dos sinoviales rudimentarias, una superior y la otra inferior (fig. 571). Estas dos sinoviales están separadas una de otra por el ligamento interóseo; pero, como en la mayoría de los casos el ligamento interóseo no separa del todo las dos articulaciones, éstas se comunican entre sí por detrás de este ligamento.

4.° Arterias y nervios. — Las articulaciones de las costillas con los cuerpos vertebrales reciben sus *arterias* de las ramas intercostales antes de su bifurcación. Cada

intercostal envía ordinariamente un ramo ascendente para la articulación costovertebral que está encima y un ramo descendente para la articulación costovertebral que está debajo. Los *nervios* proceden de los intercostales.

5.° **Caracteres particulares de algunas articulaciones costovertebrales.** — De entre las doce articulaciones costovertebrales, hay tres que presentan caracteres anatómicos particulares, y son naturalmente las que ocupan los extremos de la serie: la primera, la undécima y la duodécima, se articulan cada una de ellas únicamente con una sola vértebra. Así, pues, las articulaciones en cuestión constituyen una sola artrodia, y por esto tienen tan sólo una sinovial. Por lo demás, poseen, como medios de unión, un *ligamento anterior* y un *ligamento posterior,* que recuerdan con bastante exactitud los ligamentos homónimos de las articulaciones costovertebrales en general. Respecto del *ligamento interóseo,* es muy rudimentario hasta llega a faltar del todo; cuando existe, se desprende de la parte superior de la carilla costal.

Movimientos. — (Véase más adelante, pág. 542.)

Músculos motores. — (Véase más adelante, pág. 543.)

B. Articulaciones transversocostales

La articulación transversocostal es la unión de la tuberosidad de la costilla con el vértice de la apófisis transversa correspondiente: es también una artrodia. No existe esta articulación en las costillas undécima y duodécima, llamadas flotantes.

1.° **Superficies articulares.** — Las superficies articulares correspondientes son: 1.°, *por parte de la tuberosidad costal,* una carilla circular y ligeramente convexa; 2.°, *por parte de la apófisis transversa,* una carilla similar, redonda y ligeramente cóncava.

Estas carillas son verticales para las articulaciones transversocostales más elevadas, y oblicuas de arriba abajo y de atrás a delante para las articulaciones inferiores. Están cubiertas, en toda su extensión, por una delgada capa de cartílago diartrodial.

Hemos de añadir que las carillas costales no ocupan en todas las costillas una situación uniforme, sino que se aproximan tanto más al borde inferior de la costilla cuando más ésta se aproxima a la base del tórax. De esto resulta que mientras las costillas superiores están al mismo nivel que las apófisis transversas correspondientes, las medias e inferiores rebasan hacia arriba el nivel de sus apófisis transversas, tanto más cuanto más inferior es el sitio que ocupan. Esta disposición se observa muy claramente cuando se examina un esqueleto por su cara posterior.

2.° **Medios de unión.** — Cuatro ligamentos *costotransversos* (llamados *transversocostales* por la mayoría de los autores) mantienen en mutua presencia la tuberosidad de la costilla y las apófisis transversas correspondientes. Llamaremos al primero, por su situación, *ligamento interóseo,* y distinguiremos los otros tres, por la dirección que toman alejándose de la costilla, en *posterior, superior* e *inferior.* A estos cuatro ligamentos, cuyo carácter común consiste en unir la costilla con una apófisis transversa, añadiremos un quinto ligamento, que va de la costilla a las láminas vertebrales, ligamento que designaremos con el nombre de *ligamento laminocostal.*

a) *Ligamento transversocostal interóseo.* — El ligamento transversocostal interóseo (fig. 574, 3) está formado por un conjunto de manojos fibrosos, a la vez muy cortos y muy resistentes, que se insertan, por un lado, en la parte posterior e inferior del cuello de la costilla, y por otro lado, en la cara anterior de la apófisis transversa correspondiente.

b) *Ligamento transversocostal posterior.* — El ligamento transversocostal posterior (fig. 575, 8) es una cintilla rectangular, de uno y medio a dos centímetros de longitud y un centímetro de altura, situada, como indica su nombre, en la parte posterior de la articulación. Por su *extremidad externa,* nace de la parte posteroexterna de la tuberosidad costal inmediatamente por fuera de la carilla articular. Desde este punto se dirige oblicuamente hacia dentro, atrás y abajo, y viene a fijarse, por su *extremidad interna,* en el vértice de la apófisis transversa correspondiente.

c) *Ligamento transversocostal superior.* El ligamento transversocostal superior, muy grueso y muy resistente, está formado esencialmente por un manojo aplanado y cuadrilátero, que mide de 8 a 10 milímetros de anchura por una altura media de 10 milímetros (fig. 571, 12). Por abajo nace en el borde superior del cuello de la costilla, levantado en forma de cresta. Desde este punto, sus fibras se dirigen un poco hacia arriba y un poco hacia fuera, hacia la apófisis transversa que se encuentra encima, para insertarse en el borde inferior de esta apófisis en la mayor parte de su extensión.

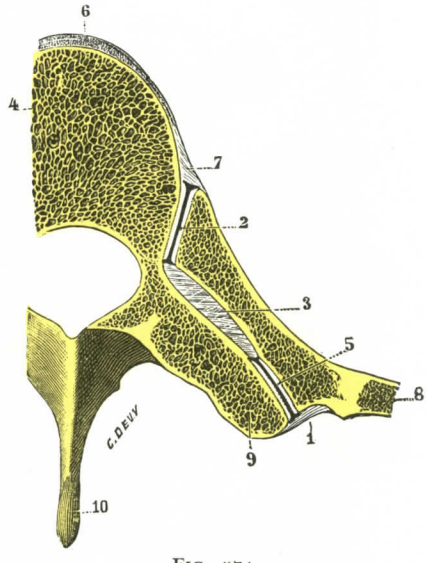

FIG. 574

Articulación costovertebral vista en un corte horizontal (lado derecho, segmento inferior del corte).

1, ligamento transversocostal posterior. — 2, articulación de la cabeza costal con el cuerpo vertebral. — 3, ligamento transversocostal interóseo. — 4, cuerpo vertebral. — 5, articulación de la tuberosidad costal con la apófisis transversa. — 6, ligamento vertebral común anterior. — 7, ligamento costovertebral anterior o radiado. — 8, costilla. — 9, apófisis transversa. — 10, apófisis espinosa.

Además de este manojo, que es el esencial, el principal, existen otros dos manojos accesorios, externo el uno e interno el otro. El *manojo accesorio externo* (figuras 571, 13, y 575, 10) se inserta por arriba en el borde inferior del vértice de la apófisis transversa, en donde se confunde más o menos con el ligamento intertransverso correspondiente. Desde este punto se dirige oblicuamente hacia abajo y afuera para venir a fijarse en el plano posterior de la costilla, inmediatamente por delante de la tuberosidad. Se fusiona más o menos en este punto con el ligamento transversocostal superior. Una capa celuloadiposa, más o menos desarrollada, lo separa del manojo principal. El *manojo accesorio interno* (fig. 571, 13), ordinariamente muy delgado, va desde la base de la apófisis transversa a la cabeza de la costilla. A menudo se inserta a la vez en la cabeza costal y en el cuerpo vertebral correspondiente y algunas veces exclusivamente en el cuerpo vertebral, inmediatamente por encima de la semicarilla articular. El manojo accesorio interno no es constante. Cuando existe, divide el espacio comprendido entre el manojo principal y la columna vertebral en dos orificios: un orificio interno, que da paso a una vena de conjunción, tributaria de la intercostal, y un orificio externo, por el cual pasan el nervio intercostal y dos pequeños ramos arteriales, uno para el raquis y otro para los músculos de los canales vertebrales.

d) *Ligamento transversocostal inferior.* — El ligamento transversocostal inferior (fig. 571, 14), mucho menos importante que el precedente, ocupa, como su nombre indica, la parte inferior de la articulación transversocostal; es muy visible cuando se levanta la costilla, como si se tratase de separarla de su apófisis transversa. Está formado por un conjunto de pequeños manojos que se insertan por arriba en el borde inferior de la costilla. Desde este punto se dirigen hacia abajo, convergiendo ligeramente, y vienen a fijarse en parte en el vértice de la apófisis transversa correspondiente, y en parte en la porción de esta apófisis que está por dentro del vértice.

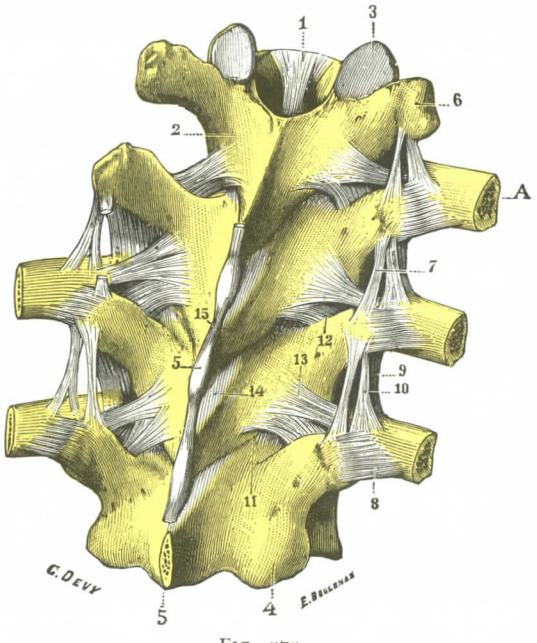

FIG. 575

Articulaciones de las vértebras entre sí y articulaciones de las costillas con el raquis, vistas por detrás.

1, ligamento vertebral común posterior. — 2, láminas vertebrales. — 3, apófisis articulares superiores. — 4, apófisis articulares inferiores. — 5, 5, apófisis espinosas. — 6, apófisis transversas. — 7, ligamentos intertransversos. — 8, ligamento transversocostal posterior. — 9, ligamento transversocostal superior, con 10, su manojo accesorio externo. — 11, ligamentos amarillos. — 12 y 13, ligamentos laminocostales. — 14, ligamento interespinoso. — 15, ligamento supraespinoso.

e) *Ligamento costolaminar.* — El ligamento costolaminar (figura 575, 12 y 13), descrito por TROLARD con el nombre de *ligamento laminocostal,* empieza por fuera en el borde superior de la costilla, inmediatamente por dentro del ligamento transversocostal posterior. Desde este punto se dirige oblicuamente hacia dentro y un poco arriba, para venir a terminar en el borde inferior de la lámina vertebral, muy cerca de la base de la apófisis transversa.

3.° Sinoviales. — Cada articulación transversocostal tiene una sinovial rudimentaria (fig. 574, 5) destinada a facilitar los deslizamientos, por lo demás muy escasos, de la tuberosidad costal sobre su apófisis transversa.

4.° Arterias y nervios. — Las *arterias* de las articulaciones transversocostales proceden de la rama dorsoespinal de las intercostales. Los *nervios* proceden de las ramas posteriores de los nervios dorsales.

Movimientos de las costillas. — Las costillas suben y bajan: tales son los dos movimientos fundamentales de que disfrutan las articulaciones costovertebrales. Elevándose, las costillas aumentan la abertura del ángulo agudo que forman al implantarse en el raquis, y por consiguiente, bajando, disminuye la abertura de este mismo ángulo.

En estos dos movimientos, cada costilla representa el papel de una palanca de tercer género, cuyo punto de apoyo está en la articulación costovertebral, la resistencia en su extremidad anterior y la potencia en su parte media, en donde se insertan los diferentes músculos que obligan a la palanca unas veces a subir y otras a bajar.

Pero estos movimientos de elevación y descenso nunca son simples. Las conexiones articulares de los arcos costales con el raquis están dispuestas de modo que, por el solo hecho de elevarse una costilla, efectúa a la vez los tres movimientos siguientes: 1.°, se dirige hacia delante; 2.°, se conduce hacia fuera; 3.°, gira de dentro a fuera alrededor de un eje ficticio que pasa por sus dos extremidades, de manera que su cara interna se inclina hacia abajo.

En el movimiento de descenso se producen naturalmente los tres órdenes de movimientos inversos: la costilla, al descender, es llevada hacia atrás y adentro y gira sobre el eje ficticio

precitado, dirigiendo hacia dentro su cara interna, que el movimiento de elevación había dirigido ligeramente hacia abajo.

Estando el esternón íntimamente unido a las costillas por medio de los cartílagos costales, acompaña naturalmente a estas últimas en sus excursiones. Cuando las costillas se elevan y se dirigen hacia delante, el esternón a su vez avanza también, alejándose de la columna vertebral y aumentando el diámetro anteroposterior del tórax. Cuando las costillas bajan, volviendo a su posición de reposo, el esternón recobra a su vez su posición primera: se aproxima a la columna vertebral, y por lo tanto disminuyen las dimensiones anteroposteriores del tórax (fig. 576).

Ahora bien, si consideramos estos movimientos, no ya en una costilla aislada, sino en el conjunto de las costillas y en un tórax completo, es fácil comprender que la *elevación de las costillas* ha de dar por resultado el *aumento* de los diámetros transverso y anteroposterior de la caja torácica, y, por el contrario, el *descenso de las costillas* ha de dar por resultado la *reducción* de estos mismos diámetros.

Resultan de lo que antecede los corolarios siguientes:

1.º *Todos los músculos que elevan las costillas ensanchan el tórax y son inspiradores.*

2.º *Todos los músculos que bajan las costillas estrechan el tórax y son por lo mismo espiradores.*

En Miología tendremos frecuente ocasión de utilizar esta doble fórmula.

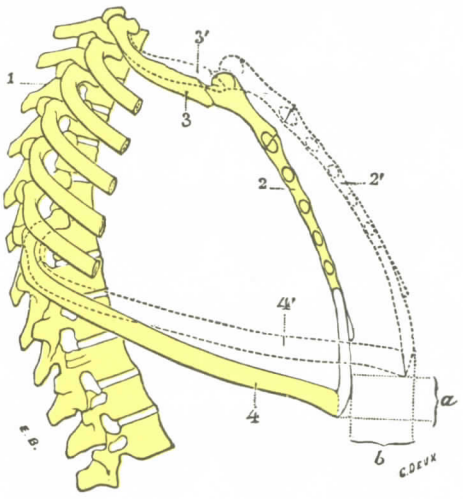

Fig. 576

Esquema para demostrar los movimientos de las costillas y del esternón en el momento de la inspiración.

1, columna vertebral. — 2, 2', esternón. — 3, 3', primera costilla. — 4, 4', séptima costilla.

Para las costillas y el esternón, las líneas completas indican la posición en espiración y las líneas de puntos la posición en inspiración: *a*, recorrido de la séptima costilla en sentido vertical; *b*, su recorrido en sentido anteroposterior.

Músculos motores de las costillas. — Los músculos motores de las costillas se distinguen en dos grupos, *elevadores* y *depresores:*

1.º *Elevadores:* el diafragma, el escaleno anterior, el escaleno posterior, los supracostales, el pectoral mayor, el pectoral menor, el dorsal ancho, el serrato posterior y superior menor, los manojos superiores y los inferiores del serrato mayor.

2.º *Depresores:* el recto mayor del abdomen, el oblicuo mayor, el oblicuo menor, el transverso del abdomen, el serrato posterior e inferior menor, los manojos medios del serrato mayor.

2. Articulaciones de las costillas con los cartílagos costales o articulaciones condrocostales

Las costillas y los cartílagos costales que las continúan se unen entre sí formando sinartrosis.

1.º Superficies articulares. — La extremidad anterior de las costillas, más o menos engrosada, presenta una cavidad elipsoidea cuyo diámetro mayor va de arriba abajo.

Las extremidad correspondiente de los cartílagos costales, de configuración inversa, encaja con la cavidad elipsoidea precitada, y las dos superficies, así yuxtapuestas, se sueldan íntimamente.

2.º Medios de unión. — Esta soldadura recíproca de las dos piezas esqueléticas contiguas constituye el principal medio de unión de las articulaciones condrocosta-

les. Hay que contar también, como medio de consolidación de estas articulaciones con la continuidad que a nivel de ellas presenta la membrana fibrosa que rodea la costilla *(periostio)* con la que envuelve al cartílago costal *(pericondrio)*.

3. Articulaciones de los cartílagos costales con el esternón o articulaciones condroesternales

Los siete primeros cartílagos costales prolongan las costillas hasta el esternón y se articulan con las partes laterales de esta columna ósea. Estas articulaciones, llamadas *condroesternales,* son artrodias, que tienen, como veremos más adelante, gran analogía con las articulaciones costovertebrales anteriormente descritas.

1.° Superficies articulares. — Estudiaremos separadamente las del esternón y las del cartílago costal.

α) *Por parte del esternón* encontramos dos pequeñas carillas planas, una superior y la otra inferior. De estas dos carillas, la superior mira hacia fuera y abajo; la inferior, hacia fuera y arriba. Se inclinan la una hacia la otra, formando entre ambas un ángulo diedro o, si se quiere, una cavidad angular abierta hacia fuera. En OSTEOLOGÍA la hemos llamado *escotadura costal.* Estas escotaduras costales, tanto a la derecha como a la izquierda, coinciden con las líneas de soldadura de las piezas esternales primitivas, y respecto de sus relaciones recíprocas haremos notar que se aproximan gradualmente entre sí a medida que se acercan más al apéndice xifoides (fig. 577), hasta el extremo de que las dos o tres últimas son, por decirlo así, contiguas. La forma de la superficie articular esternal, tal como la acabamos de describir, es la que se encuentra en el feto y en el niño; porque el ángulo diedro que la limita por dentro se atenúa gradualmente a medida que aumenta la edad; al mismo tiempo, las carillas superior e inferior, de planas que eran, se convierten en ligeramente cóncavas y la escotadura costal en su conjunto toma el aspecto de una excavación más o menos redondeada. Pero cualquiera que sea su forma, en estado fresco la superficie articular está siempre cubierta por una delgada capa de fibrocartílago.

β) *Por parte del cartílago costal* encontramos igualmente dos carillas, superior e inferior, pero mirando en sentido inverso y transformando la extremidad del cartílago a que pertenecen en un ángulo saliente: es una verdadera *cuña* (fig. 577), que viene a colocarse dentro de la cavidad angular correspondiente, llenándola por completo. Lo mismo que la superficie esternal, la superficie articular del cartílago se modifica con los progresos de la edad: el ángulo saliente con que termina se suaviza, las dos carillas superior e inferior se hacen ligeramente convexas, y por esto la cuña cartilaginosa toma poco a poco la forma de una especie de cabeza. También en este caso una delgada capa de fibrocartílago cubre en toda su extensión la superficie articular.

2.° Medios de unión. — Los medios de unión de la articulación condroesternal son análogos a los de la articulación costovertebral. Lo mismo que en ésta, encontramos en aquélla: 1.°, un *ligamento interóseo;* 2.°, una *cápsula fibrosa,* reforzada por dos *ligamentos radiados,* uno anterior y el otro posterior.

a) *Ligamento interóseo.* — El ligamento interóseo (fig. 577, 11) se inserta, por una parte, en el vértice de la cuña cartilaginosa, y por otra, en la parte más profunda de la fosilla esternal. Está situado en el interior mismo de la articulación, pero de ordinario no ocupa más que la parte anterior, nueva analogía entre las articulaciones condroesternales y las costovertebrales.

b) *Ligamento capsular.* — El ligamento capsular se extiende del perímetro de una superficie articular a la otra; y en realidad, no es más que la membrana fibrosa

de cubierta del cartílago costal *(pericondrio)*, continuándose sin interrupción con el *periostio* que cubre al esternón.

c) *Ligamento radiado anterior.* — El ligamento radiado anterior (fig. 577, 10), que refuerza por delante a la cápsula articular, empieza por un extremo relativamente estrecho en la parte anterior del cartílago costal. Desde este punto se dirige hacia

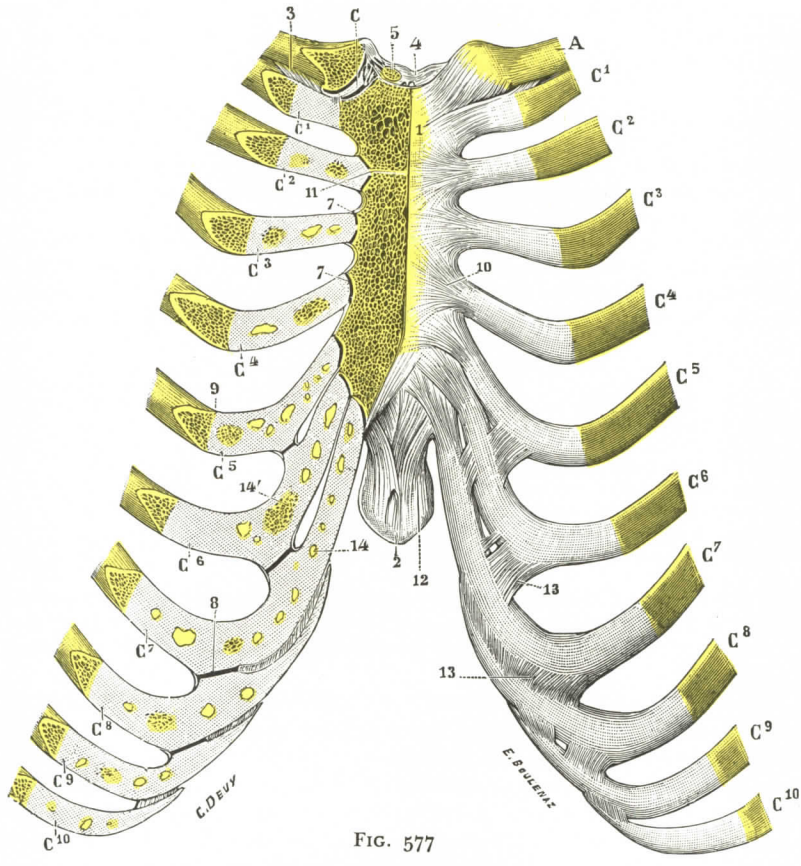

FIG. 577

Articulaciones anteriores del tórax

(En el lado derecho, con un corte de sierra verticotransversal se han quitado la mitad del esternón y la parte anterior de las costillas y de los cartílagos costales.)

A, clavícula. — C¹, C², C³..., C¹⁰, las diez primeras costillas y los diez primeros cartílagos costales. — 1, mango del esternón. — 2, apéndice xifoides. — 3, ligamento costoclavicular. — 4, ligamento interclavicular. — 5, hueso supraesternal (anormal). — 6, menisco de la articulación esternoclavicular. — 7, sinoviales de las articulaciones condroesternales. — 8, articulaciones intercondrales. — 9, articulaciones condrocostales. — 10, ligamentos radiados anteriores. — 11, ligamento interóseo de la segunda articulación condroesternal, continuándose con el fibrocartílago articular que une las dos primeras piezas del esternón. — 12, ligamento costoxifoideo. — 13, manojos fibrosos que unen los *cartílagos costales* entre sí. — 14, pequeños núcleos calcáreos contenidos en el espesor de los cartílagos; algunos de ellos (14') presentan aspecto óseo.

dentro, ensanchándose a manera de abanico: sus manojos superiores e inferiores, los primeros oblicuamente ascendentes y los segundos oblicuamente descendentes, se entrecruzan con los de los ligamentos radiados inmediatos; sus manojos medios llevan dirección transversal y se entrecruzan en la línea media con sus similares del lado opuesto. El ligamento radiado anterior, al llegar al esternón, adquiere íntimas conexiones, por una parte con el periostio subyacente, y por otra con los manojos de origen del músculo pectoral mayor.

d) *Ligamento radiado posterior.* — El ligamento radiado posterior, situado por detrás de la articulación, presenta la misma disposición que el anterior; sin embargo, es mucho más débil, y a menudo se distingue poco de la cápsula articular.

3.° **Sinoviales.** — Lo mismo que en las articulaciones costovertebrales, las sinoviales de las condroesternales son rudimentarias. Cada articulación, excepto la primera (véase más abajo), tiene una o dos sinoviales, según el grado de desarrollo del ligamento interóseo, es decir, según que este ligamento interóseo ocupe en el plano horizontal toda la extensión o una parte solamente de la cavidad articular.

Las más de las veces el segundo cartílago tiene dos sinoviales (fig. 577), que corresponden a la articulación esternal superior, y una sola los cinco cartílagos siguientes. En ciertos casos, la parte de la articulación que está por encima del ligamento interóseo se halla atravesada por fascículos conjuntivos que van del cartílago al esternón, por lo cual en este punto la cavidad articular resulta más o menos obliterada.

Las articulaciones condroesternales presentan en los distintos sujetos, y aun en un mismo individuo, grandes variedades de uno a otro lado. MUSGROVE ha estudiado su constitución anatómica en dieciocho sujetos, o sea en treinta y seis series de articulaciones, sacando de ello los demostrativos resultados que vienen resumidos en el siguiente cuadro:

	Ninguna cavidad	Una sola cavidad	Dos cavidades	Total
Primera articulación condroesternal . . .	36	0	0	36
Segunda articulación condroesternal . . .	2	13	21	36
Tercera articulación condroesternal. . . .	2	22	12	36
Cuarta articulación condroesternal. . . .	3	29	4	36
Quinta articulación controesternal	6	27	3	36
Sexta articulación condroesternal	12	24	0	36
Séptima articulación condroesternal . . .	19	17	0	36

Por lo demás, estas sinoviales, así como la cavidad que circunscriben, se atenúan a medida que el sujeto avanza en edad: así es que, con su movilidad, la artrodia pierde gradualmente sus caracteres peculiares de diartrosis para aproximarse poco a poco a las anfiartrosis.

4.° **Caracteres propios de algunas articulaciones condroesternales.** — La primera, la segunda y la séptima de las articulaciones condroesternales se distinguen de las demás por algunos caracteres particulares.

α) La *primera articulación condroesternal* difiere de las articulaciones siguientes, en primer lugar por tener sus superficies articulares más extensas, es decir, a la vez más anchas y más altas, planas en lugar de angulosas. Por otra parte, entre las dos piezas esqueléticas, sólo en casos raros existe una cavidad articular. De ordinario, la superficie cartilaginosa se continúa directamente con el esternón, constituyendo así una especie de sinartrosis que recuerda morfológicamente las articulaciones condroesternales. Como hemos visto anteriormente, MUSGROVE, en 36 articulaciones examinadas, ha encontrado esta disposición 36 veces. El profesor TSCHAUSSOV, que ha tenido ocasión de estudiar las diferentes articulaciones condroesternales en 89 sujetos de diez a noventa años, ha encontrado en 19 de ellos una cavidad articular entre el primer cartílago costal y el esternón; en 8 sujetos la cavidad era bilateral, en los 11 restantes era unilateral, en 6 a la derecha y en 5 a la izquierda. Por último, la primera articulación condroesternal presenta dos pequeños ligamentos triangulares, uno delante y el otro detrás. Estos dos ligamentos, llamados *conoides* (fig. 579, 6), se insertan, por fuera, en el borde superior del cartílago costal. Desde este punto se dirigen hacia dentro y vienen a fijarse en la parte correspondiente del esternón, separándose ligeramente el uno del otro y dejando así, por encima del primer cartílago costal, una pequeña depresión de forma triangular destinada a recibir la carilla costal de la clavícula.

β) La *segunda articulación condroesternal* se distingue por una posición angular (fig. 577), mucho más pronunciada que las demás. Además, su cavidad articular es casi siempre constante, cualquiera que sea la edad del sujeto.

γ) Por último, en la *séptima articulación condroesternal* encontramos un ligamento que le es propio, llamado ligamento costoxifoideo (fig. 577, 12), ancha cinta fibrosa que se inserta, por una parte, en el borde inferior del séptimo cartílago costal, y por otra en la cara anterior del apéndice xifoides.

5.° **Arterias y nervios.** — Las *arterias* de las articulaciones condroesternales proceden de las ramas anteriores de la mamaria interna. Los *nervios* vienen de los intercostales.

4. Articulaciones de los cartílagos costales entre sí o articulaciones intercondrales

Los cartílagos costales sexto, séptimo y octavo (algunas veces el quinto y otras también el noveno) se articulan cada uno con el cartílago subyacente formando una artrodia.

1.° **Superficies articulares.** — Estas articulaciones llamadas *intercondrales,* están situadas, no en el extremo anterior de los cartílagos costales, sino en su parte media, casi siempre en un punto que está más próximo al extremo externo que al interno. Para formar estas articulaciones, los cartílagos correspondientes se ensanchan por sus bordes, dirigiéndose de este modo el uno hacia el otro hasta encontrarse (fig. 577, 8). En el punto de contacto se desarrolla, en cada una de las dos piezas cartilaginosas, una carilla oval cuyo eje mayor es transversal.

2.° **Medios de unión.** — Las dos carillas articulares se mantienen en mutuo contacto: 1.°, por el pericondrio, el cual, a nivel de cada articulación intercondral, pasa sin interrupción de un cartílago al otro, constituyendo una especie de ligamento capsular; 2.°, por algunos manojos fibrosos, de dirección vertical u oblicua (fig. 577, 12), que se encuentran en la cara anterior de la articulación y van del uno al otro cartílago. En la cara posterior encuéntranse también manojos análogos, pero estos fascículos intercondrales posteriores son mucho más delgados que los anteriores.

3.° **Sinovial.** — Una sinovial rudimentaria reviste interiormente la cápsula articular, permitiendo así a las superficies articulares adyacentes ligeros movimientos de deslizamiento.

4.° **Arterias y nervios.** — Las *arterias* destinadas a las articulaciones intercondrales proceden de la musculofrénica, una de las ramas terminales de la mamaria interna. Los *nervios* emanan de los intercostales inmediatos.

Ligamentos intercostales. — Además de las articulaciones arriba descritas, los cartílagos costales están también unidos entre sí a distancia por un conjunto de manojos fibrosos, que a veces forman entre sí verdaderas membranas. Estos manojos fibrosos, que por razón de su situación pueden llamarse *ligamentos intercondrales,* se extienden de un cartílago a otro y están particularmente bien desarrollados del tercero al noveno. Están situados inmediatamente por detrás de los músculos intercostales externos, cuya dirección continúan, representando la extremidad anterior de estos músculos en estado de atrofia. Pueden llamarse también seudoligamentos.

5. Articulaciones de las diferentes piezas del esternón entre sí o articulaciones esternales

En el adulto, el esternón se compone de tres piezas distintas: el *mango,* el *cuerpo* y el *apéndice xifoides.* Estas tres piezas están unidas entre sí por dos articulaciones, llamadas *esternales,* que distinguiremos en superior e inferior.

A. Articulación esternal superior

La articulación esternal superior une entre sí el mango y el cuerpo del esternón. Según los casos, es una anfiartrosis o una diartroanfiartrosis.

1.° Superficies articulares. — Para esta articulación, el mango del esternón tiene una superficie plana, oval, de eje mayor transversal, cubierta en toda su extensión por una delgada capa de cartílago hialino. En el cuerpo del esternón existe una cara similar e igualmente cubierta de cartílago hialino.

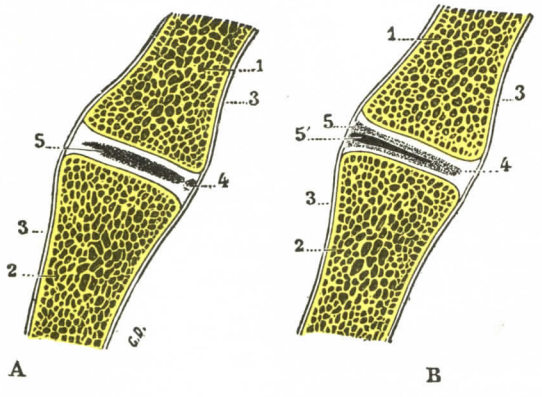

FIG. 578

Corte sagital de la articulación de la primera pieza del esternón con la segunda: A, articulación sin cavidad articular; B, articulación con cavidad articular.

1, 2, primera y segunda piezas del esternón. — 3, 3, periostio. — 4, capa cartilaginosa. — 5, capa fibrocartilaginosa, con 5, cavidad central.

2.° Fibrocartílago interarticular. — Entre estas dos superficies existe un fibrocartílago, que presenta exactamente la misma configuración que estas últimas, y, por otra parte, está íntimamente adherido tanto a la una como a la otra. Este fibrocartílago, verdadero *ligamento interóseo,* se continúa lateralmente con el ligamento homónimo de la segunda articulación condroesternal (figura 577, 11). Es muy variable en su constitución anatómica: unas veces ofrece una constitución idéntica en todos sus puntos; otras veces su parte central se distingue claramente de las partes periféricas por ser blanda y como difluente (fig. 578, A); y por último, en algunos sujetos existe en su centro una verdadera cavidad, transversalmente alargada como el fibrocartílago mismo (fig. 578, B). En este último caso la articulación esternal tiene cierta analogía con las diartrosis: es una diartroanfiartrosis.

Cuando existe esta cavidad articular, ocupa la parte anterior (mitad anterior o tercio anterior) del disco interesternal. Está limitada por arriba (fig. 578, B) por una lámina fibrocartilaginosa de un gris amarillento, que se destaca claramente de la coloración blanca del cartílago hialino que está situado por encima de ella. Por abajo está limitada también por una línea fibrocartilaginosa que descansa sobre una capa de cartílago. Pero aquí, como lo demuestra claramente la precitada figura, las dos capas fibrocartilaginosa y cartilaginosa son una mitad más delgadas que en la parte superior: la raya fibrocartilaginosa apenas es visible de tan tenue.

Según LUSCHKA, el fibrocartílago interarticular se compone exclusivamente, en el recién nacido, de manojos fibrosos y elásticos, sin células cartilaginosas; estas últimas supone este autor que no aparecen hasta la edad de ocho a diez años.

3.º **Medios de unión.** — Además del fibrocartílago precitado, mantiene las dos primeras piezas esternales en mutuo contacto el periostio, el cual pasa sin interrupción de una pieza a la otra, formando a la articulación una especie de ligamento capsular. Este manguito perióstico se encuentra reforzado, tanto en la cara posterior del esternón como en la anterior, por numerosos manojos fibrosos de dirección vertical o más o menos oblicua.

Movimientos. — La articulación esternal superior disfruta de escasos movimientos. En el acto respiratorio, el mango y el cuerpo del esternón se doblan el uno sobre el otro, ya hacia delante, ya hacia atrás. Como ya sabemos, estas dos piezas, al unirse entre sí, forman un ángulo muy obtuso, de seno posterior; este ángulo, llamado *ángulo de Louis,* aumenta en el primer caso y disminuye en el segundo.

B. Articulación esternal inferior

La articulación esternal inferior une entre sí el cuerpo del esternón y el apéndice xifoides, formando una sincondrosis (fig. 577).

Como la precedente, tiene dos superficies planas y alargadas en sentido transversal.

Las dos piezas esqueléticas se mantienen en contacto: 1.º, por una lámina cartilaginosa, que se interpone entre las dos superficies articulares, adhiriéndose íntimamente a entrambas; 2.º, por un manguito fibroso formado, como en la precedente articulación, por el periostio al pasar sin interrupción del cuerpo del esternón al apéndice xifoides.

Como hemos visto ya en OSTEOLOGÍA, las dos articulaciones esternales son temporales. La *articulación esternal inferior* desaparece de ordinario de los cincuenta a los sesenta años, por efecto de la osificación de su cartílago interarticular. La *articulación esternal superior* se osifica también, pero únicamente en la extrema vejez y aun, en la mayoría de los casos, el proceso es incompleto, porque la porción central del ligamento interóseo persiste en estado de fibrocartílago.

CAPITULO V

ARTICULACIONES DE LOS MIEMBROS

Las diferentes palancas óseas que entran en la constitución de los miembros, tanto torácicos como pelvianos, están unidas entre sí por articulaciones tan complejas como importantes; articulaciones que, en su mayoría, pertenecen a la clase de las diartrosis. Están dispuestas de tal modo que permiten a los miembros los más variados y extensos movimientos, con lo cual facilitan el cumplimiento de las dos principales funciones a que se hallan destinados, en la mecánica animal, la locomoción y la prensión:

En dos artículos distintos estudiaremos sucesivamente:

1.° Las *articulaciones del miembro superior;*

2.° Las *articulaciones del miembro inferior.*

ARTICULO PRIMERO

ARTICULACIONES DEL MIEMBRO SUPERIOR

El miembro superior, unido al tronco por su primer segmento, el hombro o cintura escapular, presenta, desde su raíz al extremo libre, los seis grupos de articulaciones siguientes:

1.° *Articulaciones de los huesos del hombro entre sí y con el tórax;*

2.° *Articulación del brazo con el hombro* o *articulación escapulohumeral;*

3.° *Articulaciones del antebrazo con el brazo* o *articulación del codo;*

4.° *Articulaciones de los dos huesos del antebrazo entre sí* o *articulaciones radiocubitales;*

5.° *Articulación de la mano con el antebrazo* o *articulación de la muñeca;*

6.° *Articulaciones intrínsecas de la mano.*

1. Articulaciones de los huesos del hombro

De los dos huesos del hombro, la clavícula se articula por un lado con el esternón y la primera costilla, y por otro con el acromion: la primera de estas articulaciones ha recibido el nombre de *articulación esternocostoclavicular* y, la segunda, el de *articulación acromioclavicular.* Además, la clavícula se une a la apófisis coracoides por dos resistentes ligamentos, llamados *ligamentos coracoclaviculares.* Estudiaremos sucesivamente el modo de unión de la clavícula con los tres huesos precitados. Después de eso describiremos dos formaciones fibrosas, que pertenecen propiamente al omóplato, por lo cual han recibido el nombre de *ligamentos propios de la escápula.*

A. Articulación esternocostoclavicular

La articulación esternocostoclavicular une la extremidad interna de la clavícula, por una parte con el esternón y por la otra con el primer cartílago costal. Las dos superficies articulares contiguas no se corresponden exactamente por su desigual extensión y por ser también un poco diferente su configuración. Por lo demás no están en contacto inmediato: entre ellas se encuentra un fibrocartílago, que se amolda exactamente por fuera sobre la cara articular de la clavícula y por dentro sobre la del esternón. De este modo la articulación esternocostoclavicular resulta ser una diartrosis por doble encaje recíproco.

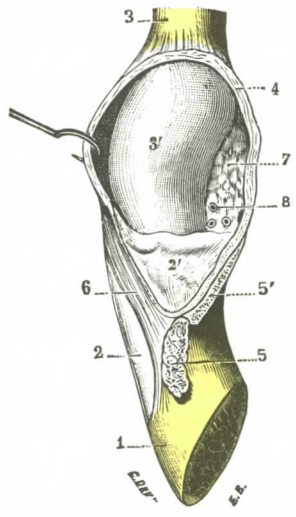

FIG. 579

Superficie esternocostal vista por arriba (lado izquierdo).

1, primera costilla. — 2, cartílago costal con 2', su superficie articular. — 3, esternón (horquilla), con 3', su superficie articular. — 4, cápsula articular. — 5, 5', plano anterior y plano posterior del ligamento costoclavicular. — 6, ligamento conoideo anterior. — 7, paquete adiposo que desempeña el papel de franja sinovial. — 8, vasos.

1.º Superficies articulares. — Las superficies articulares se distinguen en interna y externa.

a) *Configuración de las dos superficies.* — Estas dos superficies, como ya hemos dicho, son muy diferentes entre sí y merecen ser descritas separadamente:

α) *Por dentro,* o sea del lado del tórax *(superficie esternocostal,* figura 579), encontramos: 1.º, en el esternón, una carilla oblonga, cuyo diámetro mayor es transversal, situada al lado de la horquilla; lleva una dirección oblicua de dentro a fuera y de arriba abajo, y por consiguiente mira hacia arriba y afuera; en cuanto a sus dimensiones, mide, por término medio, de 18 a 20 milímetros en sentido transversal, y 14 ó 15 en sentido anteroposterior; 2.º, en el primer cartílago costal, una pequeña superficie plana, de forma triangular, situada en la parte interna y superior de este cartílago, limitada por delante y por detrás por los dos ligamentos conoides de la primera articulación condroesternal (pág. 546); carilla que se continúa, por su base, con la parte externa de la carilla esternal. Las relaciones recíprocas de las dos precitadas carillas varían, naturalmente, según que el primer cartílago costal esté soldado con el esternón o esté simplemente unido a él por una verdadera diartrosis (véase pág. 546); en el primer caso, que es con mucho el más frecuente, las dos carillas se confunden en su punto de contacto sin ninguna línea de demarcación; en el segundo están separadas una de otra por una interlínea articular, oblicuamente dirigida de delante atrás y un poco de fuera a dentro.

β) *Por fuera,* es decir, por parte de la clavícula *(superficie clavicular,* figura 580), la extremidad interna de este hueso presenta, ante todo, en su cara interna una primera carilla de dirección vertical (2) que mira a la línea media; prolongada de delante atrás, mide, por término medio, 18 milímetros de longitud por 14 de altura. Por debajo de ella, y continuándose con la misma, se ve una segunda carilla (3), muy pequeña, plana y dispuesta horizontalmente. Esta segunda carilla, que ocupa la cara inferior del hueso, se continúa con la precedente formando un ángulo de 85 a 95 grados.

b) *Revestimiento cartilaginoso de las dos superficies.* — Una capa de fibrocartílago cubre en toda su extensión las superficies articulares esternal y clavicular. *En el esternón* presenta su máximo de espesor cerca del primer cartílago costal, y en este punto mide aproximadamente un milímetro de espesor. A partir de este

punto va atenuándose, y en la extremidad interna de la carilla articular llega a ser extremadamente delgada. *En la clavícula,* la capa fibrocartilaginosa ofrece una disposición exactamente inversa: se adelgaza gradualmente de arriba abajo; su parte más gruesa corresponde a la parte más elevada de la superficie articular y mide de 1 a 1,5 milímetros.

c) *Comparación de las dos superficies articulares.* — Si, visto lo que antecede, comparamos entre sí las dos superficies articulares, observamos (fig. 580): 1.°, que la superficie esternocostal, sumamente cóncava en sentido transversal, puede considerarse que forma en su conjunto un *ángulo diedro entrante,* de vértice más o menos redondeado; 2.°, que la superficie clavicular, con sus carillas vertical y horizontal, tiene también la forma de un ángulo diedro, pero de un *ángulo diedro saliente,* cuyo vértice coincide con el del ángulo precedente. Sin embargo, las dos superficies no se corresponden de modo perfecto. Desde luego, la superficie clavicular es casi plana de delante atrás, al paso que la cara esternocostal es ligeramente convexa en el mismo sentido. Por otra parte, la superficie esternocostal está prolongada transversalmente, mientras que la superficie clavicular es más extensa en sentido anteroposterior que no en sentido transversal, lo cual quiere decir que el diámetro mayor de una de ellas es perpendicular al diámetro mayor de la otra. De esto resulta que la clavícula sobresale ligeramente del esternón por la parte inferior y por la posterior.

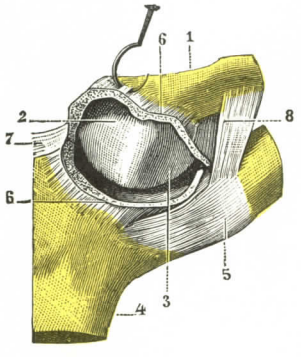

FIG. 580

Piezas esqueléticas de la articulación esternocostoclavicular vistas por su lado anterior.

1, clavícula inclinada hacia arriba y atrás, con 2, su carilla vertical; 3, su carilla horizontal. — 4, esternón. — 5, primer cartílago costal. — 6, 6, ligamento anterior incidido y levantado por una erina. — 7, ligamento interclavicular. — 8, ligamento costoclavicular.

2.° **Fibrocartílago interarticular.** — El fibrocartílago interarticular o *menisco,* situado entre las caras clavicular y esternal, llena exactamente todo el espacio comprendido entre los dos huesos (fig. 581, 4). Tiene la forma de un disco muy irregular, oblicuamente dirigido de arriba abajo y de dentro a fuera. Es más grueso en su extremidad superior que en la inferior, y más grueso también en sus partes anterior y posterior que en su parte media, la cual está a veces agujereada. Este agujero, cuando existe, tiene ordinariamente la forma de una hendidura anteroposterior, de bordes irregulares y como deshilachados.

Por razón de su forma hemos de considerar en el menisco esternoclavicular dos caras y la circunferencia. Las *dos caras* se distinguen en interna y externa: la primera se adapta a la superficie esternal, cuya forma reproduce exactamente, y la segunda se adapta a la superficie articular de la clavícula. Unas veces son lisas y uniformes y otras irregulares, más o menos escabrosas. La *circunferencia* del menisco coincide naturalmente con todo el perímetro de la articulación. Por delante y por detrás, el disco fibrocartilaginoso está íntimamente unido al aparato ligamentoso anterior y posterior. Por arriba se confunde así mismo con el ligamento superior, y además se fija sólidamente a la parte más elevada de la carilla clavicular en una extensión de 6 a 8 milímetros. Por abajo suele terminar en el primer cartílago costal, en el punto en que este último establece contacto con la carilla esternal. Esta inserción inferior del menisco se prolonga a veces hasta el ligamento costoclavicular, y en este caso el primer cartílago costal toma una parte muy indirecta o tal vez nula en la articulación de la clavícula con el tórax.

De tal modo fusionado en todo su perímetro con las partes adyacentes, el menisco esternoclavicular divide la cavidad articular en dos compartimientos distintos: 1.°, un *compartimiento inferointerno* o *meniscoesternal,* situado entre el esternón y

el menisco; 2.º, un *compartimiento superoexterno* o *meniscoclavicular,* comprendido entre la cara superior del menisco y la clavícula. Resulta casi superfluo hacer notar que en los casos antes indicados en que el menisco presenta un orificio central, los dos compartimientos se comunican entre sí por este orificio.

Si bien llena exactamente todo el espacio comprendido entre la superficie articular de la clavícula y la del esternón, el fibrocartílago que acabamos de describir no tiene por objeto, como sucede en otras ocasiones, restablecer la armonía entre dos superficies articulares discordantes. Su significación morfológica es muy distinta: como hemos visto ya en OSTEOLOGÍA, en el hombre y en los antropoides esta pieza fibrocartilaginosa representa la parte lateral del epistérnum, el cual, en

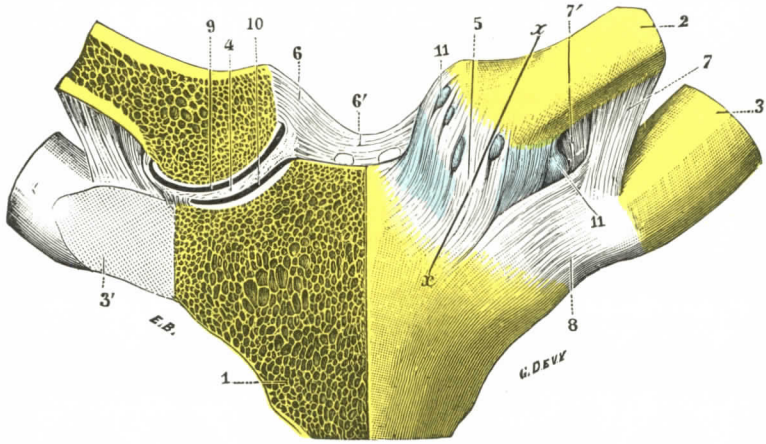

FIG. 581

Articulación esternocostoclavicular vista por delante.

(La mitad derecha ha sido aserrada vertical y transversalmente para poner de manifiesto el menisco y las dos cavidades articulares; la articulación del lado izquierdo está inyectado con sebo.)

1, esternón. — 2, clavícula. — 3, primera costilla, con 3', primer cartílago costal. — 4, fibrocartílago interarticular o menisco. — 5, ligamento esternoclavicular anterior. — 6, ligamento esternoclavicular superior, con 6', ligamento interclavicular. — 7 y 7', plano anterior y plano posterior del ligamento costoclavicular. — 8, ligamento condroesternal anterior. — 9, sinovial meniscoclavicular o suprameniscal. — 10, sinovial meniscoesternal o submeniscal. — 11, mamelones sinoviales, saliendo a través de una rasgadura de la cápsula fibrosa.

xx, eje (perpendicular a la cara esternal) según el cual fue practicado el corte representado en la figura 582.

un gran número de mamíferos, principalmente en los roedores y en los insectívoros, sirve de lazo de unión entre el mango del esternón y la extremidad interna de la clavícula.

3.º Medios de unión. — La cápsula fibrosa que une entre sí la clavícula, el esternón y el primer cartílago costal está reforzada por delante, por detrás, por arriba y por abajo por cuatro ligamentos, que distinguiremos, por razón del sitio que ocupan, en *anterior, posterior, superior* e *inferior.*

a) *Ligamento anterior.* — El ligamento anterior *(ligamento esternoclavicular anterior,* fig. 581, 5) está situado, como su nombre indica, en la cara anterior de la articulación. Se inserta por fuera en la parte anterior y superior de la extremidad interna de la clavícula. Desde este punto se dirige oblicuamente hacia abajo y adentro para insertarse en gran parte en la cara anterior del mango del esternón, un poco por debajo de su cara articular. Sus manojos más externos alcanzan el primer cartílago costal.

b) *Ligamento posterior.* — El ligamento posterior *(ligamento esternoclavicular posterior,* fig. 582, 1') se extiende por la cara posterior de la articulación. Aná-

logo al precedente, pero más robusto, se inserta por un lado en la parte posterior y superior de la extremidad interna de la clavícula, y por otro en la cara posterior de la primera pieza del esternón, inmediatamente debajo de su cara articular. Este ligamento está en relación inmediata con los dos músculos esternohioideo y esternotiroideo que lo cubren.

c) *Ligamento superior, ligamento interclavicular.* — El ligamento superior (*ligamento esternoclavicular superior,* fig. 581, 6) está formado por fibras muy cortas, que se insertan, por un lado, en la parte superior del extremo interno de la clavícula, y por el otro, en la parte correspondiente del esternón, o sea en la parte lateral de la horquilla. Por encima de estas *fibras largas,* que constituyen el ligamento esternoclavicular superior propiamente dicho, se encuentran otras fibras, mucho más largas, que, partiendo igualmente de la parte superior de la clavícula, descienden hacia la horquilla esternal, cruzan la línea media y luego suben sobre la clavícula del lado opuesto.

Estas últimas fibras, *fibras largas,* que van de una clavícula a la otra, forman en su conjunto un ligamento especial, impar y medio, de forma semilunar (figura 581, 6'), que ha recibido el nombre de *ligamento interclavicular.* Sus dos extremos se insertan a derecha e izquierda en la parte más elevada de la extremidad interna de la clavícula, entre el ligamento esternoclavicular anterior y el ligamento esternoclavicular posterior. Su borde superior es cóncavo y está en relación con los tegumentos del cuello. Su borde inferior, convexo, descansa sobre la escotadura media del esternón y se adhiere a ella íntimamente en toda su extensión, excepto en la línea media, en donde deja ordinariamente uno o dos orificios por los cuales pasan los vasos. Respecto de sus caras, la anterior está cubierta por la piel y la posterior por el músculo esternotiroideo.

El ligamento interclavicular ofrece en su desarrollo considerables variaciones individuales; reducido en algunos sujetos a una simple lámina fibrosa, o tal vez conjuntiva, toma en otros el aspecto de un grueso y resistente cordón, llegando a tener a veces tanta consistencia como el menisco interarticular. En su espesor se desarrollan anormalmente los huesos supraesternales, de los cuales vemos un ejemplo en la figura 577 (5) (véase OSTEOLOGÍA, pág. 103). Desde el punto de vista de la morfología, la formación fibrosa que se designa impropiamente con el nombre de *ligamento interclavicular* debe considerarse que representa la parte interna del epistérnum de los vertebrados inferiores.

d) *Ligamento inferior.* — El ligamento inferior, llamado también *ligamento costoclavicular* por razón de sus inserciones y *ligamento romboidal* por su forma (figura 581, 7 y 7'), está formado por un conjunto de manojos fibrosos muy cortos, pero muy resistentes, que unen la clavícula al primer cartílago costal. Estos manojos se insertan por abajo siguiendo una línea transversal que ocupa las tres cuartas partes externas de este cartílago, y en la mayoría de los casos más aún, hasta la extremidad interna de la primera costilla. Desde este punto se dirigen oblicuamente hacia arriba y afuera y vienen a fijarse en la cara inferior de la clavícula, que presenta a este efecto rugosidades y hasta una verdadera fosilla prolongada transversalmente. SAPPEY hizo notar ya de antiguo que las fibras constitutivas del ligamento costoclavicular forman dos planos: un plano anterior (7), en el cual son muy numerosas, muy largas y muy oblicuas, y un plano posterior (7'), en el cual son casi verticales, y por consiguiente muy cortas. Entre los dos planos se encuentra un tejido celular laxo y hasta a veces una bolsa serosa perfectamente desarrollada.

4.º Sinoviales. — Como el fibrocartílago interarticular divide la articulación esternocostoclavicular en dos cavidades secundarias, esta articulación tiene dos sinoviales distintas: una *interna* o *meniscoesternal,* comprendida entre el menisco y el esternón, y otra *externa* o *meniscoclavicular,* situada entre el menisco y la

clavícula (figura 581, 9 y 10). Completamente independientes en la gran mayoría de los casos, se comunican naturalmente entre sí cuando el fibrocartílago está perforado en su centro, o también (aunque este caso es muy raro) cuando la extremidad inferior de este fibrocartílago no se inserta en el primer cartílago costal y queda libre en el interior de la cavidad articular. De las dos sinoviales esternoclaviculares, la externa es más extensa y laxa que la interna. Esto depende del modo de locomoción de la clavícula; en efecto, en las dislocaciones de este hueso los movimientos más extensos se efectúan entre la clavícula y el fibrocartílago.

La sinovial esternocostoclavicular, bastante laxa por fuera, en donde forma ordinariamente un pequeño fondo de saco, está fuertemente sujeta en el resto por los ligamentos anterior, interno y posterior. Sin embargo, no es raro ver que envía algunas prolongaciones, siempre pequeñas, entre los manojos de estos ligamentos. De ello vemos algunos ejemplos en la figura 581, que representa una articulación inyectada con sebo.

Vista por dentro, después de abierta la articulación, la sinovial articular presenta en su parte posteroexterna, inmediatamente por delante del ligamento conoide posterior, una franja sinovial más o menos desarrollada según los sujetos (fig. 579, 7). Esta franja, que nos ha parecido constante, está constituida por un paquete celulograsiento de coloración gris amarillenta o gris rosada. Ordinariamente recibe una o dos arteriolas (fig. 579, 8), que llegan a ella pasando por debajo del ligamento conoide posterior; en un caso pudimos seguirlas hasta dentro del fibrocartílago interarticular.

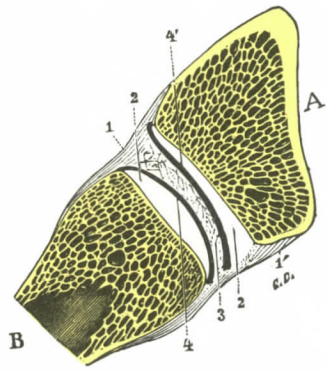

FIG. 582

Corte de la articulación esternocostoclavicular, perpendicular a la superficie esternal, siguiendo el eje *xx* de la figura 581 (lado izquierdo, segmento inferior del corte).

A, clavícula. — B, esternón. — 1, 1', ligamento anterior y ligamento posterior de la articulación. — 2, 2, cartílago. — 3, fibrocartílago interarticular. — 4, 4', sinovial interna o meniscoesternal y sinovial externa o meniscoclavicular.

5.º Relaciones. — Colocada entre el cuello y el tórax, la articulación esternocostoclavicular tiene relaciones muy importantes. Las estudiaremos sucesivamente en sus caras anterior y posterior:

α) La *cara anterior* de la articulación está en relación con los orígenes del pectoral mayor y con el tendón esternal del músculo esternocleidomastoideo, que la cruza oblicuamente y se desliza sobre ella por mediación de un tejido celular laxo. Más superficialmente está en relación con el tejido celular subcutáneo y la piel.

β) La *cara posterior* está en relación primeramente con los dos músculos esternocleidomastoideo y esternotiroideo (véanse estos músculos). Más allá de estos dos planos musculares se encuentran vasos muy importantes; pero son diferentes a derecha e izquierda (fig. 583): *a la derecha,* el tronco arterial braquiocefálico, que lleva una dirección oblicua hacia arriba y afuera, y en su lado externo, el tronco venoso braquiocefálico derecho; *a la izquierda,* el tronco venoso braquiocefálico izquierdo, que sigue una dirección casi horizontal, y detrás de este tronco venoso, la carótida primitiva izquierda; la arteria subclavia se encuentra por detrás y por fuera de la carótida, y por consiguiente, un poco más apartada de la articulación. Por último, recordaremos que tienen relaciones más o menos íntimas con la articulación esternocostoclavicular la arteria mamaria interna y los dos nervios frénico y neumogástrico: la mamaria interna, acompañada de la vena homónima y del nervio frénico, pasa por el límite externo de la articulación, y respecto de los neumogástricos, están situados: el derecho, por detrás y un poco por fuera

del tronco arterial braquiocefálico, y el izquierdo, por la parte externa de la carótida primitiva.

6.º Arterias y nervios. — La articulación esternoclavicular recibe sus arterias de la mamaria interna y a veces también de la torácica superior. Está inervada a la vez por la rama supraclavicular del plexo cervical superficial y por algunos filetes procedentes del nervio subclavio.

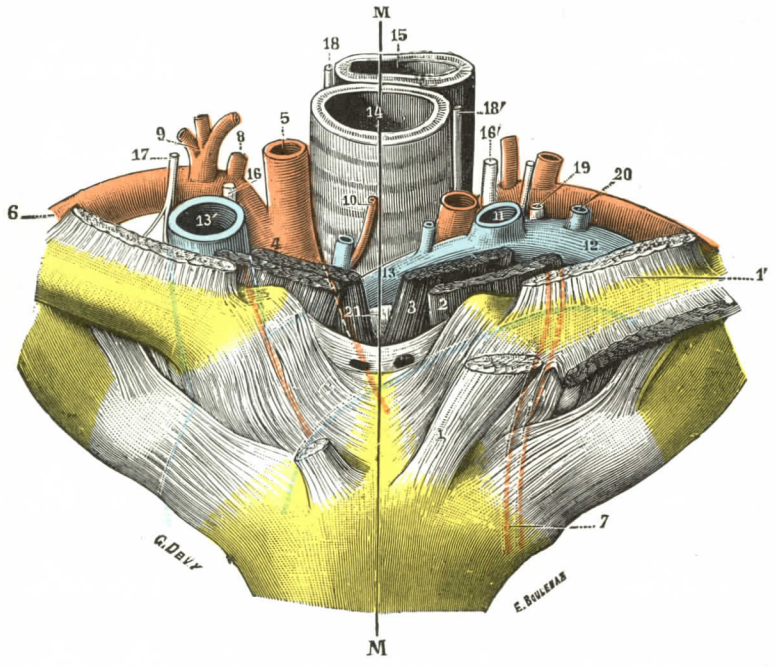

FIG. 583

Relaciones de la articulación esternocostoclavicular.

(La línea MM indica el plano medio o sagital.)

1 y 1', fascículo esternal y fascículo clavicular del músculo esternocleidomastoideo. — 2, esternocleidohioideo. — 3, esternotiroideo. — 4, tronco braquiocefálico arterial, cuyo trayecto está indicado por una línea de puntos encarnados. — 5, carótida primitiva. — 6, arteria subclavia. — 7, arteria mamaria interna (línea de puntos). — 8, arteria vertebral. — 9, tronco tirocervical. — 10, arteria tiroidea de Neubauer. — 11, vena yugular interna izquierda. — 12, vena subclavia. — 13, tronco braquiocefálico venoso del lado izquierdo. — 13', tronco braquiocefálico venoso del lado derecho, cortado inmediatamente por debajo de su origen. — 14, traquearteria. — 15, esófago. — 16, 16', nervios neumogástricos derecho e izquierdo. — 17, nervio frénico. — 18, 18', nervios recurrentes derecho e izquierdo. — 19, conducto torácico. — 20, yugular externa izquierda en su desembocadura en la subclavia. — 27, vestigios del timo.

Movimientos. — La clavícula en relación por su extremidad externa con el hombro, y por el hombro con el miembro superior, ejecuta, gracias a la articulación que acabamos de describir, todos los movimientos que caracterizan a las diartrosis: sube y baja, avanza y retrocede y, por último, efectúa movimientos de circunducción.

En sus diferentes movimientos, la clavícula se mueve alrededor de un eje que pasa, no precisamente por la articulación esternoclavicular misma, sino por un punto situado un poco por fuera de esta articulación, en la extremidad interna de la clavícula, y por lo tanto a nivel de la inserción costal del ligamento costoclavicular, verdadero eje de los movimientos.

De esto resulta que las dos extremidades de la clavícula se mueven simultáneamente, pero en sentido inverso. De modo que, en los *movimientos de elevación*, cuando la extremidad externa sube, la interna baja, deslizándose de arriba abajo a lo largo de la carilla articular esternocostal. En los *movimientos de descenso*, por el contrario, cuando la extremidad externa desciende para recuperar su primera posición, la interna sube, deslizándose de abajo arriba a lo largo de esta misma carilla esternocostal.

Lo mismo sucede en los *movimientos de proyección hacia delante* y *hacia atrás* de la extremidad externa: la extremidad interna, basculando siempre en sentido inverso, se dirige hacia atrás en el primer caso y hacia delante en el segundo.

El *movimiento de circunducción* resulta aquí, como en todas partes, de la sucesión regular de los cuatro movimientos precedentes, y respecto de este punto haremos notar que la clavícula ejecuta en realidad dos movimientos de circunducción: uno, muy limitado, descrito por la extremidad interna de la clavícula, y el otro, mucho más extenso, descrito por la extremidad externa.

Músculos motores. — Se dividen en elevadores, depresores, proyectores hacia delante y proyectores hacia atrás:

1.° *Elevadores:* el trapecio, el fascículo externo del esternocleidomastoideo;
2.° *Depresores:* el pectoral mayor, los fascículos internos del deltoides y el subclavio;
3.° *Proyectores hacia delante:* el pectoral mayor, el deltoides y el subclavio;
4.° *Proyectores hacia atrás:* el trapecio y el fascículo externo del esternocleidomastoideo.

B. Articulación acromioclavicular

La articulación de la extremidad externa de la clavícula con el acromion, *articulación acromioclavicular,* pertenece al género de las artrodias.

1.° **Superficies articulares.** — Como superficies articulares, tenemos: 1.°, *por parte de la clavícula,* una carilla prolongada de delante atrás y situada en la extremidad externa del hueso; es plana, ligeramente rugosa y mira hacia fuera y un poco hacia abajo; 2.°, *por parte del acromion,* una carilla similar, que ocupa la parte más anterior del borde interno de esta apófisis; mira hacia delante y un poco hacia arriba, de modo que, cuando se considera el hueso en su sitio, se observa que la clavícula descansa en parte sobre el acromion.

Estas dos carillas están cubiertas una y otra por una capa de fibrocartílago, siempre más gruesa en la carilla acromial que en la clavicular y más gruesa también en la parte superior que en la inferior.

2.° **Medios de unión.** — El acromion y la clavícula están unidos entre sí por una cápsula fibrosa, que se inserta, por una parte, en el perímetro de la carilla clavicular, y por otra, en el contorno de la carilla acromial. Esta cápsula está reforzada por arriba y por abajo por dos ligamentos, el acromioclavicular superior y el acromioclavicular inferior.

α) El *ligamento acromioclavicular superior* (fig. 584, 3) se inserta, por fuera, en la cara superior del acromion, y por dentro, en la cara superior de la extremidad externa de la clavícula. Está formado por un conjunto de fascículos fibrosos de dirección transversal y es notable por su espesor y resistencia.

β) El *ligamento acromioclavicular inferior* (fig. 584, 4), mucho más delgado, a menudo en estado de simples vestigios y faltando a veces por completo, cuando existe está constituido por manojos igualmente transversales que se extienden de la cara inferior del acromion a la cara homónima de la extremidad externa de la clavícula.

3.° **Fibrocartílago interarticular.** — Las dos carillas clavicular y acromial muchas veces están separadas una de otra (8 veces en 23 casos, según nuestras observaciones, o sea en una proporción de 34 por 100) por la interposición de una lámina fibrocartilaginosa, cuya disposición y estructura recuerdan exactamente las de los meniscos interarticulares. Este fibrocartílago, indicado en 1732 por WINSLOW y bien descrito diez años más tarde por WEITBRECHT, presenta numerosas variaciones individuales, que cabe clasificar en los ocho tipos fundamentales siguientes:

Primer tipo. — El fibrocartílago se desprende del revestimiento fibrocartilaginoso de la carilla acromial, del cual es tan sólo una dependencia; forma cuerpo con la

parte superior de este revestimiento y únicamente desciende algunos milímetros en el interior de la articulación.

Segundo tipo. — Completamente independiente del fibrocartílago de incrustación de la carilla acromial, adopta la forma de una cuña, cuya base corresponde al ligamento acromioclavicular superior, y el vértice, delgado y cortante, queda libre en la articulación.

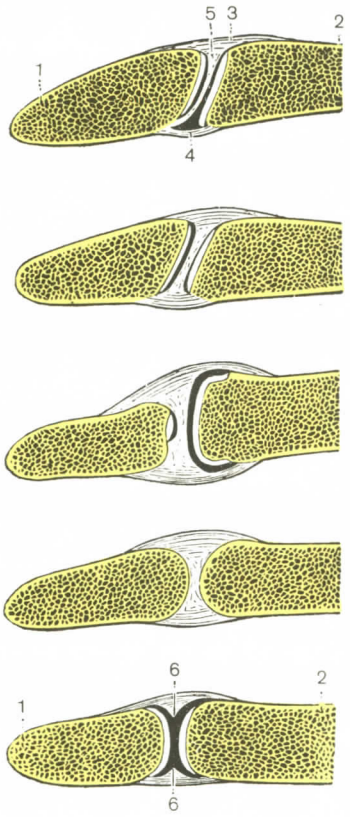

FIG. 584

Corte frontal de la articulación acromioclavicular, para demostrar los diferentes tipos de menisco (lado derecho, segmento posterior del corte).

1, acromion. — 2, clavícula. — 3, ligamento acromioclavicular superior. — 4, ligamento acromioclavicular inferior. — 5, menisco. — 6, 6, franjas sinoviales superior e inferior.

Tercer tipo. — El fibrocartílago, más desarrollado que en los dos tipos precedentes, están en relación, por arriba, con el ligamento acromioclavicular superior, fusionándose por abajo con la parte inferior de la carilla clavicular. En este caso, la cavidad articular está subdividida en dos cavidades distintas: una interna, situada entre el menisco y la clavícula, y otra externa, comprendida entre el acromion y el menisco.

Cuarto tipo. — Constituye también un tabique completo de dirección sagital, que va del ligamento acromioclavicular superior al ligamento acromioclavicular inferior. Como en el tipo precedente, existen dos cavidades articulares, interna y externa. Según W. GRUBER (de San Petersburgo), esta disposición es extremadamente rara, puesto que la ha encontrado únicamente tres veces en 400 casos. Probablemente habremos dado nosotros con una serie favorable a su mayor frecuencia, porque la hemos encontrado dos veces en las ventitrés articulaciones acromioclaviculares examinadas respecto de este punto (TESTUT).

Quinto tipo. — El menisco reviste la forma de un tabique sagital con un agujero circular o elíptico en su centro, cuyo eje mayor es en este caso anteroposterior.

Sexto tipo. — Está formado por una doble lámina, ascendente una y descendente la otra. Cada una de estas láminas, triangular cuando se examina en corte, corresponde por su borde adherente al ligamento acromioclavicular correspondiente, al paso que su borde libre, irregular y más o menos franjeado, corresponde a la parte media de la cavidad articular.

Séptimo tipo.—El menisco está representado por una lámina fibrocartilaginosa muy gruesa, que une a manera de ligamento interóseo el acromion a la clavícula, sin el menor indicio de cavidad articular.

Octavo tipo. — Lámina fibrocartilaginosa, también muy gruesa, que va del ligamento superior al inferior, con cavidad articular muy desarrollada entre el menisco y la clavícula y apenas perceptible o nula entre el acromion y el menisco.

4.º Sinovial. — Como de ordinario, la sinovial de la articulación acromioclavicular reviste la cara interior de la cápsula articular. Generalmente es única; tan sólo en los casos excepcionales en que el fibrocartílago ocupa toda la altura de la articulación, y no está perforado en su centro, esta sinovial es doble. En muchos casos la hemos visto comunicarse con la bolsa supraacromial y, por medio de esta

última, con la sinovial de la articulación del hombro; de modo que una inyección de sebo en la articulación escapulohumeral llenaba a la vez tres serosas.

5.° **Relaciones.** — La articulación acromioclavicular está en relación, *por delante,* con los fascículos medios del deltoides, y *por detrás,* con los fascículos medios del trapecio. Su *cara inferior,* situada profundamente, está en relación con la extremidad externa del ligamento acromiocoracoideo, y en un plano más posterior, con el músculo supraespinoso. Su *cara superior,* enteramente superficial, está cubierta por la piel, que se desliza sobre ella con la mayor facilidad.

6.° **Arterias y nervios.** — La articulación acromioclavicular recibe sus *arterias* de la cervical transversa, rama de la subclavia, y de la acromiotorácica, rama de la axilar. Sus *nervios* vienen de la rama supraacromial del plexo cervical superficial.

Movimientos. — La articulación acromioclavicular disfruta únicamente de sencillos movimientos de deslizamiento. Estos movimientos de deslizamiento, aunque muy limitados, son suficientes para permitir al omóplato recorridos muy extensos, que modifican naturalmente las relaciones de este hueso con el tórax.

Entre los movimientos que ejecuta el omóplato alrededor de la clavícula, uno de los más importantes es el movimiento de *rotación* o de *báscula* alrededor de un eje que pasaría por las articulaciones acromio y coracoclavicular, y durante el cual la cara anterior del omóplato se desliza sobre la parte correspondiente del tórax, como si existiese entre las dos superficies una verdadera sinovial.

Estos movimientos son tales, que los ángulos externo y superior del omóplato se mueven simultáneamente, pero en sentido inverso: cuando el ángulo externo baja el superior sube, y, viceversa, el ángulo externo sube cuando el superior baja.

Como, por otra parte, el muñón del hombro sufre los mismos cambios de sitio que el ángulo externo del omóplato, que se encuentra por debajo de aquél, podemos deducir de lo que precede las dos proposiciones siguientes, que encontraremos a cada momento cuando estudiemos los músculos de esta región:

1.° *Todo músculo, cualesquiera que sean su situación e inserciones, que eleva el ángulo superior del omóplato, baja simultáneamente el muñón del hombro;*

2.° *Todo músculo que baja el ángulo superior, eleva al mismo tiempo el muñón del hombro.*

Es casi superfluo hacer notar que cuando el ángulo externo del omóplato baja, el inferior se aproxima a la columna vertebral, y, al contrario, se aleja de la línea media siempre que el ángulo externo se eleva.

Articulación acromioespinal. — En el caso en que el acromion no se haya soldado a la escápula, constituyendo así una pieza esquelética independiente llamada *hueso acromial* (véase OSTEOLOGÍA, pág. 316), este hueso se une a la espina escapular mediante una articulación anormal, que toma el nombre de *articulación acromioespinal* o *acromioescapular.* El tipo de esta articulación es muy variable. Unas veces es una simple sincondrosis; otras veces es una anfiartrosis o una diartroanfiartrosis, y finalmente, en algunos casos, viene a ser una verdadera artrodia. Cualquiera que sea su grado de organización, la articulación acromioespinal tiene como medio de unión una especie de manguito fibroso, que en realidad no es más que el periostio, que pasa sin interrupción de una pieza esquelética a otra.

C. Unión de la clavícula con la apófisis coracoides

Al pasar por encima de la apófisis coracoides, la clavícula se une a esta apófisis por medio de dos ligamentos: uno *anteroexterno* y el otro *posterointerno.* Advirtamos desde luego que, en condiciones ordinarias, las dos piezas óseas no llegan a ponerse en contacto, por lo cual los precitados ligamentos son simples medios de unión a distancia

1.º Ligamento coracoclavicular anteroexterno. — El ligamento coracoclavicular anteroexterno (fig. 585, 7), llamado también *ligamento trapezoideo,* tiene la forma de una lámina cuadrilátera mucho más larga que ancha, orientada siguiendo el plano sagital.

Se inserta, por abajo, en la parte posterior del borde interno de la apófisis coracoides. Desde este punto se dirige oblicuamente hacia arriba y afuera, alcanza la cara inferior de la clavícula y se inserta en ella, en aquella superficie rugosa que anteriormente hemos descrito en OSTEOLOGÍA (pág. 308), cerca de la extremidad externa del hueso.

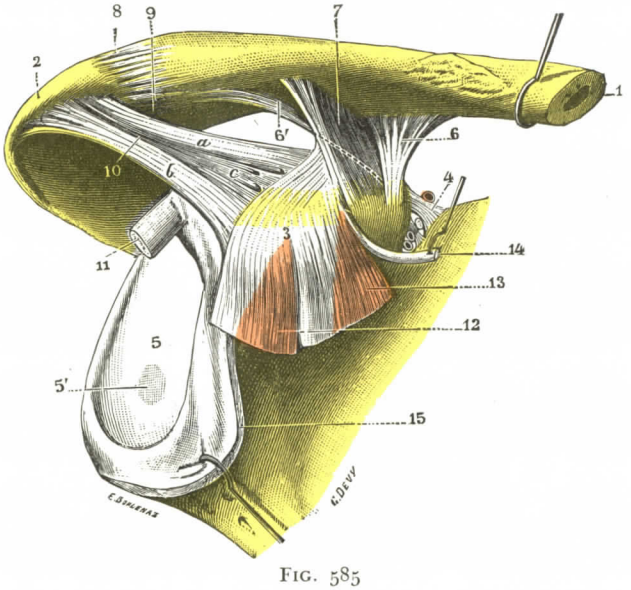

FIG. 585

Hombro derecho visto por delante, para demostrar: 1.º, el modo de unión de la clavícula con el omóplato; 2.º, el ligamento coracoideo; 3.º, el ligamento acromiocoracoideo.

1, clavícula. — 2, acromion. — 3, apófisis coracoides. — 4, ligamento coracoideo; debajo de él, ligamento coracoideo accesorio. — 5, cavidad glenoidea, con 5', su mancha grisácea, correspondiente al tubérculo glenoideo. — 6, 6', ligamento conoideo. — 7, ligamento trapezoide. — 8, ligamento acromioclavicular superior. — 9, ligamento acromioclavicular inferior. — 10, ligamento acromiocoracoideo, con *a*, su fascículo posterior; *b*, su fascículo anterior; *c*, su porción media agujereada. — 11, tendón largo del bíceps. — 12, porción corta del bíceps y coracobraquial. — 13, pectoral menor. — 14, fascículo fibroso que va a la aponeurosis del subclavio. — 15, cápsula de la articulación del hombro, dirigida hacia abajo por una erina.

Así dispuesto, el ligamento presenta, además de sus dos extremidades coracoidea y clavicular, dos caras y dos bordes, a saber: una cara inferoexterna, que cruza primeramente la cara superior de la apófisis coracoides y se inclina en seguida sobre el músculo supraespinoso; un borde anterior, que es libre, y un borde posterior, en relación con el ligamento siguiente.

2.º Ligamento coracoclavicular posterointerno. — El ligamento coracoclavicular posterointerno (fig. 585, 6), llamado también *ligamento conoideo* por razón de su forma triangular, está orientado en sentido del plano frontal, y por lo tanto, perpendicularmente al precedente. Por su extremidad inferior o *vértice,* empieza en la base de la apófisis coracoides, y luego, ascendiendo, se despliega a manera de abanico y va a fijarse por su base, que es muy ancha (de 25 a 30 milímetros por término medio), en el borde posterior de la clavícula, inmediatamente por detrás del ligamento trapezoideo. Esta inserción superior del ligamento conoideo está marcada en el esqueleto por una cresta rugosa en forma de media luna, cuya parte

media, más saliente que las otras, adquiere a veces las dimensiones de una verdadera apófisis: la *apófisis del conoideo.*

El borde externo del ligamento conoideo y el borde posterior del ligamento trapezoideo llegan a ponerse en contacto. En este punto se encuentra a veces un pequeño intersticio que separa los dos ligamentos; pero las más de las veces este intersticio de separación no existe, y las dos láminas fibrosas precitadas se fusionan por los bordes. De esto resulta que al levantar la clavícula, se percibe debajo de ella una especie de cavidad angular, cuyo fondo corresponde precisamente al ángulo diedro que forman los dos ligamentos al unirse entre sí, y cuyas cuatro paredes están formadas: la superior por la clavícula, la inferior por la base de la apófisis coracoides, la externa por el ligamento trapezoideo y la posterior por el ligamento conoideo. Esta cavidad está ocupada por una masa de tejido celular laxo más o menos infiltrado de grasa.

3.° **Bolsas serosas subclaviculares.** — En condiciones ordinarias, la clavícula y la apófisis coracoides están separadas una de otra por un espacio de 8 a 10 milímetros. Sin embargo, en ciertos movimientos los dos huesos se aproximan, llegan a ponerse en contacto y hasta pueden deslizarse un trecho el uno sobre el otro.

Estos movimientos de aproximación y deslizamiento son facilitados por la presencia de la masa celuloadiposa antes mencionada, la cual llena todo el espacio comprendido entre la clavícula, la apófisis coracoides y los dos ligamentos coracoclaviculares. Con bastante frecuencia (aproximadamente en la mitad de los casos) se encuentra, en medio de esta masa celulosa subclavicular, una verdadera bolsa (figura 597, 4').

En el espesor del ligamento conoideo existe también a veces una segunda bolsa serosa, la *bolsa del ligamento conoideo,* la cual es más pequeña que la precedente y puede estar en comunicación con ella.

Ligamento bicorne de Caldani. — CALDANI ha descrito y representado (lám. XLII), con el nombre de *ligamento bicorne,* una lámina fibrosa que, empezando en el borde interno de la apófisis coracoides, sube en seguida hacia arriba y adentro y no tarda en dividirse en dos fascículos: uno superior, más corto, que termina en la cara inferior de la clavícula o en la vaina fibrosa del músculo subclavio; y otro inferior, mucho más largo, que se inserta en la cara superior de la primera costilla, confundiéndose más o menos con el tendón de origen de este mismo músculo subclavio. El *ligamento coracoclavicular anterior,* descrito por HENLE y BOURCERY, corresponde exactamente al fascículo clavicular del ligamento bicorne. El ligamento de Caldani no pasa en realidad de ser un seudoligamento, puesto que, a nuestro entender, no es más que el vestigio de la inserción primitiva del músculo subclavio en la apófisis coracoides, inserción que se encuentra normalmente en gran número de mamíferos. En efecto, hemos tenido ocasión de ver muchas veces al ligamento en cuestión salir, no precisamente de la clavícula o de la aponeurosis del subclavio, sino de un fascículo carnoso, que formaba el borde anterior de este mismo músculo. En otro caso, el músculo subclavio iba en casi su totalidad a insertarse en la apófisis coracoides, precisamente en el punto en que se inserta el seudoligamento de Caldani.

Articulación coracoclavicular. — Anormalmente, pero no con extremada rareza, se encuentra entre la apófisis coracoides y la clavícula una verdadera articulación, correspondiente al género de las artrodias; ya en OSTEOLOGÍA, nos hemos referido a esta disposición anatómica. En este caso, la cara inferior de la clavícula y la parte correspondiente de la apófisis coracoides presentan cada una una carilla articular plana e incrustada de cartílago diartrodial. Nosotros hemos hallado un magnífico ejemplo de esta articulación en un negro: las dos carillas articulares eran planas, de forma más o menos circular, un poco más alargadas en sentido transversal que en sentido anteroposterior, pues medían 12 milímetros por 8. En ciertos sujetos, la carilla coracoidea puede faltar y entonces es reemplazada por un depósito cartilaginoso en la cara superointerna del ligamento trapezoideo. La carilla clavicular puede asimismo ser reemplazada por una capa cartilaginosa más o menos diferenciada, situada

en la extremidad externa del músculo subclavio. Un caso de articulación coraclavicular ha sido descrito y figurado por JEANNENEY y CELLES.

D. Ligamentos propios de la escápula

Han recibido este nombre dos cintas fibrosas que se insertan por uno y otro extremo en la escápula, y son: el *ligamento coracoideo* y el *ligamento acromiocoracoideo.*

1.º Ligamento coracoideo. — El ligamento coracoideo (fig. 585, 4) es una cinta fibrosa, aplanada y delgada, más estrecha en su parte media que en sus extremidades, la cual se extiende de la base de la apófisis coracoides a la parte superior y posterior de la escotadura coracoidea (pág. 313). De este modo convierte la precitada escotadura en un verdadero orificio, mitad óseo, mitad fibroso, que pone en comunicación la fosa supraespinosa con la fosa subescapular. Por este agujero pasan el nervio supraescapular y, por debajo de este nervio, una o muchas venas que ponen en comunicación las dos redes subescapular y supraespinosa. La arteria supraescapular, acompañada de una vena, pasa por encima del ligamento.

El ligamento coracoideo presta inserción, en su parte interna, a algunos fascículos del músculo omohioideo.

Con alguna frecuencia (4 veces por 15, según PABLO DELBET), por debajo del ligamento coracoideo se encuentra un segundo ligamento, más corto y más delgado, que, como el precedente, se extiende transversalmente de un borde al otro de la escotadura coracoidea, al cual designaremos con el nombre de *ligamento coracoideo accesorio* (fig. 585). Cuando este ligamento accesorio existe, divide el agujero coracoideo en dos, uno superior, que da paso al nervio supraescapular, y el otro inferior, para la vena o venas subyacentes.

2.º Ligamento acromiocoracoideo. — El ligamento acromiocoracoideo (figura 585, 10) es una cinta fibrosa, de forma triangular, que se dirige transversalmente de la apófisis coracoides al acromion. Junto con estas dos eminencias óseas, forma una especie de bóveda osteofibrosa, llamada *bóveda acromiocoracoidea,* que cubre por encima la articulación del hombro.

Por razón de su forma hemos de considerar en el ligamento acromiocoracoideo: la base, el vértice, dos caras y dos bordes. Su *base,* situada en la parte interna, se adhiere al borde externo de la apófisis coracoides en toda su extensión, Su *vértice,* colocado hacia fuera, se fija en la extremidad anterior del acromion, inmediatamente por delante de la articulación acromioclavicular. Estas inserciones se prolongan sobre la cara inferior del acromion, llegando hasta su borde externo. Su *cara superior* está en contacto con el músculo deltoides, que la cubre. Su *cara inferior* mira hacia la articulación escapulohumeral, de la cual se halla separada por una bolsa serosa importante, llamada *bolsa subacromial,* de la que trataremos más adelante. Su *borde posterior,* relativamente grueso, es oblicuo de dentro a fuera y de atrás adelante y se continúa con la aponeurosis del músculo supraespinoso. Su *borde anterior,* más delgado, lleva una dirección transversal y degenera en una lámina celulosa que se pierde insensiblemente en la cara profunda del deltoides.

Considerado en su constitución anatómica, el ligamento acromiocoracoideo dista mucho de ser homogéneo. Grueso en sus partes anterior y posterior y delgado, por el contrario, en su parte media, se compone en realidad de dos fascículos: uno anterior (*a*) y el otro posterior (*b*), que, fusionados en el acromion, se separan progresivamente hasta llegar a su punto de inserción coracoidea. Estos dos fascículos, por efecto de su separación recíproca, limitan entre sí un espacio triangular,

cuya base corresponde a la apófisis coracoides; este espacio está ocupado por fascículos fibrosos (*c*), relativamente raros, en su mayor parte de dirección oblicua, cuyo conjunto constituye la porción media del ligamento, porción que, como hemos dicho más arriba, destaca claramente por su delgadez y escasa resistencia de entre las otras dos porciones. En su base se ven dos o tres orificios redondos o en forma de hendidura, a través de los cuales pasan vasos y pelotones adiposos. A nivel de esta base de la porción media del ligamento acromiocoracoideo pasa el tendón del pectoral menor, cuando este músculo, en vez de detenerse en la apófisis coracoides, desciende anormalmente sobre la cápsula humeral o sobre el troquiter (véase *Ligamento coracohumeral,* pág. 568).

Significación morfológica. — Los dos ligamentos coracoideo y acromiocoracoideo se insertan, como se ve, por sus dos extremidades en un solo hueso, la escápula. Por consiguiente, en rigor no deberían figurar en la lista de los ligamentos, cuyo papel esencial consiste en unir dos huesos distintos, más o menos movibles uno sobre otro. Son, pues, *seudoligamentos.* Según SUTTON, las dos cintas fibrosas en cuestión serían las homólogas de las piezas óseas que existen normalmente, en el mismo lugar, en algunos mamíferos inferiores, sobre todo en el perezoso. No es raro encontrar en el hombre un agujero coracoideo óseo en todo su contorno; hecho que es mucho más frecuente en sujetos de edad avanzada, y sin duda en muchos de estos casos la precitada disposición anatómica depende de una osificación patológica o simplemente senil del ligamento coracoideo. Mas esta disposición se observa también, aunque muy rara vez, en la edad juvenil, y en sujetos en los que no podría invocarse la influencia de ningún proceso patológico. Para estos últimos casos, cuando menos, nos parece racional creer que la anomalía en cuestión es *regresiva* y que presenta el retorno a una disposición atávica.

Ligamento espinoglenoideo. — Designase con este nombre un manojo fibroso, o simplemente conjuntivo, que se extiende transversalmente del borde externo de la espina del omóplato al borde posterior de la cavidad glenoidea (fig. 589, 4); según los casos, termina en el cuello del omóplato o en la parte correspondiente de la cápsula escapulohumeral. El ligamento transverso inferior de HENLE corresponde a la misma formación. Este fascículo se halla casi siempre presente. Como puede observarse en la figura 589, forma una especie de puente, por debajo del cual pasan el nervio del infraespinoso y una rama de la arteria supraescapular.

2. Articulación escapulohumeral

La articulación escapulohumeral, o articulación del hombro propiamente dicha (*alemán Schultergelenk,* inglés *Shoulder-joint*), tiene por objeto unir el húmero a la escápula, el miembro superior a la cintura torácica. Lo mismo que su homóloga del miembro inferior, la articulación coxofemoral corresponde al género de las enartrosis.

1.° Superficies articulares. — Esta articulación tiene por superficies articulares: por una parte, la cabeza del húmero, y por otra, la cavidad glenoidea del omóplato, agrandada por un fibrocartílago que ha recibido el nombre de *rodete glenoideo.*

a) *Cabeza del húmero.* — La cabeza del húmero (véase OSTEOLOGÍA, página 318), redondeada y lisa, representa aproximadamente el tercio de una esfera cuyo radio sería de 25 a 30 milímetros. Mide, por término medio, 48 milímetros y medio en sentido vertical, y tan sólo 45 milímetros en sentido anteroposterior; es, pues, un poco más alta que ancha, y por otra parte, su radio de curvatura es un poco más grande en el plano vertical (25 milímetros) que en el plano horizontal (22 milímetros). Considerada *in situ* estando el sujeto de pie y con el brazo pendiente a lo largo del cuerpo, la cabeza humeral mira oblicuamente hacia arriba, adentro y atrás. Su eje forma con el del cuerpo del húmero un ángulo muy obtuso, que mide, según los sujetos, de 130 a 150°.

La cabeza humeral está circunscrita en todo su alrededor por una porción del hueso rugosa y más o menos estrangulada, que ha recibido el nombre de *cuello anatómico*. Este estrechamiento de la porción subcefálica del húmero, bastante marcado en la cara posterior del cuello, se atenúa gradualmente hacia la mitad inferior, y acaba por desaparecer. Por fuera del cuello se levantan dos eminencias voluminosas: una anterior y relativamente pequeña, el *troquín*, y la otra posterior y más voluminosa, el *troquiter*. Estas dos eminencias, que nos son ya conocidas y son debidas a inserciones musculares, están separadas una de otra por un canal de dirección vertical, que desciende hasta el tercio medio del húmero: la *corredera bicipital*, en la cual se aloja, con una prolongación de la sinovial articular, el tendón de la porción larga del bíceps. Por último, la cabeza humeral y las dos eminencias troquiniana y troquiteriana se apoyan sobre una porción del hueso, relativamente estrecha, que constituye el *cuello quirúrgico*.

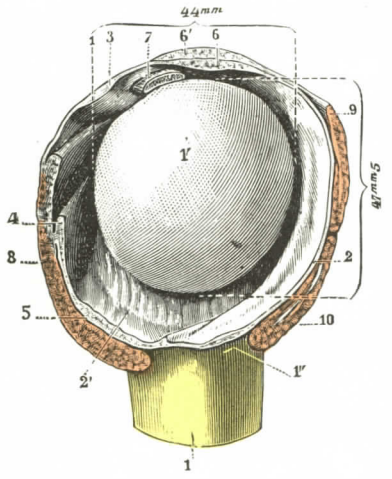

FIG. 586

Cabeza del húmero vista de frente, con su collar ligamentoso.

1, húmero, con 1', su cabeza; 1'', su cuello quirúrgico. — 2, cápsula articular, con 2', su inserción en el cuello. — 3, ligamento glenohumeral superior. — 4, ligamento glenohumeral medio. — 5, ligamento glenohumeral inferior. — 6, ligamento coracohumeral. — 6', músculo supraespinoso. — 7, tendón de la porción larga del bíceps. — 8, músculo subescapular, introduciéndose en el foramen oval de WEITBRECHT. — 9, infraespinoso. — 10, redondo menor.

En estado fresco, la cabeza del húmero está cubierta en toda su extensión por una capa de cartílago hialino, cuyo espesor es de uno y medio a tres milímetros. Este espesor es a veces uniforme; pero, en la mayoría de los casos, es un poco mayor en la parte superior de la cabeza que en la inferior. El revestimiento cartilaginoso de la cabeza humeral está limitado en su periferia por una línea irregularmente sinuosa, que corresponde al labio interno del cuello anatómico. Enfrente del troquín presenta una especie de escotadura o de muesca (fig. 586), que alcanza seis milímetros de profundidad y más aún en algunos casos; esta escotadura, que WELCKER ha creído que debe considerarse como homóloga de la fosilla del ligamento redondo de la cabeza femoral, recibe la inserción de un fascículo fibroso, por regla general muy desarrollado, que describiremos más adelante con el nombre de *ligamento glenohumeral superior*.

b) *Cavidad glenoidea.* — La cavidad glenoidea o glena escapular (véase OSTEOLOGÍA, página 313) ocupa el ángulo anterior o externo del omóplato. En su conjunto tiene la forma de un óvalo de eje mayor vertical y con la extremidad gruesa dirigida hacia abajo: mira oblicuamente hacia fuera, adelante y arriba. Su diámetro vertical mide, por término medio, 35 milímetros, y su diámetro transversal únicamente mide 25 milímetros.

Considerada en el hueso seco, la glena escapular es apenas excavada, en lo cual se diferencia considerablemente de la extensa y profunda cavidad que ofrece el hueso coxal a la cabeza femoral. En OSTEOLOGÍA hemos visto ya que, en su centro y un poco más abajo, presentaba ordinariamente una pequeña eminencia redondeada y de contornos mal circunscritos, llamada *tubérculo glenoideo;* poco marcada en la mayoría de los casos, esta eminencia toma en ciertos individuos el aspecto de un verdadero tubérculo, que sobresale medio milímetro y aun más del nivel del suelo glenoideo. Por fuera, la cavidad glenoidea está circunscrita por una línea regularmente curva. Por dentro está limitada igualmente por un reborde curvilíneo, pero este reborde interno no es continuo; un poco por encima de su parte media presenta una pequeña escotadura, *escotadura glenoidea* (fig. 587, 4''), que pe-

netra hasta la superficie articular, y, por consiguiente, disminuye su extensión por este lado.

La glena escapular, lo mismo que la cabeza del húmero, se halla cubierta en estado fresco por una capa de cartílago diartrodial. El estudio comparativo de cortes hechos en diferentes sentidos demuestra que esta capa es más gruesa en la periferia que en el centro, y también lo es más en la parte inferior que en la superior (figuras 588 y 592). Su mínimo de espesor corresponde naturalmente al tubérculo glenoideo: en este punto, el cartílago toma ordinariamente el aspecto de una mancha amarillenta o grisácea (fig. 587, 4'), de contornos mal definidos y de 3 a 4 milímetros de extensión: la *mancha glenoidea.*

Desde el primer momento parece natural creer que este aspecto especial que toma la superficie articular a nivel del tubérculo glenoideo depende de la delgadez misma del revestimiento cartilaginoso, que en este punto deja ver por transparencia el hueso subyacente. Y, sin embargo, no hay nada de esto, porque si se separa el hueso de la lámina cartilaginosa, la mancha persiste en esta última, después de aislada. El matiz grisáceo corresponde, pues, al cartílago mismo, que en este punto presenta una constitución anatómica especial. Con M. Paviot hemos examinado gran número de cortes de cartílagos glenoideos, y en la región de la mancha glenoidea hemos encontrado las particularidades siguientes: la substancia fundamental, aun conservándose hialina (nunca hemos encontrado en este punto el más pequeño indicio de fibrocartílago), es relativamente más abundante que en las demás partes; por otro lado, las cápsulas cartilaginosas, más raras y espaciadas que de ordinario, son cuatro o cinco veces más voluminosas que en las regiones inmediatas, y cada una de ellas contiene de siete a diez células, fáciles de contar por su núcleo.

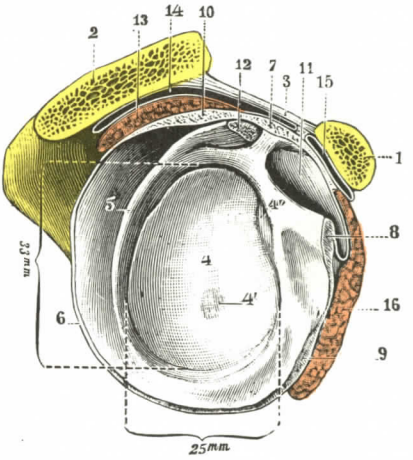

FIG. 587

Cavidad glenoidea del omóplato vista de frente, con su collar ligamentoso.

1, apófisis coracoides. — 2, acromion. — 3, ligamento acromiocoracoideo. — 4, cavidad glenoidea, con 4', su mancha grisácea; 4'', su escotadura. — 5, rodete glenoideo. — 6, cápsula articular. — 7, ligamento glenohumeral superior. — 8, ligamento glenohumeral medio. — 9, ligamento glenohumeral inferior. — 10, ligamento coracohumeral. — 11, foramen oval. — 12, tendón de la porción larga del bíceps. — 13, músculo supraespinoso. — 14, bolsa subacromial. — 15, bolsa subcoracoidea.

Aumentada su profundidad por el revestimiento cartilaginoso, la glena escapular se adapta exactamente a la forma de la cabeza humeral, y las dos superficies articulares, colocados los huesos en su respectiva posición, están en mutuo contacto en todos los puntos de su extensión. Más adelante volveremos sobre este hecho, al referirnos a la teoría del contacto polar (véase pág. 577).

Para terminar, añadiremos que la cavidad glenoidea está sostenida por una porción más o menos estrecha del hueso, llamada *cuello del omóplato,* y que está cubierta, por arriba, por dos robustas apófisis, la *apófisis coracoides* por dentro y el *acromion* por fuera. Aunque estos últimos elementos óseos desempeñan un papel muy secundario en la constitución anatómica de la articulación del hombro, como los encontraremos a cada paso en el curso de nuestra descripción, hemos creído oportuno hacer de ellos una mención especial.

2.º **Rodete glenoideo.** — En todo el contorno de la cavidad glenoidea viene a colocarse, a manera de marco, un cordón fibrocartilaginoso, que tiene por objeto aumentar la extensión de aquélla, por lo cual constituye una de las partes importantes de la articulación.

Este cordón, conocido con el nombre de *rodete glenoideo,* es prismático y triangular, y por consiguiente hemos de considerar en él tres caras, que se distinguen, se-

gún su situación, en posterior, externa e interna. Hemos de advertir que las denominaciones interna y externa indican la situación de las dos caras a que se aplican, no con relación al plano medio del cuerpo, sino con relación al centro de la cavidad glenoidea; por consiguiente, serían más exactas las denominaciones de cara interior y cara exterior. La *cara posterior* coincide con la circunferencia de la glena y se adhiere íntimamente a ella en la mayor parte de su extensión. Sin embargo, por arriba el rodete está separado de la cavidad glenoidea propiamente dicha por un surco (fig. 588) curvilíneo, cuya extensión varía mucho según los individuos: de ordinario desciende más en la semicircunferencia posterior del rodete que en la semicircunferencia anterior. Cuando los elementos articulares están en un sitio respectivo, este surco es muy delgado, tanto que parece trazado con la punta de un alfiler; pero esto no es más que una apariencia, porque se muestra ancho y profundo desde el momento que con unas pinzas, o por simples tracciones sobre el tendón de la porción larga del bíceps, se levanta el rodete. La *cara externa* o *exterior* prolonga por fuera la superficie ósea del cuello del omóplato y presta inserción a la mayor parte de los fascículos de la cápsula. La *cara interna* o *interior,* libre y articular en toda su extensión, se inclina gradualmente hacia la cavidad glenoidea y se continúa con ella, excepto en los puntos en que existe el surco arriba descrito, sin línea de demarcación bien marcada. Sin embargo, en la parte inferior del rodete no se limita a ponerse en contacto con el cartílago glenoideo, sino que lo cubre en una parte de variable extensión, que en ciertos casos puede llegar hasta 8 ó 10 milímetros y aun más. Esta porción invasora del rodete glenoideo (permítasenos esta expresión) es siempre muy visible, pues se distingue del cartílago hialino, en primer lugar, por su coloración, que es un poco más mate, y luego por unas estrías curvilíneas y transversales, que dan a la superficie un aspecto especial.

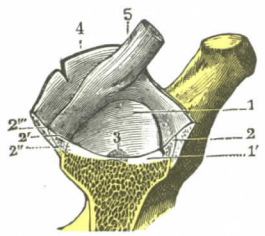

FIG. 588

Glena escapular y su rodete en un corte horizontal que pasa por la parte media de la mancha glenoidea.

1, glena escapular, con 1', su revestimiento cartilaginoso. — 2, rodete glenoideo, con: 2', su cara interna; 2'', su cara externa; 2''', su borde libre. — 3, mancha glenoidea. — 4, cápsula articular. — 5, tendón de la porción larga del bíceps.

En el reborde interno de la superficie articular, a nivel de la escotadura glenoidea, el rodete pasa a veces a manera de puente de una extremidad a la otra de esta escotadura, dejando entonces un pequeño orificio, mitad óseo, mitad fibroso, en el cual penetra un fondo de saco de la sinovial. Este orificio las más de las veces está representado por una simple depresión en forma de fosilla. Cualquiera que sea su grado de diferenciación, es homólogo de un orificio similar, pero mucho más grande, que estudiaremos más adelante en la articulación de la cadera, el cual da paso a algunos vasos. Por lo demás, completa la homología, como hacen observar ASSAKI y CARPENTIER, la existencia de una pequeña rama arterial que se desprende de la arteria escapular inferior, o mejor, de la anastomosis que une esta arteria a la supraescapular, para distribuirse en seguida por las partes blandas, ligamentos y sinovial, que rodean el orificio en cuestión.

Considerado en su constitución anatómica, el rodete glenoideo está formado por dos órdenes de fibras: 1.º, *fibras propias,* procedentes del contorno óseo de la cavidad articular, las cuales se entrecruzan en diversos sentidos; 2.º, *fibras de refuerzo,* que le envían por abajo el tendón de la porción larga del tríceps, y por arriba, el tendón de la porción larga del bíceps. Este último tendón se continúa en gran parte, como se ve en la figura 587, con el rodete glenoideo y muy particularmente con su semicircunferencia posterior. Además de estos elementos de naturaleza fibrosa, el rodete glenoideo presenta también cierto número de *fibras elásticas* y *células cartilaginosas,* estas últimas tanto más abundantes cuanto más nos aproximamos a la cavidad articular.

Aunque agrandada por su rodete, la cavidad glenoidea del omóplato es todavía mucho más pequeña de lo que sería necesario para alojar la cabeza del húmero. Resulta de ello que se establece sólo una simple yuxtaposición de las superficies articulares (yuxtaposición que no es más que parcial) y no recepción de una en la otra. En su consecuencia, una porción considerable de la cabeza humeral, la que no puede encontrar sitio en la cavidad glenoidea, está naturalmente en contacto, cualquiera que sea la posición del brazo, con la cápsula articular.

3.° Medios de unión. — La cabeza del húmero y la cavidad glenoidea del omóplato están unidas entre sí: 1.°, por un *ligamento capsular* o *cápsula;* 2.°, por cierto número de ligamentos, más o menos diferenciados, que refuerzan la cápsula y provienen, uno de la apófisis coracoides, llamado *ligamento coracohumeral,* y los otros del rodete glenoideo, llamados *ligamentos glenohumerales.*

A. LIGAMENTO CAPSULAR O CÁPSULA. — Aquí, como en todas partes, el ligamento capsular tiene la forma de un manguito, que por su circunferencia superior, se inserta en el perímetro de la cavidad glenoidea, y por su circunferencia inferior en el cuello del húmero. *Por parte del omóplato,* la cápsula articular se fija en la cara externa del rodete glenoideo y también en la porción inmediata del cuello. En la parte inferior de la glena se fusiona enteramente con el tendón de la porción larga del tríceps. En la parte superior traspasa un poco los límites del rodete, y como si quisiera dejar sitio al tendón de la porción larga del bíceps, que se inserta en este punto, aquélla viene a buscar su inserción cerca de la base de la apófisis coracoides. *Por parte del húmero,* la inserción de la cápsula es diferente, según se la examine en la mitad superior o en la mitad inferior. En su mitad superior, es decir, en la mitad que corresponde al troquín y al troquiter, se inserta en el labio externo del cuello anatómico y, por consiguiente, en el límite mismo del cartílago o a muy poca distancia de éste. En su mitad inferior, por el contrario, la cápsula se separa del revestimiento cartilaginoso para venir a fijarse en un punto más o menos bajo del cuello quirúrgico. Resulta de esto que, en este punto, una porción del cuello quirúrgico, aunque no cubierta de cartílago, queda realmente dentro de la articulación. Esta porción intraarticular del cuello, que se ve muy claramente en las figuras 586 y 598, tiene en conjunto la figura de una media luna, cuya concavidad mira hacia arriba y rodea la mitad inferior de la cabeza humeral. La altura, o sea la distancia que separa en este punto la línea de inserción capsular del revestimiento cartilaginoso, varía mucho en los distintos sujetos: hemos obtenido como cifras medias de 5 a 8 milímetros en la parte inferior del troquín, de 10 a 12 milímetros en la parte inferior de la articulación y de 10 a 15 milímetros en la parte inferior del troquiter. La inserción humeral de la parte inferior de la cápsula ofrece la particularidad de que, al paso que las fibras superficiales descienden a lo largo del húmero, las profundas se reflejan sobre sí mismas y vuelven a subir por un trayecto recurrente hasta la superficie articular (figura 586, 2'); de este modo cubren de un revestimiento fibroso al periostio subyacente, formando a veces entre el revestimiento cartilaginoso de la cabeza y la inserción humeral de la cápsula una especie de bridas más o menos pronunciadas, que sobresalen en el interior mismo de la articulación.

Por la parte exterior, la cápsula escapulohumeral presenta íntimas conexiones con los tendones de los diferentes músculos que vienen a fijarse en las tuberosidades del húmero: el subescapular, el supraespinoso, el infraespinoso y el redondo menor. *En el punto en que se pone en contacto con estos tendones, la cápsula se fusiona enteramente con ellos.* Por disección minuciosa se pueden llegar a aislar los precitados tendones hasta su inserción ósea; pero, a la vez que estos últimos, el escalpelo interesa las porciones correspondientes de la cápsula, y una vez terminada la disección, la pared articular queda constituida únicamente por la sinovial.

Excepto en los puntos en que está reforzada por los tendones, la cápsula del hombro es relativamente delgada, mucho más delgada que la de la cadera. Por otra parte, es extremadamente laxa, tanto que permite a las dos superficies articulares, cuando se insufla o se aplica una inyección dentro de la sinovial, una separación de dos o tres centímetros. Por sí sola, pues, no sería suficiente para mantener contiguas las dos piezas esqueléticas que entran en la constitución de la articulación escapulohumeral. Como en las demás diartrosis, intervienen además la presión atmosférica y la potente acción de los músculos periarticulares, que de la cápsula descienden sobre el húmero. La cápsula fibrosa del hombro presenta de ordinario dos aberturas, rara vez tres, que dan paso a otras tantas prolongaciones de la sinovial, que describiremos más adelante.

Histológicamente, la cápsula escapulohumeral se compone de fascículos fibrosos, dirigidos en todos sentidos y cruzándose entre sí en todas direcciones. En su mayoría son *longitudinales* y van directamente desde su punto de inserción escapular al punto correspondiente del húmero, ocupando preferentemente las caras superficiales del ligamento. Otros, situados más profundamente y más visibles por consiguiente en la cara articular de la cápsula, presentan una disposición más o menos *circular*. Y otros, por fin, llamados *fascículos oblicuos*, siguen todas las posibles direcciones intermedias entre los dos precedentes.

B. LIGAMENTO CORACOHUMERAL. — El ligamento coracohumeral (figuras 589 y 590) es una lámina fibrosa, muy ancha, gruesa y resistente a la vez, que se extiende de la apófisis coracoides al troquiter, confundiéndose más o menos, en el curso de su trayecto, con la parte superior de la cápsula articular. Por arriba, este ligamento empieza, por su extremidad interna, en la base y borde externo de la apófisis coracoides, inmediatamente por debajo del ligamento acromiocoracoideo: en este punto, sus inserciones se extienden hasta muy cerca del pico de la apófisis, pero sin alcanzarlo jamás. Desde esta larga línea de inserción coracoidea, el ligamento coracohumeral se dirige, en sentido transversal, hacia fuera y un poco hacia abajo para venir a terminar por su extremidad externa en el troquiter y en la porción inmediata de la cápsula articular.

Así comprendido, en el ligamento coracohumeral hemos de considerar, además de sus dos extremidades ya mencionadas, dos bordes y dos caras: 1.º, un *borde posterior*, que de ordinario es fácil de distinguir en el momento en que el ligamento se separa de la apófisis coracoides, pero que bien pronto se confunde enteramente con la cápsula articular, resultando de esta fusión que, visto por su cara posterior (figura 589), parece no ser más que la continuación de la cápsula; 2.º, un *borde anterior*, libre en su mitad o en sus dos tercios internos y confundido con la cápsula en el resto de su extensión; 3.º, una *cara posterosuperior*, en gran parte cubierta por la bóveda acromiocoracoidea, pero separada de ésta por la bolsa subacromial; 4.º, una *cara anteroinferior*, muy visible en su mitad interna, en donde está separada a veces de la porción de la cápsula situada por debajo de ella por una prolongación de la bolsa serosa subcoracoidea (fig. 590).

Considerado desde el punto de vista de su constitución anatómica, el ligamento coracohumeral está esencialmente formado por *fascículos transversales*, que llevan la misma dirección que el propio ligamento. Sin embargo, en su extremidad interna vemos cierto número de *fascículos de dirección vertical*, que se insertan por arriba en la parte más posterior del borde externo de la apófisis coracoides, y desde este punto vienen a insertarse en la parte posterosuperior del rodete glenoideo y en la porción ósea más inmediata. A estos fascículos verticales, más o menos confundidos con los fascículos propios del ligamento coracohumeral, pero ordinariamente muy visibles cuando se mira la articulación por su plano posterior (fig. 589, 3'), SAPPEY les ha dado el nombre de *ligamento coracoglenoideo*.

Muchas veces hemos visto que el ligamento que nos ocupa aparece reforzado por un pequeño fascículo accesorio que, siguiendo su borde posterior, parte, como aquél, de la apófisis coracoides, y va a parar unas veces al troquiter y otras a la cápsula.

La significación morfológica del ligamento coracohumeral la encontramos en la anatomía comparada. En gran número de mamíferos, y especialmente en los monos inferiores, el músculo pectoral menor se desliza por encima de la apófisis coracoides para insertarse más abajo, ya en la cápsula escapulohumeral, ya en el troquiter. En el hombre, el músculo precitado ha tomado en la apófisis coracoides una inserción llamada *secundaria;* pero la porción externa o coracohumeral es constante y está re-

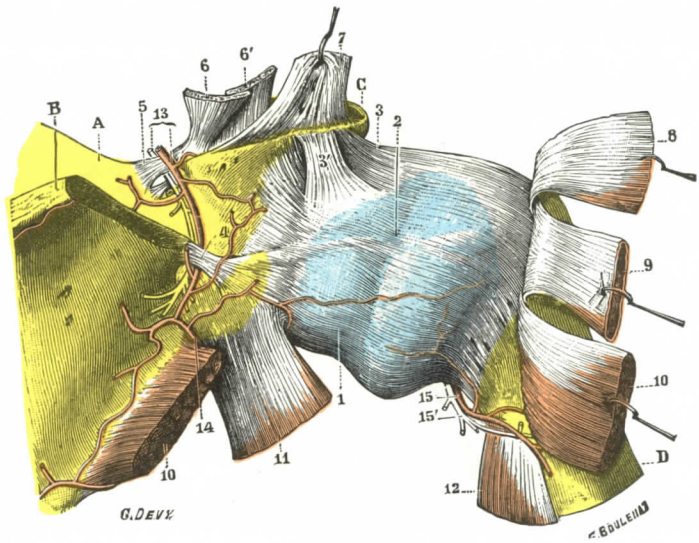

FIG. 589

Articulación escapulohumeral vista por detrás (sinovial inyectada con sebo).

A, escápula. — B, espina del omóplato. — C, apófisis coracoides. — D, húmero.

1, cápsula escapulohumeral. — 2, raya conjuntiva, correspondiente al espacio comprendido entre el supraespinoso y el infraespinoso. — 3, ligamento coracohumeral, con 3', fascículo coracoglenoideo. — 4, ligamento espinoglenoideo (pág. 563). — 5, ligamento coracoideo. — 6, 6', ligamentos coracoclaviculares. — 7, ligamento acromiocoracoideo cortado y atraído hacia arriba por una erina. — 8, supraespinoso. — 9, infraespinoso. — 10, 10, redondo menor. — 11, porción larga del tríceps. — 12, vasto externo. — 13, arteria y nervio supraescapulares. — 14, arteria escapular inferior. — 15, nervio circunflejo. — 15', arteria circunfleja posterior.

presentada por el ligamento coracohumeral que acabamos de describir. Este ligamento es, pues, como tantos otros, el vestigio de un músculo: el *tendón primitivo* del pectoral menor.

C. LIGAMENTOS GLENOHUMERALES. — Cuando se examina atentamente la cápsula articular del hombro, sea por su superficie exterior, sea por la interior, se distingue fácilmente que su constitución anatómica dista mucho de ser homogénea. Se observa principalmente que presenta en su parte anterior tres cintas fibrosas, muy gruesas y muy resistentes, separadas entre sí por porciones mucho más delgadas. Estas cintas fibrosas, no aislables de la cápsula, pero bastante bien circunscritas en la mayoría de los casos, han recibido el nombre de *ligamentos glenohumerales.* Para evidenciarlas claramente, el mejor medio consiste en practicar en la parte posterior de la cápsula una extensa abertura y con la sierra cortar la cabeza humeral a nivel del cuello anatómico (corte de SCHLEMM, fig. 591): mirando entonces de atrás a delante el interior de la articulación, se ve claramente la parte anterior de la cápsula ar-

ticular, y en ella se distinguen muy bien los ligamentos en cuestión. Los tres ligamentos glenohumerales, perfectamente descritos primero por SCHLEMM y estudiados posteriormente por MORRIS, FARABEUF, REYNIER y CARPENTIER, no pueden en lo sucesivo dejar de constar en las descripciones clásicas. Según su situación, los distinguiremos en *superior, medio e inferior:*

a) *Ligamento glenohumeral superior.* — El ligamento glenohumeral superior *(supraglenosuprahumeral* de FARABEUF, figs. 590 y 591, 7) está situado por delante y un poco por debajo del ligamento coracohumeral. Se desprende de la parte superior del rodete glenoideo y de la superficie ósea próxima, inmediatamente por encima de la escotadura glenoidea. Desde este punto se dirige transversalmente hacia fuera

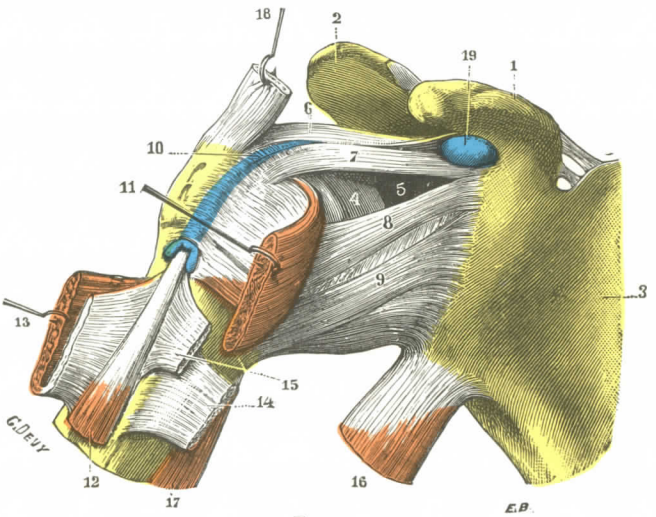

FIG. 590

Articulación escapulohumeral vista por delante.

1, apófisis coracoides. — 2, acromion. — 3, fosa subescapular. — 4, cabeza humeral vista a través del foramen oval (5), después de destruir la sinovial. — 6, ligamento coracohumeral. — 7, ligamento glenohumeral superior. — 8, ligamento glenohumeral medio. — 9, ligamento glenohumeral inferior. — 10, ligamento humeral transverso de G. BRODIE. — 11, músculo subescapular. — 12, porción larga del bíceps. — 13, pectoral mayor. — 14, tendón del redondo mayor. — 15, tendón del dorsal ancho. — 16, porción larga del tríceps. — 17, vasto interno. — 18, supraespinoso. — 19, bolsa serosa subcoracoides.

y viene a insertarse en la muesca descrita anteriormente, en el cuello anatómico del húmero, entre la cabeza y el troquín. Cerca de su inserción externa, el ligamento glenohumeral superior va unido al ligamento coracohumeral por un conjunto de fascículos transversales o más o menos oblicuos, que van de una tuberosidad a la otra y pasan a manera de puente por encima de la corredera bicipital (fig. 590, 10): el *ligamento humeral transverso* de GORDON BRODIE. De esto resulta la formación en este punto de una especie de túnel, mitad óseo, mitad fibroso, en el cual se introduce el tendón de la porción larga del bíceps, para penetrar en la articulación y alcanzar en seguida su punto de inserción. Respecto de este particular hemos de hacer notar que dicho tendón bicipital, al atravesar la articulación, corre por una especie de canal, formado (fig. 590) por delante por el ligamento glenohumeral superior y por detrás por el ligamento coracohumeral. Según WELCKER, el ligamento glenohumeral superior representaría morfológicamente el ligamento redondo de la articulación de la cadera. SUTTON, aceptando esta misma homología, va aún más allá en la interpretación de este ligamento, y lo considera como vestigio de la inserción primitiva del músculo subclavio, el cual, en algunos animales, principalmente en los anfibios y en los peces, desciende normalmente hasta la cabeza humeral.

b) *Ligamento glenohumeral medio.* — El *ligamento glenohumeral medio* (*supraglenoprehumeral* de FARABEUF, figs. 590 y 591, 8) se inserta en el rodete glenoideo al mismo nivel que el precedente. Desde este punto se dirige oblicuamente hacia abajo y afuera, se ensancha gradualmente a medida que se aleja de la glena y, por último, viene a fijarse en la base del troquín, inmediatamente por debajo del tendón del subescapular, con el cual se confunde. El ligamento glenohumeral medio, al separarse del ligamento glenohumeral superior, que es horizontal, limita con este último un espacio de forma triangular (fig. 590, 5), cuya base mira hacia el troquín y el vértice hacia la cavidad glenoidea: es el *foramen oval* de WEITBRECHT, llamado también, por razón de sus relaciones, *ojal del subescapular*. En efecto, es en la parte externa de este espacio donde el tendón del subescapular se pone en contacto con la cápsula del hombro y empujando ante sí a la sinovial se dirige hacia su inserción en el húmero.

e) *Ligamento glenohumeral inferior.* — El ligamento glenohumeral inferior (*preglenosubhumeral* de FARABEUF, figs. 590 y 591, 9) es a la vez el más largo, el más ancho y el más fuerte de los tres ligamentos glenohumerales. Empieza, hacia dentro, en toda la porción del borde glenoideo que se encuentra por debajo de la escotadura, y es de notar que se inserta a la vez en el rodete glenoideo y en la parte correspondiente del cuello del omóplato. Desde la glena escapular, el ligamento glenohumeral inferior se dirige oblicuamente hacia abajo y afuera, para insertarse en la parte anterior e inferior del cuello quirúrgico, en el espacio comprendido entre la inserción del músculo subescapular y la del redondo menor.

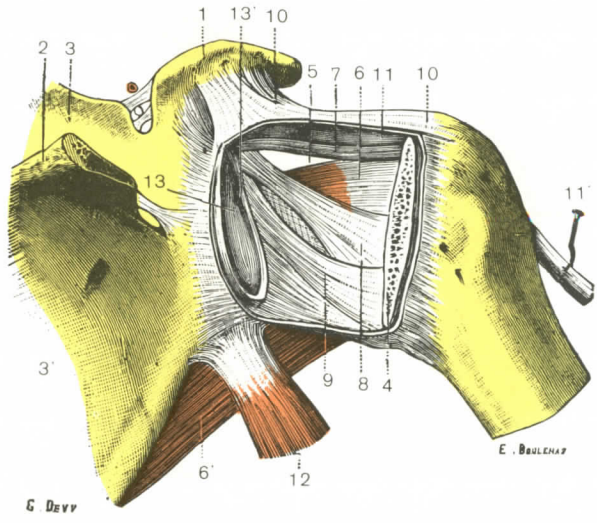

FIG. 591

Articulación escapulohumeral vista por detrás, después de la resección de la cápsula.

(La cápsula ha sido escindida en su parte posterior y la cabeza humeral resecada, para poner de manifiesto el interior de la articulación y más especialmente la cara profunda de los ligamentos anteriores.)

1, apófisis coracoides. — 2, espina del omóplato. — 3, 3', fosas supra e infraespinosas. — 4, superficie de sección del húmero. — 5, foramen oval, obturado en parte por 6, el tendón del músculo subescapular. — 7, ligamento glenohumeral superior. — 8, ligamento glenohumeral medio. — 9, ligamento glenohumeral inferior. — 10, ligamento coracohumeral. — 11, tendón de la porción larga del bíceps, en su porción intraarticular. — 11', su porción extraarticular erinada hacia fuera. — 12, porción larga del tríceps. — 13, cavidad glenoidea del omóplato. — 13', rodete glenoideo, formando un puente por encima de la escotadura del borde interno de la cavidad.

4.º Sinovial. — La sinovial de la articulación escapulohumeral ofrece una disposición extremadamente sencilla. Desde luego reviste la superficie interior de la cápsula articular en toda su extensión. Al llegar a las inserciones superior e inferior de esta cápsula, se dobla sobre sí misma y siguiendo un trayecto recurrente llega al perímetro de las superficies articulares, en donde termina. En esta última parte de su trayecto tapiza: 1.º, por parte de la escápula, toda la porción de la cara externa del rodete no ocupada por inserciones ligamentosas y, en la parte más elevada de la glena, toda la porción ósea que se extiende desde el rodete hasta el punto en que se inserta el tendón largo del bíceps; 2.º, por parte del húmero, toda la porción de

este hueso comprendida entre la superficie cartilaginosa y la línea de inserción capsular, es decir, todo el cuello anatómico y la parte inferior del cuello quirúrgico en una extensión de 10 a 15 milímetros (véase *Inserción de la cápsula*). En el punto en que abandona la cápsula articular para reflejarse sobre el cuello quirúrgico del húmero, la sinovial aparece levantada a trechos por las bridas fibrosas ya indicadas (página 567), que van desde las partes profundas de la cápsula hacia la cabeza articular. De ahí la formación, a nivel de la línea de inserción capsulohumeral, de pequeños repliegues serosos más o menos salientes, según los casos, que se extienden desde el ligamento capsular al húmero *(frenula capsulæ)*. Más adelante encontraremos análogos repliegues en la sinovial de la articulación de la cadera.

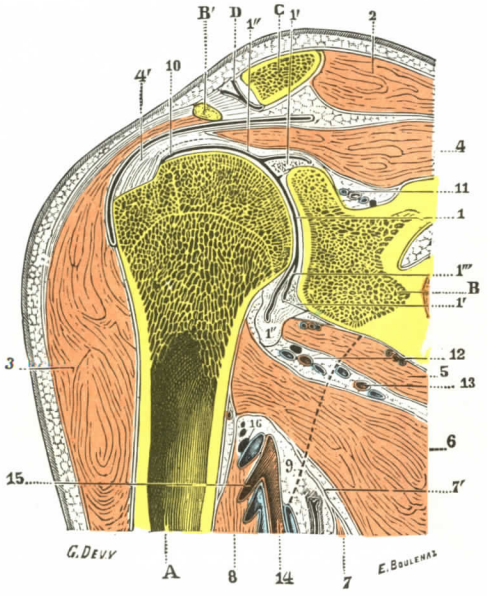

FIG. 592

Corte vertical del hombro derecho, pasando por el centro de la cabeza humeral y de la cavidad glenoidea (cadáver congelado, con el brazo colgante a lo largo del cuerpo; segmento posteroexterno del corte).

A, húmero. — B, escápula, con B', el acromion, ligeramente interesado por el corte. — C, clavícula. — D, articulación acromioclavicular.

1, articulación escapulohumeral, con: 1', rodete glenoideo; 1'', cápsula articular; 1''', franja sinovial. — 2, trapecio. — 3, deltoides. — 4, supraespinoso, con 4', su tendón. — 5, subescapular. — 6, redondo mayor. — 7, dorsal ancho, con 7', su tendón. — 8, braquial anterior. — 9, línea de puntos que indica el borde interno de la porción larga del bíceps. — 10, bolsa serosa subacromial. — 11, arteria, venas y nervios supraescapulares. — 12, arteria y venas circunflejas posteriores, con el nervio circunflejo. — 13, arteria y venas escapulares inferiores. — 14, arteria y venas humerales. — 15, arteria y venas humerales profundas. — 16, nervio radial.

La sinovial del hombro envía fuera de la articulación, a través de los orificios de la cápsula fibrosa mencionados más arriba, cierto número de prolongaciones, de las cuales dos son constantes. La primera pasa por el foramen oval de WEITBRECHT y, dirigiéndose hacia dentro, se extiende, por debajo del subescapular, entre este músculo y el hueso: la *bolsa del subescapular* (fig. 597, 1'). Aunque esta bolsa es constante, no siempre está en comunicación con la sinovial articular, principalmente en las personas jóvenes. La segunda acompaña al tendón de la porción larga del bíceps a lo largo de la corredera bicipital, formándole una vaina cilíndrica, con mesotendón o sin él, que desciende de ordinario hasta la inserción humeral de los músculos pectoral mayor o dorsal ancho: la *bolsa bicipital*. Termina inferiormente por un fondo de saco circular o semicircular, muy visible cuando la sinovial ha sido distendida por una inyección de sebo (fig. 597, 1''). A estas dos prolongaciones hemos de añadir, porque se encuentra en algunos casos, una tercera poco desarrollada, que se halla entre la escotadura glenoidea y el borde fibrocartilaginoso que la cubre. SAPPEY ha señalado también, por haberla encontrado dos veces, una prolongación de la sinovial articular que se extendía hacia la cara profunda del infraespinoso; pero esta *bolsa del infraespinoso* debe encontrarse raras veces, porque MORRIS ni tan siquiera la menciona y nosotros la hemos buscado en vano en más de treinta articulaciones inyectadas con sebo que hemos examinado con este objeto.

La serosa escapulohumeral tiene pocas franjas sinoviales; sin embargo, se encuentran algunas en los puntos siguientes: cerca del rodete glenoideo, alrededor del tendón de la porción larga del bíceps, alrededor del orificio que pone en comunicación

la sinovial articular propiamente dicha con la bolsa del subescapular, y a veces también cerca de la escotadura glenoidea.

5.º **Relaciones.** — La articulación del hombro tiene relaciones inmediatas con distintos músculos y tendones, que vienen a insertarse en las cercanías de una u otra de las dos superficies articulares, y son los siguientes: 1.º, *por arriba,* el supraespinoso, que saliendo de la fosa supraespinosa, corre a lo largo de la cara superior de la cápsula para venir a insertarse en la parte más alta del troquiter; 2.º, *por abajo,* la porción larga del tríceps, que se inserta en el borde axilar de la escápula, inmediatamente por debajo de la glena; 3.º, *por detrás,* el infraespinoso y el redondo menor, ambos cruzando oblicuamente la cápsula para venir a insertarse en las dos carillas posteriores del troquiter; 4.º, *por delante,* el subescapular, que se fija a la vez en el troquín y en la parte inmediata del cuello. Como hemos visto ya, estos cuatro músculos tienen íntimas conexiones con la cápsula articular y se fusionan parcialmente con ella a nivel de su inserción. Creemos casi superfluo hacer notar que le sirven de refuerzo en considerables proporciones, constituyendo así, para los elementos esqueléticos de la articulación escapulohumeral, poderosos medios de unión; son, para emplear una expresión clásica, *ligamentos activos,* es decir, medios de unión que deben su principal fuerza a la tonicidad y a la contractilidad de los fascículos musculares.

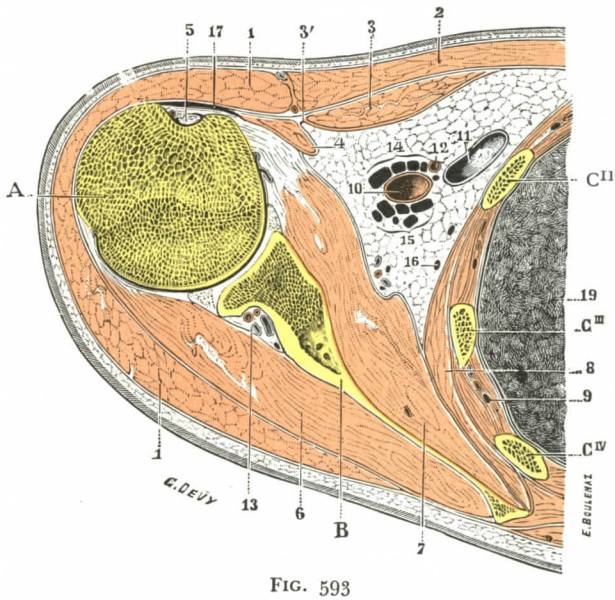

FIG. 593

Corte horizontal del hombro derecho, que pasa por el centro de la cavidad glenoidea, 35 milímetros por debajo del acromion (cadáver congelado, brazo en aducción, segmento superior del corte).

A, cabeza del húmero. — B, escápula. — CII, CIII, CIV, segunda, tercera y cuarta costillas.

1, deltoides. — 2, pectoral mayor. — 3, pectoral menor, con 3', ligamento superior del hombro. — 4, coracobraquial y porción corta del bíceps. — 5, tendón de la porción larga del bíceps, con su meso, a cuyo lado se encuentra una arteria. — 6, subespinoso. — 7, subescapular. — 8, serrato mayor. — 9, intercostales internos y externos. — 10, arteria axilar. — 11, vena axilar. — 12, arteria torácica inferior. — 13, paquete supraescapular. — 14, paquete nervioso anterior del plexo braquial. — 15, paquete nervioso posterior. — 16, nervio del serrato mayor. — 17, bolsa serosa. — 18, pleura. — 19, pulmón derecho.

Reforzada por los precitados músculos y tendones, la cápsula escapulohumeral hállase en relación, en un plano más exterior, con otras formaciones que vamos a indicar sucintamente. *Por arriba* la coronan dos eminencias óseas, que se dirigen hacia fuera: el acromion y la apófisis coracoides. Estas dos apófisis, con el ligamento que las une entre sí (pág. 562), forman en su conjunto una especie de bóveda osteofibrosa que remata la articulación, pero que de ningún modo tiene por objeto, como dicen la mayoría de los autores, suplir la insuficiencia de la cavidad glenoidea, pues la apófisis coracoides y el acromion no son, como el troquín y el troquiter, más que simples eminencias óseas producidas por los robustos músculos que en ellos se insertan. *Por abajo* rodean la articulación escapulohumeral de arriba abajo y de delante atrás el nervio circunflejo y la arteria circunfleja posterior. *Por delante y por den-*

tro esta articulación forma la pared externa del hueco de la axila (véanse los *Tratados de Anatomía topográfica),* y por este lado la cruzan gran número de órganos importantes, que mencionados de arriba abajo son: 1.º, la porción corta del bíceps, que se desprende de la apófisis coracoides; 2.º, el coracobraquial, que desciende de la apófisis coracoides; 3.º, el paquete vasculonervioso de la axila, y más particularmente la arteria axilar, la vena homónima y los cinco nervios musculocutáneo, mediano, cubital, braquial cutáneo interno y su accesorio. *Por delante, afuera y atrás,* es decir, en la mitad externa, la articulación del hombro está cubierta por el deltoides, que la rodea a manera de semicornetilla y la protege en todo su espesor contra las violencias exteriores. Sobre el deltoides se extienden la aponeurosis superficial, el panículo adiposo subcutáneo y la piel.

Por último, para terminar con lo referente a las relaciones anatómicas de la articulación del hombro, recordaremos que atraviesa la cavidad articular por su parte más alta el tendón de la porción larga del bíceps, el cual corre inmediata-

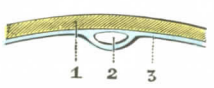

FIG. 594

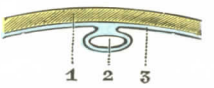

FIG. 595

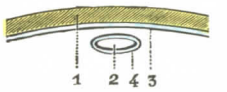

FIG. 596

Posiciones diversas del tendón de la porción larga del bíceps con relación a la sinovial articular del hombro (según WELCKER).

Fig. 594, tendón aplicado contra la cápsula fibrosa por la sinovial articular. — Fig. 595, tendón adherido a la cápsula fibrosa por un mesotendón. — Fig. 596, tendón rodeado de una vaina serosa y enteramente libre dentro de la cavidad articular.

1, cápsula fibrosa. — 2, tendón de la porción larga del bíceps, cortado de través. — 3, sinovial articular.

mente por encima de la cabeza humeral, dentro de una especie de surco que le forman los dos ligamentos glenohumeral superior y coracohumeral.

Como se ve (fig. 594 a 596), las relaciones del tendón con la sinovial son muy variables: unas veces la membrana serosa, a manera de vaina, cubre completamente el tendón, el cual, en este caso, se halla enteramente libre dentro de la cavidad articular (fig. 596); otras veces se limita a aplicarlo contra la cápsula (fig. 594). Entre estas dos posiciones extremas se encuentra otra intermedia (fig. 595), en la cual el tendón, rodeado casi totalmente por la sinovial, se encuentra adherido a la cápsula fibrosa por un corto repliegue de esta última (mesotendón).

Las investigaciones de WELCKER nos enseñan que el tendón de la porción larga del bíceps está primitivamente fuera de la cápsula y sólo consecutivamente penetra en el interior de la cavidad articular. En efecto, siguiendo en sus diversas fases embrionarias el desarrollo de la articulación del hombro en un animal cuyo tendón está libre en el interior de la cápsula en estado adulto, ha podido comprobar la sucesión de las diversas fases que caracterizan la migración de este tendón del exterior al interior de la sinovial.

6.º Arterias. — La articulación escapulohumeral recibe sus vasos de muy diversas procedencias: de la supraescapular, rama de la subclavia; de la circunfleja anterior, de la circunfleja posterior y de la subescapular, ramas de la axilar.

α) La *supraescapular* irriga de preferencia la parte posterior y superior de la cápsula.

β) La *circunfleja anterior* y la *circunfleja posterior,* anastomosándose una con otra en la parte externa del cuello del húmero, forman por debajo de las tuberosidades una especie de círculo horizontal, del cual salen gran número de ramas ascendentes para la parte inferior de la articulación; de entre estas ramas señalaremos una, ordinariamente bastante voluminosa, que sube por la corredera bicipital junto con el tendón de la porción larga del bíceps.

γ) La *escapular inferior* envía ramas a las partes interna e inferior de la cápsula.

Además de las arterias precitadas, MORRIS describe una rama articular especial, que sale de la segunda porción de la axilar y penetra en la cápsula escapulohumeral a nivel de la inserción coracoidea de la porción corta del bíceps. Esta arteria no es constante.

7.º Nervios. — Los nervios de la articulación escapulohumeral provienen del supraescapular, de los subescapulares y del circunflejo, ramas del plexo braquial. Nótese que estos nervios son precisamente los mismos que van a parar a los músculos del hombro.

Bolsas serosas del hombre. — Hemos visto más arriba (pág. 572) que la sinovial de la articulación escapulohumeral envía fuera de la cápsula dos prolongaciones: una a la fosa subescapular, por debajo del músculo del mismo nombre, y la otra a la corredera bicipital, alrededor del tendón de la porción larga del bíceps.

Además de estas dos bolsas serosas, *bolsa del subescapular* y *bolsa bicipital,* que existen casi constantemente y son una dependencia de la serosa articular, encontramos, en la mayoría de los casos, alrededor de la articulación del hombro, otras tres bolsas, que son (fig. 597): 1.º, la *bolsa subdeltoidea* o *subacromial* (2), notable por sus grandes dimensiones, que está situada entre la parte superior de la cápsula articular, por una parte, y por otra, la cara inferior del acromion, del ligamento acromiocoracoideo y del deltoides: a veces está en comunicación, principalmente en sujetos de alguna edad, con la sinovial de la articulación; 2.º, la *bolsa subcoracoidea* (3), situada entre la cara inferior de la apófisis coracoides y la parte correspondiente de la cápsula; 3.º, una *bolsa muscular* (6), cuya presencia no es constante y que está situada, en las ocasiones en que existe, entre el tendón común del bíceps y el tendón del coracobraquial y la cápsula fibrosa de la articulación; 4.º, otra *bolsa muscular* (7), situada ésta al lado interno del coracobraquial, entre el tendón del subescapular y el paquete vasculonervioso de la axila.

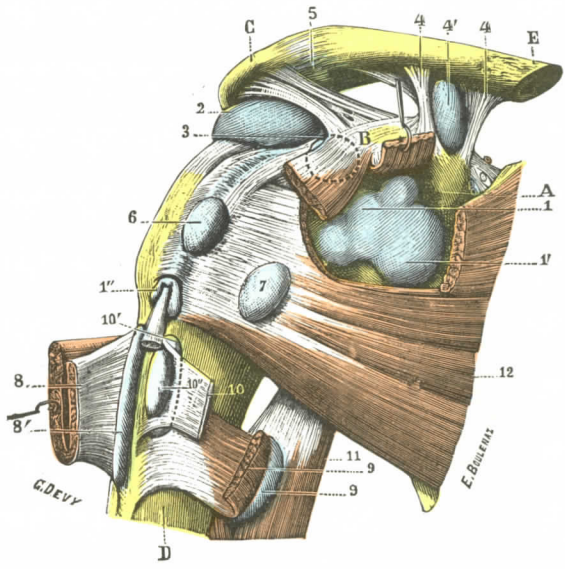

FIG. 597

Bolsas serosas del hombro.

A, escápula vista por delante. — B, apófisis coracoides. — C, acromion. — D, húmero. — E, clavícula, desplazada hacia arriba.

1, sinovial escapulohumeral, con : 1', su prolongación subescapular; 1'', su prolongación bicipital. — 2, bolsa subacromial. — 3, bolsa subcoracoidea. — 4, 4, ligamentos coracoclaviculares, con 4', bolsa serosa colocada entre estos dos ligamentos. — 5, sinovial de la articulación acromioclavicular. — 6, bolsa serosa situada debajo de la porción corta del bíceps. — 7, bolsa serosa situada delante del tendón del subescapular. — 8, pectoral mayor, con 8' su bolsa serosa. — 9, tendón del redondo mayor, con 9', su bolsa serosa. — 10, tendón del dorsal ancho, con 10', su bolsa posterior; 10'', su bolsa anterior. — 11, porción larga del tríceps. — 12, subescapular.

Hemos de indicar también que un poco por debajo de los límites de la articulación escapulohumeral, cerca de la corredera bicipital, existen la *bolsa del redondo mayor* (9), situada entre la cara posterior de este músculo y la parte correspondiente de la porción larga del tríceps, la *bolsa posterior del dorsal ancho* (10'), ordinariamente muy pequeña, que se desarrolla entre el tendón del redondo mayor y el dorsal ancho y la *bolsa anterior del dorsal ancho* (10''), más grande que la precedente, que está situada entre el tendón del dorsal ancho y los dos músculos coracobraquial y la porción corta del bíceps. Por último, se encuentra en esta misma región, pero únicamente en ciertos sujetos, una bolsa para el pectoral mayor; esta *bolsa del pectoral mayor* (8'), cuando existe, está situada por debajo del tendón del pectoral mayor, entre este tendón y la parte externa del bíceps.

Movimientos. — La articulación escapulohumeral es, sin ningún género de duda, la más movible de las enartrosis. Los movimientos, tan variados como extensos, que puede ejecutar el húmero sobre el omóplato, podemos reducirlos a los cuatro movimientos fundamentales siguientes: 1.º, abducción y aducción; 2.º, proyección hacia delante y proyección hacia atrás; 3.º, rotación hacia dentro y rotación hacia fuera; 4.º, circunducción.

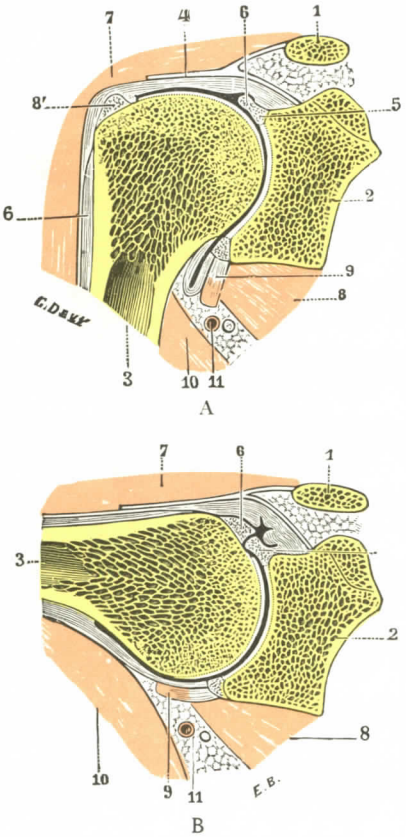

FIG. 598

Corte vertical y transversal de la articulación escapulohumeral, que pasa por la tuberosidad menor del húmero: A, el brazo en reposo; B, el brazo extendido horizontalmente (según HENLE).

1, clavícula. — 2, escápula. — 3, húmero. — 4, ligamento acromiocoracoideo. — 5, rodete glenoideo. — 6, tendón de la porción larga del bíceps, con 6', su origen en el rodete glenoideo. — 7, deltoides. — 8, subescapular, con 8', su inserción en el troquín. — 9, porción larga del tríceps. — 10, redondo mayor. — 11, arteria circunfleja posterior y nervio axilar.

a) *Abducción y aducción.* — La abducción (de *abducere,* separar) es el movimiento por el cual el húmero se separa del tronco; la aducción (de *adducere,* aproximar) es el movimiento por el cual el húmero se aproxima al tronco. En este primer orden de movimientos, el húmero se mueve alrededor de un eje anterosuperior que pasa por la parte inferoexterna de la cabeza, un poco por dentro del cuello anatómico. Resulta de ello que las dos extremidades del hueso se mueven simultáneamente, pero en sentido inverso: de modo que, cuando la extremidad inferior del húmero se eleva, la extremidad superior o cabeza del mismo se desliza de arriba abajo sobre la cavidad glenoidea; y al revés, esta misma extremidad se desliza de abajo arriba sobre la cavidad glenoidea cuando el húmero, previamente elevado (abducción), vuelve a su posición de reposo (aducción).

Cuando el movimiento de abducción ha llegado hasta el punto de colocar el brazo en dirección horizontal (fig. 598, B), el troquiter se pone en contacto con la parte superior del rodete glenoideo, al paso que la parte inferior de la cabeza, salida de la cavidad glenoidea, está ahora en relación con la parte inferior de la cápsula articular. A esto se limita la abducción humeral propiamente dicha (*primera fase de la abducción*). Pero el brazo puede elevarse todavía más y alcanzar una posición vertical o casi vertical; mas este último movimiento (*segunda fase de la abducción*) no se efectúa en la articulación escapulohumeral misma, sino que es resultado de un movimiento de báscula, que cambia la orientación de la cavidad glenoidea y modifica al mismo tiempo la posición del húmero, el cual sigue naturalmente el recorrido de su cavidad de recepción.

Es fácil poner de manifiesto este movimiento de báscula del omóplato; basta para ello colocar la mano en el ángulo inferior de este hueso en el momento de realizarse la abducción. De este modo se nota muy claramente que este ángulo se desplaza hacia delante; pero asimismo se advierte, como lo ha hecho notar CATHCART, que empieza este movimiento del ángulo mucho antes que el húmero haya alcanzado la posición horizontal, y, por consiguiente, que los dos huesos se mueven *simultánea* y no *sucesivamente*. Así, pues, los datos clásicos expuestos más arriba sobre el mecanismo de la abducción del brazo son en parte inexactos y han de modificarse del modo siguiente: la abducción tiene dos fases: en la primera, el brazo se coloca en posición horizontal; y en la segunda, siguiendo el mismo movimiento, llega hasta la posición vertical. Tanto en una como en la otra de estas fases, el recorrido del brazo es debido a la vez: 1.º, a un movimiento de rotación de la cabeza humeral sobre la cavidad glenoidea; 2.º, a un movimiento de báscula del omóplato (véase más lejos *Art. escapulotorácica*). A esto hemos de añadir que la clavícula, por efecto de sus conexiones con el omóplato, se desplaza al mismo tiempo que este último, pues en ambas fases del mo-

vimiento se mueve también, pero en una extensión mucho menor durante la primera que durante la segunda.

Respecto del movimiento de aducción, está naturalmente limitado por encontrar el brazo en su camino las partes laterales del tronco.

b) *Proyección hacia delante (flexión) y proyección hacia atrás (extensión).* — El movimiento de proyección hacia delante y el de proyección hacia atrás han recibido también respectivamente los nombres de *flexión* y *extensión*. Estos dos movimientos se efectúan alrededor de un eje transversal, que pasaría a la vez por el centro del troquiter y el de la cavidad glenoidea. La cabeza humeral gira en su sitio, mientras la extremidad inferior o distal del mismo hueso describe un arco de círculo dentro de un plano paralelo al plano medio.

En el movimiento de flexión, la porción más superior de la cabeza humeral se dirige hacia atrás y abajo, al paso que su parte inferior se dirige hacia delante y arriba: el troquín, de anterior que era, se vuelve superior. En el movimiento de extensión, el húmero se desplaza en sentido inverso: el troquín se dirige hacia abajo y el troquiter arriba y adelante.

El movimiento de extensión es relativamente muy limitado, apenas alcanza más de 35°; el movimiento de flexión es mucho más extenso, pues mide 110° a 120°. Después de haber descrito este arco de círculo de 120°, el húmero puede elevarse todavía más y aproximarse mucho a la vertical. Pero aquí, como en la abducción, este movimiento tampoco se efectúa en la articulación escapulohumeral, sino que es debido a cierta dislocación de la escápula.

c) *Circunducción.* — El movimiento de circunducción, llamado también *movimiento en honda,* no es más que una combinación de los cuatro movimientos precedentes. La cabeza humeral se desliza en diversos sentidos sobre la cavidad glenoidea, conservando siempre el contacto con ella, al paso que la extremidad inferior describe un círculo completo, pasando sucesivamente por las diferentes posiciones que constituyen la flexión, la abducción, la extensión, la aducción, etc.

d) *Rotación.* — La rotación del brazo se efectúa, ya hacia dentro, ya hacia fuera. Ambos movimientos se ejecutan alrededor de un eje vertical que pasa a la vez por el centro de la cabeza humeral y por la epitróclea. *En el movimiento de rotación hacia dentro,* la cabeza humeral se desliza de delante atrás sobre la cavidad glenoidea; las dos tuberosidades, troquín y troquiter, se dirigen hacia dentro; la parte anterior de la cápsula se relaja, al paso que la parte posterior se distiende. *En el movimiento de rotación hacia fuera,* la dislocación se efectúa en sentido inverso: la cabeza del húmero se desliza de atrás a delante sobre la cavidad glenoidea; el troquín y el troquiter se dirigen hacia fuera y atrás; la parte anterior de la cápsula se distiende, al paso que la parte posterior se relaja. Los movimientos de rotación del húmero son ambos muy limitados, particularmente el de rotación hacia fuera.

Teoría del contacto polar o yuxtacentral. — Hemos dicho antes (pág. 563) que la cabeza humeral y la glena escapular se adaptan exactamente en cuanto a su forma, o mejor dicho, que las dos superficies articulares están en mutuo contacto en todos los puntos por donde se corresponden. Esta teoría era universalmente admitida, cuando ASSAKY intentó substituirla por otra, que puede formularse del modo siguiente: la cabeza humeral y la cavidad glenoidea no están en contacto en toda su extensión, sino únicamente en una zona circular de unos 10 milímetros de diámetro, que corresponde, por parte de la glena, a la mancha gris (pág. 562) que cubre el tubérculo glenoideo. Esta zona, llamada *zona de contacto perfecto,* es la que en el juego recíproco de las superficies articulares recibe naturalmente la presión máxima. Para establecer semejante fórmula, ASSAKAY se funda principalmente en el hecho de que si se comprimen entre la cabeza humeral y la cavidad glenoidea láminas de cera, después de la compresión estas láminas tienen el aspecto de un menisco cóncavo por un lado y convexo por el otro, y *mucho más delgado en el centro que en la periferia.*

Por lo demás, el estudio comparativo de las deformaciones de estas láminas de cera en las diferentes actitudes del brazo condujo a ASSAKY a admitir que la zona de presión máxima cambiaba ligeramente de sitio cuando el miembro pasaba de una a otra actitud: de modo que, cuando el brazo se dirige hacia delante, esta zona de presión se correría también hacia delante, y cuando el brazo se mueve hacia atrás, aquélla correría igualmente hacia atrás.

Esta teoría del contacto parcial *(contacto polar, contacto yuxtacentral),* como substitución de la del *contacto total,* no puede admitirse sin reparos. En efecto, caben contra ella formales objeciones. Desde luego es de notar que la «zona de contacto perfecto» es precisamente

la parte de la cavidad glenoidea en que el revestimiento cartilaginoso es más delgado. Si como quiere la teoría, la cabeza humeral ejerciera su presión máxima sobre este punto, resultaría una flagrante contradicción con aquella ley de morfología general según la cual, en una articulación determinada, el cartílago tiene su máximo de espesor en el punto que recibe el máximo de presión. Por otra parte, sabemos, por el examen comparativo de las diferentes diartrosis, que en los puntos en que las superficies articulares no llegan a ponerse en contacto, la cápsula articular envía siempre al interior de la articulación prolongaciones fibrosas, o cuanto menos franjas sinoviales, destinadas a rellenar los espacios y precisamente nada de esto se encuentra en la articulación escapulohumeral.

Por último, y éste es un hecho que parece demostrativo para el caso presente, en los cortes practicados en cadáveres congelados no aparece este espacio que, según la teoría del contacto polar, habría de existir entre la cabeza humeral y su cavidad glenoidea, por fuera de la pretendida zona de contacto perfecto. Hemos hecho congelar articulaciones en diferentes actitudes, luego las hemos cortado en diversas direcciones, y siempre hemos observado, cualquiera que haya sido la dirección del corte, que las superficies articulares en mutua presencia se correspondían exactamente en todos los puntos: *existía entre ellos contacto total y no contacto parcial.* Sin embargo, añadiremos que las superficies articulares contiguas estaban constantemente separadas una de otra, en toda la extensión de la cavidad glenoidea, por una delgada capa de sinovia congelada, cuya transparencia y coloración amarilloverdosa resaltaban claramente sobre el blanco mate del cartílago hialino; así, pues, el contacto no era *inmediato,* sino *mediato.* Sin duda que si esta capa líquida existe en el vivo como en los cadáveres congelados, ha de tener por objeto repartir igualmente las presiones en los diferentes puntos de las superficies articulares.

8.° Articulación escapulotorácica. — Si se examina el corte horizontal adjunto, nos damos cuenta de que existen entre el omóplato, forrado de sus músculos, y la parrilla costal espacios celulosos laxos, fácilmente inyectables, espacios que dan a la escápula esta libertad de movimientos indispensables a la función del miembro superior.

Se comprende, pues, que ciertos autores (MIRAMOND DE LA ROQUETTE y más recientemente GILIS) hayan descrito una *articulación escapulotorácica.* En realidad, no es una diartrosis, sino un tipo especial de articulaciones que entran en el grupo de las *sisarcosis* descritas por los antiguos autores (CLOQUET).

Las *superficies articulares* están representadas por una parte por la cara anterior del omóplato tapizada por el músculo infraescapular, y por otra parte por la cara externa redondeada de las costillas enlazadas por los músculos intercostales.

Los *medios de unión* son los mismos músculos de la cintura escapular, en particular los músculos insertos en el omóplato.

La *sinovial* está representada por dos espacios celulares intermusculares que desempeñan el papel de bolsas serosas. El primer espacio se extiende entre el infraescapular y el serrato mayor y le denominaremos *espacio serratoescapular;* el segundo, más extenso todavía, se extiende entre el serrato mayor y la pared torácica; le denominaremos, con GILIS, *espacio interserratotorácico.* El serrato mayor está, pues, comprendido entre los dos espacios celulares, espacios análogos a un menisco articular. En realidad, la analogía dista de ser perfecta y el serrato mayor debe ser constantemente referido al omóplato en los movimientos que éste ejecuta. Creemos, en efecto, con GILIS, que el espacio interserratotorácico es el verdadero espacio de movilidad de esta articulación escapulotorácica.

Los músculos y aponeurosis que vienen a fijarse en la escápula desempeñan con relación a este hueso el doble papel de los músculos: unas veces inmovilizan la articulación, es decir, el omóplato contra el tórax cuando el miembro superior requiere un punto de apoyo sólido torácico; otras veces la movilizan devolviéndole su libertad cuando el miembro superior ejecuta un movimiento de gran amplitud.

9.° Acción de los músculos en los movimientos del hombro. — Los movimientos del hombro, es decir, los movimientos que se ejecutan en la raíz del miembro su-

perior (cintura escapular y húmero), tienen una importancia considerable. Dan a la *mano*, órgano de prensión, la libertad necesaria para el cumplimiento de sus funciones admirables. Tienen por asiento cuatro articulaciones: la *articulación esternoclavicular*, de movilidad restringida, pero en todos sentidos, que es el eje; la *articulación escapulohumeral*, enartrosis perfecta que acabamos de estudiar, da al hombro una amplitud considerable de movimientos; otros movimientos de la pequeña amplitud ocurren en la *articulación acromioclavicular;* en fin, el omóplato ejecuta movimientos de

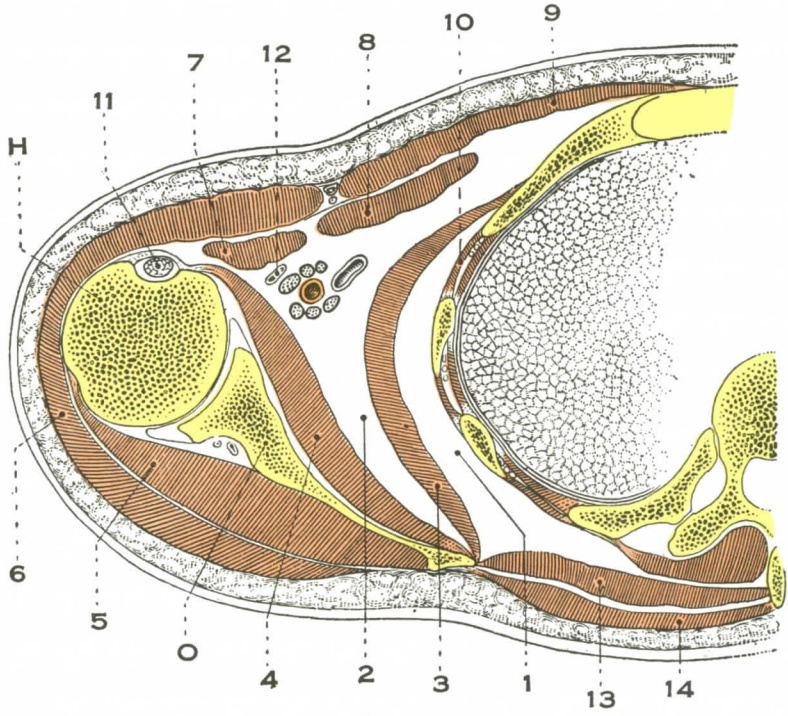

FIG. 599

Articulación escapulotorácica (según GILIS).

H, húmero. — 0, omóplato. — 1, espacio interserratotorácico. — 2, espacio serratoescapular. — 3, serrato mayor artificialmente separado del tórax. — 4, subescapular. — 5, infraespinoso. — 6, deltoides. — 7, coracobraquial. — 8, pectoral menor. — 9, pectoral mayor. — 10, pared torácica. — 11, tendón del tríceps. — 12, paquete vasculonervioso de la axila. — 13, romboides. — 14, trapecio (los dos espacios interserratotorácico y serratoescapular se han puesto de manifiesto por medio de inyecciones.)

deslizamiento muy extensos en todas las direcciones, casi en círculo, en un campo comprendido entre la primera y la novena costillas. Estos últimos desplazamientos ocurren, como acabamos de ver, entre la pared torácica (costillas, músculos intercostales y músculos del dorso) y la cara interna del aparato osteomuscular formado por el omóplato y los músculos que se insertan en él (articulación escapulotorácica).

Los movimientos del hombro son, pues, una combinación de los efectuados por la articulación escapulohumeral y la cintura escapular. Estudiaremos sucesivamente: 1.°, la acción de los músculos que mueven la cintura torácica sobre el tórax; 2.°, la acción de los músculos que mueven el brazo sobre el hombro, tomando de DUCHENNE de Boulogne la mayoría de los hechos siguientes:

1.° *Movimientos de la cintura torácica sobre el tórax.* — a) *Movimiento de elevación directa del hombro.* — La elevación del hombro puede ser producida por la con-

tracción aislada de bastantes músculos o de porciones musculares que van del tronco al omóplato: durante la elevación del hombro que se produce instintivamente en las inspiraciones profundas, el fascículo clavicular del trapecio es el que ordinariamente entra en acción. La elevación directa y voluntaria del hombro se efectúa por la contracción de la porción media del trapecio.

En la elevación con esfuerzo, otros músculos o porciones de músculos elevadores aportan su concurso a la parte media del trapecio: el romboides, la porción superior del fascículo clavicular del pectoral mayor y el angular del omóplato.

b) *Movimiento de elevación del hombro hacia arriba y adelante.* — Este movimiento oblicuo de los hombros es ejecutado por la parte superior del pectoral mayor, cuando se efectúa sin esfuerzo. Pero si este movimiento experimenta resistencia, el serrato mayor se contrae sinérgicamente con el tercio superior del pectoral mayor. La potencia de este movimiento es muy grande; él es el que fija el hombro arriba y adelante cuando se empuja un cuerpo muy pesado y muy resistente. El borde espinal del omóplato se aplica entonces a la pared torácica; el omóplato se dirige hacia fuera y arriba, mientras que el ángulo externo del hueso es atraído hacia delante y arriba por el tercio superior del pectoral mayor.

c) *Aproximación de los omóplatos a la espina dorsal. Descenso del hombro.* — El fascículo inferior del trapecio, el romboides, el serrato superior, el dorsal ancho, son los músculos que aproximan los hombros a la línea media posterior. El dorsal ancho posee, además, la función de borrar los hombros y bajarlos. Produce la actitud conocida con el nombre de soldado en posición de «firmes».

La resultante tónica de todas las fuerzas combinadas de estos músculos o fascículos musculares es la que decide la actitud del hombro. Si los elevadores de los hombros están desmesuradamente desarrollados, el cuello aparece corto y grueso. El aplanamiento de estos mismos fascículos musculares ocasiona el descenso del hombro y, por consiguiente, el aumento de longitud del cuello.

También el omóplato puede, en su actitud normal, estar más separado de la línea media, ora por debilidad natural de la parte inferior del trapecio, ora por predominio de la fuerza tónica del pectoral mayor y del serrato mayor. Esta actitud redondea transversalmente el dorso y excava el pecho por delante haciendo sobresalir las clavículas y el muñón del hombro.

2.° *Acción de los músculos que mueven el brazo sobre el hombro.* — a) *Movimientos de elevación del brazo.* — Los músculos que tienen el poder de elevar el húmero sobre el omóplato son el deltoides y el supraespinoso. El más importante de los dos es el deltoides. Pero la condición primera de la acción de estos músculos es la fijación del omóplato, fijación que es obra de los músculos de la cintura escapular, especialmente del trapecio y del serrato mayor.

El deltoides no eleva el brazo hacia delante, hacia fuera o atrás, *según el* fascículo contraído, sino sólo hasta la posición horizontal. El redondo mayor, haciendo el oficio de un verdadero ligamento, no permite tampoco la elevación exagerada del húmero sobre el omóplato. Este movimiento no puede efectuarse sin que la cabeza del húmero, frotando contra el acromion, salga de la cavidad glenoidea. La elevación del brazo por encima de la horizontal no puede efectuarse sin que el omóplato gire alrededor de su ángulo interno de manera que eleve como una sola pieza el ángulo externo de este hueso y el húmero ya extendido sobre éste. Este movimiento de báscula o de campanilla del omóplato puede ejecutarse gracias a la contracción del potente fascículo inferior del serrato mayor y de los fascículos inferiores y medios del trapecio.

En los movimientos de elevación del brazo que exigen gran fuerza, los tres fascículos del deltoides se contraen sinérgicamente. Pero hay posiciones del miembro superior que no permiten la contracción simultánea de estos tres fascículos musculares: 1.°, siempre que el brazo se eleva hacia delante o afuera, el tercio

posterior del deltoides debe relajarse; 2.º, el movimiento oblicuo hacia atrás exige la relajación del tercio anterior de este músculo; 3.º, el tercio medio de este músculo presta su concurso a una y otra porción extrema del mismo en los movimientos de fuerza. Las tres porciones del deltoides se conducen, pues, como tres músculos diferentes.

b) *Movimientos de rotación del húmero.* — El infraespinoso y el redondo menor imprimen al húmero un movimiento de rotación hacia fuera sobre un eje longitudinal. El subescapular imprime al húmero un movimiento en el sentido opuesto.

c) *Movimientos de descenso del brazo previamente elevado en sentido vertical y cuando este descenso encuentra resistencia o exige fuerza.* — El descenso oblicuo hacia delante y adentro del brazo previamente elevado es ejecutado por el pectoral mayor.

El descenso oblicuo hacia atrás es ejecutado por el tercio posterior del deltoides, el redondo mayor, el romboides, el dorsal ancho y la porción larga del tríceps. El descenso del brazo directamente hacia fuera depende de todos los músculos depresores con excepción del tercio superior del pectoral mayor.

3. Articulación del codo

La articulación del codo, o articulación humeroantebraquial (alemán, *Ellenbogengelenk;* inglés, *Elbow-joint),* une el segundo segmento del miembro superior al tercero, o sea el brazo al antebrazo. Fisiológicamente, el codo nos presenta, en el hombre y los antropoides, dos articulaciones diferentes: la primera, articulación troclear, permite al antebrazo aproximarse o separarse del brazo, o, de otro modo, efectuar movimientos de flexión y extensión; la segunda, articulación trocoide, permite al radio girar alrededor del cúbito, llevando alternativamente la palma de la mano hacia delante o hacia atrás, permaneciendo inmóvil respecto del brazo. Si bien en este último orden de movimientos el cúbito permanece inmóvil, lo cual quiere decir que toma una parte muy secundaria en la articulación trocoide, hemos de reconocer que en los movimientos de flexión y extensión que se efectúan en la articulación troclear, el radio se mueve sobre el húmero junto con el cúbito, de modo que la articulación del húmero con el radio forma parte de la trocleartrosis del codo tanto como la articulación del húmero con el cúbito. Por otra parte, como veremos más adelante, existe una sola sinovial para las articulaciones humerorradial y humerocubital. En virtud de estas dos razones, una fisiológica y anatómica la otra, reuniremos las dos articulaciones precitadas en una misma descripción. Por lo demás, en este párrafo únicamente estudiaremos la articulación troclear; porque la articulación trocoide propiamente dicha, cuyos elementos esqueléticos se encuentran, no sólo en el codo, sino también en la región de la muñeca, la estudiaremos en el párrafo siguiente.

1.º Superficies articulares. — Como acabamos de ver, concurren tres piezas óseas a la formación de la articulación del codo: por parte del brazo, la extremidad inferior del húmero; por parte del antebrazo, la extremidad superior del cúbito y la extremidad superior del radio.

a) *Extremidad inferior del húmero.* — La extremidad inferior del húmero, que hemos descrito ya en OSTEOLOGÍA (véase pág. 319), está aplanada de delante atrás, alabeada hacia delante y orientada de modo que su eje mayor, o eje transversal, lleva una dirección oblicua de fuera a dentro y un poco de delante atrás, resultando de semejante oblicuidad que su cara anterior mira ligeramente hacia dentro y su cara posterior ligeramente hacia fuera.

En esta extremidad inferior del húmero encontramos sucesivamente, como partes esenciales de la articulación: 1.º, en su parte interna, una polea, la *tróclea humeral:*

2.°, en su parte externa, un *cóndilo;* 3.°, entre los dos, un canal, al cual daremos el nombre de *canal condilotroclear.*

α) La *tróclea humeral* nos es ya conocida, por haberla descrito en OSTEOLOGÍA. Sin embargo, recordaremos que su borde interno desciende más que el externo; que su garganta corresponde al plano sagital, es decir, que su dirección es de delante atrás; que no es, no obstante, exactamente paralela a este plano sagital, sino que está ligeramente inclinada de abajo arriba y de dentro a fuera; y por otra parte, que esta inclinación es más marcada en su porción posterior que en su porción anterior, de lo cual resulta que la garganta de la tróclea, mirada en su conjunto, describe realmente alrededor del eje transversal del hueso un trayecto espiroide. Recordaremos también que por encima de la tróclea humeral se encuentran: 1.°, en la cara anterior del hueso, una depresión llamada *fosa coronoidea;* 2.°, en la cara posterior, una excavación más extensa y más profunda, llamada *fosa olecraniana.* El modo de conformación de la tróclea rige naturalmente los movimientos del antebrazo sobre el brazo y, por consiguiente, la garganta de la tróclea puede considerarse como la *línea directriz* de estos movimientos.

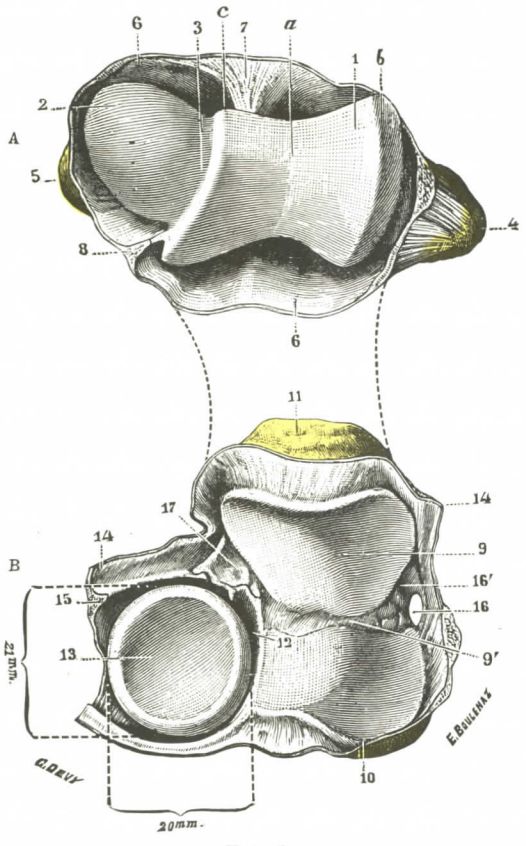

FIG. 600

Superficies articulares del codo (lado derecho), cada una con su collar capsular.

(La cápsula articular ha sido incidida en su parte media y en todo su contorno para permitir la separación de las superficies articulares; las dos líneas de puntos indican la relación de las dos mitades de la cápsula.)

A. *Superficie articular humeral vista por abajo.* — 1, tróclea, con: *a*, su garganta; *b*, su borde interno; *c*, su borde externo. — 2, cóndilo humeral. — 3, canal condilotroclear. — 4, epitróclea. — 5, epicóndilo. — 6, cápsula articular. — 7, tabique vertical, que va de la cápsula a una cresta ósea que separa la fosa supracondílea de la fosa coronoidea. — 8, otro tabique que se dirige hacia detrás del canal condilotroclear.

B. *Superficie articular antebraquial vista por arriba.* — 9, gran cavidad sigmoidea del cúbito, con 9', su surco transversal. — 10, apófisis coronoides. — 11, olécranon. — 12, pequeña cavidad sigmoidea. — 13, cúpula del radio. — 14, cápsula articular. — 15, rodete humerorradial. — 16, orificio por donde sale, en la extensión, un paquete adiposo, 16'. — 17, franja sinovial.

β) El *cóndilo,* llamado también *pequeña cabeza del húmero,* está colocado por fuera de la tróclea. Es una eminencia semiesférica, ligeramente aplanada en sentido transversal, que mira directamente hacia delante y desciende un poco menos que la tróclea. Por encima de él se ve una pequeña depresión, llamada *fosilla supracondílea.*

γ) Por último, el *canal condilotroclear* está situado, como su nombre indica, entre la tróclea y el cóndilo. Está formado por dos planos inclinados que corresponden, uno a la parte interna del cóndilo y el otro al borde externo de la tróclea (figura 600); por este hecho creemos que se le debe considerar (la anatomía comparada nos daría argumentos en favor de esta opinión) como una segunda tróclea, *una tróclea accesoria,* colocada por fuera de la tróclea principal. Su garganta, que lleva exactamente la misma orientación que la de esta última, resulta a su vez,

y por los mismos motivos, una *línea directriz* de los movimientos del antebrazo sobre el brazo.

Estas tres partes: tróclea, cóndilo y canal condilotroclear, en estado fresco, están recubiertas por una sola y única capa de cartílago diartrodial, la cual termina por arriba en la parte inferior de las tres fosas, olecraniana, coronoidea y supracondílea. El espesor de esta capa cartilaginosa, bastante uniforme, varía de un milímetro a milímetro y medio. Su máximo corresponde a nivel del borde externo de la tróclea, pues en este punto llega a dos milímetros.

b) *Extremo superior del cúbito.* — En el extremo superior del cúbito, que se corresponde con la tróclea humeral, encontramos la *cavidad sigmoidea mayor,* especie de excavación semilunar, formada por abajo y por delante por una fuerte eminencia, la *apófisis coronoides,* y por arriba y detrás por una eminencia mayor aún, llamada *olécranon.* La cavidad sigmoidea mayor, cuando el brazo y el antebrazo penden a lo largo del cuerpo, mira hacia arriba y adelante. Una cresta longitudinal y obtusa, que se corresponde con la garganta de la tróclea humeral y se extiende del vértice de la apófisis coronoides al vértice del olécranon, la divide en dos vertientes laterales: una *vertiente interna,* que mira hacia delante y adentro, y una *vertiente externa,* un poco menos ancha que la precedente, que mira hacia delante y afuera. Esta última, en su porción superior u olecraniana, está a veces subdividida por una pequeña cresta vertical en dos carillas secundarias, externa e interna; pero esta disposición es muy rara, pues la hemos encontrado nada más que tres veces en veinte cúbitos examinados especialmente respecto de este particular.

En la parte media de la cavidad sigmoidea mayor encontramos además un surco transversal (fig. 600, 9'), que indica los límites respectivos de la apófisis coronoides y el olécranon. Este surco, ordinariamente muy estrecho en su parte media, se ensancha en seguida a medida que se aleja del eje del hueso, y termina, *en cada uno* de sus extremos, por una pequeña depresión triangular, ocupada en estado fresco por un pelotón celuloadiposo. Estos pelotones adiposos, no teniendo otro objeto que rellenar, disfrutan de una gran movilidad: salen de la articulación en el momento de la extensión y entran nuevamente en ella en el momento de la flexión.

Una capa de cartílago, de milímetro a milímetro y medio de espesor, cubre la superficie sigmoidea en la mayor parte de su extensión. Unicamente falta a nivel de las dos fosillas triangulares precitadas y en el surco transversal (cuando existe) que las une entre sí. Histológicamente, el cartílago sigmoideo es cartílago hialino: SAPPEY hace notar, sin embargo, que a nivel de la arista que separa la cavidad sigmoidea mayor de la menor, se modifica para hacerse fibrocartilaginoso.

c) *Extremo superior del radio.* — El extremo superior, o cabeza del radio, articulado con el cóndilo humeral, presenta con este objeto, en su cara superior, una superficie articular, redondeada o excavada en forma de cúpula (fig. 600, 13): llamada *cúpula* o *cavidad glenoidea del radio.* Está circunscrita en todo su perímetro por un borde poco saliente, uniforme y liso como la cúpula propiamente dicha. La porción interna de este borde, más ancha que la externa, se corresponde con el canal condilotroclear, que hemos considerado más arriba como una tróclea accesoria, y, como se amolda exactamente sobre este canal (fig. 600), distinguiremos en ellas dos planos inclinados: uno externo, oblicuamente dirigido hacia abajo y afuera, que se confunde paulatinamente con la excavación de la cúpula radial, y el otro interno, oblicuo hacia abajo y adentro, que desciende hacia la articulación radiocubital superior.

La carilla articular superior del radio (cúpula y su contorno) no es exactamente circular, sino un poco prolongada en sentido anteroposterior. De veintidós huesos que hemos examinado respecto de este punto, sólo uno era una excepción de esta regla. En todos los demás, el diámetro anteroposterior era más extenso que el trans-

versal. Por término medio, el primero mide de 20 a 22 milímetros, y el segundo, un milímetro y medio menos, a veces dos milímetros.

Como las superficies articulares del húmero y del cúbito, la del radio tiene también una capa de cartílago diartrodial, un poco más delgada en el centro de la cúpula (un milímetro) que en su borde (milímetro y medio). Su mayor espesor (dos milímetros) corresponde a la porción interna de este borde.

La interlínea de la articulación comprende dos partes: una externa radiohumeral, otra interna, cubitohumeral. El aspecto radiográfico de la interlínea está representado por una

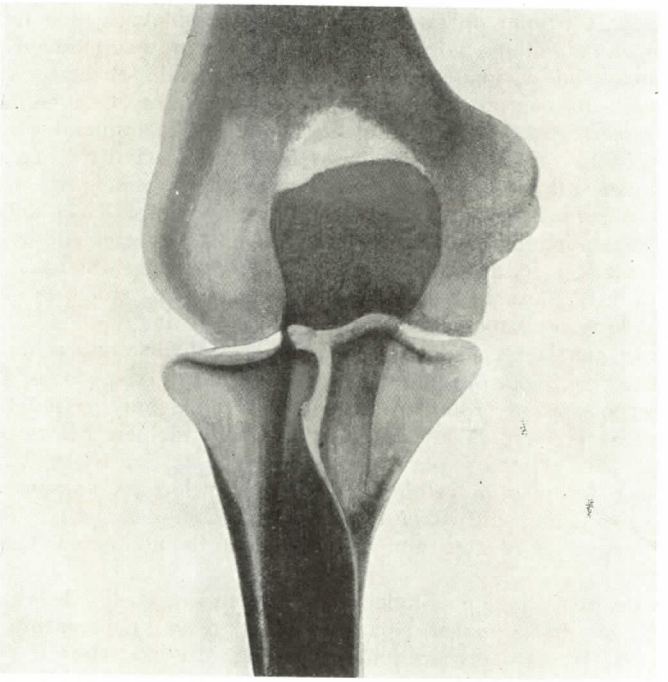

FIG. 601

Radiografía del codo izquierdo (cara posterior).

línea sinuosa (fig. 604) en claro. Su silueta, vista en el clisé, es semejante a la de la boca cuando los labios están en contacto. La interlínea articular radiohumeral sigue una dirección transversal; el contorno del cóndilo dibuja una curva de convexidad inferior en relación con el óvalo estrecho de la cúpula radial. La interlínea cubitohumeral es angular; el ángulo, de convexidad superior, está determinado por la eminencia del pico coronoideo. Por dentro, la eminencia de la epitróclea es pronunciada; por fuera, la eminencia del epicóndilo es roma. El olécranon forma una mancha obscura debajo de un triángulo claro que corresponde a la fosa coronoidea.

2.° **Medios de unión.** — La contigüidad de las tres piezas esqueléticas que entran en la articulación del codo se mantiene por: 1.°, un *ligamento capsular* o *cápsula;* 2.°, por cuatro *ligamentos periféricos,* que refuerzan esta cápsula y que distinguiremos, por razón de su situación, en *anterior, posterior, interno* y *externo.*

A. LIGAMENTO CAPSULAR O CÁPSULA. — La cápsula fibrosa del codo tiene, como la del hombro, la forma de un manguito, cuya circunferencia superior correspon-

de al húmero y la circunferencia inferior a los dos huesos del antebrazo. Este manguito fibroso es una envoltura común a la articulación que nos ocupa y a la radiocubital superior.

α) Su *inserción superior* o *humeral* (fig. 600, A) se efectúa: 1.°, *por delante,* siguiendo una línea curva, de concavidad dirigida hacia abajo, que rodea sucesivamente las dos fosillas coronoidea y supracondílea; 2.°, *por detrás,* siguiendo una línea semicircular, que coincide bastante bien con el perímetro de la fosa olecraniana; 3.°, *por fuera,* dentro de un surco irregularmente sinuoso que se encuentra entre el epicóndilo, de una parte, y el cóndilo y el borde externo de la tróclea, de otra parte; 4.°, *por dentro,* se inserta en un ángulo diedro, casi recto, que separa la parte inferior de la epitróclea del borde interno de la tróclea.

β) Su *inserción inferior* o *antebraquial* (fig. 600, B) comprende a la vez el cúbito y el radio. En el cúbito se efectúa: 1.°, en el borde interno de la cavidad sigmoidea mayor, en toda su extensión; 2.°, en el borde externo de esta misma cavidad, igualmente en toda su extensión, excepto en su parte media, en que la línea de inserción desciende más abajo de la cavidad sigmoidea menor; 3.°, en la parte superior del olécranon, un poco por detrás del vértice; 4.°, en la cara anterior de la apófisis coronoides, un poco por debajo del pico de la misma. En el radio, la cápsula articular se inserta alrededor del cuello, a 6 ó 7 milímetros por debajo de la cúpula.

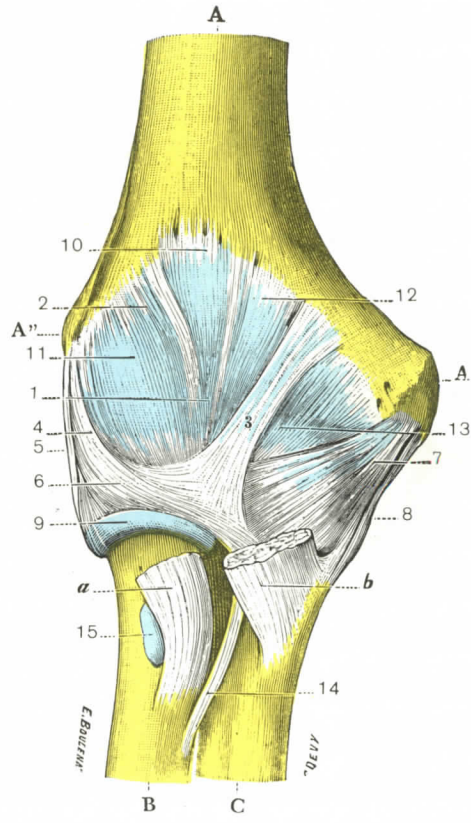

FIG. 602

Articulación del codo vista por delante (lado derecho, cavidad articular inyectada con sebo).

A, húmero, con: A', epitróclea; A'', epicóndilo. — B, radio. — C, cúbito.

a, tendón del bíceps. — *b*, tendón del braquial anterior.

1, ligamento anterior, con: 2, su manojo oblicuo externo; 3, su manojo oblicuo interno. — 4, manojo anterior del ligamento lateral externo. — 5, manojo medio del mismo ligamento. — 6, ligamento anular de la articulación radiocubital superior. — 7, manojo anterior del ligamento lateral interno. — 8, fascículo medio del ligamento lateral interno. — 9, sinovial (fondo de saco inferior o perirradial). — 10, fibras medias del ligamento anterior. — 11, fibras externas. — 12, fibras internas. — 13, fibras internas. — 14, ligamento redondo. — 15, bolsa serosa del tendón del bíceps.

B. LIGAMENTO ANTERIOR. — El ligamento anterior (fig. 602), relativamente delgado, pero muy resistente, cubre la cara anterior de la cápsula en toda su extensión. Se inserta, por arriba: 1.°, por encima de las dos fosillas coronoidea y supracondílea; 2.°, en la cara anterior de la epitróclea; 3.°, en la parte externa del cóndilo, inmediatamente por fuera de la cara auricular. Desde esta vasta superficie de inserción, las fibras constitutivas del ligamento anterior se dirigen convergentes hacia la interlínea separativa de la articulación radiocubital superior, o sea hacia la extremidad anterior de la cavidad sigmoidea menor del cúbito: las *fibras medias* siguen un trayecto vertical; las *fibras externas* son oblicuas hacia abajo y adentro, y las *fibras internas,* oblicuas hacia abajo y afuera. Finalmente, vienen a fijarse en parte en el lado anteroexterno de la apófisis coronoides y en parte en la extremidad correspondiente de la especie de anillo fibroso que rodea la cabeza del radio.

De entre las fibras oblicuas, y formando cuerpo con ellas, se distinguen, en la mayoría de los casos, dos pequeños fascículos en forma de cinta, que designaremos con los nombres de *fascículo oblicuo interno* y *fascículo oblicuo externo:* el primero (figura 602, 2) empieza en la parte anterior de la epitróclea, y el segundo (fig. 602, 3) sale de la parte anterior del epicóndilo. Estos dos fascículos se inclinan en seguida el uno hacia el otro y vienen a encontrarse en la parte media de la articulación, en donde se fusionan de un modo más o menos completo.

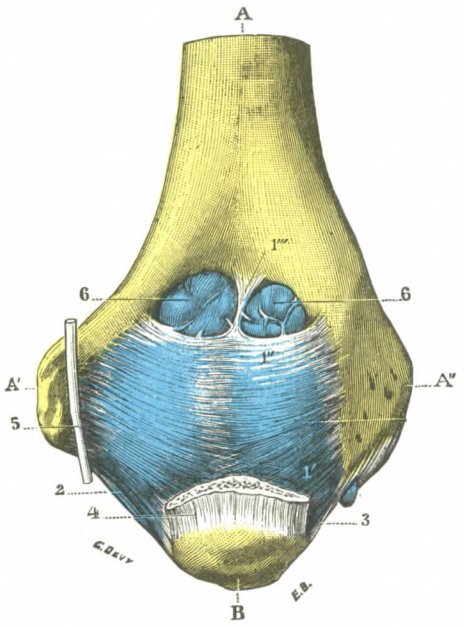

FIG. 603

Articulación del codo visto por detrás (lado derecho, cavidad articular inyectada con sebo).

A, húmero, con: A', epitróclea; A'', epicóndilo. — B, olécranon. — 1, ligamento posterior, con 1', sus manojos humerocolecranianos; 1'', sus manojos humerohumerales; 1''', un pequeño manojo longitudinal. — 2, manojo posterior del ligamento lateral interno. — 3, manojo posterior del ligamento lateral externo. — 4, tendón del tríceps. — 5, nervio cubital. — 6, 6, fondo de saco posterior de la sinovial, dividido por el manojo 1''' en dos rodetes. — 7, pequeño mamelón sinovial.

Lateralmente, el ligamento anterior del codo no está bien limitado, pues por dentro se confunde con el ligamento lateral interno y por fuera con el ligamento lateral externo.

C. LIGAMENTO POSTERIOR. — El ligamento posterior (fig. 603), delgado y membranoso como el anterior, está representado por fascículos fibrosos, de dirección transversal u oblicua, que nacen de los lados interno y externo de la fosa olecraniana. Estos fascículos se comportan como sigue: los *inferiores* terminan en los bordes correspondientes del olécranon *(fascículos humeroolecranianos),* y los *superiores,* los que se encuentran por encima del vértice del olécranon, pasan de un lado al otro de la fosa olecraniana *(fascículos humerohumerales),* formando así en su conjunto, una especie de puente debajo del cual se alojan el fondo de saco posterior de la sinovial y un pelotón celuloadiposo, al cual nos referiremos más adelante. Este pelotón adiposo presenta siempre, en el seno de su masa, cierto número de fascículos fibrosos de dirección vertical (fig. 603, 1'''), que se insertan por arriba en el borde superior de la fosa olecraniana y desde este punto vienen a perderse en la cara profunda del ligamento posterior.

D. LIGAMENTO LATERAL INTERNO. — El aparato ligamentoso que se extiende sobre la parte interna de la articulación del codo (fig. 604) difiere de los precedentes por su considerable grosor y resistencia. Se compone en realidad de tres fascículos, que distinguiremos en anterior, medio y posterior.

α) El *fascículo anterior* (3), el más débil de los tres, se extiende desde la parte anterointerna de la epitróclea a la parte anterointerna de la apófisis coronoides. Está colocado inmediatamente por dentro de los fascículos internos del ligamento anterior y, como ya hemos hecho notar en el párrafo B, se confunde en parte con estos últimos.

β) El *fascículo medio* (4), situado por dentro y detrás del precedente, tiene la forma de un cordón fibroso aplanado de delante atrás, notable a la vez por su espesor y resistencia. Por arriba, nace en el borde inferior de la epitróclea; la mayor parte de sus fibras se dirigen en seguida hacia la parte interna de la apófisis coronoi-

des, en donde terminan, a menudo en un tubérculo especial. Sin embargo, algunas de ellas, las más superficiales, se prolongan hasta el borde interno del cúbito.

γ) El *fascículo posterior* (5), dispuesto en forma de abanico, se inserta, por su vértice, en la parte posterior e inferior de la epitróclea. Desde este punto se dirige oblicuamente hacia abajo y atrás, viniendo a fijarse, por su base semicircular, en la parte interna del olécranon. Los cirujanos lo llaman *ligamento de Bardinet,* por razón del papel que le atribuyó este cirujano (de Limoges) de oponerse a la separación de los fragmentos en los casos de fractura transversal del olécranon.

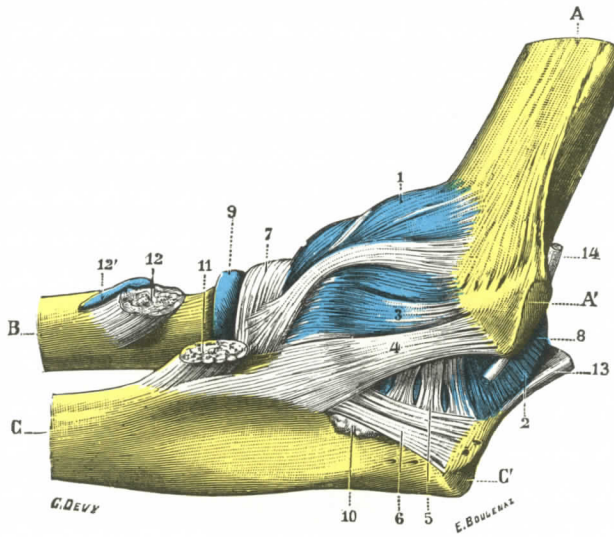

FIG. 604

Articulación del codo visto por su parte lateral interna (lado derecho, cavidad articular inyectada con sebo).

A, húmero, con A', epitróclea. — B, radio. — C, cúbito, con C', olécranon.

1, ligamento anterior. — 2, ligamento posterior. — 3, manojo anterior del ligamento lateral interno. — 4, su manojo medio. — 5, su manojo posterior, a través de cuyas fisuras salen mamelones sinoviales. — 6, manojos arciformes o ligamento de Cooper. — 7, ligamento anular. — 8, fondo de saco posterior de la sinovial. — 9, fondo de saco inferior o perirradial. — 10, paquete celuloadiposo que corresponde al surco transversal de la cavidad sigmoidea mayor. — 11, tendón del braquial anterior. — 12, tendón del bíceps, con 12', su bolsa serosa. — 13, tendón del tríceps. — 14, nervio cubital.

Independientemente de los tres fascículos fundamentales que acabamos de describir, la cara interna del codo presenta también cierto número de fascículos llamados *fascículos arciformes* (fig. 604, 6), que van de la base del olécranon a la base de la apófisis coronoides, describiendo una ligera curva de concavidad hacia arriba. Estos fascículos, que se designan a veces con el nombre de *ligamento de Cooper,* cubren la base del fascículo posterior del ligamento lateral interno.

E. LIGAMENTO LATERAL EXTERNO. — Análogo al precedente, el ligamento lateral externo (figura 605) se compone asimismo de tres fascículos: anterior, medio y posterior.

α) El *fascículo anterior* (3) se inserta por arriba en la parte anterior e inferior del epicóndilo, en donde se confunde en gran parte con el tendón de origen del supinador corto. Desde este punto se dirige hacia abajo y adentro y se extiende, a manera de ancho abanico, sobre la cabeza del radio. Sus fascículos más internos vienen a fijarse en el cúbito, por delante de la pequeña cavidad sigmoidea de este hueso. Los demás se mezclan, en su mayor parte, con las fibras propias del ligamento anular

de la articulación radiocubital superior, tomando así una parte importante en la formación de este ligamento. Volveremos a hablar de ello en el párrafo siguiente.

β) El *fascículo medio* (4), más estrecho, pero mucho más largo, tiene la forma de una cinta, ordinariamente muy resistente, que se desprende por arriba de la parte inferior del epicóndilo, para venir a fijarse por abajo en la parte posterior de la cavidad sigmoidea menor del cúbito y en el borde externo de este hueso.

γ) El *fascículo posterior* (5), por último, de forma irregularmente cuadrilátera, se extiende de la parte posterior del epicóndilo a la parte externa del olécranon. Los fascículos que lo constituyen son paralelos entre sí o ligeramente divergentes.

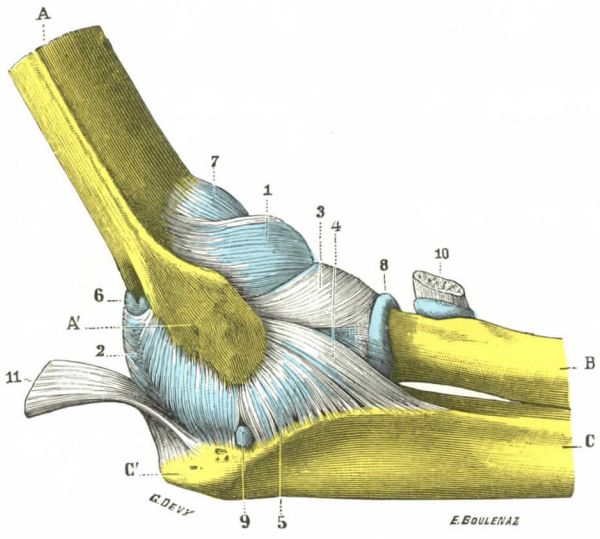

FIG. 605

Articulación del codo vista por su cara externa
(lado derecho, cavidad auricular inyectada con sebo).

A, húmero, con A', epicóndilo. — B, radio. — C, cúbito, con C', olécranon.

1, ligamento anterior. — 2, ligamento posterior. — 3, manojo anterior del ligamento lateral externo. — 4, su manojo medio. — 5, su manojo posterior. — 6, fondo de saco posterior de la sinovial. — 7, fondo de saco anterior. — 8, fondo de saco inferior o perirradial. — 9, mamelón sinovial, en relación con la extremidad externa del surco transversal de la cavidad sigmoidea mayor. — 10, tendón del bíceps con su bolsa serosa. — 11, tendón del tríceps, ranversado hacia atrás.

Por la parte inferior, a nivel del surco transversal de la cavidad sigmoidea mayor, dejan un intervalo más o menos considerable, una especie de ventana a cuyo través se ve el pelotón adiposo indicado que ocupa el antes citado surco.

A propósito del ligamento lateral externo, haremos notar la existencia, en su cara articular, de un rodete más o menos marcado que se corresponde con la interlínea humerorradial y llena exactamente el intervalo comprendido entre el cóndilo del húmero y el borde externo de la cúpula radial. Este rodete, que designaremos con el nombre de *rodete humerorradial,* se distingue muy claramente, ya haciendo girar hacia fuera la porción de la cápsula articular correspondiente (fig. 600, 15), ya también en cortes verticotransversales de miembros congelados (fig. 607, 4').

Como el espacio que ocupa, tiene la forma de un pequeño cordón prismático triangular, cuya base forma cuerpo con la cápsula fibrosa, y el vértice, siempre muy agudo, avanza más o menos dentro de la cavidad articular. Ocupa los tres lados: anterior, externo y posterior, de la articulación humerorradial; de modo que, visto por la cara interna de la cápsula, tiene la forma de una media luna de concavidad dirigida hacia dentro; su extremidad

posterior se continúa con una franja sinovial (fig. 613, 12), de dirección vertical, que se insinúa entre la cabeza del radio y la pequeña cavidad sigmoidea del cúbito.

Así dispuesto, el rodete humerorradial recuerda, prescindiendo, por supuesto, de las proporciones, uno de los cartílagos semilunares de la articulación de la rodilla; puede decirse que es un menisco rudimentario. En un caso lo hemos visto penetrar hasta 8 milímetros en el interior de la articulación; pero esto es una excepción, puesto que ordinariamente no sobresale más de 2 ó 3 milímetros.

Desarrollo de la articulación del codo. Según MUTEL, la hendidura articular se forma a expensas de un esbozo único. Los ligamentos laterales son muy precoces, apareciendo antes que la cápsula articular. En cuanto a los ligamentos anterior y posterior, serían diferenciaciones de los músculos braquial anterior y tríceps.

3.º Sinovial. — La sinovial del codo tapiza en toda su extensión la cara profunda de la cápsula fibrosa y termina exactamente, tanto por la parte del húmero como en los huesos del antebrazo, en el límite del cartílago de incrustación.

Ahora bien, lo mismo que la cápsula, tanto en el húmero como en los huesos del antebrazo se inserta a cierta distancia del cartílago, de lo cual resulta que la sinovial cubre, por su porción llamada *refleja,* toda la superficie ósea comprendida entre este cartílago y la línea de inserción de la cápsula. Así es que, en la cara anterior de la articulación, la sinovial tapiza las dos fosillas, coronoidea y supracondílea, formando en este punto una prolongación o fondo de saco, llamado *fondo de saco anterior.* Un tabique vertical y anteroposterior (fig. 600, 7), que va de la pared anterior de la sinovial a la especie de cresta ósea que separa la fosa supracondílea de la fosa coronoidea, divide la parte superior de este fondo de saco en dos partes laterales. Gracias a esta disposición, si inyectamos sebo en la cavidad articular, el fondo de saco anterior aparece como bífido o bilobular. Asimismo, en la parte posterior de la articulación, la sinovial tapiza la fosa olecraniana, formando aquí un fondo de saco, llamado *fondo de saco posterior* o *subtricipital.* De ordinario, esta prolongación posterior se eleva un poco por encima de la fosa olecraniana. El tríceps, que la cubre, se inserta en ella por algunas de sus fibras, y por esto tira de ella hacia arriba en los movimientos de extensión del antebrazo sobre el brazo. En ciertos sujetos se encuentran, debajo del tríceps, y completamente independientes de este músculo, verdaderos *fascículos tensores de la sinovial del codo,* homólogos del músculo subcrural, que describiremos más adelante

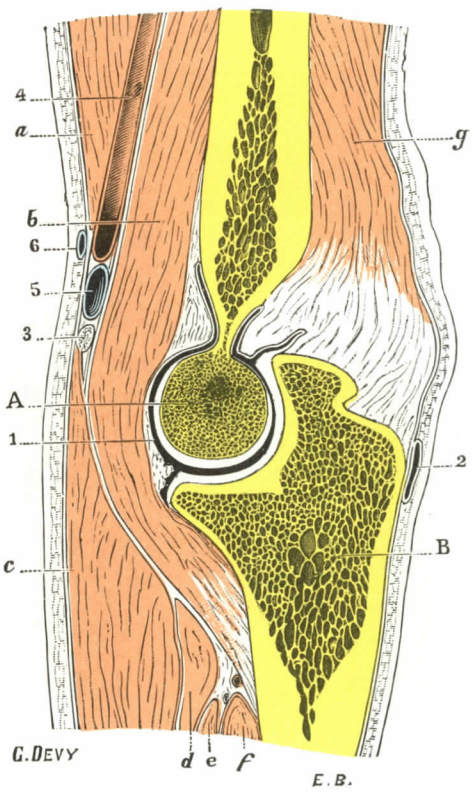

FIG. 606

Corte sagital del codo, pasando por la tróclea (cadáver congelado, lado derecho, segmento externo del corte).

A, tróclea humeral. — B, cúbito.

a, bíceps. — *b*, braquial anterior. — *c*, pronador redondo. — *d*, palmar mayor. — *e*, palmar menor. — *f*, cubital anterior. — *g*, tríceps.

1, sinovial articular. — 2, bolsa serosa olecraniana. — 3, nervio mediano. — 4, arteria humeral. — 5, vena humeral. — 6, vena mediana cefálica.

en la cara anterior del fémur (véase *Rodilla*). Por último, en la parte interior y externa de la articulación, la sinovial, después de haber tapizado la cara interna del ligamento anular, desciende un poco por debajo del borde inferior de este ligamento. Después de esto, reflejándose sobre sí misma, tapiza de abajo arriba el cuello del radio y viene a terminar, aquí como en otras partes, en el límite de la capa cartilaginosa que cubre, por una parte, la cabeza del radio, y por otra, la cavidad sigmoidea menor del cúbito. De semejante disposición resulta que la serosa articular forma, alrededor de todo el cuello del radio, un tercer fondo de saco (éste de forma anular) que designaremos con el nombre de *fondo de saco inferior* o *perirradial*. Este fondo de saco, que es muy visible en las articulaciones inyectadas o simplemente insufladas (figuras 604 y 605), mide, según los casos, de tres a seis milímetros de altura. También se ve muy claramente en los cortes verticotransversales del codo, como lo demuestra la figura 607 (5).

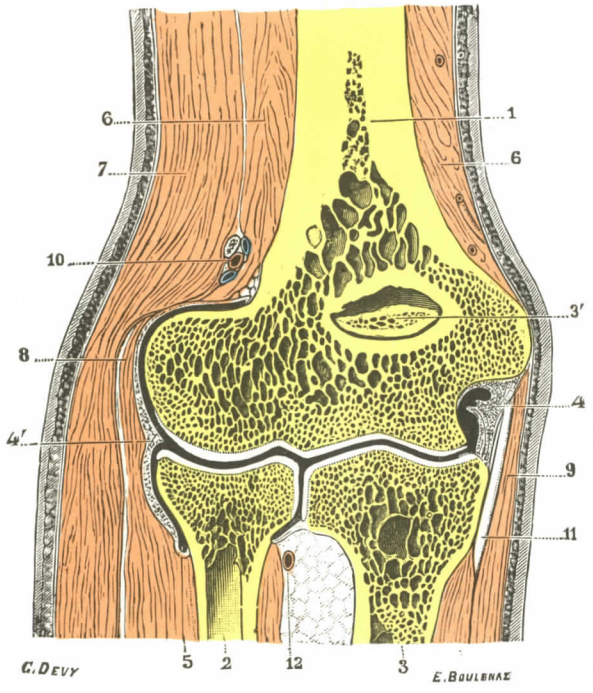

FIG. 607

Corte frontal de la articulación del codo en extensión (cadáver congelado, lado derecho, segmento posterior del corte visto por su cara anterior).

1, húmero. — 2, radio. — 3, cúbito, con 3', pico del olécranon. — 4, cápsula fibrosa, con 4', su rodete humerorradial. — 5, fondo de saco perirradial de la sinovial. — 6, 6, braquial anterior. — 7, supinador largo. — 8, músculos epicondíleos. — 9, músculos epitrocleares (cubital anterior). — 10, nervio radial y arteria humeral profunda. — 11, nervio cubital, interesado por el corte. — 12, arteria interósea.

Si se aplica una inyección de sebo dentro de la articulación del codo, la materia inyectada levanta la cápsula en sus puntos más delgados y no en los sitios en que es más fuerte y resistente, resultando de ello que esta cápsula presenta entonces en su superficie exterior una serie de surcos y abolladuras cuya situación, forma y dimensiones dependen siempre de su modo de constitución anatómica. *Por los lados*, la materia inyectada, contenida por los ligamentos laterales, apenas es visible. Sin embargo, forma en distintos puntos algunos mamelones, siempre pequeños, que sobresalen a través de las fisuras de los fascículos ligamentosos (figuras 604 y 605). *En la cara posterior* del codo la cápsula sobresale formando dos rodetes: uno interno y otro externo (fig. 603); el interno sube siempre un poco más que el externo y están separados uno de otro en la línea axil del miembro: 1.º, por abajo, por una fosilla, siempre muy marcada, que corresponde al olécranon; 2.º, por arriba, por un surco profundo, ocasionado por un fascículo fibroso de dirección vertical; 3.º, en su parte media, por una simple depresión lineal. *En la cara anterior* de la articulación encontramos cinco eminencias (fig. 602), de las cuales tres son externas y las otras dos internas. Las tres eminencias externas o radiales, superpuestas en sentido vertical, se distinguen en superior, media e inferior: la superior, de forma ovoidea, prolongada de arriba abajo y de fuera a dentro, corresponde a la porción más elevada de la sinovial: la media, semiesférica y separada de la

precedente por el fascículo oblicuo externo del ligamento anterior (página 585), se encuentra situada por delante del cóndilo del húmero, y la inferior, rodeando el radio a manera de un rodete anular, no es más que el fondo de saco perirradial más arriba descrito. De las dos eminencias internas o cubitales, la superior, muy voluminosa, corresponde al borde interno de la tróclea humeral, y la inferior, mucho más pequeña, está situada un poco más abajo, separada de la superior por el fascículo oblicuo interno (pág. 586) del ligamento anterior del codo.

La sinovial humeroantebraquial está levantada en diferentes sitios por pelotones adiposos más o menos desarrollados, destinados a llenar los huecos que tienden a

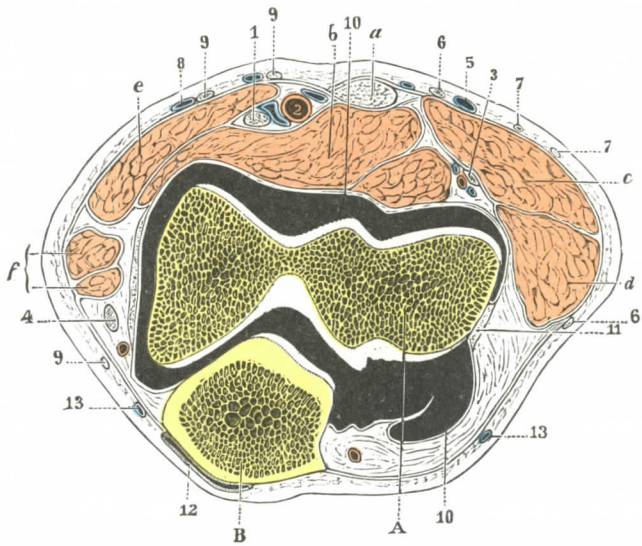

FIG. 608

Corte horizontal del codo a 3 milímetros por encima de la garganta de la tróclea (cadáver congelado, lado derecho, segmento inferior del corte).

A, húmero. — B, cúbito (olécranon).

a, tendón del bíceps. — *b*, braquial anterior. — *c*, supinador largo. — *d*, primer radial externo. — *e*, pronador redondo. — *f*, músculos epitrocleares.

1, nervio mediano. — 2, arteria y vena humerales. — 3, nervio radial y arteria humeral profunda. — 4, nervio cubital. — 5, vena cefálica. — 6, ramos del nervio musculocutáneo. — 7, ramos cutáneos del nervio radial. — 8, vena basílica. — 9, 9, ramos del nervio braquial cutáneo interno. — 10, cápsula articular. — 11, ligamento lateral externo. — 12, bolsa serosa retroolecraniana. — 13, 13, venas superficiales.

producirse en los movimientos articulares. En el curso de nuestra descripción hemos indicado ya los dos paquetes celuloadiposos que ocupan los dos extremos, interno y externo, del surco transversal de la cavidad sigmoidea mayor. Hemos de añadir, además, los dos siguientes: un *pelotón coronoideo* (fig. 606), colocado enfrente de la fosa *coronoidea,* y un *pelotón olecraniano* (fig. 606), ordinariamente muy voluminoso, que corresponde a la fosa homónima. Estos dos paquetes celuloadiposos, amarillentos o amarillorrosados, se alojan en las precitadas excavaciones cuando no están ocupadas la primera por la apófisis coronoides y la segunda por el olécranon.

4.º Relaciones. — Las relaciones de la articulación del codo son importantes y las estudiaremos separadamente en su cara anterior y en su cara posterior.

a) *Cara anterior o plano de flexión.* — En su cara anterior o plano de flexión se encuentran ante todo numerosos músculos, que dividiremos en tres grupos: medio, externo e interno. El *grupo medio,* situado, como su nombre indica, en

la parte media o eje de la región, está formado por dos músculos: el braquial anterior en un plano profundo, y el bíceps braquial en un plano superficial. El *grupo interno* o *epitrócleo* consta de cuatro músculos, los cuatro procedentes de la epitróclea, y son: 1.º, en el plano profundo, el flexor común superficial de los dedos; 2.º, en el plano superficial, el palmar mayor y el palmar menor. El *grupo externo* o *epicondíleo* ocupa la parte anteroexterna de la articulación y, considerados de lo profundo a lo superficial, encontramos en él: el supinador corto, el segundo radial externo, el primer radial externo y el supinador largo.

Notemos que los tres grupos musculares precitados presentan una disposición muy especial: los grupos externo e interno, dirigiéndose oblicuamente hacia abajo, convergen entre sí y se encuentran en el eje del miembro, donde constituyen un espacio angular en forma de **V**. Este espacio angular lo ocupa el grupo medio (braquial anterior y bíceps), que a su vez sigue una dirección vertical.

Este grupo muscular medio está separado de los otros dos por surcos profundos de dirección oblicua, como las dos ramas de la **V**, que designaremos con los nombres de *surco bicipital interno* y *surco bicipital externo*. En el primero se alojan: la arteria humeral (acompañada de sus dos venas), la arteria recurrente cubital anterior y el nervio mediano. En el segundo se encuentran: la arteria humeral profunda, la arteria recurrente radial anterior y el nervio radial.

Sobre los diferentes órganos que acabamos de enumerar se extiende una aponeurosis, la *aponeurosis del codo,* reforzada por dentro por la expansión aponeurótica del bíceps. Esta aponeurosis se halla a su vez cubierta por el tejido celular subcutáneo y la piel. En el panículo celuloadiposo subcutáneo, más o menos desarrollado según los individuos, se encuentran, además de algunas arterias insignificantes, las diferentes ramas de la **M** venosa, los linfáticos superficiales y las divisiones más o menos numerosas de los dos nervios braquial cutáneo interno y musculocutáneo.

Según se ve, la articulación del codo está acolchada por su cara anterior por una gruesa capa de partes blandas, y, por consiguiente, es muy difícil su exploración por este lado.

b) *Cara posterior o plano de extensión.* — En su cara posterior o plano de extensión, la capa de partes blandas es mucho menos gruesa e importante. Procediendo de lo profundo a lo superficial encontramos primeramente músculos: 1.º, *en la parte media,* el tríceps braquial, que se inserta en el olécranon; 2.º, *en la parte externa,* el ancóneo, el cubital posterior, el extensor propio del meñique y el extensor común de los dedos que empiezan en el epicóndilo; 3.º, en la *parte interna,* los dos fascículos de origen del cubital anterior, que se desprenden uno de la epitróclea y el otro del olécranon.

Acompañan a estos músculos una rica red arterial, sobre la cual hablaremos más adelante, y dos nervios: por fuera, una simple rama nerviosa, destinada al ancóneo, y por dentro un tronco voluminoso, el cubital. Este último nervio corre de arriba abajo, colocado en el fondo del canal epitrocleoolecraniano, al que una lámina fibrosa, la *cinta epitrocleoolecraniana* (véase MIOLOGÍA), transforma en un conducto completo.

Aquí, como en el plano de flexión, los músculos, arterias y nervios que acabamos de enumerar se hallan cubiertos por la aponeurosis superficial, el tejido celular subcutáneo y la piel. Por el tejido celular subcutáneo corren algunas venillas, linfáticos y ramillas nerviosas procedentes del radial, del musculocutáneo y del braquial cutáneo interno.

5.º **Arterias.** — Las arterias destinadas a la articulación del codo proceden de la humeral y de sus ramas (fig. 609, A y B). La *humeral profunda,* rama de la humeral, al llegar al codo se anastomosa, por delante y por detrás del epicóndilo, con la

recurrente radial anterior y la recurrente radial posterior, procedentes la primera de la radial y la segunda de la interósea posterior. Resulta de ello la formación de un primer círculo, el *círculo periepicondíleo*. Por otra parte, la *colateral interna inferior*, otra rama de la humeral, se anastomosa de la misma manera, por delante y por detrás de la epitróclea, con las dos recurrentes cubitales anterior y posterior, ramas de la cubital, resultando de ello un segundo círculo, el *círculo periepitroclear*. Por último, los dos círculos periepicondíleo y periepitroclear están unidos entre sí, en el plano posterior de la articulación, por una rama anastomótica de dirección transversal, ordinariamente muy desarrollada, que costea el borde superior de la

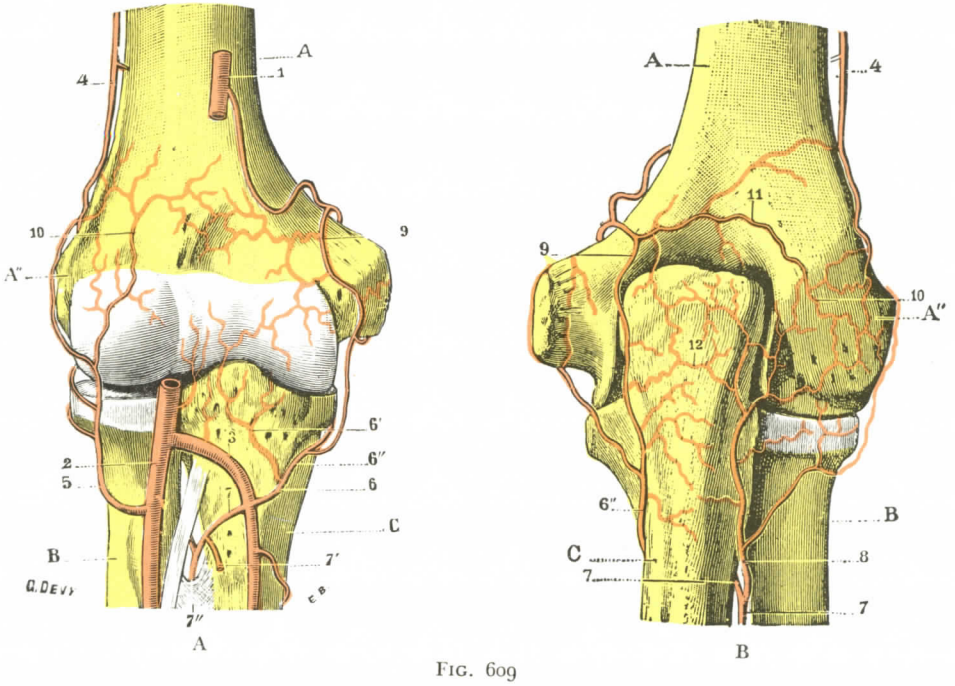

FIG. 609

Arterias de la articulación del codo: A, parte anterior; B, parte posterior.

A, húmero, con: A', epitróclea; A'', epicóndilo. — B, radio. — C, cúbito.

1, humeral. — 2, radial. — 3, cubital. — 4, humeral profunda. — 5, recurrente radial anterior. — 6, tronco de las recurrentes cubitales, con: 6', recurrente cubital anterior; 6'', recurrente cubital posterior. — 7, tronco de las interóseas, con: 7', interósea anterior; 7'', interósea posterior. — 8, recurrente radial posterior. — 9, círculo periepitroclear. — 10, círculo periepicondíleo. — 11, anastomosis supraolecraniana. — 12, anastomosis retroolecraniana

fosa olecraniana y que designaremos con el nombre de *anastomosis supraolecraniana* (figura 609, 12). Una nueva anastomosis, colocada detrás del olécranon, la *anastomosis retroolecraniana* (fig. 609, 12), une entre sí los dos precitados círculos.

Estas diferentes anastomosis constituyen, en las regiones profundas del codo, entre el esqueleto y los músculos, una vasta *red periarticular*, de la cual nacen la casi totalidad de las arterias destinadas a las partes esenciales de la articulación del codo. Para la región anterior hay que añadir cierto número de ramas procedentes unas de la arteria del braquial anterior y otras directamente del tronco mismo de la humeral.

6.º Nervios. — La articulación del codo recibe sus nervios de los cuatro troncos nerviosos que la cruzan, a saber: el musculocutáneo, el mediano, el radial y cubital.

α) El *musculocutáneo* envía ramas a la parte anterior de la articulación, que en su origen se confunden con las ramas inferiores del músculo braquial anterior.

β) Las *ramas articulares del mediano,* siempre muy delgadas, se desprenden unas del tronco nervioso mismo en el momento en que cruza la articulación del codo, y otras, de las ramas musculares que aquél envía a los músculos superficiales del antebrazo.

γ) El *radial* proporciona ramas articulares a la parte posterior de la articulación, que provienen del filete del vasto interno y del filete destinado al ancóneo.

δ) Por último, el *nervio cubital,* al pasar por el canal epitrocleoolecraniano, emite un pequeño filete destinado a la parte correspondiente de la articulación.

Movimientos. — La articulación del codo disfruta de los dos movimientos esenciales que caracterizan a las trocleartrosis: *flexión* y *extensión.* Además, puede ejecutar ligeros movimientos de inclinación lateral.

a) *Flexión.* — En el movimiento de flexión, el cúbito y el radio, íntimamente unidos entre sí como si formasen un solo hueso, se deslizan de atrás adelante sobre la extremidad inferior del húmero, moviéndose alrededor de un eje transversal que pasa por la tróclea y el cóndilo. Este eje de rotación no es fijo; la observación y el raciocinio demuestran que cambia de posición en el transcurso de los diversos tiempos de la flexión. Esto es debido a la disposición anatómica de la tróclea, la cual, como hemos visto al estudiar las superficies articulares, no es una pura y simple charnela, sino que describe un trayecto ligeramente espiroide.

Cualquiera que sea la movilidad del eje de rotación, la cara anterior del antebrazo avanza hacia la del brazo, aproximándose cada vez más y llegando a ponerse en contacto con ella. Sólo que, como el eje de rotación, en vez de ser exactamente transversal, lleva una dirección oblicua de fuera a dentro y de arriba abajo, sucede que el antebrazo, al doblarse, se coloca un poco por dentro del brazo, formando con éste un ángulo agudo que mira hacia arriba y adentro. Gracias a esta oblicuidad, completada luego por un movimiento de la articulación escapulohumeral, la mano, estando en flexión el antebrazo sobre el brazo, se aplica contra el tórax y no contra el hombro correspondiente.

El movimiento de flexión queda limitado por el contacto del antebrazo con el brazo, siendo por término medio su extensión de 140°. Una vez efectuado este movimiento, el vértice de la apófisis coronoides queda dentro de la fosita coronoidea del húmero; la cabeza del radio se coloca también en la fosita supracondílea, al paso que el pico del olécranon abandona la fosa olecraniana y establece contacto con la parte más declive de la tróclea.

b) *Extensión.* — En el movimiento de extensión, los dos huesos del antebrazo siguen, aunque en sentido inverso, el camino que recorrieron en la flexión. Girando alrededor del mismo eje transversal, los dos huesos del antebrazo se desplazan de delante atrás sobre la extremidad inferior del húmero, para venir a colocarse en la prolongación de este último hueso. La oblicuidad del eje de rotación da también aquí por resultado la inclinación del eje del antebrazo sobre el del brazo; de modo que, realizado el movimiento de extensión, los dos ejes braquial y antebraquial forman entre sí un ángulo extremadamente obtuso, que mira hacia fuera. La apófisis coronoides, abandonando la cara anterior del húmero, ha venido a colocarse debajo de la tróclea, al tiempo que el olécranon ha subido y su pico ha llegado a penetrar en la fosilla olecraniana. También el movimiento de extensión queda limitado a la vez: 1.°, por la tensión del ligamento anterior y de los fascículos anteriores de los ligamentos laterales; 2.°, por el contacto del pico del olécranon con la extremidad de la fosilla olecraniana.

c) *Inclinación lateral.* — Los movimientos de lateralidad son muy limitados, pero no puede negarse que existen. En efecto, si se inmoviliza el húmero sujetándolo en un torno, se observa que, sin gran esfuerzo, podemos inclinar los huesos del antebrazo hacia dentro y hacia fuera. Las oscilaciones que describe en sentido lateral la extremidad inferior del antebrazo ordinariamente no exceden de 8 a 12 milímetros. Por el contrario, si fijamos el cúbito, se puede alternativamente mover el húmero hacia fuera y hacia dentro. Como hace notar SAPPEY, los movimientos de lateralidad, en la mayoría de individuos, se producen únicamente cuando el antebrazo está en semiflexión o en flexión completa. Cuando el antebrazo está en extensión completa, a causa de la tensión de los ligamentos laterales, son nulos o casi nulos estos movimientos. Según las investigaciones de WILMART, la pronación previa de la mano aumenta sensiblemente el movimiento lateral del antebrazo, ya sea hacia dentro o hacia fuera.

Músculos motores. — Los músculos motores del antebrazo sobre el brazo se dividen en dos grupos: flexores, colocados en el plano anterior de la articulación, y extensores, situados en el plano posterior.

1.º *Flexores:* el bíceps (flexor largo) y el braquial anterior (flexor corto), principalmente, y de forma accesoria los músculos epitrocleares y el supinador largo.

2.º *Extensores:* el tríceps principalmente, y de modo accesorio los músculos epicondíleos entre los cuales se ha de colocar en primer término el ancóneo.

4. Articulaciones de los dos huesos del antebrazo entre sí o articulaciones radiocubitales

El radio y el cúbito se articulan entre sí en dos puntos: 1.º, arriba, por su extremidad superior, *articulación radiocubital superior;* 2.º, abajo, por su extremidad inferior, *articulación radiocubital inferior.* Además, están unidos entre sí por su parte media por un ligamento llamado *ligamento interóseo.*

A. Articulación radiocubital superior

La articulación radiocubital superior corresponde al grupo de las articulaciones trocoides.

1.º Superficies articulares. — Las superficies articulares representan naturalmente segmentos de cilindro. Las estudiaremos sucesivamente en el radio y en el cúbito:

α) *Por parte del radio* (fig. 610) encontramos una carilla cilindroidea, casi plana en sentido vertical y convexa en sentido horizontal, que orla la cabeza del hueso. De 6 a 7 milímetros de altura en su parte interna, esta carilla se atenúa gradualmente de dentro a fuera, y en su parte externa únicamente está representada por una pequeña faja de 2 ó 3 milímetros de altura. En estado fresco está cubierta por una capa de cartílago diartrodial, de medio a un milímetro y medio de espesor. Este revestimiento cartilaginoso se continúa, por arriba, con el de la cúpula radial.

β) *Por parte del cúbito* encontramos la cavidad sigmoidea menor de este hueso. Ya hemos visto en Osteología que dicha cavidad se halla en la parte externa de la cavidad sigmoidea mayor y que por arriba se continúa con esta última. Prolongada de delante atrás, mide por término medio 18 milímetros en sentido anteroposterior y 10 milímetros en sentido vertical. Casi siempre su altura máxima corresponde a su extremidad posterior, y la anterior termina con bastante frecuencia por una especie de punta más o menos afilada; en este caso la carilla articular recuerda bastante bien, por su forma general, la configuración de una coma, con la extremidad más gruesa colocada hacia atrás. Por lo demás, la cavidad sigmoidea menor del cúbito es un segmento de cilindro hueco; casi plana en sentido vertical, es cóncava en sentido horizontal.

γ) *Comparadas entre sí,* las dos carillas articulares radial y cubital, si bien se corresponden exactamente por razón de su configuración por completo inversa, son muy diferentes en cuanto a su extensión. En efecto, al paso que la carilla radial forma un círculo completo, la cubital no representa más que la quinta o la sexta parte de una circunferencia.

La articulación radiocubital superior se dibuja mal en el clisé radiográfico. Las dos sombras del radio y del cúbito cabalgan bastante a menudo en la vista de frente, y cabalgan siempre vistas de perfil (figs. 601 y 611). La cúpula radial dibuja un óvalo afilado, cuya parte interna se perfila en un espacio más claro, que representa la cavidad sigmoidea menor del cúbito. La tuberosidad bicipital parece sostener la parte interna del cuello, cuya sombra concuerda con la del cúbito en la parte inferior de las superficies articulares.

2.º **Ligamento anular.** — La cavidad sigmoidea menor del cúbito resulta aumentada por fuera por una tirilla fibrosa que, por razón de su disposición en semicírculo, ha recibido el nombre de *ligamento anular del radio.* Empezando en la extremidad anterior de la cavidad sigmoidea menor del cúbito, esta tirilla se dirige primeramente de dentro a fuera, después de delante atrás y por fin de fuera a dentro hasta la extremidad posterior de la cavidad sigmoidea menor. Describe, pues, en su conjunto, sobre la pared externa de la cavidad sigmoidea menor, un arco de tres cuartos de círculo.

Así comprendido el ligamento anular, hemos de considerar en él dos extremidades, dos caras (interna y externa) y dos bordes o circunferencias (una superior y la otra inferior). Sus *dos extremos,* como acabamos de ver, se insertan respectivamente uno en la parte anterior y el otro en la parte posterior de la cavidad sigmoidea menor del cúbito. Su *cara interna,* cóncava y lisa, está cubierta por una delgada capa de fibrocartílago y se halla en relación con el contorno de la cabeza del radio. Su *cara externa,* convexa, está cubierta por los músculos inmediatos: por detrás, por el ancóneo; por delante y por fuera, por el braquial anterior y el supinador corto, que toman en ella numerosas inserciones. Su *borde superior* o *circunferencia superior* se confunde con el aparato ligamentoso de la articulación del codo, y más particularmente con los dos fascículos anterior y medio del ligamento lateral externo. Es necesario reconocer que en este punto el ligamento anular no es aislable; su límite está señalado, como hemos dicho ya (pág. 590), por un rodete semilunar que sobresale de la cara interna de la cápsula fibrosa del codo, el cual, a manera de menisco rudimentario, se insinúa entre el cóndilo humeral y el contorno de la cúpula radial (figs. 600, 15, y 607, 4'). Su *borde inferior* o *circunferencia inferior,* más estrecho que el superior, rodea el cuello del radio, amoldándose a él, pero sin adherírsele.

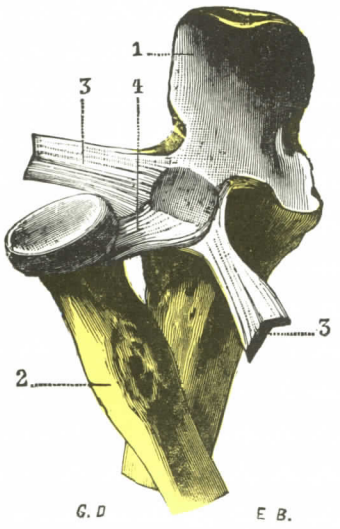

FIG. 610

Articulación radiocubital superior abierta tras sección del ligamento anular, para mostrar las superficies articulares y el ligamento cuadrado.

1, olécranon. — 2, radio. — 3, 3, ligamento anular, seccionado en su parte media y rechazado hacia delante y hacia atrás. — 4, ligamento cuadrado de DENUCÉ.

El ligamento anular del radio es una formación muy resistente. Su altura alcanza, por término medio, de 8 a 10 milímetros. Es más grueso en su parte posterior que en la anterior.

Considerado en su constitución anatómica, el ligamento anular se compone primeramente de fibras propias, que se desprenden del cúbito por delante de la cavidad sigmoidea menor, fibras que, después de haber descrito en el plano horizontal un trayecto semicircular, vienen a terminar en el cúbito, por detrás de esta misma cavidad sigmoidea. Estas fibras propias se ven ordinariamente de un modo muy limpio cuando se mira el ligamento por su cara interna; su existencia es innegable. Algunas veces existe, además, en la parte más inferior del ligamento anular, un pequeño paquete de fibras que pasan por debajo de la cavidad sigmoidea menor y que forman, por consiguiente, un círculo completo, abrazando estrechamente el cuello del radio. A estas fibras propias o *intrínsecas* vienen a unirse gran número de otras fibras, que podrían llamarse *extrínsecas,* procedentes del aparato ligamentoso del codo. Estas últimas fibras, que emanan principalmente, como hemos dicho ya, del ligamento lateral externo, siguen los más diversos trayectos: unas, la mayoría, después de haberse reflejado por delante y por detrás, siguen una dirección horizontal y, por consiguiente, paralela

a la de las fibras propias; las demás siguen un trayecto más o menos oblicuo. Pero cualquiera que sea su dirección, estas fibras extrínsecas de origen humeral se mezclan íntimamente con las fibras intrínsecas de origen cubital, de tal modo que, sin perder del todo su individualidad (la cual viene demostrada por la existencia de fibras propias), el ligamento anular del radio se confunde con la concha fibrosa de la articulación del codo. Ensanchada y completada por el ligamento anular que acabamos de describir, la carilla articular del cúbito forma ahora un segmento de *cilindro hueco,* o, si se quiere, una especie de *anillo* en parte óseo y en parte fibroso, cuya luz está exactamente ocupada en todos los casos por el cilindro radial.

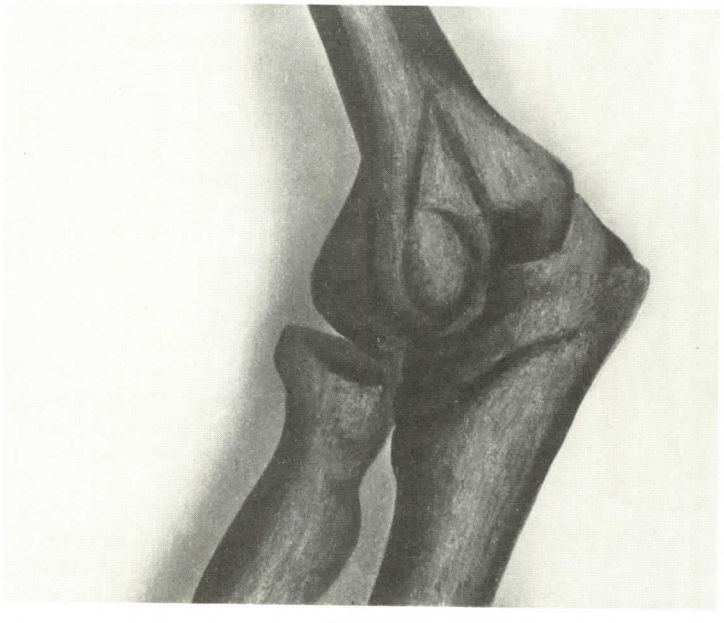

FIG. 611

Codo visto de perfil (tres cuartos).

Según MUTEL, el ligamento anular del radio está primitivamente formado por el ligamento lateral externo; más tarde es reforzado por manojos debidos a la transformación fibrosa de la parte superior del supinador corto.

3.º **Medios de unión, ligamentos de Denucé.** — El ligamento anular, fijándose en el cúbito por sus dos extremos y rodeando por su parte media el extremo superior del radio, tiene por efecto primero y principal mantener las dos epífisis cubital y radial fuertemente aplicadas una contra otra. Además, como su circunferencia inferior, dispuesta alrededor del cuello, tiene un diámetro mucho más estrecho que el de la cabeza radial, impide que ésta se disloque hacia abajo, saliéndose del anillo osteofibroso que la circunda. Así el ligamento anular desempeña el doble papel de aparato de ensanchamiento y de contención.

El radio está también unido al cúbito por el ligamento cuadrado. Este ligamento, descrito primeramente por DENUCÉ, es una lámina fibrosa de forma cuadrilátera, que se extiende horizontalmente del cúbito al radio (fig. 613, 9): *por dentro* se inserta en el borde inferior de la cavidad sigmoidea menor; *por fuera* se fija en la parte correspondiente del cuello del radio. Mide de 10 a 12 milímetros de largo por igual de

ancho, y por tanto permite una considerable separación de los dos huesos cuando el ligamento anular ha sido incidido (fig. 613). Relativamente delgado en su parte media, es más grueso en sus bordes anterior y posterior, y no es raro encontrar en estos bordes dos pequeños cordones muy resistentes.

Estando el miembro en actitud de reposo, el ligamento cuadrado radiocubital se relaja. Cuando el antebrazo se coloca en pronación o en supinación, dicho ligamento se arrolla alrededor del cuello del radio, y como en estas actitudes se pone tenso, limita los movimientos en cuestión.

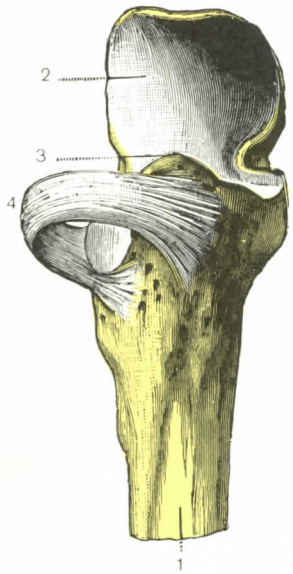

FIG. 612

Cúbito y su ligamento anular.

1, cúbito visto por su parte anteroexterna. — 2, olécranon. — 3, apófisis coronoides. — 4, ligamento anular, *in situ*, para el radio.

4.º Sinovial. — La sinovial de la articulación radiocubital superior es una dependencia de la gran sinovial del codo. Por la parte inferior traspasa de cuatro a cinco milímetros, como se ha dicho anteriormente (pág. 590), la circunferencia inferior del ligamento anular, formando alrededor del cuello del radio un fondo de saco en el cual se acumula la sinovia (figs. 604 y 605). A nivel de este fondo de saco, la cápsula fibrosa es muy delgada: se halla reducida a algunas fibras de dirección vertical o más o menos oblicua, las cuales proceden del ligamento lateral externo del codo para venir a fijarse en el cuello del radio.

La sinovial de la articulación radiocubital superior envía debajo de la cavidad sigmoidea menor una pequeña prolongación en forma de fondo de saco (fig. 613, 10). Una franja sinovial (fig. 613, 11), situada a nivel del borde interno del ligamento cuadrado, se levanta a la entrada de la hendidura anterosuperior que da acceso a este fondo de saco.

5.º Relaciones. — La articulación radiocubital superior está profundamente situada debajo de los músculos llamados epicondíleos. Desde luego, la parte más interna de su cara anterior, en una extensión transversal de 8 a 10 milímetros, está cubierta por el borde externo del braquial anterior. Lo restante de su cara anterior, su cara externa y su cara posterior se hallan en relación con el supinador corto, que cubre la extremidad superior del radio por su cara cóncava a manera de media caña.

Sobre este primer plano muscular, *plano profundo*, se extiende un plano muscular *superficial* mucho más importante, formado por todos los músculos que de la región epicondílea del húmero descienden al antebrazo. Estos músculos, todos longitudinales, son siete y se suceden por el orden siguiente, considerados de delante atrás: supinador largo, primer radial externo, segundo radial externo, extensor común de los dedos, extensor propio del meñique, cubital posterior y ancóneo.

Además de los precitados músculos, encontramos también cerca de la articulación que nos ocupa dos nervios y dos arterias. Los dos nervios, que se encuentran en la cara anterior de la articulación, son ramas terminales del radial: la rama superficial o cutánea, en la región arriba indicada, sigue un trayecto vertical; la rama profunda o muscular, siguiendo una dirección oblicua hacia fuera y atrás, perfora el músculo supinador corto para alcanzar la cara posterior del antebrazo, describiendo así una línea espiroide alrededor de la extremidad posterior del radio. Las dos citadas arterias son: la recurrente radial anterior, rama de la radial, y la recurrente radial posterior, rama de la interósea posterior. Como su nombre indica, estas arterias

corren de abajo arriba, la primera por la cara anterior de la articulación y la segunda por su cara posterior. Las dos, como hemos visto ya al hablar de las arterias del codo (página 593), se anastomosan, a nivel de la interlínea articular o un poco por encima, con las dos ramas terminales de la humeral profunda.

6.° **Arterias y nervios.** — Las *arterias* de la articulación radiocubital superior proceden de los orígenes siguientes: 1.°, las de la parte anterior, de la recurrente radial anterior y de la recurrente cubital anterior, la cual envía hacia fuera una rama profunda (MORRIS), destinada al cuello del radio y a la parte anterior del ligamento anular; 2.°, las de la parte posterior, de las anastomosis que unen entre sí la recurrente radial posterior y la rama posterior de la humeral profunda (figura 609). Los *nervios* son los mismos que inervan la parte externa de la articulación del codo, descritos ya en el párrafo precedente. Indicaremos, además, cierto número de finos ramos que la rama posterior del radial, en el momento en que perfora el supinador corto, envía a la parte anteroinferior de la articulación.

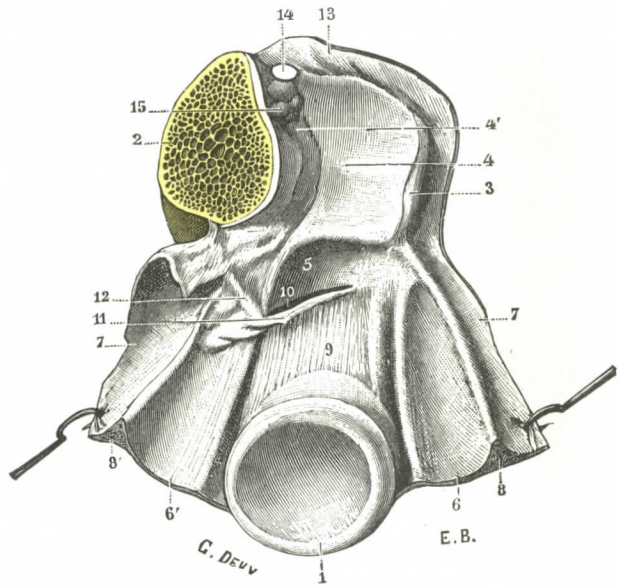

FIG. 613

Articulación radiocubital superior, con su aparato ligamentoso.

(La cápsula articular ha sido seccionada por fuera y separada; el radio, fuertemente dirigido hacia fuera por una erina, ha venido a colocarse en cruz delante del cúbito; en este último hueso, el olécranon ha sido aserrado horizontalmente un poco por encima del surco transversal de la cavidad sigmoidea mayor.)

1, radio reclinado fuertemente hacia fuera de la cavidad sigmoidea. — 2, olécranon. — 3, apófisis coronoides. — 4, cavidad sigmoidea mayor del cúbito, con 4', su surco transversal. — 5, cavidad sigmoidea menor. — 6, 6', mitad anterior y mitad posterior del ligamento anular, sumamente separadas con erinas. — 7, cápsula articular del codo. — 8, 8', rodete humerorradial. — 9, ligamento cuadrado de DENUCÉ. — 10, fondo de saco sinovial. — 11, franja sinovial colocada por fuera de este fondo de saco. — 12, otra franja sinovial, insinuándose entre el radio y la cavidad sigmoidea menor del cúbito. — 13, restos del ligamento lateral interno del codo. — 14, un agujero de este ligamento, por el que pasa un paquete adiposo, 15, que ocupa la extremidad interna del surco transverso de la cavidad sigmoidea mayor.

B. Articulación radiocubital inferior

La articulación radiocubital inferior es también una trocoides, aunque menos perfecta que la superior.

1.° **Superficies articulares.** — Las superficies articulares son (fig. 615):

α) *Por parte del radio,* la cavidad sigmoidea de este hueso, labrada en la parte interna de su extremidad inferior. Cóncava en sentido anteroposterior y casi plana en sentido vertical, esta carilla representa un cilindro hueco cuya concavidad mira hacia dentro y un poco hacia arriba. Su longitud mide, por término medio, de 16 a 18 milímetros, y su altura 6 ó 7 milímetros. En estado fresco se halla cubierta de cartílago en toda su extensión.

β) *Por parte del cúbito,* dos carillas articulares ocupan la cabeza de este hueso, una superoexterna y la otra inferior. La *carilla superoexterna* está situada en el contorno de la cabeza, ocupando los dos tercios externos. Convexa de delante atrás, casi plana en sentido vertical y ordinariamente más alta en su parte media que en

sus dos extremidades, tiene la forma de un segmento de cilindro macizo. Respecto de su orientación, mira hacia fuera y un poco abajo. La *carilla inferior,* como su nombre indica, ocupa la parte inferior de la cabeza del cúbito. Dispuesta en sentido horizontal, es plana o ligeramente convexa y mira hacia abajo, en dirección a la mano.

Estas dos carillas cubitales, separadas una de otra por una cresta redondeada y obtusa, a menudo poco pronunciada, están cubiertas por una misma capa de cartílago, que suele tener un milímetro y medio de grosor.

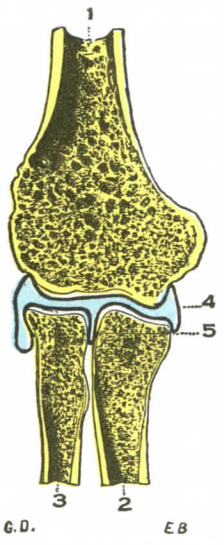

FIG. 614

Corte verticotransversal del codo derecho, para poner de manifiesto la continuidad de las sinoviales humerocubital y radiocubital.

1, húmero. — 2, cúbito. — 3, radio. — 4, sinovial humerorradiocubital. — 5, prolongación de esta sinovial dentro de la articulación radiocubital superior, que forma un fondo de saco circular por debajo del ligamento anular.

La carilla superoexterna del cúbito, *segmento de cilindro macizo,* se corresponde con la cavidad sigmoidea del radio, *segmento de cilindro hueco.* Así, pues, las dos carillas articulares se corresponden exactamente, aunque la carilla cubital, más extensa en sentido anteroposterior que la carilla radial, sobresale de ésta en sus partes anterior y posterior. La analogía que existe entre las dos articulaciones radiocubitales superior e inferior es evidente: tanto en la una como en la otra encontramos una cabeza que gira lateralmente dentro de una cavidad sigmoidea; pero, mientras que en la articulación radiocubital superior la cabeza corresponde al radio y la cavidad sigmoidea al cúbito, en la articulación radiocubital inferior la cabeza corresponde al cúbito y la cavidad sigmoidea al radio. Resulta, pues, que la disposición es igual, pero inversa.

La cara articular inferior del cúbito mira hacia los huesos del carpo, pero no está en contacto con ellos, pues la separa de los mismos (fig. 615) una lámina fibrocartilaginosa que se amolda exactamente sobre ella, por lo cual adquiere el valor de una cara articular. Vamos a describirla seguidamente.

2.º **Fibrocartílago interóseo o ligamento triangular.**—El fibrocartílago interóseo, más generalmente conocido con el nombre de *ligamento triangular,* se extiende horizontalmente entre la cabeza del cúbito y la primera fila ósea del carpo. Como su nombre indica, tiene la forma triangular (figs. 615, 1 y 2, y 621, 2). Su *base,* dirigida hacia fuera, se inserta en el borde inferior de la cavidad sigmoidea del radio. Su *vértice,* dirigido hacia dentro, se inserta en la ranura que separa la cabeza del cúbito de su apófisis estiloides. Su *cara superior,* plana o ligeramente excavada, se adapta con exactitud, como hemos dicho ya antes, sobre la cabeza del cúbito, pero sin adherirse a ella. Su *cara inferior,* cóncava, se amolda asimismo por su parte externa sobre el semilunar, y por su parte interna sobre el piramidal. Sus dos *bordes, anterior* y *posterior,* se confunden con las cápsulas fibrosas de las dos articulaciones radiocubital inferior y radiocarpiana.

Unido a los segmentos esqueléticos arriba descritos, el ligamento triangular modifica considerablemente, como se comprende, la articulación radiocubital inferior. La cavidad sigmoidea del radio, ensanchada y completada por este ligamento (fig. 615), semeja un *ángulo diedro entrante,* con el cual encaja, a manera de cuña de vértice obtuso, el *ángulo diedro saliente* formado por las dos carillas cubitales.

El ligamento triangular es más delgado en su parte media que en sus bordes, y más delgado también en la región de la base que en la del vértice, como lo demuestran claramente los cortes frontales de la articulación. Su espesor, que en la base es de uno o dos milímetros, alcanza en el vértice cuatro o cinco milímetros. Histológicamente, el ligamento triangular se compone en esencia de fascículos fibrosos,

dispuestos en gran parte en sentido transversal, a los cuales se añaden, en proporciones muy variables, elementos de tejido cartilaginoso.

La significación morfológica del ligamento triangular no está todavía bien dilucidada. En los embriones muy jóvenes se encuentra, en su parte inferior o distal, un elemento esquelético que, por razón de su situación entre el cúbito, el radio y los huesos de la primera fila del carpo, ha recibido el nombre de *hueso intermedio del antebrazo (os intermedium antebrachii)* (fig. 616).

THILÉNIUS, que ha estudiado esta formación en 126 manos de embriones humanos del segundo al cuarto mes, la ha encontrado, en los embriones de dos meses, en una proporción de 65 por 100. Reviste la forma de un nódulo cartilaginoso independiente y perfectamente circunscrito, situado en el límite entre el esbozo del menisco y la futura hendidura articular. En el embrión de tres meses ya no se encuentra sino en una proporción de 50 por 100; en el embrión de cuatro meses, únicamente en la tercera parte de los casos (30 por 100). En el adulto, únicamente como anomalía, que debe de ser muy rara, porque hasta ahora no conocemos de ella más que un solo caso, el de PFITZNER. Así, pues, el hueso intermedio del antebrazo sufre una regresión a medida que el embrión se desarrolla, y acaba por desaparecer, sin que se sepa si desaparece sin dejar indicio ninguno, si queda englobado en el menisco o si se incorpora paulatinamente al radio o a la apófisis estiloides del cúbito.

Morfológicamente debe ser considerado como un elemento esquelético, filogenéticamente muy antiguo, hoy día desaparecido. THILÉNIUS indica todavía su presencia en los marsupiales *(Phascolomys)* y en algunos antropoides, el *Hylobales* y el *Innuus.*

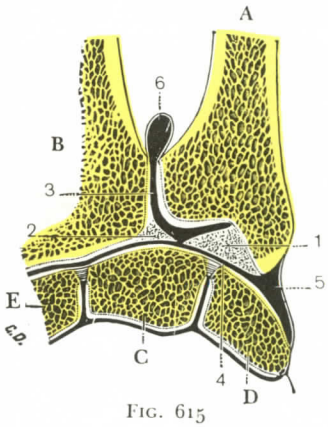

FIG. 615

Corte frontal de la articulación radiocubital inferior (lado derecho, segmento posterior del corte).

A, cúbito. — B, radio. — C, semilunar. — D, piramidal. — E, escafoides. — 1, 2, fibrocartílago interóseo. — 3, articulación radiocubital inferior. — 4, articulación radiocarpiana, con 5, porción de la cavidad articular en relación con el ligamento lateral interno de la muñeca. — 6, fondo de saco superior de la sinovial de la articulación radiocubital inferior.

3.º Medios de unión. — El ligamento triangular, que se inserta por uno de sus extremos en el radio y por el otro en el cúbito, contribuye poderosamente a unir entre sí estas dos piezas del esqueleto. Con esto, al papel que antes le hemos atribuido de completar la cavidad de recepción de la cabeza cubital, hemos de añadirle el de mantener en mutua presencia las dos superficies articulares; por esto la mayoría de los autores clásicos le llaman *ligamento interóseo.*

Además de este ligamento interóseo, encontramos en la articulación radiocubital inferior una *cápsula fibrosa,* que se inserta: 1.º, por fuera, en el borde superior de la cavidad sigmoidea del radio; 2.º, por dentro, en el borde superior de la carilla articular de la cabeza del cúbito; 3.º, por delante y por detrás, en los bordes anterior y posterior del ligamento triangular, en donde se confunde con la cápsula fibrosa de la articulación radiocarpiana.

Esta cápsula fibrosa radiocubital inferior, laxa en su parte superior, está reforzada por delante y por detrás por dos ligamentos que van del radio al cúbito, por lo cual han recibido el nombre de ligamentos radiocubitales. Se los distingue en anterior y posterior. El *ligamento radiocubital anterior,* poco circunscrito, está representado (fig. 620, 10) por algunos fascículos transversales u oblicuos, irregularmente diseminados en la cara anterior de la cápsula, que se insertan, por una parte, en la extremidad anterior de la cavidad sigmoidea del radio, y por otra, en la parte correspondiente de la cabeza del cúbito. El *ligamento radiocubital posterior* (figura 624, 4), análogo al precedente, se extiende transversalmente de la extremidad posterior de la carilla articular del radio a la parte posterior de la cabeza del cúbito y de la apófisis estiloides.

4.º Sinovial. — La sinovial de la articulación radiocubital inferior es común a la doble articulación del radio con la cabeza del cúbito y de ésta con el ligamento triangular. Es notable por su extensión y laxitud, condición anatómica esencialmente relacionada con la extensión de los movimientos que ejecuta el radio alrededor de la cabeza cubital. Por arriba excede constantemente el nivel de las superficies articulares y envía así hacia la extremidad inferior del espacio interóseo del antebrazo una prolongación en fondo de saco de cinco a seis milímetros de altura (fig. 615, 6).

La sinovial radiocubital inferior se comunica a veces (aproximadamente el 40 por 100) con la de la muñeca por un orificio en forma de hendidura, que existe en la base del ligamento triangular. Hablaremos nuevamente de esta comunicación en el párrafo siguiente, al referirnos a la articulación de la muñeca (véase más adelante).

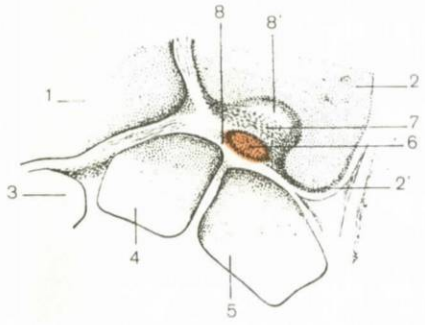

FIG. 616

Hueso intermedio del antebrazo en un embrión de la primera mitad del tercer mes (según THILÉNIUS).

1, radio. — 2, cúbito, con 2', su apófisis estiloides. — 3, escafoides. — 4, semilunar. — 5, piramidal. — 6, hueso intermedio del antebrazo. — 7, bosquejo del ligamento triangular. — 8, 8', futuras cavidades articulares.

5.º Relaciones. — Las relaciones de la articulación radiocubital inferior se confunden con las de la articulación de la muñeca. Las estudiaremos al hablar de esta última; ahora nos limitaremos a recordar que la articulación radiocubital inferior está en relación: 1.º, *por delante,* con el pronador cuadrado, e inmediatamente por encima de este músculo, con el tendón del cubital anterior, el nervio cubital, la arteria cubital (acompañada de sus dos venas) y, por último, los tendones internos de los flexores de los dedos; 2.º, *por detrás,* con los tendones del cubital posterior y el extensor propio del meñique, cubiertos en este punto por el ligamento anular posterior del carpo, y más superficialmente por la rama cutánea dorsal del nervio cubital.

6.º Arterias y nervios. — Las *arterias* de la articulación radiocubital inferior proceden: 1.º, las de la parte posterior, de la interósea posterior; 2.º, las de la parte anterior, de la interósea anterior y del arco arterial que costea el borde inferior del pronador cuadrado y que resulta de la anastomosis directa de las dos arterias transversales del carpo, de las cuales una viene de la cubital y la otra de la radial. Los *nervios* proceden de dos orígenes: 1.º, del nervio interóseo, rama del mediano; 2.º, de la rama posterior del nervio radial.

Movimientos de las articulaciones radiocubitales: pronación y supinación. — Como todas las trocoides, las articulaciones radiocubitales disfrutan tan sólo de una clase de movimientos: la rotación. Este movimiento, según el sentido en que se efectúa, toma los nombres de *pronación* o de *supinación.*

Cuando el miembro superior cuelga a lo largo del cuerpo en posición de reposo, la cara palmar de la mano mira hacia dentro y el pulgar a delante. Llámase *pronación* el movimiento en virtud del cual, permaneciendo inmóvil el húmero, la cara palmar de la mano mira hacia atrás; por el contrario, llámase *supinación* el movimiento inverso, que tiene por resultado volver hacia delante la cara palmar de la mano. El pulgar mira hacia dentro en la pronación y hacia fuera en la supinación.

Tanto la pronación como la supinación resultan de un movimiento de rotación que ejecuta el radio alrededor del cúbito, siguiendo naturalmente la mano al radio en estos movimientos. Este movimiento tiene efecto a la vez en las dos articulaciones que acabamos de describir, y por lo que toca a su mecanismo, hemos de estudiarlo separadamente en la articulación radio-

cubital superior y en la radiocubital inferior. *En la articulación radiocubital superior,* la extremidad superior del radio, para entrar en pronación, se mueve alrededor de un eje vertical que pasa por el centro de su cúpula. Así, pues, gira sobre sí misma, deslizándose de delante atrás el ribete o ceja radial sobre la cavidad sigmoidea menor del cúbito, mientras que la cúpula se desliza sobre el cóndilo en el mismo sentido. En el movimiento de supinación, el deslizamiento se efectúa en sentido inverso, pero el eje de rotación es el mismo. *En la articulación radiocubital inferior,* la extremidad inferior del radio, para efectuar el movimiento de pronación, gira también alrededor de un eje vertical; pero este eje, en vez de pasar como en el caso anterior por el radio mismo, pasa, por el contrario, por la cabeza del cúbito. Así, pues, no se produce en este caso una simple *rotación alrededor de un eje,* sino una verdadera *traslación,* en virtud de la cual la extremidad inferior del radio, que está situada primitivamente por fuera de la cabeza del cúbito, viene a ocupar sucesivamente la parte anterior y luego la interna de esta cabeza. De ello resulta que, una vez efectuado el movimiento de pronación, el radio cruza al cúbito formando entre ambos una X. La supinación se realiza por el mismo mecanismo, pero la traslación tiene efecto en sentido inverso.

El desplazamiento de la extremidad inferior del radio, de la pronación a la supinación, es aproximadamente de dos ángulos rectos, o sea de 180 grados.

En este doble movimiento de rotación del radio, ¿qué papel desempeña el cúbito? ¿Permanece inmóvil o a su vez efectúa también algunos movimientos? Es ésta una cuestión que ha motivado grandes controversias y, en opinión de algunos anatomistas, no está todavía completamente resuelta. Mientras todos los tratados clásicos enseñan que el cúbito permanece absolutamente inmóvil, O. Lecomte, tras algunas investigaciones experimentales, creyó poder llegar a la conclusión de que la rotación del antebrazo y de la mano se efectúa a beneficio de un movimiento simultáneo, armónico y similar, que tiene efecto en la muñeca, de los dos huesos que constituyen el antebrazo, o sea el cúbito y el radio.

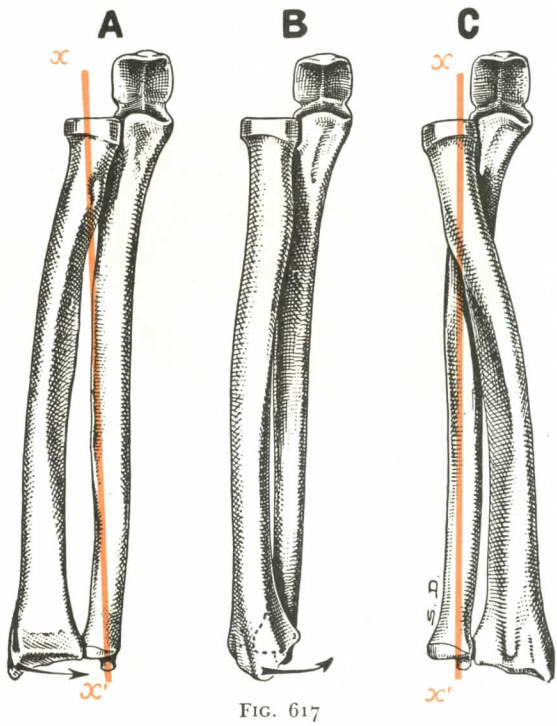

Fig. 617

Esquema que indica el movimiento ejecutado por el radio que pasa de la supinación a la pronación completa.

A, supinación. — B, semipronación. — C, pronación completa. — *xx*, eje de rotación que pasa por el centro de la cúpula radial y del extremo inferior del cúbito.

En realidad, la observación demuestra que, en las condiciones fisiológicas ordinarias, el cúbito se mueve al mismo tiempo que el radio, siempre que la mano efectúa movimientos de pronación o de supinación: este movimiento se ve y se toca, y es innegable. Por otra parte, cuando se opera en el cadáver, procurando sujetar enteramente el húmero, este movimiento del cúbito no existe; este hueso permanece inmóvil, lo mismo cuando el radio pasa del estado de pronación al de supinación que en el movimiento inverso. De esto es natural deducir que en el primer experimento, es decir, cuando los movimientos de rotación de la mano se efectúan en condiciones fisiológicas, los movimientos verificados por el cúbito, en vez de producirse a nivel del codo y de ser peculiares de dicho hueso, se efectúan en realidad en la articulación del hombro y le son comunicados por el húmero; o, dicho de otro modo, el *cúbito se mueve únicamente arrastrado por el húmero, con el cual está íntimamente unido.* Semejante conclusión se halla de acuerdo por completo con la configuración anatómica de la articulación humero-

cubital, que está dispuesta *en forma de polea* y como tal no permite, por decirlo así, al cúbito otros movimientos que los de flexión y extensión.

El profesor EINTHOWEN (de Leyden), en una memoria desgraciadamente olvidada, demostró ya esta participación del húmero en el doble movimiento de pronación y supinación. Posteriormente DUMUR dio de ello la demostración gráfica. Después de haber desarticulado la muñeca, colocó tres lápices del modo siguiente: uno en la extremidad inferior del radio, otro en la cabeza menor del cúbito y el tercero en la cabeza del húmero. Delante de los tres lápices colocó luego hojas de cartón, para que quedaran inscritos en ellas los diversos movimientos de las piezas óseas sobre las cuales se fijaron respectivamente. Así dispuestas las cosas, imprimió al antebrazo un movimiento de pronación, comprobando que únicamente el radio entra en movimiento para describir un cuarto de elipse. Seguidamente se mueve el cúbito, y en

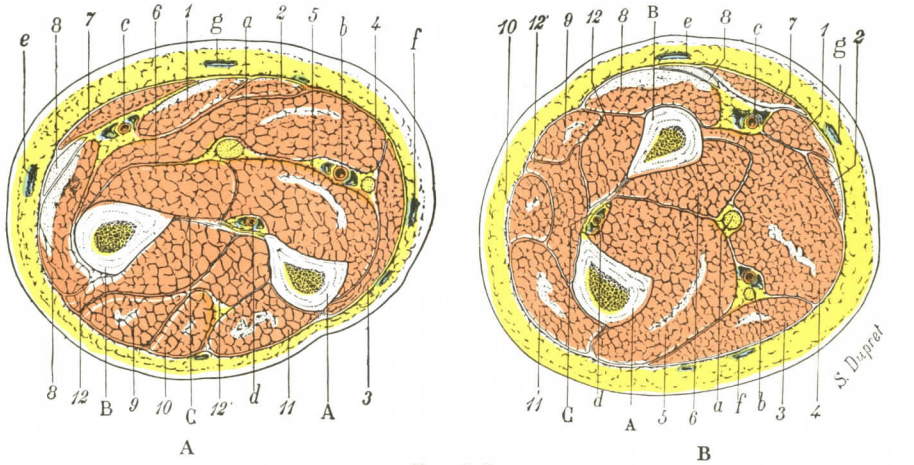

FIG. 618

A. — Corte transversal que pasa por la parte media del antebrazo derecho *en supinación* (cadáver congelado, segmento superior del corte).

B. — Corte transversal que pasa por la parte media del antebrazo derecho *en pronación* (cadáver congelado, segmento superior del corte).

A, cúbito. — B, radio. — C, ligamento interóseo.

1, palmar mayor. — 2, palmar menor. — 3, cubital anterior. — 4, flexor común superficial de los dedos. — 5, flexor común profundo. — 6, flexor propio del pulgar. — 7, supinador largo. — 8, 8', primero y segundo radiales externos. — 9, extensor común de los dedos. — 10, extensor propio del meñique. — 11, cubital posterior. — 12, 12', músculos de la capa profunda de la región posterior.

a, nervio mediano. — *b*, paquete vasculonervioso cubital. — *c*, paquete vasculonervioso radial. — *d*, vasos interóseos anteriores. — *e*, vena radial. — *f*, vena cubital. — *g*, vena mediana.

el mismo instante el lápiz inscriptor colocado en la cabeza del húmero entra en movimiento y se detiene al mismo tiempo que cesa también el que se fijó en el cúbito. Así, pues, el movimiento del húmero y el del cúbito son sincrónicos, y la identidad de las líneas trazadas por sus correspondientes lápices demuestra claramente que el segundo no es más que la consecuencia del primero.

De esto podemos, pues, deducir que, en condiciones fisiológicas, los movimientos de rotación del antebrazo y la mano *(pronación* y *supinación)* se realizan a la vez:

1.º En las dos articulaciones radiocubitales superior e inferior, efectuando la extremidad inferior del radio movimientos de rotación alrededor de la cabeza del cúbito.

2.º En la articulación escapulohumeral, rodeando el húmero alrededor de su eje y arrastrando consigo al cúbito, que con aquél está íntimamente unido en el codo.

¿Equivale esto a decir que el cúbito, en los movimientos de pronación y de supinación, no ejecuta ningún movimiento propio? No dudamos en negarlo. Las experiencias ya antiguas de DUCHENNE (de Bolonia) y las posteriores de DWIGHT, HEIBERG, GALLOIS y VION-DELPHIN demuestran que el cúbito, al pasar de la supinación a la pronación, ejecuta sucesivamente los tres movimientos siguientes: 1.º, ante todo, un *movimiento de extensión;* 2.º, luego, un pequeño *movimiento de inclinación lateral de dentro a fuera;* 3.º, por últi-

mo, un *movimiento de flexión*. Asimismo al pasar de la pronación a la supinación, el cúbito efectúa un desplazamiento que resulta de la sucesión, en sentido inverso, de los *tres movimientos precedentes*. Pero estos diversos movimientos son siempre poco extensos, lo que se explica por la disposición claramente cerrada que presentan las superficies articulares en la trocleartrosis humerocubital.

DESTOT y BOSQUETTE y posteriormente MASMONTEIL han aportado nuevas precisiones a estos datos.

La forma de los huesos del antebrazo desempeña un papel importante en estos movimientos. El radio es biacodado; oblicuo primero hacia dentro hasta la tuberosidad bicipital, se torna en seguida oblicuo hacia fuera. El primer codo da inserción a los músculos supinadores; es el *codo supinador* (MASMONTEIL); el segundo da inserción a los músculos pronadores; es el *codo pronador*.

El radio es cuatro milímetros más largo que el cúbito. Esta diferencia de longitud permite el movimiento de envolvimiento del cúbito, siendo la línea envolvente más larga que la línea envuelta (MASMONTEIL). Los dos huesos del antebrazo tienen así, según la expresión de MASMONTEIL, el aspecto de un doble berbiquí cuyo eje son las articulaciones radiocubitales superior e inferior.

Estos autores confirman los datos enunciados anteriormente sobre el eje de rotación. Este eje pasa por las cabezas del radio y del cúbito y recibe el nombre de *eje antebraquial de rotación*. Las dos articulaciones radiocubitales, superior e inferior, deben encontrarse siempre en la misma posición de pronación o de supinación, *ley de la homología de las dos articulaciones* que no puede alterarse sin limitar o suprimir la pronación y la supinación. En resumen, los experimentos de anfiteatro demuestran que el radio gira perfectamente alrededor del cúbito inmovilizado. Los experimentos demuestran también que en las condiciones más cercanas a la fisiología normal, el cúbito ejecuta ligeros movimientos de flexión, de lateralidad y de extensión, mientras que el radio describe un arco de círculo alrededor de la cabeza cubital. Este movimiento recuerda el de los esgrimidores al esbozar con la punta de las espadas los movimientos denominados de enganche y desenganche. Por último, si el húmero no está inmovilizado, la pronación y la supinación tienen doble amplitud (360°). Pero mientras que la pronación humeral es ciertamente considerable (150°), la supinacion es, por el contrario, muy pequeña (30°) (MASMONTEIL).

El modo de limitación de los dos movimientos de pronación y de supinación no nos parece todavía bien dilucidado.

Cuando, en el cadáver, se extirpan los músculos flexores y se hacen ejecutar movimientos de supinación, se ve, cuando estos movimientos son exagerados, que el cúbito y el radio se ponen en contacto por sus bordes correspondientes, un poco por encima de su parte media y en una extensión de 2 a 3 centímetros. A este nivel, el espacio interóseo no existe sino virtualmente; pero persiste por arriba y por abajo del punto en que se ponen en contacto los dos huesos.

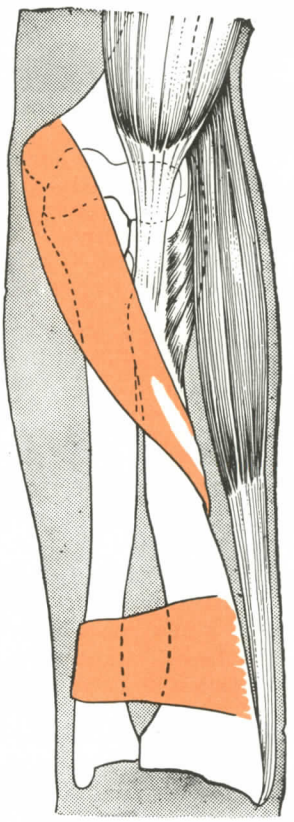

FIG. 619

Músculos pronadores (en rojo) y músculos supinadores (en negro).

¿Pero ocurre esto en el vivo, cuando los músculos flexores se hallan en su sitio? Y suponiendo que sí, ¿es acaso este contacto parcial del radio y el cúbito la *causa exclusiva*, o la *causa más importante* del hecho de que el radio no pueda avanzar más en su movimiento de rotación hacia fuera? No lo creemos. En todo caso conviene pensar en otras causas, especialmente: 1.°, la tensión del manojo superior del ligamento de Denucé, que en la supinación se enrolla alrededor del cuello del radio; 2.°, la acción del ligamento anterior de la articulación radiocubital inferior y de los manojos cubitocarpianos anteriores, que asimismo están tensos durante la supinación; 3.°, el encuentro de la apófisis estiloides del cúbito con

el borde posterior de la cavidad sigmoidea del radio; el radio, en la supinación exagerada, choca contra ella y se ve obligado a detenerse.

Por lo que respecta a la pronación, TILLAUX escribe en su tratado que, cuando es completa, los dos huesos del antebrazo «se tocan» y que, por este hecho, «el espacio interóseo ha desaparecido». No cabe duda entonces de que el movimiento en cuestión se detiene por efecto de este contacto inmediato de la cara anterior del radio (convertida en posterior) con la cara anterior del cúbito. Esta opinión no puede sostenerse, por estar basada en un hecho inexacto. En efecto, el examen en el cadáver y también en el vivo por medio de la radiografía nos demuestra que en ningún momento de la pronación, ni siquiera en la pronación forzada, el radio se pone en contacto con el cúbito. El estudio de los cortes de cadáveres congelados demuestra también lo mismo. En la figura 618 reproducimos dos cortes transversales que pasan por la parte media del antebrazo; el primero (A), con el antebrazo en supinación; el segundo (B), con el antebrazo en pronación forzada. Ahora bien, en este segundo corte vemos claramente que el espacio interóseo persiste y que la membrana interósea está casi tan tensa como en el corte precedente: en otros términos, los dos huesos, en la pronación forzada, están todavía separados entre sí por un intervalo casi igual al que los separa en la pronación. GALLOIS cree que el *ligamento de Denucé* es el que limita la pronación. Aun admitiendo la acción de este ligamento, creemos que también intervienen las masas musculares que envuelven el radio y que éste, como nos lo demuestra claramente la figura 618 (B), arrastra consigo en su desplazamiento: no hay duda que estos músculos, estirados y distendidos en gran manera son también un obstáculo para el movimiento, y cuando su elasticidad se agota, lo detienen completamente.

Músculos motores. — Los músculos motores del radio en los movimientos de rotación que este hueso ejecuta alrededor del cúbito, se distinguen naturalmente en dos grupos: *músculos pronadores* y *músculos supinadores.*

1.° *Pronadores:* lo son, principalmente, el pronador redondo y el pronador cuadrado, y accesoriamente el primer radial externo y el palmar mayor.

2.° *Supinadores:* el supinador corto y el bíceps braquial. El supinador largo que aparece en la figura no interviene en la supinación.

C. Ligamento interóseo del antebrazo

Articulados por arriba y por abajo, el cúbito y el radio están separados en su parte media por un ancho espacio de forma oval llamado *espacio interóseo.* En estado fresco, este espacio está ocupado por una membrana fibrosa, a la cual se da el nombre de *membrana interósea* o *ligamento interóseo del antebrazo.*

1.° Disposición general. — El ligamento interóseo del antebrazo se inserta: por dentro, en el borde externo del cúbito, y por fuera, en el borde interno del radio, ocupando parte de su cara anterior. Por abajo, el ligamento desciende hasta la articulación radiocubital inferior, terminando por arriba a dos o tres centímetros más abajo de la tuberosidad bicipital: esta terminación consiste en un borde cóncavo, falciforme, por encima del cual pasa la arteria interósea posterior.

Por sus caras anterior y posterior, la membrana interósea presta inserción a diferentes músculos, que estudiaremos más adelante en MIOLOGÍA.

En distintos puntos de su extensión presenta orificios redondos o elípticos: son agujeros vasculares destinados a dar paso a arterias que van del plano anterior al plano posterior.

2.° Estructura. — Considerada en su constitución anatómica, la membrana interósea radiocubital es muy diferente según se la considere en sus tres cuartos superiores o en su cuarto inferior:

a) *En sus tres cuartos superiores,* la membrana interósea, muy gruesa y muy resistente, está esencialmente constituida por tirillas fibrosas de aspecto nacarado, que se dirigen oblicuamente de arriba abajo y de fuera a dentro (fig. 620); por

consiguiente, del radio al cúbito. Su *inserción radial* se efectúa en el borde interno del radio y también en su cara anterior. No es raro encontrar algunos haces, sobre todo entre los superiores, que suben hasta el borde anterior del hueso. Su *inserción cubital* se efectúa en gran parte en el borde externo del cúbito. Pero aquí también es muy frecuente comprobar cómo algunos fascículos exceden este borde externo para venir a terminar en la cara posterior del hueso.

β) En su cuarto inferior, la membrana interósea radiocubital es mucho más delgada. Los fascículos oblicuos descendentes, que constituyen el elemento principal de la membrana en la parte superior, han desaparecido casi del todo, siendo substituidos por fascículos transversales, y sobre todo por fascículos oblicuos de dirección contraria, es decir, que suben del radio al cúbito. Estos fascículos oblicuos ascendentes son muy variables según los individuos; pero es de notar que son mucho más visibles en la cara posterior de la membrana que en la anterior. Hemos encontrado siempre en la parte inferior del espacio interóseo un fascículo voluminoso casi vertical (fig. 620), que de la parte posterointerna del radio se eleva hacia el borde externo del cúbito y se inserta en él en el punto en que termina el último de los fascículos oblicuos descendentes arriba descritos. En este punto los dos fascículos se entrecruzan más o menos, pasando el ascendente por delante del descendente.

Igualmente, y de un modo casi constante, hemos hallado en la cara posterior de la membrana interósea y en su tercio superior un fascículo muy desarrollado y muy resistente que se dirige del cúbito al radio, siguiendo una dirección oblicua de arriba abajo y adentro a fuera, y por consiguiente paralela a la del ligamento de Weitbrecht, que vamos a describir luego.

La membrana radiocubital aparece al final del tercer mes de la vida fetal, cuando el cúbito y el radio están ya formados desde algún tiempo y *claramente separados* (Gallois y Cade). Hay que considerarla como una simple membrana de separación intermuscular, extendida entre los músculos flexores que están por delante y los extensores que están por detrás.

Primero muy delgada, se engruesa gradualmente para adquirir poco a poco la densidad y la resistencia que la caracterizan en el adulto. Este engrosamiento resulta sin duda de su desarrollo propio. Pero se debe también a que a su trama primitiva se juntan otros manojos fibrosos (Rouvière y Granel), resultantes de la transformación conjuntiva o tendinosa de dos fascículos musculares pertenecientes a los músculos inmediatos.

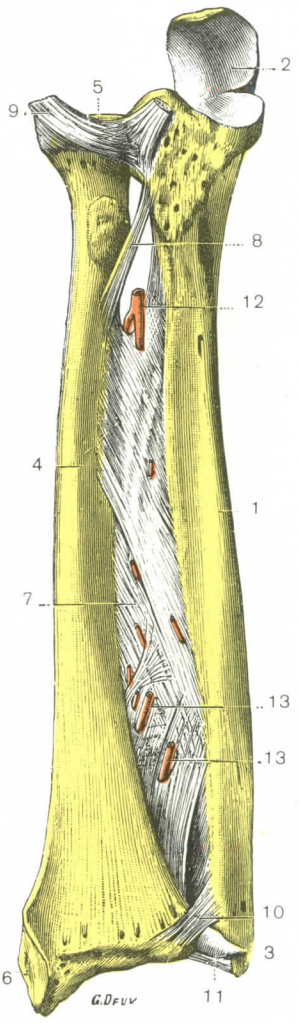

Fig. 620

Ligamento anterior del antebrazo visto por su cara anterior

1, cúbito, con: 2, cavidad sigmoidea mayor; 3, apófisis estiloides. — 4, radio, con: 5, cabeza; 6, apófisis estiloides. — 7, ligamento interóseo, con sus diferentes fibras. — 8, ligamento de Weitbrecht. — 9, cápsula fibrosa de la articulación radiocubital superior. — 10, ligamento anterior de la articulación radiocubital inferior. — 11, ligamento triangular. — 12, arteria interósea y sus dos ramas de bifurcación. — 13, 13, arterias perforantes.

3.º Ligamento de Weitbrecht. — Algo por encima del ligamento interóseo se ve una cinta fibrosa más o menos deslindada y a veces doble llamada *cuerda ligamentosa* de Weitbrecht *(Chorda transversa* de los anatomistas alemanes).

Se inserta por arriba en la base de la apófisis coronoides, que a este efecto presenta rugosidades, o tal vez una pequeña eminencia llamada *tubérculo subcoro-*

noideo. Desde este punto se dirige oblicuamente hacia abajo y afuera, cruza la tuberosidad bicipital y viene a insertarse en la cara anterior del radio, un poco por debajo de esta tuberosidad.

El ligamento cubitorradial de WEITBRECHT es casi constante, pero muy variable en su forma y dimensiones. Ordinariamente tiene el aspecto de una cinta delgada y débil, sin acción ninguna sobre el juego de la articulación radiocubital superior; es, pues, un error que WEITBRECHT y después de él otros anatomistas hayan supuesto que el ligamento cubitorradial tiene por objeto limitar los movimientos de supinación; ni en los movimientos de supinación exagerados hemos visto nunca la cuerda de Weitbrecht suficientemente tensa para poder detener el movimiento.

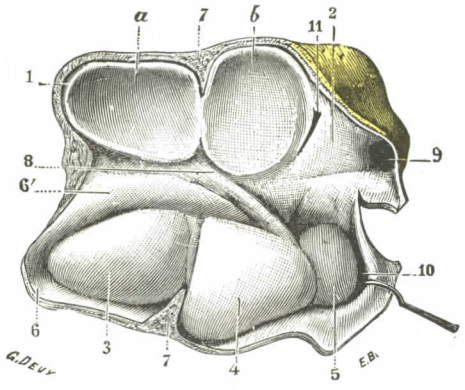

FIG. 621

Articulación radiocarpiana del lado derecho, abierta por su parte anterior para poner de manifiesto las superficies articulares con su collar ligamentoso.

1, radio, con *a* y *b*, sus dos carillas articulares externa e interna. — 2, ligamento triangular. — 3, escafoides. — 4, semilunar. — 5, piramidal. — 6, cápsula articular, con 6', ligamento posterior. — 7, repliegue sinovial anterior, cortado al través. — 8, repliegue sinovial posterior. — 9, orificio que conduce al fondo de saco preestiloideo. — 10, orificio que pone en comunicación la sinovial de la muñeca con la de la articulación pisipiramidal. — 11, hendidura que pone en comunicación la sinovial de la muñeca con la de la articulación radiocubital inferior.

Como demostró hace mucho tiempo CHIARUGI, no es más que un simple residuo fibroso de un fascículo muscular dependiente del flexor propio del pulgar, interpretación que han aprobado con sus investigaciones posteriores FAWCETT, FORSTER, ROUVIÈRE y GRANEL. En la mayoría de casos se insertan también en él algunos de los fascículos musculares que se dirigen al flexor propio del pulgar.

5. Articulación de la muñeca

La articulación de la muñeca (alemán *Radiocarpalgelenk,* inglés *Wrist joint*) une la mano al antebrazo. Se llama *articulación radiocarpiana,* denominación que tiene la ventaja de recordar claramente que de los dos huesos del antebrazo, el radio es el único que toma parte en su constitución. En efecto, el cúbito no desciende hasta el carpo; está separado de él, como hemos visto en el párrafo precedente, por el ligamento triangular. La articulación de la muñeca pertenece a la clase de las diartrosis, género condíleo.

1.° Superficies articulares. — De las dos superficies articulares, una, la *antebraquial,* corresponde a la extremidad inferior del antebrazo, y la otra, la *carpiana,* a la extremidad de la mano:

a) *Por parte del antebrazo* (fig. 621), encontramos una superficie cóncava, una especie de cavidad glenoidea *(glena antebraquial),* de forma elipsoidea, cuyo diámetro mayor es transversal, extendiéndose de una apófisis estiloides a la otra, y cuyo eje menor mide exactamente la distancia que separa la cara anterior del radio de su cara posterior. Esta cavidad está formada: 1.°, por fuera, por la cara carpiana de la extremidad inferior del *radio* incrustada de cartílago; 2.°, por dentro, por la cara inferior del *ligamento triangular,* que hemos descrito ya al hablar de la articulación radiocubital superior y sobre el cual no hemos de insistir (véase página 600).

La superficie articular del radio o *glena radial* tiene la forma de un triángulo de vértice externo. El borde interno o base del triángulo es poco visible en la articulación fresca, pues está oculto por la inserción del ligamento triangular. El borde posterior no corresponde exactamente al borde posterior de la epífisis radial; ésta,

en efecto, excede más o menos por detrás la superficie articular, formando una eminencia, una suerte de caballete para los tendones extensores de los dedos. El borde anterior corresponde, por el contrario, al borde anterior de la epífisis. En su tercio interno corresponde a la eminencia ósea denominada *tubérculo lunar* por JEANNE y MOUCHET. Por fuera llega a la estiloides radial, dejando por delante de sí una carilla rugosa cortada a bisel, en la que se inserta el ligamento anteroexterno de la articulación de la muñeca. En la unión de su tercio interno con sus dos tercios externos, el borde anterior tiene una muesca denominada *escotadura radioescafolunar anterior*. De ella, en efecto, parte la cresta roma anteroposterior que divide la glena radial en dos partes: una faceta externa (*a*), triangular, de vértice externo, redondeado, extendido hacia la parte interna de la apófisis estiloides y que corresponde

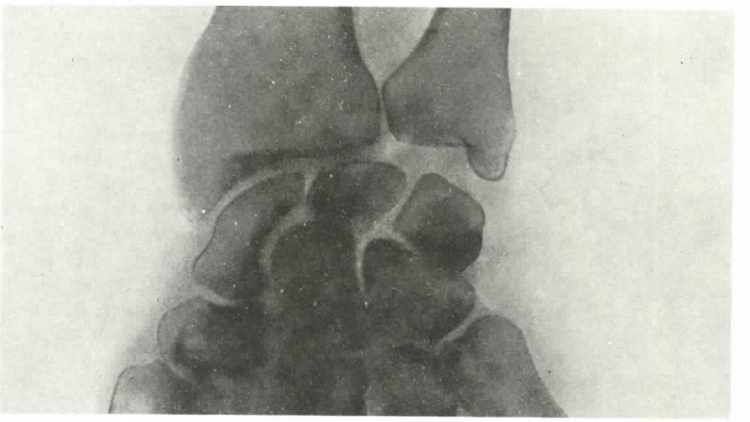

FIG. 622

Radiografía de la interlínea de la muñeca (vista de frente).

al escafoides, y de ahí el nombre de *faceta escafoidea* que hay que darle; una faceta interna (*b*), de forma cuadrilátera, que corresponde al semilunar, y de ahí el nombre de *faceta lunar*. Ambas facetas son curvas en los dos sentidos, anteroposterior y transversal (fig. 625).

Así constituida, la glena antebraquial desciende un poco más por su parte posterior que por la anterior, y por esto mira oblicuamente de arriba abajo y un poco de atrás a delante. Su diámetro anteroposterior mide de un centímetro y medio a dos centímetros. Su diámetro transversal alcanza cuatro o cinco centímetros, de los cuales tres cuartas partes corresponden a la superficie radial y únicamente una cuarta parte al ligamento triangular.

β) *Por parte de la mano* encontramos los tres primeros huesos de la primera fila del carpo, el escafoides, el semilunar y el piramidal, presentando cada uno de ellos, en su parte superior o proximal, una carilla articular convexa e incrustada de cartílago.

Estos tres huesos, fuertemente unidos entre sí por ligamentos, forman en conjunto una especie de *cóndilo* prolongado en sentido transversal (fig. 621), que se amolda exactamente a la glena antebraquial: el escafoides, cuyo volumen, hecho digno de mención, puede variar de simple a doble según los individuos (JEANNE y MOUCHET), está sin duda en relación con el empleo profesional de la mano y corresponde (véase la figura 627) a la carilla externa de la superficie radial; el semilunar está en contacto a la vez con la carilla interna de la superficie radial

y con la parte inmediata del ligamento triangular; y por último, el piramidal, cuya carilla articular no mide más que seis o siete milímetros de anchura y que, por consiguiente, toma una parte poco importante en la constitución del cóndilo, corresponde a la parte más externa del ligamento triangular.

Respecto del cóndilo carpiano, haremos observar que se extiende mucho más por la parte dorsal que por la palmar, y, por consiguiente, que mira hacia arriba y un poco atrás, orientación exactamente inversa a la de la glena antebraquial.

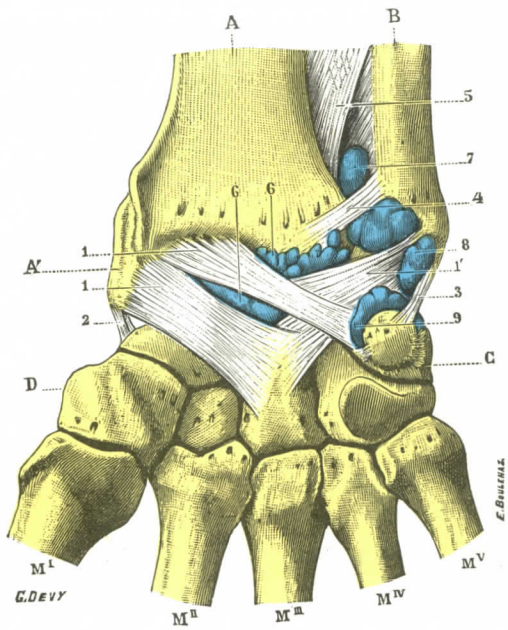

FIG. 623

Articulación de la muñeca vista por delante (sinovial inyectada con sebo).

En esta figura se han conservado únicamente los ligamentos propios de la muñeca; los de las articulaciones carpianas, carpometacarpianas e intermetacarpianas han sido quitados casi todos (para estos últimos ligamentos véase la fig. 643).

A, radio, con A', su apófisis estiloides. — B, cúbito. — C, primera fila del carpo. — D, segunda fila del carpo. — MI, MII, MIII, MIV, MV, primero, segundo, tercero, cuarto y quinto metacarpianos.

1, 1', fascículo radiocarpiano y fascículo cubitocarpiano del ligamento anterior. — 2, ligamento lateral externo. — 3, ligamento lateral interno. — 4, ligamento anterior de la articulación radiocubital inferior. — 5, ligamento interóseo del antebrazo. — 6, 6, mamelones sinoviales de la muñeca. — 7, sinovial de la articulación radiocubital inferior. — 8, prolongación preestiloidea. — 9, sinovial de la articulación pisipiramidal.

Referente al *hueso intermedio del antebrazo,* que se desarrolla en el lado inferior del ligamento triangular y que en el embrión de dos meses se encuentra en la proporción de un 65 por 100, véase su descripción en la página 601.

La interlínea de la muñeca está oblicuamente dirigida de fuera a dentro y de arriba abajo. La concavidad de la cara articular del radio concuerda con la convexidad del cóndilo carpiano representado por el escafoides y el semilunar. La interlínea es delgada y muy manifiesta en las radiografías de frente (fig. 622): el labio posterior de la epífisis radial produce una ligera sombra sobre el semilunar. Por dentro, la interlínea es mucho más ancha; el piramidal está separado del cúbito por un intervalo más bien ancho normalmente.

2.° Medios de unión. — Las dos superficies articulares antebraquial y carpiana se mantienen en mutua presencia por una cápsula fibrosa y cierto número de fascículos de refuerzo.

A. CÁPSULA FIBROSA. — La cápsula fibrosa, lo mismo en ésta que en las demás diartrosis, toma la forma de un manguito, que se inserta: 1.°, *por arriba,* en el contorno de la superficie articular del radio y en los bordes del ligamento triangular; 2.°, *por abajo,* en el contorno de la superficie articular del cóndilo carpiano.

B. FASCÍCULO DE REFUERZO. — Esta cápsula está reforzada exteriormente por fascículos ligamentosos, de longitud y dirección diversas, pero siempre muy resistentes. Aunque aquí, como en el hombro y en el codo, estos fascículos de refuerzo forman un todo casi continuo, los estudiaremos separadamente en las dos caras y en los dos bordes de la articulación y describiremos, como lo hacen la mayoría de los autores: 1.°, un ligamento anterior o palmar; 2.°, un ligamento posterior o dorsal; 3.°, un ligamento lateral interno; 4.°, un ligamento lateral externo.

a) *Ligamento anterior.* — El ligamento anterior se extiende, como indica su nombre, sobre la cara anterior o palmar de la articulación. Tiene dos fascículos, externo o radiocarpiano e interno o cubitocarpiano.

α) El *fascículo radiocarpiano* (fig. 623, 1), notable por su grosor y resistencia, se inserta por arriba en el borde anterior de la carilla articular del radio y en la parte anterior de la apófisis estiloides de este hueso. Desde este punto las fibras que lo forman se dirigen oblicuamente hacia abajo y adentro y terminan del modo siguiente: las más elevadas, en el semilunar y en el piramidal, y las otras, las que proceden de la apófisis estiloides, en la cara anterior del hueso grande. La dirección oblicua de estos fascículos, como ha hecho notar MORRIS, se halla en relación con el movimiento de supinación: el radio, al pasar del estado de pronación al de supinación, distiende el fascículo radiocarpiano, y, gracias a la oblicuidad de este último, arrastra consigo el carpo y la mano en su totalidad.

β) El *fascículo cubitocarpiano* (fig. 623, 1'), situado por dentro del precedente, empieza, por arriba, en la parte anterior de la fosita rugosa que separa la cabeza del cúbito de sus apófisis estiloides. Desde este punto se dirige oblicuamente de arriba abajo y de dentro a fuera, desplegándose a manera de abanico. Así, pues, en su conjunto reviste la forma de un extenso triángulo, correspondiente a la mitad anterointerna de la articulación. Sus fascículos superiores, casi horizontales, se insertan en el semilunar. Sus fascículos inferiores, más o menos oblicuos, vienen a insertarse en el piramidal y en el hueso grande. El fascículo cubitocarpiano, lo mismo que el radiocarpiano, se pone tenso en los movimientos de supinación del radio; pero, como quiera que se inserta en el cúbito (hueso inmóvil), retiene la mano en vez de arrastrarla.

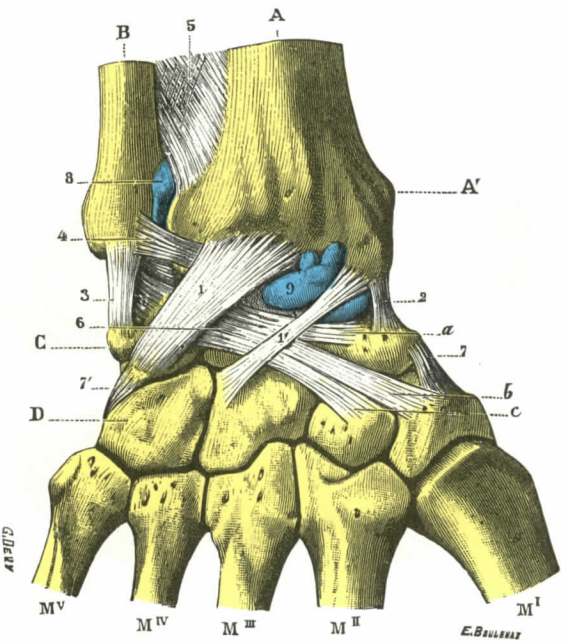

FIG. 624

Articulación de la muñeca, cara posterior (sinovial inyectada con sebo).

En esta figura, como en la precedente, sólo se han conservado los ligamentos propios de la muñeca; los de las articulaciones carpianas, carpometacarpianas e intermetacarpianas han sido quitados casi todos (para estos últimos ligamentos véase la figura 644).

A, radio, con A', su apófisis estiloides. — B, cúbito. — C, primera fila del carpo. — D, segunda fila del carpo. — MI, MII, MIII, MIV, MV, primero, segundo, tercero, cuarto y quinto metacarpianos.

1, 1', ligamento posterior de la muñeca. — 2, ligamento lateral externo. — 3, ligamento lateral interno. — 4, ligamento posterior de la articulación radiocubital inferior. — 5, ligamento interóseo del antebrazo. — 6, ligamento dorsal de la articulación mediocarpiana, con: *a*, fascículos escafoideos *b*, fascículos trapeciales; *c*, fascículos trapezoidales. — 7, ligamento lateral externo, y 7', ligamento lateral interno de la articulación mediocarpiana. — 8, sinovial de la articulación radiocubital inferior. — 9, mamelón sinovial de la muñeca.

b) *Ligamento posterior.* — El ligamento posterior (figura 624, 1 y 1') difiere del anterior en que es menos fuerte y, sobre todo, menos extenso, pues cubre únicamente una escasa porción, aproximadamente una tercera parte, de la cara posterior de la articulación. Por arriba se inserta en el borde posterior de la carilla articular del radio, unas veces en toda la longitud de este borde y otras veces en su parte media solamente. Desde este punto se dirige oblicuamente hacia abajo y adentro, siguiendo la misma dirección que el fascículo radiocarpiano anterior, y viene a fijarse en gran parte en la cara posterior del piramidal. Algunas de sus fibras se detienen ordinariamente en el semilunar. En el cadáver que sirvió para la preparación representada en la figura 624 existía un fascículo claramente deslindado (1') que iba a parar a la parte superoin-

terna del hueso grande. El ligamento posterior está íntimamente unido con las vainas fibrosas de los tendones de los extensores, que lo cubren y refuerzan. Se distiende en los movimientos de pronación y arrastra la mano junto con el radio.

c) *Ligamento lateral interno.* — El ligamento lateral interno (figs. 623 y 624, 3) se inserta por arriba en la parte interna y en el vértice de la apófisis estiloides del cúbito, y después, dirigiéndose hacia abajo, se ensancha para dividirse luego en dos fascículos: un *fascículo anterior,* que se inserta en el pisiforme, y un *fascículo posterior,* que se inserta en la cara dorsal del piramidal. En ciertos casos el ligamento lateral interno, en vez de insertarse en el vértice de la apófisis estiloides, se inserta un poco más arriba, en la parte interna de su base: el vértice de la apófisis, incrustado o no de cartílago, forma entonces prominencia en el interior de la articulación, y a nivel del precitado ligamento forma, en su cara externa, un canal longitudinal en el que aquél se aloja.

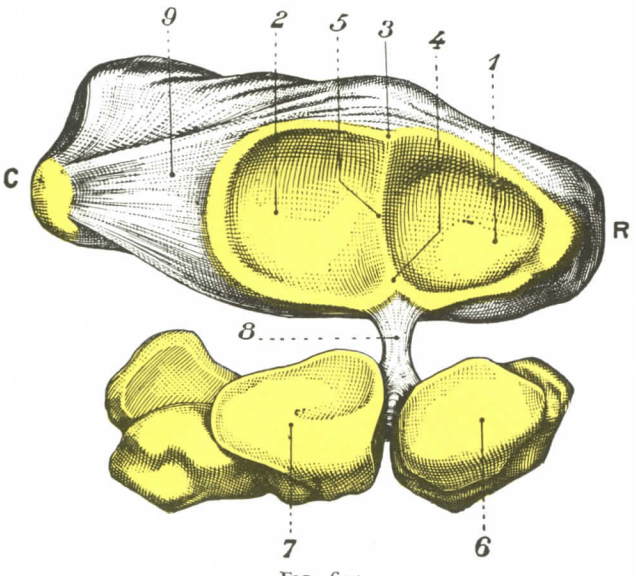

FIG. 625

Ligamento radioescafolunar visto después de separados el escafoides y el semilunar.

R, radio. — C, cúbito. — 1, faceta escafoidea del radio. — 2, faceta lunar del radio. — 3, muesca escafolunar posterior. — 4, muesca escafolunar anterior. — 5, cresta escafolunar. — 6, escafoides. — 7, semilunar. — 8, ligamento radioescafolunar.

d) *Ligamento lateral externo.* — El ligamento lateral externo (figuras 623 y 624, 2), vertical y muy corto, reviste en su conjunto la forma de un triángulo o mejor de un semicornete de base inferior. Por arriba se inserta en el vértice de la apófisis, estiloides del radio, y por abajo en la parte anteroexterna del escafoides, inmediatamente por fuera de su carilla articular. Su cara externa, convexa, está en contacto con el tendón del abductor largo del pulgar.

e) *Ligamento radioescafolunar profundo.* — Además de estos ligamentos, el radio está unido al escafoides y al semilunar por un ligamento poco resistente, que hemos descrito en la tesis de nuestro discípulo KUENZ. Este ligamento tiene la forma de una estrella de tres ramas, dispuesta en un plano sagital. La primera rama se inserta en la muesca radioescafolunar anterior (véase figura 625): es corta y poco gruesa. Llega a la interlínea escafolunar, donde se divide en dos ramas: una de ellas, palmar, tapiza la cara profunda del ligamento anterior, y la otra, dorsal, refuerza el ligamento interóseo escafolunar (véase pág. 617). La parte lunar es más desarrollada, más resistente y se inserta en la *fosita anteroexterna del lunar* (fig. 626).

3.º Sinovial. — La sinovial de la muñeca tapiza la cápsula articular en toda su extensión. Tanto por parte del antebrazo como de la mano, termina exactamente en el límite del revestimiento cartilaginoso. Por delante presenta un pequeño repliegue semilunar (fig. 621, 7), orientado en sentido frontal, que avanza más o menos en el interior de la cavidad articular: se corresponde con la extremidad anterior de la interlínea que separa el escafoides del semilunar. Por detrás se ve ordinariamente

un repliegue análogo (fig. 621, 8), pero menos importante, situado en el extremo posterior de la interlínea que separa el semilunar del piramidal.

La sinovial radiocarpiana comunica a veces (aproximadamente en el 40 por 100) con la sinovial radiocubital inferior por un orificio que existe en la base del ligamento triangular. Este orificio varía mucho en su forma y dimensiones: de ordinario tiene la forma de una hendidura anteroposterior, de seis o siete milímetros de longitud (fig. 621, 11); otras veces es un orificio redondo u oval, de bordes irregulares y más o menos desiguales, a través del cual la cabeza del cúbito entra en contacto inmediato con el cóndilo del carpo. Cualquiera que sea su forma, el orificio de comunicación entre las dos serosas precitadas corresponde de lleno a la base del ligamento triangular, es decir, que su labio externo o radial está formado, no por

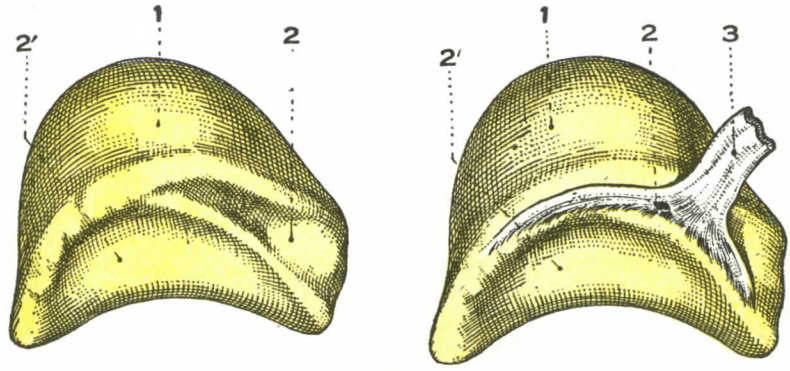

FIG. 626

Inserción lunar del ligamento radioescafolunar.

1, cara escafoidea del semilunar. — 2, fosita anteroexterna. — 2', fosita posteroexterna. 3, ligamento radioescafolunar. Se continúa por detrás con el ligamento interóseo.

el radio, sino por una porción, por mínima que sea, del ligamento triangular. También con alguna frecuencia (aproximadamente en la mitad de los casos) la sinovial de la muñeca comunica por su parte interna con la sinovial de la articulación que une el piramidal con el pisiforme (fig. 621, 10). Excepcionalmente comunica con las demás sinoviales del carpo.

En su parte anteroexterna, la sinovial de la muñeca forma por delante del escafoides un pequeño fondo de saco de cuatro o cinco milímetros de profundidad. Otra prolongación en fondo de saco, más importante, se desprende de su parte interna y sube por delante de la apófisis estiloides del cúbito en una extensión de seis o siete milímetros. Este *fondo de saco preestiloideo* (fig. 623, 8) comunica ordinariamente con la cavidad articular por un pequeño orificio redondo, de tres o cuatro milímetros de diámetro, que se encuentra un poco por debajo del que da acceso a la articulación pisipiramidal. Estos dos orificios se ven muy claramente en una articulación abierta por su cara posterior, haya sido o no inyectada.

Además de las grandes prolongaciones antes indicadas, la sinovial radiocarpiana envía, en ciertos casos, entre los fascículos de su aparato ligamentoso, prolongaciones más pequeñas y menos importantes (figs. 623 y 624). Por lo demás, estas prolongaciones, verdaderas hernias de la sinovial a través de las grietas de la cápsula fibrosa, son muy variables en su número, forma, volumen y situación, y si de ellas hacemos mención, es porque pueden dar origen a la formación de ciertos quistes de la muñeca.

4.° Relaciones. — La articulación radiocarpiana se halla cubierta en todo su contorno por gran número de partes blandas, cuyo conjunto constituye, en anatomía

topográfica, la llamada región de la muñeca. Las estudiaremos separadamente en el plano anterior y en el plano posterior:

a) *Cara anterior o plano de flexión.* — En el plano anterior encontramos primeramente la piel, el tejido celular subcutáneo y la aponeurosis, representada en este punto por una cinta fibrosa de dirección transversal, llamada *ligamento anular anterior del carpo.*

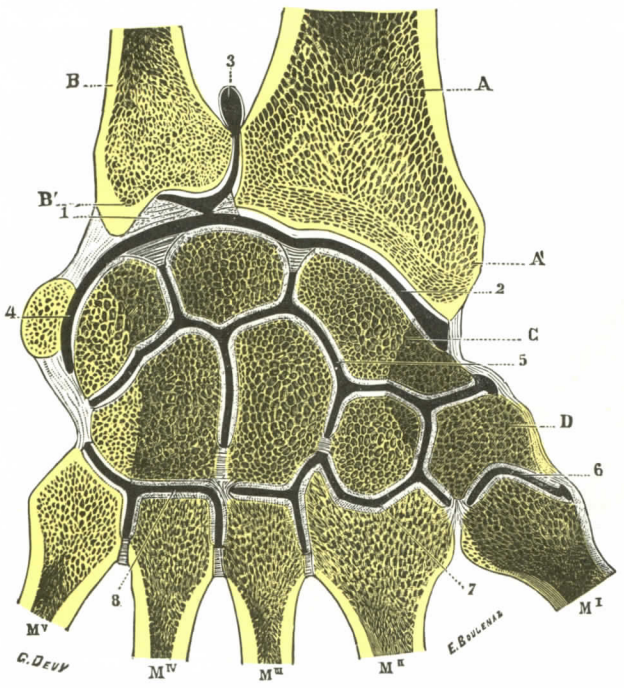

FIG. 627

Corte frontal de las articulaciones radiocarpianas, carpianas y carpometacarpianas (mano derecha, cadáver congelado, segmento anterior del corte visto por su cara posterior).

(Esta preparación, por razón de la *convexidad del carpo*, se ha obtenido a beneficio de tres cortes sucesivos: un corte central que interesa la parte media de la mano, y dos cortes laterales, uno interno y otro externo, inclinándose sobre el corte precedente formando un ángulo muy obtuso; las diferencias de matiz indican los límites respectivos de estos tres cortes.)

A, radio, con A', su apófisis estiloides. — B, cúbito, con B', su apófisis estiloides. — C, primera fila del carpo. — D, segunda fila del carpo. — MI, MII, MIII, MIV, MV, primero, segundo, tercero, cuarto y quinto metacarpianos.

1, ligamento triangular radiocubital. — 2, sinovial radiocarpiana. — 3, sinovial de la articulación radiocubital inferior, que comunica con la precedente por una pequeña hendidura de la base del ligamento triangular. — 4, sinovial de la articulación pisipiramidal, prolongación de la sinovial radiocarpiana. — 5, sinovial mediocarpiana. — 6, sinovial trapezometacarpiana. — 7, sinovial carpometacarpiana externa. — 8, sinovial carpometacarpiana interna.

Debajo de la aponeurosis encontramos un número considerable de músculos, y sobre todo de tendones, dispuestos en cuatro planos: *en un primer plano,* y procediendo de fuera a dentro, el tendón del supinador largo, el del palmar mayor, el del palmar menor y el del cubital anterior; en un *segundo plano,* los cuatro tendones del flexor común superficial; *en un tercer plano,* el tendón del flexor propio del pulgar y los cuatro tendones del flexor común profundo; por último, *en un cuarto plano,* las fibras más inferiores del pronador cuadrado (fig. 628). Con los precitados tendones, que descienden del antebrazo a la mano, cruzando de arriba abajo la articulación radiocarpiana, van anexas tres sinoviales: una, relativamente poco extensa, para el palmar mayor; las otras dos, que están mucho más desarrolladas y son bastante más importantes, están destinadas a los tendones de los flexores (véase MIOLOGÍA).

Además de los músculos, tienen también relaciones más o menos íntimas con la cara anterior de la articulación radiocarpiana: 1.°, la arteria cubital, acompañada de sus dos venas, que pasa por el canal de separación del cubital anterior y del flexor superficial de los dedos; 2.°, el nervio homónimo, que está situado por dentro de la arteria; 3.°, la arteria radial y sus dos venas satélites, que corren primero entre el supinador largo y el palmar mayor y luego rodean la apófisis estiloides del radio para alcanzar la cara dorsal de la muñeca.

b) *Cara posterior o plano de extensión.* — En la cara posterior de la articulación radiocarpiana encontramos los mismos planos que en la cara anterior:

1.º La piel;

2.º El tejido celular subcutáneo, por el cual corren, junto con venas ordinariamente voluminosas, algunos ramos nerviosos procedentes del radial, del musculocutáneo, del braquial cutáneo interno y de la rama dorsal del cubital;

3.º La aponeurosis, representada aquí también por una cinta transversal, el *ligamento anular posterior del carpo;*

4.º Por debajo de la aponeurosis, un conjunto de tendones, verticales u oblicuos, que del antebrazo descienden al dorso de la mano. Considerados de fuera a

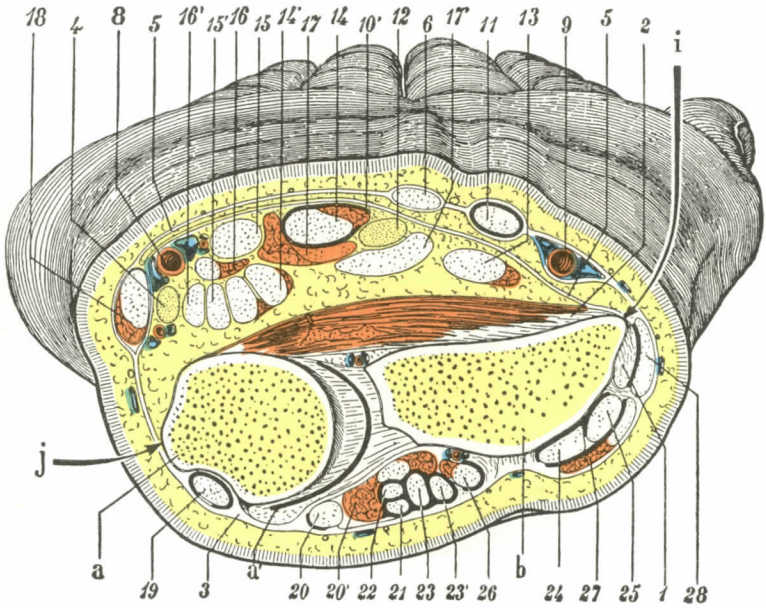

FIG. 628

Corte transversal de la muñeca derecha, que pasa por la parte superior de la articulación radiocubital inferior (cadáver congelado, segmento inferior del corte).

1, inserción del tendón del supinador largo. — 2, pronador cuadrado. — 3, ligamento anular posterior del carpo. — 4, nervio cubital. — 5, aponeurosis superficial anterior de la muñeca, y 5', aponeurosis profunda. — 6, ligamento anular anterior del carpo. — 7, palmar cutáneo. — 8, arteria cubital. — 9, arterial radial. — 10, gran vaina de los flexores con sus tres divertículos pretendinoso, intertendinoso y retrotendinoso; 10', extremidad superior de la vaina. — 11, palmar mayor y su vaina. — 12, nervio mediano. — 13, flexor propio del pulgar. — 14, flexor superficial del dedo medio, y 14', flexor profundo. — 15, flexor superficial del anular, y 15', flexor profundo. — 16, flexor superficial del meñique, y 16', flexor profundo. — 17, flexor superficial del índice, y 17', flexor profundo. — 18, cubital anterior. — 19, cubital posterior y su vaina. — 20, extensor propio del meñique, y 20', extensor común. — 21, extensor del anular. — 22, extensor del dedo medio. — 23, extensor propio del índice, y 23', extensor común. — 24, segundo radial, y 25, primer radial; en esta figura se ve claramente la bolsa serosa que separa estos tendones del radio, y por otra parte, la que separa estos mismos tendones del tendón del extensor corto del pulgar; las dos bolsas *(en negro)* no comunican entre sí. — 26, extensor largo del pulgar. — 27, extensor corto del pulgar. — 28, abductor largo del pulgar: en la figura 629 este tendón se bifurca (disposición anormal).

a, cabeza del cúbito, y *a'*, articulación radiocubital inferior. — *b*, radio. — *c*, escafoides. — *d*, hueso grande. — *e*, hueso ganchoso. — *f*, piramidal. — *g*, pisiforme. — *h*, vía de acceso dorsal de E. BOECKEL a los huesos y articulaciones de la muñeca. — *i*, vía de acceso lateral externa a la extremidad inferior del radio. — *j*, vía de acceso lateral interna a la extremidad inferior del cúbito.

dentro (figs. 628 y 629), son: el abductor largo del pulgar, el extensor corto del pulgar, los dos radiales externos, el extensor largo del pulgar, que circunscribe con el extensor corto la región de la *tabaquera anatómica;* el extensor propio del índice, el extensor común de los dedos, el extensor propio del meñique y, por último, el cubital posterior. Estos diversos tendones ofrecen la particularidad de que al llegar al borde superior del ligamento anular se introducen en correderas osteofibrosas, por dentro de las cuales se deslizan a beneficio de las correspondientes sinoviales. Aquí nos limitaremos a indicar la existencia de estas correderas y sino-

viales, ya que las describiremos detalladamente al hablar de los músculos del antebrazo (véase MIOLOGÍA). Recordemos, por último, que por la cara posterior de la muñeca corren muchas arterias: por fuera, la radial, que, después de haber dado la vuelta al radio, atraviesa oblicuamente la tabaquera anatómica; por dentro, la cubitodorsal, rama de la cubital; entre las dos, y anastomosándose con ellas, las ramificaciones terminales de la interósea posterior.

5.° **Arterias.** — Las arterias destinadas a la articulación de la muñeca proceden de diferentes orígenes: *por delante,* del arco transversal del carpo, que costea

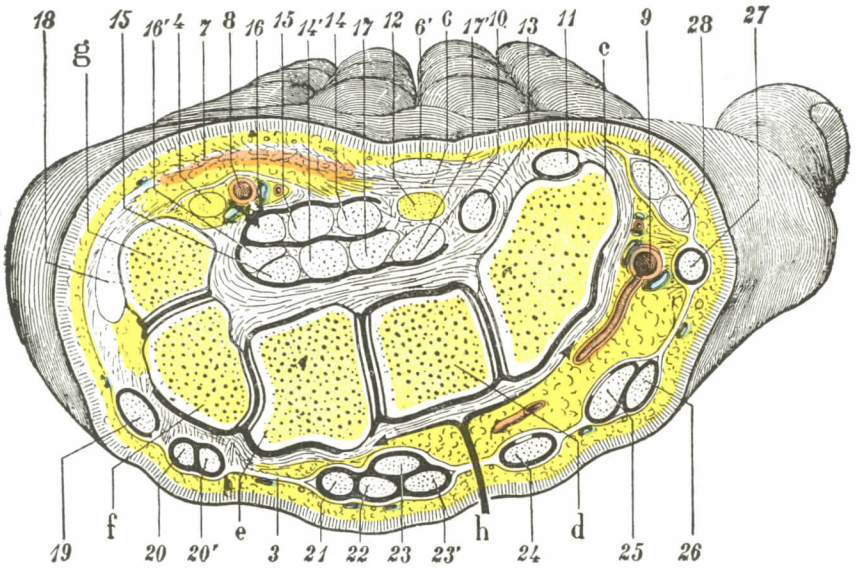

FIG. 629

Corte transversal de la muñeca derecha, que pasa a un centímetro por delante del pliegue inferior de la muñeca (cadáver congelado segmento inferior del corte).

(Para las indicaciones de las letras y las cifras, véase la figura 623, cuya explicación es común a las dos figuras.)

el borde inferior del pronador cuadrado, y de las ramas ascendentes del arco palmar profundo; *por detrás,* de las interóseas anterior y posterior, la interósea del primer espacio y las ramas ascendentes del arco dorsal del carpo; *en la parte externa,* del tronco mismo de la radial; *en la parte interna,* de la cubitodorsal o del tronco mismo de la cubital.

6.° **Nervios.** — Los nervios de la articulación de la muñeca proceden: los de la *parte anterior,* del mediano y del cubital; los de la *parte posterior,* del radial y de la rama dorsal del cubital.

Movimientos. — La articulación de la muñeca disfruta de los cinco movimientos que caracterizan las articulaciones condíleas: *flexión, extensión, aducción, abducción* y *circunducción.* Estos diferentes movimientos, aunque muy extensos, son ampliados, y por consiguiente completados, en condiciones fisiológicas ordinarias, por movimientos del mismo orden que tienen efecto en la articulación mediocarpiana. Los estudiaremos al tratar de esta última articulación.

Músculos motores. — (Véase pág. 623).

6. Articulaciones intrínsecas de la mano

Tan numerosas como variadas, las articulaciones de la mano pueden dividirse en cinco grupos, a saber: 1.°, las articulaciones de los huesos del carpo entre sí, *articulaciones carpianas;* 2.°, las articulaciones del carpo con el metacarpo, *articulaciones carpometacarpianas;* 3.°, las articulaciones de los metacarpianos entre sí, *articulaciones metacarpianas* o *intermetacarpianas;* 4.°, las articulaciones de los metacarpianos con las falanges, *articulaciones metacarpofalángicas;* 5.°, las articulaciones de las falanges entre sí, *articulaciones falángicas* o *interfalángicas.*

A. Articulaciones carpianas

Las articulaciones intrínsecas del carpo comprenden: 1.°, las articulaciones de los huesos de la primera fila entre sí; 2.°, las articulaciones de los huesos de la segunda fila entre sí; 3.°, la articulación de las dos filas entre sí.

1.° Articulación de los huesos de la primera fila entre sí. — Hemos de estudiar separadamente las articulaciones de los tres huesos externos, y después la del piramidal con el pisiforme:

A. ARTICULACIÓN DE LOS TRES HUESOS EXTERNOS. — El escafoides se articula con el semilunar *(articulación escafolunar)* y éste con el piramidal *(articulación piramidolunar)* formando dos artrodias.

a) *Superficies articulares.* — Las superficies articulares por las cuales estos diferentes huesos se corresponden son planas, verticales e incrustada de cartílago.

b) *Medios de unión.* — La contigüidad de estas superficies articulares se mantiene por mediación de numerosos ligamentos, que, según su situación, se distinguen en interóseos, palmares y dorsales.

α) Los *ligamentos interóseos,* dispuestos entre los huesos, como su nombre indica, son dos (fig. 627): el primero une el escafoides al semilunar y debe referirse al ligamento radioescafolunar profundo que hemos descrito anteriormente, cuya inserción lunar sólida se efectuaba en una fosita a veces excavada en una geoda (véase OSTEOLOGÍA). El segundo se extiende del semilunar al piramidal. Tanto el uno como el otro ocupan la parte más superior de la articulación a que pertenecen, y sus fascículos más elevados, cubiertos de una delgada capa cartilaginosa, contribuyen a formar el cóndilo carpiano de la articulación de la muñeca.

β) Los *ligamentos palmares* y los *ligamentos dorsales* están representados por fascículos muy cortos que se extienden transversalmente de un hueso al otro, los primeros en la palma de la mano y los segundos en su cara dorsal (figs. 643 y 644). Cada una de las dos artrodias, formadas por el escafoides, el semilunar y el piramidal, tiene un ligamento palmar y un ligamento dorsal.

c) *Sinovial.* — Dos sinoviales, ambas en comunicación con la mediocarpiana (figura 627), completan las dos articulaciones.

B. ARTICULACIÓN DEL PIRAMIDAL CON EL PISIFORME. — La articulación del piramidal con el pisiforme *(articulación pisipiramidal)* merece especial descripción. Es también una artrodia.

a) *Superficies articulares.* — Cada uno de los dos huesos tiene, para esta articulación, una superficie oval, casi plana, cuyo eje mayor es vertical, ligeramente convexa en la piramidal y ligeramente cóncava en el pisiforme. En estado fresco están cubiertas de una capa de cartílago hialino.

b) *Medios de unión.* — La articulación pisipiramidal no tiene ligamento interóseo, pero en cambio tiene cinco ligamentos periféricos, a saber: 1.°, un *ligamento superior,* que une el pisiforme a la apófisis estiloides del cúbito, y en realidad no es más que el fascículo anterior del ligamento lateral interno de la articulación radiocarpiana; 2.°, un *ligamento palmar,* aplanado y cuadrilátero, que va del pisiforme a la cara anterior del hueso ganchoso; 3.°, un *ligamento dorsal,* que se extiende del pisiforme al piramidal; 4.°, dos *ligamentos inferiores,* ordinariamente muy fuertes, que, saliendo de la parte inferior del pisiforme, vienen a fijarse, uno en la apófisis unciforme del hueso ganchoso, el otro en la extremidad superior del quinto metacarpiano, y a veces, por una expansión más o menos importante, también en la extremidad superior del cuarto.

c) *Sinovial.* — La articulación pisipiramidal posee una sinovial propia, que con mucha frecuencia comunica, como ya hemos visto, con la sinovial de la articulación de la muñeca.

2.° Articulación de los huesos de la segunda fila entre sí. — El trapecio se articula con el trapezoide, el trapezoide con el hueso grande y el hueso grande con el hueso ganchoso, formando tres artrodias (figs. 643 y 644).

A. SUPERFICIES ARTICULARES. — Las superficies articulares por las cuales estos diferentes huesos se corresponden son casi planas, verticales, orientadas en sentido sagital y cubiertas, en estado fresco, de una capa de cartílago hialino.

B. MEDIOS DE UNIÓN. — Los huesos de la segunda fila del carpo están unidos entre sí, como los de la primera, por tres clases de ligamentos: interóseos, palmares y dorsales.

α) Los *ligamentos interóseos* son tres. Cada articulación tiene el suyo correspondiente: el primero une el trapecio con el trapezoide; el segundo, el trapezoide con el hueso grande, y el tercero, el hueso grande con el ganchoso.

β) Los *ligamentos palmares,* en número de tres, se dirigen transversalmente: el primero, del trapecio al trapezoide; el segundo, del trapezoide al hueso grande, y el tercero, del hueso grande al hueso ganchoso.

γ) Los *ligamentos dorsales,* mucho más débiles que los palmares, son también tres: el primero se extiende del trapecio al trapezoide; el segundo, del trapezoide al hueso grande, y el tercero, del hueso grande al ganchoso.

C. SINOVIALES. — Las sinoviales destinadas a las articulaciones de la segunda fila del carpo son simples prolongaciones de la sinovial mediocarpiana (fig. 627).

3.° Articulación de las dos filas del carpo entre sí. — Esta articulación, más conocida con el nombre de *articulación mediocarpiana,* une los huesos de la primera fila del carpo, excepto el pisiforme, con los de la segunda fila; por consiguiente, concurren a su formación siete huesos: tres pertenecen a la primera fila y los otros cuatro a la segunda.

A. SUPERFICIES ARTICULARES. — Examinando atentamente la interlínea articular por la cual la primera fila del carpo se pone en contacto con la segunda, se observa desde luego que es muy irregular; pero se nota, además, que puede dividirse en dos partes: una externa más pequeña, y la otra interna más grande, pudiendo cada una de ellas considerarse como formando una articulación especial. Por esto podemos dividir la articulación mediocarpiana en dos articulaciones secundarias: externa e interna.

α) La *articulación externa* (fig. 630, A y A') está formada por el escafoides de una parte, y de la otra, por el trapecio y el trapezoide. La superficie de contacto es,

por una y otra parte, transversal y sensiblemente plana, por lo cual esta articulación externa puede ser considerada como una artrodia.

β) La *articulación interna* (fig. 630, B y B') está constituida, *de una parte,* por el escafoides, el semilunar y el piramidal, formando por su conjunto una especie de *cavidad glenoidea* de forma oval y cuyo eje mayor es transversal; y *de otra parte,* por el hueso grande y el ganchoso, formando, por el contrario, una especie de cabeza, o mejor de un *cóndilo,* cuyo relieve se amolda exactamente sobre la precedente cavidad. De este modo la articulación interna viene a ser una articulación condílea.

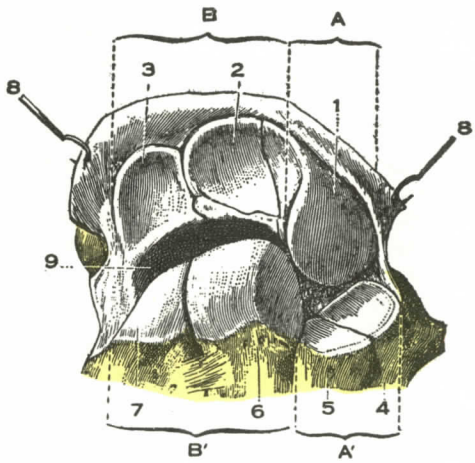

FIG. 630

Articulación mediocarpiana abierta por su cara dorsal, para dejar ver las superficies articulares con su collar ligamentoso.

A, A', articulación externa o artrodia. — B, B', articulación interna o condílea. — 1, escafoides. — 2, semilunar. — 3, piramidal. — 4, trapecio. — 5, trapezoide. — 6, hueso grande. — 7, hueso ganchoso. — 8, cápsula articular (porción dorsal), dirigida hacia arriba por una erina. — 9, cápsula articular (porción palmar) *in situ*.

B. MEDIOS DE UNIÓN. — Ligamentos *palmares, ligamentos dorsales* y *ligamentos laterales* unen entre sí las dos filas óseas del carpo. Los examinaremos separadamente por parte de la artrodia y por parte de la articulación condílea (figs. 643 y 644).

a) *Por parte de la artrodia* encontramos desde luego tres ligamentos, que son: 1.°, *ligamento palmar,* delgado y cuadrilátero, que se extiende de la parte inferior del escafoides al canal del trapecio; 2.°, *ligamento dorsal,* formado por algunas fibras, en número escaso, que descienden del escafoides sobre el trapecio y el trapezoide; 3.°, *ligamento lateral externo,* que se extiende del tubérculo del escafoides a la parte externa del trapecio.

b) *Por parte de la articulación condilea* encontramos así mismo tres ligamentos: palmar, dorsal y lateral interno:

α) El *ligamento palmar* (fig. 643) está constituido por dos fascículos, muy fuertes y muy resistentes, que nacen, uno al lado del otro, en el cuello del hueso grande y se dirigen divergentes hacia arriba, como formando las dos ramas de una V, para terminar, el interno en el piramidal y el externo en el escafoides.

β) El *ligamento dorsal,* muy variable en sus dimensiones y en su constitución anatómica, está representado ordinariamente por un fascículo en forma de cinta de unos diez a doce milímetros de altura, que empieza, por dentro, en la cara dorsal del piramidal, y desde este punto se dirige oblicuamente de dentro a fuera y un poco de arriba abajo, cruza el cuello del hueso grande y viene a terminar en parte en el trapezoide y en parte en el trapecio. Los fascículos más elevados de este ligamento, en vez de descender hacia la segunda fila del carpo, se dirigen horizontalmente hacia fuera y, costeando la parte inferior del semilunar, vienen a insertarse en la cara posterior del escafoides. Como se ve, estos últimos fascículos unen entre sí dos huesos de la primera fila del carpo, siguiendo el borde posterior de la glena mediocarpiana. Con todo, no nos parece exacto decir que agrandan esta cavidad glenoidea a manera de fibrocartílago, pues la cinta fibrosa que forman los fascículos en cuestión es muy laxa, y en tres piezas que en este momento tenemos a la vista, entre su borde superior y el semilunar existe un rodete sinovial.

γ) El *ligamento lateral interno* (fig. 624), más o menos redondo, se extiende, a lo largo de la parte interna de la articulación, del vértice del piramidal a la apófisis del hueso ganchoso.

C. SINOVIAL. — La articulación mediocarpiana no tiene de ordinario más que una sola sinovial (fig. 627). Sin embargo, no es caso extremadamente raro encontrar dos: una externa, destinada a la artrodia, y la otra interna, correspondiente a la articulación condílea. En todos los casos, la sinovial mediocarpiana, sea simple o doble, es siempre más laxa por detrás que por delante y envía dos clases de prolongaciones: *prolongaciones ascendentes,* en número de dos, una que se introduce entre el escafoides y el semilunar y la otra entre el semilunar y el piramidal; y *prolongaciones descendentes,* que son tres, y se insinúan entre los huesos de la segunda fila del carpo. Hemos dicho ya, al hablar de la articulación de la muñeca, que la sinovial mediocarpiana comunica a veces con la sinovial de aquella articulación, pero esta disposición es sumamente rara.

D. ARTERIAS Y NERVIOS. — La articulación mediocarpiana, lo mismo que las articulaciones de los huesos de la primera y la segunda filas del carpo, reciben sus *arterias:* 1.°, de las ramas ascendentes del arco transversal anterior del carpo; 2.°, de las ramas ascendentes del arco palmar profundo, y 3.°, de las numerosas ramas que los dos troncos, radial y cubital, envían a la cara dorsal del carpo. Los *nervios,* que son filetes muy delgados, proceden a la vez del mediano, del cubital y de la rama posterior del radial.

Movimientos de la muñeca. — Las diferentes articulaciones que unen entre sí los huesos del carpo no presentan, como las artrodias, más que simples movimientos de deslizamiento, poco extensos si se consideran aisladamente y en cada una de ellas. Totalizados y considerados en su conjunto, estos movimientos, según el sentido en que se ejecutan, se convierten en movimientos de *flexión,* de *extensión,* de *aducción,* de *abducción* y de *circunducción.* Se suman a los movimientos de igual sentido y de igual nombre de la articulación radiocarpiana y aumentan su amplitud. Por esto hemos creído mejor reunir aquí, en una sola descripción, los diferentes movimientos que se efectúan a nivel de la muñeca, esto es, en la unión de la mano con el antebrazo.

a) *Solidaridad de las dos articulaciones radiocarpiana y mediocarpiana; el menisco carpiano.* — Debemos ante todo establecer en principio que los movimientos de la muñeca, cualquiera que sea su dirección, se efectúan siempre *simultáneamente* en las articulaciones radiocarpiana y mediocarpiana. De esto resulta que la primera fila del carpo se desplaza al mismo tiempo por arriba y por abajo: *por arriba,* por su superficie articular proximal, sobre los dos huesos del antebrazo; *por abajo,* por su superficie articular distal, sobre la segunda fila del carpo.

Desde el punto de vista funcional, puede así concebirse la articulación de la mano con el antebrazo como constituida por las dos superficies siguientes: por una parte, la superficie articular distal del antebrazo, es decir, la cara inferior de la epífisis radial y el ligamento triangular, que, como sabemos, es subyacente a la cabeza del cúbito; por otra parte, la superficie articular proximal de la segunda fila del carpo, es decir, la carilla superior de los cuatro huesos trapecio, trapezoide, hueso grande y ganchoso. La primera fila del carpo se convertiría entonces en una especie de menisco óseo o, mejor dicho, osteofibroso, incorporada entre las dos superficies citadas y, como todo menisco articular, amoldándose exactamente sobre las dos superficies con que se halla en contacto. Como hace notar TAVERNIER, es un «menisco muy flexible, pues está formado de tres segmentos óseos, el escafoides, el semilunar y el piramidal (el pisiforme es un sesamoideo completamente independiente), reunidos por ligamentos más flojos de lo que se cree ordinariamente». Conviene añadir que el menisco carpiano se solidariza con el esqueleto de la mano y, por tanto, se desplaza menos sobre la superficie carpiana subyacente que sobre la superficie antebraquial situada por encima.

Dicho esto, podemos estudiar el mecanismo de los diferentes movimientos de la muñeca.

b) *Movimientos de flexión y extensión.* — La *flexión* es un movimiento en virtud del cual la cara palmar de la mano se inclina hacia la cara anterior del antebrazo: la cara palmar de la mano y la cara anterior del antebrazo forman así una especie de ángulo diedro, cuya abertura disminuye a medida que se pronuncia el movimiento. La *extensión* es un movimiento inverso en virtud del cual la cara dorsal de la mano se inclina hacia la cara posterior del antebrazo: aquí también las dos caras dorsales de la mano y del ante-

brazo limitan un ángulo diedro, que es tanto menos abierto cuanto más pronunciada es la extensión.

La aplicación de la radiografía al estudio del funcionamiento de la muñeca establece muy claramente que los movimientos de flexión y extensión se efectúan a la vez en las dos articulaciones radiocarpiana y mediocarpiana: la primera fila del carpo (menisco carpiano) inclinándose hacia el antebrazo; la segunda fila del carpo inclinándose a su vez y en igual sentido, hacia la primera fila. En este doble movimiento el desplazamiento de ambas filas se efectúa alrededor de un eje común dirigido transversalmente y que pasa por el vértice de la cabeza del hueso grande.

El hueso grande desempeña, pues, el papel de timón de la mano y los otros huesos agrupados alrededor de él se desplazan como satélites en relación al mismo (DESTOT).

Esto es un resumen de conjunto; la realidad es más compleja. Según DESTOT, el sistema del pulgar interviene en los diversos movimientos de la mano. El escafoides, que es su esqueleto principal, no puede por su forma y longitud evolucionar libremente. Las radiografías establecen que participa de los movimientos simultáneos de ambas filas. Por su extremo superior sigue al semilunar y por su base sigue al hueso grande. Tiene, pues, un eje propio alrededor del cual gira. En la extensión es casi vertical, situándose horizontalmente bajo el radio en la flexión.

En la flexión, el ligamento posterior se pone tenso, al paso que el anterior se relaja. En la extensión, por el contrario, el ligamento posterior se relaja, al paso que el ligamento anterior y los ligamentos laterales se distienden y limitan el recorrido.

En condiciones normales, la amplitud del movimiento, que va de la extensión completa a la flexión completa, es de un poco menos de 180°. En este movimiento la primera fila del carpo describe un arco algo mayor de 90°, en tanto que la segunda fila describe un arco algo menor de 90°. ¿Cuál es la parte que corresponde a cada una de las dos articulaciones radiocarpiana y mediocarpiana en los movimientos de flexión y de extensión?

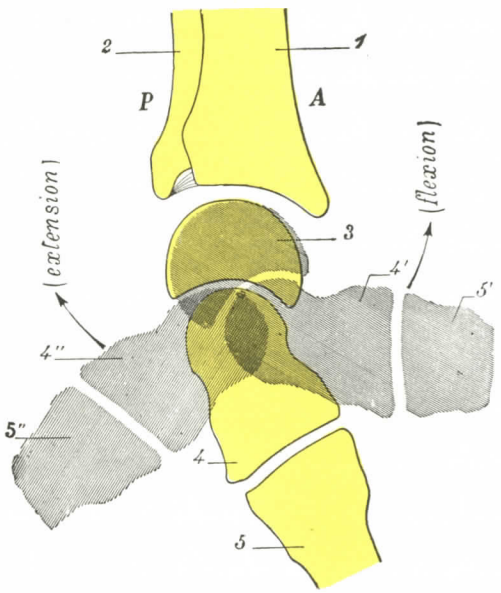

FIG. 631

Esquema que representa, según las radiografías de DESTOT y BRIAU, los desplazamientos del semilunar y del hueso grande, en los movimientos de flexión y extensión de la mano.

A y P, plano anterior y plano posterior del antebrazo.

1, radio. — 2, cúbito. — 3, semilunar. — 4, hueso grande, con 4', su situación en la flexión; 4'', su situación en la extensión. — 5, tercer metacarpiano.

(El punto grueso (●) situado a nivel de la cabeza del hueso grande indica el eje de rotación [eje transversal] alrededor del cual se mueven a la vez pero en sentido inverso, el hueso grande y el semilunar; las dos flechas señalan el sentido en que se efectúa el desplazamiento de la mano en la flexión y en la extensión.)

La extensión se hace por todas partes en la radiocarpiana y se completa en la mediocarpiana, limitándola la tensión del ligamento anterior. La flexión se hace principalmente en la mediocarpiana, y los ligamentos posteriores, menos resistentes que los anteriores, son los que limitan este movimiento.

Añadamos que a los movimientos de flexión y extensión pueden agregarse otros de inclinación lateral, de tal suerte que se puede doblar y extender la mano, estando ésta más o menos inclinada, sea hacia el lado radial, sea hacia el lado cubital.

c) *Movimientos de aducción y de abducción.* — La *aducción* o *inclinación cubital* es un movimiento en virtud del cual el borde cubital de la mano se inclina hacia el borde cubital del antebrazo; la *abducción* o *inclinación radial*, un movimiento inverso en virtud del cual el borde radial de la mano se inclina hacia el borde radial del antebrazo.

Estos dos movimientos se efectúan también en las dos articulaciones radiocarpiana y mediocarpiana. Ambos se ejecutan alrededor de un eje anteroposterior común, que pasa cerca

del centro de figura de la cabeza del hueso grande. De esto resulta, como se ve claramente en la adjunta figura, que cuando el hueso grande se inclina hacia fuera (abducción), el semilunar, que se halla por encima, se dirige hacia dentro. En cambio, cuando el hueso grande se inclina hacia dentro (aducción), el semilunar se desplaza hacia fuera. Aquí también DESPOT ha evidenciado el modo especial de evolución del escafoides ligado a la función del pulgar. En la inclinación cubital, el escafoides tiene el campo libre y se desliza bajo la glena radial, pero en la inclinación radial choca contra la cresta que separa en dos compartimientos la superficie radial y, no pudiendo progresar, ejecuta un movimiento de badajo de campana que lleva su extremo superior atrás y su base adelante. De ahí el aspecto globuloso del escafoides en las radiografías.

El pulgar solidario del escafoides gira al mismo tiempo ligeramente sobre sí mismo.

Si los autores están generalmente de acuerdo para hacer intervenir en estos desplazamientos laterales las dos articulaciones radiocarpiana y mediocarpiana, existe menos unanimidad de criterio entre ellos cuando se trata de adjudicar la parte que corresponde a cada una de ellas.

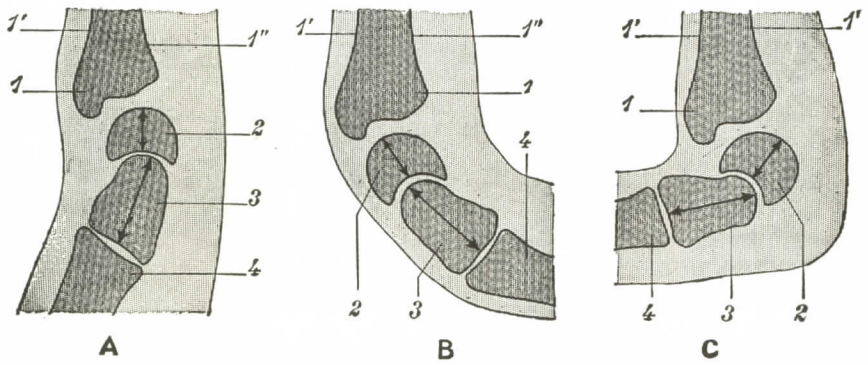

FIG. 632

Calcos esquemáticos de radiografías del perfil externo de la muñeca, tomadas estando la mano sucesivamente: A, en posición intermedia entre la flexión y la extensión. — B, en flexión. — C., en extensión.

Esta figura está destinada a mostrar en qué articulaciones se ejecutan los movimientos (en parte, según DESTOT y BRIAU).

1, radio, con 1', su cara dorsal: 1'', su cara palmar. — 2, semilunar. — 3, hueso grande. — 4, tercer metacarpiano.

Las flechas indican los ejes del semilunar y del hueso grande.

Por su constitución misma, es decir, por la configuración, relativamente muy regular, de sus superficies articulares, la articulación radiocarpiana se presta bastante bien a movimientos de lateralidad. En rigor, la primera fila del carpo, verdadero *cóndilo,* se desplaza transversalmente sobre la cavidad antebraquial, verdadera *cavidad glenoidea:* se inclina de dentro a fuera en la aducción y de fuera a dentro en la abducción.

No ocurre lo mismo con la articulación mediocarpiana. En efecto, ésta, por la complejidad relativa de sus superficies articulares, y también por el engranaje recíproco de estas superficies, parece, a primera vista, que se opone a todo movimiento transversal. Estos movimientos transversales existen, no obstante, como lo demuestran las pruebas radioscópicas; pero se producen con mayor dificultad y también menos extensamente que en la articulación precedente.

Conviene añadir, con CUNÉO y VEAU, que los movimientos de inclinación lateral que presentan las articulaciones de la muñeca no son simples, sino que a ellos, como efectuados alrededor de un eje anteroposterior, se añaden, en las dos articulaciones radiocarpiana y mediocarpiana, otros movimientos que se efectúan alrededor de un eje transversal. Estos últimos movimientos son de tal suerte, que al pasar de la inclinación cubital a la inclinación radial, existe flexión en la articulación radiocarpiana y extensión en la mediocarpiana. En el movimiento opuesto ocurre lo contrario. CUNÉO y VEAU hacen notar, además, que estos sistemas de desplazamientos, transversales y anteroposteriores, no pueden efectuarse *aisladamente,* pues son siempre *simultáneos,* o, por decirlo de otra manera, ligados los unos con los otros, y se efectúan en torno de un *eje único,* intermedio en cuanto a dirección a los ejes de los dos

movimientos componentes, o sea un eje que pasa aproximadamente por el centro de figura de la cabeza del hueso grande.

d) *Movimiento de circunducción.* — La circunducción resulta, aquí como en las otras diartrosis, del conjunto sucesivo de los cuatro movimientos precedentes: en este movimiento la mano ocupa sucesivamente las posiciones de flexión, abducción, extensión y aducción. Como observa SAPPEY, el movimiento de circunducción es mucho más extenso en sentido anteroposterior (flexión y extensión) que en sentido transversal (inclinación radial e inclinación cubital); por tanto, la base del cono descrito por la mano no es propiamente un *círculo,* sino una *elipse* cuyo eje mayor se dirige de delante atrás.

Músculos motores. — Los músculos motores de la articulación de la muñeca se distinguen, según su acción, en flexores, extensores, flexores laterales internos y flexores laterales externos.

1.º *Flexores:* el palmar mayor, el palmar menor y el cubital anterior, directamente; indirectamente, el flexor común superficial de los dedos, el flexor común profundo de los dedos y el flexor largo del pulgar.

2.º *Extensores:* el primero y el segundo radiales externos, el cubital posterior, el extensor común de los dedos, el extensor propio del meñique, el extensor largo y el extensor corto del pulgar y el extensor propio del índice.

3.º *Flexores laterales internos:* el cubital posterior y el cubital anterior.

4.º *Flexores laterales externos:* el palmar mayor, el primero y el segundo radiales externos, el abductor largo del pulgar y los extensores largo y corto del pulgar.

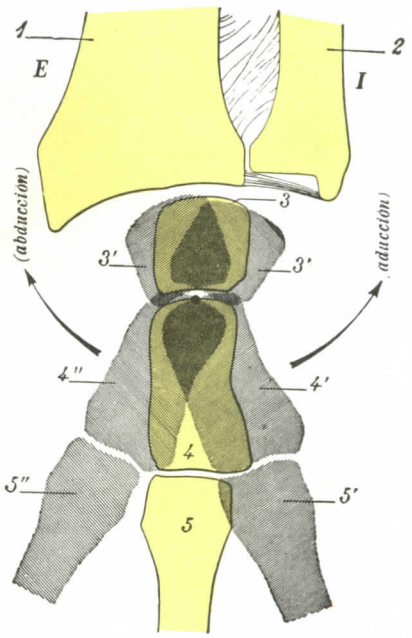

FIG. 633

Esquema que representa, según las radiografías de DESTOT y BRIAU, los desplazamientos del semilunar, del hueso grande y del tercer metacarpiano, en los movimientos de aducción y de abducción de la mano.

E e I, lado externo y lado interno del antebrazo. 1, radio. — 2, cúbito. — 3', semilunar, con: 3', su situación en la abducción; 3'', situación en la aducción. — 4, hueso grande, con: 4', su situación en la aducción; 4'', su situación en la abducción. — 5, 5', 5'', tercer metacarpiano.

(El punto grande (●) situado sobre la cabeza del hueso grande indica el eje de rotación [eje anteroposterior] alrededor del cual se mueven a la vez, pero en sentido inverso, el hueso grande y el semilunar; las dos flechas indican el sentido en que se efectúa el desplazamiento de la mano en la abducción y en la aducción.)

B. Articulaciones carpometacarpianas

Las articulaciones carpometacarpianas unen entre sí la extremidad superior o proximal de los cinco metacarpianos a los cuatro huesos de la segunda fila del carpo. Excepto el primero, cuya articulación merece una descripción especial, los metacarpianos se articulan con el carpo de un modo suficientemente uniforme para poder comprender estas articulaciones en una descripción general.

1.º Articulación carpometacarpiana del pulgar. — Esta articulación une el trapecio al primer metacarpiano, y de ahí el nombre de *articulación trapeciometacarpiana* que ordinariamente se le da. Pertenece al género de las articulaciones por encaje recíproco, de las cuales constituye el tipo más perfecto. Es muy importante, ya que es esencial para el buen funcionamiento del pulgar y en particular para la ejecución de los movimientos de oposición que ejecuta este dedo.

A. SUPERFICIES ARTICULARES. — Las superficies articulares son:

a) *Por parte del trapecio,* una carilla cuadrilátera situada en la cara inferior de este hueso, carilla que mira hacia abajo, afuera y un poco hacia delante; es

cóncava en sentido transversal y convexa en sentido anteroposterior. Tiene la forma de un triángulo de base externa o radial y vértice interno obtuso con dos vertientes: una externa, estrecha, cortada a pico, y otra interna, mucho más desarrollada y menos abrupta.

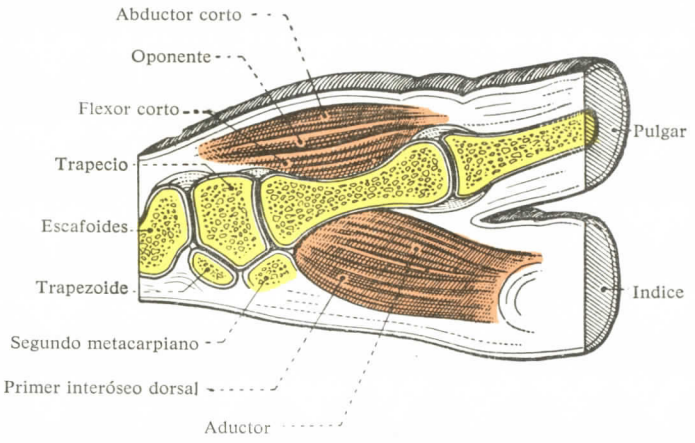

FIG. 634

Sección longitudinal que pasa por el eje del primer metacarpiano. Mano derecha (cadáver congelado). El pulgar se ha colocado en semioposición. Se ve que el pulgar, arrastrando el trapecio, lo hace pasar por encima del trapezoide (de la tesis de TRARIEUX).

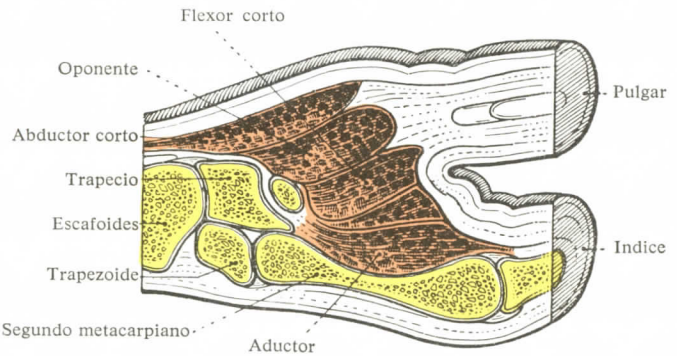

FIG. 635

Corte paralelo al representado en la figura 634, más interno. Pasa por el segundo metacarpiano. Todos los músculos de la eminencia tenar cubren el segundo metacarpiano. El trapecio cubre el trapezoide.

β) Por parte del primer metacarpiano, una carilla inversamente configurada, y por consiguiente convexa de fuera a dentro y cóncava de delante atrás.

Estas carillas articulares están cubiertas una y otra de una capa de cartílago hialino.

B. MEDIOS DE UNIÓN. — El primer metacarpiano y el trapecio se mantienen unidos por un solo ligamento, que tiene la forma de una cápsula o manguito y se inserta: *por arriba,* en el contorno de la carilla articular del trapecio, y por *abajo,* en el perímetro de la carilla articular del metacarpiano. Esta cápsula, más gruesa

en la parte posterior que en la anterior y más también en la anterior que por los lados, es notable por su anchura y laxitud, condición anatómica muy favorable para la gran movilidad del pulgar.

C. SINOVIAL. — La articulación trapeciometacarpiana tiene una sinovial propia siempre muy laxa, como la cápsula fibrosa que tapiza.

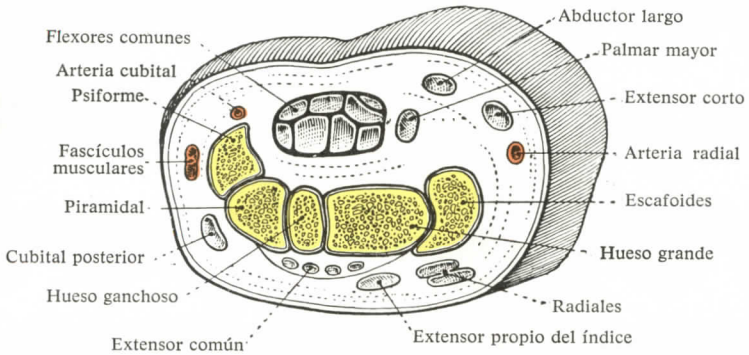

FIG. 636

Corte transversal que pasa por la primera fila de los huesos del carpo. Mano derecha (cadáver congelado). El pulgar está en abducción. Se ve que el escafoides se halla casi al mismo nivel que los otros huesos de su fila.

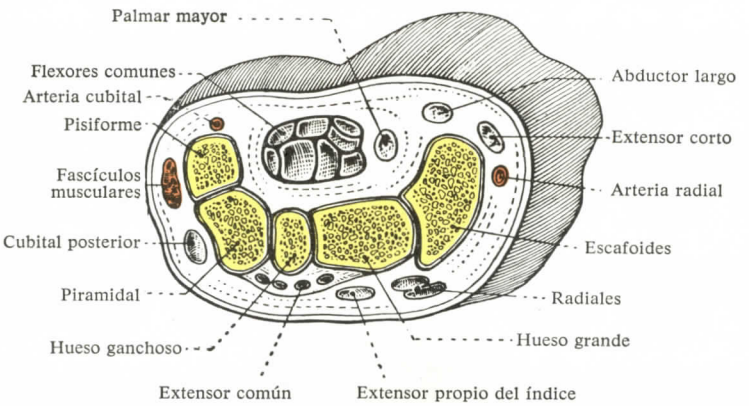

FIG. 637

Corte transversal homólogo al de la figura 636, pero aquí el pulgar está en semioposición. El escafoides, arrastrado por el pulgar, hace subir el hueso grande y se desplaza hacia la cara palmar.

D. RELACIONES. — La articulación carpometacarpiana del pulgar está cubierta, *por delante,* por los músculos de la eminencia tenar. *Por detrás* está en relación con los tendones de los músculos extensores del pulgar, que van a buscar sus inserciones en las falanges. *Por dentro* está en relación con el primer músculo interóseo dorsal y también con la arteria radial, que pasa de la región dorsal a la región palmar atravesando la extremidad superior del primer espacio interóseo. Por último, la articulación trapeciometacarpiana está en relación, *por fuera,* con el tendón del abductor largo del pulgar y con una pequeña arteria, rama de la radial.

E. ARTERIAS Y NERVIOS. — Las *arterias* de la articulación carpometacarpiana del pulgar proceden de la dorsal del pulgar y del tronco mismo de la radial. Los *nervios* los proporciona el mediano.

Resumen de los movimientos del pulgar. — El metacarpiano del pulgar disfruta en grado considerable de los cinco movimientos fundamentales de las diartrosis: 1.º, *movimiento de flexión,* en virtud del cual se inclina hacia la palma de la mano; 2.º, *movimiento de extensión,* por el cual se inclina hacia la cara dorsal; 3.º, *movimiento de aducción,* que lo aproxima al segundo metacarpiano; 4.º, *movimiento de abducción,* que lo aleja del mismo; 5.º, *movimiento de circunducción,* resultante de la sucesión regular de los cuatro precedentes movimientos.

La aducción, combinada con la flexión, constituye el movimiento llamado de *oposición,* en virtud del cual el pulpejo del pulgar puede sucesiva o simultáneamente ponerse en con-

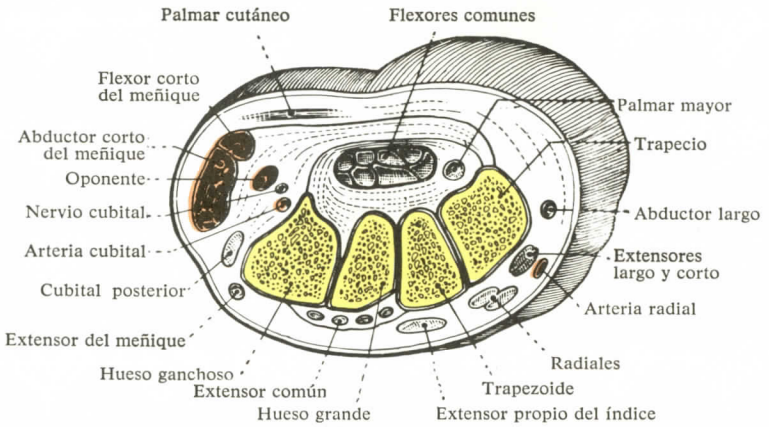

FIG. 638

Corte transversal que pasa por la segunda fila de los huesos del carpo. El pulgar se halla en abducción y el trapecio está más elevado que el trapezoide, pero no encima de él.

tacto con el pulpejo de los otros cuatro dedos. El movimiento de oposición es, como se sabe, característico de la mano del hombre, puesto que nuestros más próximos vecinos en la serie zoológica, los monos, presentan este movimiento en grado muy imperfecto.

Esta independencia del pulgar del hombre es debida a la morfología de las articulaciones carpometacarpianas y al perfeccionamiento de la musculatura que dirige y precisa sus movimientos. Estudiaremos esta última y su papel en MIOLOGÍA.

Los movimientos no están localizados en una sola articulación: ocurren en las articulaciones radioescafoidea, escafotrapecial, trapeciotrapezoidea, trapeciometacarpiana y metacarpofalángica. El escafoides, el trapecio y el primer metacarpiano forman una cadena rota, adaptada a la función del pulgar, la columna del pulgar, según la expresión de DESTOT. Esta columna, examinada en una mano viva o de cadáver bien fijada, no se halla en el mismo plano que las otras piezas del macizo carpometacarpiano. En efecto, mientras que éstas presentan en su conjunto una convexidad dorsal y una concavidad palmar, la columna del pulgar ha experimentado una eversión de 45º aproximadamente, a consecuencia de la cual las caras dorsales del trapecio, del primer metacarpiano y de la falange del pulgar se han hecho dorsoexternas. Ahora bien, estas caras se convierten francamente en externas y hasta en anteroexternas cuando el pulgar está en situación de oposición máxima.

Si consideramos ahora los ejes de movimiento que pasan por las articulaciones metacarpofalángicas (véase más adelante), se ve que hay dos principales: uno transversal o radiocubital y otro anteroposterior o dorsopalmar. A consecuencia de la eversión de la columna del pulgar, los ejes de movimiento de la gran articulación trapeciometacarpiana han experimentado el mismo desplazamiento. Estas disposiciones, así como el hecho de que los huesos del

carpo son más alargados por delante que por detrás, es decir, tienen transversalmente la forma de cuñas de base dorsal (fig. 638), preparan no solamente el repliegue de los dedos hacia el hueco de la mano, sino también el movimiento de oposición del pulgar.

Para examinar los fenómenos que se producen en las diferentes articulaciones durante la ejecución de este movimiento es necesario examinar la situación de los diferentes huesos entre sí sobre cortes longitudinales y transversales de manos cuyo pulgar se ha fijado en posiciones diferentes desde la abducción hasta la oposición. Comparando estos cortes entre sí (figs. 634 a 639), se percibe que, durante el movimiento de oposición: 1.º, el escafoides esboza un ligero movimiento de ascensión sobre el hueso grande; 2.º, el trapecio cabalga sobre el trapezoide; 3.º, el metacarpiano se inclina sobre la vertiente interna del trapecio a modo de un jinete que resbala de la silla, experimentando aún al final de la caída un ligero movimiento de rotación, gracias al cual la cara externa tiende a hacerse anterior.

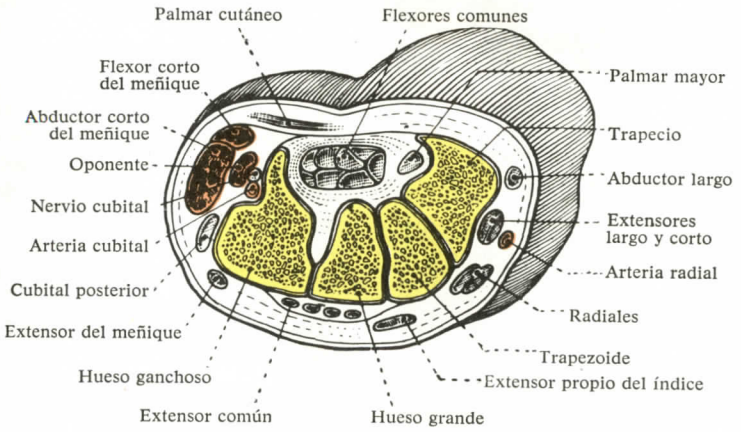

FIG. 639

Corte transversal homólogo al de la figura 638. Aquí el pulgar está en semioposición. El trapecio ha ejecutado un movimiento de ascensión y descansa sobre el trapezoide. Compárese este corte transversal con el corte longitudinal (fig. 635).

Músculos motores. — Se dividen en flexores, extensores, aductores, abductores y oponentes:

1.º *Flexores:* el abductor corto del pulgar, el flexor corto del pulgar, el oponente y el flexor largo propio del pulgar.
2.º *Extensores:* el extensor largo y el extensor corto del pulgar.
3.º *Aductores:* el aductor del pulgar.
4.º *Abductores:* el abductor largo del pulgar.
5.º *Oponentes:* el oponente y el flexor corto (véase MIOLOGÍA).

1.º Articulaciones carpometacarpianas de los cuatro últimos dedos. — Los cuatro últimos metacarpianos se articulan con los cuatro huesos de la segunda fila del carpo por carillas, inversamente configuradas, que se corresponden con exactitud. Si bien estas carillas no son de ordinario planas y constituyen en realidad pequeñas articulaciones por encaje recíproco, comúnmente las articulaciones carpometacarpianas de los cuatro últimos dedos corresponden al grupo de las artrodias.

A. SUPERFICIES ARTICULARES. — Las superficies articulares difieren por su forma y extensión en cada una de las cuatro articulaciones (fig. 640). El *segundo metacarpiano* se articula a la vez con el trapecio, el trapezoide y el hueso grande. Estos tres huesos se disponen a recibirlo, formando una especie de mortaja poco profunda, cuya abertura mira hacia abajo. Por su parte, la extremidad superior del metacarpiano presenta tres carillas: una lateral externa, muy pequeña, que se pone en relación

con el trapecio; otra lateral interna, muy pequeña también, que está en contacto con el hueso grande, y otra superior, mucho más extensa y cóncava transversalmente, que está en relación con el trapezoide. El *tercer metacarpiano* se articula por una carilla triangular con la carilla media (véase OSTEOLOGÍA) de la cara inferior del hueso grande. El *cuarto metacarpiano* se articula a la vez: 1.º, por una extensa carilla, ligeramente convexa, con la cara inferior del hueso ganchoso; 2.º, por una carilla muy pequeña, de forma triangular, situada en su parte externa y dorsal, con la carilla interna de la cara inferior del hueso grande. El *quinto metacarpiano* se une, por medio de una carilla convexa en sentido anteroposterior, a otra carilla, cóncava en el mismo sentido, que ocupa la cara inferior del hueso ganchoso.

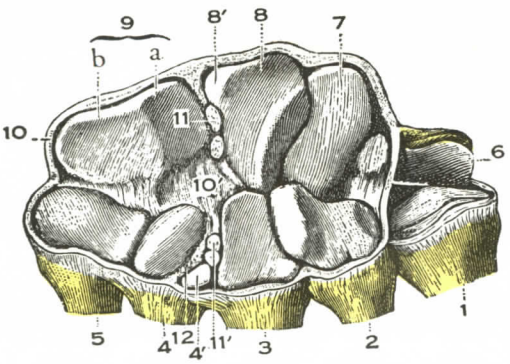

FIG. 640

Articulaciones carpometacarpianas abiertas por su parte dorsal, para poner de manifiesto las superficies articulares.

1, 2, 3, 4, 5, los cinco metacarpianos, con 4', carilla interna del cuarto metacarpiano para el hueso grande. — 6, trapecio. — 7, trapezoide. — 8, hueso grande, con 8', su carilla articular para con el cuarto metacarpiano. — 9, hueso ganchoso, con *a*, *b*, sus dos carillas articulares para con los cuarto y quinto metacarpianos. — 10, 10, cápsula carpometacarpiana. — 11, 11', ligamento carpometacarpiano interóseo. — 12, tabique celular que separa las dos carillas superiores del cuarto metacarpiano.

Mirando por su cara dorsal (figura 641), la interlínea articular resultante de la unión de los cuatro huesos de la segunda fila del carpo con los cuatro últimos metacarpianos es muy irregular. Desde luego, a nivel del segundo metacarpiano, la extremidad superior de este hueso aparece formando una media luna, cuya concavidad comprende el trapezoide y cuyas dos astas penetran a manera de cuña, la externa entre el trapecio y el trapezoide y la interna entre el trapezoide y el hueso grande. La interlínea articular del hueso grande y del tercer metacarpiano, por efecto de la penetración en el carpo de la apófisis estiloides de este último hueso, está inclinada de arriba abajo y de fuera a dentro. Más lejos, a nivel del cuarto metacarpiano, la interlínea es casi horizontal. Más lejos todavía, a nivel del quinto, se eleva hacia el borde cubital de la mano, haciéndose así oblicuamente ascendente. En su conjunto, la interlínea articular puede considerarse formada por *dos líneas curvas* de concavidad superior, que se unirían en el vértice de la apófisis estiloides del tercer metacarpiano: una *curva externa,* reducida, correspondiente al segundo metacarpiano, y otra *curva interna,* mucho más extensa, correspondiente a los tres últimos metacarpianos.

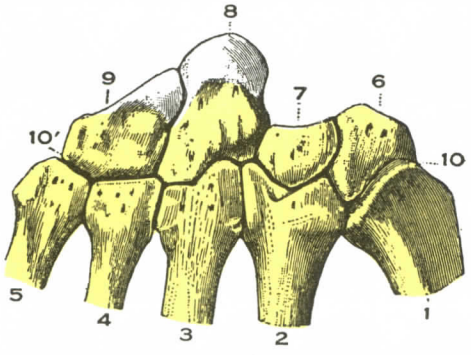

FIG. 641

Interlínea carpometacarpiana vista por la cara dorsal de la mano.

1, 2, 3, 4, 5, los cinco metacarpianos. — 6, trapecio. — 7, trapezoide. — 8, hueso grande. — 9, hueso ganchoso. — 10, 10', extremidad externa y extremidad interna de la interlínea articular carpometacarpiana.

En estado fresco, todas las carillas articulares arriba descritas están cubiertas por una capa de cartílago hialino.

B. MEDIOS DE UNIÓN. — Los cuatro últimos metacarpianos están unidos al carpo por un ligamento interóseo, dos ligamentos palmares y dos ligamentos dorsales:

a) *Ligamento interóseo.* — El ligamento interóseo (fig. 642, 1 y 1') se inserta: por arriba, por medio de dos fascículos más o menos distintos, en las dos caras contiguas del hueso grande y del hueso ganchoso, inmediatamente por debajo del que une estos dos huesos. Desde este punto se dirige en seguida hacia abajo y viene a fijarse finalmente en la parte interna o cubital de la extremidad superior del tercer metacarpiano. Los dos fascículos de origen del ligamento interóseo pueden unirse en el curso de su trayecto, formando de esta manera una especie de ligamento en **V** o en **Y**, o bien conservan su independencia, como puede verse en la figura 642, hasta llegar a su inserción metacarpiana.

b) *Ligamentos palmares.* — Los ligamentos palmares (fig. 643) son cuatro. Uno de ellos, de dirección transversal, empieza por fuera, en la cara anterior del trapecio, y desde este punto se dirige transversalmente hacia dentro, para venir a terminar a la vez en los metacarpianos segundo y tercero, principalmente en el tercero. Los otros tres, más o menos verticales, se extienden: el primero, del hueso grande al segundo metacarpiano; el segundo, del hueso grande al tercer metacarpiano, y el tercero, a veces doble, del hueso ganchoso al cuarto metacarpiano. El quinto metacarpiano no tiene propiamente ligamento palmar, siendo remplazado por el *ligamento pisimetacarpiano,* el cual hemos descrito ya en la página 618. Sin embargo, es de notar que este ligamento pisimetacarpiano está reforzado por fuera por un pequeño fascículo en forma de cinta, que va de la apófisis unciforme del hueso ganchoso al quinto metacarpiano (fig. 643); o, de otro modo, el ligamento pisimetacarpiano es un ligamento en **V**, cuya punta, sumamente truncada, corresponde a la extremidad superior del quinto metacarpiano y cuyas dos ramas vienen a fijarse, la interna, en el pisiforme, y la externa, en la apófisis unciforme; así se comprende que esta última rama pueda perfectamente ser considerada como un ligamento palmar de la articulación que nos ocupa.

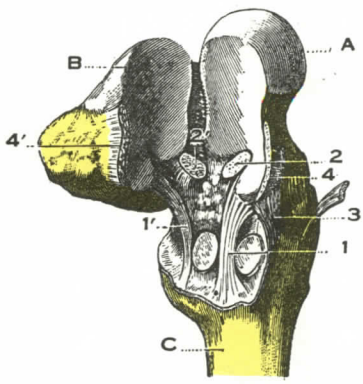

FIG. 642

Ligamento interóseo de la articulación carpometacarpiana vista por la cara dorsal de la mano (lado derecho).

A, hueso grande. — B, hueso ganchoso. — C, tercer metacarpiano. — 1, 1', los dos manojos constitutivos del ligamento interóseo carpometacarpiano. — 2, 2', ligamento interóseo que une el hueso grande con el ganchoso, seccionado en su parte media para permitir la separación de los dos huesos. — 3, ligamentos dorsales de la articulación del hueso grande con el tercer metacarpiano. — 4, 4', ligamento dorsal de la articulación del hueso grande y el ganchoso.

c) *Ligamentos dorsales.* — Los ligamentos dorsales (fig. 644), mucho más fuertes que los precedentes, son también más numerosos; se cuentan seis o siete, según que el tercer metacarpiano tenga dos o tres. Desde luego, el *segundo metacarpiano* tiene dos (uno para su apófisis estiloides), que lo unen al trapezoide, y en algunos individuos existe un fascículo suplementario para el trapecio. El *tercer metacarpiano* tiene igualmente dos (uno para su apófisis estiloides), que lo unen al hueso grande; a estos dos ligamentos se añade a veces un tercero, que va a parar al trapezoide. Los *cuarto* y *quinto metacarpianos* tienen uno cada uno, que, por otra parte, se inserta en el hueso ganchoso.

C. SINOVIAL. — La articulación carpometacarpiana de los cuatro últimos dedos no tiene de ordinario más que una sola sinovial, la cual comunica extensamente, como ya hemos dicho, con la de la articulación mediocarpiana.

En casos excepcionales, se encuentra una sinovial independiente para la articulación de los cuarto y quinto metacarpianos.

Esta última disposición es el resultado, no de un desarrollo exagerado del ligamento interóseo que hemos descrito más arriba, sino de la existencia de un ta-

bique celular colocado en sentido sagital, que continúa este ligamento interóseo, por una parte hasta la cara palmar, y por otra hasta la cara dorsal de la cápsula carpometacarpiana (fig. 640, 12). Este tabique, como se ve claramente en la figura 640, se inserta, a nivel del cuarto metacarpiano, entre las dos carillas que se encuentran en la extremidad proximal de este hueso; de modo que la carilla externa, la que se articula con el hueso grande, se halla en relación con la sinovial destinada a los metacarpianos segundo y tercero.

D. RELACIONES. — Las articulaciones carpometacarpianas de los cuatro últimos dedos están cubiertas, en su cara palmar, por el paquete de los tendones flexores de los dedos; y en la cara dorsal están en relación con los tendones extensores, con el tendón del cubital posterior y con los de los dos radiales externos.

E. ARTERIAS Y NERVIOS. — Las *arterias* destinadas a las articulaciones carpometacarpianas de los cuatro últimos dedos proceden de las interóseas dorsales y del arco palmar profundo. Los *nervios* proceden de la rama profunda del cubital y de la rama posterior del radial.

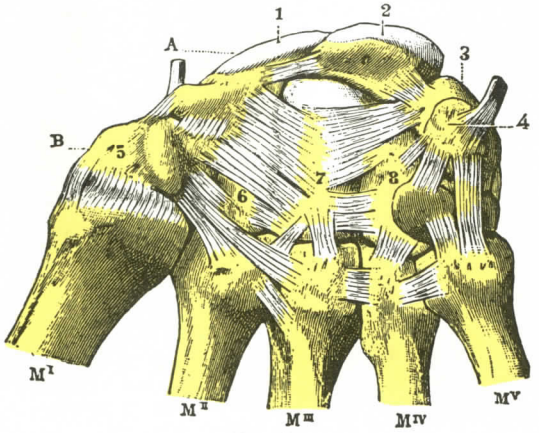

FIG. 643

Articulaciones carpianas, carpometacarpianas e intermetacarpianas (cara anterior).

A, primera fila del carpo. — B, segunda fila del carpo. — MI, MII, MIII, MIV, MV, primero, segundo, tercero, cuarto y quinto metacarpianos. — 1, escafoides. — 2, semilunar. — 3, piramidal. — 4, pisiforme. — 5, trapecio. — 6, trapezoide. — 7, hueso grande. — 8, hueso ganchoso.

Movimientos. — Diferenciándose en este punto mucho del primero, los cuatro últimos metacarpianos disfrutan únicamente de sencillos movimientos de deslizamiento; movimientos que, muy limitados para el quinto y cuarto, que son, sin embargo, los más movibles, resultan apenas apreciables para el tercero y el segundo.

C. Articulaciones intermetacarpianas

El primer metacarpiano es independiente de los otros cuatro. Los segundo, tercero, cuarto y quinto metacarpianos, separados unos de otros en su parte media, se articulan fuertemente entre sí por su extremidad carpiana y, además, en su extremidad digital están unidos por ligamentos.

1.º Articulaciones de los extremos carpianos. — Colocadas por algunos anatomistas en la clase de las artrodias, estas articulaciones son consideradas por otros como simples anfiartrosis.

A. SUPERFICIES ARTICULARES. — Las superficies articulares las forman las carillas irregulares, en parte rugosas, en parte lisas y cubiertas de cartílago, que hemos encontrado en los lados de la base de cada uno de los metacarpianos.

B. MEDIOS DE UNIÓN. — También en estas articulaciones encontramos tres clases de ligamentos: interóseos, palmares y dorsales.

α) Los *ligamentos interóseos* (fig. 627), a la vez muy cortos y muy resistentes, se extienden de un metacarpiano al metacarpiano inmediato y son el número de tres, uno para cada articulación. Por una y otra parte se insertan en las rugosidades que existen junto a las carillas incrustadas de cartílago.

β) Los *ligamentos palmares* (fig. 643) consisten en tres pequeñas tirillas fibrosas, que se extienden transversalmente de la cara anterior de un metacarpiano a la cara anterior del metacarpiano siguiente, y, repetimos, son tres: el *primero* está situado entre el segundo y el tercer metacarpianos; el *segundo,* entre el tercero y el cuarto metacarpianos; el *tercero,* entre el cuarto y el quinto.

γ) Los *ligamentos dorsales* (fig. 644), análogos a los precedentes, se extienden, por la cara dorsal de la articulación, de un metacarpiano al otro. Son también tres: el *primero,* muy débil, falta algunas veces, y cuando existe, va del segundo metacarpiano al tercero; el *segundo* va del tercer metacarpiano al cuarto, y el *tercero,* del cuarto metacarpiano al quinto.

C. SINOVIALES. — Cada una de las articulaciones intermetacarpianas tiene una pequeña sinovial (fig. 627), que es un simple divertículo de la sinovial carpometacarpiana, insinuada a manera de fondo de saco, entre los dos metacarpianos contiguos y que desciende hasta el ligamento interóseo.

D. ARTERIAS Y NERVIOS. — Las *arterias* y los *nervios* de las articulaciones intermetacarpianas superiores son los mismos que, según hemos indicado anteriormente (pág. 620), se distribuyen por las articulaciones carpometacarpianas.

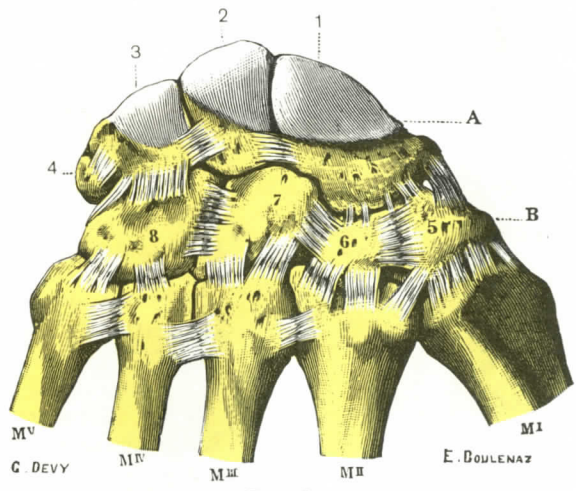

FIG. 644

Articulaciones carpianas, carpometacarpianas e intermetacarpianas (cara posterior).

A, primera fila del carpo. — B, segunda fila del carpo. — MI, MII, MIII, MIV, MV, primero, segundo, tercero, cuarto y quinto metacarpianos. — 1, escafoides. — 2, semilunar. — 3, piramidal. — 4, pisiforme. — 5, trapecio. — 6, trapezoide. — 7, hueso grande. — 8, hueso ganchoso.

2.º Unión de las extremidades digitales. — Propiamente hablando, las extremidades digitales o cabezas de los cuatro últimos metacarpianos no tienen articulaciones, puesto que carecen de superficies articulares. Están simplemente unidas entre sí por una tirilla fibrosa transversal, que se extiende del segundo al quinto metacarpianos, pasando por delante de las articulaciones metacarpofalángicas y contrayendo íntimas conexiones con los elementos fibrosos de estas articulaciones. Este ligamento, llamado *ligamento transverso del metacarpo,* es una dependencia de las articulaciones siguientes; al hablar de ellas, luego, lo encontraremos nuevamente (véase pág. 633).

D. Articulaciones metacarpofalángicas

Las articulaciones de los metacarpianos con las primeras falanges de los dedos pertenecen al género de las articulaciones condíleas.

1.º Superficies articulares. — Las superficies articulares son las de una condilartrosis:

α) *Por parte de los metacarpianos* tenemos una cabeza, aplanada transversalmente, cuya superficie articular, prolongada en sentido sagital, se extiende más por

la región palmar que por la región dorsal. A los lados de esta cabeza hállase una depresión rugosa, limitada por atrás por un robusto tubérculo.

La superficie articular del primer metacarpiano difiere de la superficie similar de los metacarpianos externos por muchos caracteres importantes. Desde luego, es menos convexa en sentido sagital y, por otra parte, su diámetro transverso (de 15 milímetros) es siempre mayor que su diámetro anteroposterior (de 12 milímetros). Según hace observar FARABEUF, vista de frente tiene la forma de un *trapecio de ángulos redondos,* cuya base menor es dorsal y la mayor palmar, el lado interno es vertical y el externo más o menos oblicuo. Por último, la parte anterior de esta cabeza articular se proyecta hacia delante en forma de dos pequeñas eminencias laterales, separadas por una escotadura media, casi siempre muy señalada. En estas eminencias palmares se ven las huellas de los dos huesos sesamoideos, casi siempre en forma de dos pequeñas carillas planas y algunas veces como pequeñas ranuras anteroposteriores.

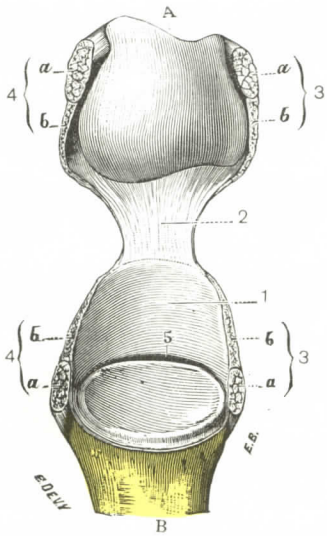

FIG. 645

Articulación metacarpofalángica abierta por su cara dorsal.

A, cabeza del metacarpiano. — B, primera falange correspondiente, con su cavidad glenoidea. — 1, fibrocartílago glenoideo. — 2, parte anterior de la cápsula articular. — 3 y 4, ligamento lateral externo y ligamento lateral interno seccionados, con *a*, su manojo falángico, y *b*, su fascículo glenoideo. — 5, hendidura lineal dentro de la cual desciende la sinovial.

β) *Por parte de las falanges,* encontramos una cavidad glenoidea en la extremidad superior del hueso. Esta cavidad, limitada en su parte anterior por un borde cóncavo por arriba, es más extensa en sentido transversal que en el anteroposterior; por consiguiente, su diámetro mayor es perpendicular al del cóndilo. A cada lado de la cavidad glenoidea se levantan dos pequeñas eminencias en forma de tubérculos.

γ) *En estado fresco,* el cóndilo metacarpiano y la glena falángica están cubiertos por una capa de cartílago hialino, de un milímetro de espesor.

2.° **Fibrocartílago de ampliación o glenoideo.**— Según acabamos de ver, el cóndilo del metacarpiano es más largo que ancho; y la cavidad glenoidea, al contrario, es más ancha que larga. Si, por otra parte, comparamos las dos superficies articulares desde el punto de vista de su extensión, observamos que la cavidad glenoidea no representa aproximadamente más que las dos quintas partes de la superficie articular del cóndilo. Existe, pues, una desproporción entre las dos superficies destinadas a unirse y a moverse una sobre otra.

Para restablecer la concordancia, existe por delante de la cavidad glenoidea una pequeña lámina fibrocartilaginosa (fig. 645), de forma cuadrilátera, cuyo principal objeto es ampliar esta cavidad. Su *cara posterior,* regularmente cóncava, continúa la cavidad glenoidea y, como esta última, se amolda sobre la parte correspondiente del cóndilo. Su *cara anterior* mira a la región palmar y presenta, en su parte media, un canal longitudinal en el que se alojan los tendones flexores. Su *borde inferior* se inserta en la cara palmar de la falange, no en el borde anterior de la glena, sino un poco por debajo de este borde: un surco estrecho, pero profundo (figs. 645 y 650, 5), separa en este punto la glena propiamente dicha de su fibrocartílago de ampliación. Su *borde superior,* mal circunscrito, está en relación con el cóndilo, pero sin adherirse a él. Respecto de sus dos extremidades, interna y externa, debemos hacer notar que contraen íntimas conexiones, a cada lado de la articulación, con los ligamentos laterales y el transverso, que vamos a describir en seguida.

Los fibrocartílagos glenoideos de los cuatro últimos dedos presentan exactamente la misma forma e idéntica disposición. El de la primera falange del pulgar, aunque conformado sobre el mismo tipo, se distingue de los precedentes (fig. 646) por contener en su espesor, como hemos visto ya en OSTEOLOGÍA, dos pequeños sesamoideos, uno interno o cubital *(pisiforme* de GILLETTE), y el otro externo o radial *(escafoideo* de GILLETTE). A veces se encuentran también sesamoideos análogos en los fibrocartílagos glenoideos del índice y del auricular; pero estos últimos, cuando existen, son mucho más pequeños que los de la articulación metacarpofalángica del pulgar.

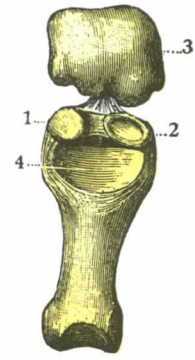

FIG. 646

Cabeza del metacarpiano del pulgar derecho y aparato falangosesamoideo: la articulación ha sido abierta por la cara dorsal y separadas las superficies articulares (GILLETTE).

1, sesamoideo interno *(pisiforme del pulgar).* — 2, sesamoideo externo *(escafoides del pulgar).* — 3, cabeza del metacarpiano. — 4, superficie glenoidea de la falange. — 5, ligamento interóseo o metacarposesamoideo.

3.° Medios de unión. — El fibrocartílago glenoideo de la primera falange es de por sí un simple órgano de ampliación, y constituye un error el que algunos anatomistas, desde BICHAT, lo coloquen entre los ligamentos de la articulación metacarpofalángica con el nombre de ligamento anterior. Los verdaderos medios de unión de esta articulación son cuatro, a saber: una *cápsula,* dos *ligamentos laterales* y, por último, un *ligamento transverso.*

A. CÁPSULA. — La cápsula metacarpofalángica es un manguito fibroso, delgado y laxo, que se inserta por arriba en el perímetro de la cabeza del metacarpiano y por abajo en el contorno de la cavidad glenoidea. Esta inserción ósea de la cápsula no se efectúa exactamente en el límite del revestimiento cartilaginoso, sino a cierta distancia del mismo, distancia que varía según la región en que se la considera: escasa *en la cara dorsal* de la articulación, es mucho más considerable *en la cara palmar,* como lo demuestran claramente los cortes sagitales de los dedos (fig. 650); *por los lados,* la línea de inserción capsular pasa rasando las extremidades de los ligamentos laterales. En la cara anterior de la articulación metacarpofalángica, la cápsula fibrosa se confunde con el fibrocartílago arriba descrito.

B. LIGAMENTOS LATERALES. — Los ligamentos laterales, muy gruesos y muy resistentes (fig. 647, 1), se distinguen en *externo* e *interno.* Situados, como su nombre indica, a cada lado de la articulación, cada uno de ellos tiene la forma de un triángulo o de un abanico, cuyo vértice corresponde al metacarpiano y la base a la falange y a su fibrocartílago.

Por parte del metacarpiano, se insertan en la depresión y en el tubérculo que se ve a cada lado del cóndilo.

Desde este punto se dirigen oblicuamente hacia abajo y adelante, ensanchándose, y vienen a fijarse: 1.°, por medio de sus fibras posteriores o falángicas *(a),* en los tubérculos laterales de la falange; 2.°, por medio de sus fibras anteriores o glenoideas *(b),* en los bordes laterales y cara anterior del fibrocartílago correspondiente.

En la *articulación metacarpofalángica del pulgar,* las fibras glenoideas de los ligamentos laterales vienen a fijarse en los sesamoideos, constituyendo así dos verdaderos *ligamentos metacarposesamoideos:* uno interno, estrecho y cilindroideo, y el otro descompuesto en fascículos, delgado y ancho, como el huesillo correspondiente (FARABEUF). Los dos son muy fuertes, pero el interno es más resistente que el externo.

C. LIGAMENTO TRANSVERSO. — El ligamento transverso, indicado ya al hablar de las articulaciones intermetacarpianas, se halla situado en la palma de la mano.

Tiene la forma de una larga cinta (fig. 648, 4), que se extiende transversalmente del segundo metacarpiano al quinto, pasando sucesivamente por delante de las articulaciones metacarpofalángicas de los cuatro últimos dedos. Libre en el intervalo de estas articulaciones, a nivel de cada una de ellas se fusiona, por una parte con la cara anterior de la cápsula y el fibrocartílago glenoideo, y por otra con los ligamentos laterales.

El ligamento transverso del metacarpiano pertenece más bien a las articulaciones intermetacarpianas que a las metacarpofalángicas. Pero no por esto es menos cierto que une entre sí los fibrocartílagos glenoideos y que por sus íntimas relaciones con la cápsula y los ligamentos laterales toma una parte importante en la constitución del aparato de contención de las superficies articulares. Por este doble motivo lo hemos colocado entre los medios de unión de la articulación metacarpofalángica.

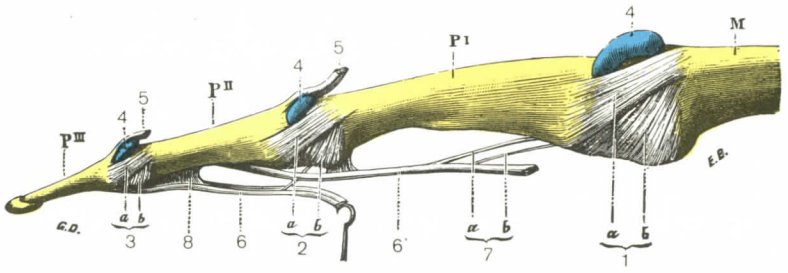

FIG. 647

Articulaciones metacarpofalángicas e interfalángicas: parte lateral (cavidades articulares inyectadas con sebo).

M, metacarpiano. — PI, PII, PIII, primera, segunda y tercera falanges. — 1, 2, 3, ligamentos laterales, con *a*, su fascículo falángico, y *b*, su fascículo glenoideo. — 4, sinoviales. — 5, tendones extensores. — 6, 6', tendón perforante y tendón perforado. — 7, 7', repliegues serosos filiformes. — 8, mesotendones falciformes.

4.º Sinovial. — Cada articulación metacarpofalángica tiene su correspondiente sinovial. Esta (figs. 640 y 647) presenta en su disposición todos los caracteres propios de las sinoviales de las articulaciones movibles: cubre la superficie interior de la cápsula, y al llegar a la inserción ósea de esta última, se refleja sobre el hueso para venir a terminar en el límite de las superficies cartilaginosas. La sinovial metacarpofalángica es muy laxa, sobre todo atrás, o sea por el lado de la extensión.

5.º Relaciones. — Las articulaciones metacarpofalángicas están en relación: 1.º, *por delante,* con los tendones de los músculos flexores de los dedos; 2.º, *por detrás,* con los tendones de los extensores; 3.º, *a los lados,* con los interóseos, los lumbricales y los vasos y nervios colaterales de los dedos.

6.º Arterias y nervios. — Las *arterias* de las articulaciones metacarpofalángicas proceden, ya de las digitales, ya de las interóseas anteriores o posteriores. Los *nervios* provienen de los colaterales de los dedos, y a veces también de los filetes que la rama profunda del cubital envía a los interóseos.

Movimientos. — La primera falange se dobla y extiende sobre el metacarpo; se inclina lateralmente, ya hacia dentro, ya hacia fuera, y además presenta movimientos de circunducción y rotación:

a) *Flexión y extensión.* — En la flexión, la primera falange se inclina hacia la palma de la mano y se aleja de ella en la extensión. Estos dos movimientos se ejecutan alrededor de un eje transversal, que pasaría por el cóndilo, un poco por delante de la inserción

superior de los ligamentos laterales. En los movimientos de flexión, los fascículos glenoideos de los ligamentos laterales se relajan, al paso que los falángicos se distienden. En la extensión sucede todo lo contrario.

b) *Inclinación lateral.* — En los movimientos de inclinación lateral, la falange se desliza transversalmente sobre el cóndilo y se inclina hacia el eje de la mano *(aducción),* o hacia uno de los bordes *(abducción).* De los dos ligamentos laterales, el que corresponde al lado por el cual se efectúa la inclinación se relaja, al paso que el del otro lado se distiende y limita el movimiento.

c) *Circunducción.* — El movimiento de circunducción es consecuencia de la sucesión de los cuatro movimientos precedentes.

d) *Rotación.* — Este movimiento, de ordinario poco apreciado, sólo es bien visible en el cadáver, si se fija el metacarpiano y luego se intenta comunicar este movimiento a la falange correspondiente.

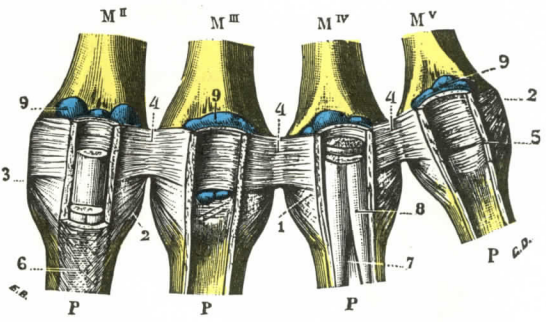

FIG. 648

Articulaciones metacarpofalángicas de los últimos cuatro dedos vistas por su cara palmar (cavidades articulares inyectadas con sebo).

MII, MIII, MIV, MV, segundo, tercero, cuarto y quinto metacarpianos. — P, P, P, P, las primeras falanges correspondientes.

1, fibrocartílago glenoideo. — 2, ligamento lateral interno. — 3, ligamento lateral externo. — 4, 4, ligamento transverso. — 5, tabiques verticales que forman las partes laterales de 6, vaina de los tendones flexores. — 7, tendón profundo o perforante. — 8, tendón superficial o perforado. — 9, 9, sinoviales metacarpofalángicas.

Músculos motores.—Los músculos motores de la primera falange de los dedos se distinguen en flexores, extensores, aductores y abductores:

1.º *Flexores:* directamente, los interóseos y los lumbricales; accesoriamente, el flexor común superficial y el flexor común profundo de los dedos.

2.º *Extensores:* el extensor común de los dedos, el extensor propio del meñique y el extensor propio del índice.

3.º *Aductores* (con relación al eje de la mano); los interóseos palmares.

4.º *Abductores* (con relación al mismo eje): los interóseos dorsales.

La primera falange del pulgar tiene músculos especiales, que son: 1.º, *para la flexión,* el flexor largo, el flexor corto y el abductor corto del pulgar; 2.º, *para la extensión,* el extensor largo y el extensor corto del pulgar; 3.º, *para la aducción,* el aductor del pulgar; 4.º, *para la abducción,* del abductor largo del pulgar.

E. Articulaciones interfalángicas de los dedos

En cada uno de los dedos, la primera falange se articula con la segunda y la segunda con la tercera. Existen, pues, dos articulaciones para cada dedo, a excepción del pulgar, que, no teniendo más que dos falanges, posee una sola articulación. Estas articulaciones, llamadas *falángicas* o *interfalángicas,* pertenecen al género de las trocleartrosis. Desde el doble punto de vista anatómico y funcional, están constituidas sobre un mismo tipo, y por esto las comprenderemos todas en una misma descripción.

1.º Superficies articulares. — Las superficies articulares de las articulaciones interfalángicas son muy diferentes según se las examine por la parte superior o por la inferior:

a) *Por la parte superior* o *proximal* encontramos una verdadera polea, con una garganta central dirigida de delante atrás y dos partes laterales ligeramente abombadas en forma de cóndilo. Esta carilla articular, cubierta de cartílago en toda su extensión, se ensancha gradualmente de atrás a delante. Además, se extiende más por la parte palmar que por la dorsal, cuando menos en la primera falange, porque en

la segunda sube casi a la misma altura por delante que por detrás. A cada lado de la polea se ven dos pequeñas depresiones, circulares u ovales, destinadas, como veremos luego, a la inserción de los ligamentos laterales.

β) Por la parte inferior o *distal* la superficie articular está constituida: 1.º, por una cresta obtusa de dirección anteroposterior, que se corresponde con la garganta de la polea; 2.º, a cada lado de esta cresta, dos pequeñas cavidades glenoideas, que se amoldan exactamente sobre las partes laterales de esta misma polea. También aquí encontramos, a cada lado de la superficie articular, dos pequeños tubérculos, más o menos redondeados, para la inserción de los ligamentos laterales.

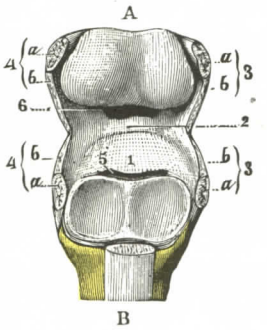

FIG. 649

Articulación interfalángica abierta por su cara dorsal.

A, primera falange vista por su extremidad distal. — B, segunda falange vista por su extremidad proximal. — 1, fibrocartílago glenoideo. — 2, parte anterior de la cápsula. — 3 y 4, ligamento lateral externo y ligamento lateral interno, seccionados, con *a*, su fascículo falángico, y *b*, su fascículo glenoideo. — 5, hendidura lineal dentro de la cual se insinúa la sinovial. — 6, fondo de saco sinovial pretroclear.

2.º **Fibrocartílago de ampliación.** — Como en las articulaciones metacarpofalángicas, la superficie articular inferior, la que se opone a la polea, está ampliada en su parte anterior por una lámina fibrocartilaginosa que presenta en su disposición la mayor analogía con los fibrocartílagos glenoideos anteriormente descritos. Como estos últimos, los fibrocartílagos falángicos se fijan, por su borde inferior, un poco por debajo del borde anterior de la carilla que han de ampliar; no tienen con la carilla articular opuesta más que simples relaciones de contigüidad, y por los lados se fusionan con los ligamentos laterales.

3.º **Medios de unión.** — Una *cápsula fibrosa* y dos *ligamentos laterales,* interno y externo, son los medios de unión de las articulaciones interfalángicas:

a) *Cápsula.* — La cápsula es un manguito fibroso, que se inserta, por su circunferencia superior, en el contorno de la carilla articular situada más arriba, y por su circunferencia inferior, en el perímetro de la carilla articular situada más abajo. Aquí, al igual que en la articulación metacarpofalángica, la inserción capsular se efectúa a cierta distancia del revestimiento cartilaginoso. La figura 650 pone de manifiesto de manera patente la disposición que ahora comentamos. Bastante delgada con respecto a su cara dorsal, la cápsula interfalángica se halla reforzada, en su cara palmar, por el fibrocartílago de ampliación.

b) *Ligamentos laterales.* — Los ligamentos laterales, tanto por su forma como por sus conexiones, recuerdan exactamente los ligamentos del mismo nombre de las articulaciones metacarpofalángicas. Por arriba se insertan en las depresiones rugosas que se encuentran a cada lado de la polea. Por abajo se insertan: 1.º, por sus fibras posteriores o falángicas, a cada lado de la falange subyacente; 2.º, por sus fibras anteriores o capsulares, en la parte anterior de la cápsula y en el fibrocartílago de ampliación.

4.º **Sinovial.** — Cada una de las nueve articulaciones interfalángicas tiene su correspondiente sinovial. Esta sinovial presenta la misma disposición que en las articulaciones metacarpofalángicas: reviste sucesivamente la superficie interior de la cápsula y toda la porción del hueso que se extiende desde la línea de inserción capsular al límite del revestimiento cartilaginoso. Como se ve claramente en la figura 650, envía una pequeña prolongación entre el borde inferior del fibrocartílago y la parte correspondiente de la superficie articular, y, por otra parte, forma en la cara palmar de la falange suprayacente un fondo de saco *(fondo de saco pretroclear)* de 6 a 8 milímetros de altura.

5.º **Relaciones.** — Las articulaciones interfalángicas se hallan en relación, *por delante,* con los tendones flexores; *por detrás,* con los tendones extensores, y *a cada lado,* con los vasos y nervios colaterales de los dedos.

6.º **Arterias y nervios.** — Las arterias y los nervios destinados a las articulaciones interfalángicas proceden: las arterias, de las ramas colaterales de los dedos, y los nervios, de los nervios colaterales (mediano cubital o radial, según la articulación que se considere).

Movimientos. — La segunda y tercera falanges efectúan sobre la falange que las precede *movimientos de flexión* y *movimientos de extensión.* La flexión conduce las falanges hacia la palma de la mano y la extensión las aleja de ella. De estos dos movimientos, el

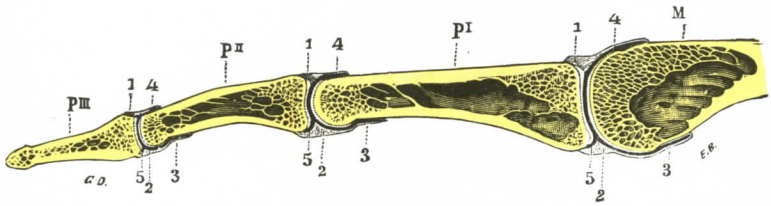

FIG. 650

Articulaciones metacarpofalángicas e interfalángicas vistas en un corte sagital de los dedos (cadáver congelado).

M, metacarpiano. — PI, PII, PIII, primera, segunda y tercera falanges. — 1, cápsula articular. — 2, fibrocartílago glenoideo. — 3, fondo de saco sinovial palmar. — 4, fondo de saco sinovial dorsal. — 5, hendidura estrecha en la cual se insinúa la sinovial.

primero es con mucho el más extenso, puesto que está únicamente limitado por el encuentro de las caras anteriores de las falanges; el segundo, mucho más limitado, ordinariamente no traspasa la línea recta.

Independientemente de la flexión y de la extensión, que constituyen los movimientos fundamentales de las articulaciones trocleares, SAPPEY admite también, para las dos últimas falanges, ligeros *movimientos de lateralidad,* en virtud de los cuales pueden inclinarse ligeramente hacia dentro o hacia fuera. Estos movimientos de lateralidad, muy limitados para la tercera falange, son apenas apreciables en la segunda, debiendo hacer observar además que son siempre *movimientos comunicados,* y aun, mejor dicho, *movimientos forzados,* puesto que no existe ningún músculo encargado de producirlos, y, por consiguiente, no forman parte de la mecánica articular.

Músculos motores. — Los músculos motores de las falanges segunda y tercera son los siguientes:

A. PARA LA SEGUNDA FALANGE DEL PULGAR:

1.º *Flexor:* el flexor largo del pulgar;
2.º *Extensor:* el extensor largo del pulgar.

B. PARA LA SEGUNDA FALANGE DE LOS CUATRO ÚLTIMOS DEDOS:

1.º *Flexor:* el flexor común superficial de los dedos;
2.º *Extensores:* el extensor común de los dedos, el extensor propio del meñique, el extensor propio del índice, los interóseos y los lumbricales.

C. PARA LA TERCERA FALANGE:

1.º *Flexor:* el flexor común profundo de los dedos;
2.º *Extensores:* los mismos que para la segunda falange.

ARTICULO II

ARTICULACIONES DEL MIEMBRO INFERIOR

Adoptando en el miembro inferior el mismo método descriptivo que en el superior, estudiaremos sucesivamente, procediendo de la raíz del miembro a su extremo libre:

1.° Las *articulaciones de los huesos coxales* o *huesos de la pelvis;*
2.° La *articulación del muslo con la pelvis* o *articulación coxofemoral;*
3.° La *articulación de la pierna con el muslo* o *articulación de la rodilla;*
4.° Las *articulaciones de los dos huesos de la pierna entre sí* o *articulaciones peroneotibiales;*
5.° La *articulación del pie con la pierna* o *articulación de la garganta del pie;*
6.° Las *articulaciones intrínsecas del pie.*

1. Articulaciones de los huesos coxales o huesos de la pelvis

Los dos huesos coxales, que constituyen lo que hemos llamado cintura pelviana, se articulan primeramente con la columna vertebral, cada uno con la porción lateral correspondiente del sacro por medio de la *articulación sacroilíaca.* Se unen también en la línea media, para formar la *sínfisis pubiana.* Además, a beneficio de unos ligamentos llamados *ligamentos a distancia,* se unen, a derecha e izquierda, a las partes laterales del sacro y del cóccix *(ligamentos sacrociáticos).*

A la descripción del aparato ligamentoso de la pelvis uniremos la de la lámina fibrosa, que por ocupar, en estado fresco, el agujero obturador, ha recibido el nombre de *membrana obturatriz.*

A. Articulación sacroiliaca

La articulación sacroiliaca, que la mayoría de los autores colocan entre las anfiartrosis o sínfisis, corresponde, en efecto, a esta clase de articulaciones por su escasa movilidad y por la capa de fibrocartílago que se interpone entre sus dos superficies articulares. Pero puede también incluirse entre las diartrosis por la cavidad que se encuentra en su centro y por la sinovial que cubre sus ligamentos. Podemos, pues, considerarla como un término medio entre las anfiartrosis y las diartrosis, como una *diartroanfiartrosis* (véase página 490).

1.° Superficies articulares. — Las superficies de esta articulación son: 1.°, *por parte del sacro,* la carilla auricular de este hueso, que, por razón de su forma, se ha comparado a un cuadrante, a un cartabón, a un arco cuya concavidad mira hacia atrás y arriba (fig. 655); corresponde a las dos primeras piezas sacras y a la parte superior de la tercera; 2.°, *por parte del hueso coxal,* una carilla análoga, la carilla auricular del hueso coxal, que ocupa la parte más posterior de la cara interna del hueso, correspondiendo exactamente, por su forma y dimensiones, a la carilla homónima del sacro.

Consideradas en el esqueleto, las dos carillas auriculares presentan, tanto en su forma como en sus dimensiones, muy extensas variaciones individuales. Por término medio miden 55 milímetros de longitud por 26 de anchura. Casi planas en el feto y en el niño, están más tarde erizadas de rugosidades irregulares, a menudo muy pronunciadas. En el adulto, la carilla auricular del hueso coxal es convexa desde su borde

pélvico hasta su borde dorsal; la carilla auricular del sacro es cóncava en el mismo sentido. Por lo demás, las dos superficies encajan regularmente. La carilla auricular del hueso coxal representa bastante bien un grueso rodete o semicilindro macizo, naturalmente encorvado en arco como la carilla misma; la carilla auricular del sacro, a su vez, representa un canal o semicilindro hueco, igualmente encorvado en arco. Más sencillamente, la superficie de contacto sacroiliaca reviste la forma de un arco cóncavo hacia arriba y atrás, formando *hueco* por la parte del sacro y *relieve* por la del hueso coxal.

Por otra parte, hemos notado que en la mayoría de los huesos coxales la parte más declive de la cara auricular, la que corresponde a la línea innominada o un poco por debajo de esta línea, es cóncava, o, dicho de otro modo, su borde inferior se proyecta hacia dentro, formando por encima de él una especie de carilla horizontal que sirve de punto de apoyo a la parte correspondiente del sacro. Esta disposición, cuya importancia es grande desde el punto de vista del mecanismo de las articulaciones de la pelvis en la estación vertical, se ve muy claramente en los cortes practicados siguiendo la línea innominada (fig. 651).

La interlínea sacroiliaca, vista por su cara anterior o endopélvica, reviste en su conjunto la forma de una *S* itálica (fig. 652). En su mitad superior, por encima de la línea innominada, es cóncava hacia dentro: el sacro avanza hacia el hueso coxal. En su mitad inferior, por debajo de la línea innominada, es, por el contrario, cóncava hacia fuera, y esta vez el hueso coxal es el que avanza hacia el sacro. Sin embargo, es de notar que la curva inferior se halla a veces poco pronunciada, y entonces en este punto la interlínea está representada por una línea recta.

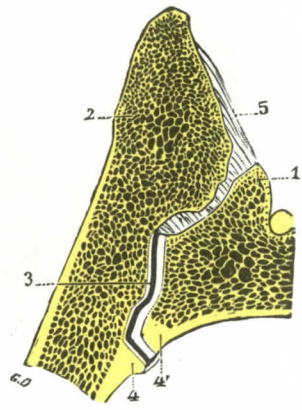

FIG. 651

Corte de la articulación sacroilíaca, siguiendo un plano que pasa por la línea innominada (lado derecho, segmento posterior del corte).

1, sacro. — 2, hueso ilíaco. — 3, interlínea articular. — 4, parte inferior de la carilla auricular del hueso ilíaco, que sobresale hacia dentro y sirve de punto de apoyo a la parte correspondiente del sacro, 4'. — 5, ligamento sacroilíaco posterior.

Como se ve, las superficies por las cuales el sacro y el hueso coxal entran en contacto, distan mucho de ser simples, pues los dos huesos se penetran recíprocamente en muchos puntos, es decir, se *yuxtaponen y engranan recíprocamente.*

En estado fresco, las superficies auriculares del sacro y del hueso coxal están cubiertas una y otra por una lámina de fibrocartílago. Estas dos capas aparecen muy distintas, gracias a la colaboración especial de cada una de ellas, en cortes de cadáveres congelados (fig. 653), y entonces se ve que mientras que la capa cartilaginosa está a la vez muy desarrollada en los dos huesos, la fibrocartilaginosa es mucho más gruesa en el sacro que en el hueso coxal; en este último hueso es tan delgada que llega a ser difícilmente perceptible. Las dos capas unidas llegan a tener el espesor de un milímetro a un milímetro y medio en la carilla auricular del sacro, y únicamente de 4 a 5 décimas de milímetro en la carilla auricular del coxal.

Este revestimiento cartilaginoso y fibrocartilaginoso de las carillas auriculares modifica poco su configuración general. No regulariza siquiera su superficie, puesto que si es muy irregular en el hueso seco, lo es todavía más en el cadáver. «Prolongaciones vellosas muy irregulares, desiguales en su volumen y en su repartición, la cubren por todas partes en gran número. La consistencia de estas prolongaciones es tan escasa, que BICHAT primero y más tarde BLANDIN las han tomado por sinovia más o menos concreta. Sumergidas en agua, flotan como las franjas sinoviales. Sin embargo, los dos cartílagos distan mucho de presentar el mismo aspecto; por el contrario, son tan diferentes, que al primer golpe de vista se distinguen el uno del otro:

el del sacro es casi liso, al paso que el del hueso iliaco es granuloso, pareciendo formado de una miríada de pequeños glóbulos semitransparentes y yuxtapuestos» (SAPPEY). Muchas veces hemos visto que estas miríadas de glóbulos recuerdan, tanto por su aspecto como por su coloración grisácea, esos cuerpos de superficies irregularmente mamelonadas que han permanecido por espacio de mucho tiempo sumergidos en fuentes petrificantes.

Desde el punto de vista histológico, las láminas cartilaginosas y fibrocartilaginosas que cubren las carillas auriculares del sacro y del hueso coxal en nada se diferencian de los cartílagos articulares.

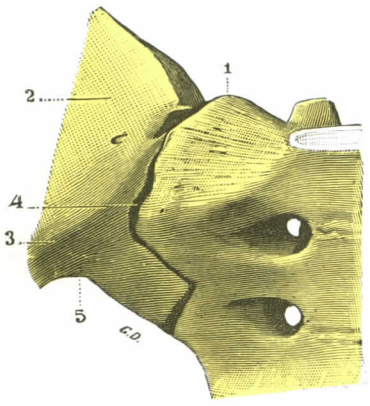

FIG. 652

Interlínea articular sacroiliaca vista por su cara anterior o endopelviana (lado derecho).

1, sacro. — 2, hueso iliaco. — 3, línea innominada. — 4, interlínea sacroiliaca. — 5, escotadura ciática mayor.

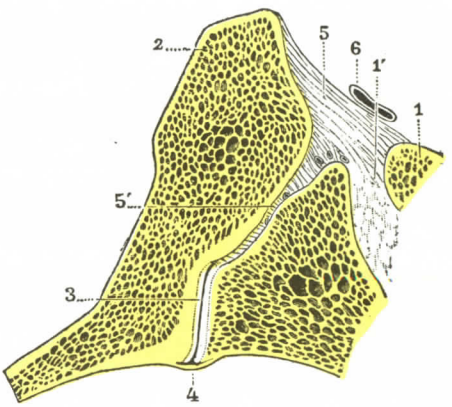

FIG. 653

Corte transversal de la articulación sacroiliaca que pasa por el primer agujero sacro (cadáver congelado, segmento inferior del corte).

1, sacro, con 1', el primer agujero sacro posterior. — 2, hueso iliaco. — 3, interlínea articular. — 4, ligamento sacroiliaco anterior. — 5, ligamento sacroiliaco posterior, su plano superficial, con 5', su plano profundo o ligamento interóseo. — 6, una vena gruesa cortada oblicuamente.

Cuña sacra. — Sabemos ya que en la estación de pie, el peso del tronco, cargado o no, descansa sobre la base del sacro, el cual lo transmite a los miembros inferiores por medio de los huesos coxales. Para cumplir semejante papel, necesita el sacro estar fuertemente unido a los huesos propios de la pelvis, y se reconocerá con facilidad la especie de engranaje arriba indicado que caracteriza la articulación sacroiliaca; sus robustos ligamentos y su escasa movilidad son, sobre este particular, condiciones esencialmente favorables. Existe, además, otra que no lo es menos, y es la forma misma del sacro, el cual se hunde en los dos huesos coxales a manera de cuña, disposición admitida por la inmensa mayoría de los autores, y que otros, en cambio, desechan decididamente, por lo cual es un punto que conviene precisar. Para ello examinaremos sucesivamente las carillas auriculares del sacro: 1.º, en sentido de la *longitud del hueso;* 2.º, en sentido anteroposterior o mejor *dorsopelviano.*

α) En sentido de la longitud del hueso, la disposición en forma de cuña no es dudosa. Si se mide con el compás de corredera la distancia que separa las dos carillas auriculares en sus dos extremidades, se ve que esta distancia es siempre menor en su extremidad inferior que en la superior. Examinando respecto a este punto diez sacros, hemos obtenido las medidas siguientes: distancia superior, 116,5 milímetros, y distancia inferior, 93,3 milímetros, o sea una diferencia de 23,3 milímetros en favor de la primera. Las dos carillas auriculares del sacro son convergentes, como las dos carillas laterales de una cuña. Así, pues, *el sacro, en sentido de su longitud, es una verdadera cuña.*

β) ¿Lo es también en sentido dorsopelviano? Al paso que la gran mayoría de los autores, tanto anatomistas como tocólogos, contestan afirmativamente, otros, aun entre los clásicos, sostienen que el sacro es más ancho por la cara pelviana que por la dorsal, lo cual

equivale a decir que es una *cuña invertida,* una cuña de base pelviana, y que toda presión de arriba abajo sobre la cara dorsal tiende a proyectarlo dentro de la pelvis; si, en condiciones ordinarias, cuando tiene que sostener la columna vertebral y el peso del tronco, permanece en su sitio, debe esta estabilidad a los robustos ligamentos que lo sujetan a la tuberosidad iliaca (fig. 656), por lo cual estos ligamentos son, respecto del sacro, verdaderos *ligamentos suspensorios.* De estas dos opiniones enteramente contradictorias, la primera es con mucho la más racional y por lo tanto la verdadera. Desde luego, los cortes verticotransversales de la pelvis que pasan por las articulaciones sacroiliacas, los de LESSHAFT, de ALLEN THOMPSON y los nuestros, practicados en cadáveres congelados, demuestran claramente que las dos carillas auriculares del sacro están más próximas la una a la otra por la parte pelviana que por la dorsal. Por otra parte, las medidas directas, tomadas en sacros aislados, nos conducen a las mismas conclusiones. TESTUT y BERT han medido en diez sacros la distancia en línea recta que separa las dos carillas auriculares, comparativamente en su borde pelviano y en el punto correspondiente de su borde dorsal. Hemos tomado estas dos medidas comparativas a la vez en el tercio superior de la carilla auricular, en su tercio medio y en su tercio inferior. Las medidas obtenidas son las siguientes:

	Cara dorsal	Cara mediana	Dif. en favor de la cara dorsal
Distancia interauricular, en el 1/3 superior de la carilla.	108,7 mm.	108,2 mm.	0,5 mm.
» » en el 1/3 medio de la carilla .	100,4 »	95,1 »	5,3 »
» » en el 1/3 inferior de la carilla .	92,8 »	91,8 »	0,8 »

Como se ve por estas cifras, el borde dorsal de la carilla auricular sobresale *(en la mayoría de los casos,* porque hemos encontrado algunas excepciones) del punto correspondiente del borde pelviano, disposición más acentuada en el tercio medio de la carilla auricular. Por consiguiente, *también en el plano dorsopelviano el sacro está cortado de manera que representa una cuña con la base dirigida hacia el dorso.*

Así, pues, de la doble serie de hechos expuestos, examen de cortes congelados y mediciones directas en huesos aislados, hemos de deducir que el sacro penetra en los dos huesos coxales como si fuera una verdadera cuña y, por consiguiente, que resiste a las presiones de arriba como si fuera la *clave de una bóveda.*

2.º **Medios de unión.** — Las dos piezas esqueléticas que forman la articulación sacroiliaca se mantienen en mutua presencia, primeramente, por una *cápsula fibrosa,* en forma de manguito, que se inserta por una parte en el contorno de la carilla auricular del hueso coxal, y por otra en el contorno de la carilla auricular del sacro. Esta cápsula fibrosa, que es naturalmente muy corta, como en todas las articulaciones poco movibles, está reforzada por delante y detrás por numerosos fascículos fibrosos, con los cuales formaremos, desde el punto de vista descriptivo, dos ligamentos: uno, dispuesto en la cara anteroinferior de la articulación, el *ligamento sacroiliaco anterior,* y el otro, situado en su cara posterosuperior, el *ligamento sacroiliaco posterior.* A estos dos ligamentos sacroiliacos, anterior y posterior, que podríamos llamar *intrínsecos,* hemos de añadir, a título de ligamento *extrínseco,* una formación fibrosa que se extiende del hueso iliaco a la parte inferior de la columna lumbar y se llama *ligamento iliolumbar.* Vamos a describir sucesivamente cada uno de estos tres ligamentos.

A. LIGAMENTO SACROILIACO ANTERIOR. — El ligamento sacroiliaco anterior (figura 654, 7), muy ancho, pero al mismo tiempo muy delgado, está representado por un conjunto de fascículos radiados, que se extienden del sacro al hueso coxal. Estos fascículos, cuya importancia va en disminución de arriba abajo, se insertan, por su extremo interno, en la base del sacro y en la cara anterior de este hueso, por fuera de los dos primeros agujeros sacros.

Desde este punto se dirigen hacia fuera, unos transversalmente y otros siguiendo un trayecto más o menos oblicuo, y vienen a insertarse en las partes próximas del

hueso coxal, principalmente en la fosa iliaca interna, en la parte posterior de la línea innominada y, por debajo de esta línea, en la región ósea que corresponde inmediatamente por encima de la escotadura ciática mayor.

El ligamento sacroiliaco anterior, según hemos manifestado anteriormente, es muy delgado y en ciertos puntos está, por decirlo así, representado por el periostio que pasa de un hueso al otro. Por esto es débil y poco resistente, y se deja desprender, distender y aun desgarrar cuando, después de la sinfisiotomía, se separa el hueso coxal del sacro.

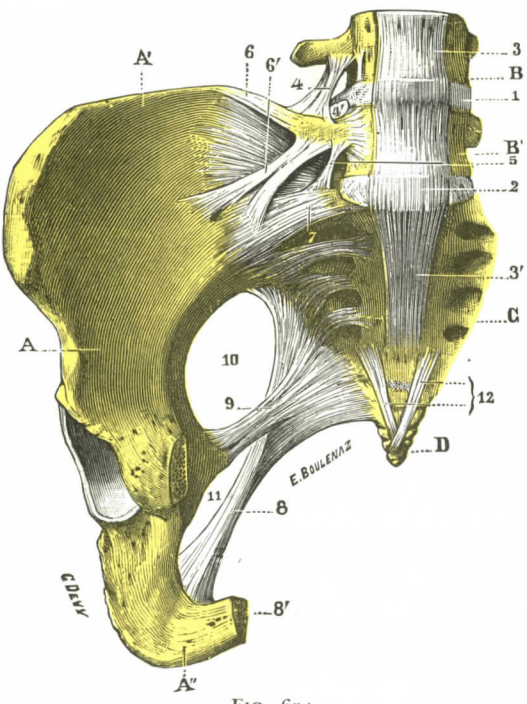

FIG. 654

Articulaciones de la pelvis vistas por delante.

A, hueso coxal, con: A', ilion; A'', isquion. — B, B', cuarta y quinta vértebras lumbares. — C, sacro. — D, cóccix. — 1, disco intervertebral que une la cuarta lumbar a la quinta. — 2, disco intervertebral que une la quinta lumbar a la base del sacro. — 3, ligamento vertebral común anterior, con 3', su porción sacra. — 4, ligamento intertransverso, con 4', pequeña lengüeta fibrosa que va del disco intervertebral a la parte superior de la apófisis transversa. — 5, ligamento sacrovertebral. — 6, ligamento iliolumbar, con 6', su manojo descendente. — 7, ligamento sacroiliaco anterior. — 8, ligamento sacrociático mayor, con 8' su manojo recurrente seccionado al mismo tiempo que la rama ascendente del isquion. — 9, ligamento sacrociático menor. — 10, escotadura ciática mayor. — 11, escotadura ciática menor. — 12, ligamentos sacrococcígeos anteriores (véase fig. 547).

B. LIGAMENTO SACROILIACO POSTERIOR. — El ligamento sacroiliaco posterior (fig. 656, 5) comprende multitud de fascículos, de direcciones diversas, que se escalonan sobre el plano dorsal de la articulación, teniendo todos por carácter común pasar del hueso iliaco al sacro. Estos fascículos iliosacros forman un todo continuo, y cualquier división que quiera establecerse en esta masa completa obedece más bien a la comodidad de la descripción que a la legitimidad de la disposición anatómica. Hecha esta salvedad, distinguiremos, en los fascículos constitutivos del ligamento sacroiliaco posterior, un plano superficial y un plano profundo.

a) *Plano superficial.* — El plano superficial, situado inmediatamente por debajo de los músculos espinales, está representado por fascículos de fuerza y longitud desiguales, unos dirigidos transversalmente y otros oblicuos y hasta verticales, que se insertan, por un lado, en la parte más posterior de la cresta iliaca, como también en las espinas iliacas posteriores, y por otro, en los tubérculos que hay por fuera de los agujeros sacros posteriores o en sus inmediaciones.

Estos tubérculos representan morfológicamente las apófisis transversales de las vértebras sacras, y en pocas palabras recordaremos aquí su modo de constitución. Cada apófisis transversa (esto se ve muy claramente en sacros de sujetos jóvenes), a poco de su origen, se divide en dos partes o *semitransversas*, una ascendente y la otra descendente: la parte o semitransversa ascendente, por fuera del agujero sacro, viene a unirse con la semitransversa descendente de la apófisis transversa situada más arriba, para formar el tubérculo siguiente. Así, pues, cada tubérculo es el resultado de la reunión o *conjunción* de dos semitransversas, y de ahí el nombre de *tubérculo conjugado* que le dieron algunos anatomistas y comadrones, entre otros FARABEUF y PINARD. Como detalles útiles en este caso (fig. 655), hemos de recordar también: 1.º, que

la parte ascendente de la primera transversa, designada ordinariamente con el nombre de *apófisis transversa del sacro,* está situada en la base del sacro, inmediatamente por encima de la extremidad superior de la carilla auricular; 2.°, que el *primer tubérculo conjugado,* situado por fuera del primer agujero sacro posterior, corresponde a la concavidad de la carilla auricular; 3.°, que el *segundo tubérculo conjugado,* situado por fuera del segundo agujero sacro, está colocado enfrente de la extremidad inferior de la carilla auricular; 4.°, que el *tercer tubérculo conjugado,* que corresponde al tercer agujero, está situado bastante por debajo de la carilla auricular, etc.

Comprendido esto, volvamos a nuestro ligamento, cuya descripción nos será ahora sumamente fácil. Con FARABEUF, que estudió minuciosamente las relaciones articulares del sacro y el hueso coxal, distinguiremos en este ligamento cuatro fascículos que se superponen en sentido vertical (fig. 656). El *primero (a)* va de arriba abajo, de la cresta iliaca a la apófisis transversa del sacro y está situado por debajo del ligamento iliolumbar, del cual es continuación. El *segundo (b)* desciende del vértice y del contorno de la pirámide iliaca sobre el primer tubérculo conjugado; la dirección muy variada de estas fibras ha valido a este fascículo el nombre de *vago;* algunos autores (FARABEUF) le llaman también *ligamento axil,* porque lo atraviesa el eje transversal ficticio alrededor del cual el sacro ejecuta sus movimientos de báscula o de nutación (véase más adelante). El *tercero (c),* llamado a veces *ligamento de Zaglas,* es un fascículo grueso y corto que se extiende de la espina iliaca posterosuperior al segundo tubérculo conjugado. Por último, el *cuarto (d)* está representado por una especie de cinta, de dirección vertical, que se inserta por arriba en la espina iliaca posterosuperior y en la escotadura situada más abajo, y por abajo en el tercer tubérculo conjugado y con bastante frecuencia en el tercero y en el cuarto: llámase *ligamento sacroespinoso* de BICHAT; es un cordón fibroso muy grueso y muy resistente, que mide por término medio 4 ó 5 centímetros de longitud por 8 ó 10 milímetros de anchura; hacia dentro se continúa con la aponeurosis que cubre los músculos espinales, y por fuera con los fascículos correspondientes del ligamento sacroiliaco mayor.

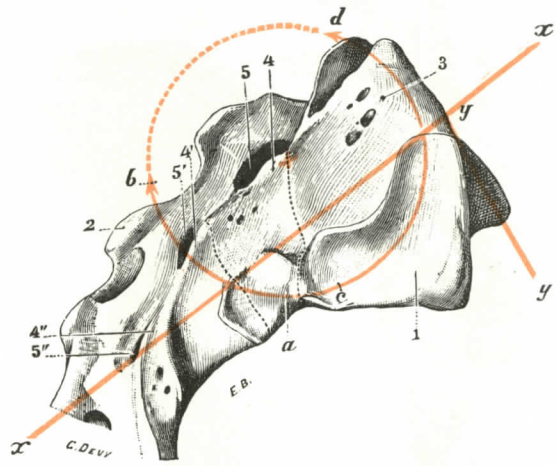

FIG. 655

Sacro (parte lateral derecha).

(Las líneas de puntos indican los límites respectivos de las diferentes piezas sacras.)

1, carilla auricular. — 2, cresta sacra. — 3, primera vértebra sacra. — 4, 4', 4'', primero, segundo y tercer tubérculos conjugados. — 5, 5', 5'', primero, segundo y tercer agujeros sacros posteriores.

La cruz (+) encarnada indica el punto por donde pasa el eje de rotación del sacro en los movimientos de nutación y de contranutación. — La flecha *ab* indica el sentido de la inclinación de la base del sacro en los movimientos de nutación; la flecha *cd* indica el sentido en que se mueve el sacro en la contranutación. — *yy,* plano del estrecho superior de la pelvis. — *xx,* línea charnela sobre la cual el sacro y el hueso coxal se separa uno de otro en la sinfisiotomía.

Como se ve, los diferentes fascículos que constituyen el plano superficial del ligamento sacroiliaco posterior se insertan, hacia dentro, en las apófisis transversas, siendo, por consiguiente, fascículos iliotransversos.

b) *Plano profundo.* — El plano profundo, colocado por delante y debajo del precedente, se compone de numerosos fascículos fibrosos, cuyo conjunto llena la excavación profunda y anfractuosa que se encuentra inmediatamente por detrás de

la articulación. Estos fascículos, notables a la vez por ser muy cortos y resistentes, se insertan, por fuera, en toda la extensión de la tuberosidad iliaca. Desde este punto se dirigen hacia dentro, siguiendo un trayecto transversal o ligeramente oblicuo, y vienen a fijarse en la parte correspondiente del sacro, en particular en esta fosa rugosa que se encuentra por fuera y por delante del primer tubérculo conjugado. El conjunto de estos fascículos, muy visibles en los cortes transversales de la articulación (fig. 653, 5'), ha recibido el nombre de *ligamento interóseo* por la mayoría de los anatomistas, denominación que a nuestro entender debe abandonarse por las dos razones siguientes: en primer lugar, el ligamento en cuestión está evidentemente colocado fuera de la articulación; por consiguiente, su situación no justifica el nombre que se le ha dado; y en segundo lugar, cuando se trata de una anfiartrosis, el hablar de ligamento interóseo despierta naturalmente la idea de un fibrocartílago interarticular que, como en las articulaciones vertebrales, une entre sí las dos piezas óseas contiguas, y precisamente no se encuentran en este caso los fascículos sacroiliacos en cuestión.

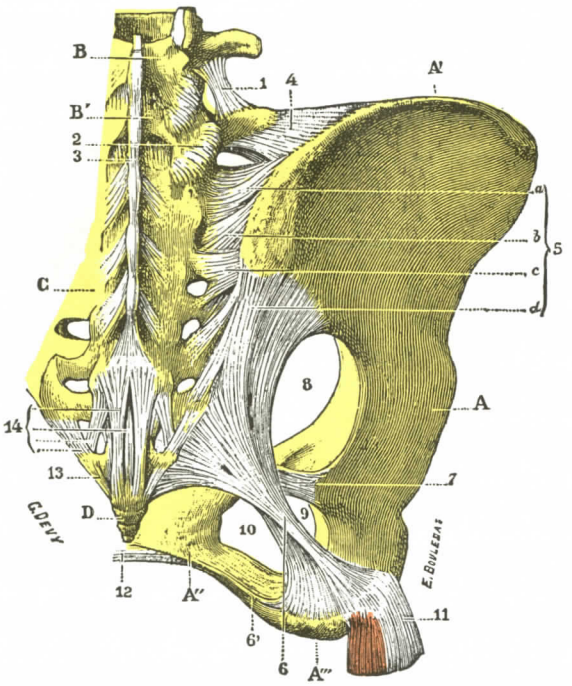

FIG. 656

Articulaciones de la pelvis vistas por detrás.

A, hueso coxal, con: A', ilion; A'', pubis; A''', isquion. — B, B', cuarta y quinta lumbares. — C, sacro. — D, cóccix. — 1, ligamento intertransverso. — 2, cápsula de la artrodia sacrovertebral. — 3, ligamento supraespinoso. — 4, ligamento iliolumbar. — 5, ligamento sacroiliaco posterior, con: *a*, su fascículo superior; *b*, su segundo fascículo, llamado *ligamento vago* o *ligamento axil*; *c*, su tercer fascículo o *ligamento de Zaglas*; *d*, su fascículo inferior o *ligamento sacroespinoso* de BICHAT. — 6, ligamento sacrociático mayor, con 6', su fascículo recurrente. — 7, ligamento sacrociático menor. — 8, escotadura ciática mayor. — 9, escotadura ciática menor. — 10, agujero obturador. — 11, inserción superior del bíceps crural. — 12, ligamento arqueado (arcuátum) de la sínfisis pubiana. — 13, ligamento intercoccígeo. — 14, ligamentos sacrococcígeos posteriores (para más detalles respecto de estos últimos ligamentos, véase la figura 548).

Superponiéndose y entrecruzándose casi en todos los sentidos, los fascículos fibrosos que constituyen el ligamento sacroiliaco posterior, lo mismo su plano superficial que su plano profundo, dejan entre sí numerosos intersticios llenos de pelotones adiposos y por los cuales corren algunas arteriolas y venas muy voluminosas.

C. LIGAMENTO ILIOLUMBAR. — El ligamento iliolumbar (figuras 654, 6, y 656, 4) es también un ligamento iliotransverso, continuación hacia arriba de la serie de los fascículos iliotransversos del sacro. Se inserta, por dentro, en el vértice y borde inferior de la apófisis transversa de la quinta vértebra lumbar, y desde aquí se irradia hacia fuera, hacia el hueso iliaco. Las fibras más elevadas, que parten del vértice de la apófisis transversa, se condensan en un grueso cordón, que, después de un trayecto ligeramente ascendente, viene a insertarse en la cresta iliaca, en el punto de unión de su tercio posterior con los dos tercios anteriores. Las demás, las que salen del tercio inferior de la apófisis, se dirigen oblicuamente hacia abajo y afuera, formando a veces un plano continuo y otras una serie de fascículos aplanados más o menos deslindados. Finalmente, vienen a insertarse en la pared posterosuperior de la tuberosidad iliaca.

Además de las fibras *transversales* y de las fibras *oblicuas* que acabamos de describir, el ligamento iliolumbar presenta también, en la mayoría de los sujetos, fibras llamadas *descendentes*. Estas fibras (fig. 654, 6') se desprenden, por arriba, de la parte anterior de la apófisis transversa de la primera lumbar. Desde este punto se dirigen hacia abajo y afuera, cruzando la cara anterior de la articulación sacroiliaca, y vienen a terminar, por una extremidad más o menos ancha, cerca de la parte posterior de la línea innominada.

Como se ve, el ligamento iliolumbar ocupa el espacio angular que en el esqueleto separa la columna lumbar de la cresta iliaca, completando así, en su parte posterosuperior, la pared de la pelvis mayor.

3.º **Sinovial.** — La articulación sacroiliaca, aunque digan otra cosa algunos autores, tiene una verdadera sinovial, pero en realidad es poco extensa. Aquí, como en todas partes, cubre la cara interna de la cápsula articular, y por esto sus dimensiones transversales quedan, por decirlo así, reducidas a las de la interlínea articular. Envía hacia la cavidad de la articulación cierto número de repliegues o franjas destinados a llenar los huecos que en una y otra parte, cerca de su contorno, separan las dos superficies cartilaginosas.

4.º **Relaciones.** — La articulación sacroiliaca está cubierta, en su *cara dorsal,* por la masa sacrolumbar. Su *cara pelviana* está en relación con el psoasiliaco y los vasos iliacos externos e internos, el músculo piramidal de la pelvis y los plexos lumbar y sacro. Su *extremidad superior* está en relación con el músculo cuadrado lumbar. Su *extremidad inferior* está en relación con la parte más elevada de la escotadura ciática mayor, y en este punto tiene relaciones más o menos íntimas con el paquete vasculonervioso (vasos y nervios glúteos superiores) que a través de esta escotadura pasa de la pelvis a la región glútea.

5.º **Arterias.** — Las arterias destinadas a la articulación sacroiliaca proceden: 1.º, las de su parte anterior y superior, de la iliolumbar; 2.º, las de su parte anterior e inferior, de la sacra lateral; 3.º, las de su parte inferior, de la glútea; 4.º, las de su parte posterior, de las ramas que emergen de los dos o tres primeros agujeros sacros posteriores.

6.º **Nervios.** — Los nervios emanan de las ramas posteriores de los dos primeros nervios sacros: del glúteo superior, en el momento en que sale de la pelvis por la escotadura ciática mayor, del plexo sacro mismo y quizá también (según HILTON) del nervio obturador, rama del plexo lumbar.

Movimientos, nutación y contranutación. — En condiciones anatomofisiológicas ordinarias, es decir, en una pelvis normal en la que los dos huesos coxales están unidos entre sí por una sínfisis pubiana perfectamente intacta, la articulación sacroiliaca disfruta de una movilidad tan escasa, que apenas es apreciable. Los únicos movimientos que tiene son los llamados de *nutación* y de *contranutación,* los cuales consisten en un movimiento de báscula del sacro alrededor de un eje transversal, movimiento de báscula en virtud del cual las dos extremidades superior e inferior de este hueso se mueven en sentido inverso. La base del sacro se dirige hacia abajo, mientras que su punta se dirige hacia arriba, en la *nutación* (fig. 657), y viceversa, la base del sacro se eleva y su punta baja, en la *contranutación.*

En estos movimientos, las carillas articulares del sacro, teniendo cada una un *canal arqueado,* ruedan sobre las carillas articulares del hueso coxal. representando cada una un *rodete igualmente arqueado;* ruedan de arriba abajo en la nutación y de abajo arriba en la contranutación. El eje transversal alrededor del cual se efectúan estos movimientos en sentido contrario corresponde, no a la articulación misma, sino un poco por detrás de ella. Por una parte, pasa por la tuberosidad iliaca, y por otra, por el primer tubérculo conjugado (fig. 657, +). Está comprendido en el espesor del fascículo fibroso que hemos descrito con el nombre de *liga-*

mento vago; por esto este ligamento vago se llama también *ligamento axil,* es decir, ligamento por el que pasa el *eje* de rotación de los movimientos de nutación y de contranutación.

Hasta ahora hemos supuesto que únicamente entraba en movimiento el sacro, permaneciendo inmóviles los huesos coxales. Pero puede suceder también el caso contrario, es decir, que los dos huesos coxales, solidarizados por la sínfisis pubiana, se muevan sobre un sacro inmóvil, movimiento que puede efectuarse en los dos sentidos, de abajo arriba y de arriba abajo: el primero es el equivalente de la nutación y el segundo el equivalente de la contranutación. Respecto del mecanismo, es siempre igual, con la única diferencia de que, en este caso, el sacro permanece inmóvil y el *rodete iliaco* es el que rueda sobre el *canal sacro.*

Como ejemplo de nutación citaremos el mozo de cuerda en posición de pie llevando sobre sus hombros un peso grande. Este peso, por medio de la columna vertebral, gravita totalmente sobre la base del sacro, y por esto ésta se inclina hacia abajo. Como ejemplo de contranutación podemos representarnos un sujeto echado apoyándose por la región lumbar sobre una barra transversal. En esta posición, el peso de la cabeza y del tronco, por una parte, obran sobre la base del sacro, siempre mediante la columna vertebral, y tiran de esta base hacia atrás al tiempo que el peso de los miembros inferiores, obrando sobre los huesos coxales por medio de los ligamentos de Bertin (véase *Articulación coxofemoral*), tiran de estos huesos coxales hacia delante resultando de ello una contranutación típica, por efecto del movimiento simultáneo y en sentido inverso de los dos huesos que, a cada lado, constituyen la articulación sacroiliaca.

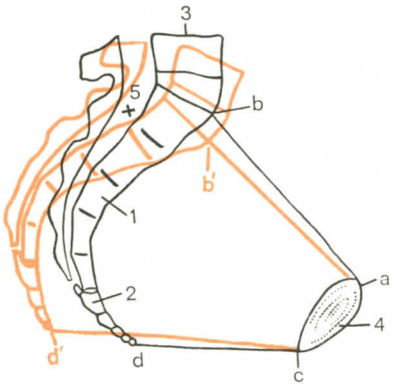

FIG. 657

Trayecto que recorre el sacro en el movimiento de nutación.

1, sacro. — 2, cóccix. — 3, quinta lumbar. — 4, pubis. — 5, punto por el cual pasa el eje de rotación (la línea encarnada indica la nueva situación que toma el sacrocóccix después de la nutación). — *ab* y *ab'*, diámetro anteroposterior del estrecho superior antes y después de la nutación.

Los movimientos de nutación y de contranutación tienen especial importancia en obstetricia. En efecto, estos movimientos, lo mismo si son producidos por el sacro sobre los huesos coxales que por éstos sobre el sacro, son susceptibles de modificar los diámetros anteroposteriores de la excavación pelviana. En la nutación, se aproxima el promontorio a la sínfisis pubiana, al paso que la punta del cóccix se separa de ella, con lo que disminuye el diámetro anteroposterior del estrecho superior al tiempo que aumenta el diámetro homónimo del estrecho inferior. En la contranutación sucede lo contrario. Con todo, como hemos dicho más arriba, las modificaciones que la nutación y la contranutación pueden imprimir a las dimensiones de la pelvis son por lo común muy escasas, porque la excursión de los huesos, el uno sobre el otro, es muy limitada: de ordinario se admite que, en la nutación, la base del sacro avanza dos milímetros hacia delante de la posición que ocupa en estado de reposo, al paso que su punta, cuyo brazo de palanca es mucho mayor, recorre de cuatro a cinco milímetros. Más adelante, al hablar de la sínfisis púbica (pág. 651), veremos que en la mujer embarazada, y más particularmente en la parturienta, estas modificaciones son mucho más pronunciadas.

B. Sínfisis púbica

Los dos huesos coxales se articulan entre sí, en la línea media, por la parte más elevada de su borde inferior, o sea por la parte interna del cuerpo del pubis. Esta articulación, llamada *articulación interpúbica* o *sínfisis del pubis* (inglés *Symphysis pubis* de QUAIN, alemán *Schambeinsynchondrose* de HENLE), pertenece, según los casos, como veremos más adelante, al grupo de las anfiartrosis o al de las diartroanfiartrosis.

1.º Superficies articulares. — Cada cuerpo del pubis presenta en su parte interna una carilla articular elíptica u oval, cuyo eje mayor lleva una dirección oblicua

hacia abajo y atrás. Esta carilla, plana o ligeramente excavada, circunscrita a veces por un borde más o menos saliente, mide por término medio de 30 a 35 milímetros de longitud por 10 a 12 milímetros de anchura. Desde el punto de vista de su orientación, no es exactamente paralela al plano medio, sino que mira a la vez hacia dentro y un poco adelante. Resulta de ello que las dos carillas púbicas, cuando los huesos ocupan su sitio correspondiente, se hallan más aproximadas entre sí por su borde posterior que por el anterior, es decir, que el intervalo que las separa tiene la forma de una *cuña* de base anterior.

Examinadas en el esqueleto, las superficies articulares pubianas son rugosas y están sembradas de asperezas muy irregulares. En ciertos sujetos se ven en ellas seis o siete crestas rectilíneas dirigidas de atrás a delante, paralelas entre sí y separadas por surcos de la misma dirección. Hemos observado que esta disposición sólo se encuentra en huesos coxales cuya cresta iliaca se mantiene aún del todo independiente, o cuando menos estaba incompletamente soldada, lo cual quiere decir que únicamente existe antes de los veinticinco años de edad y desaparece en el adulto. Con bastante frecuencia, aproximadamente en la tercera parte de los casos (12 veces en 38 casos, según nuestras investigaciones), la carilla articular del pubis presenta en su parte anterior un surco rugoso (fig. 658, 2), ordinariamente más marcado en sus dos extremidades que en su parte media, *surco presinfisiano,* en el cual se inserta el ligamento anterior de la articulación.

En estado fresco, las carillas articulares que acabamos de describir están cubiertas por una capa de cartílago hialino, cuyo espesor, muy variable según la edad, alcanza en el adulto uno o dos milímetros y a veces más.

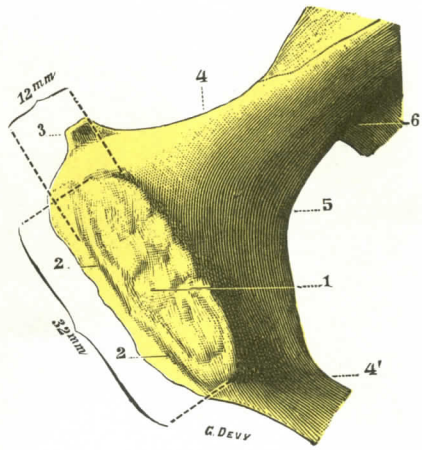

FIG. 658

Carilla del pubis vista de frente (mujer adulta, lado derecho).

1, carilla púbica. — 2, surco presinfisiano. — 3, espina del pubis. — 4 y 4', rama horizontal y rama descendente del pubis. — 5, agujero obturador o isquiopubiano. — 6, conducto subpubiano.

2.º **Medios de unión.** — Los dos pubis están unidos entre sí: 1.º, por un fibrocartílago interarticular, llamado *ligamento interóseo;* 2.º, por *ligamentos periféricos.*

A. LIGAMENTO INTERÓSEO. — El fibrocartílago interóseo llena por completo el intervalo que separa los dos pubis. Tiene, por consiguiente, la forma de una cuña cuya base mira hacia el perineo y el vértice hacia la excavación pélvica. Visto en cortes horizontales de la articulación (fig. 660, 1), tiene el aspecto de un triángulo de base anterior. Su longitud o altura es naturalmente la misma que la de las superficies articulares, o sea de 30 a 35 milímetros. Su anchura media, a nivel de la base, es, por término medio, de 3 centímetros.

Lateralmente, el fibrocartílago interóseo se halla en relación con las carillas articulares del pubis, las cubre por entero y está fuertemente adherido a las mismas, constituyendo así uno de los principales medios de unión de las dos piezas óseas. Por todos los demás puntos de su superficie está en relación con los ligamentos periféricos y se continúa con ellos sin línea de demarcación bien señalada.

Como los discos intervertebrales, con los cuales presenta la mayor analogía, el disco interpubiano se compone de dos porciones de aspecto diferente: una *porción periférica* muy dura, muy densa y muy resistente, y otra *porción central,* más blanda, más friable que de ordinario, que tiene en el centro una cavidad irregular.

Sin embargo, son muy variables las dimensiones de esta *cavidad central:* unas veces es minúscula, de pocos milímetros de diámetro, y otras veces, por el contrario, ocupa toda la altura del fibrocartílago y la mayor parte de su diámetro anteroposterior. Entre estas dos disposiciones extremas se encuentran todos los grados de desarrollo intermedios.

Cualesquiera que sean sus dimensiones, la cavidad interpúbica se presenta bajo la forma de una hendidura de bordes irregulares situada siempre en un punto más próximo a la parte posterior del fibrocartílago que a la parte anterior. Por lo demás, esta hendidura está orientada en sentido sagital: es vertical y media en los cortes frontales de la articulación (figura 659, 2), y anteroposterior en los cortes horizontales (fig. 660, 2). La cavidad es estrecha, anfractuosa, virtual, por adosarse las paredes laterales entre sí. Si la abrimos para formarnos idea del aspecto de sus paredes, vemos que éstas son desiguales en toda su extensión, rugosas y sembradas de prolongaciones vellosas. Existe mucha diferencia entre esta superficie esencialmente irregular y la superficie lisa y uniforme de los cartílagos diartrodiales.

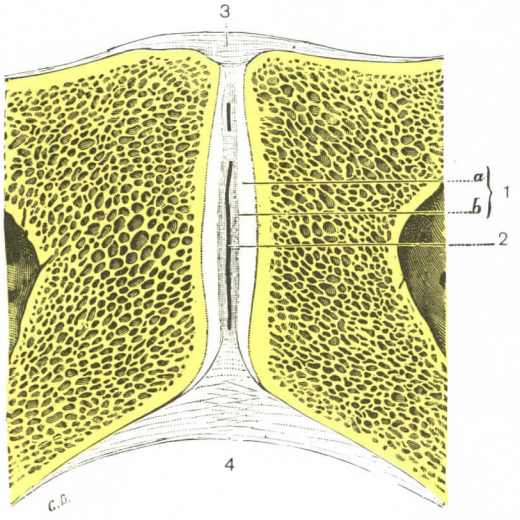

FIG. 659

Sínfisis púbica en la mujer, vista en un corte frontal (cadáver congelado, segmento posterior del corte).

1, ligamento interpubiano, con: *a*, porción cartilaginosa; *b*, porción fibrocartilaginosa. — 2, cavidad articular (en este corte parece doble, pero esta duplicidad sólo es aparente; las dos cavidades superior e inferior se fusionan entre sí un poco por detrás del plano del corte). — 3, ligamento superior. — 4, ligamento inferior o triangular.

El fibrocartílago interpúbico presenta algunas diferencias según el sexo: es, desde luego, menos alto en la mujer que en el hombre, pero en cambio es mucho más ancho en aquélla que en éste. La cavidad central parece ser mucho más frecuente en la mujer que en el hombre y tener, además, dimensiones más considerables. Hemos de añadir que, en opinión de todos los tocólogos, durante el embarazo esta cavidad se agranda, al tiempo que el fibrocartílago sufre en su naturaleza profundas modificaciones, de las cuales hablaremos más adelante.

Ha sido durante mucho tiempo objeto de discusión la significación morfológica de la articulación interpubiana y el lugar que le corresponde en la nomenclatura. Creemos que lo que acabamos de decir sobre el fibrocartílago nos permite resolver fácilmente esta cuestión. Como hemos visto, este fibrocartílago nos presenta en su conformación interior variaciones individuales muy extensas, por lo cual ha de ser también muy variable la naturaleza de la articulación. En los casos en que no existe el menor indicio de cavidad central, la articulación es una anfiartrosis típica, y la denominación de sínfisis púbica con que se la designa está perfectamente justificada. La aparición de una cavidad en el centro de la masa fibrocartilaginosa revela un progreso, un primer paso hacia un grado de desarrollo superior, hacia este grupo jerárquicamente más elevado que constituye la diartrosis, pero tampoco constituye una típica diartrosis; es una articulación intermedia que participa a la vez de los caracteres de una y otra: una *diartroanfiartrosis* (pág. 490).

Es casi superfluo añadir que la distancia que separa la diartroanfiartrosis que nos ocupa de la diartrosis verdadera es tanto más pequeña cuanto mayor es la cavidad central en cuestión. Cuando esta cavidad ocupa toda la altura del fibrocartílago;

cuando además ocupa todo su espesor, o sea que se extiende de la parte anterior a la posterior de la articulación; cuando llega a ponerse en contacto con los ligamentos periféricos, y éstos a su nivel están cubiertos de una capa endotelial, verdadera sinovial en estado rudimentario, la articulación se parece tanto a una diartrosis, que la mayoría de los autores, tanto tocólogos como anatomistas, no vacilan en emplear la palabra *artrodia* para designarla. Sin embargo, hemos de añadir ateniéndonos a nuestras propias observaciones, que este tipo artrodial es relativamente raro y en ningún caso presenta el cuadro completo de los caracteres morfológicos típicos de las diartrosis perfectas.

B. LIGAMENTOS PERIFÉRICOS. — En número de cuatro, los ligamentos periféricos de la sínfisis del pubis se distinguen, según su situación, en *anterior, posterior, superior* e *inferior*. Estos cuatro ligamentos, confundidos en sus bordes, forman en conjunto una especie de cápsula fibrosa que rodea la articulación a manera de manguito transversal, el cual se inserta a derecha e izquierda en el contorno de las carillas articulares.

a) *Ligamento anterior.* — El ligamento anterior o anteroinferior (figura 661, 3), muy grueso y muy resistente, ocupa la carilla anteroinferior de la sínfisis del pubis en toda su extensión; mide 5 ó 6 milímetros de espesor, por término medio, y algunas veces más. Está formado por una multitud de fascículos fibrosos de valor y dirección muy diversos.

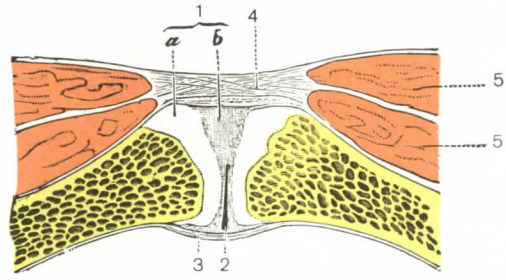

FIG. 660

Sínfisis púbica de la mujer, en un corte horizontal (cadáver congelado, segmento inferior del corte).

1, ligamento interpubiano, con *a*, su porción cartilaginosa, *b*, su porción fibrocartilaginosa. — 2, cavidad articular. — 3, ligamento posterior. — 4, ligamento anterior. — 5, músculos aductores del muslo.

Los fascículos superficiales contienen las fibras tendinosas de los numerosos músculos que se insertan en el cuerpo del pubis: piramidal, recto mayor del abdomen, oblicuo mayor del abdomen (para el pilar interno del conducto inguinal), recto interno y aductores del muslo. A estos fascículos tendinosos, unos verticales y otros transversales o más o menos oblicuos, se añaden luego unas fibras ascendentes procedentes de los cuerpos cavernosos y del músculo isquiocavernoso. Entrecruzándose unos con otros en ángulos muy diversos, forman por delante de la sínfisis un enrejado muy estrecho que se distingue claramente en los cortes horizontales de la región (fig. 660, 4).

Más profundamente encontramos fibras propias, de dirección transversal, que van de un pubis al otro. Estas fibras se confunden por los lados con el periostio y en su parte media con el fibrocartílago interóseo.

b) *Ligamento posterior.* — El ligamento posterior o posterosuperior (fig. 662, 4) se extiende, como su nombre indica, sobre la cara endopelviana de la articulación. Infinitamente más delgado que el precedente, está, por decirlo así, formado por el periostio pelviano al pasar de un pubis al otro, reforzado, a nivel de la interlínea articular, por algunos fascículos transversales que se insertan a derecha e izquierda en el borde posterior de la carilla articular correspondiente. El ligamento posterior presenta además, en su parte inferior, cierto número de fascículos oblicuos que se entrecruzan recíprocamente en la línea media: estos últimos fascículos, que están representados en la figura 662, proceden del ligamento inferior. Recordemos que los bordes posteriores de las carillas articulares del pubis son de ordinario salientes, y que forman con el fibrocartílago que las une un rodete medio más o menos desarrollado, que en la mujer se percibe practicando el tacto vaginal. La parte más saliente de este rodete sinfi-

siano forma con el promontorio el diámetro AP mínimo del estrecho superior (véase OSTEOLOGÍA).

c) *Ligamento superior.* — El ligamento superior (fig. 662, 5) está representado por una cinta fibrosa, de coloración amarillenta, que se extiende horizontalmente de un pubis al otro, pasando por encima de la interlínea articular. Inferiormente se confunde con la parte más elevada del fibrocartílago interóseo; superiormente se continúa en la línea media con la línea blanca abdominal.

d) *Ligamento inferior.* — El ligamento inferior (véanse figs. 661 y 662, 6), llamado también *ligamento subpúbico, ligamento triangular, ligamento arqueado (arcuátum),* está formado por una lámina fibrosa muy resistente, de 10 a 12 milímetros de altura en su parte media, situada inmediatamente debajo de la sínfisis, a la cual pro-

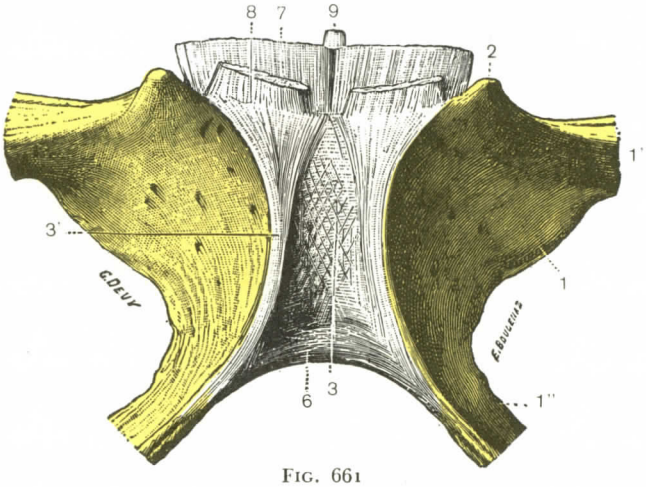

FIG. 661

Sínfisis del pubis, parte anterior o exopelviana.

1, pubis, con: 1', su rama horizontal; 1'', su rama descendente. — 2, espina del pubis. — 3, ligamento anterior, con 3', fascículos de inserción muscular de dirección vertical. — 6, ligamento inferior o triangular. — 7, músculo recto mayor. — 8, músculo piramidal. — 9, *adminiculum lineæ albæ.*

longa hacia abajo y atrás. En su conjunto, tiene la forma de una media luna de concavidad posteroinferior. Sus dos extremidades se implantan, a derecha e izquierda, en la parte interna de la rama descendente del pubis. Su borde superior, convexo, dirigido hacia la articulación, está íntimamente adherido al fibrocartílago interóseo. Su borde inferior, que es cóncavo, suaviza el ángulo de unión de los dos pubis y forma entre estos dos huesos un arco regularmente curvo que mira hacia los isquiones; es el *arco pubiano* de los tocólogos, alrededor del cual se deflexiona la cabeza del feto cuando va a desprenderse por el anillo vulvar. Este arco es más abierto en la mujer que en el hombre: en la primera, su cuerda mide de 30 a 35 milímetros, y en el segundo, de 20 a 25 milímetros.

3.° Relaciones. — Las relaciones de la sínfisis del pubis, de por sí poco interesantes, adquieren en la mujer considerable importancia práctica, por razón de las operaciones que en ella pueden tener que practicarse, principalmente en la operación de la sinfisiotomía. Las examinaremos sucesivamente en la *parte anterior,* en la *posterior,* en la *superior* y en la *inferior.*

a) *Por delante,* la sínfisis del pubis, cubierta por su ligamento anterior, cuyo espesor puede llegar hasta los 10 milímetros, se halla en relación: 1.°, con el codo que forman los cuerpos cavernosos del clítoris; 2.°, con el ligamento suspensorio de

este órgano (véase t. IV); 3.º, con un paquete venoso, más o menos importante, que sale de la parte posterior del clítoris para llegar a las venas pudendas o la red venosa del bulbo. Cubriendo estos diferentes órganos se encuentra la gruesa capa celuloadiposa del monte de Venus, y sobre ésta, la piel y la comisura superior de la vulva. Estas relaciones se refieren a la mujer; en el hombre encontramos los órganos homólogos: los cuerpos cavernosos del pene con su ligamento suspensorio, la vena dorsal profunda, las venas cavernosas posteriores, la capa celuloadiposa del pene y, por último, la piel.

β) *Por detrás,* la sínfisis está en relación con la vejiga, de la cual se halla separada por una capa de tejido celular (el *tejido celular prevesical*), por el cual

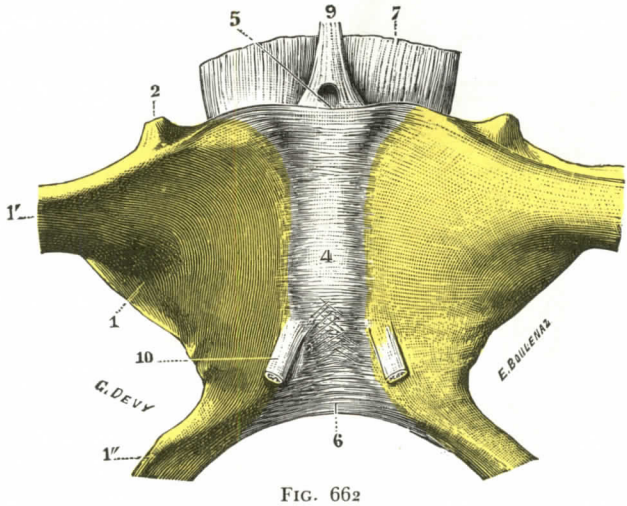

FIG. 662

Sínfisis del pubis, parte posterior o endopelviana.

1, pubis, con 1', su rama horizontal; 1'', su rama descendente. — 2, espina del pubis. — 4, ligamento posterior (parte convexa de la sínfisis). — 5, ligamento superior. — 6, ligamento inferior o triangular. — 7, músculo recto mayor. — 9, *adminiculum lineæ albæ*. — 10, ligamentos pubiovesicales.

corren verticalmente las venas vesicales anteriores, ordinariamente muy voluminosas (véase *Vejiga*). Esta capa celulosa está interrumpida en su parte inferior por los ligamentos anteriores de la vejiga o ligamentos pubiovesicales (fig. 662, 10), que atraviesan de arriba abajo las precitadas venas. En la misma pared pelviana encontramos un nuevo grupo de vasos, arteriales y venosos, especialmente destinados a la sínfisis, y que describiremos luego, limitándonos por el momento a indicar que son todos de escaso calibre y por lo mismo absolutamente insignificantes desde el punto de vista operatorio.

γ) *Por arriba,* la sínfisis pubiana está en relación: 1.º, por el labio anterior, con los tendones inferiores del piramidal y con el recto anterior mayor del abdomen, los cuales, como ya hemos manifestado, vienen a insertarse delante del pubis; 2.º, por su labio posterior, con una pequeña lámina fibrosa de forma triangular, que se inserta en este labio por su base, al paso que su vértice, dirigiéndose hacia arriba, va a perderse en la línea blanca: el *adminiculum lineæ albæ* o *contrafuerte inferior de la línea blanca* (fig. 662, 9). Entre los dos músculos precitados y el adminículo se encuentra un espacio triangular, el *cavum suprapubicum* de LEUSSER (véase MIOLOGÍA), el cual está ocupado por un paquete celuloadiposo.

δ) *Por abajo,* la parte inferior de la sínfisis, representada por el borde cortante del arcuátum, se continúa con la aponeurosis perineal media o ligamento de

Carcassonne. Un poco por debajo de este borde, y en la línea media, se encuentra la uretra, que atraviesa de arriba abajo esta aponeurosis perineal media al pasar de la pelvis al perineo.

4.º Arterias. — Las arterias de la sínfisis del pubis proceden de muy diversos orígenes. Ante todo, en la parte superior de la articulación encontramos la *rama suprapubiana* de la epigástrica, que corre transversalmente a uno o dos milímetros por encima del pubis, y anastomosándose en la línea media con la rama homónima del lado opuesto, constituye un primer arco, el *arco suprapubiano*. Este arco, unas veces simple y otras doble, es siempre de pequeño calibre, del «grosor de una aguja de coser» (FARABEUF). En la sinfisiotomía no hay que preocuparse de él. La cara posterior de la sínfisis está irrigada por la *rama retropubiana* de la obturatriz. Esta arteria, nacida de la obturatriz en el momento en que ésta va a introducirse en el conducto subpubiano, se divide en gran número de ramitas divergentes que se dirigen hacia la sínfisis (fig. 663, 9). En su mayoría, éstas se distribuyen por el pubis y el periostio pelviano. Las demás, en número de ocho o diez, llegan hasta la línea media, y en ella se anastomosan con las ramillas similares del lado opuesto, constituyendo así otros tantos arcos transversales, llamados *arcos retropubianos*. Estos arcos son mucho más pequeños que el arco suprapubiano, por debajo del cual se encuentran; como en este último, podemos prescindir de ellos desde el punto de vista operatorio. En la cara anterior de la sínfisis del pubis encontramos numerosas arteriolas procedentes de la pudenda externa superior y de la circunfleja anterior. Se distribuyen por los diversos elementos del ligamento anterior. Por último, en la parte inferior o preperineal, la arteria pudenda interna, al pasar de la pelvis al perineo, envía una pequeña rama ascendente al ligamento arqueado.

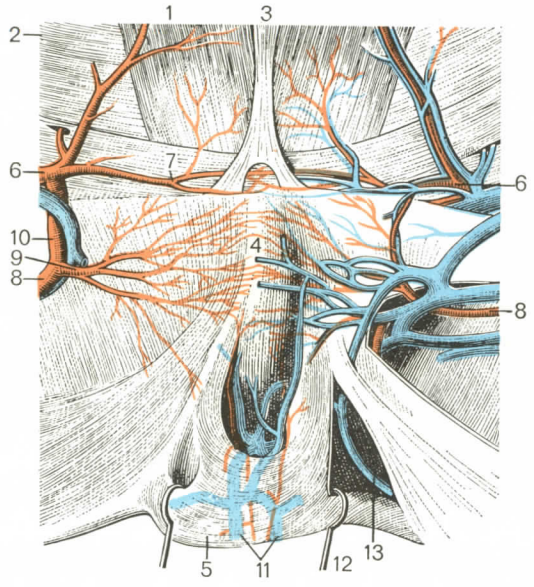

FIG. 663

Vasos de la cara pelviana de la sínfisis (según FARABEUF).

(En el lado izquierdo no hay más que las arterias; en el derecho, las venas han sido conservadas junto con las arterias; pero los arcos venosos han sido cortados a nivel de la línea media.)

1, músculos rectos mayores. — 2, transverso del abdomen. — 3, *adminiculum lineæ albæ*. — 4, sínfisis del pubis. — 5, vejiga dirigida hacia atrás por una erina. — 6, arteria epigástrica, con 7, su ramo suprapubiano. — 8, arteria obturatriz, con 9, su ramo retropubiano. — 10, anastomosis entre la epigástrica y la obturatriz. — 11, venas vesicales anteriores. — 12, colgajo aponeurótico tirado hacia dentro por una erina para dejar ver, 13, la vena pudenda interna derecha.

5.º Nervios. — Los nervios de la sínfisis del pubis son poco conocidos. Según toda probabilidad, emanan en parte del pudendo interno, rama del plexo sacro, y en parte de los abdominogenitales, ramas del plexo lumbar.

Modificaciones estructurales y mecánicas que presentan las articulaçiones de la pelvis durante el embarazo y en el momento del parto. — Ya desde antiguo se han estudiado las modificaciones morfológicas que en los animales sufren las articulaciones de la pelvis durante la gestación. En la hembra del cobayo, principalmente, los ligamentos interpubianos se reblandecen, se relajan y se dejan distender hasta el punto que los dos pubis, que fuera

de la época de la gestación están estrechamente unidos, en el momento del parto llegan a estar separados por un intervalo de 25 milímetros. BARLOW ha observado el mismo fenómeno en la vaca, no precisamente en el pubis, donde la articulación es una sinostosis, sino en las articulaciones sacroiliacas: en ella también el fibrocartílago interóseo aumenta de espesor, al paso que los ligamentos periféricos, comprendiendo en ellos los ligamentos sacrociáticos mayores, se tornan más blandos, más dúctiles y más laxos. De ello resulta una mayor movilidad de los dos huesos, una nutrición más extensa del sacro y, consiguientemente, mayor diámetro proporcional del conducto genital.

Análogos fenómenos se observan también en la especie humana. Con toda probabilidad, por efecto de las continuas congestiones de que es asiento la pelvis durante el embarazo, las partes blandas de las articulaciones interpubianas y sacroiliacas se hinchan, se reblandecen y se hacen mucho más extensibles, por lo cual permiten a las piezas esqueléticas contiguas dislocaciones a la vez más fáciles y más extensas. La mayoría de los tocólogos, tanto antiguos como modernos, hablan de pubis *más separados que de ordinario,* de pubis *que son movibles,* de pubis *que cabalgan uno sobre otro,* etc. BOYER, en un caso, encontró un espacio de 12 milímetros entre las dos superficies óseas de la articulación sacroiliaca. Mme. BOVIN dice que ha encontrado a veces un intervalo de 25 milímetros entre los dos pubis; sobre este particular recordaremos las investigaciones de GIRAUD y de ANSIAUX (citados por JACQUEMIER y por DUNCAN), que tienden a establecer que esta relajación de los ligamentos pelvianos, sobrevenida en el curso del embarazo, es más notable en las mujeres de pelvis estrecha que en las de pelvis normal.

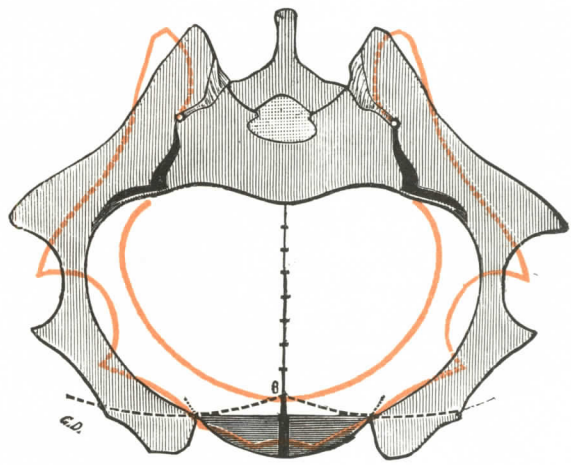

FIG. 664

Separación simétrica de los dos pubis después de la sinfisiotomía (según FARABEUF).

Como se ve en esta figura, el beneficio total depende de dos elementos: el aumento de la distancia sacropubiana, que crece en seguida, pero se detiene pronto, y el espesor del segmento de la cabeza enclavado, indicado en gris, que, pequeño al principio, aumenta al final considerablemente. El mayor beneficio depende del enclavamiento de la cabeza; una separación de 7 centímetros aumenta el diámetro anteroposterior de la abertura por donde ha de pasar la cabeza en más de 30 centímetros, o sea 10 por la separación de los pubis y 20 por el enclavamiento de la cabeza fetal.

Esta movilidad de las articulaciones de la pelvis no se observa solamente en la autopsia de mujeres que han sucumbido durante el embarazo o poco después del parto, sino que puede comprobarse también en el vivo por un procedimiento muy sencillo ideado por BUDIN. Estando la mujer de pie, se introduce un dedo en la vagina y se aplica el pulpejo del mismo sobre el borde inferior de la sínfisis; si en estas condiciones se invita a la mujer a que remede la acción de andar sin moverse del mismo sitio, se nota muy claramente, a medida que se suceden los movimientos de las piernas, que uno de los pubis desciende, empujando el dedo, al paso que el otro se eleva; después éste desciende a su vez al paso que el primero vuelve a elevarse, y así sucesivamente.

Las modificaciones estructurales que sufren, por efecto del embarazo, los ligamentos de la pelvis, dan por resultado (y precisamente por esto interesan de modo especial al tocólogo) agrandar la excavación pelviana, favoreciendo así el descenso del feto a la vulva. Esta ampliación de la pelvis depende de los tres factores siguientes: 1.º, la *mayor extensibilidad de los ligamentos,* que permite a las piezas óseas en contacto cierta mutua separación; 2.º, la *acción excéntrica ejercida por el globo uterino sobre las paredes pelvianas,* las cuales, estando menos sujetas, se dejan separar del eje de la excavación; 3.º, la *mayor movilidad de las articulaciones sacroiliacas,* que permite una nutación bastante más extensa del sacro y, por consiguiente, hace posible un aumento proporcional de las dimensiones anteroposteriores del estrecho inferior.

El sinfisiotomista, seccionando los ligamentos interpubianos en los casos de estrechez de la pelvis, suprimiéndolos, por decirlo así, en el concepto de ligamentos, no hace más que continuar, exagerándolo, el trabajo iniciado por la naturaleza. Va en busca y obtiene los mismos resultados por el mismo mecanismo, por lo cual DUNCAN ha podido decir, con mucha razón, que la naturaleza, al modificar los ligamentos interpubianos en el sentido indicado más *arriba*, esboza, por decirlo así, con antelación la operación de la sinfisiotomía.

En un tratado de Anatomía descriptiva no es preciso estudiar esta operación; para esto hemos de remitir al lector a los tratados de partos. A nosotros nos basta indicar aquí que, practicada la sección de la sínfisis púbica, los huesos coxales, mucho más movibles, se separan del sacro por efecto de un movimiento de charnela que se produce en la parte posterior de la articulación sacroiliaca, siguiendo una línea oblicua (*xx* de la figura 655) que coincide con la dos extremidades superior e inferior de la carilla articular. En este movimiento, que da naturalmente por resultado la separación de los dos pubis, los ligamentos posteriores de la articulación sacroiliaca se relajan, al paso que los ligamentos anteriores, por el contrario, se despegan a nivel de su inserción iliaca (fig. 664) y a veces se desgarran. Después de numerosos ensayos, FARABEUF ha dejado establecido que, a consecuencia de la sinfisiotomía, sin gran peligro para las articulaciones sacroiliacas, los pubis pueden separarse cada uno hasta tres centímetros y medio de la línea media; lo cual quiere decir que, con una separación igual de los dos lados, puede resultar una separación interpubiana de 7 centímetros. Con semejante separación, que no sería prudente traspasar, el diámetro anteroposterior aumenta, solamente por efecto de la propulsión de los pubis, de 10 a 12 milímetros. Esto en realidad es poca cosa; pero la ventaja no consiste sólo en esto, sino que, como hace notar FARABEUF, la cabeza fetal traspasa la línea transversal que va de un pubis al otro, se enclava en el espacio interpubiano y avanza por él en una mayor o menor extensión según lo considerable de la separación. Contribuye, pues, al beneficio práctico de la operación un nuevo elemento, el espesor del segmento de la cabeza introducido en el espacio interpubiano. Siendo este último de unos 20 milímetros (FARABEUF), el aumento real del diámetro anteroposterior resulta, pues, de 10 milímetros más 20 milímetros, o sea de 30 milímetros.

C. Ligamentos sacrociáticos

Los ligamentos sacrociáticos son extensas láminas fibrosas situadas en las partes posterolaterales de la excavación pelviana. En número de cuatro, dos a la derecha y dos a la izquierda, se distinguen según su extensión en *ligamento sacrociático mayor* y *ligamento sacrociático menor*.

1.º Ligamento sacrociático mayor. — El ligamento sacrociático mayor (figura 665) empieza por arriba: 1.º, en las dos espinas iliacas posteriores, en donde se confunde más o menos con el fascículo superficial del ligamento sacroiliaco posterior; 2.º, en la parte más posterior de la fosa iliaca externa; 3.º, en el borde correspondiente de la columna sacrococcígea, desde la tercera vértebra sacra hasta la parte media del cóccix.

Desde esta larga línea de inserción, que mide de 8 a 10 centímetros y a veces aun más, el ligamento sacrociático mayor se dirige hacia abajo, adelante y afuera, estrechándose gradualmente. De este modo llega a la altura de la escotadura ciática menor, en donde su amplitud no pasa de 10 a 12 milímetros; luego se ensancha de nuevo, y, continuando su trayecto, alcanza la tuberosidad isquiática, donde termina del modo siguiente: la mayor parte de las fibras se insertan en la región posterointerna de esta eminencia ósea, inmediatamente por encima de los tendones reunidos del bíceps y del semitendinoso. Sin embargo, algunas de ellas, las que son más superficiales, se continúan con los precitados tendones, principalmente con el del bíceps. Otras, por último, las que corresponden al borde interno del ligamento, se reflejan hacia delante y arriba, para venir a insertarse en el borde interno de la rama ascendente del isquion. Estas últimas fibras (fig. 665, 6') forman, en conjunto, una especie de repliegue falciforme (*repliegue falciforme* del ligamento sacrociático mayor), que se confunde con la aponeurosis del músculo obturador interno.

Así constituido, el ligamento sacrociático mayor, ancho en sus dos extremidades y estrecho en su parte media, puede considerarse como formado de dos porciones, una y otra aplanadas y triangulares, unidas entre sí por su vértice truncado. De estas dos porciones, la interna o *sacrococcígea* es mucho más ancha y al mismo tiempo mucho más delgada; además, es más o menos adherente a los órganos supra o subyacente. La porción externa o *isquiática* es mucho menos extensa, pero también mucho más gruesa es lisa y uniforme en toda su extensión y no ofrece con los órganos inmediatos más que simples relaciones de contigüidad. Respecto de su porción estrechada, o *istmo,* está siempre más cerca de la extremidad isquiática del ligamento que de su extremidad sacrococcígea; corresponde ordinariamente al punto en que se establece la unión de su tercio externo con sus dos tercios internos.

El ligamento sacrociático mayor tiene las relaciones siguientes: su *cara anterior* está en contacto con el ligamento sacrociático menor, en la mayor parte de su extensión; en los demás puntos hállase en relación con el contenido de la excavación pélvica, y más particularmente con el músculo obturador interno, del cual está separado por una capa de tejido celular más o menos rica en grasa. Su *cara posterior* está cubierta por el músculo glúteo mayor, que toma en ella, entre el istmo del ligamento y el sacrocóccix, numerosas inserciones. De su *borde externo* nace una lámina aponeurótica y se extiende hacia fuera sobre el músculo piramidal. Su *borde interno,* libre y fuertemente tenso, constituye el límite lateral del perineo posterior.

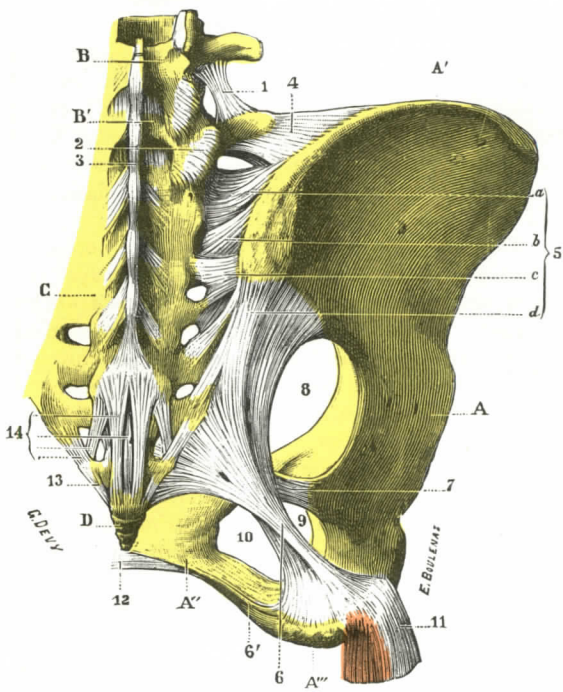

FIG. 665

Ligamentos sacrociáticos mayor y menor, cara posterior.

A, hueso coxal, con A', ilion; A'', pubis; A''', isquion. — B, B', cuarta y quinta lumbares. — C, sacro. — D, cóccix. — 1, ligamento intertransverso. — 2, cápsula de la artrodia sacrovertebral. — 3, ligamento supraespinoso. — 4, ligamento iliolumbar. — 5, ligamento sacroiliaco posterior, con: *a*, su fascículo superior; *b*, su segundo fascículo, llamado ligamento vago o ligamento axíleo; *c*, su tercer fascículo o ligamento de Zaglas; *d*, su fascículo inferior o ligamento sacroespinoso de Bichat. — 6, ligamento sacrociático mayor, con 6', su fascículo recurrente. — 7, ligamento sacrociático menor. — 8, escotadura ciática mayor. — 9, escotadura ciática menor. — 10, agujero obturador. — 11, inserción superior del bíceps crural. — 12, ligamento arqueado (arcuátum) de la sínfisis pubiana. — 13, ligamento intercoccígeo. — 14, ligamentos sacrococcígeos posteriores (para más detalles respecto de estos últimos ligamentos, véase la figura 548).

Considerado desde el punto de vista de su constitución anatómica, el ligamento sacrociático mayor se compone de fascículos fibrosos, muy fuertes y muy resistentes, que, al igual que el ligamento mismo, llevan una dirección oblicua de arriba abajo y de dentro a fuera. Sin embargo, estos fascículos no son paralelos entre sí. Desde luego, como lo demuestra claramente la forma misma del ligamento, son divergentes, yendo de la parte más estrecha del ligamento hacia una u otra de sus extremidades. Además, en su mayoría se entrecruzan en X, a nivel de esta misma parte estrecha, de tal suerte que los fascículos que toman inserción en la parte más externa del isquion se dirigen hacia el borde interno del ligamento, al paso que los que se desprenden de la parte interna del mismo hueso vienen a colocarse en el

borde externo; o, de otro modo, los fascículos fibrosos que son externos debajo del istmo, son internos por encima del mismo, y viceversa.

En su porción interna, el ligamento sacrociático mayor tiene a menudo uno o más orificios de forma elíptica, por los cuales pasan otros tantos vasos. Hemos de añadir también que cerca de su borde interno lo atraviesa igualmente un filete nervioso muy delgado, que procede del nervio coccígeo.

2.° **Ligamento sacrociático menor.** — El ligamento sacrociático menor (figuras 654 y 665), menos extenso que el precedente, por delante del cual está situado, reviste la forma de una lámina triangular, cuya base corresponde hacia dentro y el vértice hacia fuera y un poco hacia abajo: es el *ligamento sacroespinoso* de algunos autores, HENLE entre otros. Por su base se inserta en el borde correspondiente del sacro y del cóccix en una extensión de 30 a 35 milímetros. Desde este punto, sus fibras se dirigen convergentes hacia la espina ciática y se insertan en esta eminencia ósea, a la vez en su vértice y en sus dos bordes.

Desde el punto de vista de sus inserciones, hemos de considerar en el ligamento sacrociático menor, como en el mayor, una cara anterior, una cara posterior y dos bordes, superior e inferior. Su *cara anterior* o *pelviana* está en relación con el músculo isquiococcígeo, con el cual se confunde más o menos. Su *cara posterior* está cubierta en gran parte por el ligamento sacrociático mayor, al cual se adhiere íntimamente. El ligamento sacrociático menor únicamente se desprende del mayor en su tercio externo, en el momento de alcanzar el hueso coxal, y entonces queda enteramente libre; en este punto, su cara posterior está en relación con los vasos pudendos internos, que lo cruzan de arriba abajo. Su *borde superior* se continúa con una lámina celulosa que, separándose del ligamento, desaparece por debajo del nervio ciático y del piramidal *(lámina sacrociática* de MORESTIN). Su *borde inferior,* muy corto y casi horizontal, se desprende del borde interno del ligamento sacrociático mayor, con el cual forma un ángulo de 45 a 50 grados.

Considerado desde el punto de vista estructural, el ligamento sacrociático menor se compone de ligamentos fibrosos, con los cuales viene a mezclarse una cantidad mayor o menor de fibras musculares. Estas fibras musculares son una dependencia del músculo isquiococcígeo.

3.° **Los ligamentos sacrociáticos considerados como parte constitutiva de la pared de la pelvis.** — Así como hemos visto que el ligamento iliolumbar completa por detrás las paredes de la pelvis mayor, los ligamentos sacrociáticos toman una parte importante en la constitución de la pared posterior de la pequeña pelvis.

Como se ve claramente en la figura 665, cierran en gran parte, a derecha e izquierda, la vasta escotadura que, en el esqueleto, separa el borde posterior del hueso coxal de la columna sacrococcígea. Debido a esta circunstancia, dicha escotadura resulta transformada en dos orificios: uno *superior,* mucho más grande, que corresponde a la escotadura ciática mayor, y otro *inferior,* más pequeño, que corresponde a la escotadura ciática menor.

Estos dos orificios establecen una ancha comunicación entre la cavidad de la pelvis y la región glútea, y para comprender bien más adelante la descripción de los músculos, vasos y nervios de la región, importa fijar bien desde luego su modo de constitución. El *orificio superior* (fig. 665, 8), irregularmente cuadrilátero, está formado: por arriba y afuera, por la escotadura ciática mayor; por dentro, por el borde externo del ligamento sacrociático menor. Lo atraviesan el músculo piramidal, los nervios glúteos superiores, los nervios ciáticos mayor y menor, los vasos isquiáticos y los pudendos internos. El *orificio inferior* (fig. 665, 9), de forma triangular u oval, está constituido: por fuera, por la escotadura ciática menor; por abajo y por dentro, por el ligamento sacrociático mayor; por arriba, por el borde inferior del

ligamento sacrociático menor. Da paso al músculo obturador interno y a los vasos pudendos internos, los cuales, después de haber salido de la pelvis por la escotadura ciática mayor, entran de nuevo por la menor.

Significación morfológica. — En gran número de vertebrados inferiores, principalmente en los anfibios urodelos y en los anuros, la porción larga del bíceps crural se inserta constantemente en la región posterior del ilion. Lo mismo sucede en los cocodrilos y también en las aves. En los mamíferos, el músculo en cuestión toma en el isquion una inserción llamada *secundaria* o *consecutiva;* desde este punto, su parte superior, la que se encuentra comprendida entre el isquion y el ilion, sufre una degeneración fibrosa y se encuentra representada hoy día por los fascículos superiores del ligamento sacrociático mayor.

Al *hacerse isquiática* en los mamíferos la porción larga del bíceps, se complica por la aparición de un fascículo procedente de las primeras vértebras caudales, que viene a añadirse a su masa. Este fascículo caudal, destinado a mover la cola alternativamente a derecha e izquierda *(agitador caudæ),* naturalmente que no existe ya en los antropoides superiores y en el hombre, porque no tienen cola. Ahora bien, ¿qué es lo que ha sucedido en el curso del desarrollo filogénico? Parece racional admitir que la porción inferior o subisquiática se ha transformado en fascículo fibroso y este fascículo fibroso no es otra cosa que la parte inferior de nuestro ligamento sacrociático mayor.

En suma, el ligamento sacrociático mayor no es más que el representante atrofiado y fibroso de la porción más superior del bíceps crural, de la porción del músculo que se halla comprendida entre el isquion y la columna iliosacrococcígea. Sobre este particular hemos de recordar que se ve muy claramente también, como lo hemos hecho notar antes (fig. 665, 11), que los fascículos tendinosos del bíceps se continúan directamente, por detrás del isquion, con los orígenes del ligamento sacrociático mayor, y así mismo recordaremos que, en estado normal, pueden verse fascículos musculares pertenecientes al bíceps, yendo más allá del isquion para insertarse en el ligamento o tal vez subir hasta el cóccix. De ello hemos tenido ocasión de ver un caso muy evidente en un negro (TESTUT).

Respecto del ligamento sacrociático menor, nos parece representar los restos *fibrosos* de la parte superior del músculo sacrococcígeo. Este músculo, como veremos más adelante (véase *Músculos del perineo,* tomo IV), es el representante atrofiado de un músculo que está muy desarrollado en los animales, llamado *abductor de la cola.* Ahora bien, mientras su porción inferior conserva todavía los caracteres histológicos de las formaciones musculares, porque se inserta en una parte que queda movible, el cóccix, su porción superior, que se inserta en vértebras inmóviles, se ha transformado paulatinamente en una simple lámina fibrosa.

D. Membrana obturatriz

El agujero obturador o subpúbico está situado en la parte anterior de la pelvis, a cada lado de la sínfisis del pubis. Como hemos visto en OSTEOLOGÍA (pág. 353), es triangular u oval, con el eje mayor dirigido de arriba abajo y de delante atrás; mide por término medio de 5 a 6 centímetros de altura por 4 de amplitud. Se le puede considerar como constituido por dos semicircunferencias, una interna y otra externa, las cuales forman, en la parte superior del agujero, al separarse una de otra, un canal oblicuo, el *canal subpúbico.* En la pelvis revestida de partes blandas, el agujero subpúbico sirve de marco a dos formaciones fibrosas, que son: 1.º, la *membrana obturatriz propiamente dicha;* 2.º, la *cinta subpúbica.*

1.º Membrana obturatriz propiamente dicha. — La membrana obturatriz cierra la mayor parte del agujero obturador; no respeta más que su parte superior, la que corresponde al canal subpúbico. Se inserta por fuera en la semicircunferencia externa del agujero subpúbico, es decir, en el cuerpo del isquion, en el tubérculo isquiopubiano externo y un poco por encima de este tubérculo, en una extensión aproximadamente de un centímetro. Desde este punto, las fibras que la constituyen se dirigen hacia la semicircunferencia interna y terminan en ella del modo siguiente: el fascículo más elevado, que es al mismo tiempo el más resistente, el más fuerte

mente tenso, se fija en el labio posterior del canal subpúbico; el fascículo que le sigue se inserta en la cara anterior del cuerpo del pubis, y los demás llegan a la rama isquiopubiana y se insertan en ella, no precisamente en el borde externo de esta rama, sino en su cara posterior o endopelviana, 5 ó 6 milímetros por dentro del precitado borde.

El modo de inserción de la membrana obturatriz es variable: unas veces se pone en contacto con el hueso por un borde continuo, y ésta es la disposición que se encuentra casi siempre a nivel de la semicircunferencia externa; otras veces, por el contrario, como se ve claramente en la figura 666, la inserción se efectúa por un borde irregular más o menos festoneado; entre los festones que existen en este borde y el hueso queda una serie de orificios por los cuales el tejido celuloadiposo, que se extiende sobre la cara exopelviana de la membrana obturatriz, se comunica con el tejido que cubre su cara endopelviana.

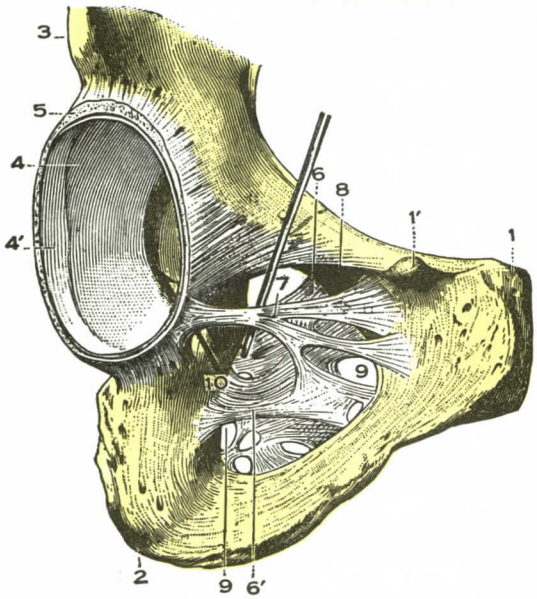

FIG. 666

Membrana obturatriz vista por su cara anterior o exopelviana.

1, pubis, con 1', su espina. — 2, isquion. — 3, ilion. — 4, cavidad cotiloidea, con 4', rodete cotiloideo. — 5, cápsula de la cadera, resecada a nivel del rodete. — 6, membrana obturatriz, con 6', un fascículo accesorio. — 7, cinta subpubiana. — 8, conducto subpúbico. — 9, agujeros ocupados por pelotones adiposos. — 10, agujero isquiopubiano.

La membrana obturatriz está constituida por fascículos de fibras nacaradas, de resistencia y direcciones diversas, los cuales se entrecruzan formando ordinariamente ángulos muy agudos. La mayoría de los autores repiten, con SAPPEY, que los fascículos superiores son paralelos a la rama horizontal del pubis, y los fascículos inferiores e internos, a la rama isquiopubiana; pero hemos encontrado siempre una disposición enteramente contraria y nos creemos en el caso de poder establecer, como fórmula general, que los fascículos constitutivos de la membrana obturatriz son perpendiculares o casi perpendiculares a la porción del borde óseo en que se insertan.

Considerada desde el punto de vista de sus relaciones, la membrana obturatriz está en contacto: por su cara endopelviana, con el músculo obturador interno, que la cubre en toda su extensión y toma en ella gran parte de sus inserciones. Su cara exopelviana está en relación con el músculo obturador externo, que la cubre también en toda su extensión, pero sin tomar en ella inserciones, puesto que una capa celuloadiposa, siempre muy desarrollada por abajo y atrás, separa constantemente el músculo de la membrana obturatriz.

2.° **Cinta subpubiana.** — En su cara exopelviana, la membrana obturatriz está reforzada por una lámina fibrosa, muy variable en su desarrollo, pero casi siempre constante, que designaremos con el nombre de *cinta subpubiana*. VINSON le dio el nombre de *ligamento anterior menor del agujero obturador* y FISCHER el de *membrana obturatriz externa*, llamando a la membrana obturatriz arriba descrita *membrana obturatriz interna*. Pero lo cierto es que la lámina fibrosa en cuestión no deja de ser un ligamento, y, por otra parte, nos parece que sus dimensiones son demasiado

reducidas para justificar la denominación, propuesta por FISCHER, de membrana obturatriz interna. Por esto hemos sustituido las dos precitadas denominaciones por la de *cinta subpubiana,* la cual, limitándose a indicar la forma y situación de la lámina fibrosa en cuestión, nada prejuzga de su significación morfológica.

La cinta subpubiana (fig. 666, 7) empieza, por fuera, en el ligamento transverso del acetábulo (véase fig. 669, 5') y en la eminencia ósea que limita hacia arriba la escotadura isquiopubiana. Desde este punto se dirige hacia dentro, siguiendo casi la misma dirección que la rama horizontal del pubis, y viene a terminar unas veces en el cuerpo de este hueso, un poco por debajo de la espina, otras en la membrana obturatriz, y con bastante frecuencia, como en la figura 666, en la membrana obturatriz y en el pubis a la vez.

Así entendida, la cinta subpubiana, cuando está bien desarrollada presenta dos caras, que distinguiremos en superior e inferior, y dos bordes, anterior y posterior. La *cara superior,* lisa y uniforme, mira hacia la cara inferior de la rama horizontal del pubis, o sea hacia el canal subpubiano. La *cara inferior,* mucho más irregular, se corresponde con el músculo obturador externo y presta inserción, en casi toda su longitud, a los fascículos de fibras correspondientes de este músculo. El *borde anterior,* sumamente tenso y ligeramente cóncavo hacia arriba, forma, en su parte interna, el borde inferior del orificio anterior del conducto subpúbico. El *borde inferior,* más delgado que el precedente, corresponde a la membrana obturatriz y tiene con ella, en la mayoría de los casos, pero no en todos, las relaciones siguientes: en su extremidad externa, o cotiloidea, está naturalmente separado de la precitada membrana por toda la distancia (8 a 10 milímetros) que separa el borde cotiloideo del tubérculo isquiopubiano externo; luego se aproxima a ella gradualmente, la alcanza y se une a la misma hasta el borde pubiano del agujero obturador. De semejante disposición resulta que la cara superior de la cinta subpubiana forma con la membrana obturatriz un ángulo diedro cuya abertura mira hacia arriba y adelante. Este ángulo diedro, cuando existe en cierta longitud, constituye la pared inferior del conducto subpubiano, cuya pared superior está formada por el canal subpubiano arriba descrito.

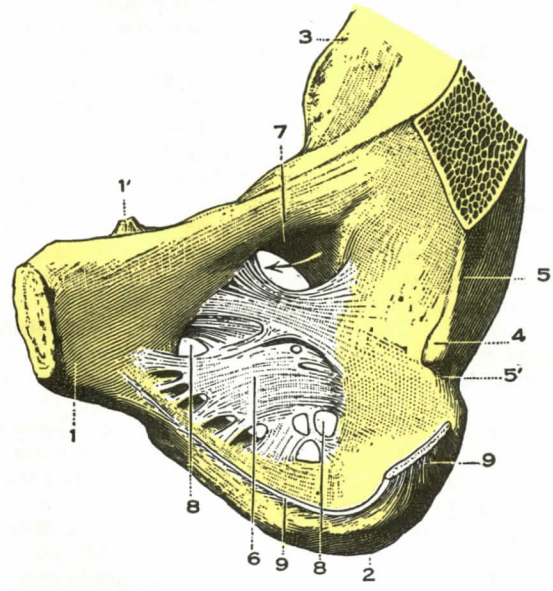

FIG. 667

Membrana obturatriz vista por su cara posterior o endopelviana.

1, pubis, con 1', su espina. — 2, isquion. — 3, ilion. — 4, espina ciática. — 5, 5', escotaduras ciáticas mayor y menor. — 6, membrana obturatriz. — 7, conducto subpubiano. — 8, agujeros ocupados por pelotones adiposos. — 9, ligamento sacrociático mayor, cortado un poco por encima de su inserción en el isquion, con 9', su repliegue falciforme.

Con toda probabilidad, a esta unión más o menos extensa del borde posterior de la cinta subpubiana con la membrana obturatriz es debida la afirmación de algunos autores de que la membrana obturatriz se desdoble en su parte superior para venir a insertarse a la vez, por su hoja posterior, en el labio posterior del canal subpubiano, y por su hoja anterior, en el labio anterior de este mismo canal. En esta descripción hay un doble error de interpretación y de hecho: error de in-

terpretación, porque la cinta subpubiana, que a veces se encuentra completamente aislada no es de ningún modo una dependencia de la membrana obturatriz, y error de hecho, porque esta misma cinta subpubiana no se inserta en el labio anterior del canal subpubiano, sino, como hemos visto anteriormente, en el borde cotiloideo y el ligamento transverso del acetábulo.

Conducto subpúbico. — El canal subpúbico, por una parte, y por otra la membrana obturatriz y la cinta subpubiana, forman un conducto osteofibroso, que lleva la misma dirección que el canal y pone en comunicación la pelvis con la región anterointerna del muslo. Llámase *conducto subpúbico* y mide de 20 a 25 milímetros de longitud.

Debemos considerar en él: 1.º, *dos orificios,* posterior y anterior; 2.º, *dos paredes,* superior e inferior. Su *orificio posterior* o *pelviano* tiene la forma oval, con el eje mayor paralelo a la rama horizontal del pubis y la extremidad más gruesa mirando hacia fuera y atrás. Mide, por término medio, 15 milímetros de longitud por 10 de altura, y está formado por arriba por el borde posterior del canal subpubiano, y por abajo por un arco fibroso en el cual se insertan los fascículos de fibras correspondientes del músculo obturador interno. Su *orificio anterior* o *femoral* es, como el precedente, de forma oval, con el eje mayor transversal; su diámetro mayor es de 15 a 18 milímetros, y su diámetro menor, de 6 a 8 milímetros. Formado por arriba por el borde anterior del canal subpubiano, está circunscrito por abajo por el borde libre de la cinta subpubiana, reforzado por el músculo obturador externo. Su *pared superior* la forma el canal subpubiano. Su *pared inferior,* mal circunscrita y muy incompleta, no existe, por decirlo así, más que en la parte anterior del conducto, en el punto en que la cinta subpubiana se une a la membrana obturatriz, y está formada, como hemos visto, por el ángulo diedro que resulta de la unión recíproca de estas dos formaciones fibrosas. En su parte posterior, el conducto subpubiano no tiene pared inferior: en este punto, entre la cinta subpubiana y la membrana obturatriz, existe un ancho intervalo, a través del cual el contenido del conducto está en comunicación directa con la capa celuloadiposa que se extiende a la cara profunda del obturador externo. Es conveniente hacer notar que a las partes fibrosas que acabamos de indicar se añaden, para formar el lecho del canal subpubiano: 1.º, por detrás de la membrana obturatriz, el borde superior del músculo obturador interno; 2.º, por delante de la cintilla subpubiana, el borde superior del obturador externo.

El conducto subpubiano da paso al nervio obturador, a la arteria obturatriz y a la vena del mismo nombre. Estos tres órganos se superponen por el orden siguiente: de arriba abajo se encuentran primero el *nervio,* después la *arteria* y por último la *vena.* Demasiado pequeños para llenar por sí solos el conducto subpubiano, están envueltos en una atmósfera celuloadiposa, siempre muy desarrollada, que se continúa por una parte con el tejido celular subperitoneal, y por otra con el tejido celular del muslo (véanse, para más extensos detalles, los *Tratados de Anatomía topográfica*).

2. Articulación coxofemoral

La articulación coxofemoral, llamada también articulación de la cadera (alemán *Huftgelenk,* inglés *Hip-joint),* establece la unión entre el miembro inferior propiamente dicho y la cintura pelviana, entre el fémur y el hueso coxal. Constituye el tipo más perfecto de las enartrosis.

1.º Superficies articulares. — Las superficies articulares de la articulación de la cadera son, de una parte, una superficie esférica y convexa, la *cabeza del fémur,* y de otra parte, una superficie igualmente esférica, pero cóncava, la *cavidad cotiloidea* del hueso coxal (fig. 669).

a) *Cabeza del fémur.* — La cabeza del fémur, redondeada y lisa, representa aproximadamente los dos tercios de una esfera, cuyo radio sería de 25 milímetros en el hombre y de 20 milímetros tan sólo en la mujer. Mira oblicuamente hacia arriba, adentro y un poco adelante; en la unión de su tercio inferior con sus dos tercios superiores, y por consiguiente *un poco por debajo del centro de la superficie articular,*

la cabeza femoral presenta una pequeña depresión rugosa, a veces redondeada, pero de ordinario triangular u oval, cuyo eje mayor es anteroposterior: llámase *fosilla de la cabeza (fovea capitis* de los anatomistas alemanes), y en ella vemos insertarse un ligamento intraarticular, el *ligamento redondo.* En el fondo de esta fosilla se abren cierto número de pequeños orificios destinados a dar paso a otros tantos vasos, principalmente venas.

La cabeza del fémur se apoya por fuera en una porción ósea angosta, que ha recibido el nombre de *cuello anatómico* o más simplemente *cuello.* El límite respectivo de la cabeza y del cuello no está representado precisamente por una línea exactamente circular, sino por dos líneas curvas, de concavidad externa, una superior, más pequeña, y otra inferior, mucho más grande. Estas dos líneas se unen entre sí, por un lado, en la parte anterosuperior de la cabeza, y por otro, en la parte media de su cara posterior. En este último punto, las dos líneas forman un ángulo muy marcado, que avanza más o menos sobre el cuello. El cuello reviste la forma de un cilindroide aplanado de delante atrás y presenta, por consiguiente: 1.°, una cara anterior, casi plana; 2.°, una cara posterior, convexa de arriba abajo y cóncava en sentido transversal; 3.°, un borde superior, muy corto y casi horizontal; 4.°, un borde inferior, mucho más largo, oblicuamente dirigido hacia abajo y afuera.

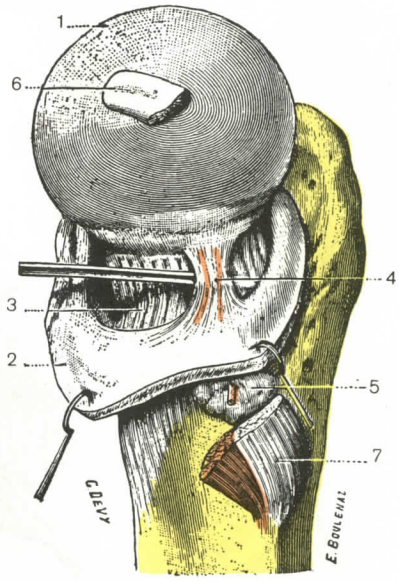

FIG. 668

Cabeza del fémur (lado derecho) con su collar capsular y el repliegue pectíneofoveal de AMANTINI.

1, cabeza del fémur. — 2, cápsula articular, vuelta hacia abajo por erinas. — 3, frénula capsular. — 4, repliegue pectíneofoveal de AMANTINI, levantado por una sonda acanalada. — 5, paquete adiposo, en el cual se ve el tronco de dos pequeñas arterias que corren por el repliegue. — 6, ligamento redondo. — 7, tendón del músculo psoasilíaco.

En la parte externa del cuello se levanta una eminencia voluminosa, el *trocánter mayor.* En su parte inferior y posterior se ve una segunda eminencia mucho más pequeña, el *trocánter menor* o *trocantín.* Estas dos eminencias están unidas entre sí, en la parte posterior, por una cresta, siempre muy marcada, llamada *cresta intertrocantérea,* y en la parte anterior por una línea rugosa que se dirige oblicuamente desde el trocánter mayor hacia el trocánter menor y termina a cosa de un centímetro por delante de esta última tuberosidad; llámase *línea oblicua del fémur (cresta intertrocantérea anterior* de algunos autores). Esta línea oblicua presenta con alguna frecuencia, en una y otra de sus dos extremidades, un tubérculo más o menos acentuado: el del extremo superior se llama *tubérculo pretrocantéreo,* y el del extremo inferior, *tubérculo petrocantíneo.*

En estado fresco. la cabeza femoral está cubierta en toda su extensión, excepto la mitad anterior de la fosilla del ligamento redondo, por una capa de cartílago hialino, cuyo espesor disminuye del centro a la periferia. Es de notar que esta capa cartilaginosa está más desarrollada en la parte superior de la cabeza que en su parte inferior. Su máximo de espesor corresponde por encima de la inserción del ligamento redondo, en cuyo punto mide de dos y medio hasta tres milímetros.

b) *Cavidad cotiloidea.* — La cavidad cotiloidea, que se conoce también con los nombres de *cotilo* o de *acetábulo,* representa aproximadamente la mitad de una esfera hueca. Todo su contorno está circunscrito por un borde circular más o menos delgado llamado *ceja cotiloidea.* Esta ceja, bastante irregular, presenta tres es-

cotaduras, que corresponden a las líneas de soldadura de las tres piezas primitivas del hueso coxal (fig. 378), ilion, isquion y pubis, y son: 1.º, por delante, la *escotadura iliopubiana;* 2.º, por detrás y abajo, la *escotadura ilioisquiática;* 3.º, por abajo y adelante, la *escotadura isquiopubiana.* De estas tres escotaduras, las dos primeras son muy poco marcadas, pero la isquiopubiana, en cambio, es muy ancha y muy profunda en todos los sujetos.

En la superficie anterior de la cavidad cotiloidea se distinguen dos porciones de muy diferente aspecto: una de ellas es lisa y articular y la otra es más o menos rugosa y toma una parte indirecta en la articulación. La *porción no articular,* situada más profundamente que la articular, está labrada, por decirlo así, en esta última, y ha recibido por esta circunstancia el nombre de *trasfondo de la cavidad cotiloidea (fovea acetabuli).* Comienza en la parte central de la cavidad cotiloidea y se dirige en seguida hacia abajo y adelante. En su conjunto reviste la forma de un cuadrilátero de unos 35 milímetros de lado; uno de sus bordes, el inferior, está situado a nivel de la escotadura isquiopubiana, de la cual forma el fondo, y los otros tres corresponden a la porción articular de la cavidad cotiloidea.

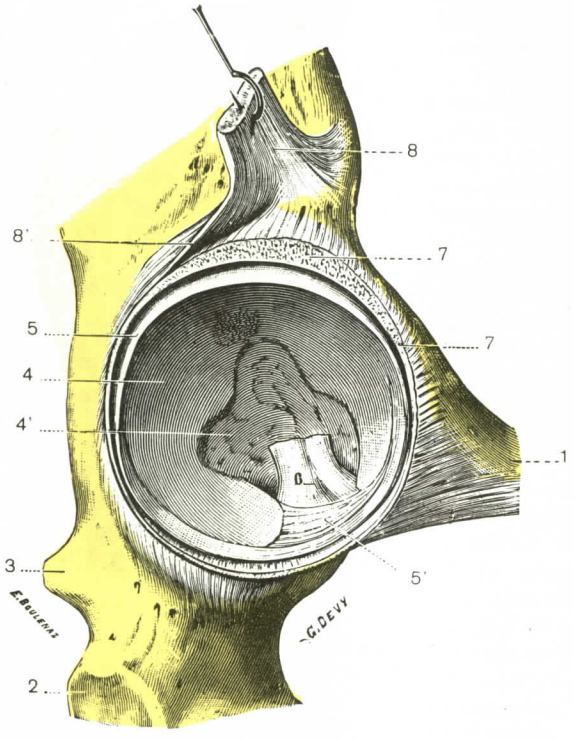

FIG. 669

Cavidad cotiloidea (lado derecho), con su rodete y su collar capsular.

1, pubis. — 2, isquion. — 3, espina ciática. — 4, cavidad cotiloidea, con 4', su trasfondo. — 5, rodete cotiloideo, con 5'. ligamento transverso del acetábulo. — 6, ligamento redondo. — 7, cápsula de la articulación de la cadera, cortada transversalmente. — 8, 8', tendón directo y tendón reflejo del recto anterior.

La *porción articular* rodea a la precedente a manera de herradura o de media luna, cuyas dos extremidades o *astas* terminan en las extremidades correspondientes a la escotadura isquiopubiana.

En estado fresco, la porción articular de la cavidad cotiloidea es la única cubierta de cartílago, cuyo espesor, al contrario de lo que sucede en la cabeza del fémur, va en aumento del centro a la periferia. En cuanto al trasfondo mencionado, hállase tapizado, como todas las superficies óseas no articulares, por una hoja de periostio sobre la cual se extiende un paquete celuloadiposo de color amarillento o rojizo

2.º **Rodete cotiloideo.** — En el contorno de la cavidad cotiloidea viene a colocarse, a manera de anillo o marco, un cordón fibrocartilaginoso, que tiene por objeto agrandar esta cavidad, por lo cual resulta ser una de las partes esenciales de la articulación. Este anillo fibroso, llamado *rodete cotiloideo* (fig. 669, 5), presenta, en su forma y disposición, las mayores analogías con el rodete glenoideo, que hemos descrito ya al hablar de la articulación del hombro. Como este último, es prismático y

triangular (fig. 670) y presenta, por consiguiente, tres caras: una *cara adherente* o *base,* que corresponde al contorno de la cavidad cotiloidea y se fusiona con ella; una *cara externa,* convexa, que corresponde en parte al ligamento capsular y en parte a la sinovial; una *cara interna,* cóncava, lisa y uniforme, que se corresponde con la cabeza femoral. Esta última cara se inclina gradualmente hacia la superficie interna de la cavidad y se continúa en ella por todo su contorno. El límite de separación del cotilo coxal y su rodete está indicado en ciertos puntos por un surco estrecho y poco profundo; en otros, por una simple línea resultante de la diferencia de aspecto de las dos formaciones en contacto, ya que el cartílago cotiloideo es uniforme en toda su extensión y el rodete, por el contrario, se presenta manifiestamente estriado en el sentido de su longitud.

A nivel de las tres escotaduras arriba descritas de la ceja cotiloidea, el rodete fibrocartilaginoso se comporta del modo siguiente: desciende hasta el fondo de las dos escotaduras iliopubiana o ilioisquiática, llenándolas y, por consiguiente, borrándolas, pero a nivel de la escotadura isquiopubiana, por el contrario, pasa, a manera de puente, de una extremidad a la otra de esta escotadura transformándola así en un orificio mitad óseo, mitad fibroso *(orificio isquiopubiano),* que pone en comunicación la cavidad cotiloidea con el exterior; esta porción libre del rodete, tendida por encima de la escotadura isquiopubiana (fig. 669, 5'), ha recibido el nombre de *ligamento transverso del acetábulo.* Formado de este modo, el orificio isquiopubiano se encuentra ocupado en gran parte por una masa celuloadiposa que sirve de lazo de unión entre el tejido celular pericotiloideo y el paquete adiposo del trasfondo. Además, da paso a cierto número de vasos (una o dos arteriolas y dos o tres venillas), destinados al ligamento redondo y al hueso coxal.

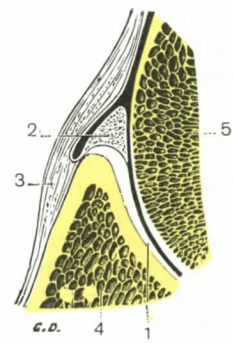

FIG. 670

Corte transversal del cotilo con su rodete.

1, cavidad cotiloidea con su cartílago. — 2, rodete cotiloideo. — 3, cápsula articular con su fascículo de refuerzo isquiocapsular. — 4, isquion. — 5, cabeza femoral.

El rodete cotiloideo mide, por término medio, 5 ó 6 milímetros de altura; pero esta altura no es igual en todos los puntos. La observación demuestra que es más considerable en la parte posterior y superior del cotilo y menor en su parte anterior e inferior; su máximo corresponde a la extremidad posterior del orificio isquiopubiano, en donde mide de 10 a 12 milímetros.

Cualquiera que sea su desarrollo, el rodete cotiloideo aumenta en toda su altura la superficie interior del cotilo coxal, la cual representa entonces algo más de los dos tercios de una esfera. Acerca de este particular importa en gran manera hacer notar que su cara interna o cóncava continúa la curva de la cavidad cotiloidea, desarrollándose casi alrededor del mismo centro. De esto resulta: 1.°, que su circunferencia interna o adherente es más grande que la externa libre; 2.°, que esta última estrangula la cabeza del fémur y le impide salir de la cavidad cotiloidea, aun después de haber suprimido todos los demás medios de unión entre los dos huesos.

Vemos, por consiguiente, que el rodete cotiloideo, aun siendo el homólogo morfológico del rodete glenoideo de la articulación escapulohumeral, difiere considerablemente de él desde el punto de vista mecánico, pues, como acabamos de ver, mientras que éste no tiene otro objeto que agrandar la cavidad glenoidea de la escápula, aquél desempeña a la vez el papel de aparato de agrandamiento o ampliación y del aparato de contención.

3.° Medios de unión. — El fémur y el hueso coxal están unidos entre sí por dos ligamentos: 1.°, un ligamento periférico, el *ligamento capsular,* que rodea la articulación y se halla reforzado exteriormente por cierto número de fascículos

más o menos claramente diferenciados, llamados *fascículos de refuerzo de la cápsula;* 2.°, un ligamento intraarticular, que se designa con el nombre de *ligamento redondo.*

A. LIGAMENTO CAPSULAR O CÁPSULA. — El ligamento capsular de la articulación de la cadera, análogo al del hombro, reviste, como este último, la forma de un manguito, insertándose, por su circunferencia interna o proximal, en el contorno de la cavidad cotiloidea, y por su circunferencia externa o distal, alrededor del cuello del fémur. *Por la parte del hueso coxal* (fig. 669, 7) se inserta en el contorno de la ceja cotiloidea y también en la cara externa del rodete, en la porción de esta cara más inmediata al hueso; la otra porción, la que corresponde al borde cortante del rodete, está libre y forma parte de la cavidad articular (fig. 670). A nivel de la escotadura isquiopubiana, la cápsula fibrosa respeta esta escotadura, en vez de cerrarla, y se inserta en la cara externa de aquella porción de rodete que hemos llamado ligamento transverso del acetábulo. *Por la parte del fémur* (figura 668, 2), el ligamento capsular se inserta en el cuello; esta inserción, por su importancia quirúrgica, merece un estudio más preciso: 1.°, por delante, la cápsula se inserta en la línea oblicua del fémur, es decir, en aquella línea rugosa antes descrita que se encuentra en el límite externo del cuello y que, partiendo del borde anterior del trocánter mayor, se dirige hacia el trocantín; por otra parte, se adhiere al hueso muy fuertemente; 2.°, por atrás, la cápsula se inserta también en el cuello, pero en el punto de unión de su tercio externo con sus dos tercios internos. Esta inserción posterior difiere, pues, considerablemente, sobre todo desde el punto de vista topográfico, de la inserción anterior; también difiere de ella por la circunstancia de que, en este punto, la cápsula se adhiere flojamente al hueso, pues, en efecto, se une a él tan sólo por una capa de tejido conjuntivo laxo que cubre a la sinovial en este punto, capa que, en una articulación inyectada con sebo (fig. 672, 4), levántase formando una especie de rodete más o menos saliente, pero siempre muy marcado; 3.°, en la parte superior del cuello, el ligamento capsular se inserta siguiendo una línea oblicua que une la línea de inserción anterior a la línea de inserción posterior; 4.°, por último, en la parte inferior del cuello, la línea de inserción capsular, partiendo de la extremidad inferior de la línea oblicua, a un centímetro aproximadamente por delante del trocánter menor, se dirige de súbito hacia arriba y atrás, pasando por encima de esta última tuberosidad, y alcanza pronto la línea de inserción posterior.

De los precitados detalles sobre la inserción femoral de la cápsula articular resulta: 1.°, que esta cápsula se extiende mucho más sobre la cara anterior del cuello que sobre su cara posterior; 2.°, que una porción del cuello, la que corresponde al tercio externo de su cara posterior, está constantemente fuera de la cápsula; 3.°, que una fractura del cuello, cuando recae en su parte externa, siendo intracapsular por delante, puede ser extracapsular por detrás.

Considerada desde el punto de vista de su constitución anatómica, la cápsula de la articulación de la cadera se compone de dos clases de fibras: fibras longitudinales y fibras circulares. Las *fibras circulares* o *anulares* ocupan el plano profundo de la cápsula y llevan una dirección perpendicular al eje del cuello, describiendo, como su nombre indica, alrededor de este último un círculo más o menos completo. Estas fibras son principalmente muy visibles en la parte posterior e inferior de la articulación, en donde forman, en el límite externo de la cápsula, un fascículo regularmente curvo, que rodea el cuello a manera de un semicollar: llámase *zona orbicular* o *ligamento anular* de WEBER (fig. 672, 1'). Los autores distan mucho de estar de acuerdo sobre la disposición exacta de las fibras circulalares. Nosotros admitimos, con WELCKER, que estas fibras son de dos órdenes: unas, que se *insertan en el hueso,* se desprenden de la ceja cotiloidea y terminan

en la misma en un punto más o menos aproximado al de su origen; las otras, *fibras propias,* es decir, que no tienen ninguna inserción ósea, forman en el espesor de la cápsula anillos completos, que llevan una dirección paralela al rodete cotiloideo. Las *fibras longitudinales,* situadas en la capa superficial de la cápsula, van del hueso coxal al fémur, cruzando a las precedentes en ángulos muy diversos y se confunden con los fascículos de refuerzo capsulares, que vamos a describir seguidamente.

B. FASCÍCULOS DE REFUERZO DE LA CÁPSULA; SU GROSOR. — Lo mismo que la cápsula escapulohumeral, la cápsula coxofemoral está reforzada por cierto número de

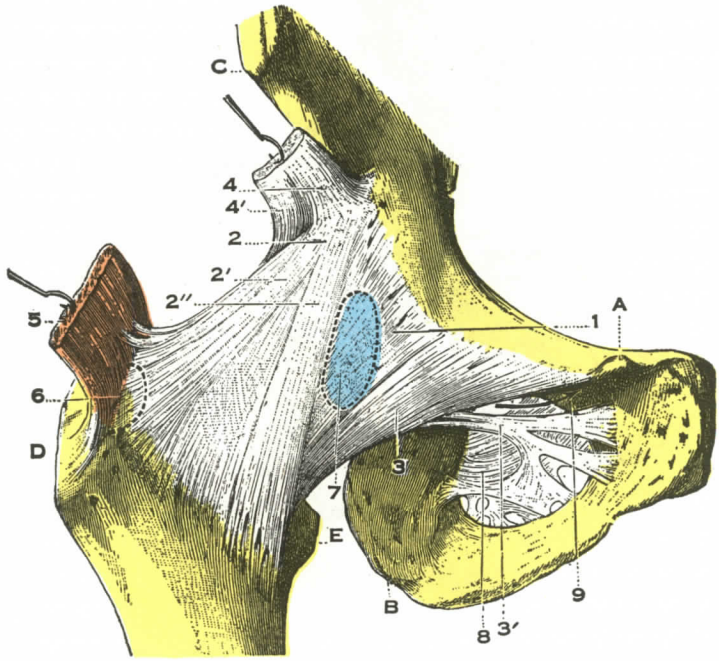

FIG. 671

Articulación coxofemoral, parte anterior (cavidad articular inyectada con sebo).

A, espina del pubis. — B, isquion. — C, ilion (espina iliaca anterosuperior). — D, trocánter mayor. — E, trocánter menor.

1, cápsula articular. — 2, ligamento de Bertin, con 2', su fascículo superior o iliopretrocantéreo; 2'', su fascículo inferior o iliopretrocantíneo. — 3, ligamento pubiofemoral, con 3', cinta subpubiana. — 4, 4', tendón directo y tendón reflejo del recto anterior del muslo. — 5, glúteo menor, dirigido hacia fuera por una erina. — 6, bolsa serosa del glúteo menor. — 7, bolsa serosa del psoasilíaco. — 8, membrana obturatriz. — 9, conducto subpubiano.

fascículos que, aun confundiéndose más o menos con ella en el curso de su trayecto y a nivel de su terminación, no por esto dejan de tener en su origen cierta independencia relativa. Estos fascículos de refuerzo, que vienen a ser otros tantos ligamentos superpuestos, son en número de tres. Por razón de sus inserciones, los designaremos con los nombres de ligamento *iliofemoral,* ligamento *isquiofemoral* y ligamento *pubiofemoral.*

a) *Ligamento iliofemoral.* — El ligamento iliofemoral, llamado también *ligamento de Bertin, ligamento en Y* de BIGELOW, empieza por debajo de la espina iliaca anteroinferior y, por consiguiente, por debajo del tendón directo del músculo recto anterior del muslo. Desde este punto se dirige hacia abajo y afuera, se despliega a manera de un ancho abanico y viene a terminar, por su base, en aquella línea

rugosa que hemos designado más arriba con el nombre de *línea oblicua* del fémur. Este abanico fibroso, relativamente delgado en su parte media, es, por el contrario, muy grueso en sus partes superior e inferior, las cuales, por esta circunstancia, adquieren, por decirlo así, el valor de dos fascículos distintos.

α) El *fascículo superior* o *iliopretrocantéreo* (fig. 671, 2'), siguiendo un trayecto casi horizontal, costea la parte superior de la cápsula y viene a insertarse, por fuera, en el borde anterior del trocánter mayor, inmediatamente por debajo del tendón del glúteo menor, con el cual se confunde más o menos; una eminencia rugosa, el tubérculo pretrocantéreo, marca frecuentemente esta inserción externa del ligamento. El fascículo iliopretrocantéreo, relativamente muy corto, pero notable por su fuerza y resistencia, mide de 8 a 10 milímetros de espesor y a veces más; limita los movimientos de aducción y rotación hacia fuera.

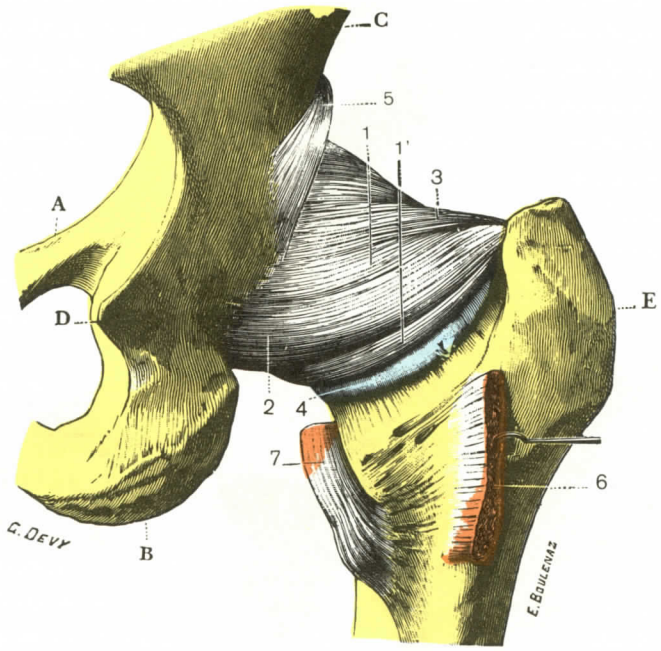

FIG. 672

Articulación coxofemoral, parte posterior (cavidad articular inyectada con sebo).

A, rama horizontal del pubis. — B, isquion. — C, ilion. — D, espina ciática. — E, trocánter mayor.

1, cápsula articular, con 1', zona orbicular o ligamento anular de WEBER. — 2, fascículo de refuerzo isquiofemoral. — 3, fascículo fibroso, que se confunde por delante con el tendón del glúteo menor y se distribuye por detrás sobre la parte posterosuperior de la cápsula. — 4, rodete semilunar, formado por la sinovial. — 5, tendón reflejo del recto anterior del muslo. — 6, cuadrado crural, vuelto hacia fuera por una erina. — 7, tendón del psoas-ilíaco que se inserta en el trocánter menor.

β) El *fascículo inferior* o *iliopretrocantíneo* (fig. 671, 2'') desciende casi verticalmente sobre la parte anterointerna de la cápsula articular, torciéndose ligeramente sobre su eje, y viene a fijarse, por su extremidad inferior, en la parte interior de la línea oblicua, un poco por delante del trocantín. Más delgado que el precedente (apenas tiene de 4 a 5 milímetros de grosor), pero también muy fuerte y resistente, el fascículo inferior del ligamento iliofemoral se distiende sobre la pelvis, y por ende limita este movimiento.

b) *Ligamento isquiofemoral.* — El ligamento isquiofemoral (fig. 672, 2) está situado en la parte posterior e inferior de la articulación. Los fascículos fibrosos que

lo constituyen toman origen en el canal subcotiloideo y en la porción de la ceja cotiloidea que se encuentra por encima de este canal. Desde este punto se dirigen oblicuamente hacia arriba y terminan del modo siguiente: unos, los más, se reúnen formando una especie de cinta, que cruza oblicuamente la cara superior del cuello y viene a fijarse en el borde anterior de la cavidad digital del trocánter mayor, inmediatamente por delante del tendón terminal del obturador interno; otros, los que corresponden a la parte inferior del ligamento, se mezclan con las fibras circulares de la cápsula y paulatinamente se confunden con ellas. Algunos autores han dado a este último grupo de fibras el nombre de *ligamento isquiocapsular,* que está perfectamente justificado. El ligamento isquiofemoral limita los movimientos de rotación del fémur hacia dentro.

c) *Ligamento pubiofemoral.* — El ligamento pubiofemoral (fig. 671, 3) está representado por fascículos análogos que toman origen, por delante de la articulación, en puntos muy diversos: en la eminencia iliopectínea, en la cresta pectínea, en la rama horizontal del pubis, en el cuerpo del pubis y a veces también en la membrana obturatriz. Desde este punto se dirigen, convergentes, hacia la región inferointerna de la articulación y terminan, en parte, en la fosita rugosa situada por delante del trocantín, y en parte, en la porción de la cápsula que se encuentra sobre esta eminencia ósea. El ligamento pubiofemoral, oblicuamente dirigido de arriba abajo y de dentro a fuera, está en relación con la cara anterointerna de la cápsula coxofemoral: según hace observar WELCKER, representa una de las dos ramas verticales de una **N** mayúscula, estando las otras dos ramas formadas por los dos fascículos iliopretrocantéreo e iliopretrocantíneo del ligamento de Bertin. El ligamento pubiofemoral se distiende con la abducción del muslo, y por esto contribuye a limitar este movimiento.

d) *Grosor de la cápsula coxofemoral.* — Así reforzada por los tres fascículos fibrosos que acabamos de describir, la cápsula articular de la cadera es notable por su espesor y resistencia. Respecto de este punto, difiere considerablemente de la cápsula del hombro, que es mucho más delgada y por esto se desgarra con facilidad.

Difiere también de aquélla por su laxitud, que es mucho menor. Mientras que la cápsula escapulohumeral, una vez abierta la articulación, permite a las superficies articulares una separación de tres centímetros, la separación que permite la cápsula coxofemoral, en las mismas condiciones, apenas pasa de un centímetro y medio.

El espesor de la cápsula fibrosa de la articulación de la cadera varía, sin embargo, en los distintos puntos de su extensión. Este espesor alcanza su grado máximo en la parte superior de la articulación, a nivel del fascículo iliopretrocantéreo: en este punto mide de 8 a 12 milímetros. En la parte inferior, en el intervalo comprendido entre los ligamentos pubiofemoral e isquiofemoral, la cápsula, reducida, por decirlo así, a sus fibras circulares, es muy delgada: mide únicamente dos o tres milímetros de espesor. También es muy delgada, en su parte anterior, entre el ligamento pubiofemoral y el fascículo inferior del ligamento iliofemoral; en este punto se halla en relación con la bolsa serosa del psoasiliaco (fig. 671, 7) y presenta a veces una solución de continuidad, una verdadera abertura por la que la sinovial de la articulación se pone en contacto con la bolsa muscular citada y aun a veces comunica con ella.

C. LIGAMENTO REDONDO. — El ligamento que impropiamente se designa con el nombre de *ligamento redondo* es una cinta fibrosa situada en el interior mismo de la articulación, que se extiende de la cabeza femoral a la escotadura isquiopubiana. Su longitud es de 30 a 35 milímetros; su anchura mide de 8 a 10 milímetros en su extremidad femoral y de 14 a 16 milímetros en la extremidad opues-

ta. *Por parte del fémur* (fig. 673) se inserta en la fosilla *(fovea capitis)* que se ve en la cabeza de este hueso. Sobre este particular hemos de hacer notar que esta inserción se efectúa, no en toda la extensión de esta fosilla, sino tan sólo en su parte anterior; su parte posterior, menos profunda, que está excavada en forma de canal y es uniforme y lisa, sirve de receptáculo al ligamento, pero sin prestarle inserción. *Por parte del hueso coxal* (fig. 674), la inserción del ligamento redondo se efectúa del modo siguiente: sus fibras medias terminan en el ligamento transverso del acetábulo; sus fibras superiores se condensan de ordinario en un fascículo especial, llamado *fascículo pubiano* (fig. 674, 3), que viene a fijarse en la extremidad anterior de la escotadura isquiopúbica; sus fibras inferiores forman así mismo un fascículo, llamado *fascículo isquiático* (fig. 674, 4), más fuerte que el precedente, que corresponde al borde posterior de la escotadura y se fija en este borde, de ordinario por fuera de la cavidad cotiloidea. Hemos de añadir que de la parte interna del ligamento nacen constantemente tractos conjuntivos, que se dirigen al trasfondo del cotilo y terminan en él, cerca de su borde anterior o pubiano. Estos tractos conjuntivos, cubiertos por la sinovial articular, forman a veces, como se ve en la figura 675, 3, un verdadero *repliegue membranoso,* que sujeta el ligamento redondo al trasfondo.

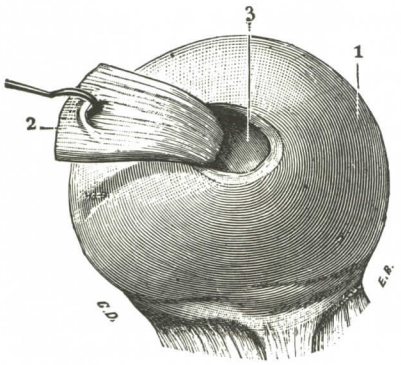

FIG. 673

Inserción del ligamento redondo en la cabeza femoral.

1, cabeza femoral. — 2, ligamento redondo tirado hácia delante por una erina, para poner de manifiesto, 3, la parte de la fosilla sobre la cual descansa el ligamento sin insertarse en ella.

En condiciones normales, cuando están en mutua presencia las superficies articulares, hemos de considerar en el ligamento redondo, aplanado de fuera a dentro, dos caras: una *externa,* cóncava, aplicada alrededor de la cabeza del fémur, y otra *interna,* convexa, en relación con el cojinete celulograsoso del trasfondo. Por su espesor corren algunas arteriolas y también venillas destinadas en su mayor parte a la cabeza femoral; sin embargo, algunos de estos vasos pertenecen propiamente al ligamento.

El ligamento redondo presenta en su desarrollo extensas variaciones individuales. Muy fuerte en ciertos sujetos, en otros es extremadamente débil; a veces se reduce a un simple repliegue sinovial que contiene algunos tractos conjuntivos, y en ciertos casos desaparece por completo (PALLETA). Hemos tenido ocasión de observar de ello un ejemplo muy evidente en un adulto de treinta y cinco a cuarenta años. La anomalía era bilateral, y pese a la ausencia del ligamento redondo, la fosilla femoral y el trasfondo de la cavidad cotiloidea eran perfectamente marcados y estaban ocupados por partes blandas celuloadiposas, sobre las que se extendía la sinovial. Entre los antropoides el ligamento redondo falta en el orangután, excepción tanto más notable cuanto que este ligamento es constante en el gorila, el gibón y el chimpancé.

Cuando está bien desarrollado, su resistencia es considerable. GILIS, que lo ha estudiado en gran número de casos, ha dado como cifras medias las siguientes: en el recién nacido sostiene de 7 a 8 kilogramos; en el adulto resiste de 30 a 45 kilogramos; y por último, si se fijan los dos fémures entre las dos piezas de un tornillo y en esta disposición se trata de romper los dos ligamentos a la vez, obrando sobre la pelvis, no se llega a esta ruptura sino a consecuencia de tracciones que varían entre 60 y 70 kilogramos.

SIGNIFICACIÓN MORFOLÓGICA. — De antiguo se viene considerando al ligamento redondo como destinado a limitar ciertos movimientos del muslo; para unos, los movimientos de

aducción; para otros, los movimientos de flexión con rotación hacia fuera. Desde SAPPEY, cuya opinión acerca de este particular se ha hecho clásica, se ha considerado como un *portavasos*, es decir, como una especie de vaina protectora para los vasos destinados a la cabeza del fémur. WELCKER lo comparó a su vez a una especie de escoba destinada a repartir la sinovial sobre las superficies articulares, por el frote que ejerce sobre estas últimas. Posteriormente, el ligamento redondo ha sido considerado por TILLAUX como un *ligamento de retención*, que se opone a que la cabeza femoral gravite por su vértice sobre el fondo de la cavidad cotiloidea, considerando como explicación el hecho patológico de que un choque directo sobre el trocánter mayor ocasiona, antes que el hundimiento de la pared de la cavidad cotiloidea, que es tan delgada, la fractura del cuello.

La anatomía comparada, que nunca consultaremos bastante cuando se trate de establecer la significación de una formación anatómica, nos enseña que en algunos ver-

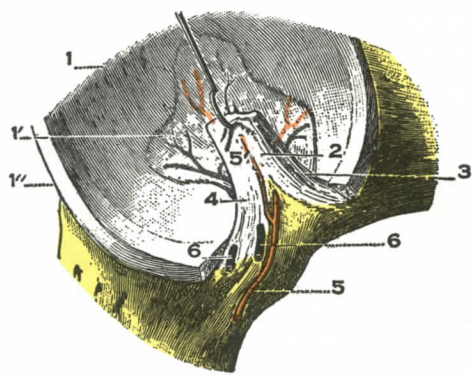

FIG. 674

Ligamento redondo, fuertemente traccionado hacia arriba por una erina para poner de manifiesto su inserción en el hueso coxal.

(El ligamento transverso del acetábulo ha sido quitado.)

1, cotilo, con : 1', su trasfondo; 1'', su rodete. — 2, ligamento redondo, con : 3, su fascículo pubiano : 4, su fascículo isquiático. — 5, arteria acetabular, con 5', rama del ligamento redondo. — 6, 6', venas procedentes del trasfondo.

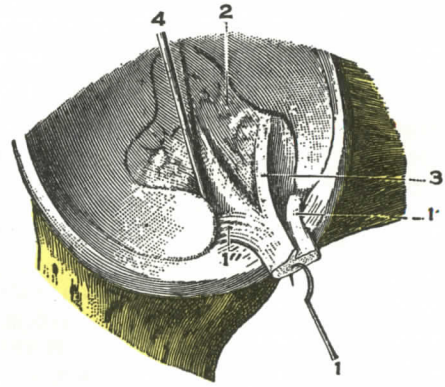

FIG. 675

Ligamento redondo, vuelto hacia abajo por una erina para poner de manifiesto el repliegue falciforme que lo une al trasfondo.

(El ligamento transverso del acetábulo está en su sitio.)

1, ligamento redondo, con : 1', su fascículo pubiano; 1'', su fascículo isquiático. — 2, trasfondo del cotilo. — 3, repliegue membranoso, que va de la cara interna del ligamento redondo al borde pubiano del trasfondo. — 4, fondo de saco sinovial.

tebrados inferiores el pretendido ligamento redondo, en vez de quedar oculto dentro de la cavidad articular, sale de ésta y tiene entonces relaciones más o menos íntimas con un músculo de inserción pubiana, que es el homólogo de nuestro pectíneo. Así, por ejemplo, en el caballo (SUTTON) vemos que el ligamento redondo se divide en dos fascículos: uno que queda oculto en el interior de la articulación, mientras que el otro se exterioriza (séanos permitida esta expresión) para venir a terminar en la extremidad pubiana de la línea blanca, y precisamente de este último fascículo se desprende el pectíneo. En el esfenodonte y en algunas aves, principalmente en el avestruz (SUTTON), el ligamento redondo se continúa directamente con este último músculo, el cual se inserta por esta circunstancia en la cabeza femoral.

Semejante interpretación, que hace del ligamento redondo un órgano atrofiado, rudimentario, sin funciones, nos explica al mismo tiempo las numerosas variaciones individuales que presenta.

MOSER, tras numerosos estudios de anatomía comparada, ha terminado por considerar el ligamento redondo como una porción de la cúpula articular, la cual, *primitivamente*, está situada por fuera de la articulación (reptiles); y más adelante, por efecto del cambio de orientación del fémur de las aves y mamíferos, se ha hundido *secundariamente* en la cavidad articular. El estudio de su desarrollo en el hombre nos enseña que, aun en este último, hay un período en que los rudimentos del ligamento se encuentran por fuera de los rudimentos de la articulación. Por lo demás, MOSER reconoce que por efecto de su penetración en la articulación, el ligamento redondo ha perdido toda función, quedando reducido a una formación rudimentaria.

VIALLETON no participa en modo alguno de esta opinión, pues estima que no es posible que una parte de la cápsula haya sido arrastrada a la cavidad articular en el curso del enderezamiento del miembro que se efectúa en las aves y en los mamíferos. ¿Cómo habría sido esto posible en las aves, cuyo cotilo, por otra parte, no tiene escotadura? Si la cápsula hubiese sido arrastrada, habría sido comprimida entre la cabeza femoral y la banda articular anterior o ventral del cotilo. «Por otra parte, en las aves el ligamento redondo, en lugar de insertarse en la porción caudal del cotilo como en los mamíferos, se fija en su borde craneal.» Esta situación inversa de un mismo órgano demuestra que el ligamento redondo no puede haberse producido por el proceso indicado. Es infinitamente lógico, dice VIALLETON, considerar este ligamento como si se hubiera formado *in situ* en el curso de la ontogénesis como los meniscos o ligamentos intraarticulares.

Sea cual fuere la teoría adoptada, este ligamento tiene su función. Tanto en las aves como en los mamíferos y en el hombre, desempeña el papel de ligamento de detención, como había dicho TILLAUX. Restringe los movimientos de flexión del fémur, sobre todo cuando éstos van acompañados de abducción.

4.º Sinovial. — En la sinovial de la articulación de la cadera hemos de considerar dos partes: una, que corresponde a la cápsula, parte principal o *sinovial propiamente dicha;* otra, más pequeña, que rodea el ligamento redondo y a la cual designaremos con el nombre de *sinovial del ligamento redondo.*

a) *Sinovial propiamente dicha.* — La sinovial propiamente dicha empieza por arriba en el borde libre del rodete cotiloideo, desciende en seguida sobre la cara externa de este rodete, lo cubre en alguna extensión (fig. 670) y se refleja luego sobre la cara interna de la cápsula, que tapiza regularmente hasta su inserción femoral. Llegada a este punto, se refleja de nuevo, y abandonando la cápsula, se extiende de fuera a dentro sobre el cuello, para venir a terminar en el contorno de la capa cartilaginosa que cubre la cabeza femoral.

A nivel del punto en que de la cápsula se refleja sobre el cuello, la sinovial de la cadera es levantada a trechos, ya por vasos, que van a la cabeza del fémur, ya por fascículos de fibras profundas de la cápsula fibrosa que, siguiendo un trayecto recurrente, suben a lo largo del cuello para venir a fijarse en un punto más o menos próximo de la cara articular. De esto depende la formación por la sinovial de pequeños repliegues falciformes *(frenula* o *retinacula capsulæ* de los antiguos anatomistas) que se extiende de la parte externa de la cápsula hasta el cuello. Por lo demás, estos repliegues serosos son siempre muy variables por su número, situación, dimensiones e importancia. Uno de ellos, más desarrollado que los demás y, por decirlo así, constante, se ve en la parte posteroinferior del cuello, formando una línea recta que uniría el trocánter menor con la fosilla del ligamento redondo (fig. 668, 4); por su espesor circula una pequeña arteria destinada a la cabeza femoral. AMANTINI, que describió este repliegue con el nombre muy significativo de *repliegue pectineofoveal,* es decir, que va de la región pectínea a la fosilla de la cabeza femoral o fóvea, ha creído que debe considerarse como un residuo de un fascículo muscular que se extendería desde el pubis a la cabeza del fémur. De este modo vendría a ser una dependencia del ligamento redondo.

La cápsula fibrosa, gracias a su espesor y a su continuidad, no se deja atravesar por la sinovial, y son casos excepcionales aquellos en que se encuentran por fuera de ella estas prolongaciones sinoviales en forma de fondo de saco que tan numerosas son alrededor de la rodilla y de la garganta del pie. Sin embargo, en un punto correspondiente a la parte posterior del cuello, la sinovial levanta la cápsula, en esta zona muy delgada, y forma una especie de rodete semianular, que es muy visible en una articulación inyectada con sebo (fig. 672, 4). Ya hemos visto anteriormente, y de paso lo recordaremos aquí, que en la parte anterior de la articulación la sinovial de la cadera comunica a veces con la bolsa serosa del psoas por un orificio oval situado a lo largo del borde interno del ligamento iliofemoral.

b) *Sinovial del ligamento redondo.* — Esta sinovial viene a ser una especie de vaina del ligamento redondo. Por arriba, del lado de la cabeza femoral, termina exactamente en el contorno de la fosilla en que se inserta el ligamento; por abajo, del lado del cotilo coxal, se extiende sobre el cojinete adiposo que llena el trasfondo y termina en el contorno de éste, es decir, en el borde cóncavo del cuadrante cartilaginoso que reviste la porción articular del cotilo y en el borde interno del ligamento transverso del acetábulo. La sinovial del ligamento redondo cierra por dentro la escotadura isquiopubiana. En este punto, frecuentemente, forma uno o dos pequeños fondos de saco (fig. 675, 4) que, en articulaciones bien inyectadas, aparecen a la entrada de la escotadura en forma de mamelones más o menos salientes.

5.º **Relaciones.** — La articulación de la cadera, lo mismo que su homóloga la del hombro, está almohadillada en todo su contorno por formaciones musculares que del tronco y de la cintura pelviana descienden hacia el fémur.

α) *Por delante,* y procediendo de fuera a dentro, encontramos sucesivamente: 1.º, el tendón del recto anterior del muslo, el cual, siguiendo un trayecto vertical, viene a buscar su inserción en la espina iliaca anteroinferior; 2.º, el psoasiliaco, que a beneficio de una bolsa serosa se desliza sobre la parte anterior de la cápsula articular, muy delgada en este punto y a veces hasta perforada; 3.º, el pectíneo, que cubre el ligamento pubiofemoral y, como este último, sigue un trayecto oblicuo hacia abajo y afuera. Recordaremos de paso que el psoasiliaco y el pectíneo forman el suelo del *triángulo de Scarpa,* y que por este suelo corren de arriba abajo los vasos femorales y el nervio crural, los cuales por este motivo tienen con la articulación de la cadera importantes relaciones.

β) *Por detrás,* la articulación que nos ocupa está cubierta por dos capas musculares: 1.º, una capa profunda, formada por el piramidal, el obturador interno, los dos géminos y el cuadrado crural, músculos todos de dirección transversal, que van de la pelvis al trocánter mayor *(músculos pelvitrocantéreos);* 2.º, una capa superficial, formada por la parte inferior del glúteo mayor. Entre estos dos planos musculares, en la especie de canal que forman el isquion y el trocánter mayor, descienden verticalmente el nervio ciático mayor, el ciático menor y la arteria isquiática.

γ) *Por abajo y por dentro,* la cápsula articular, muy delgada en este punto, como hemos visto ya, está reforzada por el músculo obturador externo, que la cruza oblicuamente de dentro a fuera y de abajo arriba, para venir a insertarse en la cavidad digital del trocánter mayor.

δ) *Por arriba y afuera,* la articulación se halla en relación con el músculo glúteo menor, y en un plano más superficial, con el músculo glúteo mediano.

6.º **Arterias.** — Las arterias de la articulación coxofemoral, siempre muy numerosas, provienen de dos orígenes: de la *femoral profunda* y de la *iliaca interna.*

a) *De la femoral profunda.* — La femoral profunda riega la articulación por medio de las dos *circunflejas anterior* y *posterior.* Estas dos arterias, anastomosándose recíprocamente, forman alrededor del cuello quirúrgico del fémur una especie de círculo arterial que recuerda con bastante exactitud el círculo homólogo que forman alrededor del húmero las dos ramas circunflejas de la arteria axilar. De este círculo perifemoral parten ramas ascendentes que se distribuyen por la parte inferior y externa de la cápsula articular. Además de estas ramas, que son siempre muy variables por su número, volumen y dirección, señalaremos como muy frecuente: 1.º, una rama que, nacida de la circunfleja anterior, se dirige hacia el ligamento iliofemoral y lo perfora un poco por encima de la parte media de su inserción femoral (MORRIS); 2.º, una rama que, nacida de la circunfleja posterior, se introduce en la escotadura isquiopubiana, llega al fondo de la cavidad coti-

loidea y termina en el ligamento redondo, en el tejido celulograsiento del fondo y a veces en la cabeza femoral. Esta última rama procede casi siempre de la obturatriz (véase luego).

b) *De la iliaca interna.* — La iliaca interna proporciona varias arterias a la articulación de la cadera por mediación de tres de sus ramas: la obturatriz, la isquiática y la glútea. La *obturatriz,* por su rama de bifurcación externa, da una ra-

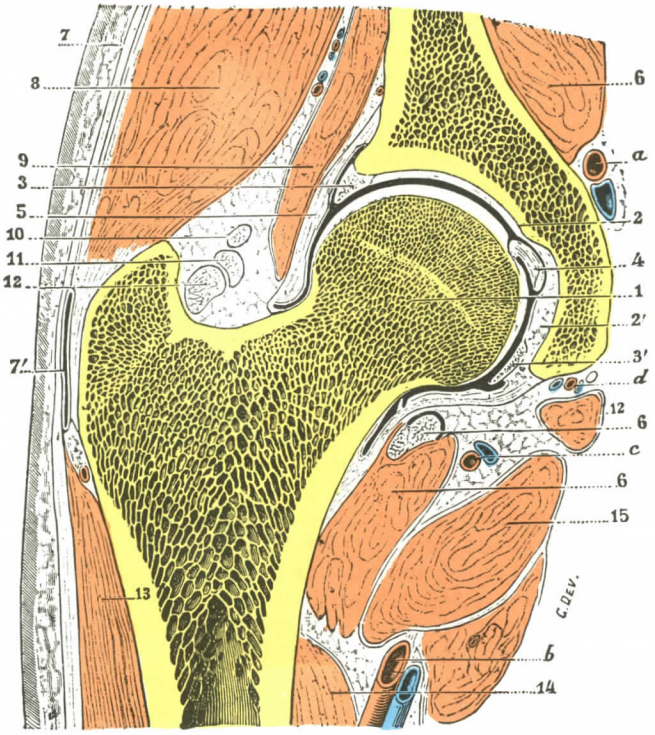

FIG. 676

Corte frontal de la articulación coxofemoral, que pasa por la fosilla del ligamento redondo (cadáver congelado, lado derecho, segmento posterior del corte).

1, cabeza femoral. — 2, cotilo, con 2', su trasfondo. — 3, rodete cotiloideo, con 3', ligamento transverso del acetábulo. — 4, ligamento redondo. — 5, cápsula articular. — 6, psoasilíaco con su bolsa serosa. — 7, aponeurosis glútea, con 7', bolsa serosa del glúteo mayor. — 8, glúteo mediano. — 9, glúteo menor. — 10, tendón del piramidal. — 11, tendón del obturador interno. — 12, tendón del obturador externo (12'). — 13, vasto externo. — 14, vasto interno. — 15, pectíneo.

a, vasos ilíacos externos. — *b*, arteria y vena femorales profundas. — *c*, vasos circunflejos internos. — *d*, vasos y nervios obturadores.

milla articular, *rama acetabularia,* que penetra en la escotadura isquiopubiana (véase figura 674, 5), y por esto se divide en dos ramas: una primera, a menudo doble, que se pierde en el fondo de la cavidad cotiloidea; una segunda, que se dirige, siguiendo el ligamento redondo, hasta la cabeza femoral. Esta última rama, ordinariamente muy delgada, termina en el ligamento redondo (éste es el caso más común) o bien penetra en la cabeza femoral, formando así, en este último caso, una vía de comunicación con la red arterial intraósea. La *isquiática* desprende finas arteriolas hacia la cara posterior de la articulación: una de sus ramas, la arteria del cuadrado crural, da también algunas ramitas a la cápsula, pasando entre los géminos y el obturador interno (MORRIS). Por último la *glútea,* por su rama profunda, envía algunas ramitas articulares que llegan a la articulación perforando la parte inferior del músculo glúteo menor.

7.º Nervios. — Los nervios de la articulación coxofemoral se distinguen en anteriores y posteriores.

a) Los *nervios posteriores* se distribuyen por la cara posterior de la cápsula y proceden del *plexo sacro,* ya directamente, ya por mediación del ciático menor o del mayor. Hemos de indicar, además, como formando parte de los nervios posteriores, una pequeña ramita articular que se desprende del nervio del cuadrado crural y se distribuye por la parte posterior e inferior de la cápsula.

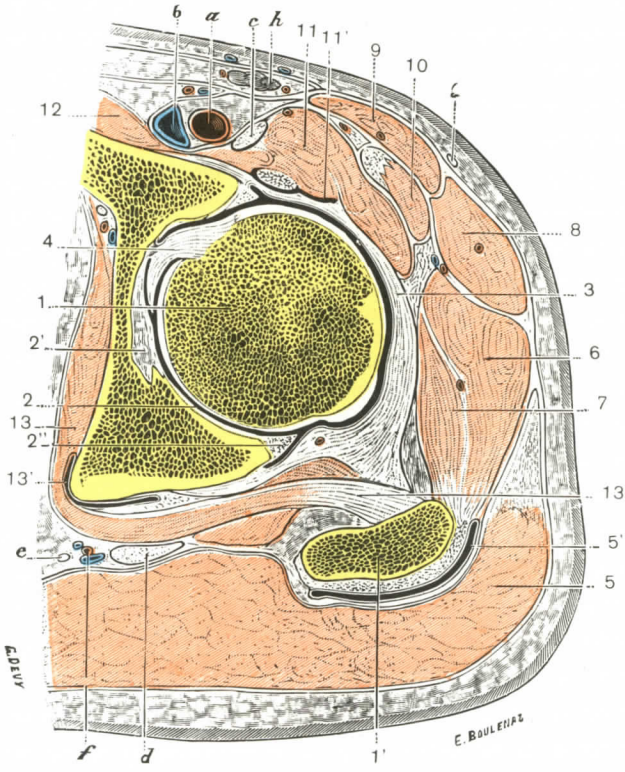

FIG. 677

Corte horizontal de la cadera, que pasa por la fosilla del ligamento redondo (cadáver congelado, lado derecho, segmento inferior del corte).

1, cabeza femoral, con 1', trocánter mayor. — 2, cotilo, con: 2', su trasfondo; 2'', su rodete. — 3, cápsula articular. — 4, ligamento redondo. — 5, glúteo mayor, con 5', su bolsa serosa. — 6, glúteo mediano. — 7, glúteo menor. — 8, tensor de la fascia lata. — 9, sartorio. — 10, recto anterior. — 11, psoasilíaco, con 11', su bolsa serosa. — 12, pectíneo. — 13, obturador interno, con 13', su bolsa serosa.

a, arteria femoral. — *b*, vena femoral. — *c*, nervio crural. — *d*, ciático mayor. — *e*, ciático menor. — *f*, vasos isquiáticos. — *g*, nervio femorocutáneo. — *h*, un ganglio superficial de la ingle.

b) Los *nervios anteriores,* destinados a la cara anterior de la cápsula articular, emanan del *plexo lumbar* y son el crural y el obturador. El *crural,* a su salida del abdomen, envía una o varias ramas a la parte anterior y superior de la cápsula. Además de estas ramas, DUZÉA ha descrito, con el nombre de *ramas lumbares,* dos pequeños filetes independientes que, como el crural, se hallan encerrados dentro de la vaina del psoas. Es probable que estos dos filetes nerviosos procedían también del crural, pero separándose de él más arriba que de ordinario. Respecto del *obturador,* envía siempre a la articulación múltiples ramas: una de estas ramitas, descrita ya por MORRIS en 1879 e indicada nuevamente por DUZÉA, penetra en el fondo de la

cavidad cotiloidea, pasando a través de la escotadura isquiopubiana, y se distribuye por el ligamento redondo.

Bolsas serosas de la cadera. — Alrededor de la articulación de la cadera y en sus inmediaciones encontramos gran número de bolsas serosas, destinadas a favorecer el juego de los músculos a que van anexas. Son las siguientes:

α) *Por delante,* conocemos ya la extensa *bolsa serosa del psoasiliaco,* situada entre este músculo y la cara anterior de la cápsula, la cual comunica con la serosa articular.

β) *Por detrás,* encontramos: 1.º, la *bolsa del obturador interno,* situada entre este músculo y la porción del hueso coxal inmediata a la escotadura ciática menor; 2.º, la *bolsa del obturador externo,* situada entre el tendón de este músculo y la cara posterior del cuello del fémur; 3.º, la *bolsa del cuadrado crural,* comprendida entre la cara anterior de este músculo y el trocánter menor (MORRIS).

γ) *Por fuera* encontramos otras tres bolsas: la del *glúteo menor,* la del *glúteo mediano* y la del *glúteo mayor,* colocadas entre estos músculos y el trocánter mayor (véase MIOLOGÍA). Por debajo de la bolsa trocantérea del glúteo mayor, que existe once veces por cada quince casos, según ZOIA, se encuentra ordinariamente una segunda bolsa que separa el músculo glúteo mayor del vasto externo.

Movimientos. — Considerado desde el punto de vista de su movilidad sobre el cotilo coxal, el fémur se dobla y se extiende, se aproxima a la línea media o se separa de ella. Además, disfruta también de movimientos de circunducción y rotación.

La articulación de la cadera, «articulación en rodillera», recuerda bastante bien la articulación de la palanca de los cambios de velocidad de ciertos automóviles, capaz de desplazamientos en todos los sentidos sobre una rótula. BERTIN resumía así en algunas palabras el mecanismo de los movimientos que ocurren en esta articulación: «La cabeza del fémur — escribe — es un globo que gira sobre sí mismo y el cuerpo del fémur es una manivela de que se sirven los músculos para hacer girar el globo óseo en el centro de la cavidad cotiloidea; este centro es también el del movimiento de la cabeza del fémur, aproximadamente como la rueda de un coche gira alrededor de su eje.» Consideremos sucesivamente el mecanismo de los diferentes movimientos:

a) *Flexión y extensión.* — La flexión es el movimiento por el cual la cara anterior del muslo se eleva y se aproxima a la pared abdominal anterior. La extensión es el movimiento opuesto, en virtud del cual la cara posterior del muslo se eleva y se dirige hacia la región glútea. En uno y otro de estos movimientos, el fémur se mueve alrededor de un eje transversal, que pasaría a la vez por la fosilla del ligamento redondo y por el vértice del trocánter mayor: la cabeza del fémur rueda dentro de su cavidad de recepción, al paso que su extremidad inferior, arrastrando consigo la pierna, describe un arco de círculo, de atrás adelante en la flexión y de delante atrás en la extensión.

En la flexión, la parte anterior de la cápsula, comprendiendo en ella el ligamento de Bertin, se relaja, al paso que la parte posterior se distiende. Lo contrario sucede en la extensión: la parte posterior de la cápsula se afloja, mientras que el ligamento de Bertin se distiende y limita el movimiento.

Es evidente que la flexión es mucho más amplia que la extensión. El trayecto de estos movimientos es aproximadamente de 130 grados.

b) *Aducción y abducción.* — La abducción es el movimiento por el cual el muslo se separa de la línea media y la aducción es el movimiento por el cual se aproxima. En este orden de movimientos, el fémur se mueve sobre un eje anteroposterior que pasa por el centro de la cabeza: ésta se desliza dentro de la cavidad cotiloidea, de arriba abajo en el movimiento de abducción y de abajo arriba en el movimiento de aducción. El primero de estos movimientos, que conduce el muslo a una posición casi horizontal, parece hallarse limitado por el choque del cuello con la parte superior de la ceja cotiloidea. El segundo es mucho más limitado: en la extensión normal, estando el sujeto de pie, este movimiento es naturalmente limitado por el choque de los dos miembros en el plano medio; pero si se coloca el muslo en ligera flexión, la aducción puede ser mucho más extensa, pues entonces el miembro traspasa la línea media cruzando la cara anterior del opuesto. La extensión de los movimientos de abducción y aducción es aproximadamente de 85 a 90 grados.

c) *Circunducción.* — La circunducción resulta de efectuar sucesivamente los cuatro movimientos mencionados: flexión, abducción, extensión y aducción. La cabeza del fémur gira

dentro de la cavidad cotiloidea, la extremidad inferior de este hueso describe un círculo y al propio tiempo su cuerpo engendra un cono.

d) *Rotación.* — La rotación del fémur puede efectuarse hacia fuera y hacia dentro. En el movimiento de rotación hacia fuera, el fémur rueda alrededor de un eje vertical, que pasa por el centro de la cabeza femoral; la cabeza del fémur se desliza de atrás adelante dentro de la cavidad cotiloidea; el trocánter mayor se mueve de delante atrás y la punta del pie se dirige hacia fuera. El movimiento de rotación hacia dentro, un poco menos extenso que el precedente, se efectúa siguiendo el propio mecanismo, pero en sentido contrario: siendo el mismo el eje de rotación, la cabeza femoral se desliza de delante atrás dentro del cotilo coxal, el trocánter mayor se dirige adelante y la punta del pie hacia dentro.

e) *Papel en la estática del tronco.* — En estado de reposo, en la posición de pie, la articulación de la cadera, que transmite a los miembros inferiores el peso del tronco, asegura la estática de éste. Pero, ¿por cuál mecanismo? Observemos primero que a consecuencia de la adaptación del hombre a la estación bípeda, la parte ventral de la pelvis (pubis, isquion) está igualmente desarrollada a una y otra parte de la vertical trazada por el centro del cotilo, de manera que suministra al fémur, así mismo vertical, inserciones para los músculos pelvicrurales, repartidas, como ha hecho observar VIALLETON, casi igualmente por delante y por detrás de la articulación. Hecha esta observación, ¿debemos admitir que la estática del tronco en la posición vertical, denominada también de soldado en posición de firmes, está asegurada por los ligamentos de la articulación, como ha sostenido RICHER? No lo creemos. Ciertamente, la resistencia elástica de la cápsula reforzada por su aparato ligamentoso desempeña un papel de sostén importante, pero dista mucho de predominar. Es necesario, para mantener el equilibrio del tronco, que entre en juego la contracción de los grupos musculares, contracción cuya intensidad varía según el tronco se incline más o menos sobre las caderas, es decir, según que la gravedad haga sentir más o menos su acción más allá de los puntos de apoyo de la pelvis sobre el fémur. Que en la posición vertical normal denominada correcta esta contracción es muy débil y que el tono muscular, especie de contracción mínima, basta para asegurar la estática del tronco, es cierto; se comprende también que algunos autores, como RICHER, no hayan observado la contracción de los músculos glúteos en la posición de pie y hayan atribuido a los ligamentos un papel preponderante. Es evidente que cuando el tronco se inclina hacia delante, atrás o lateralmente, su equilibrio estático está asegurado por la contracción de los músculos psoasiliaco, recto anterior del muslo, músculos abdominales, por el lado ventral, y de los músculos glúteos, tensor de la fascia lata, pelvitrocantéreo y espinales, por el lado dorsal. La parálisis, la paresia, la hipotonicidad de estos grupos musculares que se encuentran en numerosos trastornos patológicos (síndromes estriados), bastan para demostrar esta acción. Aquí también, como en las otras articulaciones, los ligamentos son órganos pasivos y los músculos ligamentos activos.

Acción de la presión atmosférica sobre la coaptación de las superficies articulares. En diferentes movimientos que efectúa el muslo sobre la pelvis, la cabeza del fémur, *esfera maciza,* queda constantemente encerrada, como acabamos de ver, dentro de la *esfera hueca* que representa la cavidad cotiloidea. De las causas que mantienen así las dos superficies articulares firmemente aplicadas una contra otra, la más poderosa, según los hermanos WEBER, sería la presión atmosférica que se ejerce a la vez sobre la cara externa del borde cotiloideo y sobre la parte extracotiloidea del fémur. Esta influencia parece demostrada por los experimentos siguientes: 1.º, en un cadáver dispuesto de manera que las piernas cuelguen *libremente*, podemos incidir todas las partes blandas que rodean la articulación del muslo, incluso la cápsula fibrosa y sus fascículos de refuerzo, sin que por esto la cabeza femoral salga de su cavidad; 2.º, si en esta disposición practicamos con un taladro a través de la pelvis un pequeño orificio en la pared de la cavidad cotiloidea, la cabeza se sale en seguida de la cavidad, lanzada por el aire atmosférico que ha penetrado en ella con el instrumento; 3.º, si luego volvemos a colocar la cabeza femoral dentro de la cavidad cotiloidea y con el pulpejo del dedo cerramos herméticamente el agujero, el miembro inferior se mantiene en su sitio, como si lo sujetasen todos sus músculos y ligamentos; pero en cuanto se retira el dedo del agujero, permitiendo de nuevo la entrada del aire en la cavidad cotiloidea, cae otra vez. Parece a primera vista que el experimento no puede ser más concluyente, por lo cual la teoría de los hermanos WEBER ha merecido universal aceptación.

GERKEN se pronunció sin ambages contra ella, diciendo que no es razonable deducir de los experimentos en el cadáver lo que pasa en el vivo. En un caso, la ceja cotiloidea y los ligamen-

tos están más o menos endurecidos, son más o menos rígidos, y en el otro son más blandos, más suaves, muy vasculares, y por consiguiente puede cambiar su volumen. Por otra parte, la sinovia, cuya presión oscila en el perro entre 4 y 10 milímetros de mercurio, existe probablemente en mayor abundancia en el vivo que en el cadáver. *A priori,* parece razonable admitir que condiciones anatómicas tan diferentes han de implicar, para la articulación coxofemoral, condiciones mecánicas también diferentes. En efecto, en perros envenenados por el curare, GERKEN ha demostrado que basta seccionar los músculos periarticulares para poder extraer fácilmente la cabeza femoral de su cotilo. Este experimento establece claramente, y ésta es la conclusión de GERKEN, que las masas musculares, con su elasticidad y su tonicidad, son las que intervienen principalmente, en la articulación de la cadera como en las demás, para mantener en contacto las superficies articulares.

W. ALLEN de Boston, tras experimentos comparativos realizados en siete sujetos, ha llegado a la conclusión de que en la articulación coxofemoral las superficies articulares se mantienen contiguas en primer lugar por el rodete cotiloideo y en segundo lugar por el ligamento capsular. Parece que la presión atmosférica no desempeña ningún papel. Por lo visto, esta cuestión no está resuelta todavía y requiere nuevas investigaciones.

Músculos motores. — Los músculos motores de la articulación de la cadera se distinguen, según su acción sobre el fémur, en flexores, extensores, abductores y aductores, rotadores hacia dentro y rotadores hacia fuera.

1.° *Flexores:* el psoasiliaco sobre todo; accesoriamente, el sartorio y el recto anterior.

2.° *Extensores:* el glúteo mayor, los fascículos posteriores del glúteo mediano, el bíceps crural, el semitendinoso y el semimembranoso.

3.° *Abductores:* los tres glúteos, el piramidal y el tensor de la fascia lata.

4.° *Aductores:* el pectíneo, los aductores menor, mediano y mayor y el recto interno.

5.° *Rotadores hacia dentro:* los fascículos anteriores del glúteo menor y del glúteo mediano.

6.° *Rotadores hacia fuera:* el glúteo mayor, los fascículos posteriores de los glúteos mediano y menor, el piramidal, los dos obturadores interno y externo, los dos géminos superior e inferior y el cuadrado crural.

3. Articulación de la rodilla

La articulación de la rodilla (alemán *Kniegelenk,* inglés *Knee joint)* establece la unión entre el muslo y la pierna. En los vertebrados inferiores, los dos huesos de la pierna, casi de igual valor, entran en relación con la extremidad inferior del hueso del muslo. En el hombre, por efecto del desarrollo considerable que ha tomado la tibia, únicamente este hueso se articula con el fémur; el peroné es muy reducido, resultando ser una pieza esquelética secundaria, que no forma parte absolutamente de la articulación. La articulación de la rodilla es, pues, *femorotibial,* resultando por esto muy diferente, morfológicamente considerada, de su homóloga la articulación del codo, en la cual hemos visto que la extremidad inferior del húmero se articula a la vez con los dos huesos del antebrazo. Por lo demás, desde el punto de vista mecánico, pertenece al mismo grupo que esta última; es una articulación troclear, o sea una trocleartrosis.

1.° Superficies articulares. — Tres huesos contribuyen a formar las superficies articulares de la rodilla: por parte del muslo, el *extremo inferior del fémur;* por parte de la pierna, el *extremo superior de la tibia,* completado por delante y por arriba por la *cara posterior de la rótula.*

a) *Extremo inferior del fémur.* — En el extremo inferior del fémur, visto por su cara anterior, distinguimos desde luego una superficie articular en forma de polea, la *tróclea femoral* constituida, como todas las poleas, por dos carillas laterales que, inclinándose la una hacia la otra, forman un surco redondeado y obtuso, que constituye la *garganta de la tróclea.* Este surco, dispuesto en el plano sagital, se dirige oblicuamente, como la misma polea, de arriba abajo y de delante atrás. Al

llegar a la parte más inferior del hueso se separan las dos carillas trocleares, hasta entonces contiguas, con lo cual la garganta de la tróclea resulta remplazada por una ancha escotadura. Esta escotadura, en el punto que ocupa, divide la extremidad inferior del fémur en dos eminencias voluminosas, llamadas *cóndilos,* y habida cuenta de su situación, recibe el nombre de *escotadura intercondílea.*

En OSTEOLOGÍA (pág. 394) hemos descrito ya los cóndilos: sería inútil repetir aquí lo mismo; nos limitaremos, pues, a recordar que tanto el cóndilo interno como el externo son divergentes de delante atrás, de lo cual resulta que el diámetro transversal del extremo inferior del fémur es más extenso en su parte posterior que en la anterior. Recordaremos también que la parte inferoposterior de los cóndilos es la única que tiene superficie articular; que esta superficie articular, seguida de delante atrás, pertenece primeramente a un círculo de gran radio, después a un círculo de radio mucho menor, y, por consiguiente, que se enrolla a manera de *voluta,* o, mejor dicho, que describe una curva espiral, cuyos radios van decreciendo de la parte anterior a la posterior (fig. 678). Según las mediciones de WEBER, este radio de curvatura, que es de 43 milímetros al principio, desciende, hacia atrás, hasta 16,85 milímetros. Hemos de añadir que las superficies articulares de los cóndilos son un poco más anchas en su parte anterior que en la posterior, de lo que resulta que la superficie de contacto femorotibial es mayor en la extensión (posición en la que los cóndilos descansan sobre la tibia por su parte anterior) que en la flexión (posición en la que los cóndilos descansan sobre la tibia por su parte posterior).

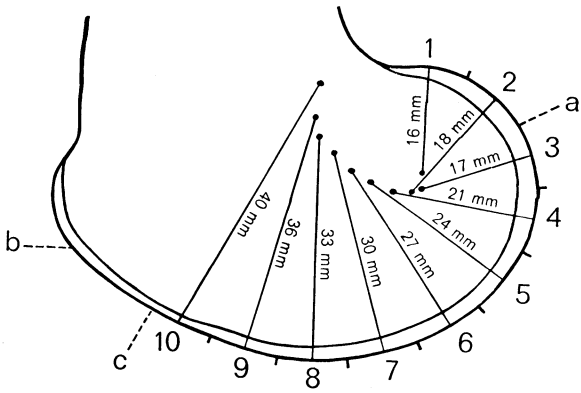

FIG. 678

Corte sagital del cóndilo interno del fémur (según BUGNION).

(El corte sigue aproximadamente la línea de contacto: la superficie está dividida en centímetros, contados de atrás a delante; la doble línea del contorno representa el espesor del cartílago; los diferentes centros de curvatura están indicados por puntos; las cifras colocadas junto a los radios indican en milímetros la longitud de éstos.) *a,* cóndilo. — *b,* tróclea. — *c,* límite condilotroclear.

Comparados entre sí, los dos cóndilos del fémur, aunque constituidos sobre el mismo tipo, no son idénticos. El cóndilo interno se halla sumamente desviado hacia dentro y el cóndilo externo lo está mucho menos hacia fuera. Además, la superficie articular del cóndilo interno es mucho más larga que la del externo: la primera mide 9 ó 10 centímetros, y la segunda, 7,5 a 8 centímetros únicamente. Por último, como se deduce de las mediciones tomadas por BUGNION, el radio de curvatura del cóndilo externo, considerado de atrás a delante, aumenta más rápidamente que el del cóndilo interno. Como se ve, todas estas disposiciones tienen gran influencia sobre el mecanismo de la articulación de la rodilla y en ellas encontramos, en gran parte, la explicación de la asociación constante de los movimientos de rotación con los de flexión y extensión.

En su parte anterior, la superficie articular del cóndilo se continúa con la carilla correspondiente de la tróclea. De ordinario, en el límite respectivo de las dos superficies articulares, condílea y troclear, existe una línea de separación, representada por una cresta obtusa, por detrás de la cual se encuentra un surco más o menos marcado. Esta línea, *línea condilotroclear,* muy visible en la figura 679 (4 y 4'),

empieza en el borde lateral de cada cóndilo, a nivel de una escotadura mucho más marcada en el cóndilo interno que en el externo. Desde este punto se dirige oblicuamente hacia atrás y adentro, hacia la escotadura intercondílea: la línea interna se dirige hacia el vértice de esta escotadura, pero la externa termina 8 ó 10 milímetros más lejos, en el borde interno del cóndilo correspondiente. La observación demuestra que la línea condilotroclear es ordinariamente más pronunciada en el cóndilo interno que en el externo: de cincuenta fémures, MIKULICZ ha encontrado las dos líneas a corta diferencia iguales en treinta y uno, la interna más marcada que la externa en dieciséis, y, al contrario, la externa más marcada que la

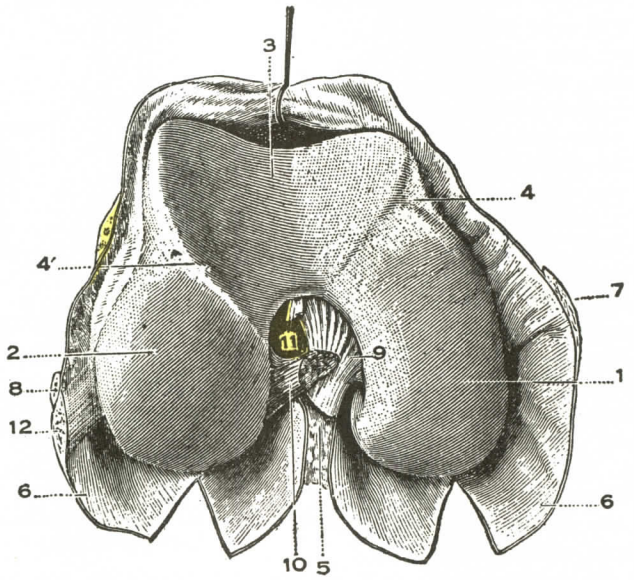

FIG. 679

Extremidad inferior del fémur derecho, con su collar capsular.

1, cóndilo interno. — 2, cóndilo externo — 3, tróclea. — 4, 4', líneas condilotrocleares interna y externa. — 5, escotadura intercondílea. — 6, cápsula articular. — 7, ligamento lateral interno. — 8, ligamento lateral externo. — 9, ligamento cruzado posterior. — 10, ligamento cruzado anterior. — 11, ligamento adiposo. — 12, tendón del poplíteo.

interna en tres. TERRILLON ha dejado establecido desde hace muchos años que las líneas condilotrocleares, en la estación de pie, se corresponden con el borde superior de los fibrocartílagos semilunares, por lo cual no son otra cosa que las huellas marcadas en las superficies articulares por estos fibrocartílagos (véase fig. 682). Así se comprende que se las encuentre más acentuadas cuanto mayor es la edad del sujeto.

En estado fresco, la superficie troclear y las dos superficies articulares condíleas están cubiertas de una capa de cartílago hialino, cuyo espesor, por término medio, es de 2,5 a 3 milímetros. Esta capa, aunque continua en toda su extensión, no es uniforme. En la tróclea es más gruesa en la garganta, y en la vertiente externa más que en la vertiente interna. En los cóndilos está también mucho más desarrollada en la parte media que en los bordes. Visto en cortes frontales (fig. 681), el revestimiento cartilaginoso de los cóndilos tiene la forma de media luna, cuya concavidad, dirigida hacia arriba, rodea la superficie ósea correspondiente.

b) *Extremo superior de la tibia.* — El extremo superior de la tibia (véase OSTEOLOGÍA, pág. 409) ofrece a la articulación de la rodilla sus dos cavidades glenoideas: una de ellas, la interna, es a la vez más larga y está más hondamente excavada que

la externa, la cual es más ancha, ligeramente cóncava en sentido transversal, plana o algo convexa en sentido anteroposterior, y se prolonga 5 ó 6 milímetros sobre la cara posterior del hueso.

Las dos cavidades glenoideas están separadas una de otra por la *espina de la tibia,* especie de masa ósea cuadrilátera que termina por arriba en dos tubérculos, uno interno y otro externo. Sobre este particular recordaremos que la espina de la tibia está un poco más aproximada al plano posterior del hueso que al anterior, y, por otra parte, que cada superficie articular glenoidea sobresale del nivel de la espina para prolongarse hasta el tubérculo correspondiente (fig. 680). Por delan-

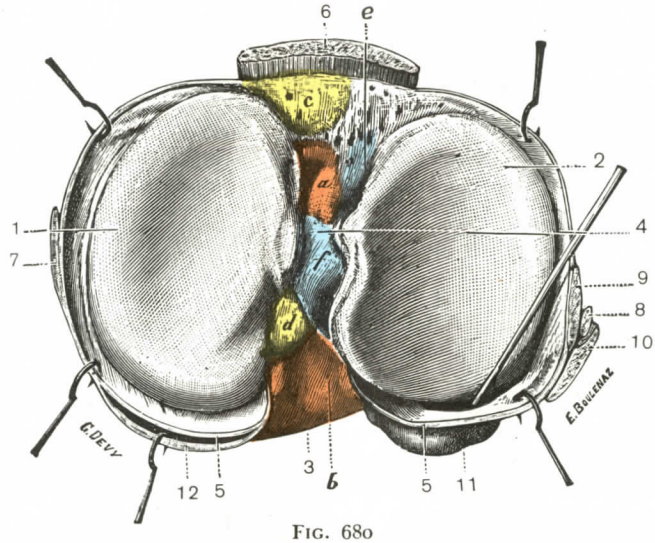

FIG. 680

Extremidad superior de la tibia derecha vista por arriba con su collar capsular.

1, cavidad glenoidea interna. — 2, cavidad glenoidea externa. — 3, cara posterior del hueso. — 4, espina de la tibia, con sus dos tubérculos y las dos superficies preespinal y retroespinal. — 5, cápsula articular. — 6, ligamento rotuliano. — 7, ligamento lateral interno. — 8, ligamento lateral externo. — 9, tendón del poplíteo. — 10, tendón del bíceps. — 11, fondo de saco sinovial que desciende hasta la cabeza del peroné. — 12, tendón del semimembranoso, con su bolsa serosa.

Las tintas de color indican los puntos de inserción de los fascículos siguientes: *a, (encarnado),* ligamento cruzado anterior; *b (encarnado),* ligamento cruzado posterior; *c (amarillo),* ligamento anterior del fibrocartílago interno; *d (amarillo),* ligamento posterior del fibrocartílago interno; *e (azul),* ligamento anterior del fibrocartílago externo; *f (azul),* ligamento posterior del fibrocartílago externo. Sobre la disposición de estos fascículos fibrosos, véase la figura 682.

te y por detrás de la espina tibial, siempre entre las dos cavidades glenoideas, se ven dos superficies triangulares, rugosas y muy irregulares, la *superficie preespinal* y la *superficie retroespinal.*

En estado fresco las dos superficies articulares de la tibia están cubiertas, como la del fémur, por una capa de cartílago hialino, cuyo grosor máximo corresponde siempre a la parte media de las cavidades glenoideas, exactamente en el punto en que se ejerce, en la estación de pie, la presión más considerable (fig. 681). En la glena interna, el revestimiento cartilaginoso mide por término medio 3 ó 4 milímetros de espesor; no modifica sensiblemente la forma de la superficie articular; pero no sucede lo mismo respecto de la glena externa, y esto porque la capa cartilaginosa que se extiende sobre ella es mucho más gruesa en su parte media que en sus dos extremidades, anterior y posterior. Resulta de ello que la superficie articular, que en el hueso seco aparece casi plana en sentido anteroposterior, en estado fresco es decididamente convexa en el mismo sentido (fig. 688). En la glena externa, el revestimiento cartilaginoso alcanza hasta 6 y 7 milímetros de espesor.

c) *Cara posterior de la rótula.* — La rótula presenta, en su cara posterior, una superficie articular prolongada en sentido transversal, que ocupa las tres cuartas partes superiores, o tal vez las cuatro quintas, de esta cara.

Una cresta obtusa, de dirección vertical, divide esta superficie articular en dos carillas laterales: una externa, más grande y excavada en su centro, y otra interna, un poco más pequeña, ligeramente cóncava o tal vez plana, a veces subdividida por una línea oblicua hacia abajo y adelante en dos carillas secundarias (véase OSTEOLOGÍA, pág. 394). En estado fresco, la superficie articular de la rótula presenta un revestimiento cartilaginoso de considerable espesor. Vista en corte horizontal, esta capa cartilaginosa es casi uniforme; apenas se atenúa a nivel de sus bordes y mide de 3 a 4 milímetros.

La rótula, como hemos visto en OSTEOLOGÍA, es un sesamoideo gigante desarrollado en el tendón del cuádriceps. Su presencia se relaciona con el roce de la cara profunda del tendón contra la tróclea femoral. VALLOIS ha estudiado perfectamente la significación y la morfología de los sesamoideos cuadricipitales. Se encuentran, en efecto, en los primates saltadores dos sesamoideos, una rótula inferior, larga y estrecha, que corresponde a la rótula humana, y una rótula superior situada en el tendón del músculo crural, distinta en estos animales del resto del cuádriceps.

d) *Modo de corresponderse las precitadas superficies articulares.* — Para constituir la articulación de la rodilla, las tres superficies articulares que acabamos de describir, *femoral, tibial* y *rotuliana,* están dispuestas del modo siguiente. La superficie articular rotuliana hállase desde luego aplicada contra la tróclea femoral: la garganta de la tróclea se corresponde con la cresta vertical de la rótula; por otra parte, las dos carillas laterales o vertientes de la tróclea ligeramente convexas, se corresponden con las dos carillas laterales de la rótula, las cuales, como hemos visto, son ligeramente cóncavas. Por su parte, las dos superficies condíleas, convexas a la vez en sentido transversal y en el anteroposterior, descansan sobre las dos cavidades glenoideas de la tibia. Respecto de este punto, hemos de hacer notar que, por su parte más interna, por la parte que se levanta a lo largo de la espina, cada superficie glenoidea se pone en relación, en una extensión de muchos milímetros, con la cara interna o axil del cóndilo correspondiente. Esta disposición se ve muy claramente en la figura 681, que representa un corte frontal de la articulación. Por último, al espacio intercondíleo del fémur corresponde, por parte de la tibia, lo que llamaremos *espacio interglenoideo,* formado por la espina de la tibia y por las dos superficies rugosas preespinal y retroespinal, colocadas una por delante y la otra por detrás de la espina.

Si ahora consideramos de un modo más general las superficies articulares de la rodilla, encontramos: por parte del fémur, uniendo la tróclea propiamente dicha a las superficies articulares condíleas que son su continuación, una verdadera polea, cuya garganta, muy marcada en la parte anterior y superior del hueso, está reemplazada en la parte inferior y posterior por la escotadura intercondílea. En correspondencia con esta polea encontramos, por parte de la pierna, una superficie inversamente configurada, constituida por la reunión de la superficie rotuliana con las dos cavidades glenoideas de la tibia; con la garganta de la polea se corresponde la cresta vertical de la rótula, remplazada por abajo y atrás, como la garganta troclear misma, por el espacio interglenoideo; con las vertientes de la polea se corresponden las dos caras laterales de la rótula, continuadas, por parte de la tibia, cada una por la cavidad glenoidea correspondiente.

Así, pues, la articulación de la rodilla presenta todos los elementos morfológicos que caracterizan las articulaciones trocleares, por lo cual resulta plenamente justificado el sitio que le hemos asignado en la nomenclatura.

2.° **Fibrocartílagos o meniscos interarticulares.** — Se ve, pues, que la concordancia no es perfecta entre las dos superficies articulares *femoral* y *tibiorrotuliana,* ya que la concavidad poco marcada de las cavidades glenoideas de la tibia no se adapta bien a la convexidad mucho más pronunciada de los cóndilos femorales. En otros términos, los cóndilos son demasiado convexos, o las cavidades glenoideas sobre las cuales se han de mover no son suficientemente excavadas. Para restablecer la armonía, vemos que en cada una de las cavidades glenoideas se desarrolla un fibrocartílago en forma de anillo, o mejor de semianillo (fig. 682, 1 y 2), cuyo grosor va disminuyendo de la periferia al centro; esta disposición tiene necesariamente por resultado elevar los bordes de la cavidad subyacente y al propio tiempo aumentar su profundidad.

a) *Caracteres comunes a los dos fibrocartílagos.* — Estos fibrocartílagos de ampliación o *meniscos interarticulares* se llaman también, por razón de su forma, *cartílagos semilunares* o *falciformes* de la rodilla.

Presentan cada uno, además de las *dos extremidades* que describiremos luego: 1.°, *dos caras,* superior e inferior; 2.°, *dos circunferencias,* externa e interna. La *cara superior* es cóncava y se amolda sobre el cóndilo correspondiente del fémur. La *cara inferior,* casi plana, descansa sobre la cavidad glenoidea de la tibia. La *circunferencia externa* o *circunferencia mayor,* muy gruesa (fig. 681, 3 y 4), corresponde a la periferia de la articulación; se halla íntimamente adherida a la cápsula fibrosa y también a los ligamentos laterales, en todos los puntos en que se encuentra en contacto con ellos.

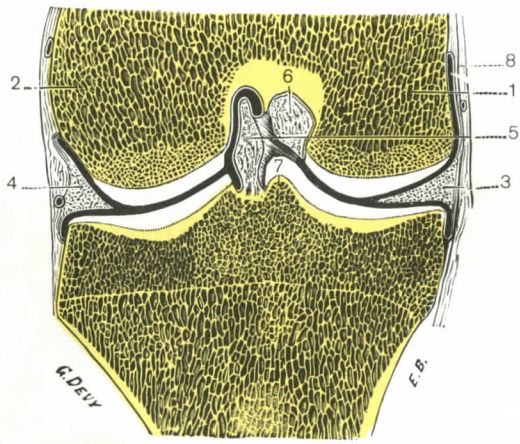

FIG. 681

Corte frontal de la rodilla derecha, para demostrar las relaciones respectivas de las superficies articulares y el variable espesor de los revestimientos cartilaginosos (cadáver congelado, segmento posterior del corte).

1, cóndilo interno. — 2, cóndilo externo. — 3, cartílago semilunar interno. — 4, cartílago semilunar externo. — 5, ligamento cruzado anterior. — 6, ligamento cruzado posterior. — 7, espina de la tibia. — 8, cápsula articular.

La *circunferencia interna* o *menor* es cóncava, muy delgada, casi cortante, y mira al centro de la cavidad glenoidea, pero no lo alcanza; de ordinario queda separada de él por un intervalo de seis a ocho milímetros.

El *corte verticotransversal* de los fibrocartílagos semilunares representa un triángulo muy alargado (fig. 681, 3 y 4), cuya base corresponde a la circunferencia mayor y el vértice a la menor. El cartílago avanza a manera de una cuña por el ángulo diedro *(seno condilotibial)* que forman, al yuxtaponerse, el cóndilo femoral y la tuberosidad de la tibia. Su forma parece estar en relación con las funciones del miembro inferior; en efecto, se abren en los primates saltadores y tienden a disminuir su curvatura, es decir, a cerrarse en los primates trepadores (VALLOIS).

b) *Caracteres propios de cada fibrocartílago.* — Los cartílagos semilunares, como las cavidades glenoideas a que van anexos, se distinguen en externo e interno. El *externo* describe un círculo casi completo, pues únicamente está interrumpido por dentro, a nivel de la espina, en una extensión muy corta. Se le ha comparado a una **O.** El *interno* está igualmente interrumpido por la parte de la espina, pero en una extensión mucho mayor, pues no describe más que las tres cuartas partes, o tal vez las dos terceras, de una circunferencia. Se le ha comparado a una **C.** (Como medio mnemotécnico de la forma respectiva de los dos cartílagos semilu-

nares, podría recordarse la fórmula $O^E C^I : O^E$, externo en forma de **O**; C^I, interno en forma de **C**.)

c) *Modo de inserción.* — De todos modos resulta que los dos cartílagos semilunares revisten uno y otro la forma de semiluna, y cada uno de ellos presenta dos extremidades o *cuernos,* anterior uno y posterior el otro, ambos dirigidos hacia el espacio interglenoideo. Por estas dos extremidades los fibrocartílagos se fijan en la tibia, por medio de fascículos fibrosos que les son propios.

α) El *fibrocartílago externo* se inserta por su *cuerno anterior* en la superficie triangular preespinal, inmediatamente por delante de la espina y en la parte externa del ligamento cruzado anterior; por su *cuerno posterior,* en el tubérculo in-

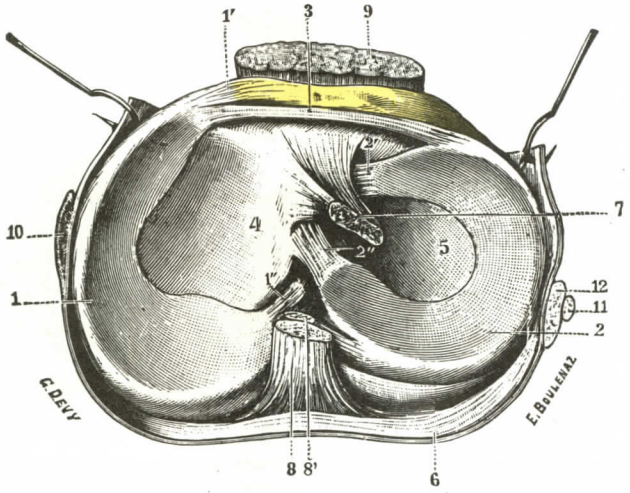

FIG. 682

Las dos cavidades glenoidales de la tibia con sus fibrocartílagos semilunares (vistas por arriba).

1, fibrocartílago semilunar interno, con 1', su ligamento anterior; 1'', su ligamento posterior. — 2, fibrocartílago semilunar externo, con 2', su ligamento anterior; 2'', su ligamento posterior. — 3, ligamento yugal o ligamento transverso. — 4, cavidad glenoidea interna. — 5, cavidad glenoidea externa. — 6, cápsula articular. — 7, ligamento cruzado anterior. — 8, ligamento cruzado posterior, con 8', un fascículo de refuerzo procedente del asta posterior del fibrocartílago externo. — 9, tendón rotuliano. — 10, ligamento lateral interno. — 11, ligamento lateral externo. — 12, tendón poplíteo.

terno de la espina de la tibia y en el espacio de fosilla que separa este tubérculo interno del externo. De este último cuerpo parte un fascículo fibroso, ordinariamente muy desarrollado (fig. 682, 8'), que, dirigiéndose hacia arriba, viene a colocarse en la cara anterior del ligamento cruzado posterior y sube con este último hasta el cóndilo interno; se le puede dar el nombre de *ligamento meniscofemoral;* más adelante volveremos sobre este particular, al hablar de los ligamentos cruzados. Nunca hemos encontrado, como tampoco MOURET, el fascículo de refuerzo descrito por algunos autores, que el cuerno anterior del fibrocartílago externo enviaría al ligamento cruzado anterior. JACOB y WORMS, más afortunados que nosotros, lo han encontrado una vez entre cada diez.

β) El *fibrocartílago interno,* se fija, por su *asta anterior,* en el borde anterior de la tuberosidad tibial, inmediatamente por delante del ligamento cruzado anterior; su *asta posterior* se inserta en la superficie retroespinal, en el espacio comprendido entre el ligamento cruzado posterior y la inserción posterior, antes descrita, del fibrocartílago externo. De paso haremos notar que los ligamentos del fibrocartílago interno son mucho más débiles que los del externo. Su inserción periférica a la cápsula es más sólida que la del menisco externo.

γ) Los *dos fibrocartílagos* están unidos entre sí, en su parte anterior, por medio de una pequeña cinta de dirección transversal (fig. 682, 3), que se designa indistintamente con. los nombres de *ligamento transverso* o *ligamento yugal.* Esta cinta fibrosa, de 3 ó 4 milímetros de anchura y de 4 ó 5 centímetros de longitud, está cubierta por una masa celuloadiposa que describiremos más adelante con el nombre de *paquete adiposo anterior* de la rodilla. Este ligamento faltaría en el 10 por 100 de los casos (JACOB y WORMS, MOUCHET).

d) *Dimensiones.* — Las dimensiones de los cartílagos semilunares son muy variables; por término medio, su anchura es de 10 a 12 milímetros, siendo de ordinario el interno un poco más ancho que el externo. La anchura disminuye de atrás adelante. Disminuye también con la edad (MOUCHET y TAVERNER). Su altura, medida a nivel de la circunferencia mayor, es de 8 milímetros para el externo y tan sólo de 6 milímetros para el interno. Es máxima por detrás y menor para el externo.

3.° Medios de unión. — Las diferentes piezas esqueléticas que entran en la constitución de la rodilla se mantienen unidas: 1.°, por un *ligamento capsular* o *cápsula;* 2.°, por seis ligamentos periféricos, que refuerzan la cápsula, y los distinguiremos en *ligamento anterior, ligamento posterior, ligamentos laterales* y *ligamentos cruzados.*

A. LIGAMENTO CAPSULAR O CÁPSULA. — La cápsula fibrosa de la rodilla tiene aquí, como de ordinario, la forma de un manguito, cuya circunferencia superior rodea el fémur y la circunferencia inferior envuelve el extremo superior de la tibia.

a) *Inserciones.* — Veamos ante todo sus inserciones:

α) La *inserción femoral* (fig. 679) es muy irregular; desde luego, en la parte anterior de la articulación, la cápsula se inserta en el hueso supratroclear, de 10 a 15 milímetros por encima de la garganta de la polea. La línea de inserción, dirigiéndose inmediatamente hacia fuera y atrás, pasa rasando la extremidad anterior de los bordes de la polea y desciende en seguida sobre la cara externa de cada cóndilo hasta por debajo de la tuberosidad. Subiendo luego hacia arriba y atrás, alcanza la cara posterior de los cóndilos y rodea esta cara posterior a modo de semicírculo, llegando así al espacio intercondíleo. Desde este punto, en vez de pasar a manera de puente de un cóndilo al otro, la línea de inserción se refleja sobre la cara profunda de cada uno de los cóndilos, y bien pronto se confunde con la extremidad superior del ligamento cruzado correspondiente. En este largo trayecto, la línea de inserción capsular está constantemente situada a cierta distancia del revestimiento cartilaginoso. Esta distancia, por lo demás muy variable según los puntos en que se la considere, es de 15 a 18 milímetros en la parte anterior de la cara externa de los cóndilos, de 5 ó 6 milímetros a nivel de las tuberosidades, y únicamente de algunos milímetros en la parte posterior de los cóndilos.

β) La *inserción tibial* (fig. 680) de la cápsula articular de la rodilla se efectúa, por delante, en el borde anterior de la superficie rugosa preespinal; desde este punto, la línea de inserción rodea, a manera de semicírculo, cada una de las dos cavidades glenoideas, y al llegar al espacio interglenoideo termina en los ligamentos cruzados. En el curso de este trayecto peritibial, la cápsula apenas se aparta más de 2 ó 3 milímetros del revestimiento cartilaginoso. Sin embargo, en la parte posterior de la tuberosidad externa, la inserción capsular, situada mucho más abajo, se efectúa siguiendo una línea oblicua que del espacio interglenoideo desciende hasta la cabeza del peroné.

b) *Soluciones de continuidad.* — Antes hemos comparado con un manguito la cápsula articular de la rodilla, y conservando esta comparación, porque es exacta, hemos de añadir ahora que el manguito fibroso está interrumpido en dos puntos:

en su parte anterior y en su parte posterior. Desde luego, en su *parte anterior* presenta una ancha ventana en la cual viene a insertarse la rótula. La cápsula se inserta en la circunferencia de la rótula, inmediatamente por fuera del revestimiento cartilaginoso. En su *parte posterior,* frente por frente de la escotadura intercondílea, la cápsula está interrumpida en toda su altura. Los dos bordes resultantes de esta interrupción vertical, interno uno y externo el otro, se reflejan y penetran en la escotadura intercondílea, para ir al encuentro de los ligamentos cruzados correspondientes. La cápsula fibrosa presenta también otras *soluciones de continuidad,* menos importantes, para el paso de algunas bolsas serosas, que ya estudiaremos.

c) *Adherencia a los meniscos.* — En la interlínea articular femorotibial, la cápsula de la rodilla está fuertemente adherida a la circunferencia externa de los fibrocartílagos o *meniscos interarticulares,* que la dividen así en dos partes: una inferior o *submeniscal,* relativamente poco extensa, y otra superior o *suprameniscal,* mucho más considerable. Es de notar que la porción situada por debajo de los meniscos es más gruesa que la situada por encima.

d) *Estructura.* — Histológicamente, la cápsula fibrosa de la rodilla está constituida en parte por fascículos fibrosos longitudinales, que descienden directamente del fémur sobre la tibia o bien van del fémur a la rótula y de ésta a la parte anterior de la tibia. A estas fibras se añaden, entrecruzándose con ellas, otras oblicuas o transversales de diversas procedencias.

B. LIGAMENTO ANTERIOR. — El ligamento anterior (fig. 683, 3), más conocido por *ligamento rotuliano,* está representado por una cinta fibrosa, a la vez muy ancha, gruesa y resistente, que se extiende del vértice de la rótula a la tuberosidad anterior de la tibia. Sin embargo, su dirección no es exactamente vertical, sino un poco oblicua de arriba abajo y de dentro a fuera. Forma con el eje del fémur un ángulo muy obtuso, cuyo seno mira hacia la parte externa de la articulación.

Aplanado de delante atrás y más ancho por arriba que por abajo, el ligamento rotuliano ofrece a nuestra consideración dos caras, dos bordes, una base y un vértice. Su *cara anterior* o *cutánea* corresponde a la aponeurosis femoral y a la piel. Su *cara posterior* o *articular* mira hacia la articulación; por su parte inferior está en relación con una bolsa serosa que la separa de la tibia: la *bolsa pretibial,* la cual facilita el deslizamiento del tendón sobre la superficie ósea. Por encima de la bolsa pretibial, la cara posterior del ligamento rotuliano está en relación con un paquete celuloadiposo, que designaremos con el nombre de *paquete adiposo anterior de la rodilla.* Destinado a llenar el intervalo que separa el ligamento de la línea de contacto de los cóndilos con la tibia, el paquete adiposo anterior toma naturalmente la forma de este intervalo: una especie de cono, que se halla en relación por su base con el ligamento rotuliano y con la parte inferior de la rótula, y por su vértice, más o menos delgado, con la parte anterior del espacio intercondíleo. Esto se ve con mayor claridad en los cortes sagitales de la rodilla (fig. 688, 11). Los *dos bordes* del ligamento rotuliano, delgados y redondeados, están en relación con la aponeurosis femoral. Su *base* se inserta en el vértice de la rótula. En este punto se observa muy claramente la continuidad de las fibras superficiales del tendón con fibras que llevan la misma dirección, que proceden de la cara anterior de la rótula y se continúan, por otra parte, en la base de este hueso, con el tendón del cuádriceps. Su *vértice,* truncado se fija en las partes media e inferior de la tuberosidad anterior de la tibia.

El ligamento anterior de la rodilla mide por término medio 5 ó 6 centímetros de longitud; su anchura es de 3 centímetros a nivel de la base y de 2 en el vértice. Su grosor varía de 5 a 6 milímetros.

Morfológicamente, el ligamento rotuliano debe ser considerado como el tendón terminal del músculo cuádriceps, interrumpido en la cara anterior de la rodilla por el desarrollo de la rótula.

En la parte anterior de la articulación de la rodilla, la cápsula fibrosa está reforzada por una serie de planos fibrosos que, considerados de lo superficial a lo profundo, son: la aponeurosis femoral, la expansión cuadricipital y las aletas de la rótula.

a) *Aponeurosis femoral.* — La aponeurosis femoral cubre todo el contorno de la rodilla. *Por dentro de la rótula* es relativamente delgada y está formada en gran parte por fibras

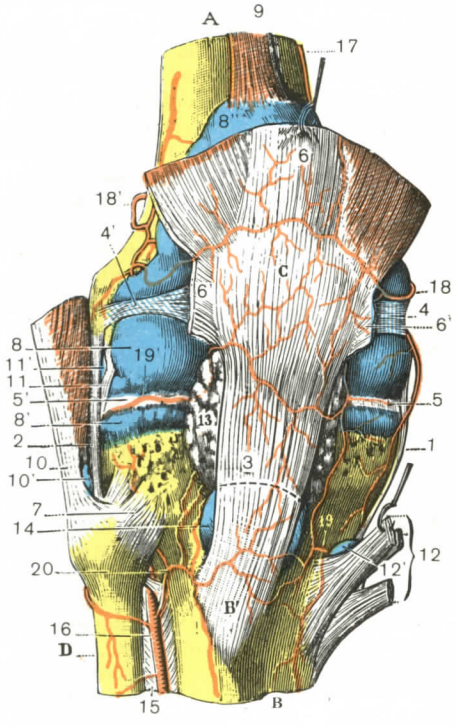

FIG. 683

Articulación de la rodilla, parte anterior (sinovial inyectada con sebo).

A, fémur. — B, tibia, con B', su tuberosidad anterior. C, rótula. — D, peroné.

1, ligamento lateral interno. — 2, ligamento lateral externo. — 3, ligamento rotuliano. — 4, 4', aletas rotulianas interna y externa. — 5, 5', fibrocartílagos interno y externo. — 6, cuádriceps, con 6', expansión cuadricipital. — 7, ligamento peroneotibial anterior. — 8, sinovial articular (porción suprameniscal), 8', su porción submeniscal; 8'', su prolongación subcuadricipital. — 9, músculo tensor de la sinovial. — 10, tendón del bíceps, con 10, su bolsa serosa. — 11, tendón del poplíteo, con 11', su bolsa serosa. — 12, los tendones de la pata de ganso, con 12', su bolsa serosa. — 13, paquete adiposo anterior de la rodilla. — 14, bolsa pretibial. — 15, ligamento interóseo de la pierna. — 16, arteria tibial anterior. — 17, anastomótica mayor. — 18, 18', articulares superiores interna y externa. — 19, 19', articulares inferiores interna y externa. — 20, recurrente tibial anterior.

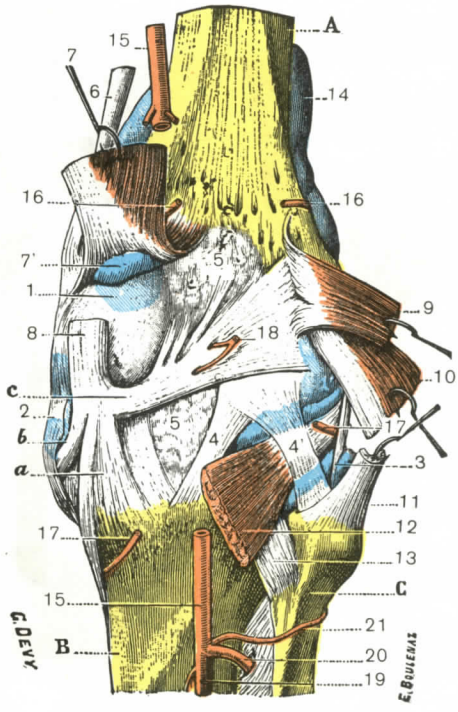

FIG. 684

Articulación de la rodilla derecha, cara posterior (cavidad articular inyectada con sebo).

A, fémur. — B, tibia. — C, peroné. — 1, 1', conchas o estuches fibrosos interno y externo del ligamento posterior. — 2, ligamento lateral interno. — 3, ligamento lateral externo. — 4, 4', ligamento poplíteo arqueado. — 5, 5', paquete adiposo posterior, que llena el espacio intercondíleo. — 6, aductor mayor. — 7, gemelo interno, con 7', su bolsa serosa. — 8, semimembranoso, con *a*, su tendón directo; *b*, su tendón anterior; *c*, su tendón recurrente (ligamento poplíteo oblicuo). — 9, plantar delgado. — 10, gemelo externo. — 11, tendón del bíceps. — 12, poplíteo descansado sobre su bolsa serosa. — 13, ligamento peroneotibial posterior. — 14, prolongación subcuadricipital de la sinovial. — 15, arteria poplítea. — 16, 16, articulares superiores interna y externa. — 17, 17, articulares inferiores interna y externa. — 18, articular media. — 19, tronco tibioperoneo. — 20, tibial anterior. — 21, articular de la cabeza del peroné.

longitudinales, que por abajo vienen a confundirse con la expansión fibrosa del músculo sartorio. *Por fuera de la rótula* forma una lámina fibrosa mucho más gruesa, que representa en gran parte el tendón del músculo tensor de la fascia lata. También en este punto se compone de fibras longitudinales, que por abajo se fijan en la cabeza del peroné y en la tuberosidad externa de la tibia, principalmente en el tubérculo de Gerdy. *Por delante de la rótula,* la aponeurosis femoral, extremadamente delgada, está representada por un sistema de fibras transversales o arciformes, que son muy marcadas a nivel del tendón rotuliano. Estas fibras, al pasar por delante del tendón, lo retienen hacia atrás, y por esto le comunican una forma ligeramente

cóncava hacia delante; de modo que, seccionándolas, el tendón se endereza y al mismo tiempo desaparece su concavidad anterior (MOURET).

b) *Expansión cuadricipital.* — Situada por debajo de la aponeurosis femoral, la expansión cuadricipital es una lámina aponeurótica que se desprende, en su parte superior, del tendón del recto anterior y de los dos vasos (véase MIOLOGÍA) y que, desde este punto, desciende por delante de la rodilla hasta las tuberosidades de la tibia. *En la parte externa de la rótula,* la expansión cuadricipital está poco deslindada; en efecto, a 10 ó 12 milímetros por fuera de la rótula se confunde con la aponeurosis femoral. Como esta última, viene a fijarse en la tuberosidad externa de la tibia. *En la parte interna de la rótula,* la expansión cuadricipital está mucho más deslindada. Presenta también conexiones con la aponeurosis femoral, pero estas conexiones son más débiles, y ordinariamente podemos aislar las dos láminas en cuestión hasta 3 centímetros del borde interno de la rótula. Por último, *por delante de la rótula,* la expansión cuadricipital se desliza sobre este hueso sin adherirse a él: entre ella y la superficie ósea se encuentra aún una bolsa serosa, unas veces unilocular y otras veces tabicada; más adelante volveremos sobre este particular al referirnos al papel de dicha bolsa. Al llegar al vértice de la rótula, la expansión fibrosa se confunde con las fibras arciformes antes mencionadas de la aponeurosis femoral.

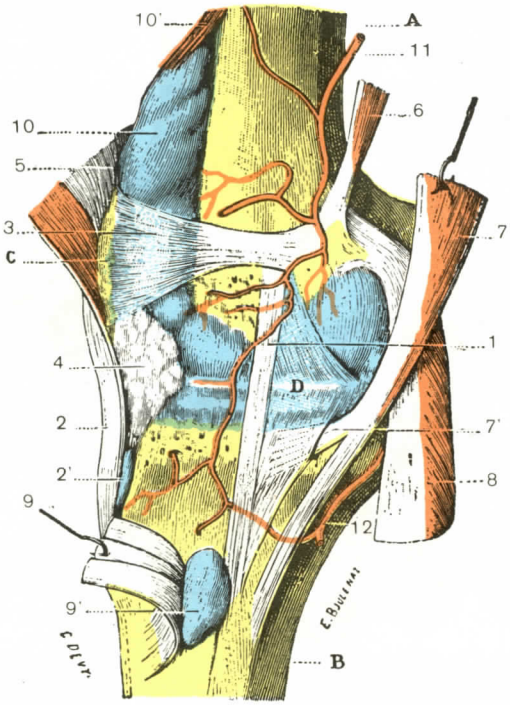

FIG. 685

Articulación de la rodilla derecha vista por su cara interna (cavidad articular inyectada con sebo).

A, fémur. — B, tibia. — C, rótula. — D, menisco interno. — 1, ligamento lateral interno. — 2, tendón rotuliano con 2', bolsa pretibial. — 3, aleta interna de la rótula. — 4, paquete adiposo anterior. — 5, músculo cuádriceps. — 6, aductor mayor. — 7, semimembranoso, con 7', su tendón anterior. — 8, gemelo interno. — 9, tendón de la pata de ganso, con 9', su bolsa serosa. — 10, fondo de saco subcuadricipital de la sinovial, con 10', su músculo tensor. — 11, arteria articular superointerna. — 12, arteria articular inferointerna.

c) *Aletas anatómicas de la rótula.* — Designamos con este nombre dos laminillas fibrosas, situadas inmediatamente por debajo de la expansión cuadricipital, que van de los bordes laterales de la rótula hacia los cóndilos del fémur; se distinguen en interna y externa. La *aleta externa* (figura 686, 3), muy corta y difícil de aislar, se desprende del borde externo de la rótula. Desde este punto, las fibras que la constituyen se dirigen transversalmente hacia fuera y se confunden más o menos, después de un trayecto de 8 a 10 milímetros, con la aponeurosis femoral. La *aleta interna* (fig. 685, 3), mucho más diferenciada, y por consiguiente mucho más larga, empieza en el borde interno de la rótula, y luego, dirigiéndose hacia fuera, en dirección a la cara lateral del cóndilo interno, viene a fijarse simultáneamente en el tubérculo del aductor mayor, en la tuberosidad del cóndilo y en el ligamento interno.

C. LIGAMENTO POSTERIOR. — El ligamento posterior de la rodilla se extiende sobre toda la cara posterior de la articulación; consta de tres partes: una *parte media* y dos *partes laterales.*

a) *Partes laterales.* — Las dos partes laterales, enteramente confundidas con la cápsula fibrosa descrita, forman por detrás de los cóndilos dos conchas o cáscaras fibrosas que representan cada una de ellas una especie de segmentos de esfera de concavidad dirigida hacia delante: su cara anterior, excavada y lisa, se amolda exactamente sobre la parte posterior, redondeada, de los cóndilos femorales; su cara pos-

terior, convexa, está en relación con los músculos gemelos, que toman en ella una parte de sus inserciones. La *concha* o *estuche fibroso interno* es relativamente delgado. Presenta de ordinario una abertura circular, a nivel de la cual el gemelo interno descansa inmediatamente sobre el cóndilo subyacente. La *concha* o *estuche externo* es mucho más grueso que el precedente: en su parte central se observa con bastante frecuencia un núcleo cartilaginoso u óseo (fig. 695, 9), que presta inserción a algunos fascículos de fibras del gemelo externo, por lo cual ha recibido el nombre de *sesamoideo del gemelo externo*. El sesamoideo interno falta constantemente en el hombre. Según VALLOIS, esta ausencia se halla tal vez en relación directa con el desarrollo potente del sóleo, mientras que el desarrollo más considerable de los gemelos, en particular en los animales saltadores, tendería a hacer aparecer estos huesillos. Aquí también se cumple la ley de que todo tejido conjuntivo, por las influencias mecánicas que experimenta y en función de la importancia de las mismas, puede transformarse en cartílago y en hueso.

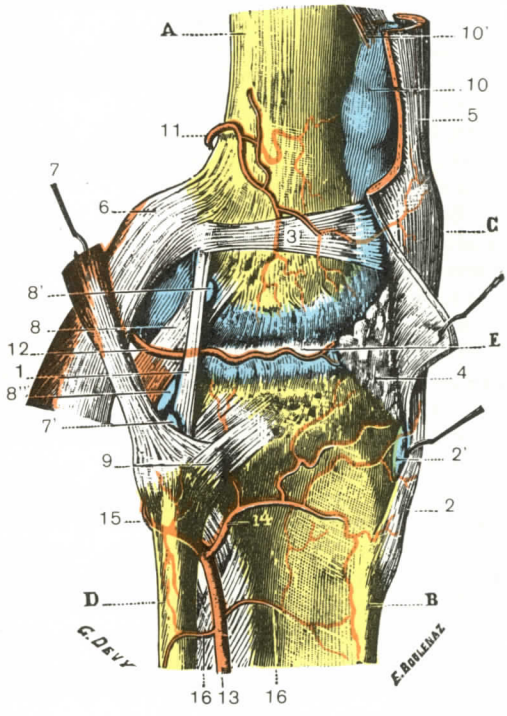

FIG. 686

Articulación de la rodilla derecha vista por su cara externa (cavidad articular inyectada con sebo).

A, fémur. — B, tibia. — C, rótula. — D, peroné. — E, fibrocartílago semilunar externo. — 1, ligamento lateral externo. — 2, tendón rotuliano, con 2', bolsa pretibial. — 3, aleta externa de la rótula. — 4, paquete adiposo anterior. — 5, músculo cuádriceps. — 6, gemelo externo. — 7, bíceps, con 7', su bolsa serosa. — 8, tendón del poplíteo, con 8', su bolsa serosa; 8'', bolsa serosa que separa este tendón del ligamento lateral externo. — 9, ligamento peroneotibial anterior. — 10, fondo de saco subcuadricipital de la sinovial, con 10', su músculo tensor. — 11, arteria articular superoexterna. — 12, arteria articular inferoexterna. — 13, arteria tibial anterior. — 14, arteria recurrente tibial anterior. — 15, arteria articular de la cabeza del peroné. — 16, arterias periósticas.

b) *Parte media.* — La parte media, comprendida entre las dos citadas conchas, está en relación con los espacios intercondíleo e interglenoideo; se halla formada por un conjunto muy irregular de fibras verticales u oblicuas, de longitud variable y que se entrecruzan casi en todas direcciones. Estas fibras son de dos clases: unas son *expansiones de los músculos inmediatos* y otras *fibras propias*. Entre las primeras mencionaremos ante todo el tendón recurrente del semimembranoso (figura 684, *c*), ancha expansión triangular que se desprende del tendón de este último músculo, y desde este punto se dirige oblicuamente arriba y afuera, para venir a terminar, en parte, sobre la concha fibrosa del cóndilo externo, y en parte, en el fémur mismo, en el espacio comprendido entre los dos cóndilos: los anatomistas alemanes le dan el nombre de *ligamento poplíteo oblicuo*. Las fibras propias van del fémur o de la cápsula a uno u otro de los dos huesos de la pierna. Como formando parte de las fibras propias, hemos de mencionar dos fascículos, de ordinario bastante deslindados, que se desprenden, uno de la cabeza del peroné y otro de la tuberosidad externa de la tibia. Desde este punto se dirigen hacia arriba convergiendo entre sí, para terminar juntos en la parte inferior de la cáscara o estuche fibroso exterior. Estos dos fascículos, tibial y peroneo, son uno y otro ligeramente cóncavos. Uniéndose por su extremidad superior y mirándose por su concavidad, forman, en su conjunto, una

especie de arco de concavidad inferior (fig. 684, 4 y 4'): es el llamado *ligamento poplíteo arqueado* por los anatomistas alemanes. Por debajo de él pasa el músculo poplíteo. Cualquiera que sea su procedencia, las fibras constitutivas de la parte media del ligamento posterior dejan entre sí numerosos orificios, que dan paso a algunos filamentos nerviosos y vasos, particularmente la arteria articular media o sus ramas.

D. LIGAMENTOS LATERALES. — En número de dos, los ligamentos laterales de la articulación de la rodilla se distinguen en interno y externo:

a) *Ligamento lateral interno.* — El ligamento lateral interno (fig. 685, 1), aplanado y en forma de cinta, se inserta: por arriba, en la tuberosidad del cóndilo interno, inmediatamente por debajo del tubérculo del tercer aductor; desde este punto se dirige hacia abajo y un poco adelante, y viene a terminar en la parte más elevada de la cara interna de la tibia y en el borde interno de este hueso.

Bastante estrecho en su extremidad superior, se ensancha a medida que desciende, alcanza su máxima amplitud a nivel del menisco y luego se estrecha gradualmente hasta su inserción tibial. De modo que, en su conjunto, adopta la forma de un triángulo, cuya base estaría representada por el borde anterior. Su longitud alcanza 9 ó 10 centímetros; su anchura es de 20 a 25 milímetros en su parte media y de 12 a 15 milímetros en su extremidad inferior. Está constituido por tres órdenes de fibras: 1.°, *fibras verticales,* que descienden directamente del fémur sobre la tibia y corresponden al borde anterior del ligamento; 2.°, *fibras oblicuas descendentes,* que, partiendo del fémur, se ensanchan en forma de abanico, para terminar a la vez en la cápsula y en el menisco; 3.°, *fibras oblicuas ascendentes,* que, desde la tibia, ascienden hacia la cápsula y terminan en ella al propio tiempo que en el menisco.

Considerado desde el punto de vista de sus relaciones, en el ligamento lateral interno hemos de considerar dos bordes y dos caras. Su *borde posterior* se continúa con la concha o estuche condíleo interno del ligamento posterior. Su *borde anterior,* bastante claramente deslindado, mira al ligamento rotuliano, del cual está separado por un intervalo de 3 centímetros a 3 y medio. Su *cara superficial* está cubierta: 1.°, por arriba, por la aponeurosis femoral y la piel; 2.°, por abajo, por los tendones de los músculos de la pata de ganso, que la cruzan oblicuamente y se deslizan sobre ella por medio de una bolsa serosa. Por último, su *cara profunda,* considerada de arriba abajo, está en relación sucesivamente: 1.°, con el cóndilo interno del fémur, del cual se halla separada por la sinovial articular; 2.°, con el *fibrocartílago* semilunar interno, al cual se adhiere íntimamente; 3.°, con la tuberosidad interna de la tibia, el tendón horizontal del músculo semimembranoso y la arteria articular interna inferior. Según VALLOIS, el ligamento lateral interno estaría constituido originalmente por dos porciones. La mitad superior representaría la porción interna gruesa del manguito capsular. La mitad inferior sería de origen muscular y representaría la porción interna engrosada de la aponeurosis de cubierta del músculo poplíteo. Estas dos porciones serían independientes en el feto, así como en algunas especies en estado adulto. Las observaciones de VALLOIS parecen confirmar la opinión de algunos anatomistas, quienes creían encontrar en este ligamento un tendón tibial del músculo aductor mayor.

b) *Ligamento lateral externo.* — El ligamento lateral externo (fig. 686, 1) reviste la forma de un cordón redondeado o ligeramente aplanado de 5 ó 6 centímetros de longitud por 4 ó 5 milímetros de espesor.

Como se ve, difiere mucho del precedente, tanto por su forma como por su longitud. Por arriba se inserta en la tuberosidad del cóndilo externo del fémur; desde este punto se dirige hacia abajo y un poco atrás y viene a fijarse en la parte anterior y externa de la cabeza del peroné, a 8 ó 10 milímetros por delante de la apófisis estiloides de este hueso.

En el ligamento lateral externo, como en el interno, podemos considerar dos *bordes* y dos caras. De su *borde anterior* nace una expansión fibrosa, que desciende oblicuamente sobre el borde externo del fibrocartílago semilunar correspondiente. Su *borde posterior* está en relación, en toda su extensión, con el tendón del bíceps, el cual, hacia abajo, lo envuelve dentro de una vaina semicilíndrica; de ordinario, una bolsa serosa, más o menos desarrollada (fig. 686, 7'), separa en su parte inferior el tendón y el ligamento. Su *cara superficial* está en relación con la aponeurosis femoral. Su *cara profunda* cubre sucesivamente, considerada de arriba abajo: 1.º, el tendón del poplíteo, del cual está separada por una bolsa serosa; 2.º, el fibrocartílago interarticular externo; 3.º, la arteria articular inferoexterna; 4.º, por último, la tuberosidad externa de la tibia. El ligamento lateral externo, independiente en el hombre, parece que no es más que la continuación parcial en ciertos primates y la continuación total en otros del tendón de inserción femoral del músculo peroneo lateral largo (VALLOIS).

E. LIGAMENTOS CRUZADOS. — Los ligamentos cruzados, impropiamente llamados intraarticulares o ligamentos interóseos, están profundamente situados en la escotadura intercondílea. No es posible examinarlos ni estudiarlos bien sino a condición de seccionar previamente el ligamento anterior (figura 687, 5 y 6) o el ligamento posterior. En número de dos, estos ligamentos se distinguen, según su situación respectiva a nivel de su inserción tibial, en anterior y posterior.

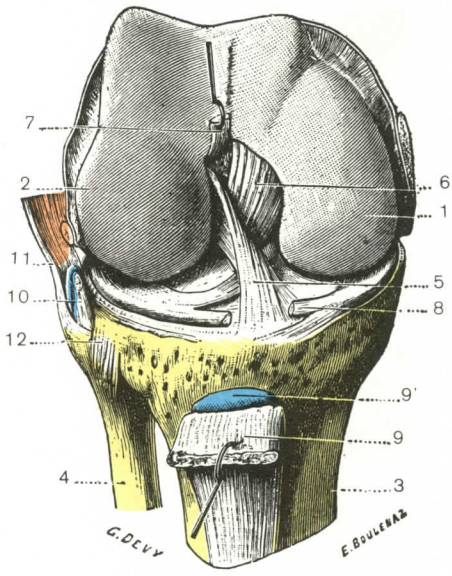

FIG. 687

Ligamentos cruzados vistos por delante.

(La articulación ha sido abierta por delante, se ha quitado la rótula y el fémur ha sido gradualmente doblado sobre los huesos de la pierna.)

1, cóndilo interno. — 2, cóndilo externo. — 3, tibia. — 4, peroné. — 5, ligamento cruzado anterior. — 6, ligamento cruzado posterior. — 7, ligamento adiposo, traccionado hacia arriba por una erina. — 8, ligamento yugular, resecado en su parte media. — 9, tendón rotuliano, con 9', bolsa pretibial. — 10, ligamento lateral externo cortado de través. — 11, tendón del bíceps. — 12, ligamento peroneotibial anterior.

a) *Ligamento cruzado anterior.* — El ligamento cruzado anterior (fig. 687, 5) empieza, por abajo, en la parte anterointerna de la espina de la tibia y en la superficie rugosa que se encuentra por delante de la espina. Partiendo de este punto, se dirige oblicuamente *hacia arriba, atrás* y *afuera,* y viene a fijarse, por su extremidad superior, en la parte más posterior de la cara profunda del cóndilo externo. Esta inserción femoral se efectúa siguiendo una línea vertical de un centímetro de altura aproximadamente.

b) *Ligamento cruzado posterior.* — El ligamento cruzado posterior (véase figura 687, 6) se inserta por abajo en la superficie más o menos rugosa, excavada en forma de escotadura, que se ve por detrás de la espina tibial, separando en este punto las dos cavidades glenoideas. Desde aquí se dirige oblicuamente *hacia arriba, adelante* y *adentro,* y viene a insertarse por su extremidad superior en la parte anterior de la cara profunda del cóndilo interno. Esta inserción femoral mide aproximadamente dos centímetros de extensión; pero, al revés de lo que sucede con el ligamento cruzado anterior, se efectúa siguiendo una línea horizontal. Hemos dicho ya anteriormente, y creemos conveniente recordarlo aquí, que el ligamento cruzado posterior está reforzado, en la inmensa mayoría de los casos, por un fascículo accesorio, el ligamento

meniscofemoral (fig. 682, 8'), el cual nace en la extremidad posterior del fibrocartílago interarticular externo, alcanza en seguida la cara anterior del ligamento cruzado y finalmente viene a fijarse, con este último, en la cara externa del cóndilo interno. Este fascículo accesorio, perfectamente distinto en su origen, se confunde ordinariamente, en el curso de su trayecto, con los fascículos correspondientes del ligamento cruzado; en ciertos casos, sin embargo, conserva su independencia hasta su inserción femoral. Además de este fascículo accesorio, que se coloca por delante del ligamento cruzado posterior, por lo cual se le puede llamar *fascículo accesorio anterior,* se encuentra a veces un *fascículo accesorio posterior,* que se desprende, como el precedente, del asta posterior del fibrocartílago interarticular externo, y por el otro lado llega al cóndilo interno, pasando, no ya sobre la cara anterior del ligamento cruzado posterior, sino sobre su cara posterior. Este fascículo accesorio posterior, bien descrito por KAZZANDER, puede reemplazar el fascículo accesorio anterior, pero las más de las veces existen los dos: en este último caso, como se ve, dicho ligamento cruzado posterior queda colocado entre dos fascículos de refuerzo, uno posterior y el otro anterior, que se extienden oblicuamente desde el asta posterior del fibrocartílago externo a la cara externa del cóndilo interno.

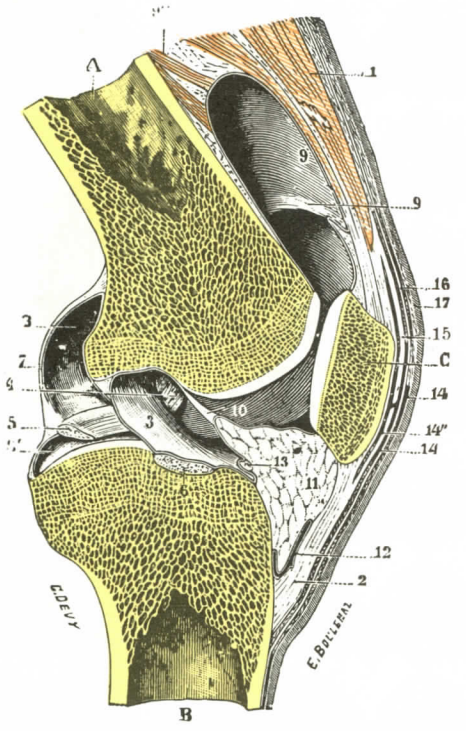

FIG. 688

Articulación de la rodilla (corte sagital que pasa por la parte interna del cóndilo externo, segmento interno del corte).

(La cápsula ha sido distendida por una inyección previa, quitando después la substancia de la inyección.)

A, fémur. — B, tibia. — C, rótula.

1, cuadríceps femoral. — 2, ligamento rotuliano. — 3, 4, ligamentos cruzados externo e interno. — 5, fibrocartílago externo. — 6, ligamento anterior de este fibrocartílago. — 7, concha o estuche del cóndilo externo. — 8, porción supramenisca! de la sinovial. — 8', su porción submeniscal. — 9, fondo de saco cuadricipital, con : 9', tabique transversal, marcando el límite de este fondo de saco y de la sinovial articular; 9'', tensor de la sinovial. — 10, ligamento adiposo. — 11, paquete adiposo anterior. — 12, bolsa serosa pretibial. — 13, ligamento transverso. — 14, 14', 14'', bolsas serosas prerrotulianas. — 15, expansión cuadricipital. — 16, aponeurosis superficial. — 17, piel.

c) *Caracteres comunes a los dos ligamentos cruzados.* — De lo que acabamos de decir resulta, tocante a la disposición de los dos ligamentos cruzados: 1.°, que estos dos ligamentos presentan cada uno una doble oblicuidad; 2.°, que la dirección del uno es exactamente inversa de la del otro; 3.°, que los dos ligamentos se entrecruzan doblemente, primero *en sentido anteroposterior* y después *en sentido transversal.* Así, pues, ninguna denominación puede estar más justificada que la de ligamentos cruzados con que se los designa.

Como medio mnemotécnico de las inserciones respectivas de los ligamentos cruzados, el lector podrá recordar las cuatro mayúsculas **AEPI**: el ligamento **A**nterior va al cóndilo **E**xterno; el ligamento **P**osterior va al cóndilo **I**nterno. Considerados desde el punto de vista de sus relaciones, los dos ligamentos cruzados entran recíprocamente en contacto por su borde axil, es decir, por el borde que mira al centro de la articulación. Su borde externo presta inserción, como hemos visto anteriormente (pág. 684), a la cápsula fibrosa. Su cara anterior o articular está cubierta por la sinovial. Su cara posterior, extraarticular, está en relación con un paquete celuloadiposo, simple tejido de relleno, al cual nos referiremos más adelante al hablar de la sinovial.

Los ligamentos cruzados de la articulación de la rodilla son ambos muy fuertes y resistentes y constituyen, sin duda alguna, el más importante medio de unión del fémur con los huesos de la pierna.

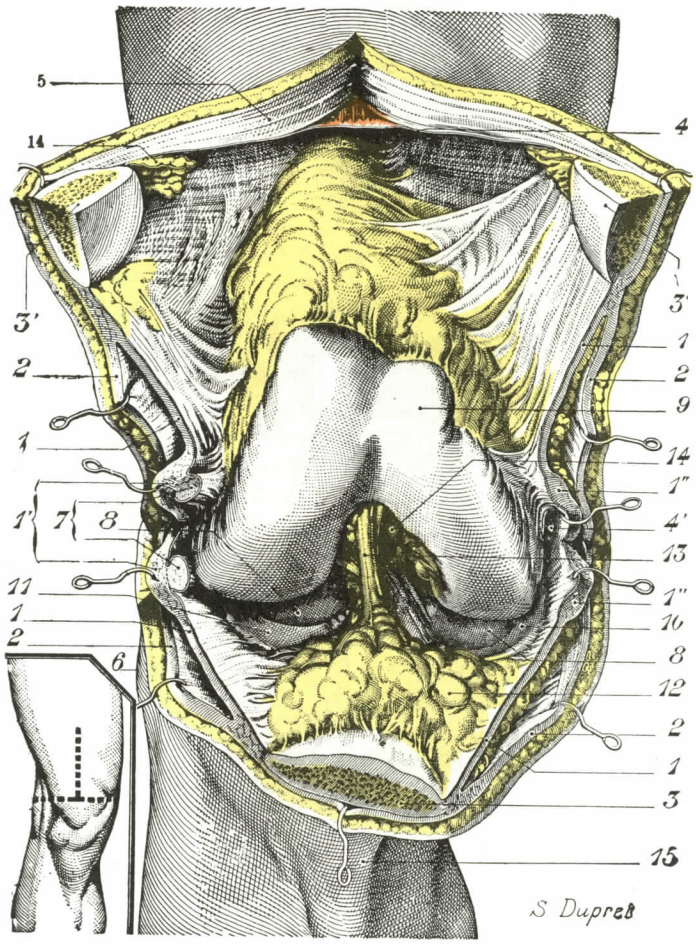

FIG. 689

La articulación de la rodilla vista por su cara anterior (lado derecho, primer plano) (T. y J.).

La *figura menor*, colocada abajo y a la izquierda, indica las incisiones practicadas para obtener la preparación representada arriba; la incisión transversal interesa la cápsula y los ligamentos laterales por una parte, la rótula por otra parte; la incisión vertical divide la mitad superior de la rótula y el fondo de saco subcuadricipital hasta su límite superior. Los colgajos limitados por las dos incisiones están muy separados.

1, cápsula articular seccionada, con 1', sección del ligamento lateral externo; 1'', sección del ligamento lateral interno. — 2, expansión de los vastos y aponeurosis seccionadas transversalmente. — 3, mitad inferior de la rótula, y 3', mitad superior dividida en dos segmentos, uno derecho y otro izquierdo. — 4, fondo de saco sinovial subcuadricipital; 4', parte lateral interna de la sinovial (no abierta). — 5, sección del recto anterior y del crural. — 6, cabeza del peroné. — 7, tendón del poplíteo seccionado. — 8, cavidades glenoideas del platillo tibial. — 9, cóndilo del fémur. — 10 y 11, menisco interno y menisco externo. — 12, paquete adiposo anterior cubierto por la sinovial. — 13, ligamento adiposo que oculta los ligamentos cruzados. — 14, franjas sinoviales. — 15, tuberosidad anterior de la tibia.

4.° Sinovial. — La sinovial de la rodilla es a la vez la más extensa y la más compleja de las serosas articulares. Para facilitar su descripción, la consideraremos sucesivamente *en la parte anterior, en la posterior* y *en las laterales.*

a) *Parte anterior.* — Por delante (fig. 688), la sinovial empieza en el borde superior de la tróclea femoral, en el límite del revestimiento cartilaginoso. Desde este punto

se dirige hacia arriba y tapiza el hueco supratroclear y la cara anterior del fémur en una extensión vertical de 2, 3, 4, 5 ó 6 centímetros, según los casos. Luego, reflejándose hacia delante y abajo, desciende a lo largo de la cara profunda del cuádriceps y pronto llega al borde superior de la rótula, en donde se interrumpe. Así, pues, la sinovial de la rodilla envía por debajo del cuádriceps, entre este músculo y el fémur, un extenso

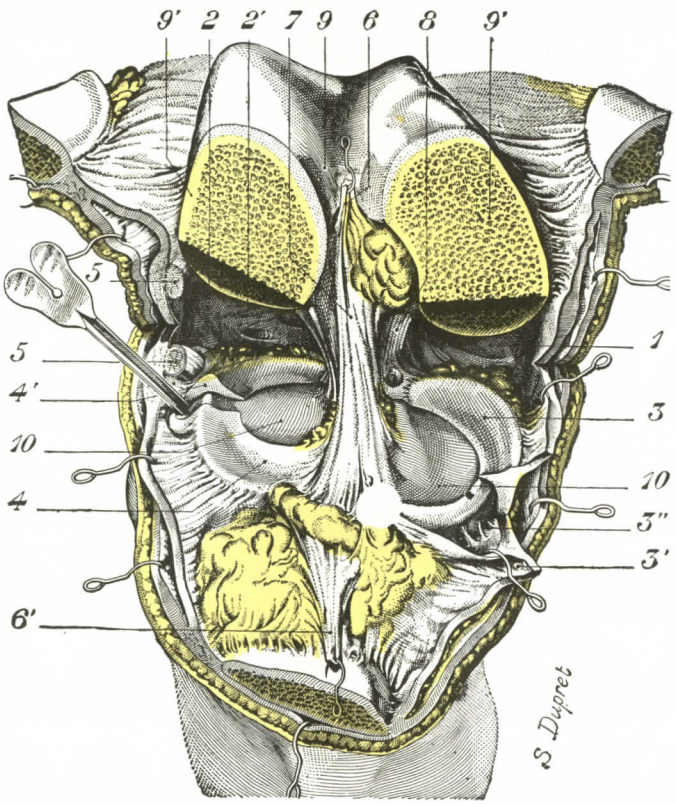

FIG. 690

La articulación de la rodilla vista por su cara anterior (lado derecho, segundo plano) (T. y J.).

Igual preparación que en la figura 689. Además, para hacer visibles los meniscos intraarticulares y la parte posterior de la cápsula, se ha extirpado la mayor parte de los cóndilos femorales y se ha puesto la rodilla en ángulo recto. 1, parte posterior e interna de la cápsula articular. — 2, parte posterior y externa de la cápsula, con 2', orificio que hace comunicar la articulación con la bolsa serosa del gemelo externo. — 3, menisco interno; 3', parte anterior de este menisco seccionada y separada hacia delante para mostrar la porción submeniscal, 3'', de la cavidad articular. — 4, menisco externo; 4', sección de este menisco en el punto donde nace la prolongación que la sinovial articular envía al tendón del músculo poplíteo; se ha introducido una sonda acanalada en esta prolongación. — 5, 5', tendón seccionado del poplíteo. — 6, 6', ligamento adiposo seccionado y separado. — 7, ligamento cruzado anterior. — 8, ligamento cruzado posterior. — 9, extremidad articular del fémur, con 9', 9', cóndilos resecados. — 10, superficie articular de la tibia.

(Para más detalles, véase la figura 689).

divertículo en forma de fondo de saco que ha recibido el nombre de *fondo de saco subcuadricipital* o *subcrural*. En su parte anterosuperior se insertan uno o dos fascículos musculares más o menos claramente diferenciados, que desempeñan, respecto de ella, el papel de músculo tensor y la atraen hacia arriba en el acto de extenderse la pierna sobre el muslo: el *músculo subcrural* o *músculo tensor de la sinovial de la rodilla* (fig. 688, 9'').

Considerado en sus relaciones con la serosa articular propiamente dicha, el fondo de saco subcuadricipital presenta, según los casos, las tres modalidades ana-

tómicas siguientes: 1.ª, confundirse con la serosa articular, sin línea de demarcación; 2.ª, estar separado por un tabique transversal *incompleto* y comunicarse todavía con ella por un orificio más o menos considerable; 3.ª, estar separado por un tabique transversal *completo,* constituyendo en este caso una bolsa serosa independiente, destinada a favorecer el deslizamiento del músculo cuádriceps o músculo extensor de la pierna.

La frecuencia relativa de estas diferentes modalidades nos la revelan las estadísticas siguientes: TILLAUX, en quince rodillas examinadas sobre este particular,

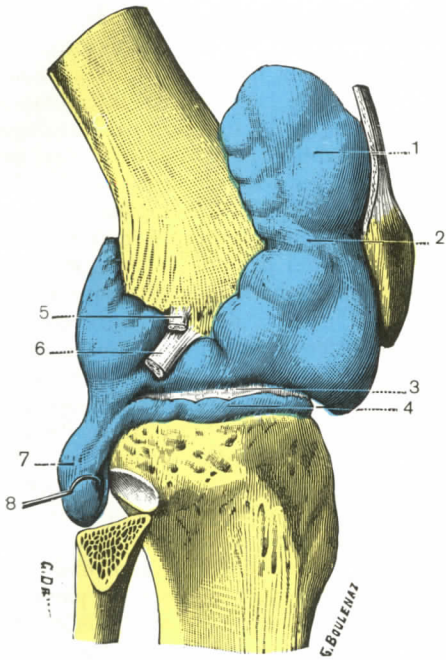

FIG. 691

Sinovial de la rodilla inyectada con sebo (cara lateral externa).

1, prolongación subcuadricipital. — 2, estrangulación por la cual esta prolongación comunica o se continúa con la sinovial articular propiamente dicha. — 3, menisco externo. — 4, porción submeniscal de la sinovial. — 5, ligamento lateral externo. — 6, tendón del poplíteo. — 7, prolongación que acompaña a este músculo. — 8, hendidura por la cual esta prolongación comunica con la articulación peroneotibial posterior.

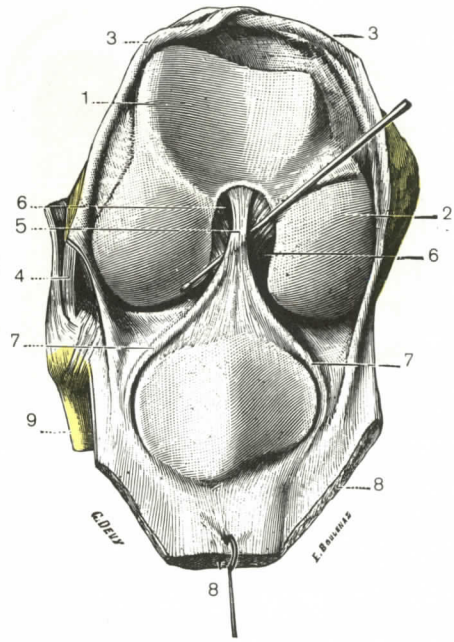

FIG. 692

Ligamento adiposo y ligamentos alares.

(Habiendo sido abierta la articulación en su parte anterior por una incisión transversal que pasa un poco por encima de la rótula, ésta ha sido fuertemente reclinada hacia abajo, al mismo tiempo que se ha doblado el muslo sobre la pierna.)

1, tróclea. — 2, cóndilo interno. — 3, cápsula articular. — 4, ligamento lateral externo. — 5, ligamento adiposo, por detrás del cual se ha pasado un estilete. — 6, 6, ligamentos cruzados. — 7, 7, ligamentos alares derecho e izquierdo. — 8, tendón del cuádriceps, reclinado hacia abajo por una erina. — 9, peroné.

ha encontrado una vez la independencia completa de la bolsa serosa subcuadricipital; en siete casos estaba separada de ella únicamente por un tabique incompleto en forma de diafragma, y en los otros siete no existía indicio alguno de tabicamiento y las dos cavidades estaban completamente confundidas. Esta cifra de uno por quince, que representa la frecuencia relativa de la independencia de la bolsa subcrural, nos parece demasiado elevada, pues de veintiséis articulaciones que tenemos a la vista, tan sólo en una se ve esta disposición. Por otra parte, las investigaciones de SCHWARTZ enseñan, hecho que había sido ya indicado por ZOJA, que la independencia de la bolsa subcuadricipital es mucho más frecuente en el feto y en el niño. Por consiguiente, es natural admitir que la bolsa serosa en cues-

tión, análoga en esto a la mayoría de las bolsas submusculares, es primitivamente independiente en todos los individuos, y tan sólo más adelante, en el curso del desarrollo y bajo la influencia de las contracciones del cuádriceps, entra en comunicación con la serosa de la articulación. Estas conclusiones apriorísticas vienen confirmadas por los estudios de MOSER: este anatomista ha observado que, en el embrión, la bolsa subcuadricipital se desarrolla siempre aisladamente, continuando así aislada hasta los últimos tiempos de la vida intrauterina, época en que el tabique intermedio se perfora en su centro, estableciendo una comunicación entre las dos cavidades serosas.

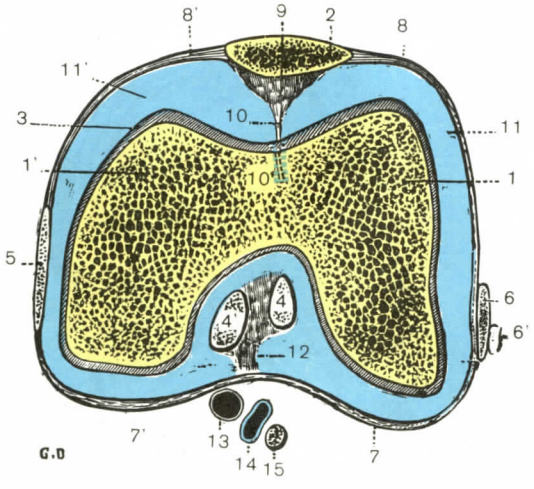

FIG. 693

Corte transversal de la articulación de la rodilla, que rasa la superficie cartilaginosa del fémur (rodilla derecha, segmento inferior del corte, semiesquemática).

1, cóndilo externo. — 1', cóndilo interno. — 2, rótula. — 3, cartílago de incrustación. — 4, 4', ligamentos cruzados. — 5, ligamento lateral interno. — 6, tendón del poplíteo. — 6', ligamento lateral externo. — 7, 7', ligamento posterior. — 8, 8', aletas de la rótula. — 9, paquete celuloadiposo anterior. — 10, ligamento adiposo, con 10', su inserción en el fémur. — 11, sinovial, con 11', interior de la cavidad serosa. — 12, repliegue de la sinovial, detrás de los ligamentos cruzados. — 13, arteria poplítea. — 14, vena poplítea. — 15, nervio ciático poplíteo interno.

Hemos dicho anteriormente que, en la base de la rótula, la sinovial de la rodilla se interrumpía en el borde superior del cartílago que cubre la carilla articular de este hueso. En el borde inferior de esta misma carilla empieza de nuevo e inmediatamente después encuentra el *paquete adiposo anterior*, ya mencionado (pág. 684), que avanza a manera de cuña entre las superficies articulares superior e inferior. Entonces la serosa se extiende (figura 688) sobre la cara superior de esta masa celuloadiposa, llegando así sobre la tibia, por delante de la inserción inferior del ligamento cruzado anterior. En este trayecto forma una vaina completa sobre este cordón delgado, a menudo filiforme, que prolonga el paquete adiposo hasta la parte anterior de la escotadura intercondílea: esta prolongación celulosa, rodeada por la serosa articular, ha recibido el nombre, que nos parece impropio, de *ligamento adiposo* (figs. 689 y 692). Para terminar con lo referente a la parte anterior de la sinovial de la rodilla, hemos de añadir que esta sinovial forma, a cada lado de la rótula, dos repliegues falciformes, que sobresalen dentro de la cavidad articular y han sido descritos por MORRIS con el nombre de *ligamentos alares;* éstos se hacen muy visibles cuando, abierta la articulación por su cara anterior, se invierte hasta abajo la rótula y se dobla notablemente la tibia sobre el fémur (fig. 692, 7): partiendo de los bordes laterales de la rótula, los ligamentos alares se dirigen oblicuamente hacia abajo, atrás y adentro, para venir a terminar en la parte media del ligamento adiposo.

El ligamento adiposo presenta grandes variaciones individuales. En algunos sujetos falta por completo, y en otros, por el contrario, adquiere dimensiones insólitas y, desarrollándose principalmente de delante atrás, forma un tabique sagital que se extiende desde la rótula hasta los ligamentos cruzados. En este último caso, como se comprende, la cavidad articular resulta dividida en dos cavidades laterales, que únicamente comunican entre sí por su parte anterosuperior, entre la rótula y la polea femoral. Como desde mucho tiempo tiene observado GEGENBAUR, ésta sería la disposición primitiva; y tan sólo más adelante, en el curso del desarrollo, el tabique en cuestión se resorbe paulatinamente y desaparece casi por completo: únicamente

persiste su parte anterior, y ésta es la que constituye el ligamento adiposo. Esta formación, como se ve, no es, pues, un ligamento, sino un simple residuo del tabique embrionario que separa en su parte anterior dos cóndilos femorales.

b) *Parte posterior.* — Por detrás, la sinovial articular de la rodilla se aplica junto a la cara anterior de los ligamentos cruzados, y luego, reflejándose hacia atrás (fig. 693), cubre las dos caras laterales de estos ligamentos y bien pronto alcanza el ligamento posterior de la articulación. En este trayecto anteroposterior forma dos hojas, que ocupan una la parte interna y la otra la parte externa de los ligamentos cruzados. Estas dos hojas, al llegar sobre el ligamento posterior, se reflejan una y otra hacia fuera (con relación al eje de la rodilla), para tapizar las partes laterales o condíleas de este último ligamento y continuarse por cada lado con las porciones laterales de la sinovial.

De esta disposición resulta (figura 693): 1.°, que la porción media o intercondílea del ligamento posterior no está cubierta por la sinovial; 2.°, que la sinovial no se interpone entre los ligamentos cruzados, sino que los coapta; 3.°, que estos ligamentos cruzados, aunque colocados profundamente, quedan en realidad fuera de la articulación, por lo cual pertenecen a la clase de los ligamentos periféricos; y en efecto, podemos alcanzarlos por la parte posterior y media de la articulación, sin interesar la sinovial.



FIG. 694

Vellosidades sinoviales de la rodilla en un ajusticiado; el eje conjuntivo destaca en claro (TOURNEUX).

El espacio irregular y anfractuoso, comprendido entre los ligamentos cruzados, la sinovial y la porción media del ligamento posterior, está ocupado por una masa celuloadiposa (fig. 684, 5), que designaremos con el nombre de *paquete adiposo posterior de la rodilla.* Lo mismo que el paquete adiposo anterior, es un simple tejido de relleno.

c) *Partes laterales.* — Por los lados, la sinovial, tomando origen, como siempre, en el límite de la superficie cartilaginosa, sube por las caras laterales de los cóndilos hasta la inserción superior de la cápsula fibrosa. Desde este punto se refleja hacia abajo y tapiza regularmente la cara interna de esta cápsula hasta el borde superior de los fibrocartílagos semilunares, en el cual se interrumpe. Empieza de nuevo en el borde inferior de los fibrocartílagos, desciende hasta la inserción tibial de la cápsula y sube en seguida a lo largo de la tibia para venir a terminar en el contorno del revestimiento cartilaginoso de las cavidades glenoideas.

Como se ve, la sinovial de la rodilla, interrumpida a nivel de la circunferencia externa de los meniscos interarticulares, queda dividida por estos últimos en dos porciones: una superior o *suprameniscal,* que representa la casi totalidad de la serosa, y otra inferior, o *submeniscal,* mucho menos considerable. Esta última, en una articulación inyectada con sebo, aparece bajo la forma de un rodete semilunar de 8 a 10 milímetros de altura (fig. 691, 4).

d) *Prolongaciones sinoviales.* — Además de la prolongación anterior que hemos señalado por debajo del cuádriceps, la sinovial de la rodilla envía, por su parte posterior, otras dos prolongaciones: una, constante, pero muy variable en exten-

sión que desciende más o menos por debajo del músculo poplíteo (fig. 691, 7), y la otra se extiende por debajo del gemelo interno. Esta última prolongación de la sinovial (fig. 684, 7') se escapa por la abertura, indicada más arriba, que ocupa la parte

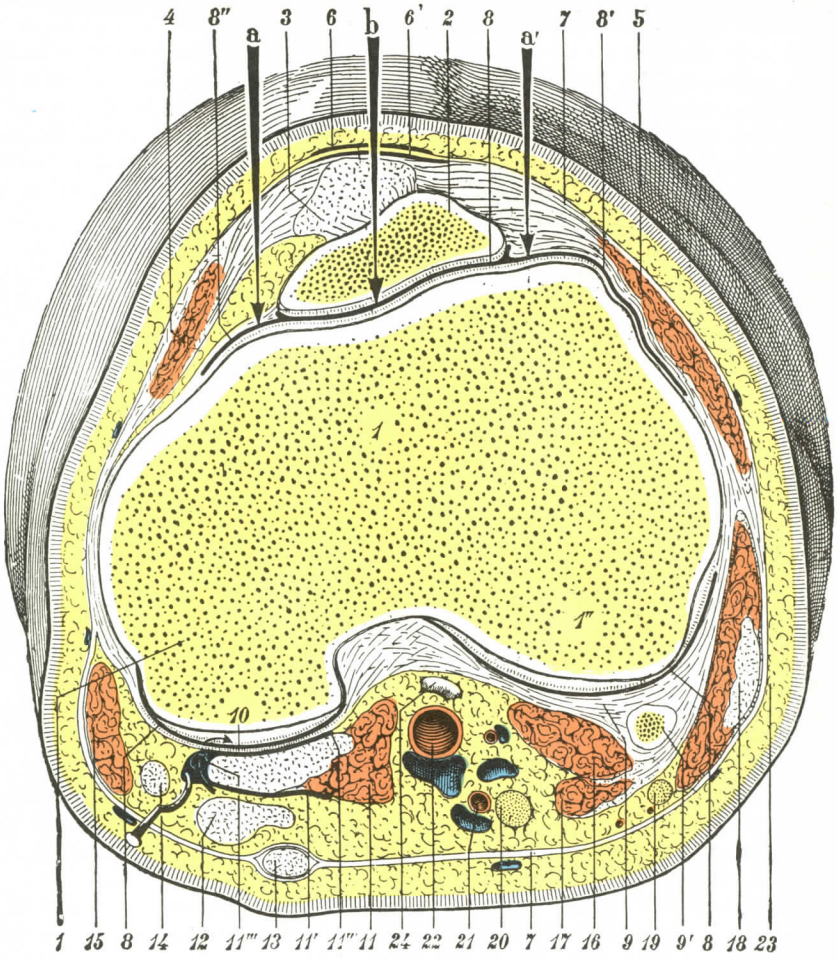

FIG. 695

Corte transversal de la rodilla derecha, que pasa por el borde superior de los cóndilos (cadáver congelado, segmento inferior del corte) (T. y J.).

(Esta figura está destinada a mostrar las relaciones generales de la articulación de la rodilla y las vías de acceso a esta articulación.)

1, fémur, con 1', cóndilo interno, y 1'', cóndilo externo. — 2, rótula. — 3, origen del ligamento rotuliano. — 4, vasto interno. — 5, vasto externo. — 6, bolsa serosa prerrotuliana subcutánea, y 6', bolsa prerrotuliana subaponeurótica. — 7, aponeurosis. — 8, sinovial articular, con 8', fondo de saco lateral externo, y 8'', fondo de saco interno. — 9, estuche condíleo externo, con 9', su núcleo sesamoideo. — 10, estuche condíleo interno. — 11, gemelo interno, con 11', la bolsa común con el semimembranoso, y 11'', la que le separa en parte del estuche condíleo interno; estas dos bolsas comunican ampliamente entre sí; comunican, además, con la sinovial articular mediante un orificio (11''') que existe en el estuche condíleo. — 12, semimembranoso. — 13, semitendinoso. — 14, recto interno. — 15, sartorio. — 16, plantar delgado. — 17, gemelo externo. — 18, bíceps. — 19, ciático poplíteo externo. — 20, ciático poplíteo interno. — 21, tronco de las arterias gemelas. — 22, arteria poplítea y, detrás de ella, la vena. — 23, piel y tejido celular subcutáneo. — 24, ganglio.

a y *a'* vías de acceso a la sinovial articular (artrotomía). — *b*, vía de acceso transrotuliana.

central de la concha condílea interna; según GRUBER, se la encuentra en la mitad de los casos. Por último, la sinovial de la rodilla está en comunicación, una vez por cada diez según LENOIR, una vez por cada siete según ZOJA y una vez por cada once

según las observaciones realizadas por nosotros, con la sinovial de la articulación peroneotibial superior.

La prolongación sinovial destinada al tendón del poplíteo se desprende de la sinovial suprameniscal en la parte posteroexterna del cóndilo externo. Desde este punto se dirige hacia abajo y atrás, cruza oblicuamente la circunferencia externa del menisco correspondiente y por debajo de él entra en comunicación con la sinovial submeniscal. Continuando entonces su trayecto descendente, costea la parte interna de la articulación peroneotibial superior y se detiene de ordinario a la altura de la parte media de la cabeza del peroné. En este punto se encuentra, cuando existe, la comunicación de esta prolongación con la articulación peroneotibial superior. La altura de la prolongación sinovial del poplíteo es, por término medio, de 35 a 40 milímetros.

e) *Franjas sinoviales.* — La sinovial de la rodilla es notable por el número y desarrollo de las *franjas sinoviales.* Ninguna otra articulación es comparable con ella respecto a este particular.

Por detrás y por los lados encontramos algunos repliegues transversales, ordinariamente poco marcados, que se insinúan entre los cóndilos femorales y los fibrocartílagos interarticulares. Pero por delante, a derecha e izquierda de la rótula y por encima del ligamento adiposo anterior, es donde las franjas sinoviales son más numerosas y están más desarrolladas.

Ya hemos hablado antes de los *ligamentos alares;* pero, independientemente de ellos, se levantan casi siempre otros repliegues menos importantes. Estos repliegues, muy variables en su orientación y extensión, así como también en su constitución anatómica, ofrecen de común el carácter de que sobresalen dentro de la cavidad articular y están situados todos entre la rótula y la parte correspondiente del fémur. En un caso tuvimos ocasión de ver, un poco por fuera del borde lateral interno de la rótula, un vasto repliegue semilunar de 4 centímetros de longitud y 2 centímetros y medio de altura, que se interponía entre el cóndilo interno y la parte correspondiente de la rótula. En su centro se veía un orificio circular de 5 ó 6 milímetros de diámetro.

5.° **Relaciones.** — El conjunto de las partes blandas que rodean la articulación de la rodilla forma dos importantes regiones anatomotopográficas: por delante, la *región femorotibial anterior* o *rotuliana;* por detrás, la *región femorotibial posterior,* más conocida con el nombre de *región poplítea* (fig. 695).

a) *Por delante,* la articulación de la rodilla es relativamente muy superficial. Aparte de la extremidad inferior del cuádriceps crural, que se inserta en la base y en los bordes de la rótula, no encontramos por delante de ella más que la aponeurosis superficial, el tejido celular subcutáneo y la piel.

b) *Por detrás,* por el contrario, la articulación está abundantemente cubierta de partes blandas. Desde luego encontramos en ella los cuatro grupos musculares que circunscriben el hueco poplíteo, a saber: 1.°, por arriba y afuera, las dos porciones del *bíceps crural;* 2.°, por arriba y adentro, el *semitendinoso,* el *semimembranoso,* el *recto interno* y el *sartorio;* 3.°, por abajo y afuera, el *gemelo externo,* el *plantar delgado* y el *poplíteo;* 4.°, por abajo y adentro, el *gemelo interno.* El espacio romboidal limitado por estos diferentes músculos está ocupado por una masa celuloadiposa, que descansa directamente sobre la cara posterior de la articulación. En medio de este tejido celuloadiposo corren de arriba abajo órganos importantes: 1.°, en la parte más profunda de la región, la *arteria poplítea;* 2.°, por detrás y fuera de la arteria, la *vena poplítea;* 3.°, por fuera y detrás de la vena, el *nervio ciático poplíteo interno;* 4.°, por fuera de este nervio y en el mismo plano, el *nervio ciático poplíteo externo.* A lo largo de este paquete vasculonervioso se hallan, distribuidos en diversos puntos, tres o cuatro *ganglios linfáticos.* Por último

sobre los diferentes órganos, músculos, vasos y nervios que acabamos de enumerar, se extienden la aponeurosis superficial, el tejido celular subcutáneo y la piel, los cuales se continúan, en los límites laterales de la región poplítea, con los planos homónimos de la región femorotibial anterior.

6.° Arterias. — La sangre llega a la articulación de la rodilla:

α) Por la *anastomótica mayor,* rama de la femoral, que desciende entre el vasto interno y el aductor mayor, y viene a terminar en la parte superointerna de la articulación.

β) Por la *articular superointerna* y la *articular superoexterna,* ramas de la poplítea, que rodean de atrás a delante la extremidad inferior del fémur para terminar ramificándose delante de la rótula.

γ) Por la *articular media,* otra rama de la poplítea, que se introduce, inmediatamente después de su origen, en la escotadura intercondílea y se distribuye en gran parte por los ligamentos cruzados.

δ) Por la *articular inferointerna* y la *articular inferoexterna,* otras ramas de la poplítea, que rodean de atrás a delante las tuberosidades correspondientes de la tibia y, lo mismo que las articulares superiores, vienen a terminar en la cara anterior de la rótula.

ε) Por la *recurrente tibial anterior* (fig. 686, 14), rama de la tibial anterior que, siguiendo un trayecto recurrente, sube por dentro de la articulación hasta la rótula.

Todas estas arterias, excepto la articular media, contribuyen a formar en la cara anterior de la rótula una rica red, la *red prerrotuliana* o *círculo anterior de la rodilla,* de donde salen gran número de ramas y ramillas que se distribuyen por las partes anteriores y laterales de la articulación (véase ANGIOLOGÍA).

7.° Nervios. — Los nervios destinados a la articulación de la rodilla provienen de cuatro orígenes diferentes: del *ciático poplíteo interno,* del *ciático poplíteo externo,* del *obturador* y del *crural.*

α) El *ciático poplíteo interno* da ordinariamente tres ramas articulares: una sigue el trayecto de la arteria articular media; las otras dos acompañan a las dos arterias articulares internas, la superior y la inferior.

β) El *ciático poplíteo externo* proporciona igualmente tres ramas articulares, que acompañan: las dos primeras, a las arterias articulares superoexterna e inferoexterna; la tercera, a la recurrente tibial anterior.

γ) El *obturador,* en la parte inferior del muslo, emite un pequeño filete, que se introduce con la femoral en el anillo del tercer aductor, y al llegar al hueco poplíteo se pierde en el ligamento posterior de la articulación.

δ) El *crural* envía a la articulación de la rodilla dos ramas: una, procedente del nervio del vasto interno, se distribuye por la parte interna de la articulación, y la otra, procedente del nervio del vasto externo, se coloca en su parte externa. Existe frecuentemente una tercera rama procedente del nervio del músculo crural.

Bolsas serosas de la rodilla. — La articulación de la rodilla tiene a su alrededor o en sus inmediaciones cierto número de bolsas serosas, unas anexas a los músculos y otras independientes de toda formación muscular. Las dividiremos en dos grupos: *bolsas anteriores* y *bolsas posteriores.*

a) BOLSAS ANTERIORES. — Por delante, además de la *bolsa subcuadricipital,* de que hemos hablado antes (pág. 686) y sobre la cual es inútil insistir, encontramos las bolsas prerrotulianas, la bolsa pretibial y la bolsa de la pata de ganso.

α) Las *bolsas prerrotulianas* (fig. 688) se desarrollan, como su nombre indica, delante de la rótula. Según su situación, se las distingue en superficial, media y profunda. La *bolsa prerrotuliana superficial* (14), ordinariamente muy pequeña, está situada debajo de la piel,

en un desdoblamiento de la fascia superficial; se la encuentra aproximadamente ocho veces de cada diez. La *bolsa prerrotuliana media* (14') se desarrolla debajo de la aponeurosis superficial, entre ésta y la expansión cuadricipital; es la más voluminosa de las tres, casi constante, ordinariamente unilocular y de forma redondeada u oval, siendo su eje mayor vertical. La *bolsa prerrotuliana profunda* (14''), mucho menos importante, ocupa el espacio celular comprendido entre la expansión cuadricipital y la rótula: se la encuentra, como la superficial, siete u ocho veces de cada diez; es habitualmente de escasas dimensiones, unas veces unilocular y otras más o menos tabicada. Las tres bolsas prerrotulianas pueden comunicar entre sí. En las tres puede producirse un derrame líquido, constituyéndose entonces el higroma de la rodilla.

β) La *bolsa pretibial* (fig. 687, 9') está situada por delante de la tibia. Limitada por atrás por la extremidad superior de este hueso, está en relación, por delante, con el tendón rotuliano, y por arriba con el paquete adiposo anterior de la rodilla.

γ) La *bolsa de la pata de ganso* (fig. 685, 9') se desarrolla sobre la cara interna de la tibia, entre esta cara interna y los tendones reunidos de los tres músculos sartorio, recto interno y semitendinoso; esta última bolsa tiene relaciones muy remotas con la articulación de la rodilla.

b) BOLSAS POSTERIORES. — En la región poplítea no encontramos más que bolsas musculares. Como los músculos, se distinguen en internas y externas, pues no existen bolsas medias.

α) Las *bolsas internas* son ordinariamente tres: 1.°, la *bolsa del gemelo interno* (figura 684, 7'), situada entre la inserción superior de este músculo y el cóndilo interno; está ordinariamente en comunicación con la sinovial articular; 2.°, la *bolsa común del gemelo interno y del semimembranoso,* situada, como su nombre indica, entre el gemelo interno y el tendón semimembranoso; independiente en los sujetos jóvenes, en el adulto de veinte a cuarenta años comunica con la articulación una vez por cada diez, y en los sujetos de más de cuarenta años (POIRIER), una vez por cada cinco; 3.°, la *bolsa propia del semimembranoso,* situada un poco por debajo de la precedente, entre el tendón del semimembranoso y la parte correspondiente de la tuberosidad interna de la tibia; es, en la inmensa mayoría de los casos, del todo independiente.

β) Las *bolsas externas,* prescindiendo de la prolongación descrita anteriormente, que la sinovial de la rodilla envía debajo del músculo poplíteo, son igualmente en número de tres: 1.°, la *bolsa del bíceps* (fig. 686, 7'), que se desarrolla entre el tendón de este músculo y el ligamento lateral externo; 2.°, la *bolsa del ligamento lateral externo* (figura 686, 8''), situada entre la parte superior de este ligamento y el tendón del músculo poplíteo; 3.°, la *bolsa del gemelo externo,* que se desarrolla debajo del tendón de este músculo. Estas tres últimas bolsas distan mucho de ser constantes, y cuando existen presentan, tanto en su forma como en sus dimensiones, grandes variaciones individuales.

Movimientos. — La articulación de la rodilla disfruta principalmente de los dos movimientos fundamentales que caracterizan las articulaciones trocleares: la *flexión* y la *extensión.* Tiene, además, movimientos de *rotación* y de *inclinación lateral.*

a) *Flexión y extensión.* — La flexión es un movimiento por el cual la cara posterior de la pierna se aproxima a la cara posterior del muslo, y la extensión, un movimiento en sentido opuesto, por el cual las dos precitadas superficies se separan una de otra. Por lo demás, estos dos movimientos pueden ejecutarse de tres modos distintos: moviéndose la tibia sobre el fémur, moviéndose el fémur sobre la tibia y moviéndose simultáneamente los dos huesos uno sobre otro.

Por otra parte, los dos movimientos de flexión y extensión no son nunca movimientos puros y aislados, pues la observación directa demuestra claramente: 1.°, que la flexión se acompaña constantemente de una rotación de la tibia hacia dentro o, lo cual viene a ser lo mismo, de una rotación del fémur hacia fuera; 2.°, que la extensión va así mismo asociada a una rotación de la tibia hacia fuera o del fémur hacia dentro.

La flexión y la extensión se efectúan alrededor de un eje transversal que pasa aproximadamente por las dos tuberosidades condíleas, o, de otro modo, por las dos inserciones femorales de los ligamentos laterales y de los cruzados. Si suponemos el caso de que el muslo se mueve sobre la pierna inmóvil, los cóndilos ruedan alrededor del precitado eje, de delante atrás en la flexión y de atrás a delante en la extensión. Hemos de añadir, no obstante, que el eje de rotación no es fijo, sino que varía a medida que se efectúa el movimiento; esto es una consecuencia de la forma misma de las superficies articulares condíleas,

las que, como hemos dicho antes, no son regularmente esféricas, pues su radio de curvatura aumenta gradualmente de atrás a delante. Pero no es esto todo, pues los dos cóndilos no se limitan a *rodar* sobre sus glenas respectivas, como las dos ruedas de un carro sobre el suelo, sino que, como desde hace mucho tiempo han dejado consignado los hermanos WEBER, *se deslizan* sobre sus glenas a medida que se efectúa el movimiento de rotación. Estos dos movimientos, deslizamiento y rotación, son simultáneos, y es de notar que los cóndilos *más se deslizan que ruedan.*

El movimiento de deslizamiento de los cóndilos tiene su razón de ser en la disposición que existe entre la superficie articular condílea, que es relativamente más larga, y la glena tibial, que es mucho más corta. Por lo demás, esto queda demostrado por el experimento siguiente de los hermanos WEBER (figura 696). Abrase una rodilla en extensión y señálense en ella dos puntos *a* (en el fémur) y *b* (en la tibia), por los que los dos huesos estén en mutuo contacto. Hecho esto, dóblese el fémur sobre la tibia, y entonces veremos (trazo encarnado de la figura 696) que el punto de contacto tibial de las superficies articulares ha retrocedido desde *b* hasta *b'*, y el punto femoral ha subido de *a* hasta *a'*. Ahora bien, si medimos la distancia que separa *b* de *b'* y *a* de *a'*, obtendremos cifras muy diferentes. Si el cóndilo se limitase a rodar como la rueda de un carro sobre el plano horizontal en que se apoya, las dos distancias serían exactamente iguales; si resultan desiguales es porque el cóndilo, al propio tiempo que rueda, se desliza de atrás a delante sobre la superficie de la tibia.

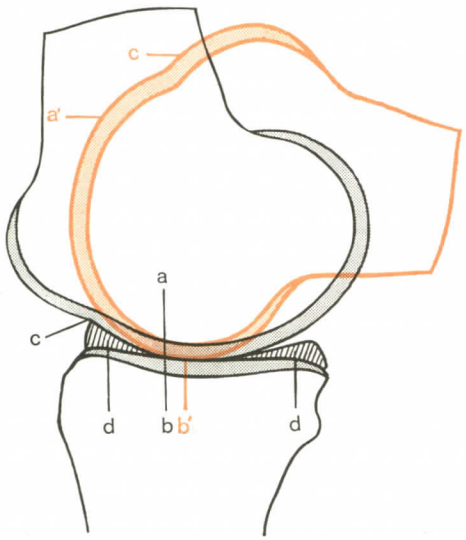

FIG. 696

Corte sagital del cóndilo interno y de la cavidad glenoidea para demostrar el modo de locomoción del fémur en la flexión y en la extensión (modificada según BUGNION).

(El trazo negro indica el fémur en estado de extensión el trazo encarnado, en estado de flexión.)
a y *b*, dos puntos por los cuales el fémur y la tibia se tocan en la extensión. — *a'* y *b'* las nuevas posiciones que toman los puntos precitados en la flexión. — *c*, impresión condiliotroclear. — *a*, *d*, cartílago semilunar.

De modo que, en la flexión del muslo sobre la pierna inmóvil, los cóndilos ruedan de delante atrás, al mismo tiempo que se deslizan de atrás a delante sobre las cavidades glenoideas de la tibia. Del mismo modo, en la extensión del muslo sobre la pierna, los cóndilos, moviéndose en sentido inverso, ruedan de atrás a delante al mismo tiempo que se deslizan de delante atrás.

Los movimientos de flexión y extensión son muy extensos: el camino que recorre la pierna al pasar de la extensión varía, según los casos, de 130 a 160°. «La amplitud del movimiento del ginglimo, dice BUGNION, es de 130° aproximadamente (según nuestras medidas) cuando lo efectuamos lentamente por la acción de los músculos; nuestros flexores, especialmente el semimembranoso y del bíceps femoral, hállanse insertos de modo muy favorable para que puedan llevar más lejos la flexión. Pero si contraemos bruscamente esos músculos, dando a la pierna una impulsión súbita, el grado de la flexión aumenta, hasta el punto de que el talón viene a dar contra la tuberosidad del isquion. Lo mismo puede efectuarse pasivamente cogiendo el pie con la mano para doblar por completo la rodilla, y esto se realiza con facilidad tanto mayor cuanto que en este caso obramos sobre un brazo de palanca muy largo. Lo mismo sucede cuando, estando de rodillas, nos agachamos sobre el suelo hasta dar con el isquion al talón. En este momento el ángulo de flexión puede evaluarse en 150°; en el cadáver puede llegar a 155 y hasta 160°.»

b) *Rotación.* — La pierna rueda sobre el muslo (o el muslo sobre la pierna) lo mismo hacia dentro que hacia fuera: en la rotación hacia dentro la punta del pie se acerca al plano medio y, al contrario, se aleja de él en la rotación hacia fuera. Estos movimientos de rotación van por lo común unidos, como ya hemos visto anteriormente, a los dos movimientos de flexión y extensión; pero, además de esta rotación, que llamaremos *combinada*, la rodilla

presenta otra rotación *independiente,* es decir, que se efectúa sin relación con los movimientos de flexión y extensión.

Los movimientos de rotación se ejecutan alrededor de un eje vertical que pasa, no precisamente por la parte media de la articulación, sino un poco por dentro de esta parte media, por la tuberosidad interna de la espina tibial. De ello resulta que las dos tuberosidades de la tibia (los dos cóndilos cuando es el fémur el que se mueve) cambian ambas de sitio pero en sentido inverso, dirigiéndose una hacia delante cuando la otra se dirige hacia atrás, y viceversa. De ello resulta también que el cóndilo externo, por efecto de la mayor longitud de su brazo de palanca, se disloca en una extensión mayor que el cóndilo interno.

La amplitud de los movimientos de rotación presenta extensas variaciones individuales, y respecto de este particular hemos de distinguir la *rotación voluntaria* y la *rotación pasiva.* La rotación voluntaria es la que uno mismo imprime a la pierna contrayendo los músculos rotatorios; ordinariamente es insignificante, por no decir nula. La rotación pasiva, es decir, la que se imprime a la pierna de otro sujeto cogiéndola con las manos y comunicándole un movimiento de rotación sobre el muslo previamente sujetado, es mucho más extensa y oscila entre 35 y 40°.

Los experimentos de BUGNION sobre este particular nos enseñan que la amplitud de la rotación independiente varía mucho según la posición que ocupa la pierna: nula en la extensión, aumenta rápidamente al empezar el movimiento de flexión y alcanza un máximo entre los 40 y 60° de flexión para disminuir de nuevo al final de este movimiento: en la flexión completa no pasa de 2 a 6°.

c) *Inclinación lateral.* — Fijado el fémur en un torno y colocada la pierna en semiflexión, pueden comunicarse a la tibia ligeros movimientos de inclinación lateral, ya hacia dentro *(inclinación lateral interna),* ya hacia fuera *(inclinación lateral externa).* Estos movimientos son todavía más limitados que los de la rotación: las oscilaciones que en este sentido pueden imprimirse a la extremidad inferior de la tibia, en condiciones ordinarias, no pasan de 2 a 2 y medio centímetros de amplitud. Los movimientos laterales de la tibia están limitados por la tensión de los ligamentos laterales y de los ligamentos cruzados. Por lo demás, disminuyen a medida que nos alejamos de la semiflexión: apenas apreciables en la flexión extrema, son nulos en la extensión completa.

Acción de los ligamentos y de los meniscos en los movimientos de la rodilla. — a) *Ligamento rotuliano.* — La rótula, íntimamente ligada a la tibia por el ligamento rotuliano, acompaña a este último hueso en sus desplazamientos: deslizándose a lo largo de la tróclea femoral, baja en la flexión y sube en la extensión. En la extensión normal, estando el sujeto de pie, la base de la rótula se encuentra situada a la altura de la tróclea o algo por debajo de la misma; en la flexión extrema corresponde al cóndilo por su parte superior y por su parte inferior al paquete adiposo anterior de la rodilla que la separa de la tibia.

b) *Función y desplazamiento de los meniscos.* — La acción de los meniscos ha adquirido mucha importancia desde que se estudian sus lesiones traumáticas. Tomamos las líneas que siguen de la documentada comunicación de MOUCHET y TAVERNIER:

«Los meniscos completan a la manera de rodetes glenoideos y cotiloideos las superficies glenoideas de la tibia; con sus bordes elevados estas superficies se convierten en verdaderas cavidades en las que son recibidos los cóndilos. Los meniscos reparten, pues, de una manera regular la presión de los cóndilos femorales sobre las mesetas de la tibia. Como dicen muy bien DUJARIER y BRAINE, no hacen el oficio de talones debajo de una pierna demasiado corta; son más bien comparables, como decía FARABEUF, a los rodetes que emplean los panaderos que llevan los cestos a la cabeza. Esta comparación no siempre es enteramente justa, pues el rodete del panadero sostiene todo el peso de la carga, mientras que el apoyo del cóndilo femoral se hace directamente sobre la parte central de la meseta tibial y los meniscos no soportan en condiciones normales más que una pequeña porción de esta presión. Su sección triangular los hace huir constantemente bajo la presión como una pepita de naranja apretada entre los pulpejos de los dedos. Las conexiones que los unen a la tibia son sólidas, pero demasiado laxas para mantenerlos en su lugar bajo la presión. Su papel es, en suma, secundario. Consiste principalmente en rellenar el espacio angular que separa las superficies del fémur de las de la tibia, adaptándose sin cesar a la forma de este espacio que varía según las posiciones de la rodilla.

»Se comprende, por consiguiente, que en su supresión operatoria no dificulta mucho el juego de la articulación. El espacio que queda vacío es ocupado por el líquido sinovial.

»Así se explica que en esta huida incesante ante la presión femoral que los rechaza hacia delante en la extensión y hacia atrás en la flexión, pueden ser pellizcados por el cóndilo que los tritura o arranca.

»Estos desplazamientos de los meniscos en los movimientos han sido estudiados con mucha precisión en los trabajos clásicos, a los que nada hay que añadir.

»En la flexión los meniscos se desplazan de delante atrás sobre la meseta tibial y se aproximan uno a otro por sus extremos posteriores (fig. 697).

»En la flexión completa el menisco externo está a más de un centímetro y el menisco interno a ocho milímetros aproximadamente por detrás del borde anterior de la meseta tibial. «La parte anterior de las cavidades glenoideas está, pues, al descubierto» (ROUD) (figura 697). Los meniscos se hacen más anchos y más cortos porque no están en relación más que con la cara posterior, poco extensa, de los cóndilos femorales.

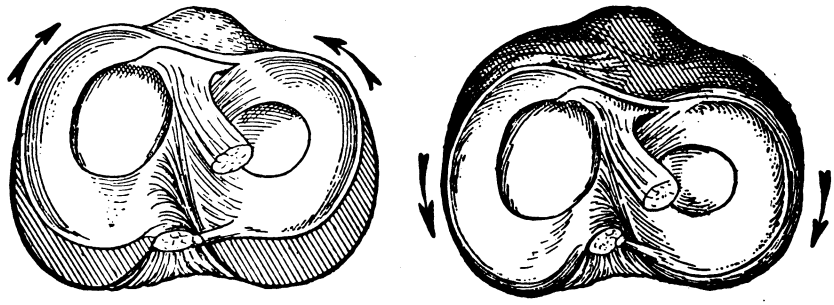

FIG. 697

Desplazamiento de los meniscos (MOUCHET y TAVERNIER).

Durante la extensión de la rodilla los meniscos son empujados hacia delante por los cóndilos; en la flexión son arrastrados hacia atrás.

»En la extensión los meniscos se desplazan de atrás a delante y se aproximan uno al otro por delante.

»En la extensión completa los meniscos llegan al borde anterior de la meseta tibial. La parte posterior de las cavidades glenoideas queda al descubierto (fig. 697) y los meniscos se tornan alargados y adelgazados, pues la extensa cara inferior de los cóndilos femorales los comprime.

»Estos deslizamientos de los meniscos sobre la meseta tibial no pueden producirse sin ocasionar cambios de forma de estos fibrocartílagos, puesto que sus extremos son fijos.

»Supuesto que la superficie articular del cóndilo se arrolla siguiendo una curva espiral cuyos radios disminuyen de delante atrás, el fémur en la flexión, después de haber rodado sobre la tibia, se desliza de atrás a delante. Los meniscos aumentan ligeramente la extensión del deslizamiento.

»La flexión se acompaña siempre de una rotación del fémur hacia fuera y la extensión de una rotación del fémur hacia dentro.

»Los desplazamientos de los meniscos están ligados a los de los cóndilos. Estos fibrocartílagos se encuentran siempre en la parte de la meseta tibial que recibe los cóndilos. En la extensión los cóndilos se deslizan y ruedan hacia delante, rechazando en este sentido los meniscos; en la flexión los cóndilos, deslizándose y rodando hacia atrás, arrastran los meniscos hacia atrás.

»Los ligamentos y los músculos pueden también contribuir a arrastrar los meniscos: primero las aletas meniscorrotulianas de PAUZAT, luego las expansiones de los vastos que se fijan en parte en las aletas, en parte en los mismos meniscos. Los extensores de la pierna sobre el muslo, que tiran de la rótula hacia arriba y adelante, atraen también los meniscos hacia delante.

»En la rotación de la pierna, los desplazamientos de los meniscos están mucho más limitados que en la flexión y la extensión. En el movimiento de rotación de la pierna hacia fuera, aquel en cuyo curso se producen tan a menudo las lesiones meniscales, la parte anterior del

menisco interno sigue a la cápsula a la que se adhiere y se mueve de atrás a delante y de dentro a fuera, mientras que su extremo posterior es rechazado hacia atrás por el cóndilo femoral que resbala en este sentido, de lo que resulta una fuerte tracción del menisco que puede ocasionar el arrancamiento de su cuerno anterior o la fisuración del cuerpo del menisco.»

c) *Funcionamiento de los ligamentos cruzados.* — Los ortopedistas ingleses han estudiado particularmente en estos últimos tiempos la acción de los ligamentos cruzados. Según ellos, el ligamento cruzado anterior se pone tenso en la extensión, se relaja en la flexión ligera y se pone de nuevo tenso en la hiperflexión. El ligamento cruzado posterior se pone tenso en la flexión completa, se relaja en la semiflexión y se tiende ligeramente de nuevo en la extensión. En la extensión completa el ligamento cruzado anterior se opone a la movilidad anteroposterior; el cruzado posterior cumple el mismo papel en la flexión. En semiflexión es posible, pues, obtener un ligero deslizamiento anteroposterior de la tibia sobre el fémur. En esta misma posición es posible un poco de rotación interna por la relajación del ligamento cruzado anterior y el ligamento interno. No creemos que esta rotación esté limitada por el cruzamiento de los ligamentos cruzados. La rotación externa es relativamente fácil: está limitada por las fibras superficiales del ligamento lateral interno y por el ligamento cruzado posterior (PATERSON, TAVERNIER).

La rotura o la distensión de los ligamentos cruzados se manifiesta por la posibilidad de movimientos de deslizamiento anteroposterior (signo del cajón) y por un aumento de los movimientos de rotación.

d) *Ligamentos laterales.* — Los ligamentos laterales se ponen ambos tensos en la extensión y contribuyen a restringir este movimiento; pero éste se halla particularmente limitado por la tensión del ligamento posterior (ligamento de WINSLOW) de la articulación de la rodilla y por el ligamento cruzado anterior. Accesoriamente estos ligamentos laterales, el cruzado posterior y los músculos isquiotibiales, limitan la extensión. En la flexión completa el ligamento lateral externo se relaja, mientras que el interno queda ligeramente tenso. En la semiflexión se obtiene su relajación máxima.

Músculos motores. — Los músculos motores de la articulación de la rodilla se dividen, según el movimiento que determinan, en flexores, extensores, rotatorios hacia fuera y rotatorios hacia dentro:

1.° Son *flexores:* principalmente, el bíceps y el semimembranoso; accesoriamente, el semitendinoso, los gemelos, el poplíteo, el plantar delgado, el sartorio y el recto interno.

2.° Son *extensores:* el cuádriceps (principalmente sus tres porciones de inserción femoral) y el tensor de la fascia lata.

3.° Son *rotatorios hacia fuera:* los fascículos largo y corto del bíceps.

4.° Son *rotatorios hacia dentro:* el semimembranoso, el poplíteo y los tres músculos de la pata de ganso (semitendinoso, recto interno y sartorio).

Comparados entre sí por su volumen y fuerza los grupos musculares recíprocamente antagonistas distan mucho de ser equivalentes. Las medidas tomadas por los hermanos WEBER nos enseñan, respecto a este particular, que el peso de los flexores (sin los gemelos, el plantar y el poplíteo) es de 818 gramos, al paso que los extensores pesan 1.291 gramos; y, por otra parte, los rotatorios hacia dentro pesan 566 gramos y los rotatorios hacia fuera pesan tan sólo 275 gramos. Resulta, pues, que los extensores superan a los flexores, y los rotatorios hacia dentro son superiores a los rotatorios hacia fuera.

El predominio de los extensores sobre los flexores se explica por el hecho de que los extensores, cuando se contraen para enderezar el muslo sobre la pierna, luchan contra el peso del cuerpo entero, obstáculo adicional que no existe en los movimientos de flexión. Respecto del predominio de los rotatorios hacia dentro sobre los rotatorios hacia fuera, depende, como observa BUGNION, de que la flexión combinada con la rotación hacia dentro es el *movimiento típico habitual,* y la rotación hacia fuera sólo un *movimiento excepcional.*

4. Articulación de los huesos de la pierna entre sí

La tibia y el peroné se articulan entre sí por sus extremos: 1.°, por su extremo superior, *articulación peroneotibial superior;* 2.°, por su extremo inferior, *articulación peroneotibial inferior.* Además, se unen, en su parte media, por un ligamento en forma de membrana, llamado *membrana interósea* o *ligamento interóseo.*

A. Articulación peroneotibial superior

La articulación peroneotibial superior, muy diferente de su homóloga en el miembro superior, la radiocubital superior, corresponde al género de las artrodias.

1.° Superficies articulares. — Son:

α) *Por parte de la tibia,* una carilla redonda, casi plana, que ocupa la parte posterior de la tuberosidad externa y mira oblicuamente hacia abajo, afuera y atrás.

β) *Por parte del peroné,* una carilla similar, en la parte más alta de la extremidad superior de este hueso, que mira en sentido inverso.

Estas dos carillas están cubiertas una y otra de una capa de cartílago hialino, cuyo grosor mide, por término medio, de un milímetro y medio a dos milímetros.

2.° Medios de unión. — Las dos precitadas superficies articulares se mantienen en contacto por una cápsula fibrosa, reforzada por dos ligamentos, uno anterior y otro posterior.

α) El *ligamento anterior* (fig. 698, 4), notable por su resistencia, está representado por un conjunto de fascículos fibrosos, oblicuamente dirigidos de arriba abajo y de dentro a fuera, que se insertan, por una parte, delante de la carilla articular de la tibia, y por otra, en la parte anterior de la cabeza del peroné.

β) El *ligamento posterior* (fig. 684, 13), análogo al precedente, pero más débil, se extiende de la parte posterior de la superficie tibial a la parte correspondiente de la cabeza del peroné.

3.° Sinovial. — La sinovial peroneotibial superior se extiende del contorno de la superficie tibial al perímetro de la superficie peronea, tapizando la cara interna de la cápsula articular. Esta sinovial es de ordinario independiente, pues, según LENOIR, tan sólo se comunica con la sinovial de la rodilla una vez por cada diez. En investigaciones más recientes, el profesor ZOJA ha encontrado esta comunicación 17 veces en 118 sujetos examinados, o sea en una proporción de 1 por 7. Hemos examinado, respecto de este punto, 35 articulaciones, habiendo encontrado solamente tres veces esta comunicación, o sea una proporción de 1 por 11.

4.° Relaciones. — La articulación peroneotibial superior está en relación: 1.°, por delante, con la extremidad superior del músculo extensor común de los dedos; 2.°, por detrás, con el poplíteo y el sóleo, cubiertos por el gemelo externo; 3.°, por fuera, con el bíceps y el peroneo lateral largo. Hemos de añadir que el nervio ciático poplíteo externo desciende sobre la parte externa del peroné y en ella se divide en dos ramas terminales, el musculocutáneo y el tibial anterior.

5.° Arterias y nervios. — Las arterias de la articulación peroneotibial superior provienen en gran parte de la recurrente tibial anterior, rama de la tibial anterior, y de la articular inferoexterna, rama de la poplítea. La *arteria articular de la cabeza del peroné* (véase ANGIOLOGÍA) envía igualmente ramos a la parte posterior de la articulación. Los *nervios* proceden del ciático poplíteo externo.

Movimientos. — En condiciones fisiológicas ordinarias, la articulación peroneotibial superior disfruta tan sólo de simples movimientos de deslizamiento, poco extensos y difíciles de apreciar.

B. Articulación peroneotibial inferior

La articulación peroneotibial inferior pertenece, como la precedente, al grupo de las artrodias.

1.° Superficies articulares. — Las superficies de esta articulación son:

α) *Por parte de la tibia,* una carilla cóncava de delante atrás y casi plana en sentido vertical que tiene la forma de un triángulo cuyo vértice, truncado y redondeado, mira hacia arriba, y la base, ligeramente cóncava, corresponde a la mortaja tibioperonea: su longitud, medida a nivel de la base, es de 20 a 22 milímetros, y su altura, de 10 a 12 milímetros.

β) *Por parte del peroné,* una superficie de las mismas dimensiones e inversamente configurada, es decir, casi plana de arriba abajo y convexa en sentido anteroposterior.

En estado fresco, las dos precitadas superficies articulares están cubiertas por una delgada capa de periostio, capa que es un poco más gruesa en la tibia que en el peroné.

2.° Medios de unión. — La tibia y el peroné se mantienen sujetos entre sí, en su extremidad inferior, por una *cápsula fibrosa,* reforzada por delante, por detrás y por arriba por tres ligamentos, que se distinguen en *anterior, posterior* e *interóseo.*

a) *Ligamento anterior.* — El ligamento anterior (figura 698, 4') se inserta, por su extremidad interna, delante de la carilla articular de la tibia; desde este punto se dirige oblicuamente de dentro a fuera y de arriba abajo, para venir a insertarse en la parte anterior del maléolo peroneo.

b) *Ligamento posterior.* — El ligamento posterior (figura 700, 5), muy grueso y muy resistente, se dirige también del borde posterior de la carilla tibial a la parte posterior del maléolo peroneo. El *fascículo inferior de este ligamento* merece una descripción especial. Por fuera se inserta en la base de la línea de inserción de los demás fascículos y algo por encima de la fosilla en que se inserta el ligamento peroneoastragalino posterior de la articulación de la garganta del pie. Desde este punto se dirige oblicuamente hacia dentro, arriba y atrás, hasta el borde posterior de la tibia; y luego, doblándose hacia dentro para hacerse horizontal, costea este borde posterior y se inserta en él.

En la mayoría de los casos se puede seguir este ligamento hasta cerca del maléolo interno. Este fascículo (figura 699, 6), blanco nacarado, notable por su grosor y resistencia, constituye el *ligamento transverso* de algunos autores (QUAIN, MORRIS): ensancha por detrás la mortaja tibioperonea, y así toma parte en la constitución de la articulación tibiotarsiana.

c) *Ligamento interóseo.* — El ligamento interóseo (figura 698), interpuesto entre los dos huesos, como su nombre indica, está situado en la parte superior de la articulación. Consta de un conjunto de fascículos, a la vez muy cortos y muy resistentes, que se dirigen oblicuamente del peroné a la tibia. Estos fascículos son continuados por arriba por el ligamento interóseo de la pierna.

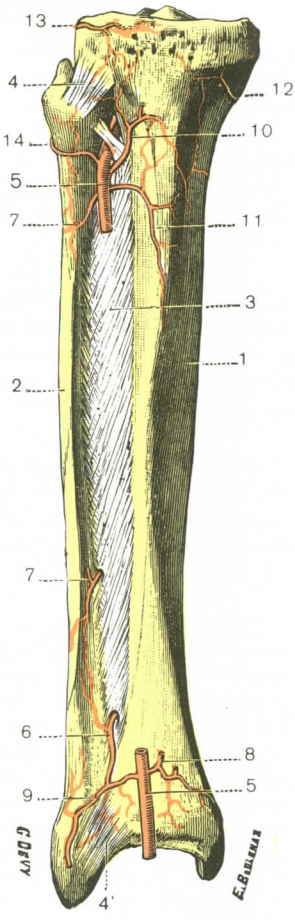

FIG. 698

Ligamento interóseo de la pierna vista por su cara anterior.

1, tibia. — 2, peroné. — 3, ligamento interóseo. — 4', 4', ligamentos anteriores de las dos articulaciones peroneotibiales superior e inferior. — 5, arteria tibial anterior. — 6, peronea anterior. — 7, perióstica peroneas. — 8, maleolar interna. — 9, maleolar externa. — 10, recurrente tibial anterior. — 11, perióstica tibial. — 12, osteoarticular interna. — 13, osteoarticular externa. — 14, articular de la cabeza del peroné.

3.° **Sinovial.** — La sinovial de la articulación peroneotibial inferior es una simple prolongación de la sinovial tibiotarsiana, como se puede ver en la figura 706, 2', que representa un corte frontal de la pierna y del pie. Esta prolongación se insinúa entre los dos huesos en una extensión de 5 ó 6 milímetros tan sólo.

Anexa a la sinovial peroneotibial inferior se encuentra una gruesa franja, que se distingue muy claramente cuando se mira por abajo la mortaja tibioperonea (figura 699, 9). Esta franja sinovial, de coloración amarillenta o rojiza, más ancha por atrás que por delante, ocupa los tres cuartos posteriores de la interlínea articular. Por otra parte, se adhiere al peroné, y la interlínea precitada se encuentra situada entre ella y la tibia. Muy movible, la franja peroneotibial asciende y se introduce en la articulación siempre que se separa el peroné de la tibia y forma de nuevo relieve cuando el peroné vuelve a su posición de descanso.

4.° **Relaciones.** — La articulación peroneotibial inferior está en relación: 1.°, por *su cara anterior,* con el extensor común de los dedos del pie y más particularmente con el peroneo anterior; 2.°, por *su parte posterior,* con los tendones adosados de los dos peroneos laterales, y de un modo mediano con el nervio safeno externo y la vena del mismo nombre, que rodean el maléolo en un plano más superficial.

5.° **Arterias y nervios.** — Las *arterias* destinadas a la articulación peroneotibial inferior derivan de la peronea anterior y de la peronea posterior. A estas ramas peroneas viene a añadirse con bastante frecuencia un pequeño ramo procedente de la tibial anterior o de la maleolar externa. Los *nervios* provienen del mismo origen que los que van a parar a la articulación de la garganta del pie.

Movimientos. — La articulación peroneotibial inferior, lo mismo que la superior, es poco movible. Los principales movimientos de que disfruta, tal vez los únicos, consisten en excursiones transversales del peroné, que se separa y aproxima alternativamente a la tibia. Estas excursiones van unidas a los movimientos de flexión y extensión del pie y las producen, no precisamente músculos especiales, sino el astrágalo mismo, del modo que vamos a manifestar.

Ya sabemos que el astrágalo es más ancho en su parte anterior que en la posterior, resultando naturalmente de ello que en los movimientos de flexión del pie se introduce *a manera de cuña* entre los dos maléolos, o, de otro modo, se mete dentro de la mortaja tibioperonea en una porción que se ensancha gradualmente a medida que la cara dorsal del pie se aproxima a la pierna. Si suponemos (lo cual sucede en realidad) que al principio de la flexión la *mortaja tibioperonea* está enteramente ocupada por su *espiga astragalina,* es del todo necesario que la mortaja se abra cada vez más a medida que aumenta el movimiento de flexión del pie y que aumenta la amplitud de la espiga. Pues bien, este ensanchamiento gradual de la mortaja se obtiene por la separación hacia fuera de la extremidad inferior del peroné; esta extremidad inferior se separa de la tibia, empujada por la espiga astragalina; al mismo tiempo, los dos ligamentos, anterior y posterior, se ponen tensos, y la franja adiposa antes descrita penetra en la articulación para llenar el espacio resultante de la separación de las dos superficies articulares.

Cuando después de esto el pie pasa de la flexión a la extensión, se producen fenómenos inversos: ofreciendo el astrágalo a la mortaja una parte cada vez más estrecha, la extremidad inferior del peroné se aproxima paulatinamente a su carilla tibial y de nuevo se aplica contra ella; por su parte, los ligamentos distendidos por la flexión se relajan, y la franja sinovial, lanzada hacia abajo por la adaptación recíproca de las dos superficies articulares, viene de nuevo a formar prominencia en la articulación tibiotarsiana. En el párrafo siguiente veremos que entonces descansa sobre una carilla triangular, situada en la parte posterior del borde externo de la polea astragalina.

C. Ligamento interóseo de la pierna

Lo mismo que los dos huesos del antebrazo, los dos huesos de la pierna, articulados por sus dos extremidades, están separados en su parte media por un intervalo de forma oval, llamado *espacio interóseo.* En estado fresco, este espacio se halla ocupado por una membrana fibrosa que ha recibido el nombre de *membrana interósea* o *ligamento interóseo* de la pierna.

Este ligamento se inserta por dentro en el borde externo de la tibia, y por fuera en la cresta longitudinal *(cresta interósea)* que se ve en la cara interna del peroné.

En el ligamento interóseo de la pierna, como en el del antebrazo, debemos estudiar *dos caras* y *dos extremidades.* En su *cara posterior* vienen a insertarse dos músculos: el tibial posterior y el flexor peroneo de los dedos del pie. Así mismo, su *cara anterior* presta inserción a los músculos tibial anterior, extensor común de los dedos y extensor propio del dedo gordo. Su *extremidad superior* presenta un ancho orificio, a través del cual pasa la arteria tibial anterior. Este orificio, como muestra la figura 698, aparece limitado: por fuera, por el peroné; por abajo, por el borde superior falciforme del ligamento interóseo; por dentro y por arriba, por un fascículo ascendente de este mismo ligamento interóseo, que costea primeramente el borde externo de la tibia y luego se inclina hacia fuera para venir a insertarse en la cabeza del peroné. También en su *extremidad inferior* existe un agujero, pero mucho más pequeño, que da paso a la arteria peronea anterior (fig. 698).

Desde el punto de vista de su constitución anatómica, la membrana interósea de la pierna está formada en su mayor parte por fascículos fibrosos, que se dirigen oblicuamente de arriba abajo y de dentro a fuera, o sea de la tibia al peroné. En su cara posterior se ven además algunos fascículos dirigidos en sentido inverso y que cruzan a los precedentes en ángulos de diversa abertura.

5. Articulación de la garganta del pie o tibiotarsiana

La articulación de la garganta del pie, o articulación tibiotarsiana (alemán *Knöchelgelenk,* inglés *Ankle-joint),* que une el pie con la pierna, pertenece al género de las articulaciones trocleares. Tres huesos contribuyen a formar esta articulación: por parte de la pierna, la *tibia* y el *peroné,* y por parte del pie, el primer hueso del tarso, o sea el *astrágalo.*

1.° Superficies articulares. — De las dos superficies articulares de la articulación tibiotarsiana, una corresponde a los dos huesos de la pierna y la otra al pie.

a) *Por parte del pie,* la cara superior del astrágalo, convexa en sentido anteroposterior y cóncava transversalmente, representa *una verdadera polea* con sus diversos elementos: 1.°, la *garganta,* dirigida, como el eje del pie, de delante atrás y un poco de fuera a dentro; 2.°, *vertientes* desiguales, la interna más estrecha y la externa más ancha, inclinadas ambas hacia la garganta; 3.°, un *borde interno,* semicircular, redondeado y obtuso; 4.°, un *borde externo,* igualmente semicircular, más alto que el precedente, más cortante y por consiguiente más marcado, borde que en su parte posterior se ensancha para formar una especie de carilla triangular, muy visible en la figura 699 (9'). La polea astragalina es más larga que ancha. Por otra parte, su amplitud va en disminución de la parte anterior a la posterior: en la parte anterior mide de 28 a 32 milímetros y en la parte posterior no pasa de 23 a 26 milímetros. El arco descrito por la garganta troclear representa aproximadamente la tercera parte de una circunferencia de 20 a 25 milímetros de radio.

Por los lados, la superficie articular de la polea astragalina se continúa con otras dos carillas, orientadas éstas en sentido sagital, que ocupan, una, la cara interna, y la otra, la cara externa del astrágalo. De estas dos carillas laterales, la externa, cóncava de arriba abajo, tiene la forma de un triángulo de base superior; y la interna, un poco menos elevada que la externa y prolongada principalmente de delante atrás, reviste la forma de una coma o vírgula con la cabeza dirigida hacia delante.

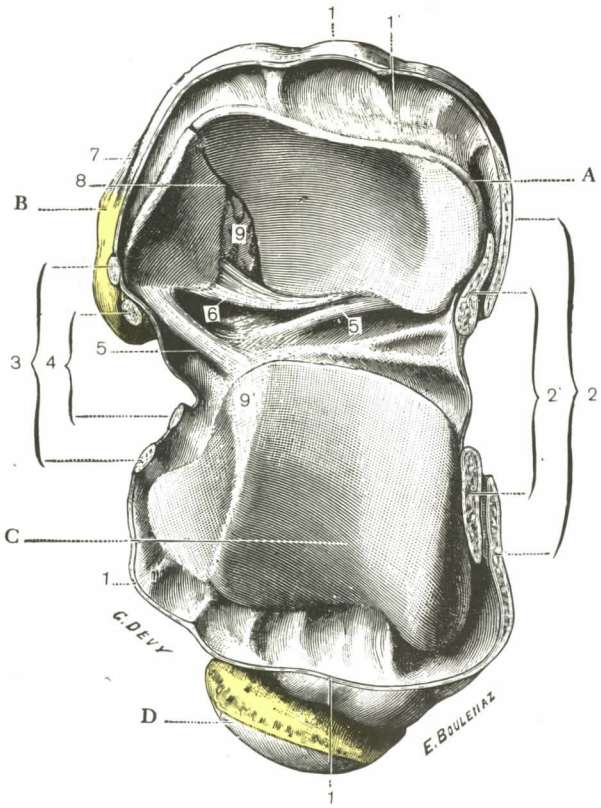

FIG. 699

Superficies articulares de la articulación tibiotarsiana (lado derecho), con su collar capsular.

(La articulación, previamente inyectada con sebo y desecada, ha sido abierta por su parte anterior, y luego la pierna ha sido fuertemente ranversada hacia atrás.)

A, tibia maléolo interno. — B, peroné, maléolo externo. — C, astrágalo con su polea y sus dos carillas laterales. — D, cabeza del mismo hueso, con su revestimiento cartilaginoso.

1, cápsula articular, con 1', su línea de inserción ósea. — 2, 2', capa superficial y capa profunda del ligamento lateral interno. — 3, ligamento peroneoastragalino anterior. — 4, ligamento peroneocalcáneo. — 5, ligamento peroneoastragalino posterior, con 5', su fascículo ascendente o tibial. — 6, ligamento posterior de la articulación peroneotibial inferior. — 7, ligamento anterior de esta misma articulación. — 8, interlínea peroneotibial. — 9, gruesa franja sinovial, con 9', la carilla triangular que le corresponde en el astrágalo.

En estado fresco, la polea astragalina y las dos carillas laterales que la continúan están cubiertas por una capa de cartílago hialino. En la polea, esta capa cartilaginosa tiene su mayor grosor en la garganta y en la vertiente interna, en donde mide 2 milímetros; en la vertiente externa su grosor no pasa de 1,5 milímetros. Visto en un corte sagital que pase por la garganta de la polea (figura 708), el revestimiento cartilaginoso, muy grueso en su parte media, se atenúa gradualmente hacia sus dos extremidades, para acabar en una especie de punta; reviste en su conjunto la forma de una media luna, cuya concavidad corresponde al tejido óseo.

β) Por parte de la pierna, la tibia y el peroné, fuertemente articulados entre sí (página 705), forman *una especie de mortaja,* cuya pared superior está constituida por la tibia y las dos paredes laterales por los maléolos. La *parte superior de la mortaja* representa una superficie cuadrilátera, un poco más ancha en su parte anterior que en la posterior, cóncava de delante atrás y convexa, por el contrario, en sentido transversal. Destinada a articularse con la polea astragalina, a este fin presenta, como hemos visto en OSTEOLOGÍA: 1.°, en su parte media, una cresta anteroposterior obtusa, que se corresponde con la garganta de la polea; 2.°, a cada lado de esta cresta, dos superficies ligeramente cóncavas, que se amoldan exactamente sobre las vertientes correspondientes de esta misma polea. Respecto de los *dos maléolos,* presentan cada uno, en la parte de su contorno que mira a la articulación, una carilla articular vertical: la *carilla del maléolo interno,* casi plana y prolongada de delante

atrás, que tiene la forma de un triángulo de base anterior, y la *carilla del maléolo externo,* mucho más alta que la precedente y convexa de arriba abajo, que tiene también la forma de un triángulo de vértice inferior. Por lo demás, las dos carillas maleolares se continúan por arriba con la pared superior de la mortaja, formando con esta última un ángulo diedro, que mide por término medio 95° en su carilla interna y 120° en la externa (fig. 706). Estas dos carillas, en el esqueleto armado, se corresponden con las dos carillas laterales del astrágalo. Obsérvese también que los dos maléolos no están situados en el mismo plano. El eje que los une es oblicuo de *fuera a dentro* y de *atrás a delante.* La pinza tibioperonea, engastando el astrágalo, dirige así la punta del pie hacia fuera, pues el eje anteroposterior del pie es forzosamente perpendicular al eje bimaleolar.

Hemos visto anteriormente que la parte superior de la mortaja tibioperonea es cóncava de delante atrás, para adaptarse a la polea astragalina. Como ésta, representa el segmento de una circunferencia de 20 a 30 milímetros de radio y comprende aproximadamente la *cuarta* o solamente la *quinta parte* de esta circunferencia. Si ahora recordamos que el arco descrito por la polea astragalina representa la *tercera parte,* se comprenderá que la mortaja tibioperonea es menos extensa en sentido sagital que la polea subyacente, y en su consecuencia que, cualquiera que sea la actitud del pie sobre la pierna, siempre resulta que *una parte de esta polea no está en contacto con la tibia* (fig. 708).

Hemos de hacer notar también que la superficie articular superior representa un arco de círculo cuyo radio es un poco mayor que el de la superficie inferior, resultando de ello que en la posición normal y estando el individuo de pie, un pequeño intervalo angular, ocupado por la sinovial, separa *por delante y por detrás* las dos superficies articulares (fig. 708, A). Si se coloca el pie en flexión (fig. 708, C), las dos curvas tibial y astragalina se superponen en su *parte anterior,* al paso que en su *parte posterior* el intervalo angular precitado persiste y se agranda. Cuando, por el contrario, se coloca el pie en extensión (fig. 708, B), las dos superficies concuerdan exactamente en toda su longitud. Todo esto indica claramente que la curva por la cual se desarrollan las superficies articulares no representa un arco de círculo regular, sino que está realmente formada por la reunión de muchos arcos de círculo de radios diferentes.

En estado fresco, una capa de cartílago hialino cubre en toda su extensión la mortaja tibioperonea. Su grosor parece ser, por término medio, de 2 milímetros en la tibia y de uno a uno y medio en el peroné.

2.° **Medios de unión.** — La mortaja tibioperonea y la espiga astragalina que la ocupa son mantenidas en mutuo contacto: 1.°, por un *ligamento capsular* o *cápsula;* 2.°, por dos *ligamentos laterales,* interno y externo.

A. LIGAMENTO CAPSULAR O CÁPSULA. — La cápsula fibrosa de la articulación tibiotarsiana tiene aquí, como en las demás diartrosis, la forma de un manguito, cuya circunferencia superior se inserta en los dos huesos de la pierna y la circunferencia inferior en el astrágalo. Tanto la inserción superior como la inferior tienen efecto en el contorno de las superficies articulares. Sin embargo, en la parte anterior de la articulación la línea de inserción capsular siempre se aleja un poco del revestimiento cartilaginoso; se encuentra, en efecto, separada de éste de 6 a 8 milímetros a nivel del borde anterior de la tibia, y de 8 a 10 milímetros a nivel del cuello del astrágalo.

La cápsula articular tibiotarsiana, muy tupida por dentro y por fuera en los puntos correspondientes a los maléolos, es, por el contrario, muy laxa en sus partes anterior y posterior. Esta disposición se ve muy claramente en articulaciones inyectadas con sebo (figs. 701 y 702).

En su parte posterior la cápsula se halla reforzada por cierto número de fascículos fibrosos, que se insertan, por arriba, en el borde posterior de la mortaja tibioperonea, al paso que por la parte inferior lo hacen en la cara posterior del astrágalo, un poco por detrás de la cara articular.

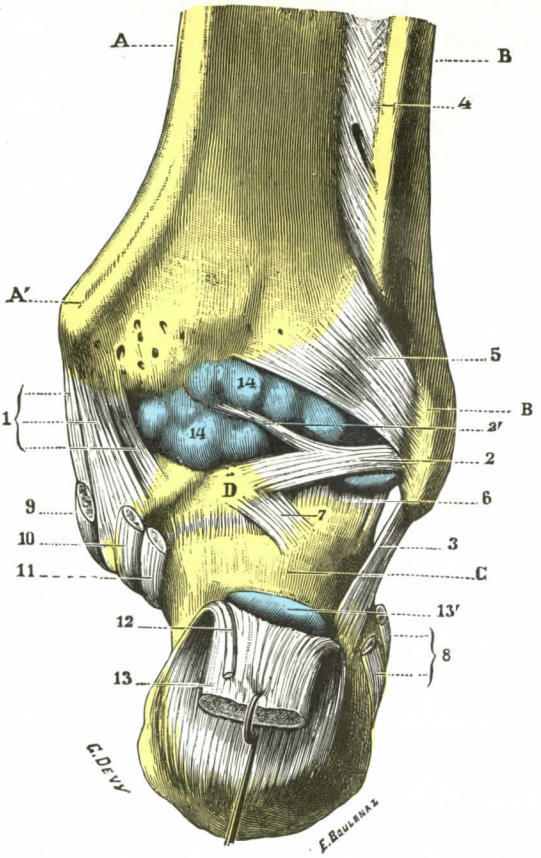

FIG. 700

Articulación tibiotarsiana del lado derecho vista por detrás (cavidad articular inyectada con sebo).

A, tibia, con A', maléolo interno. — B, peroné, con B', maléolo externo. — C, calcáneo. — D, astrágalo.

1, ligamento lateral interno. — 2, ligamento peroneoastragalino posterior, con 2', su fascículo ascendente o tibial. — 3, ligamento peroneocalcáneo. — 4, ligamento interóseo de la pierna. — 5, ligamento posterior de la articulación peroneotibial inferior. — 6, ligamento calcaneoastragalino externo. — 7, ligamento calcaneoastragalino posterior. — 8, tendones de los peroneos. — 9, tendón del tibial posterior. — 10, tendón del flexor común de los dedos. — 11, tendón del flexor propio del dedo gordo. — 12, plantar delgado. — 13, tendón de Aquiles, con 13', su bolsa serosa. — 14, sinovial tibiotarsiana, inyectada con sebo.

En su parte anterior la cubren así mismo otros fascículos, los cuales, desde el borde anterior de la mortaja tibioperonea, descienden sobre el cuello del astrágalo; se encuentra con bastante frecuencia un fascículo de dirección oblicua, a veces muy fuerte, más ancho por arriba que por abajo, que se desprende de la parte anterior del maléolo interno y desde este punto se dirige a la parte externa del cuello del astrágalo.

Estos *fascículos de refuerzo* anteriores y posteriores son siempre muy variables en su número, dirección, extensión y en su grado de diferenciación; si bien en ciertos sujetos están bastante desarrollados, de ordinario son muy débiles, están reducidos en muchos casos a simples tractos conjuntivos delgados y espaciados. Por esto tienen poco merecidos los nombres de *ligamento anterior* y *ligamento posterior* que les dan algunos autores. La mortaja tibioperonea y su espiga astragalina están íntimamente unidas entre sí por medio de sus ligamentos laterales, por lo que los ligamentos anterior y posterior no desempeñan ningún papel, dado el mecanismo de esta articulación, y por esto no se han desarrollado.

B. LIGAMENTO LATERAL EXTERNO. — El ligamento lateral externo (figura 701, 1), situado en la parte externa de la articulación, comprende tres fascículos, enteramente independientes unos de otros, que distinguiremos, según su situación, en *anterior, medio* y *posterior*. Por razón de sus inserciones, se los designa también con los nombres de ligamentos *peroneoastragalino anterior, peroneocalcáneo* y *peroneoastragalino posterior:*

a) *Fascículo anterior.* — El fascículo anterior o *ligamento peroneoastragalino anterior* (fig. 701, *a*), aplanado, cuadrilátero y relativamente delgado, se inserta por una parte en el borde anterior del maléolo externo y por otra en la cara externa del

astrágalo, en la porción de esta cara externa que se encuentra por delante de la carilla articular.

b) *Fascículo posterior.* — El fascículo posterior o *ligamento peroneoastragalino posterior* (fig. 701, *c*), acintado como el precedente, pero mucho más fuerte, ocupa la cara posterior de la articulación, en donde se encuentra colocado muy profundamente por debajo de los tendones peroneos. Por fuera toma origen en la fosilla rugosa

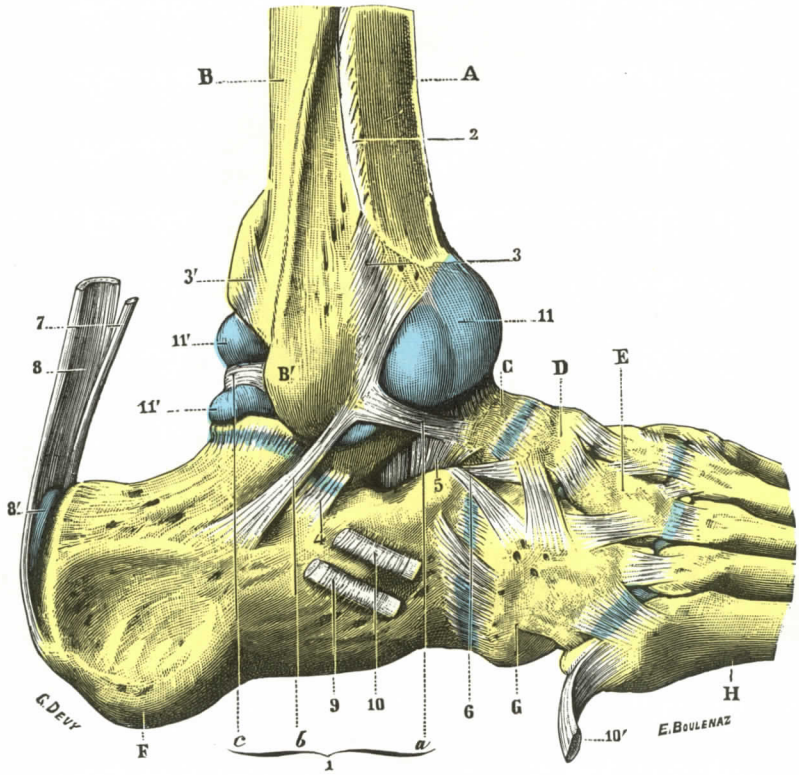

FIG. 701

Articulación tibiotarsiana del lado derecho, parte externa (cavidad articular inyectada con sebo).

A, tibia. — B, peroné, con B', maléolo externo. — C, astrágalo. — D, escafoides. — E, tercera cuña. F, calcáneo. — G, cuboides. — H, quinto metatarsiano.

1, ligamento lateral externo, con *a*, su fascículo peroneoastragalino anterior; *b*, su fascículo peroneocalcáneo; *c*, su fascículo peroneoastragalino posterior. — 2, ligamento interóseo de la pierna. — 3, 3', ligamento anterior y ligamento posterior de la articulación peroneotibial inferior. — 4, ligamento calcaneoastragalino externo. — 5, ligamento calcaneoastragalino interóseo. — 6, ligamento en Y (para los demás ligamentos de la cara dorsal del pie, véase la figura 714). — 7, plantar delgado. — 8, tendón de Aquiles, con 8', su bolsa serosa. — 9, peroneo lateral largo. — 10, 10', peroneo lateral corto. — 11, 11', sinovial tibiotarsiana inyectada con sebo.

que presenta en su parte interna y posterior el maléolo externo. Desde este punto se dirige hacia dentro, siguiendo un trayecto casi horizontal, y viene a insertarse en la cara posterior del astrágalo, inmediatamente por debajo de la polea. Sus fascículos más largos se extienden hasta el labio externo de la canal que da paso al tendón del flexor propio del dedo gordo. Con alguna frecuencia se ve que del borde superior, y muy cerca de su origen, nace del ligamento peroneoastragalino posterior un fascículo oblicuamente ascendente, que viene a terminar en la cara posterior de la tibia, a pocos milímetros por dentro del maléolo interno. Este fascículo, que se ve muy claramente en la figura 700 (2'), cruza en diagonal la parte posterior de la sinovial articular.

c) *Fascículo medio.* — El fascículo medio o *ligamento peroneocalcáneo* (figura 701, *b*), situado entre los dos precedentes, está representado por una formación acintada, que mide 3 ó 4 centímetros de largo por 4 ó 5 milímetros de ancho. Se inserta por arriba en la parte anterior del vértice del maléolo externo, en una pequeña escotadura, de la que hemos hecho mención en OSTEOLOGÍA. Desde este punto se dirige oblicuamente hacia abajo y atrás y viene a fijarse en la cara externa del cal-

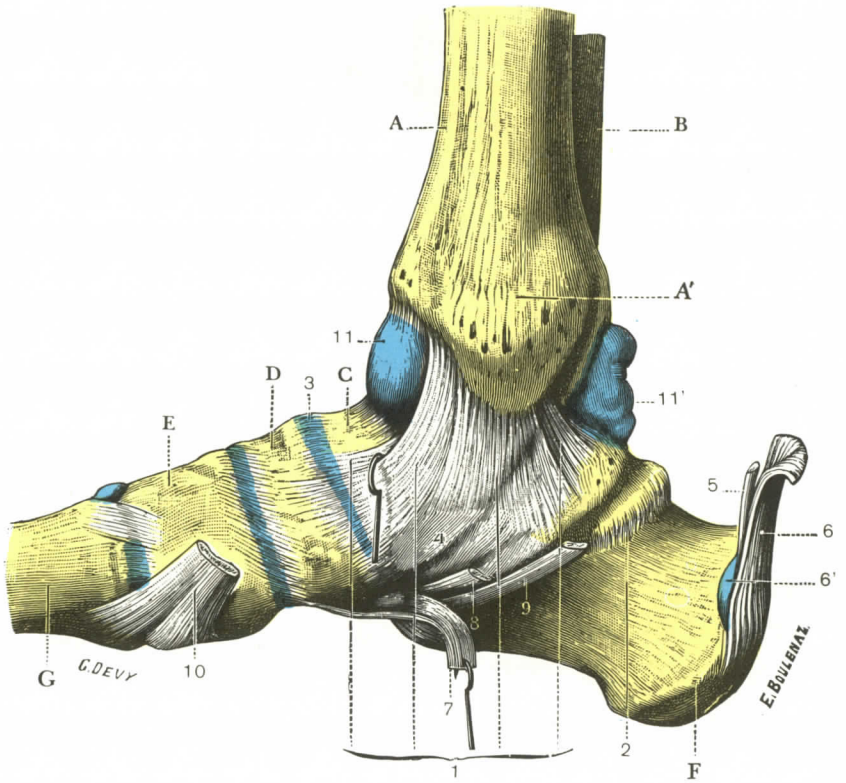

FIG. 702

Articulación tibiotarsiana del lado derecho, parte interna (cavidad articular inyectada con sebo).

A, tibia, con A', maléolo interno. — B, peroné. — C, astrágalo. — D, escafoides. — E, primera cuña. F, calcáneo. — G, primer metatarsiano.

1, ligamento lateral interno o deltoideo, con sus diferentes fascículos astragalinos, calcáneos y escafoideos. — 2, ligamento calcaneoastragalino posterior. — 3, ligamento astragaloescafoideo superior. — 4, ligamento calcaneoescafoideo (para los demás ligamentos de la cara dorsal del pie, véase la figura 714). — 5, plantar delgado. — 6, tendón de Aquiles, con 6', su bolsa serosa. — 7, tendón del tibial posterior. — 8, tendón del flexor común de los dedos. — 9, tendón del flexor propio del dedo gordo. — 10, tendón del tibial anterior, con su doble inserción en la cuña y en el metatarso. — 11, 11', sinovial tibiotarsiana inyectada con sebo.

cáneo, a 15 ó 20 milímetros por encima y detrás del tubérculo externo de este hueso. Por su cara profunda, el ligamento peroneocalcáneo está en relación con el ligamento astragalocalcáneo externo (fig. 701, 4), que sigue la misma dirección, pero rebasa sus límites por la parte anterior. Superficialmente lo cruzan casi en ángulo recto los tendones de los dos músculos peroneos laterales, lo mismo que la vena y el nervio safenos externos.

C. LIGAMENTO LATERAL INTERNO. — El ligamento lateral interno (fig. 702, 1) ocupa, como su nombre indica, la parte interna de la articulación y está formado por dos capas, una superficial y otra profunda:

a) *Capa superficial.* — La capa superficial, llamada por algunos *ligamento deltoideo* por razón de su forma triangular (forma de Δ griega), se inserta por arriba en el borde inferior del maléolo interno y muy particularmente en la fosilla rugosa que presenta este borde en su parte media.

Desde este punto, las fibras de que está formado descienden hacia el tarso, irradiándose a manera de un ancho abanico, cuya base mide 5 ó 6 centímetros de extensión. Terminan del modo siguiente: 1.°, las *fibras posteriores,* oblicuas hacia abajo y atrás, vienen a insertarse en el grueso tubérculo que se ve en la parte más posterior de la cara interna del astrágalo, inmediatamente por dentro del canal del flexor propio del dedo gordo; 2.°, las *fibras anteriores,* oblicuas hacia abajo y delante, se insertan en la parte interna del cuello del astrágalo y en la cara superior del escafoides; 3.°, las *fibras medias,* verticalmente descendentes, se fijan en gran parte en la apófisis menor del calcáneo; las demás, las que corresponden al intervalo comprendido entre esta última apófisis y el escafoides, no encontrando superficie ósea en que insertarse, se fusionan con un ligamento que describiremos más adelante, el ligamento calcaneoescafoideo inferior.

El ligamento deltoideo forma un todo continuo, y su división en tres fascículos distintos, anterior, medio y posterior, homólogos de los fascículos homónimos del ligamento lateral externo, aunque admitida por algunos autores, no nos parece justificada.

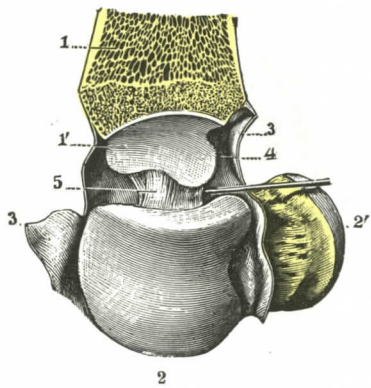

FIG. 703

Cara profunda del ligamento lateral interno de la articulación tibiotarsiana.

(La tibia ha sido aserrada en sentido sagital y su mitad interna sumamente invertida hacia dentro para dejar ver el ligamento lateral interno por su cara articular.)

1, tibia, con 1', maléolo interno. — 2, astrágalo, con 2', su cabeza. — 3, cápsula articular. — 4, capa superficial del ligamento lateral interno. — 5, su capa profunda, levantada por un estilete.

b) *Capa profunda.* — La capa profunda del ligamento lateral interno está enteramente cubierta por la cara superficial, excepto en su parte posterior, por donde sobresale un poco esta última. Para ponerla al descubierto y formarse una idea exacta de su forma y disposición, es necesario incidir transversalmente esta última capa o abrir la articulación dividiendo longitudinalmente la tibia, y, una vez hecha esta división, mirar por debajo del maléolo interno (fig. 703, 5). La capa profunda del ligamento aparece entonces bajo la forma de un fascículo muy corto, pero muy voluminoso y resistente, que va desde el maléolo al astrágalo. Este fascículo se inserta por arriba en el vértice maleolar inmediatamente por dentro de las fibras correspondientes de la capa superficial. Desde este punto se dirige oblicuamente hacia abajo y adentro y viene a fijarse en la cara interna del astrágalo, en toda la porción de esta cara interna que se encuentra por debajo de la carilla articular. Vista en un corte horizontal (fig. 699, 2'), la capa profunda del ligamento lateral interno tiene la forma de un óvalo cuyo diámetro mayor es anteroposterior; su longitud es de 12 milímetros y su anchura de 6 milímetros. Un intervalo lineal, ocupado por tejido conjuntivo, muy visible en la figura 706 (6), la separa de los fascículos superficiales. En un caso encontramos una prolongación de la sinovial que, insinuándose en la parte anterior de este intersticio conjuntivo, lo ocupaba en toda su extensión y hasta llegaba a formar hernia en la parte posterior de la articulación.

3.° Sinovial. — La sinovial de la articulación tibiotarsiana tapiza uniformemente la superficie interior de la cápsula fibrosa y, al llegar a la inserción superior e inferior de ésta, se refleja sobre el hueso para terminar exactamente en el límite del

revestimiento cartilaginoso. Es la disposición característica de las sinoviales articulares.

α) *Por dentro,* la sinovial tibiotarsiana está sujeta por el ligamento lateral interno, muy especialmente por su capa profunda, a la cual forma una vaina semicilíndrica (fig. 703, 5), que sobresale dentro de la cavidad auricular.

β) *Por fuera* está sujeta igualmente por los fascículos constitutivos del ligamento lateral externo. Tapiza la cara articular de los dos fascículos peroneoastragalinos anterior y posterior; pero no suele tener relaciones de contigüidad con el fascículo peroneocalcáneo, el cual, por este hecho, se encuentra enteramente por fuera de la articulación. Con alguna frecuencia existe una pequeña prolongación de la sinovial (figura 700) en el ángulo que forman, al separarse uno de otro, los ligamentos peroneocalcáneo y peroneoastragalino posterior.

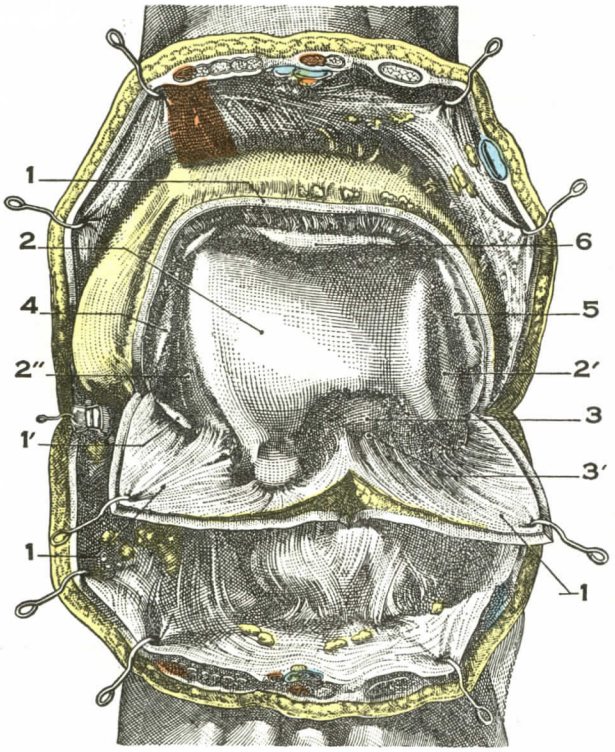

FIG. 704

La articulación de la garganta del pie vista por su cara anterior (lado derecho, plano intraarticular) (T. y J.).

1, cápsula articular seccionada e invertida hacia abajo: 1', ligamento peroneoastragalino anterior. — 2, cuerpo del astrágalo, con 2', su cara interna, y 2'', su cara externa. — 3, cuello del astrágalo, con 3', inserción de la cápsula de este cuello. — 4, superficie intraarticular del maléolo peroneo, y 5, la del maléolo tibial. — 6, superficie intraarticular del borde anterior de la meseta tibial.

γ) *Por delante,* la sinovial tibiotarsiana es muy laxa y se deja distender fácilmente. Después de una inyección de sebo en la cavidad articular, se proyecta hacia delante en forma de un rodete transversal, conocido con el nombre de *fondo de saco anterior* de la sinovial (fig. 702, 11): su superficie es irregular y más o menos abollada por efecto de la presencia de las bridas conjuntivas o fibrosas anteriormente indicadas, que en este punto descienden de la tibia al astrágalo.

δ) *Por detrás,* la sinovial es igualmente muy laxa y forma entre los dos maléolos un nuevo rodete transversal (véase fig. 700, 14): es el *fondo de saco posterior.* Siempre lo hemos hallado menos desarrollado que el anterior. Por lo demás, como este último, está irregularmente abollado por efecto de la presencia en su superficie de las fibras o láminas fibrosas que van de la tibia a la cara posterior del astrágalo. Cerca del maléolo externo, el fondo de saco posterior de la sinovial envía casi siempre cierto número de pequeñas prolongaciones, de 5 a 8 milímetros de longitud, que pasan, ya por encima, ya por debajo del ligamento peroneoastragalino posterior, o tal vez atraviesan los fascículos de este ligamento. Análogas prolongaciones se ven también, pero más rara vez, en los demás puntos del fondo de saco posterior; a veces se comunican con las vainas serosas de los tendones que cruzan la cara posterior de la articulación, en especial con la de los peroneos.

Ya hemos visto anteriormente (pág. 706), al hablar de la articulación peroneotibial inferior, que la sinovial tibiotarsiana envía una prolongación ascendente entre los dos huesos que constituyen esta articulación (fig. 706, 2). Sobre este particular hemos de recordar que la estrecha hendidura que da paso a esta prolongación tiene, en su labio externo o peroneo, una franja sinovial, ordinariamente muy desarrollada (fig. 706, 2'), que penetra en la interlínea peroneotibial en los movimientos de flexión del pie y sale de ella en los movimientos de extensión. Esta franja, hemos de recordarlo también, cuando el pie está en extensión, se halla en contacto con la pequeña superficie triangular que continúa hacia atrás el borde externo de la polea astragalina.

4.° **Relaciones.** — La articulación de la garganta del pie, lo mismo que su homóloga en el miembro superior, la articulación de la muñeca, está en relación por su superficie externa con una serie de tendones que descienden de la pierna hacia el pie. Estudiaremos los de la *cara anterior* y los de la *cara posterior.*

α) *En la cara anterior,* procediendo de dentro a fuera, encontramos, sucesivamente: 1.°, el *tibial anterior,* que, oblicuándose un poco hacia dentro, viene a insertarse en la primera cuña y en el primer metatarsiano; 2.°, el *extensor propio del dedo gordo,* que se dirige hacia el primer dedo; 3.°, el *extensor común de los dedos,* que viene a insertarse en los cuatro últimos dedos; 4.°, el *peroneo anterior,* el cual, oblicuándose un poco hacia fuera, viene a insertarse en la extremidad posterior del quinto metatarsiano. Todos estos músculos pasan por delante de la articulación colocados dentro de las bolsas serosas que describiremos más adelante (véase MIOLOGÍA). Entre el extensor

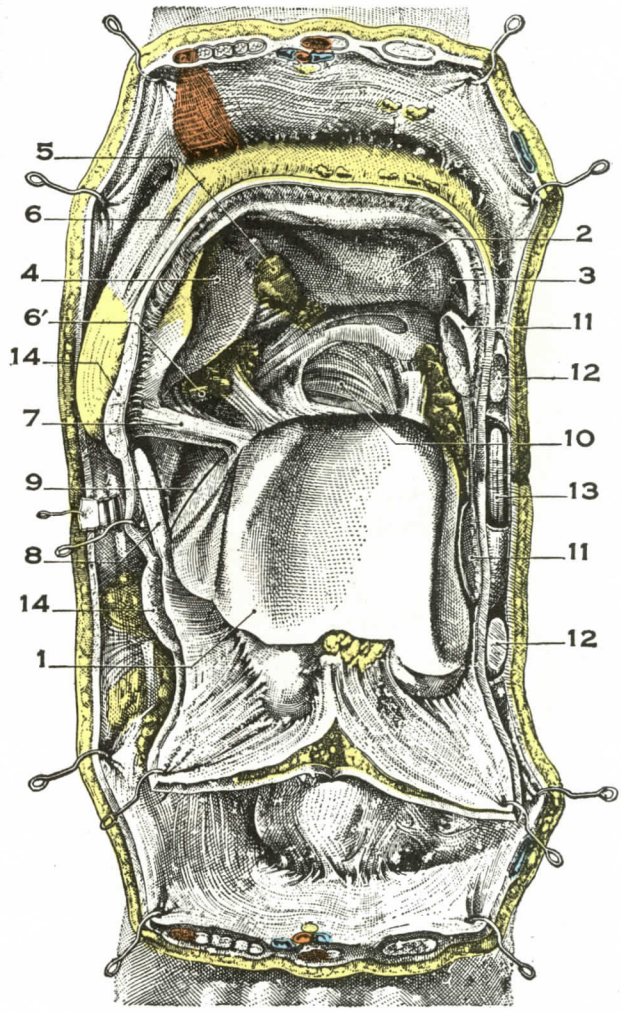

FIG. 705

La articulación de la garganta del pie vista por delante (lado derecho, plano intraarticular y plano intracapsular posterior) (T. y J.).

Igual preparación que en la figura 704. Además se han seccionado el ligamento peroneoastragalino anterior (14) y el ligamento lateral interno (11), lo que ha permitido separar el astrágalo de la mortaja tibioperonea y mostrar la parte posterior de la cápsula articular.

1, cuerpo del astrágalo. — 2, superficie articular de la tibia. — 3, superficie articular del maléolo interno. — 4, superficie articular del maléolo externo. — 5, franjas sinoviales de la articulación peroneotibial inferior. — 6, ligamento anterior, y 6', ligamento posterior, muy sólidos, de esta articulación. — 7, ligamento peroneoastragalino posterior. — 8, ligamento peroneocalcáneo. — 9, articulación astragalocalcánea posterior. — 10, parte posterior de la cápsula de la articulación de la garganta del pie. — 11, ligamento lateral interno seccionado. — 12, tendón del tibial posterior seccionado — 13, tendón del flexor común de los dedos, visible a través de una ventana practicada en su vaina. — 14, ligamento peroneoastragalino anterior seccionado.

propio y el extensor común de los dedos corren el *nervio tibial anterior* y la *arteria tibial anterior,* esta última acompañada de sus dos venas. Sobre estos diferentes órganos, se extiende el ligamento anular anterior del tarso; sobre éste viene el tejido subcutáneo y por último la piel, por debajo de la cual corren la vena safena interna y las divisiones del nervio musculocutáneo.

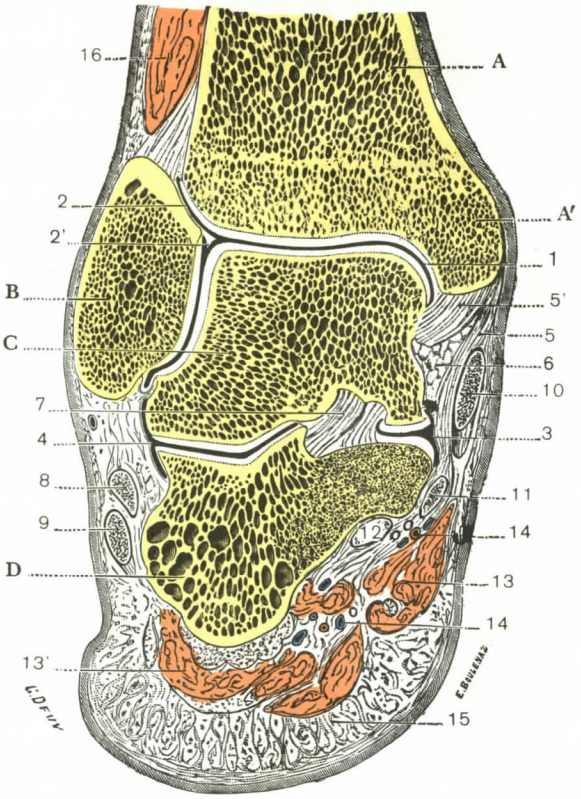

FIG. 706

Corte frontal de la articulación tibiotarsiana derecha (cadáver congelado, segmento posterior del corte).

A, tibia, con A', maléolo interno. — B, peroné (maléolo externo). C, astrágalo. — D, calcáneo.

1, interlínea de la articulación tibiotarsiana. — 2, interlínea peroneotibial, con 2', franja sinovial. — 3, articulación calcaneoastragalina interna. — 4, articulación calcaneoastragalina externa. — 5, 5', capa superficial y capa profunda del ligamento lateral interno. — 6, paquete celuloadiposo que separa las dos capas. — 7, ligamento calcáneoastragalino interóseo. — 8, peroneo lateral corto. — 9, peroneo lateral largo. — 10, tibial anterior. — 11, flexor común de los dedos. — 12, flexor propio del dedo gordo. — 13, 13', músculos de la región plantar. — 14, vasos plantares. — 15, tejido celular subcutáneo del talón. — 16, músculos de la región anterior de la pierna.

β) *En la cara posterior* y procediendo, como en la precedente, de dentro a fuera, encontramos directamente aplicados contra la articulación: 1.°, el *tibial posterior;* 2.°, *el flexor largo común de los dedos;* 3.°, el *flexor propio del dedo gordo;* 4.°, los dos *peroneos laterales,* adosados entre sí. De estos cinco músculos, los dos últimos se doblan hacia delante y afuera, dirigiéndose sobre la cara externa del calcáneo; los otros tres, inclinándose hacia dentro, alcanzan el canal calcáneo interno y desde este punto se dirigen a la región plantar. Con los músculos flexores corren el *nervio tibial posterior,* la *arteria tibial posterior* y sus dos venas satélites. Todos estos músculos retroarticulares tienen, como los músculos prearticulares, sus correspondientes bolsas serosas que favorecen su deslizamiento; los describiremos más adelante (véase MIOLOGÍA). Por detrás de los músculos precitados encontramos sucesivamente (fig. 707): la aponeurosis profunda, una capa muy gruesa de tejido celuloadiposo, el tendón de Aquiles, acompañado en su parte interna por el tendón del plantar delgado, la vena y el nervio safeno externos, colocados un poco por fuera del tendón de Aquiles, la aponeurosis superficial, tejido celular subcutáneo y, por último, la piel.

5.° **Arterias.** — Todas las arterias (y son numerosas) que rodean la garganta del pie proporcionan ramos a la articulación.

α) *Por la parte anterior,* la *tibial anterior* da dos o tres arteriolas, que se distribuyen por la parte anterior de la cápsula. A su vez, la *maleolar interna* envía finos ramos a los fascículos anteriores del ligamento deltoideo. La *maleolar externa* y

la *peronea anterior* dan así mismo algunos ramos a la parte anterior y externa de la articulación.

β) *Por la parte posterior,* la *tibial posterior,* descendiendo hasta la región plantar, da una o dos pequeñas ramas, que alcanzan la articulación por la parte posterior e inferior del maléolo interno. A su vez la *peronea posterior* emite un ramo que penetra en la articulación cerca del ligamento peroneoastragalino posterior.

6.º Nervios. — Los nervios destinados a la articulación del tobillo proceden: 1.º, los del plano anterior, del *safeno interno* y de la rama de bifurcación externa del *tibial anterior;* 2.º, los del plano posterior, del *tibial posterior.*

Movimientos. — Considerado desde el punto de vista de su movilidad sobre la pierna, el pie ejecuta ante todo los dos movimientos fundamentales de las articulaciones trocleares, *flexión* y *extensión.* Pero además disfruta, si bien en condiciones mecánicas muy especiales, de los movimientos de *aducción, abducción, circunducción* y *rotación.*

a) *Flexión y extensión.* — La flexión es el movimiento por el cual la cara dorsal del pie se aproxima a la cara anterior de la pierna, y la extensión, aquel por el cual se aleja de la misma. El ángulo diedro que forman por delante el pie y la pierna, de unos 90º en la estación vertical, disminuye en el primer caso y aumenta en el segundo.

Estos dos movimientos fundamentales de la articulación tibiotarsiana se efectúan alrededor de un eje transversal, que pasa naturalmente por el centro de la curvatura de la polea astragalina, es decir 20 ó 25 milímetros por debajo del punto culminante de esta polea, o, lo cual viene a ser lo mismo, 6 u 8 milímetros por encima de la cara inferior del astrágalo. Es de notar, sin embargo, que el eje en cuestión no es exactamente transversal, sino ligeramente oblicuo de dentro a fuera y de delante atrás, resultando de ello que el plano dentro del cual se mueve el pie no es enteramente paralelo al plano medio.

Sea la que fuere esta oblicuidad, que siempre es ligera, la polea astragalina, en los movimientos de flexión, juega de delante atrás sobre la mortaja tibioperonea, con lo cual los fascículos posteriores de los ligamentos laterales se distienden y limitan la flexión, a no ser que sean bastante extensibles para permitir que el cuello del astrágalo llegue a topar con el borde anterior de la tibia, pues en este caso el movimiento es naturalmente limitado por el choque de los dos huesos.

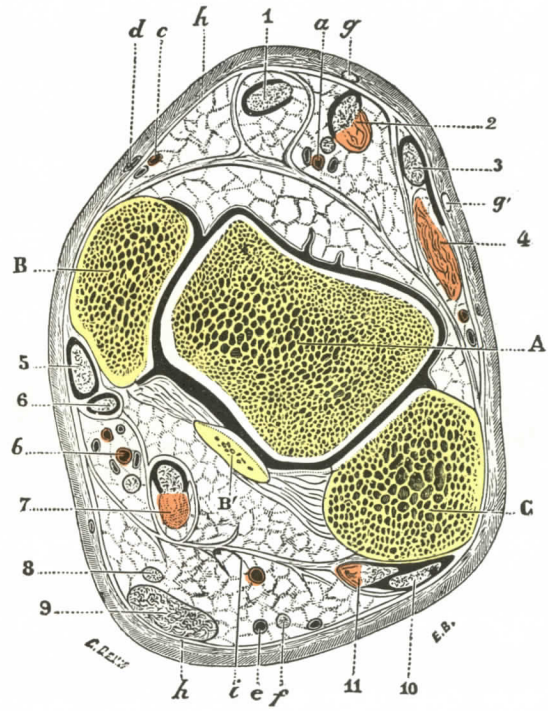

FIG. 707

Corte horizontal de la garganta del pie derecho que pasa por los dos maléolos (cadáver congelado, segmento inferior del corte).

A, astrágalo. — B, tibia (maléolo interno), con B', un fragmento de su parte posterior interesado por el corte. — C, peroné (maléolo externo).

1, tibial anterior. — 2, extensor propio del dedo gordo. — 3, extensor común de los dedos. — 4, peroneo anterior. — 5, tibial posterior. — 6, flexor común de los dedos. — 7, flexor propio del dedo gordo. — 8, plantar delgado. — 9, tendón de Aquiles. — 10, peroneo lateral largo. — 11, peroneo lateral corto.

a, vasos y nervios tibiales anteriores. — *b*, vasos y nervios tibiales posteriores. — *c*, arteria y vena maleolares internas. — *d*, vena safena interna. — *e*, vena safena externa. — *f*, nervio safeno externo. — *g*, *g'*, rama interna y rama externa del nervio musculocutáneo. — *h*, aponeurosis superficial. — *i*, aponeurosis profunda.

En la extensión, la polea astragalina juega también sobre la mortaja tibioperonea, pero en sentido inverso, es decir, de atrás adelante: los fascículos anteriores de los ligamentos laterales se distienden y limitan el movimiento, a no ser que éste continúe hasta que se pongan en contacto el astrágalo y el borde posterior de la tibia. Ya hemos indicado, al hablar de la articulación peroneotibial inferior, cuál era el juego de esta articulación en los movimientos de flexión y extensión del pie, por lo cual no insistiremos aquí sobre este particular (véase pág. 715). Al pasar de la mayor flexión a la más extrema extensión, el pie describe un arco de círculo de 70 a 80°.

b) *Aducción y abducción.* — La aducción es un movimiento que conduce la punta del pie (dedo gordo) hacia dentro y la aproxima a la línea media; la abducción, por el contrario, la conduce hacia fuera, separándola, por consiguiente, de esta misma línea media. En estos dos movimientos, el pie rueda alrededor de un eje vertical que pasa por la carilla lateral externa del astrágalo. Casi será superfluo observar que el talón se mueve al mismo tiempo que la punta del pie, pero en sentido inverso, dirigiéndose hacia fuera en la aduc-

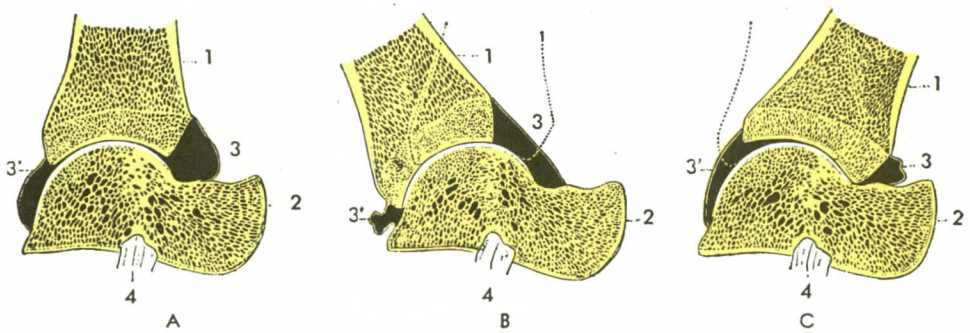

FIG. 708

Articulación tibiotarsiana vista en un corte sagital.
A, en posición plana del pie; B, pie en extensión; C, en flexión.

1, tibia. — 2, astrágalo. — 3, 3', fondo de saco anterior y fondo de saco posterior de la sinovial tibiotarsiana. 4, ligamento calcaneoastragalino interóseo.

ción y hacia dentro en la abducción. El arco que describe la punta del pie al pasar de la abducción a la aducción es de 35 a 45°. La observación en el vivo demuestra claramente que los movimientos de lateralidad del pie no son movimientos aislados, sino que se combinan siempre más o menos con los movimientos de rotación; la aducción va acompañada siempre de un movimiento de rotación hacia dentro y a la abducción la acompaña siempre un movimiento más o menos marcado de rotación hacia fuera.

c) *Circunducción.* — Como en todas las articulaciones que disfrutan de este género de movimiento, la circunducción resulta de la ejecución sucesiva de los cuatro movimientos precedentes: flexión, aducción, extensión y abducción. Correspondiendo el centro de estos movimientos a la articulación tibiotarsiana, las dos porciones del pie que se encuentran por delante y por detrás de este centro *(porción pretibial* y *porción retrotibial)* describen cada una una especie de cono, cuyo vértice común coincide con el astrágalo y cuyas bases están representadas por los círculos que describen simultáneamente y en sentido inverso, por una parte, la punta del pie, y por otra parte, la extremidad posterior del talón.

d) *Rotación.* — La rotación del pie puede efectuarse hacia dentro y hacia fuera. En la rotación hacia dentro, el borde interno del pie se eleva dirigiendo su cara plantar hacia el plano medio del cuerpo; y en la rotación hacia fuera, se eleva el borde externo, dirigiéndose hacia fuera la misma cara plantar. Como se ve, estos dos movimientos se efectúan alrededor de un eje anteroposterior.

Observaciones. — En la precedente descripción de los movimientos de que disfruta la articulación tibiotarsiana, hemos supuesto constantemente que la pierna se mantenía fija, cambiando de postura únicamente el pie. Pero es de notar que estos movimientos pueden efectuarse de un modo inverso, es decir, moviéndose la pierna sobre el pie inmóvil. El mecanismo es el mismo, con la única diferencia de que en este último la mortaja tibiope-

ronea se mueve sobre la espiga del astrágalo. Hemos de observar, además, que si la flexión y la extensión son, respecto de la articulación tibiotarsiana, movimientos fundamentales, no sucede lo mismo con la abducción, la aducción y la rotación; pues estos últimos movimientos necesariamente hemos de reconocer que son muy limitados en la articulación de la garganta del pie, tanto que, en condiciones normales, apenas existen. En realidad se efectúan principalmente estos movimientos en las articulaciones del tarso; la aducción y la abducción se efectúan casi exclusivamente en la articulación del calcáneo con el astrágalo, y los movimientos de rotación, tanto hacia fuera como hacia dentro, tienen efecto a la vez en esta última articulación y en la mediotarsiana. De todos modos, como la articulación de la garganta del pie contribuye en parte a estos movimientos, hemos creído más conveniente mencionarlos y definirlos aquí. Por la misma razón vamos a señalar respecto a cada uno de ellos, una vez por todas, los diferentes músculos que los producen.

Músculos motores. — Los músculos motores del pie sobre la pierna se distinguen, según los movimientos que determinan, en flexores, extensores, aductores y rotatorios hacia dentro y abductores y rotatorios hacia fuera.

1.º *Flexores:* el tibial anterior, el extensor común de los dedos y el extensor propio del dedo gordo.

2.º *Extensores:* los gemelos, el sóleo, el plantar delgado, el tibial posterior, el flexor largo común de los dedos, el flexor largo del dedo gordo y los peroneos laterales.

3.º *Aductores y rotatorios hacia dentro:* el tibial anterior, el tibial posterior y el extensor propio del dedo gordo.

4.º *Abductores y rotatorios hacia fuera:* el peroneo lateral largo, el peroneo lateral corto y el extensor común de los dedos.

6. Articulaciones intrínsecas del pie

Las articulaciones del pie se dividen en siete grupos, a saber: 1.º, articulación de los dos huesos de la primera fila del tarso entre sí, o *articulación astragalocalcánea;* 2.º, articulación de la primera fila del tarso con la segunda, o *articulación mediotarsiana;* 3.º, articulaciones de los cinco huesos de la segunda fila del tarso entre sí; 4.º, articulaciones del tarso con el metatarso, o *articulaciones tarsometatarsianas;* 5.º, articulaciones de los metatarsianos entre sí, o *articulaciones intermetatarsianas;* 6.º, articulaciones de los metatarsianos con las falanges, o *articulaciones metatarsofalángicas;* 7.º, por último, articulaciones de las falanges entre sí, o *articulaciones interfalángicas.*

A. Articulación astragalocalcánea

La articulación astragalocalcánea, llamada también *articulación subastragalina,* une la cara superior del calcáneo con la inferior del astrágalo. Es una doble artrodia.

1.º Superficies articulares. — En cada uno de los dos huesos encontramos, como hemos visto en OSTEOLOGÍA (págs. 421 y 426), dos carillas articulares, que se distinguen en anterointerna y posteroexterna. La *carilla anterointerna* (fig. 709, 1 y 1'), examinada en el calcáneo, tiene una forma oval, cuyo eje mayor lleva una dirección oblicua de dentro a fuera y de atrás a delante: casi plana en sentido anteroposterior, es ligeramente convexa en sentido transversal y representa como un segmento de cilindro macizo. En el astrágalo la carilla posteroexterna tiene una forma casi análoga; ligeramente excavada en el sentido de su eje mayor, representa un segmento de cilindro hueco que se amolda con bastante exactitud sobre el segmento de cilindro macizo que forma la carilla calcánea correspondiente. La *carilla posteroexterna* (fig. 709, 2 y 2') tiene la misma figura en ambos huesos y es de forma oblonga, cuyo eje mayor lleva una dirección oblicua, como en la carilla precedente, de atrás a delante y dentro a fuera; cóncava en el calcáneo, es, por el contrario, ligeramente convexa en el astrágalo.

Tanto en el astrágalo como en el calcáneo, las carillas anterointerna y posterointerna están separadas entre sí por una ranura profunda y muy rugosa, de dirección oblicua como las mismas carillas, relativamente estrecha en su parte interna y, por el contrario, muy ancha en su extremidad externa: llámase *ranura astragalina* la del astrágalo y *ranura calcánea* la del calcáneo. Cuando los dos huesos ocupan su respectiva posición, las dos ranuras, astragalina y calcánea, forman juntas una excavación profunda, una especie de túnel, que se designa con el nombre de *hueso calcaneoastragalino* o *seno del tarso*. Merced a esta disposición, los dos grupos de carillas articulares precitadas están enteramente separados entre sí, y en realidad existen, entre el astrágalo y el calcáneo, dos articulaciones distintas, una posterior y la otra anterior. De estas dos articulaciones, la primera es independiente y la segunda se confunde con la articulación astragaloescafoidea, que luego estudiaremos.

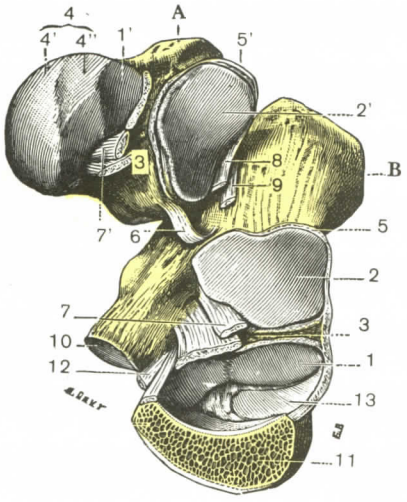

FIG. 709

Articulación astragalocalcánea, abierta para que se vean las superficies articulares.

A, astrágalo invertido hacia fuera. — B, calcáneo en su posición normal.

1, su carilla anterointerna correspondiéndose con la carilla, 1', del astrágalo. — 2, su carilla posterointerna correspondiéndose con la carilla, 2', del astrágalo. — 3, seno del tarso. — 4, cabeza del astrágalo, con 4', su zona escafoidea; 4'', su zona de relación con el ligamento escafoideo inferior. — 5, 5', ligamento astragalocalcáneo posterior. — 6, ligamento astragalocalcáneo externo. — 7, 7', ligamento interóseo. — 8, ligamento peroneoastragalino posterior. — 9, ligamento peroneocalcáneo. — 10, carilla para el cuboides. — 11, escafoides. — 12, ligamento en Y. — 13, ligamento calcaneoescafoideo inferior.

En estado fresco, las carillas articulares del astrágalo y del calcáneo están cubiertas en toda su extensión por una capa de cartílago hialino, cuyo espesor mide, por término medio, 2 milímetros:

La superficie articular anterointerna del calcáneo está a menudo dividida en dos carillas, secundarias, posterior y anterior. Estas dos carillas, cuando existen, se hallan separadas por un espacio rugoso, cuyas dimensiones varían comúnmente entre uno y seis milímetros y en el cual vienen a insertarse una parte de las fibras del ligamento calcaneoescafoideo. Las cifras siguientes indican la frecuencia de semejante disposición: en 21 calcáneos del pie derecho la hemos encontrado seis veces (28,5 por 100); en 29 calcáneos izquierdos la hemos encontrado catorce veces (48 por 100). La duplicidad de la carilla anterointerna es, pues, mucho más frecuente en el lado izquierdo que en el derecho. En conjunto, esta duplicidad se encuentra veinte veces en cincuenta casos, o sea en la proporción del 40 por 100.

2.° Medios de unión. — Tres ligamentos mantienen unidos el astrágalo y el calcáneo: 1.°, un *ligamento interóseo;* 2.°, dos *ligamentos periféricos,* uno externo y otro posterior.

a) *Ligamento calcaneoastragalino interóseo.* — El ligamento calcaneoastragalino interóseo (figs. 706 y 707), el más fuerte de los tres, el verdadero ligamento de la articulación calcaneoastragalina, ocupa el seno del tarso. Está compuesto de fascículos aplanados, entremezclados con grasa, que se extienden, unos verticalmente y otros oblicuamente, de la ranura calcánea a la ranura astragalina. Estos fascículos, muy cortos en la parte interna del ligamento, en el sitio en que los dos huesos están separados uno de otro, son luego gradualmente más largos a medida que aumenta la altura del seno. Por otra parte, están dispuestos en dos planos: un *plano posterior,* menos desarrollado y más débil, que corresponde inmediatamente por delante de la articulación calcaneoastragalina posterior; y un *plano anterior* mucho más importante, situado inmediatamente por detrás de la articulación calcaneoastragalina anterior. El intervalo que separa estos dos planos fibrosos está ocupado por grasa y a

menudo se encuentra en él una pequeña bolsa serosa. A menudo se da a este ligamento el nombre de *ligamento en seto.*

b) *Ligamento calcaneoastragalino externo.* — El ligamento calcaneoastragalino externo (fig. 701, 4) está representado por un fascículo, ordinariamente muy débil, unas veces aplanado y en forma de cinta y otras cilindroideo, que se dirige oblicuamente de la cara externa del astrágalo a la cara externa del calcáneo. Como se observa en la figura precitada, sigue una dirección casi paralela a la del ligamento peroneocalcáneo de la articulación tibiotarsiana, colocado en un plano un poco más posterior.

c) *Ligamento calcaneoastragalino posterior.* — El ligamento calcaneoastragalino posterior (fig. 700, 7), aplanado, delgado y de forma cuadrilátera, se inserta, por arriba, en el tubérculo que limita por fuera la corredera del flexor largo propio del dedo gordo, y por abajo, en la parte correspondiente de la cara superior del calcáneo.

3.° **Sinoviales.** — La articulación astragalocalcánea tiene dos sinoviales distintas: una para la artrodia posteroexterna y otra para la artrodia anterointerna. La primera, como la articulación a que pertenece, es independiente; y la segunda se confunde con la sinovial de la articulación astragaloescafoidea.

4.° **Arterias.** — Las arterias de la articulación astragalocalcánea proceden: 1.°, de la *tibial posterior* y de sus dos ramas de bifurcación, las arterias plantares; 2.°, de la *dorsal del tarso;* 3.°, de la *peronea.*

5.° **Nervios.** — Los nervios proceden de dos orígenes: 1.°, de la rama externa del *tibial anterior;* 2.°, del *tibial posterior,* o de sus ramas de bifurcación.

Movimientos. — En la articulación subastragalina se efectúan principalmente los movimientos de *aducción, abducción* y *rotación del pie* sobre la pierna, o mejor dicho, sobre el astrágalo, íntimamente unido a la mortaja peroneotibial. Al hablar de la articulación de la garganta del pie hemos definido ya estos diversos movimientos (véase pág. 717).

Músculos motores. — Véase la página 719.

B. Articulación mediotarsiana o articulación de Chopart

La articulación mediotarsiana (más conocida en cirugía con el nombre de *articulación de Chopart)* une la primera fila del tarso con la segunda. Se extiende transversalmente desde el borde externo al borde interno del pie. Entran en su constitución cuatro huesos: en la primera fila, el *astrágalo* y el *calcáneo,* y en la segunda fila, el *escafoides* y el *cuboides.* Cuando estos cuatro huesos están en su debida posición, el astrágalo se corresponde con la cara posterior del escafoides y el calcáneo con la cara posterior del cuboides. Así, pues, la articulación mediotarsiana comprende dos articulaciones distintas (fig. 711): una *interna* o *astragaloescafoidea* y otra *externa* o *calcaneocuboidea.* La primera es una enartrosis y la segunda corresponde al género de las articulaciones por encaje recíproco.

1.° **Superficies articulares.** — Las superficies articulares son naturalmente muy diferentes según se examine la enartrosis o la articulación por encaje recíproco. Las estudiaremos separadamente en cada una de estas articulaciones:

A. ARTICULACIÓN CALCANEOCUBOIDEA. — Para la articulación calcaneocuboidea, la cara anterior del calcáneo tiene una carilla articular, vertical, algo más alta que ancha, cóncava de arriba abajo y de dentro a fuera y ligeramente convexa en sentido contrario. A esta carilla calcánea el cuboides opone una superficie inversamente con-

figurada, es decir, convexa de arriba abajo y de dentro a fuera y cóncava en sentido contrario; su extremidad inferior se prolonga hacia abajo y adentro, como ya hemos visto en OSTEOLOGÍA, bajo la forma de una eminencia, más o menos pronunciada según los individuos, que se designa con el nombre de *apófisis piramidal* del cuboides.

B. ARTICULACIÓN ASTRAGALOESCAFOIDEA, FIBROCARTÍLAGO DE AMPLIACIÓN ESCAFOIDEO. — Para la articulación astragaloescafoidea, el astrágalo ofrece una cabeza oblonga, cuyo eje mayor va dirigido oblicuamente de arriba abajo y de fuera a dentro y se continúa por abajo con la carilla anterointerna de la cara inferior. El escafoides, a su vez, ofrece en su cara posterior una cavidad glenoidea, igualmente oblonga e inclinada en el mismo sentido: esta cavidad, menos extensa de lo que sería necesario para recibir la cabeza del astrágalo, resulta ensanchada por abajo y atrás por un fibrocartílago que se extiende horizontalmente desde el borde inferior de la carilla articular del escafoides hasta la apófisis menor del calcáneo.

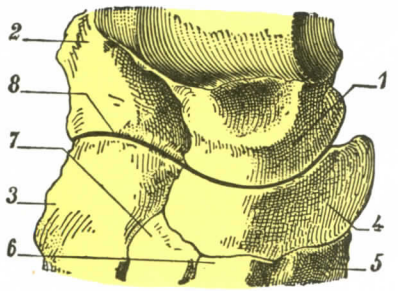

FIG. 710

Forma de la interlínea mediotarsiana derecha vista por la cara dorsal del pie (T. y J.).

1, cabeza de astrágalo. — 2, calcáneo. — 3, cuboides. — 4, escafoides. — 5, 6, 7, primero, segundo y tercer cuneiformes. — 8, interlínea mediotarsiana.

Este fibrocartílago de ensanchamiento, que ordinariamente se describe con el nombre de *ligamento calcaneoescafoideo inferior,* ocupa todo el intervalo que separa al escafoides de la apófisis menor del calcáneo. De este modo sirve de lazo de unión entre las dos articulaciones astragaloescafoidea y astragalocalcánea interna, las cuales en realidad constituyen una sola y única articulación, cuyas diferentes porciones llevan nombre distinto.

Como el espacio que ocupa, el ligamento calcaneoscafoideo inferior (fig. 712, 6) reviste también la forma de un triángulo. Su vértice, que mira hacia fuera, corresponde a la parte interna de la apófisis mayor del calcáneo, y su base, llamada también *borde interno,* resulta considerablemente engrosada por desarrollarse en ella una capa de cartílago; recordemos de paso que en este borde interno vienen a insertarse cierto número de fascículos medios del ligamento lateral interno de la articulación de la garganta del pie (véase pág. 733).

Considerado en su estructura, el ligamento calcaneoescafoideo se compone de dos partes: una interna fibrocartilaginosa, y otra externa desprovista de cartílago y formada por fascículos ligamentosos, de aspecto nacarado y muy resistentes. Estos fascículos, muy visibles sobre todo cuando se mira la articulación por su cara inferior (fig. 713, 6 y 6'), arrancan de la apófisis menor del calcáneo y desde este punto se dirigen hacia delante y adentro, irradiándose a manera de abanico: los anteriores vienen a fijarse en la cara inferior del escafoides y los demás toman una dirección transversal, se dirigen hacia la parte fibrocartilaginosa del ligamento calcaneoescafoideo y suben en seguida hasta el maléolo tibial, confundiéndose con el ligamento lateral interno de la garganta del pie. Casi siempre hemos encontrado, entre los fascículos ligamentosos descritos, una o dos fisuras, a través de las cuales se insinúa un pelotón adiposo que sobresale por debajo de la serosa articular.

2.º Medios de unión. — Como medios de unión de la articulación mediotarsiana encontramos: 1.º, *ligamentos propios* de la enartrosis astragaloescafoidea; 2.º, ligamentos propios de la articulación calcaneocuboidea; 3.º, un *ligamento común* a las dos articulaciones.

A. LIGAMENTOS PROPIOS DE LA ARTICULACIÓN ASTRAGALOESCAFOIDEA. — La articulación astragaloescafoidea tiene dos ligamentos que le son propios, a saber:

1.º Un *ligamento astragaloescafoideo superior* (fig. 714), cinta fibrosa ancha y delgada que se extiende desde la parte superior del cuello del astrágalo hasta el borde superior del escafoides.

2.º Un *ligamento calcaneoescafoideo inferior* (fig. 713, 6), que no es otra cosa que el fibrocartílago descrito (pág. 722) al hablar de las superficies articulares.

B. LIGAMENTOS PROPIOS DE LA ARTICULACIÓN CALCANEOCUBOIDEA. — La articulación calcaneocuboidea tiene dos ligamentos, *superior* e *inferior:*

a) *Ligamento calcaneocuboideo superior.* — El ligamento calcaneocuboideo superior o *dorsal* (fig. 714, 4), aplanado, delgado y poco resistente, va desde el borde superior de la carilla articular calcánea a la cara dorsal del cuboides. Está formado por un conjunto de pequeños fascículos de dirección paralela, separados en distintos puntos por intersticios a través de los cuales se ve la sinovial.

b) *Ligamento calcaneocuboideo inferior.* — El ligamento calcaneocuboideo inferior o *plantar,* muy diferente del anterior, es notable a la vez por su extensión, espesor y resistencia, lo que le ha valido el nombre, perfectamente justificado, de *gran ligamento de la planta del pie.* Empieza por detrás en la cara inferior del calcáneo, delante de las dos tuberosidades. Desde aquí se dirige hacia delante y se divide en dos hojas superpuestas, una superficial o inferior y otra profunda o superior:

α) La *hoja superficial* (fig. 713, 5) se dirige de atrás a delante en forma de una larga cinta constituida por fascículos nacarados y casi paralelos. Al llegar al cuboides, se fija fuertemente en la prominencia de este hueso, y luego, continuando su trayecto, pasa a manera de puente sobre la corredera ósea por la cual corre el tendón del peroneo lateral largo, y viene a terminar, por mediación de tres o cuatro digitaciones divergentes, en la extremidad posterior de los tres o cuatro últimos huesos metatarsianos.

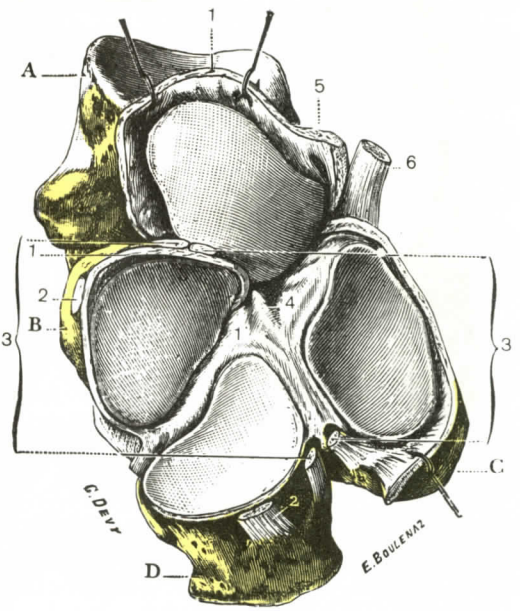

FIG. 711

Articulación mediotarsiana del lado derecho, superficies articulares con su collar ligamentoso.

(La articulación ha sido abierta por su cara dorsal y las dos hileras óseas que la forman se hallan muy separadas la una de la otra.)

A, astrágalo. — B, calcáneo. — C, escafoides; — D, cuboides.

1, 1', porción dorsal y porción plantar de la cápsula articular. — 2, ligamento calcaneocuboideo superior. — 3, 3', fascículo cuboideo y fascículo escafoideo del ligamento en Y. — 4, ligamento calcaneoescafoideo inferior. — 5, ligamento astragaloescafoideo superior. — 6, tendón del tibial posterior.

β) La *hoja profunda* (fig. 713, 5'), menos larga que la precedente, es, en cambio, más ancha y traspasa los límites de aquélla tanto por dentro como por fuera. Partiendo de la cara inferior del calcáneo, se dirige hacia delante, ensanchándose a modo de abanico, y viene a fijarse en toda la porción de la cara inferior del cuboides, que se encuentra por detrás de la tuberosidad.

C. LIGAMENTO COMÚN A LAS DOS ARTICULACIONES (LIGAMENTO EN Y). — Independientemente de los cuatro ligamentos que acabamos de describir y que propiamente pertenecen los dos primeros a la articulación astragaloescafoidea y los otros dos a la

articulación calcaneocuboidea, existe un quinto ligamento, el *ligamento en* **Y** o *ligamento en* **V**, que es común a estas dos articulaciones.

Este ligamento (fig. 712, 9), que se llama a veces en medicina operatoria *clave de la articulación mediotarsiana,* se inserta, por atrás, en la parte más anterior de la cara superior del calcáneo, en el ángulo diedro que forma esta cara con la parte externa de la cabeza del astrágalo.

Desde este punto se dirige hacia delante y se bifurca poco después de su origen *(tipo en* **Y**), y a veces en su origen mismo *(tipo en* **V**), en dos fascículos divergentes: uno interno (9'), que se dirige a la parte superoexterna del escafoides, y otro externo (9''), que viene a fijarse en la cara dorsal del cuboideo. Los nombres de *ligamento en* **V** y *ligamento en* **Y**, con los cuales se designa, están perfectamente justificados, como se ve, por la disposición anatómica.

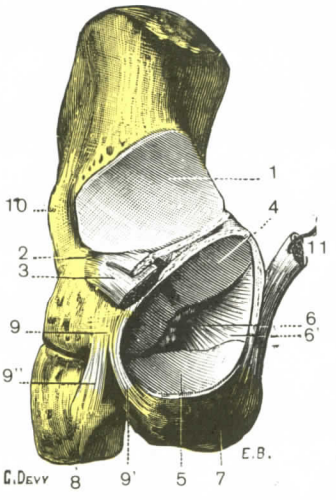

FIG. 712

Articulación mediotarsiana vista por su cara superior, después de extraído el astrágalo.

1, carilla articular posteroexterna del calcáneo. — 2, ranura situada por delante de esta carilla y presentando inserción a 3, ligamento interóseo calcaneoastragalino. — 4, carilla anterointerna del calcáneo. — 5, cavidad glenoidea del escafoides. — 6, ligamento calcaneoescafoideo, con 6'. su porción fibrocartilaginosa. — 7, escafoides. — 8, cuboides. — 9, ligamento en Y, con 9', su fascículo escafoideo, y 9'', su fascículo cuboideo. — 10, tubérculo externo del calcáneo. — 11, tendón del tibial posterior reclinado hacia dentro.

3.º Sinoviales. — Existen para la articulación mediotarsiana dos sinoviales distintas: una *externa,* para la articulación calcaneocuboidea, y otra *interna,* para la articulación astragaloescafoidea. La primera (figura 720, 8) es independiente; y la segunda (figura 720, 6) se confunde, como hemos visto anteriormente, con la sinovial de la articulación astragalocalcánea interna.

4.º Arterias. — Las arterias de la articulación mediotarsiana proceden: 1.º, *las de la cara superior* o *dorsal,* de las dorsales del tarso y del metatarso, ramas de la tibial anterior; la tibial anterior emite también directamente algunos ramos a la articulación astragaloescafoidea; 2.º, *las de la cara inferior* o *plantar* de las plantares interna y externa, ramas de la tibial posterior.

5.º Nervios. — En su mayoría, los nervios salen de la rama externa del *tibial anterior;* los demás provienen del *musculocutáneo* (rama del ciático poplíteo externo) o del *plantar externo* (rama del tibial posterior).

Movimientos. — La articulación mediotarsiana disfruta de todos los movimientos que caracterizan a las diartrosis: *flexión* y *extensión, aducción* y *abducción, rotación hacia dentro* y *rotación hacia fuera.* Estos diferentes movimientos, que hemos indicado ya al hablar de la articulación tibiotarsiana (véase esta articulación, pág. 717), están limitados por la resistencia de los ligamentos que rodean la articulación.

Músculos motores. — Véase la página 719.

C. Articulaciones de los huesos de la segunda fila del tarso entre sí

Este grupo de articulaciones comprende: 1.º, la *articulación del escafoides con el cuboides;* 2.º, la *articulación del escafoides con las tres cuñas;* 3.º, las *articulaciones de las tres cuñas entre sí;* 4.º, la *articulación del cuboides con la tercera cuña.*

1.º Articulación escafoidocuboidea. — La articulación del escafoides con el cuboides, o *articulación escafoidocuboidea,* es una artrodia.

A. SUPERFICIES ARTICULARES. — Las superficies son:

α) *Por parte del escafoides,* una carilla plana, que ocupa la extremidad externa del hueso y se continúa por la parte anterior con la carilla, mucho más grande, por la cual el escafoides se une a la tercera cuña.

β) *Por parte del cuboides,* una carilla análoga, situada en la parte más posterior de la cara interna de este hueso, que se continúa así mismo por su parte anterior con la carilla por la cual este último hueso se articula con la tercera cuña

B. MEDIOS DE UNIÓN. — En número de tres, los ligamentos que mantienen en contacto el escafoides y el cuboides se distinguen en dorsal, plantar e interóseo. El *ligamento dorsal* (fig. 714) se dirige transversalmente desde la parte superior y externa del escafoides a la parte superior e interna de la cara dorsal del cuboides. El *ligamento plantar* (fig. 713, 13) se extiende, así mismo, desde el borde inferior del escafoides hasta la cara plantar del cuboides. El *ligamento interóseo,* muy corto y muy resistente, une entre sí, por fuera de las carillas articulares, las superficies adyacentes de los dos huesos.

Las carillas articulares antes descritas a veces no existen, y entonces tampoco guardan la disposición anatómica que acabamos de señalar los tres ligamentos escafoidocuboideos.

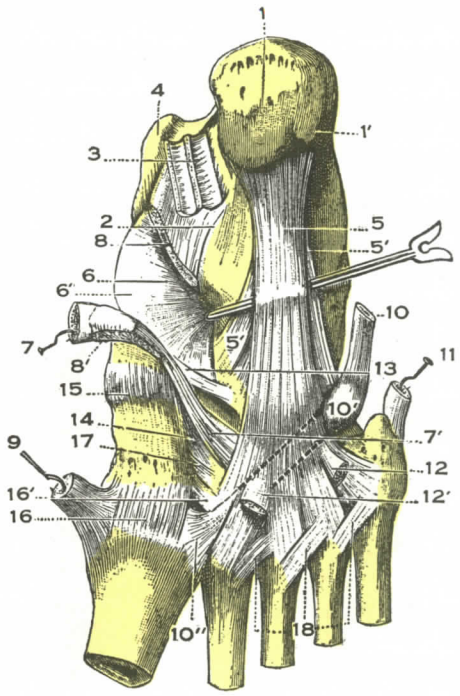

FIG. 713

Ligamentos plantares.

1, tuberosidad mayor del calcáneo. — 1', tuberosidad menor del mismo. — 2, apófisis menor del calcáneo. — 3, canales de los flexores. — 4, astrágalo. — 5, ligamento calcaneocuboideo inferior, con 5', fascículo profundo de este ligamento. — 6, ligamento calcaneoescafoideo inferior, con 6', su porción fibrocartilaginosa. — 7, tendón del tibial posterior y su sesamoideo, reclinados hacia dentro y adelante por una erina; 7', ligamento que une este tendón con la tercera cuña. — 8, 8', sección de una lámina fibrosa que va desde la apófisis menor del calcáneo y de la parte profunda del canal flexor común al sesamoideo del tibial posterior. — 9, tendón del tibial anterior. — 10, tendón del peroneo lateral largo, con: 10', su sesamoideo; 10'', su inserción en el primer metatarsiano y en la primera cuña. — 11, tendón del peroneo corto. — 12, tendón de origen del flexor corto del dedo pequeño. — 12', tendón de origen del abductor del dedo gordo. — 13, ligamento que va desde el escafoides al cuboides. — 14, ligamento que une el escafoides con la segunda cuña y el segundo metatarsiano. — 15, ligamento que une el escafoides con la primera cuña. — 16, ligamento que une la primera cuña con el primer metatarsiano. — 16', ligamento oblicuo que va desde la primera cuña al segundo metatarsiano. — 17, ligamento que une las cuñas primera y segunda. — 18, ligamentos intermetatarsianos plantares.

C. SINOVIAL. — Una pequeña sinovial, prolongación ascendente de la sinovial escafoidocuneal, separa el escafoides del cuboides.

2.º Articulaciones escafoidocuneales. El escafoides se articula con las tres cuñas, *articulaciones escafoidocuneales,* formando tres artrodias:

A. SUPERFICIES ARTICULARES. — Cada una de las tres cuñas presenta en su parte posterior una carilla vertical de forma triangular y casi plana. El escafoides, a su vez, ofrece en su cara anterior una ancha superficie articular, que dos crestas verticales, ligeramente cóncavas hacia fuera, dividen en tres carillas pequeñas, las tres planas y triangulares. De estas tres carillas, la interna está en relación con la primera cuña, la media con la segunda y la externa con la tercera.

B. MEDIOS DE UNIÓN. — El escafoides y las tres cuñas se mantienen en contacto por numerosos ligamentos, que se distinguen, por su situación, en ligamentos dorsales y ligamentos plantares:

a) *Ligamentos dorsales.* — Los ligamentos dorsales (fig. 714), aplanados en forma de cinta, son tres y se insertan por atrás en el borde superior del escafoides. Desde este punto se dirigen hacia delante y vienen a insertarse: el *interno,* en la cara interna de la primera cuña; el *medio,* en la cara dorsal de la segunda cuña, y el *externo,* en la cara dorsal de la tercera.

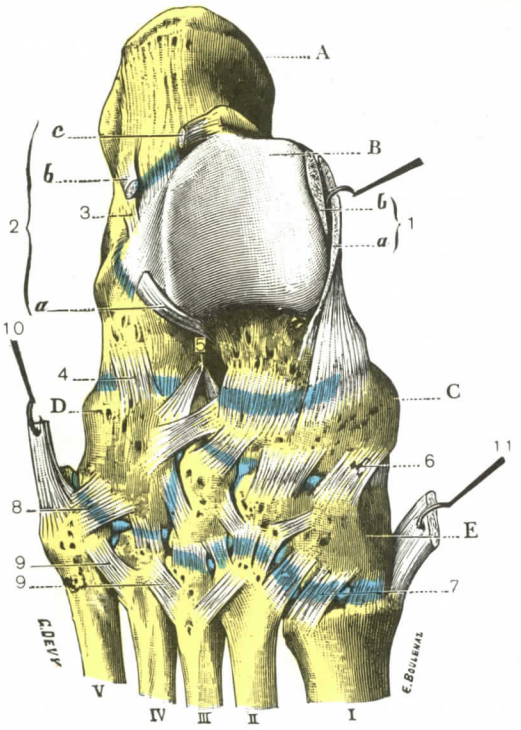

FIG. 714

Ligamento de la cara dorsal del pie.

A, calcáneo. — B, astrágalo. — C, escafoides. — D, cuboides. — E, primera cuña. — I, II, III, IV, V, primero, segundo, tercero, cuarto y quinto metatarsianos.

1, ligamento lateral interno de la garganta del pie, con: *a*, su capa superficial; *b*, su capa profunda. — 2, ligamento lateral externo de la garganta del pie, con: *a*, su fascículo peroneoastragalino anterior; *b*, su fascículo peroneocalcaneo; *c*, su fascículo peroneoastragalino posterior. — 3, ligamento calcaneoastragalino externo. — 4, ligamento calcaneocuboideo superior. — 5, ligamento en Y. — 6, ligamento escafoidocuneal interno. — 7, ligamento que une la primera cuña con el primer metatarsiano. — 8, ligamento que va del cuboides al quinto metatarsiano. — 9, 9, ligamento intermetatarsiano. — 10, peroneo lateral corto. — 11, tibial anterior.

(Para los demás ligamentos dorsales representados en esta figura, véase el texto.)

b) *Ligamentos plantares.* — Los ligamentos plantares son igualmente en número de tres:

α) El *primero* (fig. 713, 15) está representado por un fascículo muy ancho y al propio tiempo muy resistente, que se inserta, por una parte, en el tubérculo del escafoides, y por otra, en la cara inferior o base de la primera cuña.

β) Los *otros dos* están constituidos por fascículos irregulares y ordinariamente muy débiles, que de la cara inferior del escafoides se dirigen a la segunda y tercera cuñas.

γ) En la parte externa del primer ligamento plantar se ve un fascículo accesorio, que unas veces es independiente y otras veces está más o menos confundido con el tendón tibial posterior: este *fascículo accesorio* (fig. 713, 14) se desprende del tubérculo del escafoides, y luego, dirigiéndose oblicuamente hacia delante y afuera, viene a fijarse a la vez en la segunda cuña y en la extremidad posterior del segundo metatarsiano (figura 713, 14).

C. SINOVIAL. — La articulación del escafoides con las tres cuñas no tiene más que una sola sinovial. Esta sinovial (fig. 720, 9) envía hacia delante dos prolongaciones, que se insinúan: una entre la primera y la segunda cuña, y otra, entre la segunda y la tercera.

3.º **Articulaciones intercuneales.** — La *primera* y la *segunda* cuña se articulan entre sí por dos carillas planas, que tienen cada una la forma de cartabón. La *segunda* y la *tercera* cuña se unen así mismo por dos carillas planas, prolongadas de arriba abajo. Existen, pues, dos articulaciones distintas, que pertenecen una y otra al género de las artrodias.

A. CARILLAS ARTICULARES. — Las carillas articulares precitadas están situadas en la parte posterior de las caras por las cuales las cuñas se corresponden. Están incrustadas de cartílago y se continúan, por detrás, con las carillas destinadas a la articulación escafoidocuneal.

B. MEDIOS DE UNIÓN. — Las tres cuñas se mantienen en mutuo contacto por cinco ligamentos: dos dorsales, dos interóseos y uno plantar.

α) De los dos *ligamentos dorsales* (fig. 714), el interno se extiende transversalmente desde la primera a la segunda cuña, y el externo desde la segunda a la tercera.

β) Los dos *ligamentos interóseos* están formados por fascículos muy cortos que van de una cuña a la inmediata. Se distinguen también en interno y externo: el interno une la primera cuña con la segunda y el externo une la segunda con la tercera.

γ) El *ligamento plantar* está representado por un fascículo muy fuerte que se extiende de la base de la primera cuña al vértice de la segunda. No existe ligamento plantar distinto entre la segunda cuña y la tercera.

C. SINOVIAL. — Para las articulaciones intercuneales existen dos pequeñas sinoviales, que no son una y otra más que simples prolongaciones de la sinovial escafoidocuneal (fig. 720).

4.º Articulación cuboidocuneal. — La articulación cuboidocuneal, análoga a las precedentes, pertenece al género de las artrodias.

A. SUPERFICIES ARTICULARES. — El cuboides y la tercera cuña, que constituyen esta articulación, presentan cada uno una superficie plana, de forma triangular u oval, prolongada en sentido anteroposterior.

B. MEDIOS DE UNIÓN. — Para unir los dos huesos existen aquí: 1.º, un *ligamento dorsal,* que se extiende transversalmente de la cara dorsal de la tercera cuña a la cara dorsal del cuboides (fig. 714); 2.º, un *ligamento interóseo,* formado por fascículos fibrosos muy cortos, que ocupa toda la porción no articular de las superficies que se corresponden; 3.º, un *ligamento plantar,* igualmente muy corto, que se extiende en sentido transversal de un hueso al otro.

C. SINOVIAL. — La articulación cuboidocuneal tiene una sinovial que unas veces es independiente y otras no es más que un simple divertículo de la sinovial escafoidocuneal.

D. ARTERIAS Y NERVIOS DE LAS ARTICULACIONES ANTERIORES DEL TARSO. — Las articulaciones anteriores del tarso que acabamos de describir reciben sus *arterias:* 1.º, para la cara superior o dorsal, de la *dorsal del tarso* y de la *dorsal del metatarso,* o bien de las anastomosis que unen entre sí estos dos vasos; 2.º, para la cara inferior o plantar, de la *plantar interna* y de la *plantar externa.* Los *nervios* proceden de la rama externa del tibial anterior y de uno u otro de los nervios plantares.

D. Articulación tarsometatarsiana o articulación de Lisfranc

La articulación tarsometatarsiana, más conocida en medicina operatoria con el nombre de *articulación de Lisfranc,* es la que resulta de la unión de los cinco metatarsianos con las tres cuñas y el cuboides. La línea de contacto de estas diferentes piezas óseas (fig. 716) se extiende, como en la articulación de Chopart, de uno a otro borde del pie. Partiendo del borde interno, a nivel de la extremidad posterior del primer metatarsiano, se dirige oblicuamente de dentro a fuera y de delante atrás,

para venir a terminar en la extremidad posterior del quinto metatarsiano. Considerada en su conjunto, esta línea interarticular describe una curva, de concavidad interna y posterior, inclinada sobre el plano transversal de forma que su extremo interno está situado a 15 ó 20 milímetros por delante del externo.

1.º Superficies articulares. — Morfológicamente, la articulación tarsometatarsiana presenta, como su homóloga de la mano, la articulación carpometacarpiana, una serie de artrodias, cuyas carillas articulares, planas y verticales, ocupan la parte anterior de los cuatro huesos del tarso antes mencionados y la extremidad posterior de los cinco metatarsianos (fig. 715).

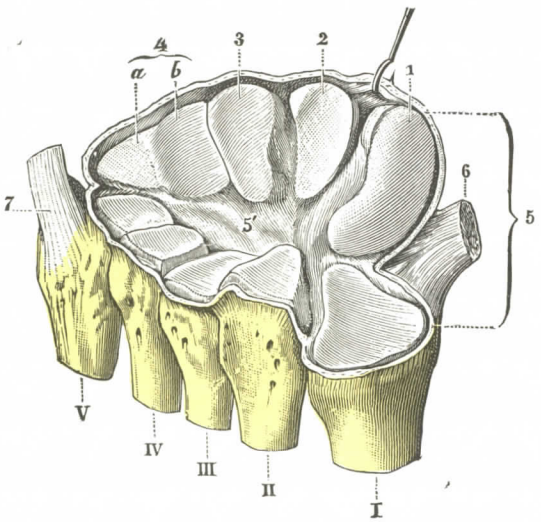

FIG. 715

Articulación tarsometatarsiana: las superficies articulares con su collar ligamentoso (lado derecho).

(La articulación ha sido abierta por la cara dorsal del pie y los cinco metatarsianos sumamente invertidos hacia la región plantar.)

I, II, III, IV, V, primero, segundo, tercero, cuarto y quinto metatarsianos. — 1, primera cuña. — 2, segunda cuña. — 3, tercera cuña. — 4, cuboides, con *a* y *b*, sus dos carillas para los cuarto y quinto metatarsianos. — 5, cápsula articular, con 5', su porción plantar. — 6, tendón del tibial anterior. — 7, tendón del peroneo lateral corto.

α) El *primer metatarsiano* se articula con la primera cuña por una carilla oblonga, en forma de media luna, cuyo eje mayor es vertical y cuya concavidad mira hacia fuera. A esta carilla articular, que está ligeramente excavada a la vez en sentido transversal y en sentido vertical, opone la primera cuña otra carilla articular, de la misma configuración, ligeramente convexa tanto en sentido transversal como en sentido vertical.

β) El *segundo metatarsiano* se articula con las tres cuñas. Estos tres huesos, para recibirlo, están dispuestos, como se ve en la figura 716, formando una especie de *mortaja* cuya abertura mira hacia delante. Por su parte, el extremo posterior del segundo metatarsiano, que ocupa esta mortaja y de la cual forma en cierto modo la *espiga*, presenta cuatro carillas articulares: una carilla posterior, triangular, de base superior, que se corresponde con la segunda cuña; otra carilla lateral interna, muy pequeña, de forma triangular u oval, para la primera cuña, y dos carillas laterales externas, superpuestas en sentido vertical, que se corresponden con las dos carillas similares que presenta en su cara interna la tercera cuña.

γ) El *tercer metatarsiano* está en contacto con la cara anterior de la tercera cuña por una superficie triangular de base superior o dorsal.

δ) Los *cuarto* y *quinto metatarsianos* se articulan uno y otro con la cara anterior del cuboides: el cuarto, por una carilla cuadrangular, y el quinto, por una carilla triangular de vértice dirigido hacia fuera. El cuarto metatarsiano se articula además, pero sólo en ciertos casos (fig. 718, *c'*), con la tercera cuña por una pequeña carilla, prolongada de delante atrás, que ocupa su parte interna y se continúa directamente con la otra carilla articular por la cual el metatarsiano en cuestión se corresponde con el tercer metatarsiano.

Hemos dicho antes que la interlínea articular tarsometatarsiana estaba representada por una línea curva de concavidad superointerna. Ahora veamos cuán irregular es esta curva. Si la seguimos de dentro a fuera (fig. 716), encontramos pri-

meramente, a nivel del segundo metatarsiano, que éste, desviando hacia atrás la línea que forman los metatarsianos inmediatos, penetra en la mortaja antes descrita, que circunscriben las tres cuñas. Siguiendo en la misma dirección, a nivel del tercer metatarsiano encontramos que la tercera cuña, adelantándose respecto de los dos huesos vecinos, se introduce unos dos milímetros dentro de la fila metatarsiana. Las dos filas óseas que constituyen la articulación de Lisfranc se penetran, pues, recíprocamente en dos puntos, y mientras que la penetración de la tercera cuña en el metatarso es ordinariamente poco importante, la del segundo metatarsiano en el tarso es siempre muy profunda. Semejante disposición, cuyo conocimiento tiene su utilidad en medicina operatoria, consolida la articulación de Lisfranc y opone notable resistencia a todo deslizamiento transversal de una fila ósea sobre la otra.

2.º Medios de unión. — Como medios de unión, la articulación tarsometatarsiana tiene tres clases de ligamentos: *interóseos, dorsales* y *plantares.*

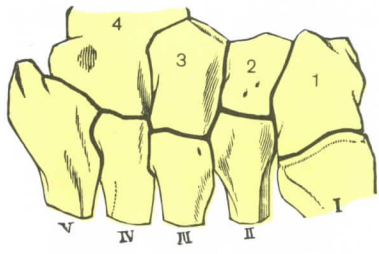

FIG. 716

Interlínea articular tarsometatarsiana vista por la cara dorsal del pie.

I, II, III, IV, V primero, segundo, tercero, cuarto y quinto metatarsianos. — 1, primera cuña. — 2, segunda cuña. — 3, tercera cuña. — 4, cuboides.

A. LIGAMENTOS INTERÓSEOS. — Los ligamentos interóseos son muy variables en su disposición, grado de desarrollo y hasta en su número. Ordinariamente son tres, que se distinguen, según su situación, en *interno, medio* y *externo:*

α) El *ligamento interóseo interno* (fig. 717, 2), el más fuerte e importante de los tres, se inserta, por detrás, en la cara externa de la primera cuña; desde aquí se dirige hacia delante y un poco afuera y viene a insertarse en la cara interna de la base del segundo metatarsiano. Su altura mide de 8 a 10 milímetros, y su grosor de 5 a 6 milímetros. Por la región plantar superficial se relaciona con el ligamento que une el segundo metatarsiano con la primera cuña, y en un plano más profundo, con el tendón del peroneo lateral largo.

β) El *ligamento interóseo medio* se inserta por detrás en las caras correspondientes de las cuñas segunda y tercera, y por delante en la parte externa de la base del segundo metatarsiano, y a menudo en el segundo y el tercero. Este ligamento suele estar poco desarrollado y a veces no existe.

γ) El *ligamento interóseo externo* (fig. 718, 1), empieza, por detrás, en la cara externa de la tercera cuña, y por delante viene a insertarse en la parte externa de la base del tercer metatarsiano, inmediatamente por debajo de la carilla articular por la cual éste se articula con el cuarto; con alguna frecuencia manda una expansión más o menos extensa al cuarto metatarsiano. Por último, en ciertos casos, como en la figura 718, existe al mismo tiempo un fascículo, más o menos independiente, que se extiende de la tercera cuña al cuarto metatarsiano.

B. LIGAMENTOS DORSALES. — Los ligamentos dorsales (fig. 714) ocupan, como su nombre indica, la cara dorsal del pie. Tienen por caracteres comunes el ser cortos, aplanados en forma de cinta e insertarse, por una parte, en la cara dorsal de la extremidad posterior de los metatarsianos, y por otra, en la cara dorsal de los huesos de la segunda fila del tarso; son en número de siete.

α) El *primer metatarsiano* tiene solamente uno (fig. 714, 7), que le une a la primera cuña.

β) El *segundo metatarsiano* tiene tres, que van a insertarse de un modo divergente: el *interno,* en el ángulo anteroexterno de la primera cuña; el *medio,* en la segunda cuña, y el *externo,* en el ángulo anterointerno de la tercera cuña.

γ) El *tercer metatarsiano* no tiene más que uno, que le une a la tercera cuña.

δ) Los *metatarsianos cuarto* y *quinto* tienen, como el precedente, uno cada uno, que se inserta, por otra parte, en el cuboides (fig. 714, 8).

C. LIGAMENTOS PLANTARES. — Los ligamentos plantares (fig. 719), ordinariamente poco resistentes, disminuyen en importancia a medida que se aproximan al borde externo del pie; son en número de cinco:

α) El *primero,* dirigiéndose de dentro a fuera, y siendo por consiguiente el más interno (fig. 719, 1), une la parte inferior de la primera cuña con el primer metatarsiano.

β) El *segundo,* muy ancho y resistente, se desprende también de la primera cuña por fuera del precedente, y desde este punto se dirige oblicuamente sobre la extremidad posterior de los metatarsianos segundo y tercero.

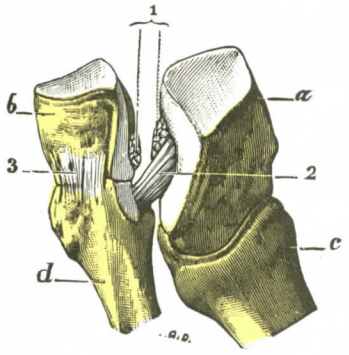

FIG. 717
Articulación tarsometatarsiana: ligamento interóseo interno visto por la cara dorsal del pie.

(El ligamento interóseo que une las cuñas primera y segunda ha sido seccionado para poder separar estos dos huesos.)

a, primera cuña. — *b*, segunda cuña. — *c*, primer metatarsiano. — *d*, segundo metatarsiano.

1 ligamento intercuneal, seccionado por su parte media. — 2, ligamento interóseo interno, que va de la primera cuña al segundo metatarsiano. — 3, ligamento dorsal, que va de la segunda cuña al segundo metatarsiano.

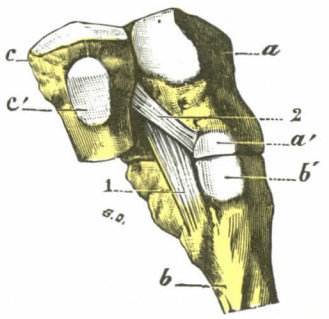

FIG. 718
Articulación tarsometatarsiana: ligamento interóseo externo visto por su cara externa.

(El cuarto metatarsiano, separado del tercero y de la tercera cuña, ha sido fuertemente separado hacia arriba e invertido hacia fuera.)

a, tercera cuña. — *b*, tercer metatarsiano. — *c*, cuarto metatarsiano, con *c'*, su carilla lateral, por la cual se articula con la carilla *a'*, *b'*, formada por los dos huesos precedentes.

1, ligamento interóseo externo, que va de la tercera cuña al tercer metatarsiano. — 2, otro fascículo interóseo, que va de la tercera cuña al cuarto metatarsiano.

γ) El *tercero,* por lo regular menos importante, se extiende directamente desde la tercera cuña al tercer metatarsiano, y algunas veces, como en la figura 719, al tercero y al cuarto.

δ) Por último, los *cuarto* y *quinto* van desde el cuboides a los dos últimos metatarsianos. Estos dos ligamentos, siempre muy delgados, están constituidos por algunos fascículos fibrosos de dirección anteroposterior, que se extienden desde el canal cuboideo hasta la parte correspondiente de los dos últimos metatarsianos. En su inserción metatarsiana se confunden con la hoja superficial del ligamento calcaneocuboideo mayor.

3.º Sinoviales. — La sinovial tarsometatarsiana (fig. 720) está dividida por los dos ligamentos interóseos interno y externo, arriba descritos, en tres sinoviales distintas: una *sinovial interna,* para el primer metatarsiano; una *sinovial externa,* para los cuarto y quinto, y una *sinovial media,* para los segundo y tercero. Las dos sinoviales interna y externa son independientes; la sinovial media comunica, a través

de los espacios que separan las cuñas, con la sinovial de las articulaciones escafoidocuneales.

4.º Arterias. — Las arterias de las articulaciones tarsometatarsianas provienen: 1.º, para la articulación tarsometatarsiana del dedo gordo, de la *pedia* y de la *plantar interna;* 2.º, para las otras cuatro articulaciones tarsometatarsianas, de la *dorsal del metatarso* y del *arco plantar profundo.*

5.º Nervios. — Los nervios provienen de la rama externa del *tibial anterior* y de los dos *nervios plantares.*

Movimientos. — Los metatarsianos únicamente pueden ejecutar sobre el tarso sencillos movimientos de deslizamiento. El cuarto y el quinto son los más movibles; vienen en seguida, por orden de movilidad decreciente, el primero, el tercero y, por último, el segundo. Este último metatarsiano, enclavado, como hemos visto, en la mortaja cuneal y sujeto a ella por muchos y apretados ligamentos, es casi inmóvil.

E. Articulaciones intermetatarsianas

El primer metatarsiano, igual que el primer metacarpiano, es independiente de los otros cuatro; únicamente va unido al segundo por sencillos fascículos fibrosos. Los metatarsianos segundo, tercero, cuarto y quinto, separados los unos de los otros en su parte media, se articulan sólidamente entre sí por su extremidad posterior o tarsiana; por su extremidad anterior o digital están también unidos por un ligamento.

1.º Articulaciones de las extremidades tarsianas. — Estas articulaciones son tres y constituyen otras tantas artrodias.

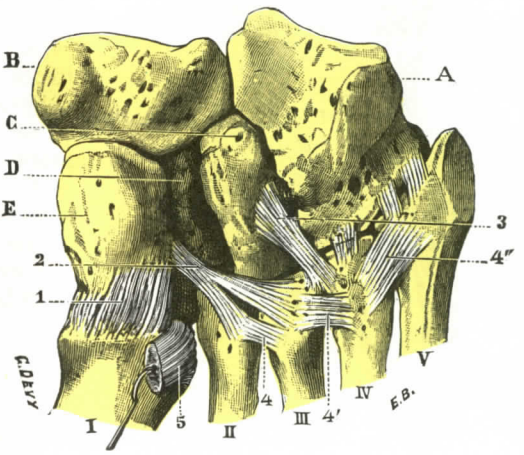

FIG. 719

Articulaciones tarsometatarsianas e intermetatarsianas del pie vistas por su cara plantar.

A, cuboides. — B, escafoides. — C, tercera cuña. — D, segunda cuña. — E, primera cuña. — I, II, III, IV, V, los cinco metatarsianos.

1, 2, 3, primero, segundo y tercer ligamentos tarsometatarsianos plantares. — 4, 4', 4'', los tres ligamentos intermetatarsianos plantares. — 5, tendón del peroneo lateral largo.

A. SUPERFICIES ARTICULARES. — Las superficies articulares las forman las carillas irregulares, en parte rugosas y en parte lisas y cubiertas de cartílago, que se ven a los lados de la base de cada uno de los cuatro últimos metatarsianos. Los *metatarsianos segundo* y *tercero* se articulan entre sí por dos pequeñas carillas superpuestas, separadas una de otra por un canal rugoso de dirección anteroposterior. Los *metatarsianos tercero* y *cuarto* se unen por una carilla oval, situada en la parte más superior de las superficies por las que se corresponden. El *cuarto* y el *quinto* hállanse en mutuo contacto por una carilla triangular de base posterior.

B. MEDIOS DE UNIÓN. — También encontramos en estas articulaciones tres clases de ligamentos: *interóseos, dorsales* y *plantares.*

a) *Ligamentos interóseos.* — Los ligamentos interóseos (fig. 720, 13) se extienden de un metatarsiano al inmediato. Son en número de tres, uno para cada articulación: el *primero,* dirigiéndose de dentro a fuera, va del segundo metatarsiano al tercero; el *segundo* va del tercer metatarsiano al cuarto, y el *tercero* va del cuarto meta-

tarsiano al quinto. Se insertan, por una y otra parte, en las rugosidades que rodean a las carillas incrustadas de cartílago.

b) *Ligamentos dorsales.* — Los ligamentos dorsales (fig. 714, 9) son delgadas cintas fibrosas, de forma cuadrilátera, que se extienden transversal u oblicuamente de un metatarsiano al otro. Son igualmente en número de tres y están situados: el *interno,* entre los metatarsianos segundo y tercero; el *medio,* entre el tercero y el cuarto, y el *externo,* entre el cuarto y el quinto.

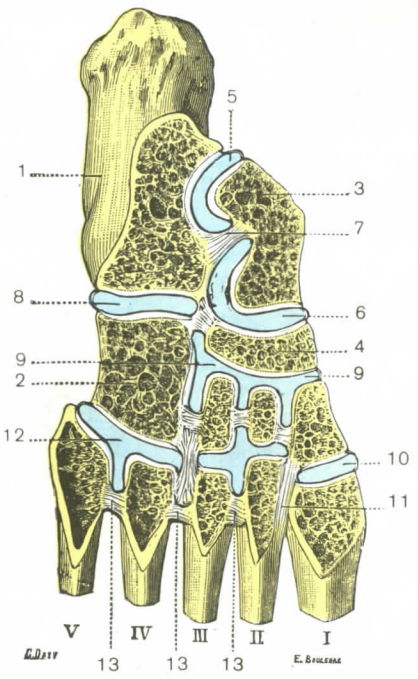

FIG. 720

Corte transversal de las articulaciones del pie, para poner de manifiesto los ligamentos interóseos y las sinoviales *(esquemática).*

I, II, III, IV, V, los cinco metatarsianos. — 1, calcáneo. — 2, cuboides. — 3, astrágalo. — 4, escafoides. — 5, sinovial de la articulación calcaneoastragalina posteroexterna. — 6, sinovial común a la articulación calcaneoastragalina interna y la articulación astragaloescafoidea. — 7, ligamento interóseo de la articulación calcaneoastragalina. — 8, sinovial calcaneocuboidea. — 9, 9, sinovial escafoidocuneal, con sus prolongaciones. — 10, sinovial de la articulación de la primera cuña con el primer metatarsiano. — 11, ligamento interóseo interno que une la primera cuña con los dos primeros metatarsianos. — 12, sinovial de la articulación del cuboides con los dos últimos metatarsianos. — 13, 13, ligamentos interóseos que unen entre sí los cuatro últimos metatarsianos.

c) *Ligamentos plantares.* — Los ligamentos plantares (fig. 719, 4, 4' y 4"), situados en la región plantar, como su nombre indica, son también en número de tres: el *interno* une el segundo metatarsiano con el tercero; el *medio* une el tercero con el cuarto, y el *externo,* el cuarto con el quinto. Estos ligamentos plantares ofrecen las mismas disposiciones generales que los ligamentos dorsales, con la única particularidad de que están situados en un plano algo más anterior.

C. SINOVIALES. — Cada una de las articulaciones intermetatarsianas tiene su pequeña sinovial (fig. 720), que es un simple divertículo de la sinovial de la articulación tarsometatarsiana. En cada articulación se prolonga hasta el ligamento interóseo.

D. ARTERIAS Y NERVIOS. — Las arterias y los nervios de las articulaciones intermetatarsianas superiores tienen el mismo origen que los precedentemente descritos en las articulaciones tarsometatarsianas.

2.º Unión de las extremidades digitales. — Las extremidades digitales de los metatarsianos no tienen superficies articulares, por lo cual puede decirse que en realidad no se articulan.

Sin embargo, están unidas entre sí, por su cara plantar, por una cinta fibrosa de dirección transversal, que se extiende del primer metatarsiano al quinto, pasando por debajo de las articulaciones metatarsofalángicas y contrayendo conexiones íntimas con los elementos fibrosos de estas articulaciones.

Este ligamento, llamado *ligamento transverso del metatarso,* es aquí, lo mismo que en la mano, una simple dependencia de las articulaciones del metatarso con las falanges. Volveremos a hablar de él inmediatamente.

F. Articulaciones metatarsofalángicas

Las articulaciones de los metatarsianos con las primeras falanges de los dedos del pie, o *articulaciones metatarsofalángicas,* corresponden al género de las condilartro-

sis. Son enteramente análogas a las metacarpofalángicas de la mano, analogía que nos permitirá ser breves en su descripción.

1.º **Superficies articulares, fibrocartílago glenoideo.** — Lo mismo que en la mano, las superficies articulares son: 1.º, *por parte del metatarsiano,* una cabeza aplanada transversalmente, con una carilla articular lisa y uniforme, más extensa por la región plantar que por la región dorsal; 2.º, *por parte de la falange,* una cavidad glenoidea, ensanchada hacia abajo y atrás por un fibrocartílago, el *fibrocartílago glenoideo.*

2.º **Medios de unión.** — Como medios de unión, cada articulación metatarsofalángica tiene dos ligamentos laterales y un ligamento transverso.

α) La *cápsula* presenta, con pocas diferencias, la misma disposición que en la mano. En la cara dorsal de la articulación está reforzada por el tendón extensor correspondiente.

β) Los *ligamentos laterales* se distinguen en interno y externo. Uno y otro se insertan por detrás en los tubérculos laterales de los metatarsianos. Desde este punto se dirigen hacia abajo y adelante, se ensanchan y vienen a terminar: 1.º, por sus fibras superiores o falángicas, en los tubérculos laterales de la falange; 2.º, por sus fibras inferiores o glenoideas, en los bordes laterales del fibrocartílago glenoideo correspondiente.

γ) El *ligamento transverso del metatarso* tiene, como hemos dicho anteriormente, la forma de una larga cinta, que se extiende transversalmente del primer al quinto metatarsiano, pasando por debajo de las cinco articulaciones metatarsofalángicas. Libre en los intervalos, se fusiona a nivel de cada una de ellas, por una parte, con el borde posterior del cartílago glenoideo, y por otra, con los dos ligamentos laterales.

La *articulación metatarsofalángica del dedo gordo* difiere de las otras cuatro en que su fibrocartílago glenoideo contiene en su espesor dos huesos sesamoideos, uno interno y el otro externo. Estos dos huesos, mucho más desarrollados que los de la articulación metacarpofalángica del pulgar, labran en la cabeza del primer metatarsiano dos surcos o canales de dirección anteroposterior. Cada uno de estos canales reviste la forma de una pequeña polea, por la cual se desliza el sesamoideo correspondiente cada vez que el dedo se dobla o extiende sobre su metatarsiano. El canal externo es generalmente un poco más ancho que el interno, a veces poco visible o ausente por completo.

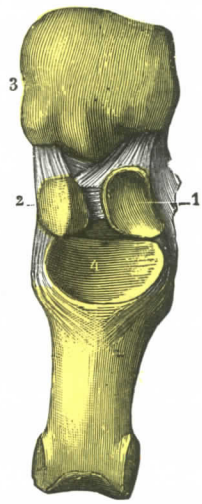

FIG. 721

Cabeza del metatarsiano del dedo gordo derecho y aparato falangosesamoideo: la articulación está abierta por la cara dorsal y las superficies articulares hállanse separadas (según GILLETE).

1, sesamoideo interno. — 2, sesamoideo externo. — 3, cabeza del metatarsiano. — 4, cavidad glenoidea de la falange.

3.º **Sinovial.** — Cada articulación metatarsofalángica tiene su correspondiente sinovial, la cual es muy laxa, sobre todo por arriba, o sea por el lado de la extensión.

4.º **Relaciones.** — Las articulaciones metatarsofalángicas están en relación: 1.º, *por arriba,* por la cara dorsal del pie, con los tendones extensores de los dedos; 2.º, *por abajo,* o sea por la región plantar, con los tendones flexores, y en las cuatro articulaciones externas, con los fascículos de origen del músculo abductor transverso del dedo gordo; 3.º, *lateralmente,* con los músculos interóseos y lumbricales y con los vasos y nervios colaterales de los dedos.

5.º **Arterias.** — Las arterias de las articulaciones metatarsofalángicas proceden: 1.º, *las de la primera,* de la dorsal del dedo gordo, de la colateral interna del dedo

gordo y de la primera interósea plantar; 2.º, *las de las otras cuatro* articulaciones, de las interóseas, tanto dorsales como plantares.

6.º **Nervios.** — Los nervios de estas articulaciones proceden: 1.º, *los de la primera,* del nervio tibial anterior y del plantar interno; 2.º, *los de las otras cuatro,* de los colaterales de los dedos o bien de los ramos que el nervio plantar externo envía a los músculos interóseos.

Movimientos. — Consideradas desde el punto de vista de su movilidad, las primeras falanges de los dedos del pie disfrutan de los mismos movimientos que las falanges de los dedos de la mano: *flexión, extensión* e *inclinación lateral,* tanto interna como externa, *circunducción* y *rotación.* Al revés de lo que sucede en los dedos de la mano, aquí los movi-

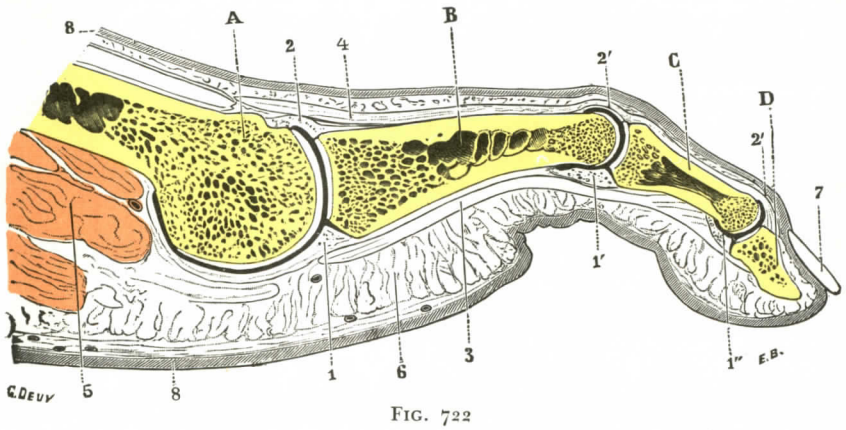

FIG. 722

Corte sagital del pie que pasa por el segundo dedo (lado derecho, segmento interno del corte, cadáver congelado).

A, segundo metatarsiano. — B, primera falange del segundo dedo. — C, segunda falange. — D, tercera falange. 1, 1', 1'', fibrocartílago glenoideo. — 2, 2', 2'', cápsula articular. — 3, tendón flexor. — 4, tendón extensor. — 5, músculos de la región plantar. — 6, tejido celular subcutáneo. — 7, uña. — 8, 8', tegumentos.

mientos de extensión son más extensos que los de flexión. Al pasar de la extrema extensión a la mayor flexión posible, los dedos del pie describen un arco de círculo de 90º.

Músculos motores. — Véase más adelante.

En cada uno de los dedos del pie, la primera falange se articula con la segunda, y ésta con la tercera. Así, pues, lo mismo que en la mano, tenemos aquí dos articulaciones en cada dedo, excepción del dedo gordo, el cual, no teniendo más que dos falanges, naturalmente no puede tener más que una sola articulación.

G. Articulaciones interfalángicas de los dedos del pie

1.º **Disposición general.** — Estas articulaciones, llamadas *falángicas* o *interfalángicas,* pertenecen al género de las trocleartrosis. Tanto desde el punto de vista anatómico como funcional, todas están dispuestas según un mismo tipo. Presentan, además, una analogía perfecta con las articulaciones interfalángicas de los dedos de la mano, que ya hemos descrito extensamente (pág. 635), por lo cual remitiremos al lector a esta última descripción, a fin de no caer en inútiles repeticiones.

2.º **Vasos y nervios.** — Las *arterias* y los *nervios* de las articulaciones interfalángicas de los dedos del pie proceden, como en la mano, de ramas colaterales de los dedos del pie.

Músculos motores de las falanges. — Los músculos motores de las falanges de los dedos del pie recuerdan también exactamente los de las falanges de los dedos de la mano. Los examinaremos separadamente en cada una de las tres falanges:

A. PARA LAS PRIMERAS FALANGES:

1.º *Flexores:* los interóseos, los lumbricales, el flexor largo común de los dedos, el flexor largo propio del dedo gordo, el flexor corto plantar, el aductor y el flexor corto del dedo gordo, el abductor y el flexor corto del dedo pequeño.
2.º *Extensores:* el extensor común de los dedos, el extensor propio del dedo gordo y el músculo pedio.
3.º *Aductores* (con relación al eje del pie): los interóseos plantares.
4.º *Abductores* (con relación al mismo eje): los interóseos dorsales. Además, los músculos abductor del dedo gordo y abductor del dedo pequeño separan de la línea media la primera falange de estos dos dedos.

B. PARA LAS SEGUNDAS FALANGES:

1.º *Flexores:* el flexor corto plantar o flexor perforado, para los cuatro últimos dedos; y para el dedo gordo, el flexor propio del mismo.
2.º *Extensores:* los interóseos, los lumbricales, el extensor largo común de los dedos, el extensor propio del dedo gordo y el músculo pedio.

C. PARA LAS TERCERAS FALANGES:

1.º *Flexores:* el flexor largo común de los dedos del pie o flexor perforante.
2.º *Extensores:* los interóseos, los lumbricales, el extensor común de los dedos y el pedio.

LIBRO III

MIOLOGIA

CAPITULO PRIMERO

ANATOMIA GENERAL

La miología (de μυς, *músculo,* y λογος, *tratado*) tiene por objeto el estudio de los músculos y de sus anexos.

Los músculos son órganos que tienen la propiedad de contraerse, es decir, de disminuir su longitud bajo la influencia de un estímulo. Se dividen, según BICHAT, en dos grandes grupos: músculos de la vida animal y músculos de la vida orgánica.

α) Los *músculos de la vida animal,* llamados también *músculos voluntarios,* se contraen bajo la influencia de la voluntad. Se agrupan alrededor de las diferentes piezas del esqueleto que están destinados a mover y así constituyen los órganos activos de la locomoción.

β) Los *músculos de la vida orgánica* o *vegetativa,* designados también con el nombre de *músculos viscerales,* escapan enteramente a la influencia de la voluntad. Mientras que los primeros se caracterizan por una contracción brusca, y, por decirlo así, instantánea, éstos se contraen lenta, gradualmente, y se relajan poco a poco hasta alcanzar sus dimensiones primitivas. Encuéntraselos, bajo la forma de membranas más o menos continuas, en los aparatos de la digestión, de la respiración, de la circulación y de la generación.

Los músculos de la vida animal y los músculos de la vida orgánica poseen unos y otros una estructura propia, de manera que la división precedente, puramente fisiológica, es válida también en anatomía. En efecto, los músculos voluntarios se componen de elementos cilindroides, las *fibras musculares,* en los cuales se distinguen estrías transversales, designándoseles por este motivo con el nombre de *músculos de fibras estriadas* o simplemente *músculos estriados.* Los músculos de la vida vegetativa, salvo el corazón, que constituye una excepción, están formados por células fusiformes y sin estrías; de aquí que reciban las más de las veces el nombre de *músculos de fibras lisas* o *músculos lisos.*

Sólo estudiaremos aquí los músculos de la vida animal. Los músculos de la vida vegetativa los estudiaremos al tratar de los vasos y de los órganos esplácnicos.

1. Consideraciones generales

1.° Situación. — Desde el punto de vista de su situación, los músculos constituyen dos grandes grupos: *músculos superficiales* o *cutáneos* y *músculos profundos* o *subaponeuróticos.*

a) *Músculos superficiales o cutáneos.* — Los músculos cutáneos están colocados inmediatamente debajo de la piel y se insertan, por una de sus extremidades a lo menos, muchas veces por las dos, en la cara profunda de la dermis. Estos músculos, muy desarrollados en ciertos animales, son rudimentarios en el hombre y se encuentran en la cabeza, en la cara, en el cuello y en la palma de la mano.

b) *Músculos profundos o subaponeuróticos.* — Los músculos subaponeuróticos están situados, como su nombre indica, debajo de la aponeurosis superficial. La mayor parte de ellos se insertan por sus dos extremos en piezas óseas, y por esto se llaman *músculos del esqueleto.* Unos pocos van anexos a los órganos de los sentidos: tales son los músculos motores del ojo, los músculos motores de los huesillos del oído, etcétera. Otros, en fin, están íntimamente relacionados con los aparatos de la digestión, de la respiración y de la generación, y constituyen verdaderos anexos de estos aparatos: tales son los músculos de la lengua, los músculos de la faringe y de la laringe, el elevador del ano, el cremáster, etc.

2.° **Número.** — El número de músculos no podrá ser determinado de una manera precisa, por razón de las dificultades que encontramos a cada instante para decidir si un cuerpo muscular debe ser comprendido como un músculo aislado o debe ser considerado como un simple fascículo de un músculo vecino, con el cual está más o menos unido. Estas dificultades, resueltas a veces en un sentido, a veces en otro, nos explican en gran parte las divergencias de los anatomistas sobre este punto. CHAUSSIER eleva la cifra total de los músculos a 368; THEILE la reduce a 346; SAPPEY estima que estas cifras son muy bajas y cuenta 501 músculos estriados, repartidos de la manera siguiente:

Tronco	190
Cabeza	63
Miembros superiores	98
Miembros inferiores	104
Aparatos de la vida nutritiva	46
Total	501

3.° **Peso.** — La masa de los músculos estriados, en un sujeto de talla y fuerza regulares, pesa de 25 a 35 kilogramos, siendo el término medio 30 kilogramos. Si se supone que el sujeto en cuestión pesa 70 kilogramos, se ve que el peso de los músculos representa entonces las tres séptimas partes, poco menos de la mitad del peso total del cuerpo.

En la cifra de 30 kilogramos que representa el peso de todo el sistema muscular del cuerpo, los músculos de los miembros contribuyen en 20 ó 21 kilogramos, distribuidos en 7 a 7,5 los miembros superiores y 13 a 13,5 los miembros inferiores.

Hay que notar aquí una asimetría constante, más o menos pronunciada, entre los miembros de un lado y los del lado opuesto: en los miembros superiores casi siempre es el derecho el que lleva ventaja sobre el izquierdo; en los miembros inferiores, unas veces es el izquierdo y otras el derecho.

4.° **Dirección.** — La mayor parte de los músculos son rectilíneos, es decir, paralelos bien al eje del cuerpo, bien al de los miembros, o se inclinan más o menos sobre este eje, constituyendo entonces los músculos oblicuos o los transversos. Como ejemplo, citaremos entre los músculos del miembro superior: 1.°, entre los paralelos al eje del miembro, el músculo bíceps, la porción larga del tríceps, los flexores de los dedos; 2.°, entre los oblicuos, el músculo pronador redondo, que se dirige de arriba abajo y de dentro a fuera; 3.°, entre los transversos, el músculo pronador cuadrado.

No todos los músculos, para dirigirse del uno al otro de sus dos puntos de inserción, siguen una línea recta. Algunos, después de haber recorrido cierto trayecto,

cambian bruscamente de dirección: constan entonces de dos porciones, que tienen cada una distinta dirección y se unen entre sí formando un ángulo más o menos abierto. Estos músculos reciben el nombre de *músculos reflejos;* uno de los mejores ejemplos nos lo ofrece el obturador interno, que se dirige primeramente de delante atrás, alrededor de la escotadura ciática menor, y *reflejándose* en seguida, se dirige transversalmente de dentro a fuera hacia el trocánter mayor. Citaremos algunos de los músculos reflejos, como los músculos flexores de los dedos del pie, el omohioideo y, sobre todo, el oblicuo mayor del ojo, el cual se refleja sobre la polea que lleva su nombre (polea del oblicuo mayor), formando con su dirección inicial un ángulo agudo de 45 a 50 grados.

Apenas es necesario indicar que todo músculo reflejo obra sobre su punto de inserción móvil de la misma manera que si se insertara en la región donde se refleja.

2. Conformación exterior y relaciones

1.° Forma. — Los músculos presentan en su forma multitud de variedades. Considerados según las relaciones respectivas de sus tres dimensiones, se dividen, como los huesos, en tres clases: *músculos largos, músculos anchos* y *músculos cortos.*

a) *Músculos largos.* — Los músculos largos se encuentran en los miembros, formando generalmente varias capas. Los *músculos superficiales* son siempre los más largos y cruzan ordinariamente varias articulaciones: tales son el bíceps en el brazo, el semitendinoso en el muslo, que se insertan, de una parte, en el hombro y en la cintura, y van a fijarse, de otra parte, en el antebrazo y en la pierna. Los *músculos profundos,* más cortos que los precedentes, se insertan por sus dos extremidades en dos segmentos esqueléticos vecinos, cruzando, por consiguiente, una sola articulación; tales músculos son: el braquial anterior, que va del húmero al cúbito; el poplíteo, que se extiende del fémur a la tibia, etc., etc.

b) *Músculos anchos.* — Los músculos anchos son aquellos en los cuales predominan dos diámetros: la longitud y la anchura. Ordinariamente son aplanados y muy delgados.

Los músculos anchos ocupan, la mayor parte, las paredes de las grandes cavidades, torácica, abdominal y pelviana, que contribuyen a formar. Estos músculos son, por lo demás, muy variables en su configuración exterior: unos son triangulares (pectoral mayor, pectoral menor); otros son cuadriláteros, acintados como el recto mayor del abdomen; romboidales, como el romboides, etc.; éstos son planos, como el trapecio y el pectoral mayor; aquéllos se encorvan de manera que son cóncavos de un lado y convexos del otro, y forman de este modo segmentos de cilindros huecos; los músculos anchos del abdomen (oblicuo mayor, oblicuo menor y transverso) pertenecen a este último grupo. En cuanto a sus bordes, son rectilíneos, encorvados o dentados; hasta existe un grupo de músculos que toman su nombre de este último carácter, los *serratos mayor* y *menor,* llamados así porque se insertan en las costillas por una serie de *digitaciones,* cuyo conjunto forma dentellones regulares. Encontramos también músculos anchos en la cabeza (frontal y occipital), en el cuello (cutáneo), alrededor del tubo digestivo (buccinador, constrictor de la faringe). Citaremos, por fin, entre los músculos anchos, el diafragma, vasto tabique muscular colocado entre el tórax y el abdomen.

c) *Músculos cortos.* — Los músculos cortos se encuentran alrededor de las articulaciones, alrededor del raquis y, en particular, en los canales vertebrales, en una palabra, en todas aquellas partes donde los movimientos son poco extensos y exigen mucha fuerza. En cuanto a su forma, son tan variables como los músculos anchos: aquí triangulares (supracostales), allí cuadriláteros (cuadrado crural), más allá acintados (intertransversos), etc., etc. En el grupo de los músculos cortos conviene estu-

diar los músculos llamados *semiorbiculares.* Estos últimos músculos rodean parcialmente un orificio, el orificio bucal y el orificio anal, por ejemplo, bajo la forma de un semicírculo o de un semianillo. Cada semiorbicular no ocupa, como se comprende, más que una mitad del orificio en cuestión; pero, uniéndose por sus dos extremos con el semiorbicular del lado opuesto, forman un anillo completo, cuya contracción tiene por objeto cerrar el orificio, y de ahí el nombre de *esfínter* (del griego σφιγγείω, *apretar)* que se ha dado, tanto en Anatomía como en Fisiología, a estos músculos *anulares* y *orbiculares* (orbicular de los párpados, orbicular de los labios).

d) *Músculos mixtos.* — Los límites que separan unas de otras las tres clases antes citadas no son siempre bien precisos, y debemos reconocer que existen músculos que presentan caracteres mixtos, y por consiguiente son difíciles de clasificar. Tales son los músculos infrahioideos, que son a la vez anchos y largos; los músculos motores del ojo, que a la vez son cortos y prolongados; el recto mayor y el piramidal del abdomen, que son al mismo tiempo anchos y largos, etc.

2.° **Inserciones de los músculos.** — Libres en su parte media, los músculos se fijan por sus extremidades en superficies que reciben el nombre de *puntos de inserción.*

a) *Variabilidad de las superficies de inserción de los músculos.* — Las superficies de inserción son extremadamente variables. Hay músculos que se adhieren a la cara profunda de la piel; tales son los *músculos cutáneos.* Otros, como los músculos de la lengua, los músculos de los labios, se adhieren a la cara profunda de las mucosas. Cierto número, insertados de una parte en superficies óseas, se insertan de otra en un órgano, al que están destinados a mover; tales son los músculos del ojo, que se extienden del fondo de la órbita al globo ocular. También algunos músculos terminan en aponeurosis, en sinoviales, y se llaman *músculos tensores* de estas aponeurosis y de estas sinoviales. De este tipo son: el tensor de la fascia lata y el tensor de la sinovial de la rodilla, que ocupan el uno la cara externa y el otro la cara anterior del muslo.

b) *Punto fijo y punto movible.* — La mayor parte de los músculos de la vida de relación se insertan por sus dos extremidades en dos piezas del esqueleto, a las que aproximan cuando entran en contracción. Cada músculo tiene a lo menos dos puntos de inserción: de estos dos puntos, uno se llama *punto movible* y el otro *punto fijo.* Estas dos expresiones llevan en sí mismas su significación: al tiempo que el músculo se acorta por la contracción, el punto movible se pone en movimiento y se aproxima al punto fijo, el cual no se mueve. Así, en la flexión del antebrazo sobre el brazo, el bíceps, que determina este movimiento, tiene por punto fijo el omóplato y por punto movible la tuberosidad bicipital del radio. No será inútil hacer notar que, para un mismo músculo, cada uno de sus dos puntos de inserción puede, según los casos, ejercer el papel de punto fijo: el geniohioideo, por ejemplo, que se extiende del hueso hioides a la apófisis geni del maxilar inferior, bajará el maxilar si el hueso hioides está primeramente fijado por los músculos infrahioideos, o bien elevará el hueso hioides si el maxilar está primeramente inmovilizado por la contracción de sus músculos elevadores. Por otra parte, existen músculos que se insertan por sus dos extremidades en dos puntos movibles, los cuales marchan a su mutuo encuentro siempre que el músculo que los une entra en contracción: como ejemplo de este último modo de inserción recordaremos las fibras laterales del diafragma, que se insertan por una de sus extremidades en el centro frénico (punto movible) y por la otra extremidad en las costillas (punto igualmente movible).

c) *Modos de insertarse el músculo, tendones.* — La inserción del músculo se hace según dos modalidades diferentes: directamente o por medio de un tendón.

α) *En el primer caso* la fibra muscular continúa hasta su superficie de inserción, y allí termina adhiriéndose.

β) *En el segundo caso* las fibras carnosas del cuerpo muscular terminan en un tendón, el cual prolonga el músculo hasta su punto de inserción. Los tendones resultan así una parte importante, si no esencial, del músculo de la vida de relación. Su forma es muy variable: unos son cilíndricos, otros aplanados; algunos, como el tendón del plantar delgado, son notables por su longitud; otros son, al contrario, muy cortos. Hay, por último, algunos que se extienden bajo la forma de anchas membranas y que han sido llamados impropiamente *aponeurosis de inserción:* tales son los anchos tendones que prolongan hasta la línea blanca los dos músculos oblicuos y el músculo transverso del abdomen. Sin embargo, cualquiera que sea la forma de los tendones, su naturaleza es siempre la misma: estos órganos son fibrosos, tienen una coloración blanquecina, son muy resistentes y casi inextensibles, lo que hace que el músculo, en su contracción, actúe en el acto y sin desperdicio de fuerza sobre la palanca ósea que está destinado a poner en movimiento.

d) *Inserción de origen e inserción terminal.* — Las dos inserciones del músculo se distinguen a veces en *inserción de origen* e *inserción terminal.* Así, el braquial anterior tiene su inserción de origen en el húmero y su inserción terminal en el cúbito. Se distinguen también en *inserción superior* e *inserción inferior, inserción proximal* e *inserción distal.*

El músculo nace a veces por dos o más cuerpos musculares, teniendo cada uno su tendón propio. Se le llama *bíceps, tríceps* o *cuádriceps,* según tenga dos, tres o cuatro cabeza o manojos de origen; tales son: el bíceps y el tríceps braquiales, y el bíceps y el cuádriceps crurales.

La inserción terminal puede hacerse de la misma manera por dos, tres o bien gran número de tendones *(músculo bicaudal* o *tricaudal* de W. GRUBER); los flexores comunes de los dedos, por ejemplo, terminan por cuatro tendones, destinados a los cuatro últimos dedos.

De la continuidad del tendón con el cuerpo muscular, así como de su modo de inserción en el hueso, hablaremos más adelante.

3.° **Relaciones macroscópicas de los músculos con sus tendones.** — Considerados desde el punto de vista de sus relaciones recíprocas, o sea en su modo de unión, los fascículos musculares y los tendones presentan multitud de variedades, que pueden reducirse esquemáticamente a dos tipos principales: o bien los fascículos musculares y su tendón se continúan cabo con cabo, presentando exactamente la misma dirección *(inserción cabo con cabo),* o bien los primeros se implantan lateralmente sobre el segundo, formando con él un ángulo más o menos abierto *(inserción lateral).*

a) *Inserción cabo con cabo.* — La inserción cabo con cabo (fig. 723, A) del fascículo muscular sobre el fascículo tendinoso es relativamente rara; no se observa de ordinario más que en los músculos anchos, cuyas inserciones son laterales y tienen efecto en una gran extensión; como ejemplo citaremos los músculos anchos del abdomen, los intercostales, el tirohioideo, el fascículo clavicular del esternocleidomastoideo, etc.

b) *Inserción lateral.* — En la inserción lateral los fascículos musculares se implantan oblicuamente sobre su tendón como las barbas de una pluma sobre su tallo común. El músculo es llamado *peniforme* (en forma de pluma) cuando los fascículos musculares se insertan a cada lado del tendón (fig. 723, B); se llama *semipeniforme* cuando los fascículos musculares se implantan sobre un lado solamente, quedando libre el otro (fig. 723, D y E). Como variedad del músculo semipeniforme señalaremos aquellos cuyos fascículos vienen a terminar sobre un tendón aplanado y más o menos arrollado en forma de embudo o de semiembudo (fig. 723, C).

Como cada músculo tiene dos extremidades y casi siempre también dos tendones: tendón de origen y tendón terminal, y como, por otra parte, cada uno de

estos dos tendones puede tener, respecto de los fascículos musculares, una disposición especial, se comprende que sean innumerables las variedades que presentan en su constitución los músculos estriados: tal músculo, que en su extremidad inicial se continúa cabo con cabo con su tendón de origen, termina, en su extremidad opuesta, por una inserción lateral; tal otro músculo, cuyos fascículos se insertan por arriba en el contorno de un tendón central (fig. 723, C), termina por abajo en el interior de un tendón en forma de embudo, etc., etc. Una disposición muy frecuente es la semipeniforme en ambas extremidades del músculo. En este caso, los dos tendones son en general anchos y aplanados, y por otra parte están orientados en sentido inverso, es decir, que si uno de ellos, el tendón de origen, por ejemplo, está situado en la cara superficial del cuerpo muscular, el otro, el tendón terminal, se

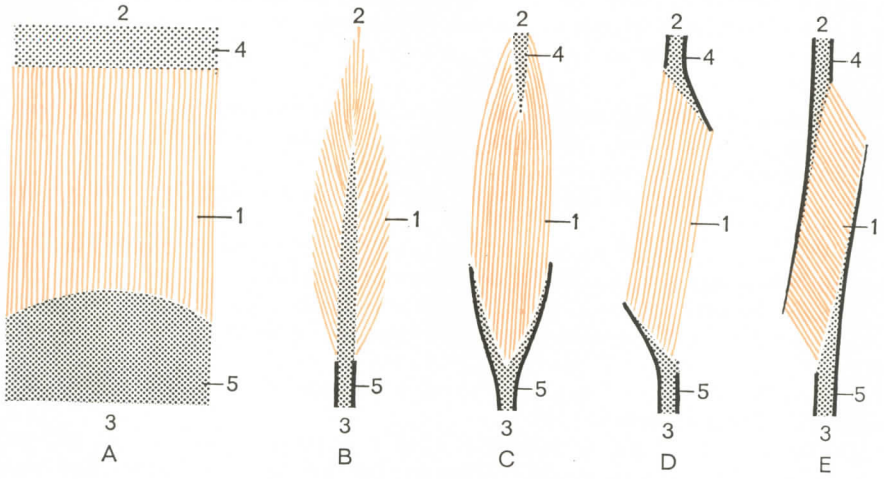

FIG. 723

Diversas maneras de unirse las fibras musculares a sus tendones: A, músculo ancho (los fascículos tendinosos tienen la misma dirección que las fibras musculares); B, músculo peniforme (los fascículos musculares inciden oblicuamente sobre los dos lados del tendón); C, músculo peniforme por arriba, terminando por abajo en un tendón en forma de embudo o cornetilla; D y E, dos tipos de músculos semipeniformes.

1, cuerpo muscular. — 2, inserción superior o proximal. — 3, inserción inferior o distal. — 4, tendón inicial. — 5, tendón terminal.

extiende sobre su cara profunda. Los fascículos carnosos van oblicuamente del uno al otro, y es de notar que, considerados en dos cuerpos musculares de igual longitud, son tanto más cortos y numerosos (véanse comparativamente los dos músculos D y E de la figura 723) cuando más extensas son sus láminas tendinosas.

Semejante disposición tiene una influencia enorme sobre la acción mecánica de los músculos. La Fisiología nos enseña, de una parte, que el grado de acortamiento de un músculo, en el momento de la contracción, depende de la longitud de sus fibras, y de otra parte, que su energía está en relación con el número de fibras que lo constituyen. Esto sentado, fijemos la atención sobre los dos músculos D y E (figura 723): estos dos músculos tienen exactamente la misma anchura, la misma longitud, el mismo grosor, y por consiguiente el mismo volumen. Pero en el músculo D las fibras son tres veces más largas y tres veces menos numerosas que en el músculo E. De aquí se deduce que, bajo la influencia de la contracción, el segundo se acortará tres veces menos que el primero; pero desarrollará una energía tres veces superior, es decir, levantará un peso tres veces mayor. De modo que en la apreciación de la acción mecánica de un músculo dado, deberá tenerse en cuenta, no solamente su

volumen, sino también las relaciones de sus fibras con los tendones en que éstas nacen o terminan.

c) *Tendones intermedios.* — Además de su tendón de origen y su tendón terminal, algunos músculos tienen en su parte media un tercer tendón, llamado *tendón intermedio.*

Este tendón intermedio divide naturalmente el cuerpo muscular en dos porciones o vientres, y por esta razón el músculo así configurado toma el nombre de *músculo digástrico* (de δις, *dos,* y γαστηρ, *vientre).* Como ejemplo de músculo digástrico citaremos el digástrico del cuello y el omohioideo.

La significación del tendón intermedio en los músculos digástricos no es siempre fácil de determinar. Para algunos de ellos, particularmente para el omohioideo, este tendón intermedio debe ser considerado como representante, con el mismo título que las inserciones aponeuróticas del recto mayor del abdomen, de los vestigios de la metamerización del cuerpo.

4.° **Relaciones de los músculos.** — Los músculos presentan las más diversas relaciones. Por lo demás, estas relaciones varían para cada uno de ellos, y por esta razón difícilmente se prestan a consideraciones generales.

Nos contentaremos con indicar aquí que los músculos están en relación más o menos íntima:

α) *Con los huesos* (a veces *cartílagos),* en los cuales se insertan y a los que envuelven más o menos, separándolos del tegumento externo;

β) *Con las articulaciones,* a las que cubren, cruzan, envuelven o en las cuales penetran (tendón de la porción larga del bíceps que penetra en la articulación del hombro);

γ) *Con la aponeurosis,* que los envuelve en toda su extensión o en una parte solamente de su superficie;

δ) *Con los vasos,* que se adosan a ellos y a veces los atraviesan: así sucede con el aductor mayor del muslo, perforado por los vasos femorales. Las arterias poco voluminosas están siempre en relación con muchos músculos; pero, entre éstos, hay uno que sigue, en general, más exactamente que los demás el trayecto del vaso; a este músculo se le da, en anatomía y más particularmente en medicina operatoria, el nombre de *satélite* de la arteria. Así, por ejemplo, el bíceps braquial es el músculo satélite de la arteria humeral, el sartorio es el músculo satélite de la arteria femoral, el esternocleidomastoideo es el músculo satélite de la carótida primitiva, etc.

ε) *Con los nervios,* que como los vasos, se adosan a ellos íntimamente y a veces los atraviesan; tal sucede con el esternocleidomastoideo, que lo perfora el nervio espinal; tal sucede también con el coracobraquial, que está atravesado de parte a parte por el nervio musculocutáneo del plexo braquial. Cada músculo recibe uno o varios nervios. La presencia de múltiples nervios en un solo músculo se explica, según los casos, bien porque el músculo en cuestión deriva de varias metámeras (como es el caso del recto mayor del abdomen, al que intersecciones aponeuróticas dividen en varios segmentos, cada uno de los cuales tiene su inervación propia), bien porque se trata de un músculo complejo resultante de la fusión, en el curso del desarrollo filogénico, de dos o tres músculos primitivamente distintos. Como ejemplo de este último proceso citaremos el tibial anterior, que, pese a su unidad aparente, representa en realidad dos músculos perfectamente distintos en los cuadrúmanos inferiores, el tibial anterior propiamente dicho y el abductor largo del dedo gordo: este músculo, como indicio de su duplicidad primitiva, nos presenta también una inervación múltiple y una doble inserción de su tendón inferior.

ζ) Por fin, *con los músculos* vecinos, que se aplican a sus caras o bordes. Entre dos músculos contiguos se extiende una aponeurosis o cuando menos una capa ce-

lulosa que los aísla uno de otro y asegura su independencia recíproca, tanto desde el punto de vista anatómico como desde el punto de vista fisiológico.

5.° **Anomalías musculares.** — Todos los anatomistas que han estudiado las anomalías del sistema muscular del hombre, VOOD, MACALISTER, TURNER, GRUBER, HUMPHRY, TESTUT, LE DOUBLE, etc., están de acuerdo en que estas variaciones son muy frecuentes. Consideramos, por nuestra parte, los músculos del hombre tan variables como sus vasos, y mucho más variables que sus huesos y sus nervios.

a) *Clasificación.* — Las anomalías musculares pueden ser divididas, desde el punto de vista puramente morfológico, en dos grandes grupos: 1.°, músculos supernumerarios; 2.°, modificaciones que imprime la anomalía a los músculos que existen normalmente en la constitución del cuerpo humano.

α) Los *músculos supernumerarios* son formaciones enteramente nuevas, que aparecen en una región cualquiera y en un estado de desarrollo más o menos avan-

Cuadro de las anomalías del sistema muscular del hombre

					EJEMPLOS
I. Músculos supernumerarios					*Cleidotraquelina, epitrocleocubital.*
II. Músculos ordinarios modificados	A. EN SU FORMA				*Palmar menor fusiforme.*
	B. EN SU CONSTITUCIÓN	1.° Desdoblamiento	*a)* total		*Esternocleidomastoideo dividido en dos fascículos distintos.*
			b) parcial.		*Tibial anterior que envía un fascículo distinto al primer metatarsiano.*
		2.° Fusión	*a)* total		*Esternocleidomastoideo de fascículo único.*
			b) parcial.		*Las dos porciones del bíceps unidas más arriba que de ordinario.*
		3.° Aparición de fascículos nuevos			*Tercera porción del bíceps.*
		4.° Desaparición de algunos fascículos			*Bíceps reducido a su porción coracoidea.*
		5.° Transformación fibrosa del músculo			*Peroneo anterior transformado en tendón.*
		6.° Desaparición del músculo			*Ausencia del palmar menor.*
		7.° Intersecciones aponeuróticas	*a)* aumentadas		*En el esternocleidomastoideo.*
			b) suprimidas		*Desaparición del tendón intermedio del digástrico.*
		8.° Inversión del músculo.			*Palmar menor invertido.*
	C. EN SUS RELACIONES CON LOS MÚSCULOS VECINOS.	1.° Aislamiento anormal.			*Haz interno del pedio.*
		2.° Fusión anormal	*a)* total		*Los dos radiales externos.*
			b) parcial.		*Los mismos músculos.*
			c) por anastomosis		*Flexor superficial y flexor profundo de los dedos.*
	D. EN SUS INSERCIONES	1.° Sobreañadidas			*Haz esternomaxilar del músculo esternocleidomastoideo.*
		2.° Dislocadas			*Digástrico inserto en el ángulo del maxilar.*
		3.° Disminuidas en extensión			*Escaleno posterior en la 1.ª costilla solamente.*
		4°. Aumentadas en extensión			*Pectoral menor que parte de la 4.ª ó 5.ª costillas.*
		5.° Suprimidas			*Músculo que se pierde en el tejido celular.*

zado. Tales son el *preesternal* en la cara anterior del tórax, el *cleidotraquelino* en la región del cuello, el *epitrocleoolecraniano* en la región del codo, el *mediocarpiano* en la muñeca, el *coxofemoral* en la región de las nalgas, etc.

β) Las *modificaciones que imprime la anomalía a los músculos ordinarios* pueden afectar a su forma, su constitución, sus inserciones y sus relaciones con los músculos vecinos. De aquí la división de estas anomalías en cuatro grupos: 1.º, *anomalías de forma;* 2.º, *anomalías de constitución;* 3.º, *anomalías de inserción;* 4.º, *anomalías de relaciones.* Cada uno de estos grupos presenta, a su vez, cierto número de variedades, que resumimos en el cuadro de la página anterior.

b) *Significación morfológica.* — Las anomalías del sistema muscular, largo tiempo descuidadas, han adquirido hoy en anatomía humana el lugar que les corresponde. En los diferentes capítulos de este libro añadiremos, tras la descripción clásica de cada músculo, una nota en letra pequeña indicando sus principales variaciones. Esta nota, tan concreta como sea posible, nos parece indispensable. Las anomalías musculares, en efecto, no son simples productos del azar, juegos de la naturaleza, como se ha creído durante largo tiempo; reproducen accidentalmente en el hombre disposiciones anatómicas que son constantes y típicas en la serie animal, adquiriendo así en anatomía antropológica una importancia considerable.

3. Estructura de los músculos y tendones

Cada músculo estriado, como hemos visto anteriormente, se compone de dos partes bien distintas: 1.ª, una parte roja, blanda, contráctil, que constituye el *músculo propiamente dicho;* 2.ª, una parte blanquecina, fuerte y no contráctil, que forma el *tendón.*

1.º **Músculos estriados.** — El músculo propiamente dicho está constituido por fibras, las fibras estriadas, descomponibles a su vez en fibrillas. Las fibras, de longitud variable (por término medio 4 a 6 centímetros), se agrupan en fascículos, los *fascículos primarios.* Estos se ordenan a su vez en fascículos *secundarios,* luego *terciarios* y hasta *cuaternarios,* cuando el músculo es voluminoso. El elemento muscular está siempre asociado al elemento conjuntivo. Este, de constitución laminosa, penetra en el espesor mismo de los fascículos, donde recibe el nombre de *endomisio,* y separa los fascículos entre sí formando tabiques, a los cuales se da el nombre de *perimisio* o *tejido conjuntivo interfascicular.* Este tejido es el camino que recorren los vasos que van al músculo o vienen del mismo (arteria, venas, linfáticos). (Véanse los tratados de Histología.)

2.º **Tendones.** — Los tendones están constituidos por la reunión de las fibras tendinosas, que son una modalidad del tejido conjuntivo. Estas fibras se agrupan en fascículos primarios, secundarios y terciarios. Igualmente que los fascículos musculares, son penetrados y separados unos de otros por tejido conjuntivo laxo, al que se da el nombre de peritenón o peritenonio interno y peritenonio externo. El tendón experimenta en ciertos puntos una transformación cartilaginosa, sobre todo en la proximidad de su inserción ósea. En el anciano se observan a veces osificaciones de algún trecho de tendón.

3.º **Vasos de los músculos.** — a) ARTERIAS. — Los músculos estriados, como todos los órganos dotados de gran actividad, poseen una vascularización extremadamente abundante. Ha sido bien estudiada por HYRTL, RANVIER, SPALTEHOLZ, P. BELOU y por SALMON.

Estudiaremos sucesivamente: el origen de las arterias y su trayecto extramuscular; su modo de distribución y las anastomosis.

Origen de las arterias; su trayecto extramuscular. — Cada músculo está abundantemente vascularizado por ramas múltiples, unas *principales* y otras *accesorias*. El número y la situación de las arterias principales son relativamente fijos; pero, como ha demostrado SALMON, «la ley del equilibrio de las arterias es válida para los músculos como para los demás órganos», es decir, el número de los vasos aumenta ordinariamente en razón inversa de su calibre: así el bíceps braquial posee unas veces una o dos arterias principales *(irrigación concentrada)*, otras una serie de arteriolas de pequeño calibre *(irrigación dispersa)*. La dirección y longitud de las arterias son las mismas para un mismo músculo; la arteria es larga cuando llega perpendicularmente a un músculo de gran acortamiento y se desplaza mucho cuando éste entra en acción; por el contrario, es corta en los músculos cortos de escaso desplazamiento. Este carácter anatómico es una adaptación funcional fácil de comprender.

Modo de distribución. — Si la mayoría de los músculos tienen una vascularización no individuada, ciertos grupos musculares, en cambio, poseen una arteria-tronco común, por ejemplo, la *arteria de los epitrocleares*, la *de los epicondíleos*, etc. Además, ciertas arterias musculares, después de haber irrigado un músculo, continúan su trayecto y dan colaterales a los órganos o tejidos próximos: piel, ligamentos, nervios, periostio, etcétera.

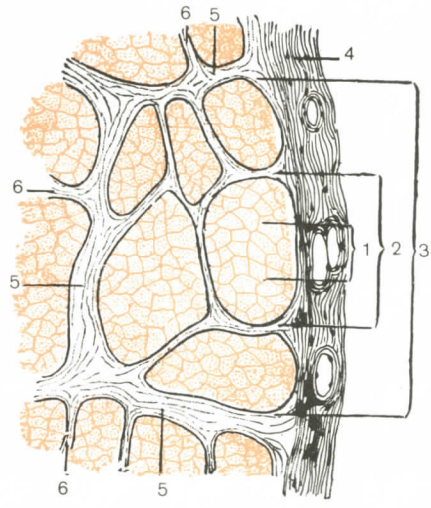

FIG. 724

Modo de agrupación de las fibras musculares visto en un corte transversal de músculo.

(La figura sólo representa una parte del corte.)

1, fascículos primitivos adosados entre sí, para formar: 2, un fascículo secundario; 3, un fascículo terciario. — 4, perimisio externo rodeando el músculo. — 5, 5, 5, tabiques de primer orden limitando el fascículo terciario 3. — 6, 6, 6, varios tabiques de segundo orden limitando los fascículos secundarios.

Distribución intramuscular y anastomosis. — Las arterias musculares no tienen carácter terminal en el sentido anatómico de la palabra. En efecto, llegadas al espesor del cuerpo muscular (en el que ocupan siempre las trabéculas del perimisio interno) estas ramas arteriales se subdividen en una multitud de ramillas que, anastomosándose entre sí, forman alrededor de cada fascículo secundario una tupida red, conocida con el nombre de *red perifascicular*. Esta red es irregular, pero la mayoría de sus ramillas se disponen en sentido longitudinal, es decir, en dirección paralela al eje de los fascículos musculares.

De la red perifascicular parte después una multitud de arteriolas, *arteriolas terminales*, que se introducen en el espesor mismo de los fascículos secundarios y van a terminar en el intervalo de los fascículos primitivos o fibras musculares, formando una rica red de verdaderos capilares, la *red intrafascicular* o *interfibrilar*. Esta red presenta una disposición característica. Está formada por largos capilares, que corren paralelamente a las fibras y están unidos entre sí de trecho en trecho por anastomosis transversales muy cortas; es, pues, una red de mallas rectangulares, orientada de tal modo que el lado mayor de cada malla corresponde al eje longitudinal de la fibra. Por lo demás, cada fibra tiene por sí sola muchos capilares longitudinales, y como quiera que estos capilares están todos anastomosados entre sí, resulta que la fibra se halla como si estuviera encerrada en una especie de red vascular, que la envuelve a la vez en todo su perímetro y en toda su extensión. Conviene añadir que los vasos longitudinales, por lo regular rectilíneos cuando el músculo se en-

cuentra en estado de reposo, se vuelven, en cambio, más o menos flexuosos cuando el músculo se ha encogido bajo la influencia de la contracción.

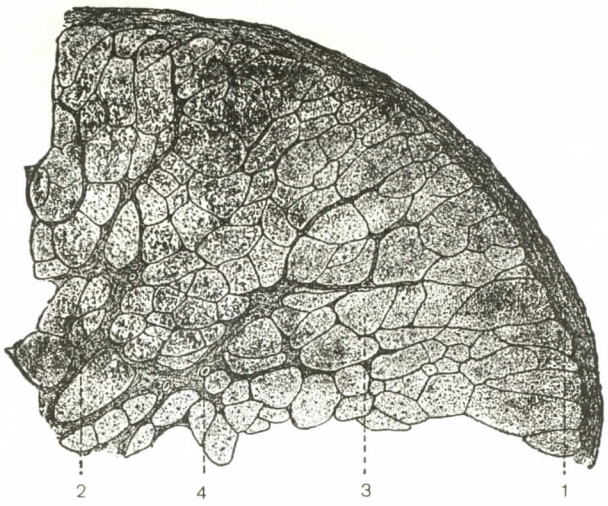

FIG. 725

Sección transversal de un tendón de hombre adulto (STŒHR).

1, vaina conjuntiva del tendón o peritoneo externo. — 2, tabique del primer orden que se divide en tabique del segundo orden, constituyendo el peritoneo interno. — 3, fascículos tendinosos; los puntitos negros que se ven en los fascículos representan células conjuntivas. — 4, vasos sanguíneos.

Las arterias de los músculos están, pues, anastomosadas entre sí por *anastomosis retiformes*. Por último, se anastomosan muy a menudo entre ellas por *inosculación*, ora por fuera de los músculos *(anastomosis paramusculares)*, ora en el interior de los mismos *(anastomosis intramusculares)*.

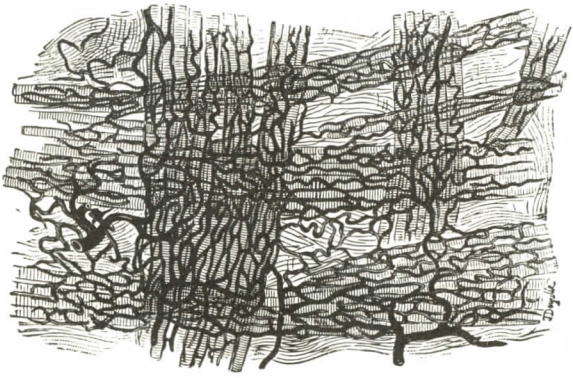

FIG. 726

Fascículos musculares contraídos de la lengua del hombre con su red capilar (según POUCHET y TOURNEUX).

Estas últimas son constantes en gran número de músculos, como lo demuestran la disección o la radiografía, previa inyección de sustancias opacas. Estudiaremos estas anastomosis al tratar de la vascularización de cada músculo. Otros músculos, raros en realidad, son irrigados, en cambio, por arterias que se anastomosan poco o nada

con las arterias próximas (glúteo mayor, gemelos). Se puede decir, pues, que hay dos tipos de circulación: 1.º, *una circulación de tipo anastomótico;* 2.º, *una circulación de tipo no anastomótico.* Se comprende el interés patológico de semejantes comprobaciones. Investigaciones modernas han demostrado la importancia de las anastomosis paramusculares e intramusculares en el restablecimiento de la circulación de un miembro cuando la arteria principal está obliterada. Además, el carácter terminal, en el sentido fisiológico del vocablo, de la circulación arterial de ciertos músculos, puede tal vez explicar ciertos fenómenos patológicos referidos a la isquemia muscular. En general, el tipo anastomótico se encuentra principalmente en los músculos profundos y en los situados en los confines de los dos sistemas arteriales (músculos del abdomen, del tórax, del hombro, etc.).

b) VENAS. — De la pared capilar interfibrilar nacen venillas, *venillas primitivas,* que se dirigen hacia la superficie de los fascículos secundarios y se unen después, en los tabiques del perimisio, con venillas similares, para formar venas cada vez más voluminosas. Como se ve en la figura 727, estas venillas primitivas se dirigen perpendicularmente a las fibras musculares, como lo hacen las arteriolas terminales a las cuales corresponden. Esta misma figura nos enseña, además, que las arteriolas terminales y las venillas primitivas, aunque siguiendo una dirección análoga, son independientes unas de otras y hasta alternan con bastante regularidad; recorriendo la preparación de arriba abajo, se encuentra, en efecto, primero una arteriola, luego una venilla, después otra arteriola, otra vez una venilla, y así sucesivamente.

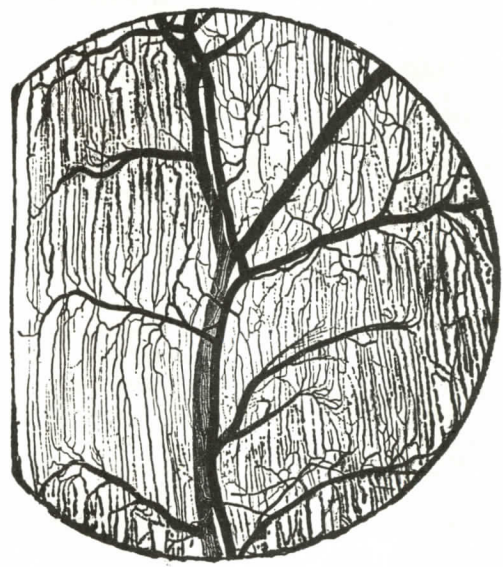

FIG. 727

Vasos de los músculos estriados (SPALTEHOLZ).

Los vasos arteriales están representados por líneas llenas, los vasos venosos, por líneas estriadas o de puntos.

Más lejos, en los tabiques conjuntivos de primero y segundo orden, las venillas siguen, por el contrario, el trayecto de las arterias, y cada una de ellas presenta, según su volumen, una o dos venas satélites. Las ramas arteriales que penetran en el músculo se presentan generalmente acompañadas cada una por dos ramas venosas, las cuales, después de un trayecto extramuscular más o menos largo, desembocan en las venas vecinas.

c) LINFÁTICOS. — KOELLIKER hace ya largo tiempo encontró en algunos músculos voluminosos, vasos linfáticos de 0,5 milímetros poco más o menos, acompañando a los vasos sanguíneos que penetran en su espesor.

Por su parte, SAPPEY ha visto salir del pectoral mayor, del glúteo mayor y del aductor mayor vasos linfáticos que ha podido seguir en el diafragma, hasta dentro de los intersticios de los principales fascículos, que enlazan con sus anastomosis.

M. y Mme. HOGGAN han descrito redes linfáticas en el diafragma, en el triangular del esternón y en los músculos anchos del abdomen, etc.

4.º Vasos de los tendones. — Organos poco activos, como todas las formaciones fibrosas, los tendones son relativamente pobres en vasos.

a) *Arterias.* — Las arterias, nacidas de los troncos más inmediatos, se ramifican en el peritoneo externo y forman en el espesor de esta cubierta común una primera red de mallas irregulares. De esta red emergen multitud de arteriolas que, siguiendo las trabéculas interfasciculares, llegan al interior del tendón. En su trayecto se dividen, subdividen y anastomosan, para dar nacimiento «a las largas series de arcos, dispuestos en simple, doble o triple línea, que presentan las más elegantes disposiciones y variedades casi infinitas» (SAPPEY). Finalmente, estos vasos terminan en una red capilar cuyas mallas avanzan hasta los fascículos primitivos, pero sin penetrar nunca en su espesor. La nutrición en el fascículo primitivo, como en la fibra muscular, se efectúa, pues, a distancia.

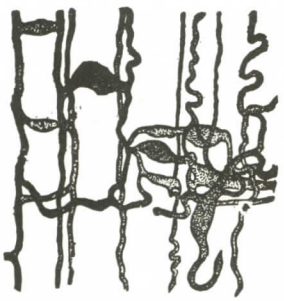

FIG. 728

Red vascular del músculo semitendinoso del conejo (según RANVIER).

Se ve en toda ella un sistema de engrosamiento fusiforme que va de un vaso a otro.

b) *Venas.* — De la red capilar proceden venillas que, siguiendo un trayecto inverso al de las arterias, corren a lo largo de los tabiques conjuntivos interfasciculares, para alcanzar la cubierta general y enlazarse con las venas inmediatas.

c) *Linfáticos.* — La cuestión de los linfáticos de los tendones no está aún bien determinada. Según algunos histólogos, existirían en los tabiques interfasciculares verdaderos conductos linfáticos dispuestos en su mayor parte en sentido paralelo a los fascículos tendinosos. Por lo demás, estos vasos deben estar unidos entre sí por anastomosis transversales u oblicuas, formando una red, la *red profunda.* Los troncos y tronquillos que se desprenden de esta red profunda se dirigen hacia la superficie exterior del tendón, en la que forman una segunda red, *red superficial,* constituida, como la primera, por vasos reducidos a su endotelio.

5.° Nervios de los músculos estriados y de los tendones. — El músculo es alcanzado en uno o varios puntos por filetes nerviosos que constituyen un dispositivo motor y un dispositivo sensitivo.

Es de notar que los filetes nerviosos, en el interior del músculo estriado, no se reparten en redes, sino que existen zonas que parecen particularmente abundantes en nervios, mientras que otras los tienen escasos. La histología muestra que el dispositivo motor no está repartido igualmente en todo el músculo. Esta comprobación se relaciona indudablemente con el modo de acción del nervio sobre el mismo músculo.

La fibra nerviosa motriz, mielínica, se arboriza en un protoplasma granuloso, abundante en núcleos, formando una placa, la *placa motriz,* intermedia entre la fibra nerviosa y la sustancia muscular propiamente dicha. No hay, pues, continuidad anatómica entre el tejido nervioso y el músculo, sino únicamente continuidad fisiológica. Se da el nombre de *sinapsis* a esta zona de unión funcional que existe en todas las terminaciones nerviosas motrices, glandulares o interneuronales.

Aparte de las fibras motrices que pertenecen al sistema nervioso voluntario, el músculo recibe fibras simpáticas, que parecen estar particularmente afectas al tono muscular, mientras que las primeras parecen estar íntimamente ligadas a la contracción propiamente dicha.

El dispositivo sensitivo se presenta con modalidades diversas. El músculo contiene en primer lugar formaciones morfológicas que le son especiales y que, sin duda, se han especializado desde el punto de vista funcional: estas formaciones constituyen los *husos neuromusculares* (fig. 730). Cada huso neuromuscular está constituido por un eje de fibras musculares estriadas, finas y agrupadas en fascículos (fascículos de Weissmann), que rodea a alguna distancia una cápsula de tejido conjuntivo laxo.

Un líquido análogo a la linfa llena esta cápsula y baña los elementos neuromusculares. La fibra nerviosa sensitiva, último elemento del huso, atraviesa la cápsula y se arrolla en anillos o en espiral alrededor de las fibras musculares axiles, que pierden su estriación en este contacto nervioso.

Los otros aparatos sensitivos, más vulgares, en el sentido de que se les encuentra también en los ligamentos articulares, en el periostio y en los tendones, comprenden los corpúsculos de Ruffini y de Pacini.

Los tendones presentan también, como el músculo, formaciones especiales: los *corpúsculos neurotendinosos* de Golgi (fig. 731). Esta abundancia y esta variedad de los aparatos sensitivos en el músculo son necesarias para dar al individuo el

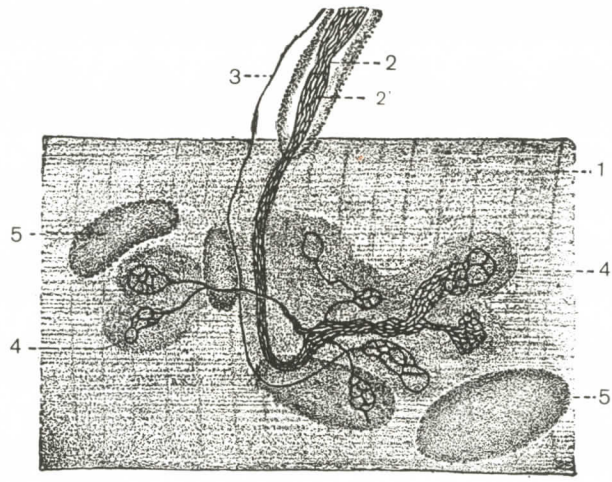

FIG. 729

Placa terminal motriz en el lagarto (según BŒCK).

1, músculo estriado. — 2, fibras de mielina, con 2', estrangulación anular que va a la placa terminal. 3, fibra accesoria amielínica. — 4, red de fibrillas nerviosas. — 5, núcleos plantares.

sentido de las actividades, la coordinación de los actos automáticos y la sinergia de las contracciones voluntarias. (Para más detalles véanse los *Tratados de Histología* y de *Fisiología*).

4. Unión de los tendones con los músculos y las partes vecinas

El tendón, ya sea largo o corto, cilíndrico o aplanado, se une por uno de sus extremos con el cuerpo muscular correspondiente; por el otro se inserta en formaciones diversas que, según los casos, son una pieza ósea, un cartílago, una aponeurosis, etc.

1.° Unión del tendón con el músculo. — La unión del músculo con su tendón es íntima. Se establece por un sistema de fibrillas conjuntivas *que proceden del endomisio y se transforman poco a poco en fibras tendinosas. La fibra muscular, al contraerse, no tira, pues, directamente del tendón, sino del tejido muscular del que el tendón representa una expansión.* En la zona de inserción del cuerpo muscular al tendón, se encuentran *elementos elásticos a menudo muy desarrollados* (POLICARD).

2.° Inserción del tendón en las partes próximas. — La inserción de los tendones se efectúa comúnmente en piezas esqueléticas, óseas o cartilaginosas; pero

también tiene efecto en formaciones fibrosas: tal sucede en los músculos rectos del ojo, así como en los músculos cutáneos y tensores aponeuróticos.

La unión de los tendones con los huesos y los cartílagos se verifica de dos maneras: o bien *la unión es mediata,* es decir, que los fascículos tendinosos se fusionan con el periostio o el pericondrio, los cuales, a su vez, están íntimamente unidos a la pieza esquelética subyacente; o bien, como se ve en el tendón de Aquiles, el tendón del pectoral mayor, el del psoasiliaco, etc., *la unión es inmediata,* es decir, que los fascículos tendinosos inciden sobre la superficie ósea for-

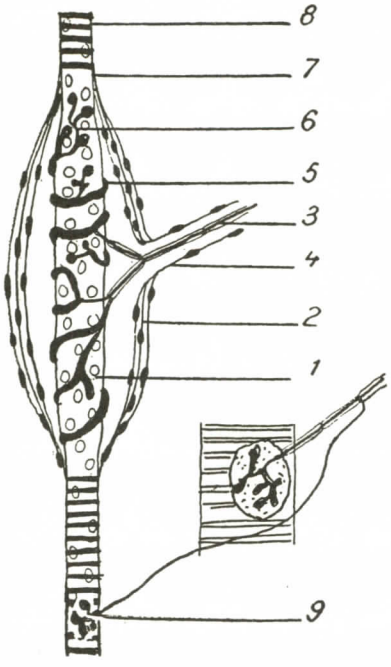

FIG. 730

Huso neuromuscular (POLICARD).

1, fibra axil del huso, unida en 7 con la cápsula y de aspecto normal en 8. — 2, cápsula laminosa. — 3, fibra nerviosa mielínica. — 4, vaina de Henle del nervio. — 5, expansiones nerviosas espirales. — 6, expansiones de arborización. — 9, placa motriz del huso.

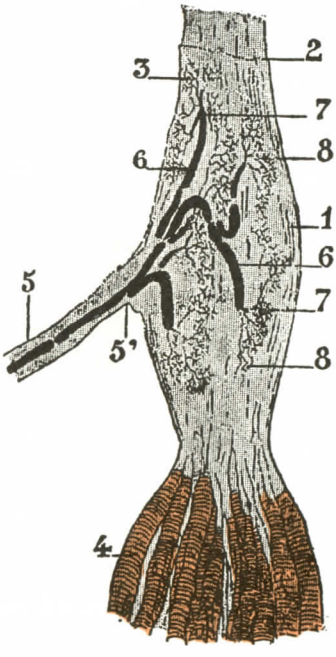

FIG. 731

Terminaciones nerviosas en medio de los corpúsculos musculotendinosos (según GOLGI).

1, corpúsculo musculotendinoso. — 2, límite de su revestimiento endotelial. — 3, tendón. — 4, fibras musculares. — 5, fibra nerviosa de mielina, con 5', su entrada en el corpúsculo musculotendinoso. — 6, 6', ramificaciones mielínicas. — 7, punto donde la fibra nerviosa pierde su mielina para convertirse en cilindroaxil — 8, 8, arborizaciones terminales.

mando un ángulo obtuso o recto y se fijan directamente en eminencias y depresiones que aquélla presenta, sin que exista en estas regiones la menor huella de periostio intermedio.

En cuanto a la inserción de los tendones sobre las partes fibrosas, efectúase por fusión gradual de los fascículos tendinosos con los fascículos fibrosos o conjuntivos.

5. Composición química de los músculos

El músculo, en el cuerpo humano, tiene una densidad media de 1.055. En estado de reposo es de reacción alcalina; pero bajo la influencia del cansancio, como también de las excitaciones repetidas, esta reacción se hace ácida, por efecto de la

formación de ácido sarcoláctico. Contiene cerca de un 74 a 78 por 100 de agua y gran número de sustancias que pueden distribuirse en tres grandes grupos:

Materias albuminoideas	16	a	20	por 100
Sustancias extractivas	0,2	a	1	»
Materias minerales	3	a	3,5	»

6. Anexos de los músculos

Comprendemos con el nombre de anexos: 1.°, las *aponeurosis,* que cubren o envuelven enteramente los músculos; 2.°, las *vainas fibrosas,* que sujetan sus tendones a los canales óseos por los cuales se deslizan; 3.°, las *vainas sinoviales* y las *bolsas serosas,* que facilitan el deslizamiento, ya de los tendones, ya de los cuerpos musculares mismos.

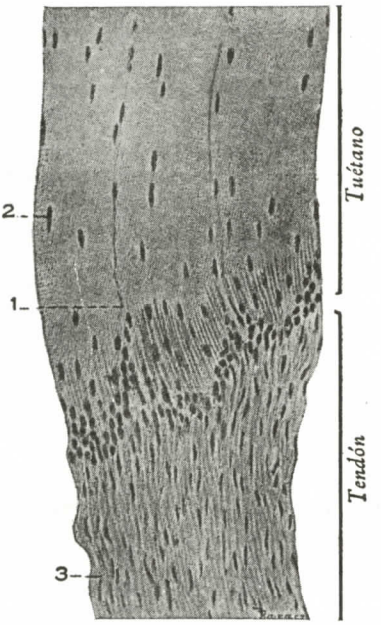

FIG. 732

Sección longitudinal del músculo gastrocnemio de la rana, que muestra el punto de continuidad de la porción contráctil y el tendón (según SZYMNOWICZ).

1, perimisio. — 2, núcleo de la fibra muscular. — 3, célula tendinosa.

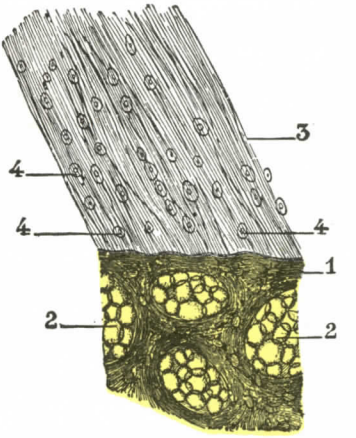

FIG. 733

Inserción del tendón de Aquiles en el calcáneo en un hombre de sesenta años (según KŒLLIKER).

1, calcáneo. — 2, 2, espacios medulares llenos de células adiposas. — 3, tendón de Aquiles. — 4, células del cartílago.

1.° Aponeurosis. — Se da el nombre de aponeurosis o de *fascias* a un conjunto de membranas fibrosas que envuelven a los músculos y cuya misión consiste en oponerse a su desplazamiento lateral siempre que se contraen. Por extensión abusiva se da también este nombre a los tendones membraniformes con que terminan algunos músculos oblicuos del abdomen, por ejemplo. Existen, pues, dos clases de aponeurosis: *aponeurosis de contención* y *aponeurosis de inserción.* No haremos mención aquí de estas últimas, que son verdaderos tendones extendidos en forma de membrana (véase *Músculos del abdomen*): trataremos sólo de las aponeurosis de contención o aponeurosis envolventes.

A. DISPOSICIÓN GENERAL Y RELACIONES. — Se encuentran aponeurosis en los miembros, en el tronco, en el cuello, en la cabeza, en todos los puntos de donde un músculo podría desviarse por su contracción y necesita ser *contenido.*

a) *Aponeurosis de los miembros.* — En los miembros, las aponeurosis presentan notable desarrollo. Afectan la forma de cilindros huecos o manguitos que envuelven en toda su extensión las masas musculares que se agrupan alrededor de las palancas óseas.

En cada una de estas aponeurosis señalaremos dos superficies: una externa y otra interna. La *superficie externa* está en relación con la piel, que se desliza sobre aquélla merced al tejido celular subcutáneo conocido con el nombre de *fascia superficialis.* Por esta fascia superficialis, más o menos rica en células adiposas, corren los vasos y nervios llamados superficiales. La *superficie interna* descansa sobre los músculos, que muchas veces se insertan en ella, como se ve en el antebrazo y en la pierna, pero más a menudo se limitan a unirse con ella por medio de un tejido conjuntivo laxo. De esta superficie interna de la aponeurosis se desprenden siempre una serie de prolongaciones, más o menos resistentes, que se dirigen hacia el eje del miembro: unas se fijan en el hueso, y con el nombre de *tabiques intermusculares* dividen en grupos distintos los músculos subyacente (fig. 734); otras, con el nombre de *aponeurosis profundas* (las aponeurosis envolventes del miembro se llaman *aponeurosis superficiales*), se extienden sobre los músculos mismos y sobre los grandes vasos, cuyas envoltura o vainas constituyen; tales son: la vaina del bíceps, la del vasto interno, la vaina de los vasos del cuello, la vaina de los vasos humerales y femorales, etc. (fig. 734). Al pasar por encima de las eminencias óseas, las aponeurosis de los miembros se adhieren a ellas comúnmente, como se puede observar muy bien a nivel de la epitróclea, del epicóndilo y de los maléolos.

Las aponeurosis de los miembros no se limitan a dar origen por su cara profunda a fascículos musculares, sino que con frecuencia reciben la terminación, parcial o total, de algunos músculos que por este motivo se denominan *músculos tensores.* La expansión aponeurótica del bíceps y el tensor de la fascia lata constituyen ejemplos muy claros de semejante disposición.

Finalmente, las aponeurosis envolventes de los miembros presentan orificios más o menos anchos, a través de los cuales pasan diferentes órganos, vasos y nervios, que de la capa subcutánea pasan a la capa subaponeurótica, o viceversa, de esta última capa pasan a la fascia superficialis. Indicaremos, a este propósito, la parte anterior y superior de la aponeurosis femoral, que, a causa de los numerosos orificios que presenta, ha recibido el nombre de *fascia cribriformis.*

b) *Aponeurosis del tronco y del cuello.* — En el tronco y en el cuello, las aponeurosis presentan una disposición análoga a la de los miembros; no obstante, son más delgadas, a excepción de la aponeurosis de los canales vertebrales, la cual, además de su mayor grosor, es también más resistente. Sin embargo, es de advertir que esta aponeurosis se parece más a la aponeurosis de inserción que a las aponeurosis de contención.

c) *Aponeurosis de la cabeza.* — En la cabeza, las aponeurosis no forman una capa continua. Existe en este sitio un sistema muscular especial, los *músculos cutáneos,* los cuales se insertan en la piel, a lo menos por una de sus extremidades. De este modo no se encuentra entre los músculos y la piel ninguna lámina fibrosa. Aponeurosis aisladas cubren el temporal, el masetero y hasta el mismo buccinador (véanse estos músculos).

B. CARACTERES FÍSICOS. — Tienen la forma de membranas blanquecinas, que adquieren algunas veces un aspecto nacarado. Aunque muy flexibles, ofrecen mucha resistencia y son poco o nada distensibles, lo que está en perfecta concordancia con las funciones que tienen encomendadas.

C. GROSOR. — En cuanto a su desarrollo, varía, como hace notar CRUVEILHIER, en relación con el desarrollo de los músculos subyacentes: «Las aponeurosis, dice, *tienen* un grosor y, por consiguiente, una fuerza proporcionales a la fuerza y a la resistencia de los músculos que envuelven o a los que sirven de medio de inserción. Por esto la aponeurosis femoral es mucho más resistente que la aponeurosis bra-

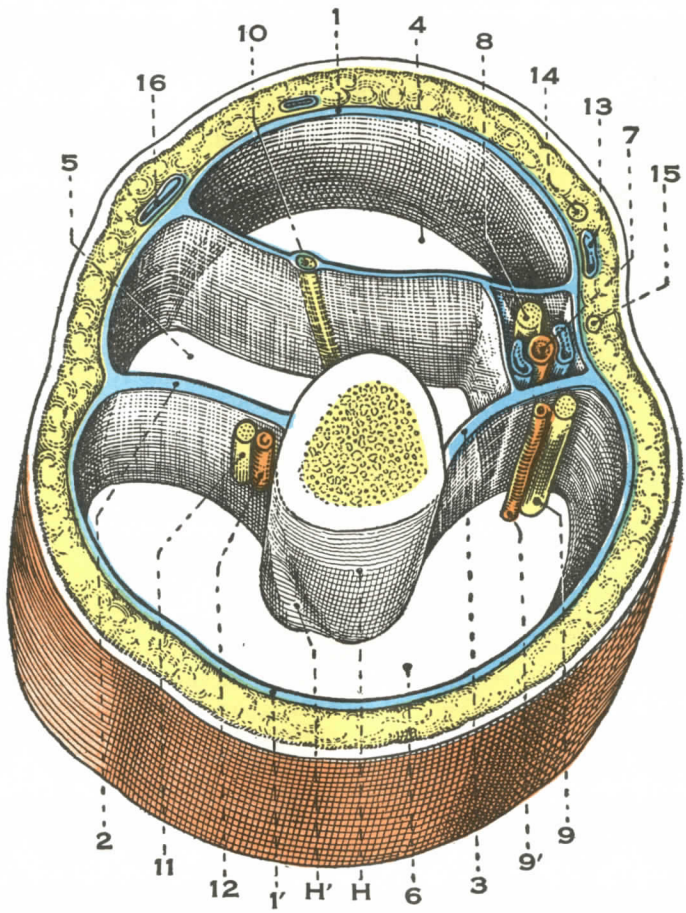

FIG. 734

Compartimientos aponeuróticos del brazo. Corte transversal del brazo derecho.

H, húmero. — H', canal radial.

1, 1', aponeurosis braquial. — 2, tabique intermuscular externo. — 3, tabique intermuscular interno. — 4, compartimiento del bíceps. — 5, compartimiento del braquial anterior. — 6, compartimiento del tríceps. — 7, arteria humeral. — 8, nervio mediano. — 9 nervio cubital; 9', arteria colateral interna superior. — 10, nervio musculocutáneo. — 11, nervio radial. — 12, arteria humeral profunda. — 13, vena basílica. — 14, nervio braquial cutáneo interno. — 15, nervio accesorio del braquial cutáneo interno. — 16, vena cefálica.

quial. Así mismo el grosor de las aponeurosis va en aumento desde la parte superior a la inferior de los miembros; así se ve que el potente músculo vasto externo está provisto de una aponeurosis contentiva más resistente que los músculos de la región posterior y que los de la región externa del muslo. Se puede, pues, considerar como una ley sin excepción que el sistema aponeurótico sigue constantemente en su desarrollo las mismas fases que el sistema muscular.»

Hemos visto ya en ARTROLOGÍA que cierto número de formaciones fibrosas situadas alrededor de las articulaciones y consideradas como ligamentos, en realidad no son sino vestigios de músculos que han desaparecido. Exactamente lo mismo puede decirse de algunas láminas fibrosas que se colocan equivocadamente entre las aponeurosis envolventes, tales como la aponeurosis cervical media, la aponeurosis intermedia de los serratos posteriores, la aponeurosis clavipectoral, etc.: éstas son *seudoaponeurosis* que representan, lo mismo que los *seudoligamentos,* músculos o porciones de músculos que se han atrofiado y reducido al estado fibroso en el curso del desarrollo filogénico. Examinadas estas *seudoaponeurosis* en el embrión, presentan también elementos musculares cuyos fascículos persisten algunas veces en el adulto en estado de anomalía.

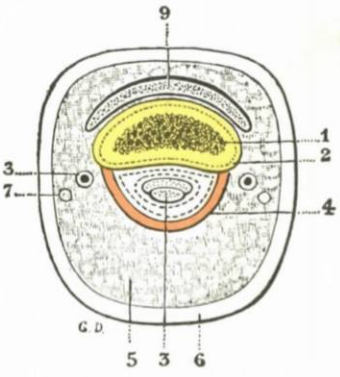

FIG. 735

Vaina fibrosa de los flexores vista en un corte transversal de un dedo.

1, falange. — 2, periostio. — 3, tendones de los flexores, envueltos por la hoja visceral de la sinovial. — 4, vaina fibrosa de los flexores tapizada interiormente por la hoja parietal de la misma sinovial. — 5, tejido celular subcutáneo. — 6, piel. — 7, nervio colateral. — 8, arteria colateral. — 9, tendón del extensor.

Consideradas desde el punto de vista histológico, las aponeurosis pertenecen a las formaciones conjuntivas.

D. VASOS Y NERVIOS. — Las aponeurosis presentan una rica vascularización.

a) *Arterias.* — Numerosas arterias, provistas de sus tres túnicas, arrancan de los troncos subcutáneos para penetrar por su cara externa en las aponeurosis envolventes de los miembros y formar en su capa superficial una red de mallas muy estrechas, y en su capa profunda otra red de mallas más anchas.

b) *Venas.* — Las venas acompañan a las arterias; en su mayoría son afluentes de las venas subcutáneas.

c) *Linfáticos.* — En 1872, LUDWIG y SCHWEIGER-SEIDEL indicaron ya la existencia de redes linfáticas de mallas poligonales en las aponeurosis. No están aún del todo dilucidados su origen y terminación.

d) *Nervios.*—La existencia de nervios en las aponeurosis no es posible ponerla en duda después de las investigaciones de SAPPEY y de TSCHIRIEW. Para SAPPEY, los nervios aponeuróticos proceden, en su mayor parte, de los nervios subcutáneos. Para TSCHIRIEW las aponeurosis reciben sus nervios de los ramos sensitivos de los músculos subyacentes.

2.° **Vainas fibrosas de los tendones.** — Damos este nombre a los arcos fibrosos que van de un borde al otro de los canales óseos por los cuales se deslizan los tendones. Forman de este modo, junto con los canales óseos, conductos osteofibrosos de longitud variable. Las vainas fibrosas, como se comprende, tienen por objeto mantener a los tendones sólidamente aplicados contra el canal óseo, permitiéndoles, no obstante, un fácil deslizamiento. Algunas de ellas, debido a su dirección y en ciertas circunstancias, vienen a constituir verdaderas poleas de reflexión.

Las vainas fibrosas de los tendones ocupan las extremidades de los miembros. Las encontramos en los puntos más distantes, como la palma de la mano y la planta del pie, la cara palmar y la plantar de las falanges, donde dan paso a los tendones de los músculos flexores. Las encontramos también en la muñeca y en la garganta del pie, bajo la forma de cintas transversales, llamadas ligamentos anulares *(ligamentos anulares del carpo y del tarso).*

SAPPEY las divide en *vainas simples* y *vainas compuestas.* Las vainas simples sólo dan paso a un tendón, o a lo más dos, íntimamente aplicados uno contra otro; a esta variedad pertenecen las vainas de la cara palmar de las falanges. Las vainas compuestas son comunes a muchos tendones; de su cara profunda se desprenden tabiques verticales que van a fijarse, por otra parte, en el hueso subyacente, divi-

diendo de este modo el espacio comprendido entre la formación fibrosa y el esqueleto en un número más o menos considerable de vainas secundarias, en cada una de las cuales se aloja un tendón. El ligamento anular posterior del carpo es el tipo perfecto de esta segunda variedad.

Histológicamente, las vainas fibrosas de los tendones pertenecen, lo mismo que las aponeurosis y los tendones propios, a las formaciones conjuntivas. Como elementos fundamentales, ofrecen fascículos fibrosos extremadamente densos, *unidos* entre sí por tejido conjuntivo laxo. Conviene añadir que a los fascículos propios de las vainas fibrosas se unen en algunos casos fascículos tendinosos provenientes de los músculos vecinos: tal sucede en el ligamento anular anterior del carpo, que se halla reforzado por el tendón terminal del palmar delgado, a la vez que por los tendones de origen de los músculos de las regiones tenar e hipotenar.

Las vainas fibrosas de los tendones tienen vasos y nervios como las aponeurosis. los cuales adoptan la misma disposición que en estas últimas.

3.º Vainas sinoviales de los tendones. — Las vainas sinoviales de los tendones, o sinoviales tendinosas, son membranas delgadas, difícilmente aislables, semejantes a las sinoviales articulares. Tienen por objeto favorecer el deslizamiento de los tendones dentro de los conductos osteofibrosos que atraviesan.

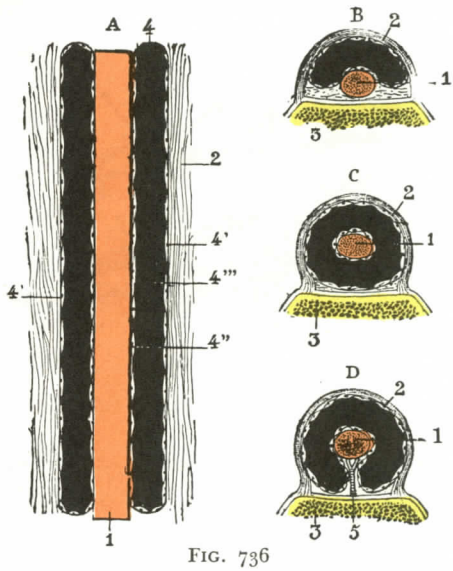

FIG. 736

Esquema para demostrar la disposición de las sinoviales tendinosas vistas: A, en corte longitudinal; B, C, D, en corte transversal

1, tendón. — 2, su vaina fibrosa. — 3, hueso. — 4, sinovial tendinosa, con: 4', su hoja parietal; 4'', su hoja visceral; 4''', su cavidad. — 5, mesotendón con sus vasos.

A. DISPOSICIÓN GENERAL. — Para formarse una idea exacta de las funciones y del papel que desempeñan las sinoviales tendinosas, conviene practicar en los tendones y las vainas fibrosas dos clases de cortes, unos longitudinales y otros transversales.

a) *Cortes longitudinales.* — En los cortes longitudinales (fig. 736, A) observamos que la sinovial envuelve al tendón en toda la porción del mismo que corresponde a la vaina fibrosa, y después, en uno y otro de los extremos de esta vaina, se dirige hacia el exterior, llega a la cara interna de la corredera osteofibrosa y la tapiza regularmente en toda su extensión. La sinovial ofrece, pues, dos hojillas, las dos circulares, adosadas y deslizándose una sobre otra: una hojilla interna (4'') que envuelve al tendón, la *hoja visceral,* y una hojilla externa (4') que tapiza interiormente la corredera osteofibrosa, la *hoja parietal.* Estas dos hojillas se continúan recíprocamente por arriba y por abajo, formando una especie de fondo de saco anular que recuerda exactamente al fondo de saco, así mismo en forma de anillo, que se observa alrededor del cuello del radio después de una afortunada inyección del codo. Entre la hojilla parietal y la visceral se encuentra una cavidad (4'''), cerrada por todas partes y casi virtual, como la de las serosas; contiene una pequeña cantidad de líquido untuoso y filamentoso, que presenta las mayores analogías con la sinovia articular.

b) *Cortes transversales.* — Si examinamos ahora un corte transversal (figura 736, C), notaremos sucesivamente: 1.º, en el centro, la sección del tendón; 2.º, en

la periferia, el canal óseo y el arco fibroso que lo completa y transforma en conducto osteofibroso; 3.°, entre el tendón y el conducto osteofibroso, las dos hojillas, parietal y visceral, una y otra circulares, dispuestas concéntricamente e interceptando entre ambas la cavidad de la sinovial.

B. MESOTENDONES. — Acabamos de ver que las dos hojillas sinoviales se unen entre sí a nivel de los fondos de saco terminales. Hállanse también en relación, en uno o más puntos intermedios, de la siguiente manera: el tendón se halla unido a la corredera osteofibrosa, preferentemente en la parte ósea de la misma, por medio de tractos conjuntivos más o menos desarrollados, que en algunos puntos ofrecen la forma de simples filamentos y en otros vienen a constituir pequeñas membranas. Estos tractos conjuntivos, sean membraniformes o simplemente filiformes, prestan apoyo a los vasos nutricios del tendón, a las arteriolas que a él se dirigen y a las venillas que del mismo proceden (figura 736, D, 5). Pues bien, a nivel del punto en que este paquete conjuntivovascular llega a la hojilla parietal de la sinovial (figura 737, B), ésta se refleja sobre el mismo y lo envuelve por completo, para continuarse luego con la hojilla visceral. Estos repliegues sinoviales, extendidos sobre los vasos del tendón desde la hojilla parietal a la hojilla visceral, han recibido el nombre de *mesotendones;* recuerdan, en efecto, por su disposición, el repliegue peritoneal o *mesenterio* que une el intestino delgado a la pared posterior del abdomen. Gracias a esta disposición, los vasos tendinosos y el tejido conjuntivo que los acompaña llegan al tendón sin atravesar la cavidad de la serosa. De aquí resulta que a nivel de los mesotendones, una parte del tendón, aquella por donde penetran los vasos, no se halla revestida por la sinovial. Esta porción de la superficie tendinosa, desprovista de este modo de sinovial, es comúnmente muy pequeña. Algunas veces, sin embargo, puede representar el cuarto, el tercio y hasta la mitad de la circunferencia del tendón. En este último caso (figura 737, B), la sinovial, en lugar de formar un cilindro completo o casi completo, reviste el aspecto de un semicilindro y a veces de un simple canal que cubre el tendón y lo aplica contra el hueso.

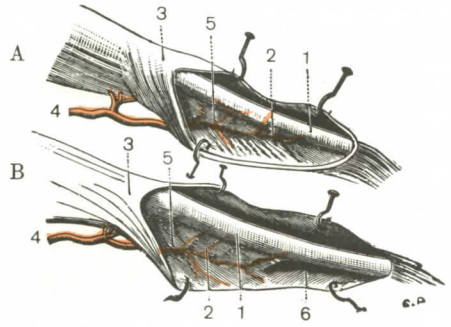

FIG. 737

Tendones de los flexores con su vaina serosa (según FARABEUF).

A, la serosa pasa a la cara superficial del tendón sin cubrir su cara profunda (corte B de la figura 736). — B, la serosa cubre el tendón en casi todo su contorno y forma por detrás del mismo un mesotendón (corte D de la figura 736).

1, tendón. — 2, membrana serosa. — 3, vaina fibrosa que ha sido escindida y separada en una parte de su extensión. — 4, rama arterial procedente de las ramas colectoras de los dedos. — 5, ramas situadas entre las hojillas del mesotendón.

C. RELACIONES DE LAS SINOVIALES TENDINOSAS CON LAS SINOVIALES ARTICULARES. — Las sinoviales tendinosas son primitivamente independientes y la mayoría de ellas conserva esta independencia en el adulto: tales son las sinoviales de los flexores y de los extensores de los dedos, que, a pesar de su proximidad a la articulación de la muñeca, no tienen con la misma más que sencillas relaciones de contigüidad. Existen, sin embargo, algunas que en el curso de su desarrollo entran en comunicación con la sinovial de la articulación vecina: de este grupo son la sinovial del poplíteo que comunica con la articulación de la rodilla, y la vaina sinovial de la porción larga del bíceps braquial, que parece ser, cuando menos en el adulto, una simple expansión de la sinovial del hombro.

D. ESTRUCTURA. — Consideradas desde el punto de vista histológico, las sinoviales tendinosas se hallan constituidas según el mismo tipo que las sinoviales ar-

ticulares (véase ARTROLOGÍA). Como estas últimas, presentan dos capas superpuestas, una externa y otra interna.

a) La *capa externa* es de naturaleza conjuntiva. La hojilla visceral es extremadamente delgada y se confunde con la vaina conjuntiva del tendón o peritoneo externo. La hojilla parietal está mucho más desarrollada; presenta al propio tiempo, en algunos casos, pequeñas excrecencias provistas de grasa que sobresalen en la cavidad de la sinovial y recuerdan exactamente, tanto por su naturaleza como por su significación, las franjas de las cavidades articulares. En este punto se confunden también, sin límite alguno de demarcación, con el tejido conjuntivo de las inmediaciones.

β) En cuanto a la *capa interna*, aparece formada por células aplanadas de origen conjuntivo semejantes a las células endoteliales.

E. VASOS Y NERVIOS. — Las *arterias* proceden en su mayor parte de las que irrigan la vaina fibrosa. Las *venas* acompañan a las arterias y son siempre más voluminosas que estas últimas. Los *nervios*, observados por SAPPEY, así en la hojilla parietal como en la hojilla visceral, proceden en parte de las ramas nerviosas que se distribuyen por la vaina fibrosa, y en parte de los nervios del mismo tendón.

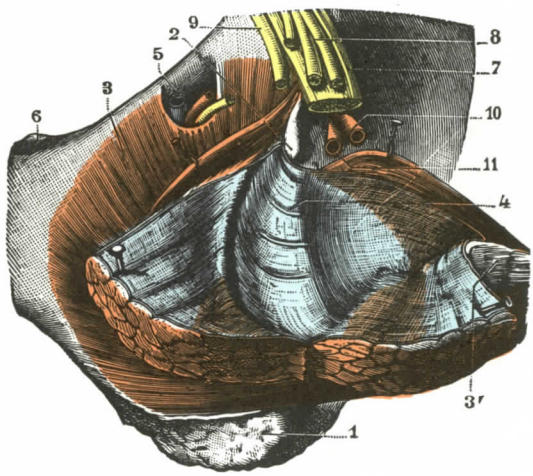

FIG. 738

La bolsa serosa del obturador interno.

1, isquion. — 2, espina ciática. — 3, músculo obturador interno, incidido y fuertemente erinado, para que pueda verse su bolsa serosa (de color azul); 3' su tendón. — 4, crestas transversales que corresponden a los espacios interfasciculares del tendón del obturador. — 5, orificio superior del conducto subpubiano con el paquete vasculonervioso que en él se introduce. — 6, espina del pubis. — 7, nervio ciático mayor. — 8, nervio ciático menor. — 9, nervio pudendo interno. — 10, arteria isquiática. — 11, arteria pudenda interna.

4.° Bolsas serosas anexas a los músculos. — Independientemente de las sinoviales que acabamos de describir y que envuelven a los tendones a la manera de una doble vaina, los músculos poseen también otras sinoviales, que se han designado con el nombre de *bolsas serosas*. Tienen éstas una forma vesicular, y en lugar de envolver al órgano en casi todo su contorno como las precedentes, se aplican sencillamente sobre una de sus caras y la separan de las partes con las cuales se hallan en relación de contacto.

A. DIVISIÓN Y RELACIONES. — Se dividen comúnmente las bolsas serosas en dos grupos: según que se hallen en relación con un tendón o con un músculo, se llaman bolsas tendinosas o bolsas musculares.

a) *Bolsas serosas tendinosas.* — Las bolsas serosas tendinosas se hallan situadas comúnmente entre un tendón y la superficie ósea subyacente. Tal es la bolsa serosa del tendón de Aquiles, que se desarrolla entre el tendón y la parte más elevada de la cara posterior del calcáneo. Tales son también la bolsa serosa del obturador interno (fig. 738), que se encuentra situada entre el tendón de este músculo y la escotadura ciática menor; la bolsa inferior del bíceps, situada entre el tendón distal de este músculo y la tuberosidad bicipital del radio; la bolsa inferior del psoasiliaco, situada entre el tendón de este músculo y el trocánter menor, etc. Se pueden encontrar en esta disposición bolsas serosas entre dos tendones vecinos *(bolsas intertendinosas):* tal es la bolsa serosa que separa al tendón del dorsal ancho del tendón del redondo mayor.

b) *Bolsas serosas musculares.* — Las bolsas serosas musculares o intermusculares se desarrollan entre dos músculos que se deslizan el uno sobre el otro, siendo tanto más desarrollados cuanto más extensos y frecuentes son los citados movimientos.

B. RELACIONES DE LAS BOLSAS SEROSAS CON LAS SINOVIALES. — Lo propio que las sinoviales tendinosas, las bolsas serosas musculares son primitivamente distintas de las sinoviales articulares. Sin embargo, existen siempre entre ellas algunas que por el hecho de su crecimiento progresivo se aproximan a las sinoviales articulares vecinas, llegan a ponerse en contacto y, finalmente, se fusionan con ellas. Citaremos aquí, como ejemplos, la bolsa del subescapular, que en el adulto comunica con la articulación escapulohumeral; la gran bolsa del psoasiliaco, que se fusiona del propio modo en algunos casos con la sinovial coxofemoral, etc.

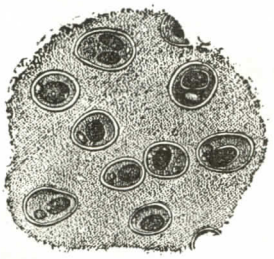

FIG. 739

Capa superficial del revestimiento fibrocartilaginoso de la bolsa del tendón de Aquiles (TOURNEUX).

Las células cartilaginosas, sumergidas en una materia amorfa homogénea, están provistas de una cápsula refringente y contienen una o muchas gotitas de grasa.

C. ESTRUCTURA. — Las bolsas serosas anexas a los músculos son análogas por su estructura, así como por su significación, a las bolsas serosas subcutáneas.

En cuanto a las bolsas serosas anexas a los tendones, recuerdan enteramente, por la estructura de sus paredes, la disposición que se observa entre el menisco interarticular y el cóndilo del temporal en la articulación temporomaxilar (TOURNEUX). Presentan éstas, a nivel de sus superficies de deslizamiento, una lámina fibrocartilaginosa continua, gruesa de 60 a 400 μ, que descansa por una parte en el tejido óseo, y por otra en el tejido tendinoso. Esta lámina fibrocartilaginosa se continúa en su contorno: 1.º, por su capa superficial, con una sinovial perfectamente caracterizada; 2.º, por su capa profunda, con el periostio (encima del hueso) y con la envoltura conjuntiva del tendón.

Las bolsas serosas, ya sean musculares o tendinosas, contienen en su interior una pequeña cantidad de líquido espeso y filamentoso, cuyo aspecto recuerda la sinovia de las cavidades articulares.

5.º **Origen de las cavidades serosas anexas a los músculos.** — Se admite generalmente que las cavidades serosas anexas a los músculos se desarrollan en todos los puntos en que el músculo o su tendón se deslizan sobre un plano subyacente, y se cree por esto que su aparición es consecuencia del citado deslizamiento: bajo la influencia del mismo, las trabéculas conjuntivas, excesivamente comprimidas, se adelgazan y desaparecen, dejando en su lugar una cavidad más o menos considerable, que no es más que la bolsa serosa.

Pero esta teoría del deslizamiento no es aplicable a todas las bolsas serosas, especialmente a las que se desarrollan entre la extremidad distal de un tendón y el hueso en que se inserta. Examinemos, por ejemplo, la bolsa serosa del tendón de Aquiles, la cual, como hemos dicho antes, está situada entre el tendón y la parte superior de la cara posterior del calcáneo. En ningún caso estas dos superficies se deslizan una sobre otra: la bolsa serosa que las separa no se debe, pues, a ningún deslizamiento. En la posición ordinaria, en estación vertical (fig. 740, A), el tendón de Aquiles se halla directamente aplicado sobre el hueso. Pero cuando el pie se coloca en extensión, lo que se efectúa durante la marcha cuantas veces los gemelos y el sóleo al contraerse elevan el talón, el tendón (fig. 740, B) tiende a separarse de la superficie ósea, formando con la misma un espacio angular de base superior, cuya abertura es proporcional al grado de extensión del pie. En estas condiciones el tejido conjuntivo laxo, que primitivamente une el tendón a la parte superior del calcáneo, queda muy tirante en sentido anteroposterior: de este modo sus tra-

béculas se prolongan, se adelgazan y desaparecen, encontrándose así formada la bolsa serosa. La figura 740 nos enseña claramente, en un corte sagital, que en estado de extensión del pie un paquete adiposo, comparable bajo todos sus aspectos a una franja sinovial, desciende por detrás del calcáneo para llenar la cavidad resultante de la separación recíproca de la superficie ósea y el tendón.

El mismo mecanismo es aplicable al desarrollo de la bolsa del bíceps braquial: cuando el radio se halla en pronación y el bíceps en estado de reposo, el tendón de este músculo aparece como arrollado alrededor de la tuberosidad bicipital; pero si el bíceps se contrae, colocando el radio en supinación, su tendón se desarrolla y se separa del hueso, dejando un espacio triangular de la base anterior. Esta separación de dos superficies en mutua presencia, repetida con frecuencia, determina la resorción del tejido conjuntivo intermedio, y, por consiguiente, la aparición de la bolsa serosa. También en este lugar un paquete adiposo va a rellenar el espacio angular que existe entre el tendón y el hueso.

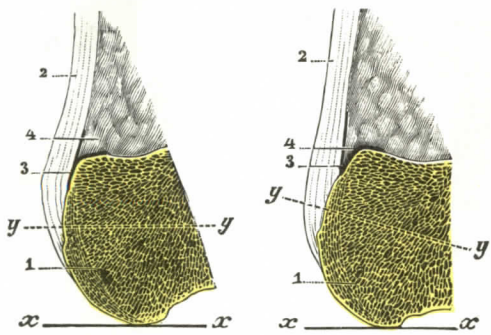

FIG. 740

Corte sagital del talón: A, el pie en estado de reposo (estación vertical); B, el pie en extensión (durante la marcha).

1, calcáneo. — 2, tendón de Aquiles. — 3, bolsa serosa. — 4, paquete adiposo (se observa, figura B, que este paquete adiposo, en la extensión del pie, se proyecta por detrás del calcáneo, para rellenar el espacio angular que se produce en este acto entre el hueso y el tendón). — *xx*, plano horizontal. — *yy*, eje anteroposterior del calcáneo, horizontal en la figura A, oblicuo en la figura B.

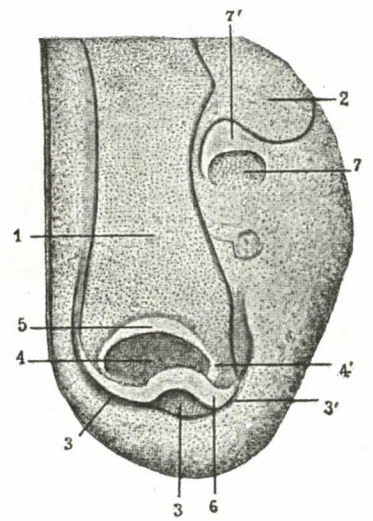

FIG. 741

Corte horizontal de la parte posterior del pie de un conejo al vigésimo tercer día de incubación (según RETTERER).

1, calcáneo. — 2, astrágalo. — 3, plantar delgado, con sus expansiones fibrosas, 3'. — 4, tendón de Aquiles, con sus expansiones fibrosas, 4'. — 5, bolsa serosa situada por delante del tendón de Aquiles. — 6, bolsa serosa situada entre el tendón de Aquiles y el del plantar delgado. — 7, tendón del flexor profundo, con 7', su cavidad serosa.

La formación de las cavidades serosas anexas a los músculos y a los tendones (*bolsas serosas musculares* y *sinoviales tendinosas*) es, pues, la consecuencia de tracciones intermitentes repetidas muy frecuentemente que destruyen las trabéculas de tejido conjuntivo, ya sean estas tracciones producidas por el roce o *deslizamiento* de la superficie subyacente, ya sean más bien consecuencia de la *separación recíproca* de estas dos superficies.

Las investigaciones embriológicas nos enseñan que las bolsas musculares y las sinoviales tendinosas se desarrollan en su mayor parte antes del nacimiento, en una época en que la acción de los músculos es en realidad muy poco importante, no pudiéndonos, en consecuencia, explicar racionalmente por esta causa el mecanismo en virtud del cual se forman las citadas cavidades. La teoría mecánica antes expuesta conserva todo su valor considerándola desde el punto de vista filogénico, pero no bajo el aspecto ontogénico: los desplazamientos de un músculo y de su tendón

en las condiciones antes indicadas han sido la causa real de las bolsas musculares tendinosas en aquellos de nuestros antecesores que no las tenían todavía. Actualmente, estas bolsas forman parte integrante de nuestra constitución, tanto en el feto como en el adulto: son, como los músculos a los cuales van anexas, formaciones a la vez heredadas y hereditarias.

7. Acción mecánica de los músculos

Con excepción de los músculos cutáneos, que por una de sus extremidades cuando menos se insertan en la cara profunda del tegumento externo, la mayoría de los músculos estriados se fijan por sus dos extremos en piezas esqueléticas que están destinados a mover. Constituyen de este modo los agentes activos de la loco-

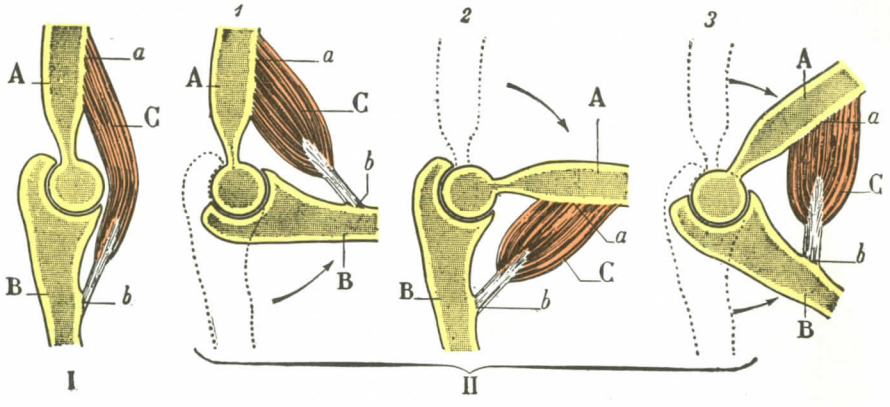

FIG. 742

Esquema destinado a demostrar la acción mecánica de los músculos.

I. MÚSCULO EN ESTADO DE REPOSO. — A, B, dos palancas óseas unidas por una articulación; C, músculo, con: *a*, su inserción de origen; *b*, su inserción terminal.

II. MÚSCULO EN ESTADO DE CONTRACCIÓN. — 1, la palanca B (móvil) está inclinada hacia la palanca A (fija). — 2, la palanca T (móvil) está inclinada hacia la palanca B (fija). — 3, las dos palancas A y B (ambas movibles) se hallan inclinadas recíprocamente la una hacia la otra.

moción. Sea A (fig. 742, I) una pieza ósea en la que se inserta en *a* la extremidad proximal del músculo C; sea B una segunda pieza ósea en la que se inserta en *b* la extremidad distal de este mismo músculo. La contracción de un músculo tiene por primer efecto su acortamiento, de lo que resultará, al contraerse el músculo C (fig. 742, II): 1.°, o bien (fig. II, 1) que el punto *b* (punto movible) se aproximará al punto *a* (punto fijo); 2.°, o bien (fig. II, 2) que el punto *a* (punto movible) se aproximará al punto *b* (convertido en punto fijo); 3.°, o también (figura II, 3) que los dos puntos *a* y *b*, ambos movibles, se aproximarán recíprocamente.

En los diversos desplazamientos que tienen efecto bajo la influencia de las contracciones musculares, las piezas esqueléticas pueden compararse por todos sus aspectos con esa sencilla máquina que en mecánica lleva el nombre de *palanca*, y como ésta, ofrecen un punto de apoyo, una potencia y una resistencia. El *punto de apoyo* es el punto fijo alrededor del cual gira la palanca; corresponde, como se comprende, a una articulación. La *potencia* es la fuerza que solicita el desplazamiento de la palanca; se halla representada por el músculo o músculos que tienen inserción en ella. Finalmente, la *resistencia* es la fuerza que hay que vencer. Así, pues, en el movimiento de flexión del antebrazo sobre el brazo, la *palanca* está representada por el cúbito y el *punto de apoyo* corresponde a la extremidad superior de este

hueso que se articula con el húmero; la *potencia* está representada por dos músculos, el braquial anterior y el bíceps; representan la *resistencia* el antebrazo y la mano.

Según la situación respectiva del punto de apoyo y de los puntos de aplicación de la potencia y la resistencia, se distinguen en mecánica tres tipos de palancas: 1.º, *palanca de primer género* es la que tiene su punto de apoyo *(a)* entre el punto de aplicación de la potencia *(p)* y el punto de aplicación de la resistencia *(r)*; 2.º, *palanca de segundo género* es aquella en la cual el punto de aplicación de la resistencia *(r)* se encuentra situado entre el punto de apoyo *(a)* y el punto de aplicación de la potencia *(p)*; por esta circunstancia se la llama también *palanca interresistente*; 3.º, *palanca de tercer género* o *palanca interpotente* es aquella

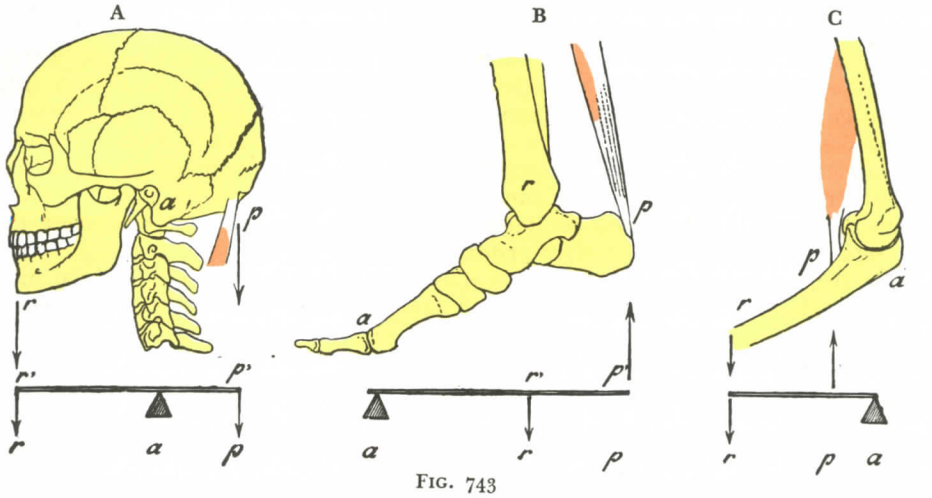

FIG. 743

Esquema que representa las diferentes especies de palanca en sus relaciones con la acción mecánica de los músculos: A, palanca de primer género; B, palanca de segundo género; C, palanca de tercer género.

(Debajo de cada uno de los tres esquemas está representada la palanca matemática correspondiente.) *a*, punto de apoyo. — *p*, potencia, con *p'*, punto de aplicación de la potencia. — *r*, resistencia, con *r'*, punto de aplicación de la resistencia.

cuyo punto de aplicación de la potencia *(p)* se encuentra entre el punto de apoyo *(a)* y el punto de aplicación de la resistencia *(r)*.

En la mecánica animal se encuentran estas tres clases de palanca en proporciones muy diversas. Las *palancas de primer género* son relativamente abundantes. La cabeza, mantenida en equilibrio sobre la columna vertebral (fig. 743, A), nos ofrece un ejemplo. El punto de apoyo *(a)* corresponde a la articulación de los cóndilos occipitales con el atlas. La resistencia se halla representada por el peso de la cabeza *(r)*, que tiene tendencia a caer hacia delante. La potencia está representada por los músculos de la nuca *(p)*, que desde la columna vertebral se dirigen al occipital y por su tonicidad equilibran la resistencia. Corresponden también a una palanca del primer género la pelvis y la columna vertebral, que descansan sobre las cabezas de los fémures. La *palanca de segundo género* es muy rara en la mecánica animal. En el hombre se halla un solo caso: cuando levanta el talón y todo el cuerpo descansa sobre la punta de los pies (fig. 743, B). En este movimiento, el punto de apoyo *(a)* en el suelo corresponde a la cabeza de los metatarsianos. La potencia, representada por los músculos sóleo y gemelos *(p)*, tiene su punto de aplicación en la extremidad posterior del calcáneo. Finalmente, la resistencia se halla representada por el peso del cuerpo *(r)*, y su punto de aplicación corresponde a nivel de la articulación tibiotarsiana, entre el punto de apoyo, que se halla delante,

y el punto de aplicación de la potencia, que está detrás. La *palanca de tercer género* es con mucho la más frecuente en el organismo. Se la encuentra en la mayoría de los movimientos de las extremidades, especialmente en los movimientos de flexión y extensión. La flexión del antebrazo sobre el brazo nos ofrece un ejemplo bien evidente. Según hemos dicho antes, y como lo demuestra la figura 743 (C), el punto de apoyo *(a)* corresponde a la articulación del codo; la resistencia *(r)* está representada por el antebrazo y la mano, ya se halle libre o sosteniendo un peso; la potencia *(p)* se halla representada por los dos músculos bíceps y braquial anterior, cuyo punto de aplicación está situado en la misma inserción de estos músculos, entre el punto de apoyo, que está encima, y el punto de aplicación de la resistencia, que se encuentra debajo. Por consiguiente, es una palanca interpotente típica.

Estas sucintas nociones de mecánica animal (el lector encontrará más amplios detalles en los tratados de Fisiología y de Física biológica) nos permitirán interpretar en lo sucesivo cuál es la acción de cada músculo sobre las diferentes palancas óseas con las cuales está en relación por sus inserciones. Para determinar esta acción, conviene conocer perfectamente la situación del músculo, su dirección y sobre todo sus dos inserciones proximal y distal. Veremos luego que, según su modo de obrar, los músculos se llaman *flexores, extensores, rotatorios hacia dentro, rotatorios hacia fuera, aductores, abductores,* etc.

Se llaman *músculos congéneres* los músculos que concurren a un mismo movimiento: tales son el bíceps braquial y el braquial anterior, pues los dos flexionan el antebrazo sobre el brazo; tales son también el temporal y el pterigoideo interno, porque ambos son elevadores del maxilar inferior. Por el contrario, los músculos se denominan *antagonistas* cuando producen en una misma palanca movimientos contrarios: tal resulta con los flexores, que son antagonistas de los extensores; con el pectoral mayor, que dirige el brazo hacia dentro (aducción) y tiene por antagonista el deltoides, que lo dirige hacia fuera (abducción), etc.

8. Nomenclatura de los músculos; métodos de estudio

El estudio de los músculos y sus cubiertas es una de las partes más interesantes de la anatomía humana; es también una de las partes más extensas y más difíciles, a causa del número considerable de los mismos, que en el hombre exceden de cuatrocientos.

Por esto es absolutamente necesario, antes de comenzar el estudio de cada uno de los músculos, proceder a su clasificación. Dos métodos existen para clasificarlos: uno *fisiológico* y el otro *topográfico*. El *método fisiológico,* introducido por VESALIO y adoptado más tarde por WINSLOW, agrupa los músculos según sus funciones, es decir, según el género de movimientos que imprimen a las palancas del esqueleto sobre que se insertan. Así se describen los *músculos motores del brazo sobre el hombro,* los *músculos motores de la pierna sobre el muslo,* etc. El *método topográfico* consiste, como su nombre indica, en clasificar los músculos según la posición que ocupan en el esqueleto, sin tener para nada en cuenta su forma, sus inserciones ni sus usos. De este modo los músculos que envuelven al húmero constituyen una región, los *músculos del brazo;* los músculos que se extienden por delante de la columna cervical, entre la cabeza y el tórax, forman otra región, los *músculos del cuello,* etc., etc.

De estos dos métodos, el primero presenta inmensas ventajas en anatomía comparada, cuando se trata ante todo de seguir e interpretar las modificaciones, a menudo muy profundas, que sufre una formación muscular al pasar de un grupo zoológico a otro. Sin embargo, en anatomía humana precisa reconocer que el método topográfico, aunque menos científico, es preferible bajo todos conceptos, porque nos

permite apreciar rápidamente y de un modo preciso las relaciones de cada uno de los músculos, ya con los músculos vecinos, ya con los órganos de otra índole, arterias, venas y nervios, que corren al lado de los mismos. Este método, por otra parte, es el que ha prevalecido y han seguido contemporáneamente casi todos los antropotomistas. Nosotros lo adoptaremos también y describiremos sucesivamente los siete grupos musculares siguientes:

1.° *Músculos de la cabeza.*
2.° *Músculos del cuello.*
3.° *Músculos de la región posterior del tronco.*
4.° *Músculos del tórax*
5.° *Músculos del abdomen.*
6.° *Músculos de los miembros superiores.*
7.° *Músculos de los miembros inferiores.*

En cuanto a las *aponeurosis,* las estudiaremos, siguiendo el mismo método a continuación de los diferentes grupos musculares a que van anexas.

CAPITULO II

MUSCULOS DE LA CABEZA

Considerados en conjunto, los músculos que ocupan la región de la cabeza pueden separarse en tres grupos. Unos, en relación con la *movilidad de los tegumentos,* se insertan, por una de sus extremidades por lo menos, en la cara profunda de la piel. Otros, en relación con los *movimientos del maxilar inferior,* se insertan por una parte en este último hueso y por otra en el cráneo. Finalmente, otros, *anexos a los órganos de los sentidos,* ocupan la cavidad orbitaria, se ocultan profundamente en el espesor del peñasco, o constituyen la mayor parte de la lengua. Dejando el estudio de este último grupo para cuando se trate de los órganos de los sentidos (véase t. III), nos limitaremos a describir aquí en dos artículos distintos:

1.° *Los músculos masticadores.*

2.° *Los músculos cutáneos de la cabeza.*

ARTICULO PRIMERO

MUSCULOS MASTICADORES

Los músculos destinados a la masticación están representados, en los vertebrados inferiores, por una masa muscular única, que se extiende desde la base del cráneo al maxilar inferior o mandíbula. Estos músculos se desarrollan a expensas del mesodermo del arco mandibular.

Esta masa muscular única se diferencia más tarde en músculos distintos, a medida que la función masticadora adquiere importancia y se complican los movimientos del maxilar inferior. A partir de los anfibios y de los reptiles, el músculo único de los vertebrados inferiores aparece dividido en dos porciones: una porción superficial, que se extiende por la parte externa del maxilar, y una porción profunda, que se coloca en su lado interno. En los mamíferos, cada una de estas porciones se diferencia a su vez en dos músculos distintos: la porción externa forma el *temporal* y el *masetero;* la porción interna, el *pterigoideo interno* y el *pterigoideo externo.* Estos cuatro músculos tienen por función común elevar el maxilar.

El descenso de este hueso lo produce un músculo, que toma igualmente origen en la base del cráneo, y debido a su forma, en el hombre, se denomina *digástrico:* es el *depresor de la mandíbula* de la anatomía comparada. Este quinto músculo masticador se halla situado en la región suprahioidea, y lo describiremos al referirnos a los músculos de esta región.

1.° *Temporal*

El músculo temporal (fig. 744), o *crotafites* (de κροταφος, sien) ocupa la fosa temporal, de la que toma su forma y dimensiones. Es un ancho abanico, cuya base se

halla dirigida arriba y atrás y cuyo vértice corresponde a la apófisis coronoides del maxilar inferior.

1.° Inserciones. — Este músculo se inserta por arriba: 1.°, en la línea temporal inferior; 2.°, en toda la extensión de la fosa temporal situada por debajo de la línea temporal inferior; 3.°, en la cara profunda de la aponeurosis que lo cubre

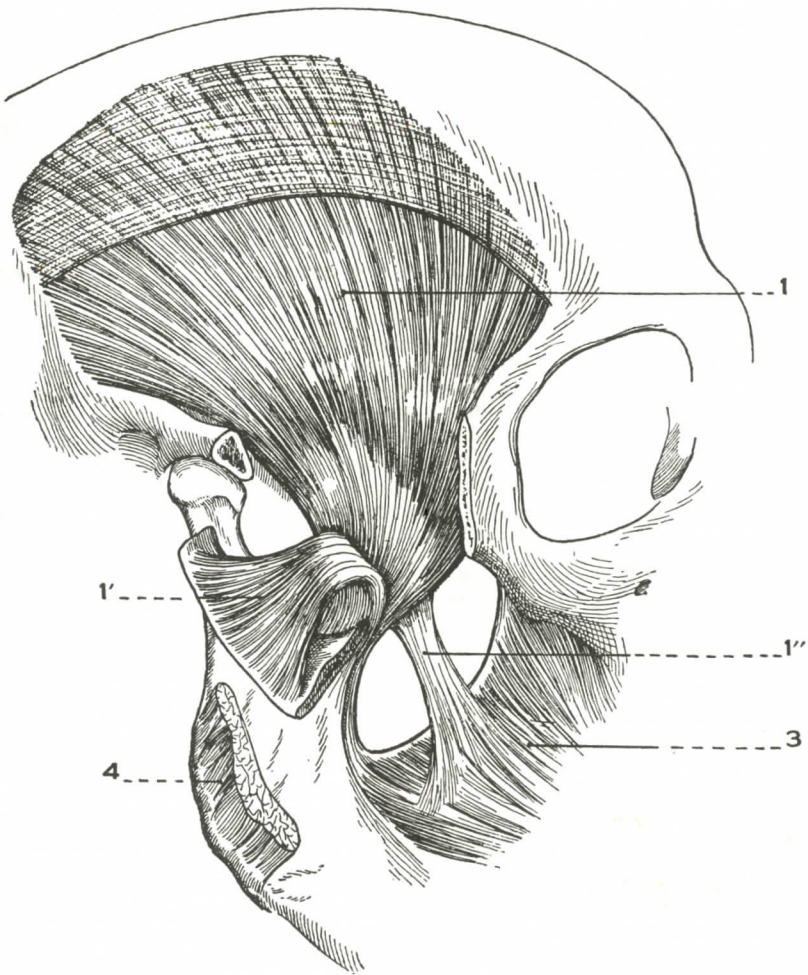

FIG. 744

Músculo temporal derecho visto de frente.

El arco cigomático ha sido cortado en sus partes anterior y posterior.
1 temporal; 1', su fascículo yugal; 1'', expansión para el buccinador. — 3, buccinador. — 4, masetero.

(aponeurosis temporal, véase más adelante), pero solamente en sus dos tercios superiores; 4.°, en la parte media de la cara interna del arco cigomático *(fascículo yugal),* por algunos fascículos de desarrollo muy variable (fig. 744, 1'), y también en la cara anterior del tendón de origen del músculo masetero.

Desde estas diferentes superficies de inserción, los fascículos carnosos del músculo temporal se dirigen: los anteriores, verticalmente abajo; los medios, oblicuamen-

te abajo y adelante, y los posteriores, horizontalmente adelante. Terminan en las dos caras, interna y externa, de una lámina fibrosa, que tiene la misma forma del músculo y que está situada en su espesor. Se separan pronto del mismo, disminuyendo en anchura a medida que va descendiendo, hasta adquirir, por fin, la forma de un tendón de uno o dos centímetros de anchura, el cual va a insertarse en la apófisis coronoides del maxilar inferior. Esta inserción se efectúa a la vez en el vértice, en los dos bordes y en las dos caras de la citada apófisis, muy poco en la cara externa, reciamente en la cara interna. Frente a este tendón terminal señalemos una segunda inserción del músculo: las fibras que provienen de la parte inferior del ala mayor del esfenoides forman, en la cara profunda del temporal, un fascículo distinto que termina en el origen en la línea oblicua interna del maxilar inferior por sus fibras externas, mientras que las otras fibras, mucho más numerosas, pasan por *fuera del ligamento pterigomaxilar* y se continúan con las fibras más inferiores del músculo buccinador. Otras fibras se fijan a una expansión aponeurótica que se desprende de la cara profunda del tendón del temporal para llegar al músculo buccinador (HOVELACQUE) (fig. 744, 1").

Resulta de la descripción precedente que el músculo temporal se compone de dos planos de fibras: un plano superficial, que termina en la cara externa del tendón, y un plano profundo, que termina en su cara interna. De estos dos planos, el segundo es, en el hombre, mucho más importante que el primero.

2.° **Relaciones.** — Aplanado de fuera a dentro, el músculo temporal presenta *dos caras,* una interna y otra externa, y *tres bordes,* que se distinguen en superior, anterior y posterior.

α) La *cara interna* difiere en sus relaciones según se la examine en sus tres cuartos superiores o en su cuarto inferior. En sus tres cuartos superiores descansa sobre la pared ósea de la fosa temporal, a la que se adhiere íntimamente y de la que en algunos puntos se halla separada por los tres nervios temporales profundos, por las tres arterias temporales profundas y por las venas que las acompañan. En su cuarto inferior, por debajo de la fosa temporal, se corresponde con los dos músculos pterigoideos, interno y externo, el buccinador y la parte más posterior de la bolsa de BICHAT.

β) La *cara externa* se halla en relación por arriba con la aponeurosis temporal, que la cubre y que luego describiremos. Más abajo, por debajo de la inserción inferior de la aponeurosis temporal, la cara externa, profundamente situada, se corresponde con el arco cigomático y el masetero.

γ) El *borde superior,* semicircular, se corresponde con el ángulo de unión de la aponeurosis temporal con la pared craneal.

δ) El *borde posterior,* casi horizontal, ocupa, en la mayor parte de su extensión, el canal excavado en la base de la apófisis cigomática.

ε) El *borde anterior,* casi vertical, muy grueso y redondeado, corresponde al canal retromalar, del que, sin embargo, se halla separado por un paquete celuloadiposo bastante desarrollado.

3.° **Aponeurosis temporal.** — La aponeurosis temporal es una lámina fibrosa muy resistente, brillante y nacarada, que tiene la misma forma general que el músculo que envuelve. Sus dimensiones verticales son, sin embargo, mucho menores, ya que en lugar de descender hasta la base de la apófisis coronoides, como el músculo, termina en el arco cigomático. No envuelve, por consiguiente, al músculo entero, sino solamente su parte superior, o sea la que ocupa la fosa temporal. La aponeurosis temporal tiene exactamente los mismos límites que esta fosa.

Se inserta por arriba: 1.°, en la porción ascendente del borde posterior del malar; 2.°, en el borde posterior de la apófisis orbitaria externa; 3.°, en la línea temporal

mientras continúa única, y después de su bifurcacion, en la línea temporal superior, así como en el intervalo comprendido entre esta línea temporal superior y la inferior. De aquí se dirige hacia el arco cigomático y se inserta en el borde superior de la apófisis.

Simple en su origen, la aponeurosis temporal se divide en su parte media, algunas veces en sus dos tercios inferiores, en dos hojas, una superficial y otra profunda: la *hoja superficial* termina exactamente en el labio externo del borde superior del arco cigomático, muchas veces en su cara externa, algo por encima de la inserción del masetero; la *hoja profunda* termina en el labio interno de este mismo borde superior y algo en la cara interna del arco óseo. En el espacio triangular u oval (figura 745, 9, y 759), que resulta de la separación de estas dos hojas, se encuentra un paquete celuloadiposo, que atraviesan la arteria temporal profunda posterior y algunas venas por lo común poco importantes.

Por su *cara profunda* o *interna*, la aponeurosis temporal se halla en relación, hacia arriba, con el músculo temporal, el cual, según hemos visto, se inserta en ella. Más abajo se encuentra separada del mismo por una capa adiposa (fig. 745, 10), cuyo espesor aumenta a medida que va aproximándose a la apófisis coronoides.

Su *cara superficial* o *externa* corresponde con la piel, de la que está separada siempre por una expansión de la aponeurosis epicránea (véase más adelante) y por una capa celuloadiposa por cuyo seno caminan el nervio auriculotemporal superficial y la vena del mismo nombre. En la cara externa de la aponeurosis temporal se encuentran, además, los dos músculos auriculares, superior y anterior.

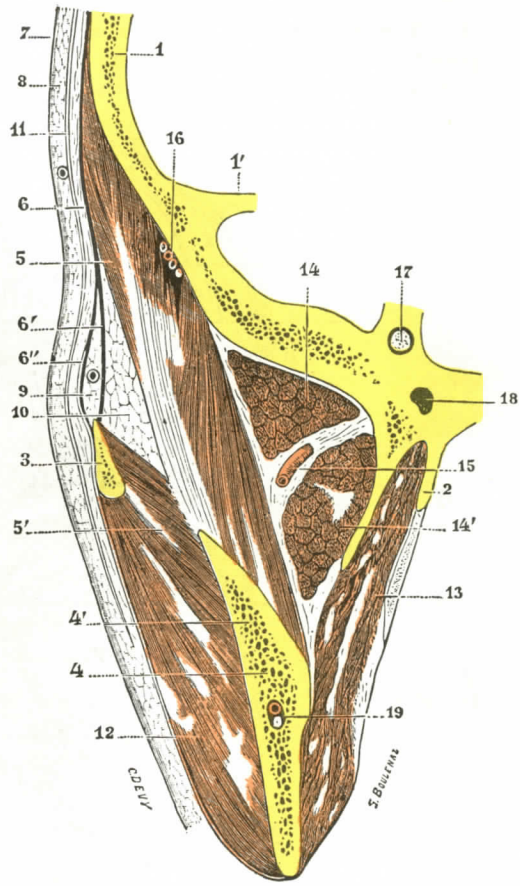

FIG. 745

Fosa temporal vista en un corte verticotransversal (cadáver congelado, lado derecho, segmento posterior del corte).

1, pared craneal, con 1', pequeñas alas del esfenoides. — 2, apófisis pterigoides. — 3, arco cigomático. — 4, maxilar inferior, con 4', apófisis coronoides. — 5, músculo temporal, con 5', su fascículo yugal. — 6, aponeurosis temporal con 6' y 6'', sus dos hojillas de desdoblamiento. — 7, piel. — 8, tejido celular subcutáneo. — 9, capa celuloadiposa intraaponeurótica. — 10, capa celuloadiposa subaponeurótica. — 11, aponeurosis epicránea. — 12, masetero. — 13, pterigoideo interno. — 14, 14', fascículo superior y fascículo inferior del pterigoideo externo. — 15, arteria maxilar interna. — 16, vasos y nervios temporales profundos. — 17, nervio maxilar superior atravesando el agujero redondo mayor. — 18, nervio vidiano atravesando el conducto del mismo nombre. — 19, arteria y nervio dentarios inferiores.

Esta disposición de la aponeurosis temporal dividiéndose para reconstituirse algo más abajo es extravagante en apariencia. Las investigaciones emprendidas con este motivo por R. PICQUÉ han conducido a las siguientes conclusiones: las dos hojas de la aponeurosis temporal no tienen exactamente la misma estructura; mientras la hoja superficial es una formación francamente fibrosa, la hoja profunda es una formación mixta, que contiene a la vez elementos conjuntivos y fibras musculares estriadas. Estas fibras musculares estriadas serían homólogas del

músculo temporal superficial que se encuentra, en algunos animales, encima del otro, y por esto nuestra hoja profunda de la aponeurosis temporal debería considerarse como el «vestigio del músculo temporal superficial retrogradado».

4.° Vascularización. — El músculo temporal está irrigado por las tres arterias temporales profundas anterior, posterior y media (V. ANGIOLOGÍA). Las ramas terminales de estas arterias, situadas en el interior del músculo, se anastomosan entre

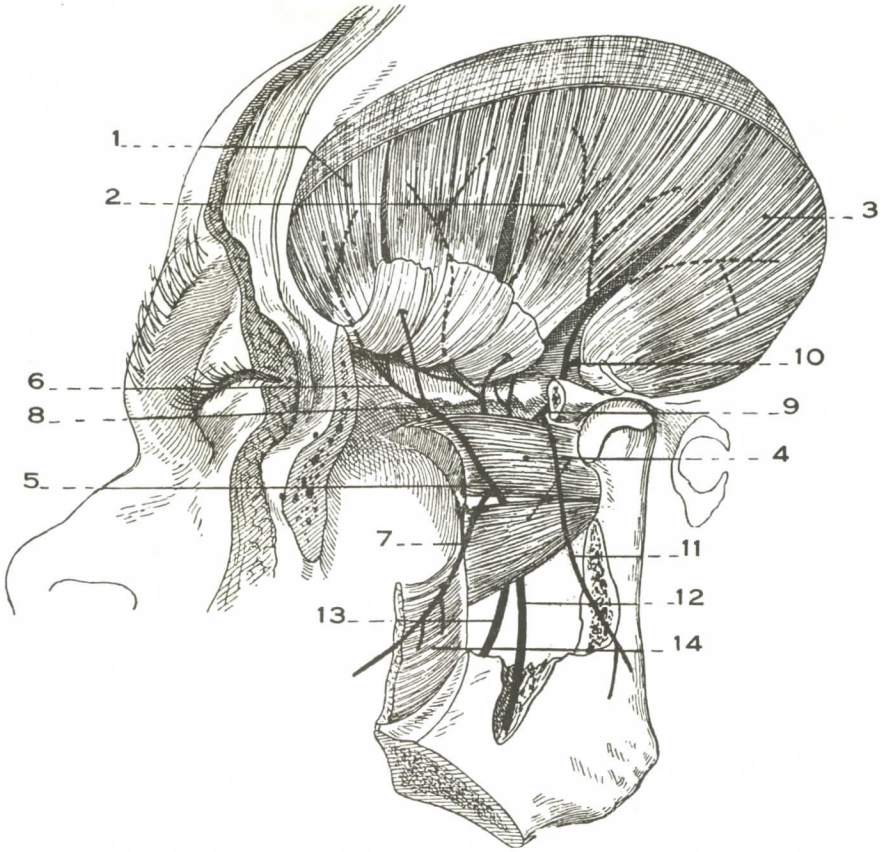

FIG. 746

Nervios del músculo temporal

1, fascículos anteriores del temporal. — 2, sus fascículos medios. — 3, sus fascículos posteriores. — 4, fascículos esfenoidal y pterigoideo del pterigoideo externo. — 5, nervio temporobucal. — 6, nervio temporal profundo anterior. — 7, nervio bucal. — 8, nervio temporal profundo medio. — 9, nervio temporomaseterino. — 10, nervio temporal profundo posterior. — 11, nervio maseterino. — 12, nervio dental inferior. — 13, nervio lingual. — 14, músculo buccinador.

sí por pequeños arcos perpendiculares a la dirección de las fibras musculares, o por finos canalículos paralelos a las fibras musculares. Estos dos tipos anastomóticos no se excluyen forzosamente (SALMON). Esquemáticamente, el territorio de la temporal posterior se extiende por algo menos de los 2/5 posteriores de la superficie del músculo; el de la temporal profunda media sobre algo más de los 2/5 medios; el de la temporal anterior sobre el 1/5 anterior del área muscular. De las tres arterias, la temporal profunda media es la más voluminosa; la temporal profunda anterior la menos desarrollada. Algunas arterias accesorias, poco numerosas y de escaso calibre, emanadas de la maxilar interna y de la temporal superficial, completan la vascularización.

La aponeurosis temporal es irrigada por la arteria temporal superficial y la temporal profunda posterior; estas arterias, como todas las de las aponeurosis, son extremadamente delgadas.

5.° **Inervación.** — El músculo temporal está inervado por tres ramos del maxilar inferior, el *temporal profundo anterior,* el *temporal medio* y el *temporal profundo posterior,* rama del temporobucal. Estos tres nervios penetran en el músculo por su cara profunda (fig. 746).

6.° **Acción.** — El músculo temporal eleva el maxilar inferior y lo aplica a la mandíbula superior. Por sus fascículos posteriores, de dirección horizontal, atrae el cóndilo hacia atrás y lo conduce hacia la cavidad glenoidea, cuando ha sido llevado hacia delante por la contracción de los dos pterigoideos externos.

Variedades. — Hemos visto un caso en que faltaba del todo el plano superficial del temporal. La aponeurosis no presentaba inserción a fibra alguna, descansando solamente sobre el músculo, pero sin adherirse al mismo. En varios casos hemos visto que el fascículo procedente de la parte inferior del ala mayor del esfenoides descendía hasta los molares; el tendón del músculo puede del mismo modo prolongar sus inserciones en toda la altura del borde anterior de la rama del maxilar. Varias veces el tendón terminal era mucho más ancho que de ordinario, y se insertaba en toda la extensión de la escotadura sigmoides. Las fibras inferiores del temporal pueden fusionarse más o menos con las fibras del pterigoideo externo (HORNER, MAGALISTER y TESTUT). Se observan a veces fibras que del menisco de la articulación temporomaxilar van a terminar en el tendón del temporal y forman en ciertos casos un pequeño fascículo distinto, que se fija en la base de la apófisis coronoides o también en la escotadura sigmoidea: es el *temporalis minor* de HENLE. — El temporal, como todos los músculos masticatorios, está más desarrollado en los negros que entre las razas europeas.

2.° *Masetero*

El masetero (*μασητηρ*, de *μασταομάι, yo masco*) es un músculo corto, grueso, de forma cuadrilátera, situado en la cara externa de la rama ascendente del maxilar inferior.

1.° Inserciones. — Este músculo (fig. 747, 1) está constituido por dos fascículos, claramente visibles si se examinan por la cara externa, los cuales se denominan: *fascículo superficial* o anteroexterno y *fascículo profundo* o posterointerno.

a) *Fascículo superficial.* — El fascículo superficial (1''), el más importante de los dos, se inserta por arriba en los dos tercios anteriores del borde inferior del arco cigomático, esta inserción de origen se hace por medio de una aponeurosis muy gruesa y resistente, que se extiende sobre la cara externa del músculo y se prolonga hasta su parte media, donde termina en forma de lengüetas más o menos afiladas, pero siempre muy irregulares. Las fibras constitutivas del fascículo superficial se dirigen oblicuamente de arriba abajo y de delante atrás, para terminar en el ángulo del maxilar, así como en la porción inferior de la cara externa de la rama *ascendente.*

b) *Fascículo profundo.* — El fascículo profundo (I') está situado por dentro del fascículo superficial, del que sobresale por detrás, como se ve en la figura 747. Las fibras que lo constituyen se insertan a la vez en el borde inferior y en la cara interna del arco cigomático. Comúnmente es muy difícil aislarlas por completo cerca de la apófisis coronoides de las fibras correspondientes del temporal. Desde este punto se dirigen oblicuamente abajo y adelante y se ocultan por debajo de las fibras del fascículo superficial, a las que cruzan formando un ángulo de 40 a 45°. Finalmente, van a insertarse en la cara externa de la rama del maxilar, desde la zona de inserción del fascículo superficial hasta la base de la apófisis coronoides.

c) *Relaciones recíprocas de los dos fascículos.* — Los dos fascículos del masetero difieren, según se ha visto, por su situación, por su dirección y por su importancia. Por arriba y atrás, se encuentran perfectamente separados por un intersticio ocupado por una masa de tejido conjuntivo laxo, más o menos rico en grasa; MONRO primero, y después THEILE, han encontrado en este punto una especie de bolsa serosa. Y se ha comprobado que, más allá de este intersticio, los dos fascículos se fusionan de una manera más o menos completa para tomar en el maxilar una inserción común.

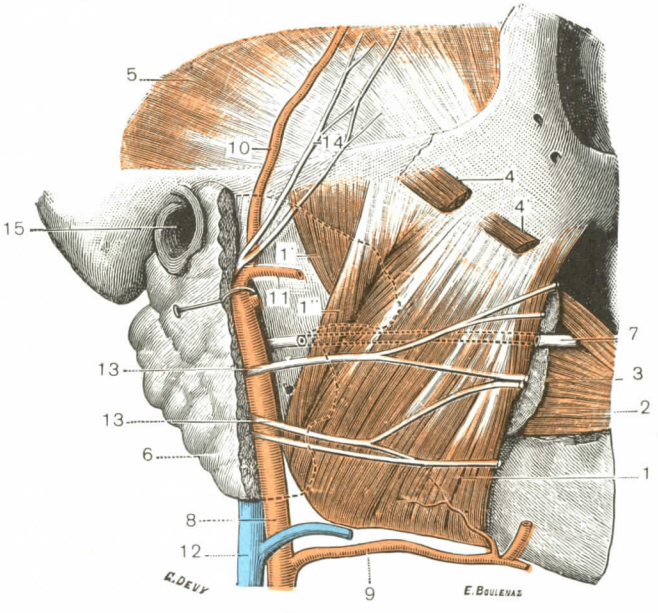

FIG. 747

Masetero visto por su cara externa, con sus relaciones.

1, masetero, con: 1', su fascículo profundo o posterointerno; 1'', su fascículo superficial o anteroexterno. — 2, buccinador. — 3, bolsa adiposa de Bichat. — 4, 4' cigomáticos mayor y menor. — 5, temporal cubierto por su aponeurosis. — 6, parótida, cuya parte anterior ha sido levantada. — 7, conducto de Stenon. — 8, carótida externa. — 9, arteria facial. — 10, arteria temporal superficial. — 11, arteria transversal de la cara. — 12, yugular interna. — 13, 13, ramificaciones del nervio facial. — 14, nervio auriculotemporal. — 15, conducto auditivo externo.

2.º **Relaciones.** — El masetero, lo propio que el temporal, ofrece para su estudio *dos caras,* una externa y otra interna, y *cuatro bordes,* que se distinguen en superior, inferior, anterior y posterior:

α) La *cara interna* o *profunda* corresponde sucesivamente: 1.º, a la rama del maxilar en casi toda su extensión (fig. 748); 2.º, a la escotadura sigmoidea, al paquete vasculonervioso *(paquete maseterino)* que la atraviesa y al músculo temporal que forma su base; 3.º, a la apófisis coronoides y al tendón del temporal que en ella se inserta; 4.º, al buccinador, del que se halla separada por una voluminosa masa celuloadiposa, la *bolsa adiposa* de BICHAT.

β) La *cara externa* o *superficial* está cubierta en toda su extensión por una aponeurosis que inmediatamente describiremos, la *aponeurosis maseterina.* Por fuera de la aponeurosis, en el tejido celular subcutáneo, el músculo masetero se corresponde con importantes formaciones: 1.º, ante todo con tres músculos: el cigomático mayor, que cruza oblicuamente su parte superior, y el cutáneo y el risorio, que cruzan oblicuamente su parte inferior; 2.º, con la arteria transversal de la cara, que corre de atrás a delante, a un centímetro por debajo del arco cigomático; 3.º, con la prolongación anterior de la parótida (véase el apartado concerniente a esta glándula) y el con-

ducto de Stenon, que la sigue, el cual corre de atrás a delante, entre 10 y 15 milímetros por debajo de la arteria; 4.º, con ramificaciones nerviosas, muy numerosas a este nivel, procedentes de las dos ramas terminales del nervio facial.

γ) El *borde superior* se relaciona, en toda su extensión, con el borde inferior del cigoma.

δ) El *borde inferior* corresponde al ángulo del maxilar y al borde inferior de su rama.

ε) El *borde anterior,* ligeramente oblicuo hacia abajo y atrás, está en relación sucesivamente con el maxilar superior, el buccinador y el cuerpo del maxilar inferior. En su porción más inferior se encuentra en relación con la arteria facial y la vena del mismo nombre que pasan desde el cuello a la cara, cruzando oblicuamente el borde inferior del maxilar.

ζ) El *borde posterior* está formado por arriba por el fascículo profundo del masetero, y por abajo por el fascículo superficial. Está representado de este modo (figura 747) por dos líneas rectas, de oblicuidad diferente, que se cruzan en el tercio superior del músculo, formando un ángulo muy obtuso de seno posterior. Hállase en relación con la cara externa de la rama ascendente, que por detrás de él es lisa y no presta inserción a ningún músculo. Recordaremos de paso que la articulación temporomaxilar no ofrece ninguna relación inmediata con el masetero, a causa de encontrarse situada un poco por detrás del músculo.

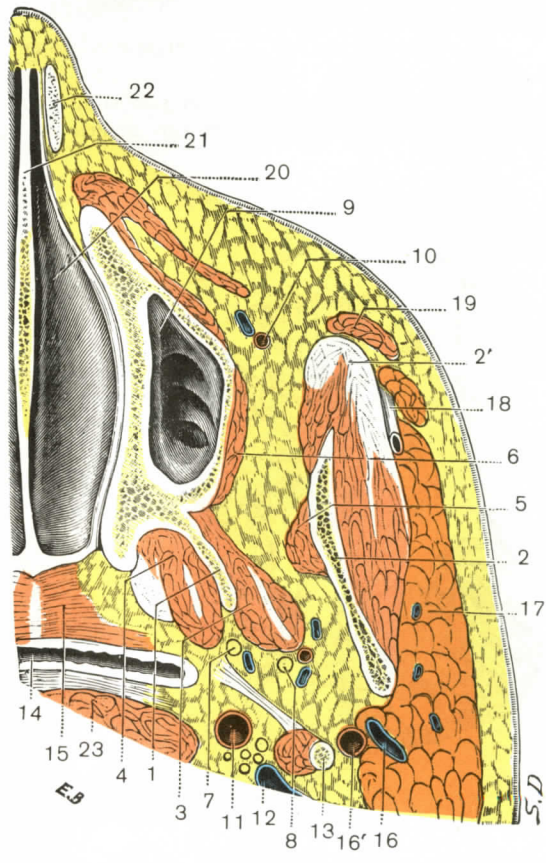

FIG. 748

Corte horizontal de la región cigomática que pasa rasando el suelo nasal (cadáver congelado, segmento inferior del corte) (T. y J.).

1, ala externa de la apófisis pterigoides. — 2, rama del maxilar inferior, con 2', masetero. — 3, pterigoideo externo. — 4, pterigoideo interno. — 5, temporal. — 6, buccinador. — 7, nervio lingual. — 8, vasos y nervios dentales inferiores. — 9, seno maxilar. — 10, arteria facial. — 11, carótida interna. — 12, yugular interna. — 13, apófisis estiloides y sus músculos. — 14, faringe. — 15, cara superior del velo del paladar seccionado por el corte. — 16, yugular externa. — 16', carótida externa. — 17, parótida. — 18, conducto de Stenon. — 19, músculo cigomático mayor. — 20, suelo de la fosa nasal. — 21, tabique nasal. — 22, cartílago del ala de la nariz. — 23, músculo largo del cuello.

3.º Aponeurosis maseterina. Cuadrilátera como el músculo que cubre, la aponeurosis maseterina se inserta *por arriba* en la cara externa del arco cigomático, *por abajo,* en el borde inferior del maxilar inferior y *por detrás* en el borde parotídeo del mismo hueso. *Por delante* esta aponeurosis circunda el borde anterior del masetero, y después de cubrir una parte de su cara interna, termina parcialmente sobre el borde anterior de la apófisis coronoides y en parte en el borde anterior y la cara externa de la rama del maxilar inferior.

Como se comprende, la aponeurosis maseterina forma, junto con la cara externa de la rama del maxilar, un estuche osteofibroso ocupado por los fascículos del masetero.

Esta cavidad, cerrada enteramente por su cara externa, está abierta adentro y por arriba en el sitio que corresponde a la escotadura sigmoidea. Por esta abertura el músculo masetero recibe sus principales vasos y su nervio. (Para más detalles, véanse los *Tratados de Anatomía topográfica.)*

4.º Vascularización. — El masetero posee arterias superficiales y arterias profundas.

a) *Las arterias superficiales* son suministradas por la facial y la transversal de la cara (SALMON). La facial da dos arteriolas: una, la *maseterina inferior* (SALMON), nace donde la facial cruza el masetero y sube por la cara superficial del músculo hasta el arco cigomático; la otra, de calibre muy reducido, es premaseterina y tiene un recorrido muy corto. La *transversal de la cara* emite, en el curso de su trayecto, múltiples ramos que irrigan la cara externa del músculo. En su curso da un ramo profundo que encontraremos de nuevo.

FIG. 749

El nervio maseterino dando filetes a los tres manojos del masetero (HOVELACQUE).

En esta pieza el nervio perforaba el manojo posterior del músculo, disposición bastante frecuente.

b) *Arterias profundas.* — Proceden de la maxilar interna y de la transversal de la cara. La primera, muy pequeña, da la arteria maseterina clásica que acompaña al nervio maseterino. El ramo profundo de la arteria transversal de la cara es importante. Penetra en el masetero, cerca de su borde posterior, camina entre el fascículo superficial y el fascículo profundo, y se distribuye por el interior del músculo.

Las anastomosis intramaseterinas son muy numerosas.

5.º Inervación. — El masetero está inervado por el nervio maseterino, rama del maxilar inferior. Este nervio, dirigiéndose de dentro a fuera, pasa por la escotadura sigmoidea del maxilar inferior y, acompañado de los vasos maseterinos, se desliza entre los fascículos profundos y superficiales y abandona al músculo numerosos filetes (fig. 749).

6.º Acción. — Lo propio que el temporal, el masetero es un músculo elevador del maxilar inferior.

Variedades. — La capa profunda del masetero puede estar reforzada por un fascículo procedente del ligamento lateral externo de la articulación temporomaxilar. Esta disposición es frecuente. También puede observarse la ausencia de uno de los maseteros. Una bolsa serosa, según hemos indicado antes, puede desarrollarse entre los dos fascículos constitutivos del músculo, o bien entre el fascículo profundo y la aponeurosis maseterina (HYRTL). Es muy frecuente observar que el fascículo profundo del masetero se fusiona más o menos con los fascículos correspondientes del temporal y del pterigoideo externo.

3.° *Pterigoideo interno*

Situado por dentro de la rama del maxilar, el pterigoideo interno es un músculo grueso, de forma cuadrilátera, que se extiende de la apófisis pterigoides al ángulo del maxilar inferior. Se designa a veces con el nombre de *masetero interno,* por su situación y por las analogías de estructura que tiene con el masetero.

1.° Inserciones. — Toma origen por arriba en toda la extensión de la fosa pterigoidea, es decir, en la cara externa del ala interna de la apófisis pterigoides, en la cara interna de su ala externa, en el mismo fondo de la fosa, debajo de la fosita escafoidea y de la inserción del músculo periestafilino externo, y, por último, en la cara posterior de la apófisis piramidal del palatino. Este último fascículo de inserción es muy resistente: *fascículo palatino* de JUVARA. Algunos fascículos se insertan también en la cara externa de la tuberosidad del maxilar superior. Esta inserción se efectúa por dentro de una ancha aponeurosis que se prolonga en el tercio superior de la cara interna del cuerpo muscular. En los restantes puntos tiene efecto en parte por fibras carnosas y en parte por fibras tendinosas cortas.

Desde la fosa pterigoidea, las fibras del pterigoideo interno se dirigen oblicuamente abajo, atrás y afuera, hacia el ángulo del maxilar inferior, y se insertan, a la vez, en la parte interna de este ángulo y en la cara interna de la rama ascendente, bien directamente, bien por medio de lengüetas tendinosas, diseminadas en el interior del músculo. La zona de inserción inferior del pterigoideo interno se extiende comúnmente desde el borde inferior de la rama del maxilar hasta el orificio superior del conducto dentario. La zona de inserción maxilar tiene la forma de un triángulo cuyo vértice corresponde al ángulo maxilar, la base al canal milohioideo y al orificio de entrada del conducto dentario (fig. 750).

Las fibras carnosas del músculo, que rodean a veces el borde del ángulo maxilar, parecen continuarse con las del masetero. Así se establece una cincha robusta que engasta el maxilar, extendiéndose del arco cigomático por fuera a la apófisis pterigoides por dentro.

2.° Relaciones. — El músculo pterigoideo interno está profundamente situado entre el esqueleto facial y la porción superior del conducto digestivo.

α) *Por dentro,* está en relación con la faringe y el músculo periestafilino externo, que sigue verticalmente su línea de inserción en el ala interna de la apófisis pterigoides. Está separado de la faringe (véase *Faringe)* por un espacio angular de seno posterior, el *espacio maxilofaríngeo,* por el que discurren las dos carótidas, la yugular interna y los nervios gran simpático, glosofaríngeo, neumogástrico, espinal e hipogloso mayor.

β) *Por fuera,* el pterigoideo interno está en relación con el músculo pterigoideo externo, del cual se halla separado por una aponeurosis, la *aponeurosis interpterigoidea* (véase pág. 791). Más abajo, al separarse del pterigoideo externo, forma *con la rama* del maxilar un espacio angular al que descienden el nervio lingual, el nervio dentario inferior y los vasos homónimos. Más abajo aún, el pterigoideo está en relación directa con el hueso en que se inserta. Aquí, como lo demuestra la figura 745, no se halla separado del masetero más que por el grosor de la rama ascendente del maxilar. No es raro observar, cuando estos dos músculos están muy desarrollados, que, rebasando ambos el borde inferior del maxilar, sus fibras superficiales se hallen en contacto directo.

3.° Vascularización. — Está irrigado por la *arteria del pterigoideo interno.* Esta arteria, nacida ora de la palatina ascendente, ora directamente de la facial, bastante

voluminosa, se divide en abanico después de un recorrido de 15 a 18 milímetros. Sus ramas, unas ascendentes y otras descendentes, penetran en la cara profunda del músculo. Accesoriamente, la maxilar interna concurre a esta vascularización.

4.º Inervación. — El pterigoideo interno está inervado por una rama del maxilar inferior, el *nervio del pterigoideo interno,* que penetra en el músculo por su cara interna, en la proximidad de su borde posterior, acompañado de la arteria pterigoidea.

5.º Acción. — El pterigoideo interno es también elevador del maxilar inferior. Por otra parte, a causa de su oblicuidad, imprime a este hueso ligeros movimientos de lateralidad, movimientos que dependen principalmente del músculo que sigue.

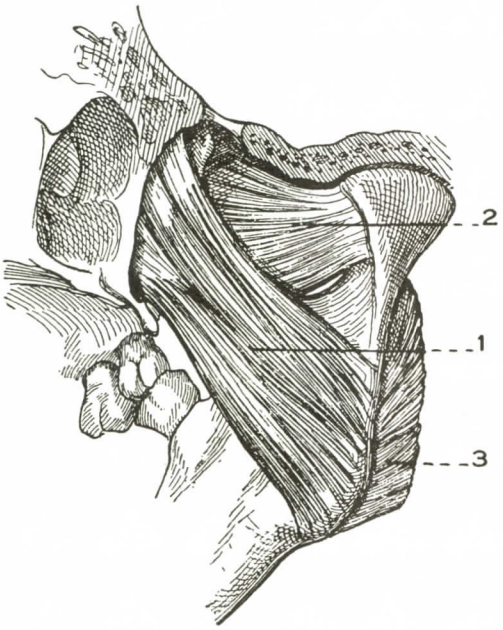

FIG. 750

Músculo pterigoideo interno.

1, pterigoideo interno. — 2, pterigoideo externo. 3, masetero seccionado.

Variedades. — El pterigoideo interno es un músculo poco variable. Recibe muchas veces un fascículo supernumerario de la apófisis piramidal del palatino. Puede dar origen al estilogloso. En un caso emitía un fascículo al ligamento estilomaxilar. Cerca de la apófisis pterigoidea puede fusionarse más o menos con el periestafilino externo.

4.º *Pterigoideo externo*

El músculo pterigoideo externo (figs. 751, 752, 753 y 754), situado por fuera del precedente, se aloja en la fosa cigomática. Representa un ancho abanico, o mejor un cono cuya base corresponde a la base del cráneo y cuyo vértice ocupa la parte interna de la articulación temporomaxilar. Es una pirámide triangular de vértice condíleo (JUVARA).

1.º Inserciones. — Este músculo tiene dos fascículos de origen en la base del cráneo: un fascículo *superior* o esfenoidal y otro *inferior* o pterigoideo.

α) El *fascículo superior* o *esfenoidal* se inserta en la porción del ala mayor del esfenoides que forma la bóveda de la fosa cigomática. Esta inserción se verifica en parte por fibras carnosas y en parte por fibras tendinosas muy cortas. Accesoriamente, se inserta por fuera en la cresta temporal del esfenoides y en el tubérculo esfenoidal que la termina por delante; esta inserción en el tubérculo se hace por dos fascículos tendinosos resistentes (figs. 753 y 754).

β) El *fascículo inferior* o *pterigoideo* se inserta, como su nombre indica, en la cara externa de la apófisis pterigoides y, en la parte más inferior, en la porción externa de la apófisis piramidal del palatino. Este fascículo se inserta, como el anterior, a la vez por fibras carnosas y por lengüetas cortas tendinosas.

Desde su superficie de inserción craneal, los dos fascículos constitutivos del pterigoideo externo se dirigen hacia la parte interna de la articulación temporoma-

xilar, siguiendo el fascículo superior una dirección horizontal y el inferior una dirección oblicua hacia arriba y afuera. Al llegar a la articulación, y a veces antes, estos dos fascículos, que estaban separados por un pequeño espacio triangular de base interna, se fusionan más o menos en un músculo único, para venir a fijarse finalmen-

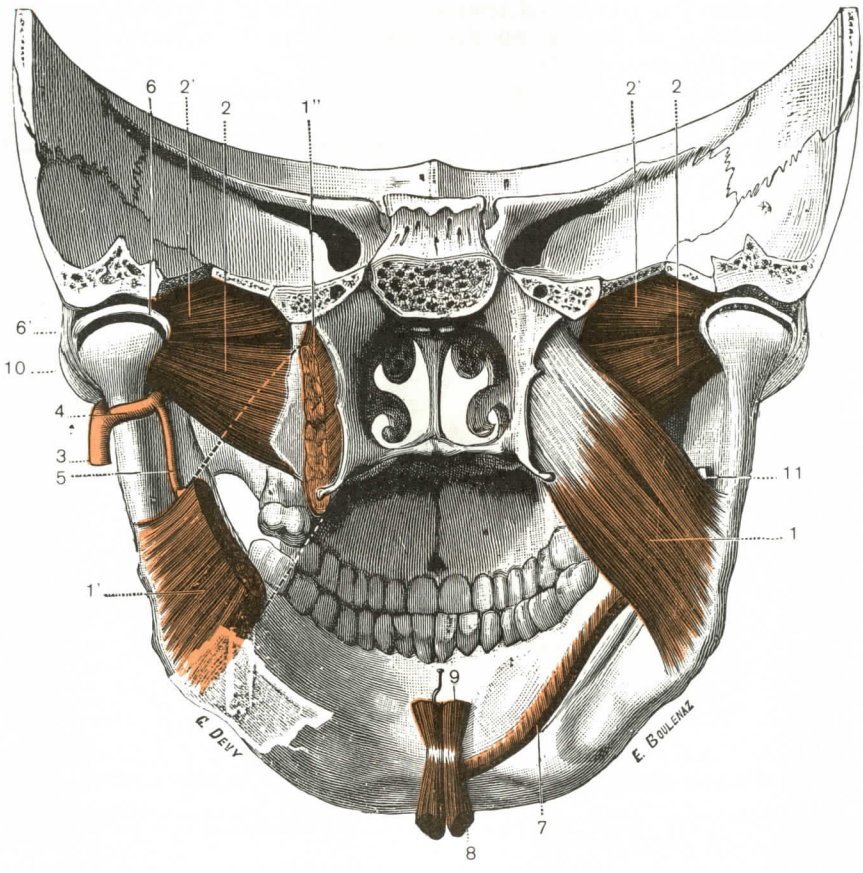

FIG. 751

Músculos pterigoideos vistos por la parte posterior (corte de la faringe).

1, músculo pterigoideo interno del lado derecho. — 1', 1'', porción inferior y porción superior de este mismo músculo, resecado en el lado izquierdo. — 2, fascículo inferior, y 2', fascículo superior del pterigoideo externo. — 3, carótida externa. — 4, arteria maxilar interna. — 5, arteria dentaria inferior. — 6, fibrocartílago interarticular de la articulación temporomaxilar. — 6, ligamento lateral externo de esta articulación. — 7, músculo milohioideo. — 8, músculo genihioideo. — 9, músculo geniogloso. — 10, arco cigomático. — 11, espina de Spix.

te: 1.°, en la parte interna del cuello del cóndilo; 2.°, en la parte correspondiente del menisco interarticular y la cápsula (fig. 734).

2.° Relaciones. — Desde el punto de vista de sus relaciones, podemos considerar en el músculo pterigoideo externo una cara superior, una cara externa y una cara interna.

a) La *cara superior* corresponde a la bóveda de la fosa cigomática, representada, como sabemos, por la porción horizontal del ala mayor del esfenoides. Entre esta cara y el hueso se hallan, de dentro a fuera, el nervio maseterino y el nervio temporal profundo medio, ramas del maxilar inferior. El bucal, que es otra rama

del maxilar inferior, pasa por el intersticio celuloso que separa los dos fascículos del músculo.

β) La *cara externa,* o mejor *anteroexterna,* está en relación sucesivamente, procediendo de delante atrás (véase el corte horizontal representado en la figura 748): 1.°, con el masetero (a través de la escotadura sigmoidea); 2.°, con la apófisis coronoides del maxilar y el tendón del temporal que en ella se inserta; 3.°, finalmente, con la bolsa adiposa de BICHAT. En esta cara, como en la siguiente, se encuentra un plexo venoso muy desarrollado.

γ) La *cara interna,* o mejor *posterointerna,* está sucesivamente en relación (figura 752), procediendo de dentro a fuera: 1.°, con el pterigoideo interno, que cruza casi en ángulo recto su fascículo inferior o pterigoideo; 2.°, con los nervios lingual,

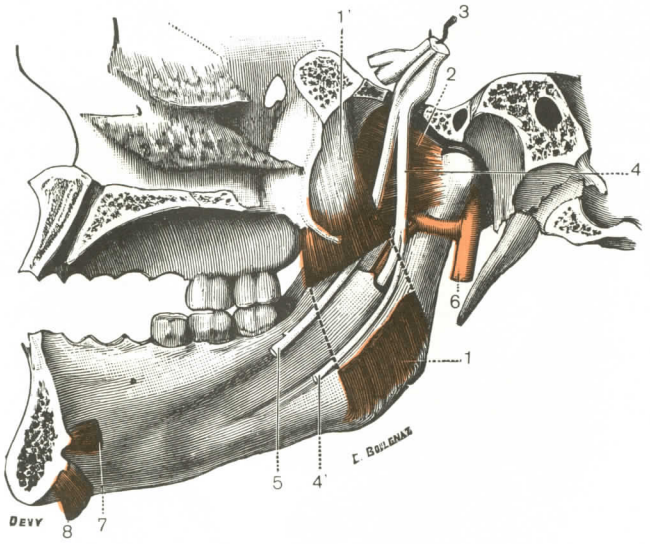

FIG 752

Músculos pterigoideos del lado derecho vistos por su lado interno.

1, 1', pterigoideo interno resecado en su parte media. — 2, pterigoideo externo. — 3, trigémino erinado hacia arriba. — 4, nervio dentario inferior. — 4', nervio milohioideo. — 5, nervio lingual. — 6, carótida externa. — 7, músculo geniogloso. — 8, músculo genihioideo.

dentario inferior y auriculotemporal, ramas del maxilar inferior; 3.°, a menudo también con la arteria maxilar interna. Las relaciones que presenta esta arteria con el pterigoideo externo varían bastante según los individuos. Algunas veces (ésta es la disposición que nos parece más frecuente) la maxilar interna rodea de dentro a fuera el borde inferior del pterigoideo externo y llega así a la cara externa de este músculo, a la que sigue en lo sucesivo hasta la fosa pterigomaxilar, donde termina. En otros casos, la arteria, conservando la situación profunda, corre primeramente entre los dos pterigoideos, y al llegar cerca de la apófisis pterigoides se coloca en el intersticio comprendido entre los dos fascículos de origen del pterigoideo externo, para penetrar en la fosa pterigomaxilar y luego en el agujero esfenopalatino (véase ANGIOLOGÍA).

3.° Vascularización. — El pterigoideo externo está irrigado por la arteria maxilar interna. Esta emite ramas cortas, tenues y numerosas, unas ascendentes y otras descendentes. Según SALMON, se encuentra a menudo en la cara profunda del músculo una arteriola nacida de la meníngea media o directamente de la maxilar interna,

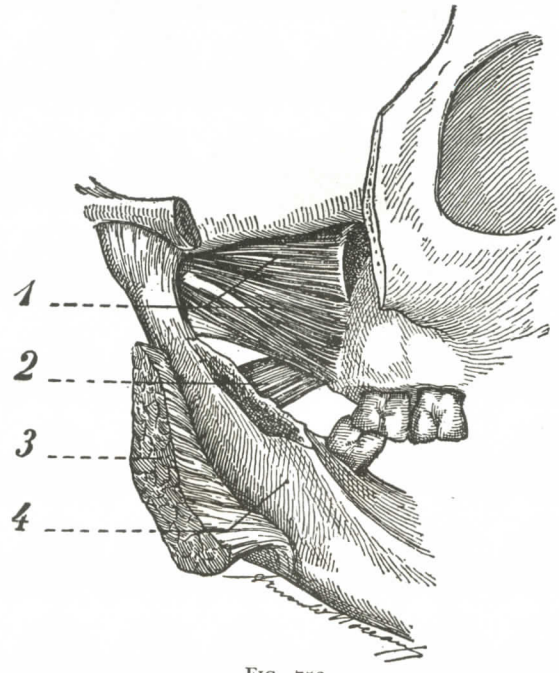

FIG. 753

Músculo pterigoideo externo (vista externa).

1, fascículo superior e inferior del pterigoideo externo. — 2, pterigoideo interno. — 3, masetero seccionado reclinado. — 4, maxilar inferior.

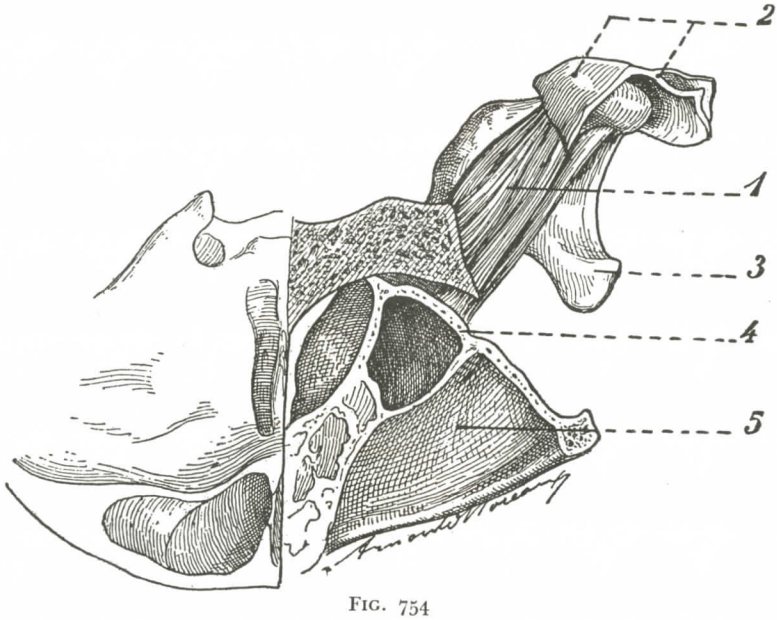

FIG. 754

Músculo pterigoideo externo (visto por arriba).

El maxilar inferior se ha luxado hacia delante; se ha abierto la cápsula de la articulación temporomaxilar para ver la inserción del músculo en la cápsula y el menisco.

1, pterigoideo externo. — 2, cápsula de la articulación temporomaxilar. — 3, apófisis coronoides. — 4, pared anterior del maxilar superior. — 5, suelo de la órbita.

la *arteria interpterigoidea,* que circula entre los dos pterigoideos y envia numerosos ramos a estos dos músculos.

4.º Inervación. — Está inervado por un ramo procedente del nervio temporobucal, rama del maxilar inferior.

5.º Acción. — El músculo pterigoideo externo tiene constantemente su *punto fijo* en el cráneo y el *móvil* en el cóndilo del maxilar. Como el punto móvil está

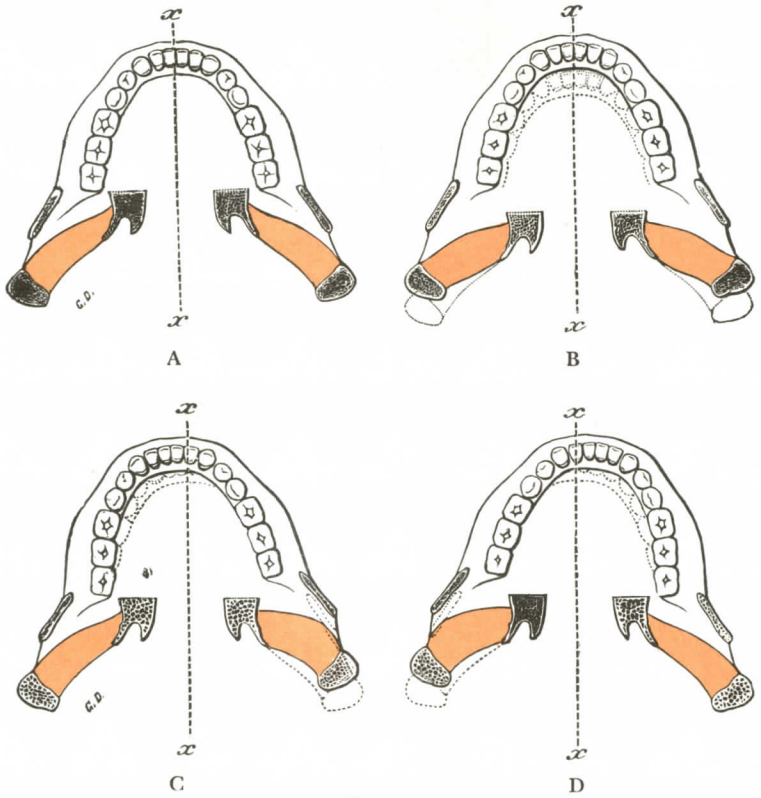

FIG. 755

Esquema demostrativo del funcionamiento del músculo pterigoideo externo.

A, los dos músculos pterigoideos externos en estado de reposo. B, los dos músculos pterigoideos externos están contraídos: el mentón, sin abandonar la línea media, se dirige hacia delante. — C, un solo pterigoideo, el derecho, se ha contraído; sólo el cóndilo derecho ha abandonado su sitio para adelantarse, mientras que el mentón se ha inclinado hacia la izquierda de la línea media. — D, un solo pterigoideo, el izquierdo, se ha contraído; el cóndilo izquierdo ha abandonado su sitio para adelantarse, mientras el mentón se ha inclinado hacia la derecha de la línea media. (*xx*, línea media. La línea punteada en las figuras B, C y D señala la situación del maxilar en estado de reposo de los músculos.)

situado hacia atrás y afuera del punto fijo (fig. 755, A), la contracción del músculo tiene por efecto dirigir hacia delante y adentro el cóndilo sobre el que se inserta. He aquí el principio. Réstanos ahora hacer la aplicación del mismo en los tres casos siguientes:

1.º ¿Se contraen los dos músculos simultáneamente? Los dos cóndilos (figura 755, B) se mueven a la par: juntos se dirigen adelante, y siguiendo todo el maxilar este movimiento de progresión, el arco dentario inferior se coloca por delante del arco dentario superior.

2.° ¿Se contrae un solo músculo? Sólo se mueve el cóndilo sobre el que se inserta (fig. 755, C). El otro cóndilo permanece inmóvil, y el maxilar ejecuta alrededor de este último un movimiento de rotación, que tiene por objeto dirigir la barbilla hacia el lado opuesto.

3.° Si los dos pterigoideos externos se contraen alternativamente y siguiendo un ritmo regular (fig. 755, D), la barbilla se dirige alternativamente a derecha (contracción del músculo izquierdo) e izquierda (contracción del músculo derecho) y los

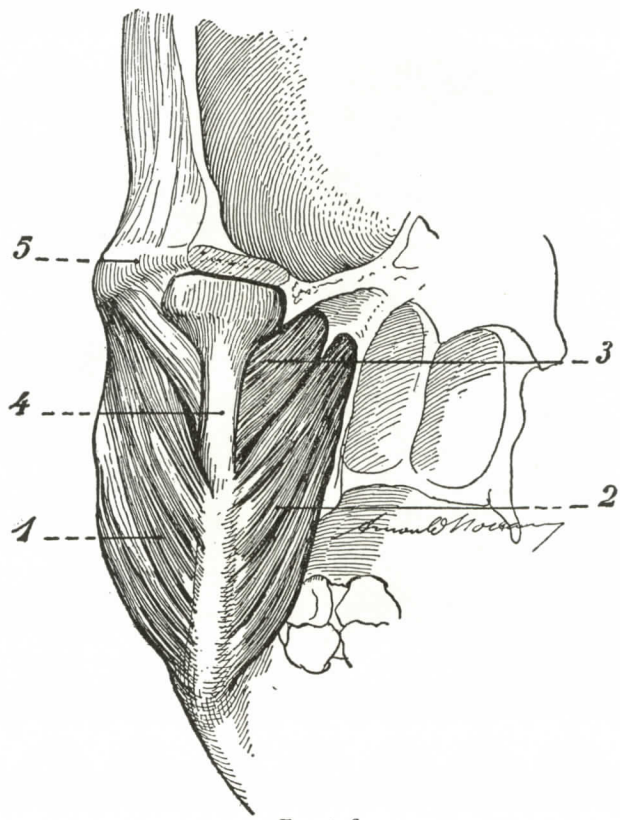

FIG. 756

Vista posterior del masetero y de los pterigoideos.

1, masetero. — 2, pterigoideo interno. — 3, pterigoideo externo. — 4, borde posterior de la rama ascendente del maxilar inferior. — 5, arco cigomático.

molares inferiores rozan en todos sentidos con los superiores; en esto consiste el movimiento de *diducción* o *trituración* (véase ARTROLOGÍA) que caracteriza la masticación de los rumiantes.

En resumen: 1.°, la contracción simultánea de los dos pterigoideos externos determina los movimientos de *proyección hacia delante* del maxilar inferior; 2.°, la contracción aislada y alternativa de estos músculos determina los movimientos de *lateralidad* o de *diducción,* en virtud de los cuales la barbilla se dirige hacia el lado opuesto al del músculo que se contrae.

6.° Aponeurosis pterigoideas. — Cada músculo pterigoideo está rodeado de una delgada aponeurosis de envoltura, como todos los músculos. Además, existe entre

ellos una hoja fibrosa, la aponeurosis interpterigoidea, formación especial de la región. Aparte de esta hoja importante, se describen otras dos hojas: la aponeurosis pterigotemporomaxilar y una hoja vascular.

a) *Aponeurosis interpterigoidea.* — Esta aponeurosis es una hoja fibrosa situada entre los músculos pterigoideos. Es cuadrilátera; tiene, por lo tanto, cuatro bordes y dos caras. Está orientada de arriba abajo, de delante atrás y de dentro a fuera. El *borde superior* se inserta en la base del cráneo, es decir, yendo de atrás a delante, en la cisura de Glaser, en la espina del esfenoides y en el borde interno del agujero

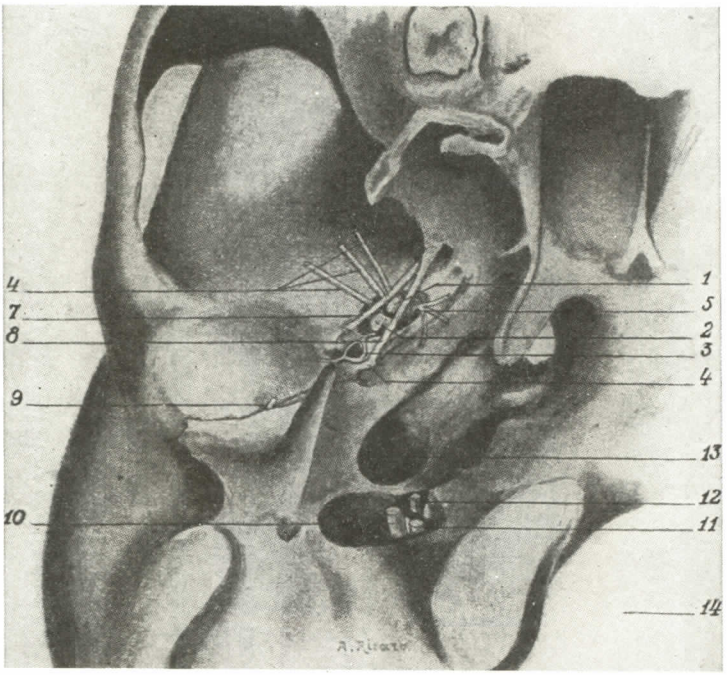

FIG. 757

Región de la base del cráneo.
(destinada a dar a comprender las inserciones de la aponeurosis interpterigoidea) (HOVELACQUE).

1, nervio lingual. — 2, nervio dentario inferior. — 3, nervio auriculotemporal. — 4, nervios temporales profundos. — 5, nervio común del pterigoideo interno, del periestafilino externo y del músculo del martillo. — 6, espina del esfenoides. — 7, ligamento innominado de Hyrtl. — 8, ligamento de Civinini. — 9, cuerda del tímpano. — 10, nervio neumogástrico. — 11, nervio espinal. — 12, nervio glosofaríngeo. — 13, conducto carotídeo. — 14, agujero occipital.

oval; deja, pues, fuera de ella este agujero, el agujero redondo menor y la fosita escafoidea, la que sigue hasta la base de la apófisis pterigoides, así como el músculo periestafilino externo que en ella se inserta.

El *borde inferior* se fija en la cara interna de la rama ascendente del maxilar inferior, encima de las inserciones del músculo pterigoideo interno y debajo del orificio de entrada del conducto dentario.

El *borde anterior* se inserta en el borde posterior del ala externa de la apófisis pterigoides. Debajo de ésta, el borde es libre, continúa descendiendo y llega al maxilar inferior a un centímetro por detrás del último molar.

El *borde posterior* libre, reforzado por el ligamento esfenomaxilar, se extiende desde la base del cráneo al maxilar inferior y limita con el cuello del cóndilo un

orificio, el *ojal retrocondíleo de Juvara,* en el que penetran el nervio auriculotemporal y los vasos maxilares internos.

De las dos caras de la aponeurosis, la cara externa mira al pterigoideo externo por arriba y a la rama ascendente del maxilar inferior por abajo, mientras que la cara interna mira a la faringe y al pterigoideo interno.

La aponeurosis interpterigoidea no ofrece en todas partes el mismo aspecto ni el mismo grosor. La parte posterior, muy resistente, extremadamente gruesa, constituye, como hemos visto, el *ligamento esfenomaxilar* (véase la articulación temporo-

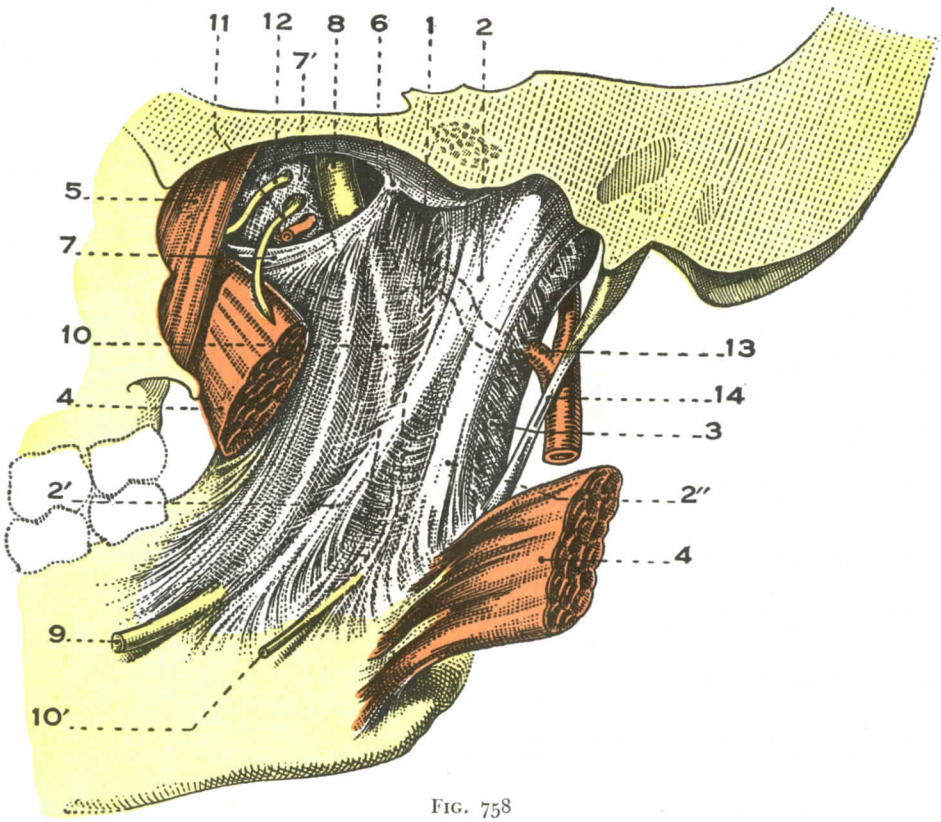

FIG. 758

Aponeurosis interpterigoidea (según HOVELACQUE y VIRENQUE).

1, aponeurosis interpterigoidea (porción media). 2, ligamento esfenomaxilar y su bifurcación, 2' y 2''. — 3, ligamento timpanomaxilar. — 4, 4, pterigoideo interno. — 5, periestafilino externo. — 6, espina del esfenoides. — 7, ligamento de Civinini. —7', porción anterior cribosa de la aponeurosis interpterigoidea. — 8 tronco común a los nervios lingual (9) y dentario inferior (10). — 10', nervio del milohioideo. 11, nervio del pterigoideo interno. — 12, nervio del periestafilino externo. — 13, arteria maxilar interna. — 14, ligamento estilomaxilar.

maxilar). En la parte anterior se comprueba el ligamento *pterigoespinoso* o *ligamento de Civinini,* tendido desde la espina del esfenoides a la espina de Civinini (fig. 757). Este divide la aponeurosis en dos partes: 1.°, una zona triangular posterior e inferior, por fuera de la cual pasan el nervio lingual, el nervio dentario inferior y la mayoría de las ramas del nervio maxilar inferior; 2.°, otra zona pequeña, triangular también, situada delante y arriba, zona cribosa a través de la cual pasan algunos vasos y nervios destinados al músculo del martillo, al músculo periestafilino externo y al pterigoideo interno. Debajo del ligamento de Civinini la aponeurosis es delgada y frágil.

En su parte anteroinferior, la aponeurosis interpterigoidea envía dos prolongaciones: una inferior que sigue al nervio milohioideo y otra superior que acompaña al nervio lingual, al que aplica contra la cara superior del milohioideo (fig. 758).

b) *Aponeurosis pterigotemporomaxilar.* — Descrita por primera vez en 1913 por HOVELACQUE y VIRENQUE, esta formación constituye una hoja delgada, pero resistente, de forma cuadrilátera, situada por fuera de la aponeurosis interpterigoidea, tendida casi sagitalmente del cuello del cóndilo al ala externa de la apófisis pterigoides.

El *borde anterior* confunde, en efecto, sus inserciones con las de la aponeurosis interpterigoidea en el borde posterior del ala externa de la apófisis pterigoides.

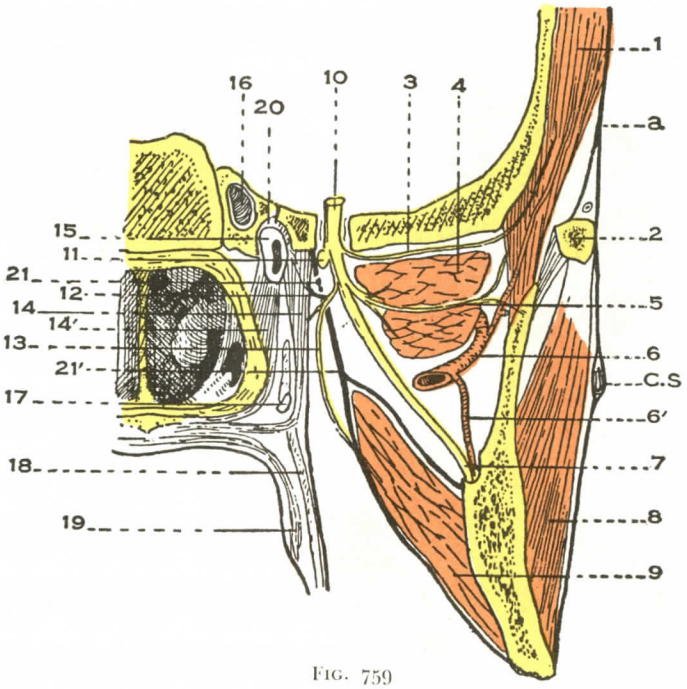

FIG. 759

Corte verticotransversal esquemático que interesa la región pterigomaxilar y los músculos del velo del paladar (según ROUVIERE).

C.S., conducto de Stenon. — *a*, aponeurosis temporal.

1, músculo temporal. — 2, apófisis cigomática. — 3, nervio temporal profundo medio. — 4, pterigoideo externo. — 5, nervio temporobucal. — 6, arteria maxilar interna. — 6', arteria dental inferior que penetra con 7, nervio dental inferior, en el conducto dental. — 8, masetero. — 9, pterigoideo interno. — 10, nervio maxilar inferior, que pasa por el agujero oval. — 11, ganglio óptico. — 12, nervio del músculo del martillo. — 13, nervio del pterigoideo interno. — 14, músculo periestafilino externo y su nervio. — 14', periestafilino interno. — 15, trompa de Eustaquio. — 16, carótida interna. — 17, gancho de la apófisis pterigoides. — 18, constrictor superior de la faringe. — 19, faringoestafilino. — 20, canal de la trompa. — 21, 21' aponeurosis interpterigoidea con, en 21, su zona cribosa.

El *borde superior* corresponde a la base del cráneo desde la apófisis pterigoides hasta la raíz transversa de la apófisis cigomática, pasando exactamente por fuera y por delante de los agujeros oval y redondo menor. Hacia su parte interna abandona el contacto del cráneo, y esta porción libre es reforzada por un pequeño fascículo fibroso, el ligamento innominado de Hyrtl (fig. 757, 7), tendido de una espina esfenoidal accesoria a la espina de Civinini. Este ligamento forma así, en la parte externa del agujero oval, una especie de conducto u orificio: el *poro crotafitico-buccinatorio* de Hyrtl, por donde pasan los tres nervios temporales profundos.

El *borde posterior,* corto, se inserta en la cara interna del cuello del cóndilo del maxilar, por dentro de las inserciones del pterigoideo externo.

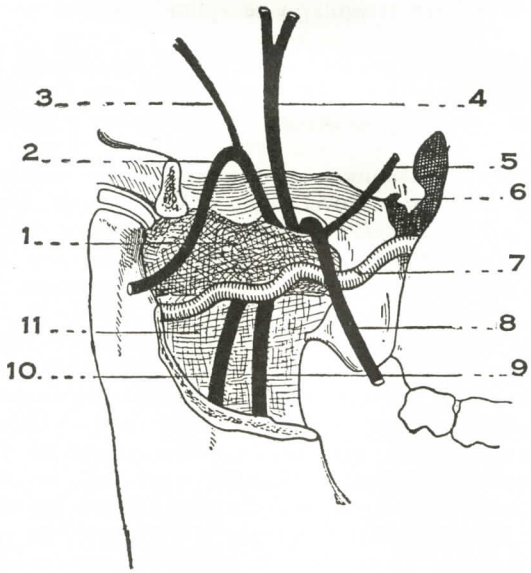

FIG. 760

La aponeurosis pterigotemporomaxilar vista por su cara anteroexterna (HOVELACQUE).

1, aponeurosis pterigotemporomaxilar. La parte libre de su borde superior limita por abajo el poro crotafítico-buccinatorio; esta parte libre, algunas veces reforzada, es el ligamento innominado de Hyrtl. — 2, nervio masetérino. — 3, nervio temporal profundo posterior. — 4, nervio temporal profundo medio, que sale del poro entre el nervio temporomaseterino y el nervio temporobucal. — 5, nervio temporal profundo anterior, que pasa a nivel del tubérculo esfenoidal. — 6, tubérculo esfenoidal. — 7, arteria maxilar interna; va a introducirse en la hendidura pterigomaxilar. — 8, nervio bucal que cruza la cara superficial de la arteria maxilar interna, siendo ésta de variedad profunda. — 9, nervio lingual. — 10, nervio dental inferior. — 11, cara anteroexterna de la aponeurosis interpterigoidea; su parte inferior no está cubierta por la aponeurosis pterigotemporomaxilar.

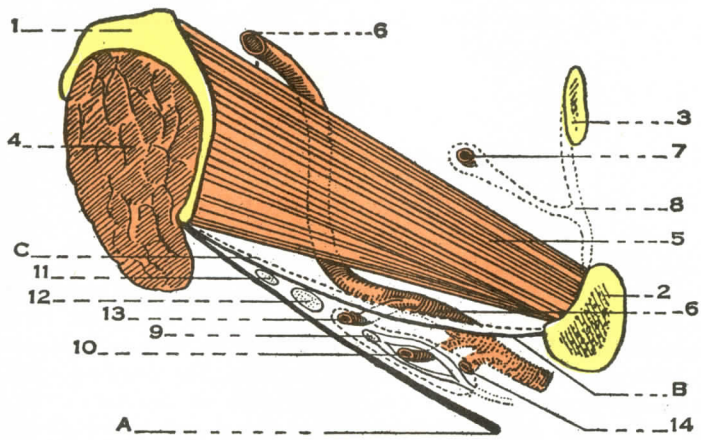

Corte horizontal de las aponeurosis interpterigoideas (según HOVELACQUE y VIRENQUE).

FIG. 761

A, aponeurosis interpterigoidea. — B, aponeurosis pterigotemporomaxilar. — C, hoja vascular (línea de puntos con sus prolongaciones).

1, apófisis pterigoides. — 2, cuello del cóndilo. — 3, extremo superior de la coronoides. — 4, pterigoideo interno. — 5, pterigoideo externo. — 6, arteria maxilar interna, variedad profunda. — 7, arteria temporal profunda media contenida en una hoja vascular. — 8, hoja vascular externa. — 9, nervio auriculotemporal que contiene en un ojal, 10, la arteria meníngea media. — 11, nervio lingual, y 12, nervio dental inferior, situados por delante de la aponeurosis interpterigoidea. — 13, arteria meníngea menor. — 14, arteria alveolar inferior.

El *borde inferior* es libre, irregular y se aplica a la cara posterior del pterigoideo externo.

c) *Hoja vascular* (fig. 761). — Por fuera de las aponeurosis pterigoideas precedentes existe una hoja de tejido celular condensado, que se dispone en relación a la arteria maxilar interna y a sus ramas colaterales, a las que envía prolongaciones.

Como todas las láminas vasculares, es extremadamente variable, dependiendo su disposición de la de los vasos. HOVELACQUE y VIRENQUE la dividen en tres porciones: la primera, u *hoja vascular mayor,* está situada por dentro del pterigoideo externo; la segunda corresponde a la cara interna de la rama ascendente del maxilar inferior; se la denomina también *hoja externa;* acompaña al paquete vasculonervioso maseterino. La tercera forma una hoja que acompaña a la arteria temporal profunda media; está situada por fuera del pterigoideo externo, y JUVARA la describe con el nombre de *aponeurosis externa del pterigoideo externo.*

Como se ve, la región pterigomaxilar, en la que se encuentran situados los músculos pterigoideos, comprende formaciones conjuntivas y fibrosas de naturaleza bien diversa. Ninguna tiene la significación verdadera de las aponeurosis propiamente dichas. La aponeurosis interpterigoidea representa, sin duda, en su parte posterior, fascículos musculares regresados, que pertenecen a los músculos pterigoideo interno, temporal y milohioideo (HOVELACQUE y VIRENQUE). Su parte anterior sería una simple hoja de cubierta. En cuanto a la hoja pterigotemporomaxilar, no existiría en los primates, según estos mismos autores, y su extensión aumentaría con la regresión del ala externa de la apófisis pterigoides.

Variedades. — THEILE ha visto faltar el manojo esfenoidal del pterigoideo externo. La región de los pterigoideos presenta a veces fascículos supernumerarios, entre los cuales es el más importante el *pterygoides proprius* de HENLE, que va de la cresta temporal del esfenoides al borde posterior del ala externa de la apófisis pterigoides. MACALISTER indica (en seis casos) un fascículo que parte de la misma cresta y termina en la tuberosidad del maxilar. Se ha visto un fascículo que se dirige del ala externa de la apófisis pterigoides al ligamento esfenoespinoso. El *ligamento pterigoespinoso* de CIVININI, que va del ala externa de la apófisis a la espina del esfenoides, puede estar reforzado y aun remplazado por fascículos carnosos (THEILE).

ARTICULO II

MUSCULOS CUTANEOS DE LA CABEZA

Los músculos *cutáneos* de la cabeza tienen por carácter común, como su nombre indica, el presentar conexiones íntimas con la piel. Son aplanados, delgados, bastante mal limitados y en su mayoría desprovistos de aponeurosis. La mayor parte de ellos se encuentran alrededor de los tres grandes orificios que presenta la cara: el orificio palpebral, las aberturas nasales y la boca. Sus contracciones, voluntarias o reflejas, producen desde luego los diferentes grados de abertura o de oclusión de estos orificios. Pero estos músculos desempeñan, además, en el hombre, así como en los primates, otra función también de gran importancia: presiden los movimientos fisonómicos, traduciendo al exterior las impresiones diversas del sensorio. Son los *músculos mímicos* de algunos autores.

Las investigaciones embriológicas y comparativas han demostrado que los músculos mímicos de la cabeza, todos inervados por el facial, derivan de dos capas, una profunda y otra superficial, que son primitivamente distintas y existen todavía en algunas especies de simios, especialmente en los maquis. La capa profunda, constituida

por fibras de dirección transversal *(esfínter del cuello, sphincter colli)*, se atrofia en la región cervical y forma en la región de la cara los músculos mímicos profundos. La capa superficial, mucho más importante, persiste en el cuello con el nombre de *músculo cutáneo del cuello* y después cubre el cráneo y la cara en casi toda su extensión; a sus expensas se diferencian los músculos superficiales de la boca y todos los restantes músculos cutáneos del cráneo y de la cara.

Considerados en el adulto, y desde un punto de vista puramente descriptivo, los músculos mímicos de la cabeza se dividen, según su situación, en cuatro grupos, a saber:

1.° *Músculos cutáneos del cráneo;*
2.° *Músculos de los párpados;*
3.° *Músculos de la nariz;*
4.°. *Músculos de la boca* o *músculos de los labios.*

1. Músculos cutáneos del cráneo

Los músculos cutáneos del cráneo, prescindiendo de los músculos motores del pabellón de la oreja, que serán descritos después, al tratar de los órganos de los sentidos (véase tomo III), hállanse a cada lado en número de dos: el *occipital,* por detrás, y el *frontal,* por delante. Unidos entre sí por una fuerte aponeurosis, la aponeurosis epicraneal, han sido considerados por algunos anatomistas, especialmente por ALBINUS y MECKEL, como un músculo único de forma digástrica, el *músculo occipitofrontal.* Conviene estudiar separadamente: 1.°, el *músculo occipital;* 2.°, el *músculo frontal;* 3.°, la *aponeurosis epicraneal.*

1.° *Occipital*

El músculo occipital (fig. 762, 15) es un músculo cuadrilátero muy delgado, situado en la parte posterior de la cabeza, inmediatamente por debajo de los tegumentos. Va desde la concha occipital a la aponeurosis epicránea.

1.° Inserciones. — Toma origen, por atrás, en los dos tercios externos de la línea occipital superior, así como en la parte correspondiente de la apófisis mastoides. Esta inserción se efectúa por medio de fibras aponeuróticas muy cortas, que se entrecruzan por abajo con los fascículos de origen del trapecio y del esternocleidomastoideo.

Desde esta larga línea de inserción, los fascículos del músculo occipital se dirigen arriba y adelante y van a terminar, en su mayor parte, en el borde posterior de la aponeurosis epicránea.

Los fascículos más externos se dirigen hacia el pabellón de la oreja y se extienden muchas veces hasta la cara posterior de la concha.

2.° Relaciones. — Recubierto por la piel, que se le adhiere íntimamente, el músculo occipital cubre el pericráneo, sobre el que se desliza en sus contracciones, por mediación de un tejido celular laxo. Se encuentra separado de su homólogo del lado opuesto por un espacio triangular, cuyo vértice truncado corresponde a la protuberancia occipital externa (fig. 763, 3').

3.° Inervación. — Está inervado por la rama horizontal del *ramo auricular posterior* del facial.

4.° Acción. — El músculo occipital, tomando su punto fijo en el cráneo, tira hacia atrás la aponeurosis epicránea y los tegumentos que la cubren; es, pues, un

músculo tensor de esta aponeurosis. Por sus fascículos externos puede dirigir el pabellón de la oreja hacia atrás y adentro, siendo de este modo un congénere del músculo auricular posterior.

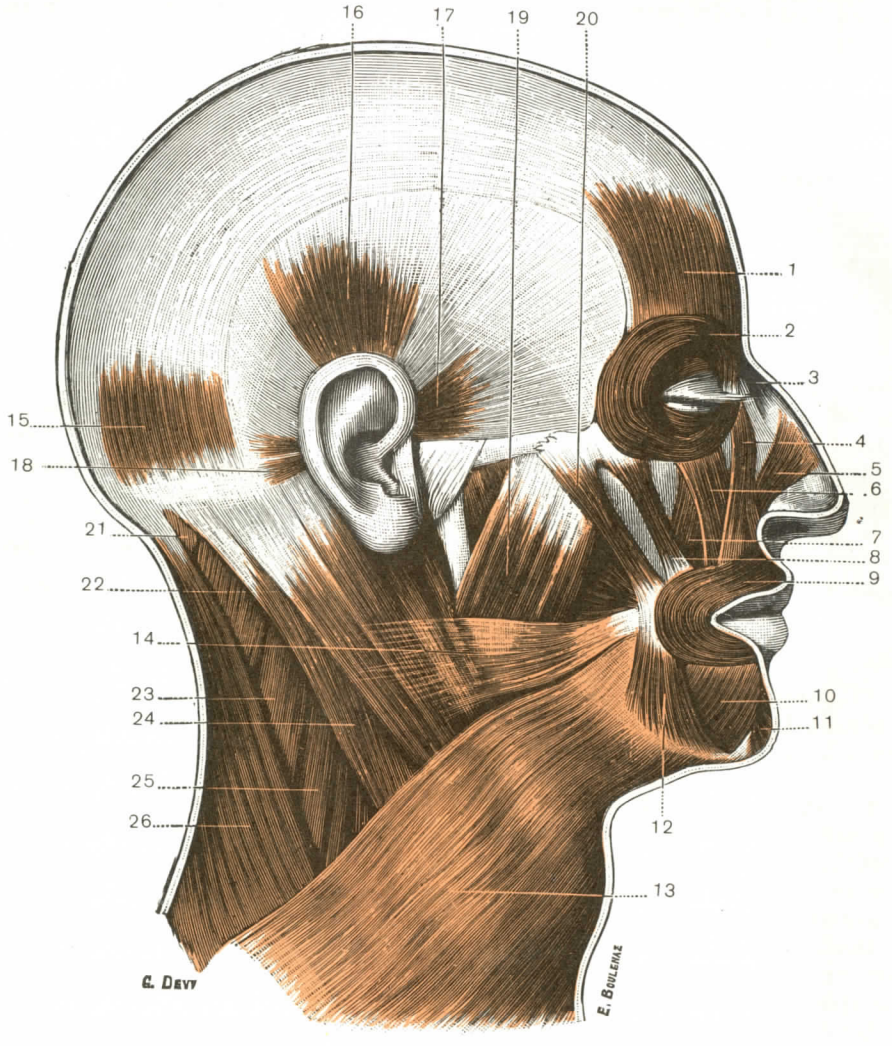

FIG. 762

Músculos del cráneo y de la cara, capa superficial.

1, músculo frontal. — 2, músculo orbicular de los párpados. — 3, piramidal de la nariz. — 4, elevador común del ala de la nariz y del labio superior. — 5, transversal de la nariz. — 6, elevador propio del labio superior. — 7, canino. — 8, cigomático menor. — 9, orbicular de los labios. — 10, cuadrado de la barba. — 11, músculo borla de la barba. — 12, triangular de los labios. — 13, cutáneo del cuello. — 14, risorio de Santorini. — 15, músculo occipital. — 16, auricular superior. — 17, auricular anterior. — 18, auricular posterior. — 19, masetero. — 20, cigomático mayor. — 21, complexo. — 22, esplenio. — 23, angular de la escápula. — 24, esternocleidomastoideo. — 25, escaleno posterior. — 26, trapecio.

Variedades. — El occipital puede faltar, hecho sumamente raro. Por el contrario, puede extenderse en la línea media y entrecruzarse con el del lado opuesto. Sus fascículos externos o auriculares pueden separarse por completo de los fascículos internos y constituir entonces un pequeño músculo independiente, más o menos confundido con el auricular superior o el auricular posterior.

MÚSCULO OCCIPITOTRANSVERSO. — Bien descrito por vez primera por E. SCHULTZE, de Rostok, que lo ha encontrado dieciocho veces en veinticinco individuos, el occipital transverso *(transversus nuchæ* de los autores ingleses) es un músculo generalmente delgado, tendido transversalmente entre las inserciones inferiores del occipital y las superiores del trapecio. Se inserta, por una parte, en la protuberancia occipital externa o en la parte más interna de la línea curva occipital que llega hasta aquí. Por otro lado, termina, según los casos, en la parte más externa de esta misma línea occipital, sobre el tendón del esternocleidomastoideo, o hasta en la extremidad posterior del músculo auricular posterior, y entonces forma con este último un verdadero músculo digástrico. En algunos casos hay continuidad absoluta entre las dos porciones carnosas, y parece entonces que ha retrocedido el origen posterior del auricular hasta la protuberancia occipital externa. La frecuencia de este músculo es variable según las razas: 100 por 100 en los malayos; 56 por 100 en los negros; 50 por 100 en los japoneses; 36 por 100 en los europeos; no existe en los hotentotes y los melanesios.

2.° *Frontal*

Situado en la parte anterior del cráneo, el frontal (fig. 762, 1) es también un músculo cuadrilátero muy delgado, que se extiende desde la región orbitaria a la aponeurosis epicránea.

1.° **Inserciones.** — Se origina, por arriba, en el borde anterior de la aponeurosis epicránea, por un borde muy convexo.

Desde aquí se dirige abajo y adelante hacia la órbita. Sus *fascículos internos* o medios llegan a la región interciliar, donde parecen confundirse con los músculos piramidales; pero esta fusión no es más que aparente. Sus *fascículos medios* y *externos* descienden hacia el borde superior de la órbita y se entrecruzan con los dos músculos que ocupan esta región, el orbicular y el superciliar. Finalmente, todos los fascículos del frontal, sea cual fuere su situación, se adhieren a la cara profunda de la piel de las regiones precitadas.

2.° **Relaciones.** — El frontal tiene las mismas relaciones que el músculo precedente; se desliza sobre el pericráneo por medio de un tejido celular laxo, y por otra parte se une íntimamente a la piel por medio de un tejido celular sumamente denso.

3.° **Inervación.** — Se halla inervado por los *filetes frontales* de la rama de bifurcación superior (rama temporofacial) del nervio facial.

4.° **Acción.** — Si el músculo frontal se contrae aisladamente, conduce hacia delante la aponeurosis epicránea; pero si esta aponeurosis está previamente en tensión e inmovilizada por la contracción del occipital, el frontal toma entonces sobre la misma punto fijo, elevando la piel de las cejas. En uno y otro caso determina en la frente la formación de arrugas transversales. En la expresión de la fisonomía el frontal es el *músculo de la atención,* y la manifiesta en sus diferentes grados, desde la simple sorpresa hasta la admiración y el espanto.

Variedades. — Se ha observado la ausencia del frontal. Su continuidad con el occipital ha sido observada por MAYER, pero ningún otro anatomista indica semejante disposición. Anormalmente el músculo frontal puede insertarse en parte por delante en regiones óseas: la apófisis orbitaria externa, el arco superciliar, el borde orbitario, la glabela, los huesos propios de la nariz, la apófisis ascendente del maxilar superior y la orbitaria interna. El músculo frontal puede estar dividido en muchos fascículos distintos.

3.° *Aponeurosis epicraneal*

La aponeurosis epicraneal o *calota aponeurótica de* THEILE *(galea aponeurótica)* es una ancha capa fibrosa que envuelve, a manera de una calota, la convexidad

del cráneo. Separada del periostio por un tejido celular laxo, que le asegura un deslizamiento fácil, se halla, en cambio, íntimamente unida a la piel, a la que acompaña siempre en todos sus movimientos.

En sentido anteroposterior, la aponeurosis epicraneal une los dos músculos occipitales a los dos músculos frontales (fig. 763, 3). *Por detrás* emite entre los dos occipitales una prolongación que los separa enteramente, la cual va a implantarse en la protuberancia occipital externa, así como en el tercio interno de la línea curva superior del occipital. *Por delante* emite una prolongación angular más o menos importante entre los dos frontales, los cuales se encuentran de esta manera aislados uno del otro a nivel de su inserción superior. Por debajo de esta prolongación, el frontal derecho y el frontal izquierdo se hallan enteramente confundidos. *Lateralmente,* la aponeurosis epicránea (fig. 745, 11) desciende sobre la cara externa de la aponeurosis temporal hacia el pabellón de la oreja y el arco cigomático. Sin embargo, a medida que se aleja de la línea media disminuye en espesor y en importancia; tanto es así, que cerca del arco cigomático se encuentra reducida a las dimensiones de una simple lámina celulosa. Se desliza de arriba abajo sobre la cara externa de este mismo arco óseo y va a perderse paulatinamente en el tejido celular de la región maseterina.

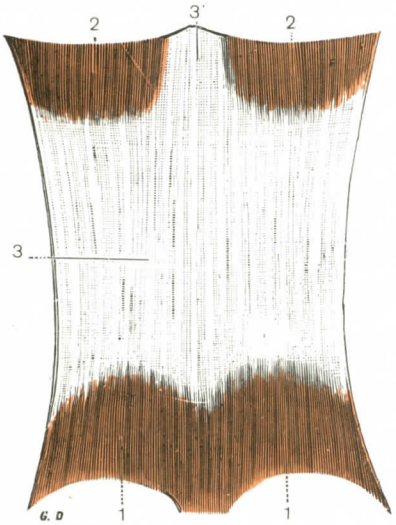

FIG. 763

Esquema que representa el músculo occipitofrontal.

1, 1, músculo frontal. — 2, 2, músculo occipital. — 3, aponeurosis epicránea. — 3', prolongación que esta última aponeurosis envía, por atrás entre los dos músculos occipitales.

Considerada desde el punto de vista de su estructura, la aponeurosis epicraneal se halla constituida por tres clases de fascículos: *fascículos anteroposteriores* o *longitudinales, fascículos transversales* y *fascículos oblicuos.* En la región temporal presta inserción a los músculos auricular superior y auricular anterior.

Morfológicamente, la calota aponeurótica debe considerarse, lo propio que los dos músculos que une, como una porción del panículo carnoso de la cabeza, que, primitivamente muscular, ha experimentado en el curso de su desarrollo una regresión fibrosa.

2. Músculos de los párpados

Alrededor del orificio palpebral encontramos dos músculos cutáneos, uno, muy ancho, el *orbicular de los párpados,* y el otro, relativamente pequeño, el *superciliar.*

1.º *Orbicular de los párpados*

Este músculo (fig. 762, 2) rodea el orificio palpebral a la manera de un anillo elíptico, aplanado, ancho y delgado. Su circunferencia interior se confunde con el mismo contorno del orificio palpebral; su circunferencia exterior, mucho más extensa, rebasa los límites de los párpados y cubre el contorno de la órbita. Por esto se divide por regla general el músculo orbicular en dos porciones o zonas concéntricas: una *zona orbitaria* o *externa,* correspondiente al contorno de la órbita, y una *zona palpebral* o *interna,* inscrita dentro de la precedente, que corresponde a los párpados. De estas dos zonas, la primera es más gruesa y más colorada, la segunda más delgada y más pálida.

1.º Inserciones. — El músculo orbicular tiene su origen en la región del ángulo interno del ojo y termina en la piel del ángulo externo.

a) *Inserción en el ángulo interno.* — Su inserción en la región del ángulo interno es muy compleja:

α) La mayor parte de los fascículos constitutivos del músculo arrancan de un tendón, llamado *tendón del orbicular.* Este tendón (fig. 764) está primitivamente dividido en dos hojas, una de las cuales, *porción directa del tendón* o *tendón directo,* se inserta en el labio anterior del canal lacrimonasal, y, por lo tanto, en la apófisis ascendente del maxilar superior, al paso que la otra, *porción refleja* o *tendón reflejo,* se inserta en el labio posterior de este mismo canal o cresta del

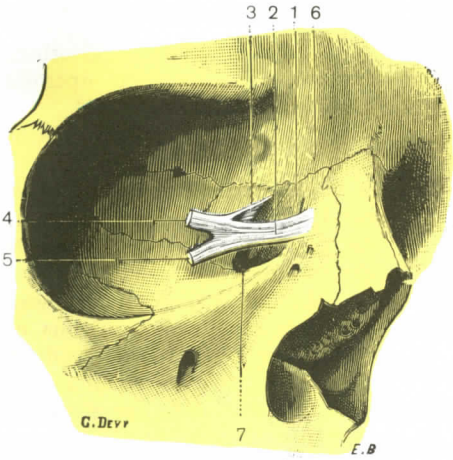

FIG. 764

Tendones de inserción del orbicular de los párpados

1, canal lacrimonasal. — 2, tendón directo del orbicular. — 3, tendón reflejo. — 4, rama superior, y 5, rama inferior del tendón del orbicular. — 6, apófisis orbitaria interna. — 7, orificio superior del conducto nasal.

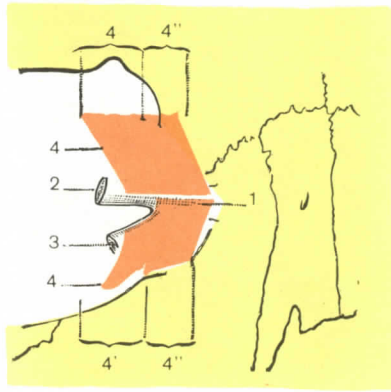

FIG. 765

Modo de inserción de las fibras en el tendón del orbicular.

1, tendón directo del orbicular. — 2, su rama de bifurcación superior. — 3, su rama de bifurcación inferior. — 4, fibras del orbicular, con: 4', porción que pasa por los párpados; 4'', porción que pasa por el contorno de la órbita.

unguis. Estas dos hojas tendinosas, separadas una de otra por el saco lagrimal, se ponen en contacto y se unen en la parte externa de este saco. El tendón único que así forman prosigue su camino hacia fuera, pero casi inmediatamente se divide en dos ramas, una superior y otra inferior, cada una de las cuales alcanza oblicuamente el párpado respectivo y va a terminar, como veremos más adelante (véase ORGANOS DE LOS SENTIDOS), en la extremidad interna del cartílago tarso. En este tendón, *tendón principal del orbicular,* toman origen la mayor parte de fibras de este músculo, las cuales se insertan en los puntos siguientes (fig. 765): 1.º, en la cara anterior y en los dos bordes del tendón directo; 2.º, en la cara anterior y en el borde superior de la rama superior; 3.º, en la cara anterior y en el borde inferior de la rama inferior.

β) Un segundo grupo de fascículos se inserta, por medio de fibras aponeuróticas cortas, en la parte más superior de la apófisis ascendente del maxilar superior y en la parte externa de la apófisis orbitaria interna del frontal.

γ) Un tercer grupo de fibras toma origen, en la base de la órbita, en la porción del maxilar superior que constituye el borde anterior del conducto nasal.

δ) Finalmente, se ven algunos fascículos insertarse en las mismas paredes del saco lagrimal.

b) *Inserción en el ángulo externo.* — Partiendo de estos diferentes puntos de inserción, los fascículos del orbicular se dirigen afuera, hacia el ángulo externo del ojo, siguiendo una doble dirección. Algunos de ellos se dirigen arriba, pasan al párpado superior y ocupan el contorno superior de la órbita; los demás se dirigen abajo y pasan al párpado inferior y al contorno inferior de la órbita. Unos y otros describen de este modo una circunferencia, cuya concavidad mira abajo en los primeros y arriba en los segundos. Al llegar a la región del ángulo externo, los fascículos superiores se entrecruzan con los inferiores, y viceversa. Finalmente, todos ellos terminan, *fascículos cutáneos*, en la cara profunda de la piel de la región.

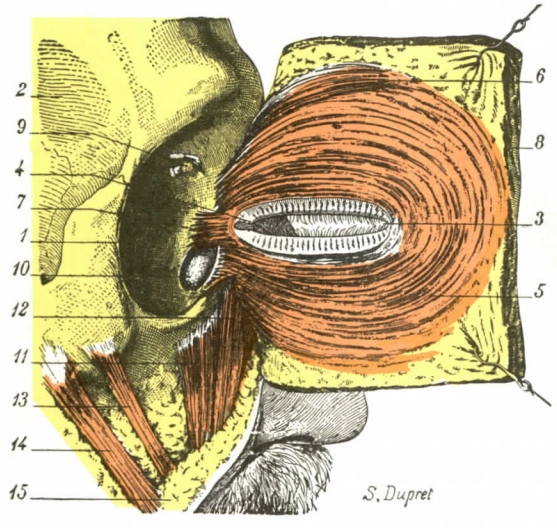

FIG. 766

Los músculos superciliar y orbicular de los párpados, ranversados hacia dentro y vistos por su cara profunda.

1, órbita. — 2, fosa temporal. — 3, hendidura palpebral con las pestañas y los tarsos. — 4, tubérculo lagrimal. — 5, orbicular de los párpados. — 6, superciliar. — 7, músculo de Horner, aplicado contra el tendón reflejo del orbicular. — 8, colgajo cutáneo. — 9, polea de reflexión del oblicuo mayor del ojo atravesada por el tendón de este músculo. — 10, saco lagrimal. — 11, elevador propio del labio superior. — 12, elevador común del labio superior y del ala de la nariz. — 13, cigomático menor. — 14, cigomático mayor. — 15, tejido celular subcutáneo.

2.º Relaciones. — El orbicular presenta una cara superficial y una cara profunda:

α) La *cara superficial* del orbicular está en relación con la piel, con la que la une un tejido celular bastante denso a nivel de las cejas y bastante laxo en las demás regiones.

β) La *cara profunda* descansa primeramente, por su zona orbicular, sobre la periferia de la órbita, de la que se halla separada arriba y abajo por el músculo superciliar, la arteria supraorbitaria y las diferentes ramas del nervio frontal. En cuanto a la zona palpebral, cubre los ligamentos anchos y los cartílagos tarsos (véase *Párpados*).

3.º Músculo de Horner. — HORNER ha sido el primero en describir, como músculo distinto, un pequeño fascículo cuadrilátero que está situado por detrás del saco lagrimal y que, para verlo bien, precisa seccionar los párpados y volverlos hacia dentro (fig. 767). El músculo de Horner se inserta por dentro, junto con la porción refleja del tendón del orbicular, en la cresta del unguis. Desde aquí se dirige transversalmente hacia fuera, hacia la comisura interna de los párpados, donde se bifurca, como el tendón del orbicular mismo, y va a terminar, por cada una de sus ramas, un poco por detrás de los puntos lagrimales (véase ORGANOS DE LOS SENTIDOS).

4.º Inervación. — El orbicular de los párpados está inervado por el facial (*filetes palpebrales* de su rama de bifurcación superior). Estos filetes penetran en el músculo por su cara profunda.

5.º Acción. — El orbicular, al contraerse, determina la oclusión del orificio palpebral, y de aquí el nombre de *esfínter de los párpados* que se le ha dado. Ciérrase también este orificio por su sola tonicidad, cuando el elevador del párpado cesa de obrar, abandonando el párpado superior a la acción única del orbicular (guiño, sueño).

El músculo orbicular, que toma por dentro sus inserciones fijas y se adhiere por fuera en puntos muy movibles, no puede contraerse o, dicho de otro modo, acortarse en sentido transversal sin deslizarse de fuera a dentro sobre el globo ocular. De esta suerte empuja las lágrimas hacia el ángulo interno, las comprime de delante atrás y las obliga a introducirse en los conductos lagrimales. Este movimiento de progresión de las lágrimas debe ser también favorecido (SAPPEY) por la dilatación simultánea del saco lagrimal, resultante del enderezamiento de las porciones directa y refleja del tendón del orbicular, las cuales se adhieren al saco lagrimal.

En cuanto al músculo de Horner, dilata los puntos lagrimales y, conduciéndolos dentro, los sumerge en el saco lagrimal, condición igualmente favorable a la progresión de las lágrimas.

Variedades. — La porción orbitaria puede faltar y puede ser también distinta de la porción palpebral. No es raro ver al orbicular fusionarse íntimamente con el superciliar hasta el extremo de ser imposible separarlos. El orbicular envía muchas veces fascículos al elevador del labio superior, al cigomático menor, al cutáneo del cuello. Esta disposición parece frecuente en las razas primitivas que poseen casi siempre un plano muscular cigomático orbitario indiviso. El fascículo que envia al cigomático menor puede bordear este músculo sin fusionarse con él, constituyendo de este modo un *cigomático menor accesorio*. Por otra parte, puede remplazar al cigomático menor. ARET ha descrito, con el nombre de músculo *depresor de la ceja*, un pequeño fascículo triangular, comúnmente distinto, que se inserta por su vértice detrás del ligamento palpebral interno y va a terminar por su base ensanchada en la parte interna de la ceja. Este músculo parece ser el mismo que el *dilatador superior del saco lagrimal* de BOURJUT SAINT-HILAIRE o que el *lagrimal anterior* de HENKE.

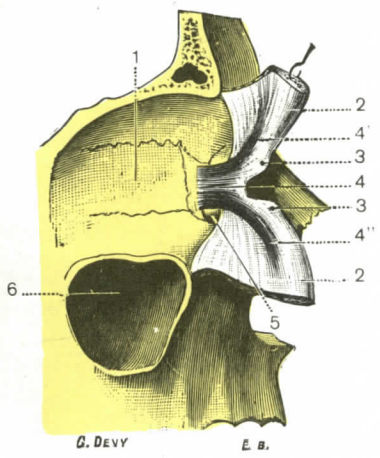

FIG. 767

Músculo de Horner.

1, cara interna de la órbita (etmoides). — 2, los dos párpados incididos e inclinados hacia dentro para poner de manifiesto su cara profunda. — 3, 3, puntos lagrimales. — 4, músculo de Horner, con 4', su fascículo superior, y 4'', su fascículo inferior. — 5, orificio superior del conducto nasal. —6, seno maxilar.

2.° *Superciliar*

El superciliar (fig. 776, 2), es un músculo pequeño, de tres a cuatro centímetros de longitud. situado en la parte interna del arco superciliar, por debajo del músculo precedente.

1.° Inserciones. — Se origina, por uno o muchos fascículos, en la parte más interna del arco superciliar. A este nivel sólo lo separan algunos milímetros de su homónimo del lado opuesto.

Desde aquí se dirige arriba y afuera, describiendo en toda la longitud del arco superciliar una curva cuya concavidad mira abajo. Al llegar al agujero supraorbitario, el músculo superciliar se descompone en una serie de pequeños fascículos, los cuales se entrecruzan con las fibras del orbicular y las del frontal, y van, finalmente, a insertarse en la cara profunda de la piel de las cejas.

2.° Relaciones. — Cubierto y oculto por el orbicular, el frontal y el piramidal, el músculo superciliar cubre el hueso frontal, del que lo separa la arteria supraorbitaria y las ramas del nervio facial.

3.° Inervación. — El orbicular de los párpados se halla inervado por el nervio facial (*filetes palpebrales* de su rama de bifurcación superior).

4.º **Acción.** — Con sus contracciones atrae hacia dentro y abajo la piel de la ceja, que se repliega formando surcos verticales en el entrecejo. En la expresión del rostro el superciliar desempeña el cometido de manifestar el dolor, la impaciencia y la cólera.

Variedades. — No es raro encontrar un pequeño fascículo distinto, que toma origen cerca de la polea del oblicuo mayor. — El superciliar se fusiona más o menos, como hemos

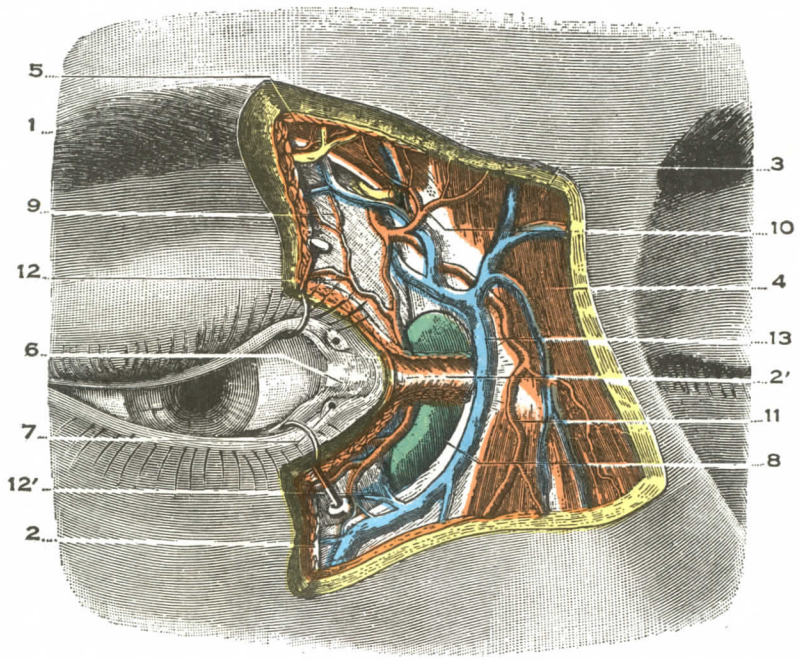

FIG. 768

La región del saco lagrimal, después de resección de la piel y del músculo orbicular (T.-J.).

1, corte de la piel. — 2, músculo orbicular, con 2', su tendón directo. — 3, músculo frontal. — 4, piramidal. — 5, superciliar. — 6, ángulo interno del ojo o saco lagrimal con la membrana nictitante y la carúncula lagrimal. — 7, puntos y tubérculos lagrimales. — 8, saco lagrimal. — 9, séptum orbitale. — 10, arteria frontal interna (con el nervio frontal interno). — 11, arteria nasal que se continúa con la facial. — 12, 12', las dos arterias palpebrales superior e inferior. — 13, vena angular.

indicado antes, con el orbicular; es muy probable que la falta de este músculo, que se nota en algún caso, sea debida a su fusión con el orbicular de los párpados.

3. Músculos de la nariz

En la nariz se encuentran cuatro músculos: por arriba, el *piramidal;* por abajo, el *mirtiforme,* y a los lados, el *transverso* y el *dilatador de las alas de la nariz.*

1.º *Piramidal*

El piramidal (fig. 762, 3) es un pequeño músculo alargado en sentido vertical, situado en el dorso de la nariz y en la región interciliar. Sus fascículos se hallan situados inmediatamente por debajo del frontal, con el que parecen continuarse; son los *pilares del frontal* de algunos autores.

1.º Inserciones. — Este músculo toma origen, por abajo: en parte, en los cartílagos laterales de la nariz, y en parte, en el borde inferior y en el borde interno de los huesos propios de la nariz.

Desde aquí sus fascículos se dirigen verticalmente hacia arriba, hacia la región interciliar, adonde, por otra parte, convergen los fascículos internos del frontal.

En los puntos en que se hallan en contacto, los dos músculos se compenetran mutuamente, aunque sin confundirse, como SAPPEY hace notar muy bien. Terminan uno y otro en la cara profunda de los tegumentos.

2.º Relaciones. — Los dos piramidales se hallan yuxtapuestos y en apariencia unidos en la línea media. Un espacio celuloso, generalmente muy estrecho, separa el del lado derecho de su congénere del lado izquierdo.

3.º Inervación. — El piramidal está inervado por el facial *(filetes suborbitarios* de su rama de bifurcación).

4.º Acción. — Los dos piramidales, teniendo su punto fijo en la nariz, tiran hacia abajo la piel de la región superciliar, la cual se pliega formando líneas transversales. Son, como se ve, antagonistas de los músculos frontales, los cuales tiran la piel hacia arriba. Este antagonismo, ya indicado por SAPPEY, ha sido claramente demostrado más tarde por los experimentos electrofisiológicos de DUCHENNE.

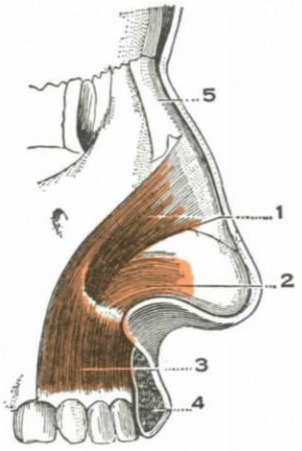

FIG. 769

Músculos motores del ala de la nariz, capa profunda.

1, transverso de la nariz. — 2, músculo dilatador de las alas de la nariz. — 3, músculo mirtiforme. — 4, corte del labio superior.

Variedades. — El piramidal puede aparecer completamente distinto del músculo frontal. — Puede ser muy delgado y hasta faltar, sea en un lado, sea en ambos lados a la vez; por otra parte, puede extenderse hasta el transverso de la nariz y aun descender hasta la punta de esta última, hecho bastante frecuente en las razas de color. — A veces algunos de sus fascículos se entrecruzan con los del elevador del ala de la nariz y del labio superior.

2.º *Transverso de la nariz*

El transverso de la nariz (fig. 769, 1) es un músculo triangular, aponeurótico por delante y carnoso por detrás, situado en la porción cartilaginosa del ala de la nariz.

1.º Inserciones. — Se inserta por su base en el dorso de la nariz, por medio de una aponeurosis que se confunde en la línea media con la del lado opuesto.

Los fascículos carnosos que continúan esta aponeurosis se dirigen hacia abajo, afuera y atrás, hacia el surco del ala de la nariz. Aquí se dividen en dos grupos: los fascículos anteriores se insertan en la cara profunda de los tegumentos de la región; los fascículos posteriores, como lo demuestra la figura 769, se continúan con los fascículos externos del mirtiforme.

2.º Relaciones. — Por su *cara profunda,* el transverso descansa directamente sobre el ala de la nariz. Su *cara superficial* corresponde a los tegumentos en la mayor parte de su extensión; sólo en la parte más externa se halla envuelto por los músculos elevadores del ala de la nariz y del labio superior.

3.º Inervación. — Como en el precedente.

4.° **Acción.** — Los fascículos anteriores o cutáneos del músculo transverso tiran hacia el dorso de la nariz los tegumentos en que se insertan. Determinan de este modo en la región del ala de la misma la formación de pliegues verticales. Los fascículos posteriores se contraen al mismo tiempo que el mirtiforme, aplastando el ala de la nariz y disminuyendo la anchura de los orificios de la misma.

3.° *Mirtiforme*

El mirtiforme (fig. 769, 3) es un pequeño músculo aplanado e irradiado, situado debajo de las aberturas nasales, inmediatamente por detrás del labio superior.

1.° **Inserciones.** — Se inserta por abajo en el maxilar superior, a nivel de la fosilla mirtiforme y de la eminencia que produce el diente canino.

Sus fibras se dirigen en seguida arriba, hacia la abertura de las fosas nasales, separándose a manera de abanico y dividiéndose en tres grupos: las *fibras internas* vienen a insertarse en el subtabique; las *fibras medias* se insertan en el borde posterior del cartílago del ala de la nariz; las *fibras externas* contornean este cartílago, describiendo una curva cuya concavidad se dirige arriba y adentro y continuándose, como hemos indicado antes, con los fascículos posteriores del transverso.

2.° **Relaciones.** — El mirtiforme descansa directamente sobre el esqueleto de la cara. Está cubierto por delante por la mucosa gingival, el semiorbicular superior y los diferentes fascículos que a este nivel terminan en el labio superior.

3.° **Inervación.** — Como el precedente.

4.° **Acción.** — Reuniéndose con los hacecillos posteriores del músculo transverso, los fascículos externos del mirtiforme constituyen en la parte externa de la abertura nasal un semiesfínter, cuyas contracciones tienen por objeto estrechar este orificio. Los fascículos internos y los fascículos medios dirigen hacia abajo la parte inferior de la nariz, y de ahí el nombre de *depresor del ala de la nariz* con que generalmente se designa el mirtiforme. Por otra parte, los fascículos medios, a causa de su oblicuidad, dirigen el ala de la nariz hacia abajo y adentro, llevándola de este modo hacia la línea media y disminuyendo además el diámetro transversal de la abertura nasal. En resumen, el mirtiforme baja el ala de la nariz y estrecha sus aberturas.

4.° *Dilatador propio de las alas de la nariz*

SANTORINI ha descrito con este nombre una lámina muscular muy delgada y bastante atrofiada en el hombre, adosada a la parte inferior del ala de la nariz (figura 769, 2).

1.° **Inserciones.** — Sus fibras se insertan por atrás en el borde posterior del cartílago del ala de la nariz, a la vez que en la parte correspondiente del maxilar superior.

Desde estos sitios se dirigen adelante y abajo, describiendo una curva de concavidad inferior, y van a terminar en la cara profunda de la piel que cubre el borde externo de la abertura nasal.

2.° **Relaciones.** — El músculo dilatador de las aberturas nasales corresponde por una parte a los tegumentos y por otra al cartílago del ala de la nariz. Su desarrollo es muy variable: en algunos individuos es muy visible y de disección relativa-

mente fácil; en otros, por el contrario, no es perceptible a simple vista, y es necesario el microscopio para demostrar la existencia de fibras musculares en la región que ocupa.

3.° **Inervación.** — Como en el precedente.

4.° **Acción.** — El dilatador tiene su punto fijo hacia atrás y lleva hacia fuera el ala de la nariz, ensanchando de este modo transversalmente las aberturas nasales. Es antagonista de los dos músculos precedentes.

4. Músculos de la boca y de los labios

Alrededor del orificio bucal se encuentran once músculos: uno de forma anular, el *labial* u *orbicular de los labios,* que preside su oclusión; después una serie de

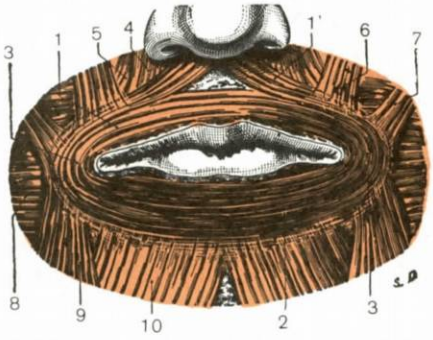

FIG. 770

Músculo orbicular de los labios, cara anterior.

1, semiorbicular superior, con 1', su fascículo accesorio nasolabial. — 2, semiorbicular inferior. — 3, *comisura de los labios.* — 4, elevador del labio superior. — 5, canino. — 6, cigomático menor. — 7, cigomático mayor. — 8, buccinador. — 9, triangular de los labios. — 10, cuadrado del mentón.

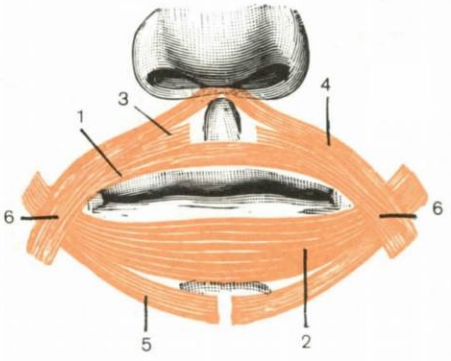

FIG. 771

Esquema que representa la constitución anatómica del orbicular de los labios.

1, semiorbicular superior (fascículo principal). — 2, semiorbicular inferior (fascículo principal). — 3, fascículo incisivo superior. — 4, fascículo accesorio nasolabial. — 5, fascículo incisivo inferior. — 6, 6', comisuras de los labios.

otros diez que, partiendo de las diferentes regiones de la cara, van a insertarse en su contorno, a manera de rayos divergentes: son éstos, contando de arriba abajo: 1.°, el *elevador común del ala de la nariz y del labio superior;* 2.°, el *elevador propio del labio superior;* 3.°, el *canino;* 4.°, el *cigomático menor;* 5.°, el *cigomático mayor;* 6.°, el *buccinador;* 7.°, el *risorio;* 8.°, el *triangular de los labios;* 9.°, el *cuadrado de la barba,* y 10.°, el *músculo de la borla del mentón.*

1.° *Labial u orbicular de los labios*

El músculo labial u orbicular de los labios (fig. 770) se halla alrededor del orificio bucal a la manera de un elipse cuyo diámetro mayor se dirige transversalmente de uno a otro lado.

1.° **Inserciones.** — Adoptando la opinión ya antigua de WINSLOW, consideraremos este músculo como formado por dos mitades absolutamente distintas, una mitad superior, el *semiorbicular superior,* correspondiente al labio superior, y otra mitad inferior, el *semiorbicular inferior,* situada en el espesor del labio inferior.

A. SEMIORBICULAR SUPERIOR. — El semiorbicular superior (fig. 770, 1) constituye la capa más importante del labio superior. Transversalmente extendido de una a otra comisura, mide en altura todo el espacio comprendido entre el borde libre del labio y la base de la nariz. Sus fascículos arrancan en su mayoría, a derecha e izquierda de la línea media, de la cara profunda de la piel y de la mucosa labial. Desde aquí se dirigen afuera y abajo, describiendo asas de concavidad inferior. Llegan así a la región de las comisuras, donde a la vez terminan en la piel y en la mucosa, entrecruzándose por una parte con las fibras ascendentes del semiorbicular inferior, y por otra con las transversales del buccinador.

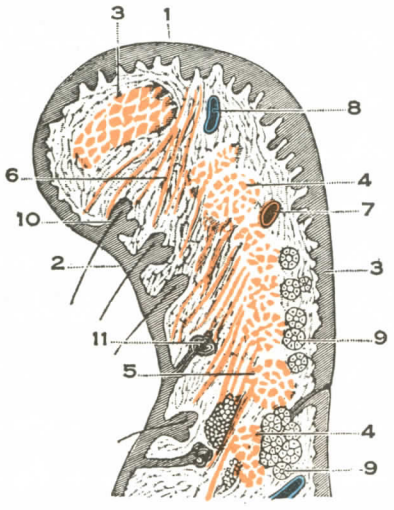

FIG. 772

Corte sagital del labio inferior, que pasa por el incisivo externo.

1, borde libre. — 2, revestimiento cutáneo. — 3, mucosa. — 4, rama horizontal de la L muscular que representa el orbicular de los labios. — 5, fascículos verticales que provienen del cuadrado de la barba. — 6, fascículos marginales, representando el músculo compresor de los labios de KLEIN. — 7, arteria coronaria. — 8, venas. — 9, 9, glándulas labiales. — 10, folículos pilosos. — 11, glándulas sudoríparas.

Estas largas fibras, dispuestas en arco, se extienden sin interrupción aparente de una a otra comisura, constituyendo la *porción principal del músculo.*

A esta porción principal vienen a juntarse, a manera de *porciones accesorias,* cuatro fascículos de refuerzo, dos por cada lado. Uno de estos fascículos (fig. 771, 4), relativamente grueso, arranca del subtabique de las fosas nasales: es el *fascículo nasolabial* del orbicular. El otro (3), más delgado, toma origen en la porción interna de la fosilla mirtiforme: es el *fascículo incisivo superior.* Desde esta superficie de origen, los dos fascículos se dirigen hacia fuera y no tardan en confundirse con la porción principal del orbicular, ofreciendo la misma terminación que este último.

B. SEMIORBICULAR INFERIOR. — Análogo al precedente, el semiorbicular inferior (fig. 771, 2) constituye la capa más importante del labio inferior.

Como el semiorbicular superior, se extiende de una comisura a la otra, y por otra parte ocupa toda la altura del labio, desde su borde libre hasta el surco que separa por abajo el labio de la barba.

Se inserta, a derecha e izquierda de la sínfisis mentoniana, en la cara profunda de la piel y de la mucosa labial. Desde aquí sus fascículos se dirigen hacia fuera y arriba, para terminar, como los del músculo precedente, en la región de la comisura.

Se halla reforzado, como el semiorbicular superior, por un fascículo accesorio de inserción ósea, el *fascículo incisivo inferior* (5). Este fascículo, análogo al fascículo homónimo del labio superior, arranca hacia dentro de cada lado de la sínfisis y se confunde, casi inmediatamente después de su origen, con la porción principal del músculo.

2.° **Relaciones.** — El orbicular se halla situado en la parte media de los labios, un poco más próximo de la cara mucosa que de la cara cutánea. Observado en cortes sagitales (fig. 772), presenta en conjunto la forma de la letra **L** invertida (⌟ para el labio superior, ⌝ para el labio inferior), con una rama vertical muy prolongada, que ocupa toda la altura del labio, y una rama horizontal muy corta, que corresponde al orificio bucal. Reuniéndose en ángulo recto, las dos ramas de la **L** muscular limitan un ángulo más o menos abierto que mira hacia delante y abajo en el labio inferior, y hacia delante y arriba en el labio superior.

En cada uno de los labios, el orbicular está cubierto por la piel y un determinado número de músculos, que son: el cuadrado de la barba, para el semiorbicular inferior; los dos elevadores del labio superior y el cigomático menor, para el semiorbicular superior; éste a su vez cubre la mucosa labial (fig. 773), de la cual se encuentra separado por una verdadera capa de glándulas mucosas (véase la descripción referente a los *Labios*).

La arteria coronaria corresponde a la cara profunda del músculo y se encuentra situada comúnmente en el ángulo de unión de las dos ramas de la **L** o un poco más allá del mismo (por debajo en el labio inferior y por encima en el labio superior).

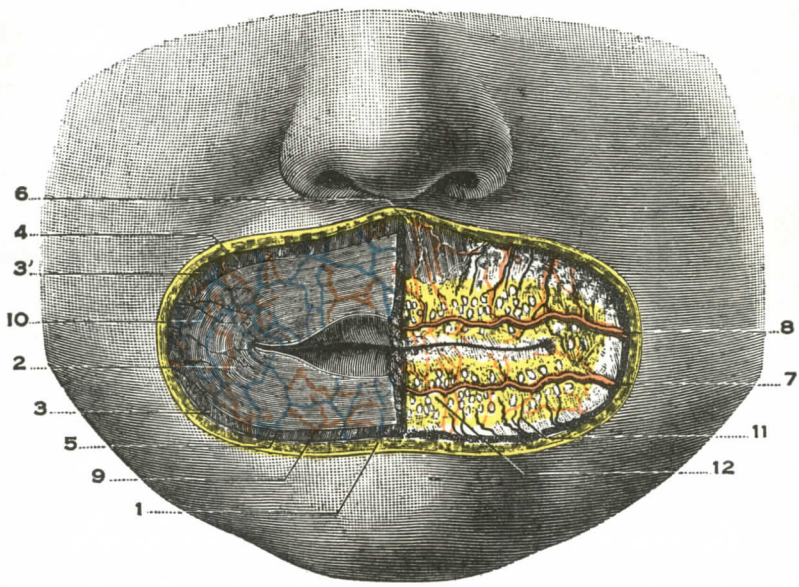

FIG. 773

Región labial (T.-J.).

(A la derecha, el músculo orbicular está en su sitio; a la izquierda, ha sido quitado para que se viese la mucosa labial.)

1, corte de la piel. — 2, orbicular de los labios. — 3, 3', músculos de la comisura. — 4, músculos elevadores del labio superior. — 5, cuadrado del mentón. — 6, mirtiforme. — 7, coronaria inferior. — 8, coronaria superior con la arteria del subtabique. — 9, ramas de la submental. — 10, venas superficiales. — 11, ramos nerviosos. — 12, mucosa labial con la capa glandular submucosa.

MÚSCULO COMPRESOR DE LOS LABIOS. — Además de las fibras transversales del orbicular y las fibras verticales de procedencias diversas que vienen a colocarse por delante de este último músculo, se encuentran también en cada uno de los labios, cerca de su borde libre, algunas fibras de dirección anteroposterior cuyo conjunto constituye el *músculo compresor de los labios*. Estas fibras anteroposteriores, indicadas desde hace mucho tiempo por LUSCHKA y estudiadas más tarde especialmente por KLEIN y por ÆBY, tienen su origen, por delante, en la cara profunda de la piel, desde la primera hasta la duodécima fila de los folículos pilosos. Desde aquí se dirigen oblicuamente hacia atrás (atrás y abajo para el labio superior y atrás y arriba para el labio inferior) y van a terminar en la mucosa, alrededor de todo el orificio bucal. Este músculo compresor de los labios, que no es más que el *rectus labii* de KLEIN, el *musculus labbi proprius* de KRAUSE, el *musculus cutaneo-mucosus labii* de BOVERO, se halla especialmente desarrollado en el recién nacido, y debe en realidad desempeñar un importante papel en el acto de la succión. El desarrollo del músculo recto de los labios depende de la eversión de los mismos, lo que nos explica el desarrollo que adquiere en los negros, cuyos labios son prominentes. La parte inferior es más gruesa que la superior.

3.º Inervación. — El orbicular de los labios se halla inervado por el facial: en su mitad superior (semiorbicular superior), por los *filetes bucales superiores* de la rama temporofacial; en su mitad inferior (semiorbicular inferior), por los *filetes bucales inferiores* de la rama cervicofacial.

4.º Acción. — Entrecruzándose a nivel de las comisuras, los dos semiorbiculares constituyen para el orificio bucal un verdadero esfínter: cierran este orificio cuando ha sido abierto por la acción de los músculos dilatadores; constriñen y aplican fuertemente uno contra otro los bordes opuestos cuando las contracciones sorprenden a este orificio en estado de oclusión pasiva.

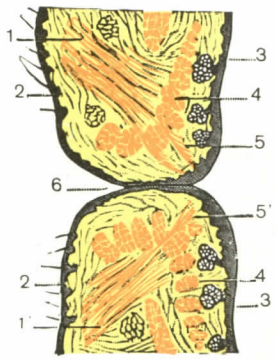

FIG. 774

Corte vertical de ambos labios, para poner de manifiesto su músculo compresor (según ROY).

1, 1', labio superior y labio inferior, con 2, 2, su cara anterior; 3, 3, su cara posterior. — 4, 4, fascículos del orbicular. — 5, 5', fascículos de los músculos compresores de los labios. — 6, hendidura bucal.

Desde el punto de vista fisiológico, cada semiorbicular puede dividirse en dos zonas: una *zona exterior* o *periférica* (con relación al centro del orificio bucal), y otra *zona interior* o *marginal*. Las contracciones de las dos zonas exteriores fruncen los labios y los proyectan hacia delante; las contracciones de las zonas interiores los fruncen igualmente, pero los dirigen hacia atrás y los aplican contra los arcos dentarios.

Esto sentado, es fácil comprender que el orbicular coopera a una serie de actos tales como la succión, la acción de soplar en instrumentos de viento, la de silbar, la prensión de los alimentos, sólidos o líquidos, la acción de besar (*musculus osculatorius* de los antiguos anatomistas), la pronunciación de ciertas consonantes llamadas labiales, etc., etc.

Los experimentos electrofisiológicos, así como los casos clínicos (hemiplejía facial), nos autorizan a admitir en cada semiorbicular dos mitades simétricas perfectamente independientes, correspondiendo una al lado derecho y la otra al izquierdo. El esfínter bucal se halla de este modo constituido por cuatro músculos: dos superiores, que podríamos llamar *labiales superiores,* izquierdo y derecho, y dos inferiores, que podrían llamarse *labiales inferiores,* distinguiéndose también en labial izquierdo y labial derecho.

Variedades. — Algunas porciones del orbicular han sido descritas como músculos especiales. Tales son: *el protractor del labio superior y del labio inferior,* el *constrictor del labio superior y del labio inferior.* Se han descrito también como músculos especiales *(músculo incisivo superior* y *músculo incisivo inferior)* los dos fascículos de inserción ósea descritos antes, que van a reforzar la porción principal.

2.º *Buccinador*

El buccinador es un músculo plano, situado en la región de la mejilla, por detrás del orbicular y por delante del masetero (fig. 776, 14). Se extiende desde una a otra mandíbula y contribuye de este modo a formar la pared lateral de la cavidad de la boca.

1.º Inserciones. — Toma origen, por detrás: 1.º, en el borde alveolar del maxilar superior, en la porción de este borde que corresponde a los tres molares mayores; 2.º, en el borde alveolar del maxilar inferior, también a nivel de los molares mayores; 3.º, en el gancho del ala interna de la apófisis pterigoides; 4.º, en una cinta fibrosa, el *ligamento pterigomaxilar (aponeurosis buccinatofaríngea* de al-

gunos autores), que se extiende desde el gancho antes citado de la apófisis pterigoides a la extremidad posterior del borde alveolar del maxilar inferior (figs. 775 y 776). Como se ve, la inserción posterior del buccinador se produce en parte en superficies óseas y en parte en aponeurosis.

Desde estos varios puntos de origen, todos los fascículos del buccinador convergen hacia la comisura labial. Los *fascículos medios* se dirigen horizontalmente. Los *fascículos superiores* y los *fascículos inferiores* siguen una dirección oblicua (oblicuamente descendentes los primeros y oblicuamente ascendentes los segundos) y se entrecruzan.

Después de entrecruzarse, los fascículos ascendentes parecen pasar al labio superior, para continuarse en él directamente con el semiorbicular superior. De la misma manera, los fascículos descendentes parecen confundirse con el semiorbicular in-

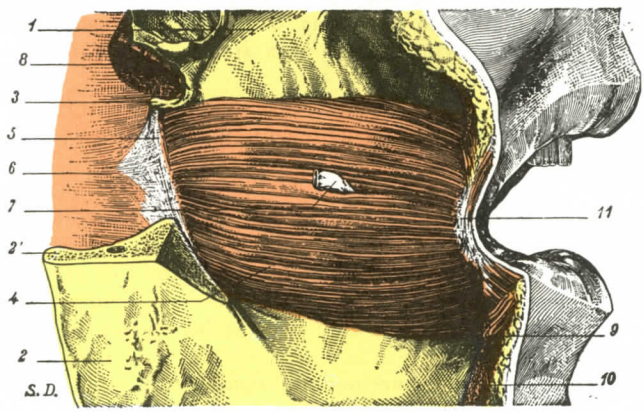

FIG. 775

El buccinador del lado derecho visto por su cara externa.

1, maxilar superior. — 2, maxilar inferior, cuya parte superior ha sido extirpada con un corte de sierra en 2'. — 3, gancho del ala interna de la apófisis pterigoides. — 4, buccinador. — 5, ligamento pterigomaxilar, que va del gancho de la apófisis pterigoides a la extremidad posterior del borde alveolar del maxilar inferior. — 6, constrictor superior de la faringe. — 7, conducto de Stenon. — 8, corte del pterigoideo interno. — 9, cuadrado del mentón. — 10, triangular de los labios. — 11, músculos de la comisura.

ferior, pasando de este modo al labio inferior. Sin embargo, esta continuidad del buccinador y el orbicular de los labios, admitida aun hoy por algunos autores, en realidad no es más que aparente, pues los fascículos del buccinador terminan a nivel de la comisura, en la cara profunda de la piel y la mucosa bucal, de la misma manera que los del orbicular.

2.° Relaciones. — Situado en el lado externo de la boca, el buccinador presenta relaciones importantes, a saber:

α) *Por detrás,* en su inserción en la cinta pterigomaxilar, el buccinador está en relación con el constrictor superior de la faringe, que se inserta igualmente en esta cinta, pero en el borde opuesto.

β) *Por delante,* a nivel de las comisuras, está en relación con el orbicular de los labios, el cigomático mayor, el canino y el triangular de los labios.

γ) Su *cara interna* o profunda está cubierta por la mucosa bucal, a la que se adhiere íntimamente.

δ) Su *cara externa* o *superficial* está en relación, en su parte más posterior, con la rama del maxilar, la apófisis coronoides y el tendón inferior del temporal. Más por delante se halla en relación: 1.°, con los fascículos anteriores del mase-

tero, de los que está separada por la bola adiposa de Bichat; 2.°, con el conducto de Stenon (fig. 775, 7), que para penetrar en la boca perfora el buccinador a nivel del segundo molar mayor de la mandíbula superior; 3.°, con el nervio bucal, que igualmente lo atraviesa de fuera a dentro; 4.°, con la arteria y la vena faciales; 5.°, con algunas ramificaciones del nervio facial. Además, se corresponde esta cara superficial del orbicular con la piel y más directamente con una aponeurosis llamada *aponeurosis del buccinador.*

3.° **Aponeurosis del buccinador.** — Extendida sobre la cara externa del músculo buccinador, esta aponeurosis se inserta, por atrás, en el borde anterior de la apófisis coronoides, donde se confunde con la del masetero; por arriba se fija en el borde alveolar superior, y por abajo, finalmente, en el borde alveolar inferior.

Muy gruesa y muy resistente en su parte posterior, la aponeurosis del buccinador se adelgaza gradualmente a medida que se dirige hacia delante, quedando reducida en la región de las comisuras a una simple lámina celulosa que se confunde con el tejido celular subcutáneo.

Un tejido celular muy denso la une al buccinador; entre ella y el músculo, cerca del conducto de Stenon, se encuentra un grupo pequeño de glándulas salivales, conocidas con el nombre de *glándulas molares.*

4.° **Inervación.** — El músculo buccinador recibe sus nervios a la vez de la *rama temporofacial* y de la *rama cervicofacial* del séptimo par. Se halla, por otra parte, atravesado, como hemos dicho al hablar de sus relaciones, por el nervio bucal, rama del maxilar inferior; pero como se admite que este último nervio es exclusivamente sensitivo, en este punto no toma parte alguna en la inervación del buccinador.

5.° **Acción.** — Los músculos buccinadores tiran hacia atrás las comisuras labiales, agrandando de este modo el diámetro transversal de la boca.

Cuando la boca se halla distendida por el aire acumulado en su cavidad, la contracción de sus fibras comprime este aire y le obliga a salir *con presión* por el orificio bucal, cuya abertura gradúa el orbicular.

Los buccinadores toman de esta manera una parte muy importante en el silbido, como también en el uso de instrumentos de viento, a lo que deben su nombre (de *buccinare,* tocar la trompeta). Finalmente, en el acto de la masticación, los buccinadores, junto con el orbicular, conducen bajo los arcos dentarios las partículas alimenticias que se encuentran en el vestíbulo de la boca.

Variedades. — No es raro observar que algunos de los fascículos medios se continúan con el constrictor superior de la faringe. Se le ha encontrado reforzado por un fasciculillo supernumerario procedente del conducto de Stenon. (Véase *Temporal,* respecto de sus conexiones con este músculo.)

3.° *Elevador común del ala de la nariz y del labio superior*

El elevador común del ala de la nariz y del labio superior (fig. 776, 3) es un músculo aplanado y delgado, extendido desde el ángulo interno del ojo al labio superior.

1.° **Inserciones.** — Toman origen, por arriba, en la cara externa de la apófisis ascendente del maxilar superior, algunas veces en los huesos propios de la nariz y hasta en la apófisis orbitaria interna del frontal.

Desde aquí se dirige hacia abajo, siguiendo el surco nasogeniano, y se divide, al llegar a la base de la nariz, en dos grupos de fascículos, *fascículos internos* y *fascículos externos.* Los fascículos internos se insertan en la piel de la parte pos-

terior del ala de la nariz. Los fascículos externos, algo oblicuos hacia fuera, cruzan el orbicular y se insertan en la cara profunda de la piel del labio superior, extendiéndose casi hasta su borde libre.

2.° **Relaciones.** — El elevador común del ala de la nariz y del labio superior está en relación con la piel en toda su extensión. Cubre, de arriba abajo, la apófisis ascendente del maxilar superior y cuatro músculos: el transverso de la nariz, el mirtiforme, el elevador propio del labio superior y el orbicular.

3.° **Inervación.** — Está inervado por el facial *(filetes suborbitarios* de su rama temporofacial).

4.° **Acción.** — Como indican perfectamente su nombre y sus inserciones inferiores, este músculo levanta el ala de la nariz y el labio superior.

Variedades. — Se observa con bastante frecuencia que el elevador común del ala de la nariz y del labio superior cambia algunos fasciculillos con el frontal, el parietal y el elevador propio del labio superior. Puede estar constituido en su origen por dos fascículos distintos.

MUSCULUS ANOMALUS DE ALBINUS. — ALBINUS ha descrito con este nombre un pequeño fascículo muscular, a la vez carnoso y tendinoso, situado debajo del elevador común del ala de la nariz y del labio superior, el cual, partiendo de la apófisis ascendente del maxilar superior, va a insertarse en el propio maxilar, cerca de la fosa canina. Es, pues, un músculo adherido por sus extremidades a dos puntos del mismo hueso, ambos inmóviles. SAPPEY le dio el nombre de *músculo tensor de la mucosa alveololabial.*

4.° *Elevador propio del labio superior*

Mayor que el precedente, por fuera del cual se halla situado, el elevador del labio superior (fig. 776, 4) es un músculo en forma de cinta, extendido del borde orbitario al labio superior.

1.° **Inserciones.** — Se inserta, por arriba, en una extensión de 18 a 20 milímetros, en el maxilar superior, entre el agujero suborbitario y el reborde inferior de la órbita. Desde este punto se dirigen sus fibras hacia abajo y adentro, cruzando en parte las del músculo precedente y terminando en la cara profunda del labio superior.

2.° **Relaciones.** — Cubierto en su origen por el orbicular de los párpados, cubre a su vez una porción del canino y del orbicular de los labios. Su borde externo está en relación, por abajo, con el cigomático menor, al que bordea o con el cual se fusiona. Su borde interno está en relación con el elevador común del ala de la nariz y del labio superior y se une comúnmente con él.

3.° **Inervación.** — Como el precedente.

4.° **Acción.** — Como indica su nombre, el músculo elevador propio del labio superior eleva la porción media de este labio.

Variedades. — Ha sido indicada la ausencia de este músculo. El músculo elevador propio del labio superior puede recibir fascículos de refuerzo del orbicular de los párpados, del cigomático menor o de la región malar. En este último caso representa en su origen un músculo bíceps. Puede, del propio modo, estar constituido por tres fascículos. Es frecuente observar que los fascículos internos del músculo se insertan en el ala de la nariz; esta disposición, frecuente según SAPPEY, hace que describa dicho autor este músculo con el nombre de *músculo elevador profundo común del ala de la nariz y del labio superior.*

5.º *Canino*

El canino (fig. 776, 6) es un músculo cuadrilátero, situado en la fosa canina, por debajo y un poco por fuera del músculo precedente.

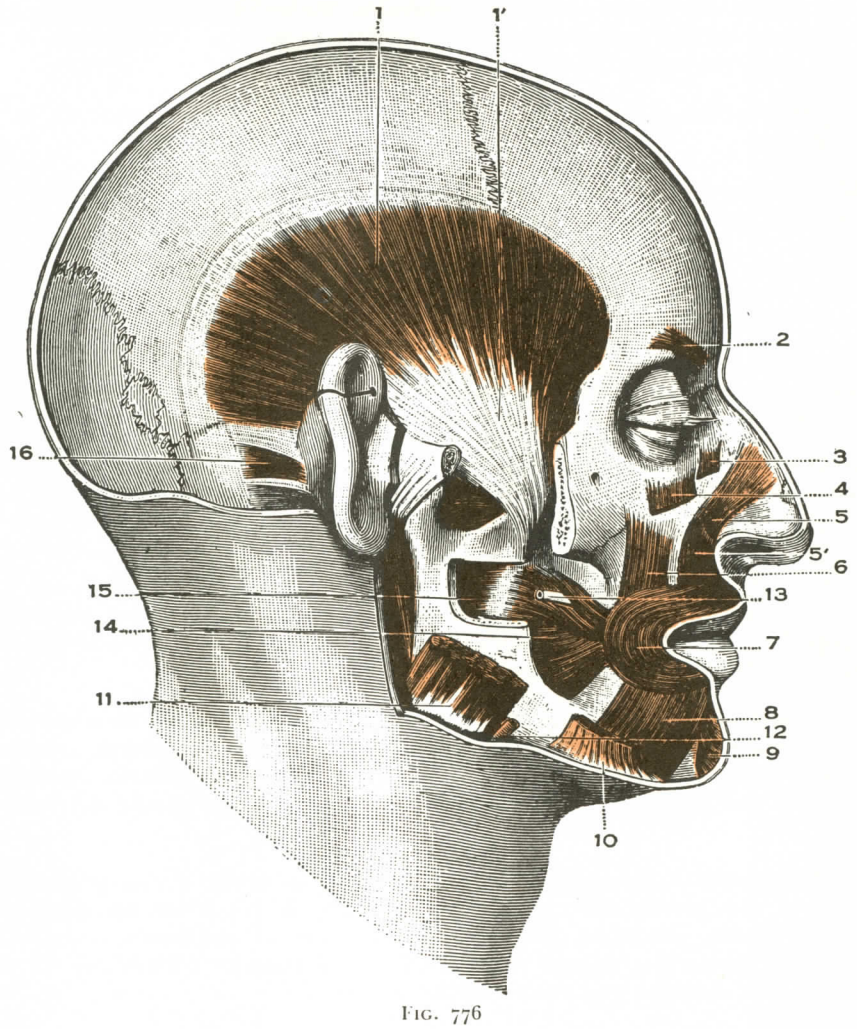

FIG. 776

Músculos del cráneo y de la cara, capa profunda (véase la capa superficial, fig. 762).

1, temporal, con 1', tendón inferior de este músculo. — 2, supercilar. — 3, elevador común del ala de la nariz y del labio superior. — 4, elevador propio del labio superior. — 5, transverso de la nariz. — 5', mirtiforme. — 6, canino. — 7, orbicular de los labios. — 8, cuadrado de la barba. — 9, músculo de la borla de la barba. — 10, triangular de los labios. — 11, masetero. — 12, arteria facial. — 13, conducto de Stenon. — 14, músculo buccinador. — 15, constrictor superior de la faringe, separado del buccinador por el ligamento pterigomaxilar o aponeurosis buccinatofaríngea. — 16, auricular posterior.

1.º **Inserciones.** — Se inserta, por arriba, en la parte más elevada de la fosa canina, por debajo del agujero suborbitario. Sus fibras se dirigen en seguida hacia abajo y un poco afuera, hacia la región de la comisura, donde parecen confundirse con los diferentes fascículos del orbicular, el cigomático mayor y del triangular de los labios, que convergen en el mismo punto. Esta continuidad es tan sólo apa-

rente, según han demostrado los experimentos electrofisiológicos. La terminación real del canino tiene efecto en la cara profunda de la piel y de la mucosa de la región de las comisuras.

2.° **Relaciones.** — El canino está cubierto en su origen por el músculo elevador propio del labio superior, así como por los vasos y nervios suborbitarios. Más abajo está en relación con la piel, de la que lo separa una gruesa capa de tejido celuloadiposo.

3.° **Inervación.** — Como el precedente.

4.° **Acción.** — El músculo canino, por su contracción, levanta y lleva hacia dentro la comisura labial.

Variedades. — El canino es poco variable. En un caso lo hemos visto constituido por dos fascículos completamente distintos y paralelos entre sí. CRUVEILHIER encontró a veces que dos fascículos curvilíneos del transverso de la nariz iban a reforzar el canino. En ocasiones es muy delgado.

6.° *Cigomático menor*

El cigomático menor (fig. 762, 8) es una pequeña cinta muscular, que se extiende desde la región malar a la piel del labio superior.

1.° **Inserciones.** — Toma origen en la parte inferior de la cara externa del hueso malar, algo por debajo de los fascículos del orbicular de los párpados.

Desde este punto se dirige oblicuamente abajo y adelante, cruza superficialmente los fascículos del orbicular de los labios y termina al lado de los elevadores, en la cara profunda de la piel del labio superior.

2.° **Relaciones.** — El cigomático menor está en la mayor parte de su extensión en relación con la piel; sólo su extremidad superior está cubierta algunas veces por el orbicular de los párpados.

3.° **Inervación.** — Como el precedente.

4.° **Acción.** — Atrae hacia arriba y afuera la parte media del labio superior, en la cual se inserta.

Variedades. — El cigomático menor es uno de los músculos más variables. Puede faltar o confundirse, en parte o del todo, con algunos músculos vecinos (elevadores y cigomático mayor) en las razas primitivas. Existe en la proporción de 8 por 100 en los negros, de 20 por 100 en los japoneses, de 30 por 100 en bantues, de 35 por 100 en los hotentotes, y de 78 por 100 en los europeos. Puede nacer por entero del orbicular de los párpados; hemos visto muchas veces esta disposición. Su duplicidad ha sido indicada por muchos autores. En un caso lo hemos visto formado por tres fascículos: 1.°, el fascículo ordinario; 2.°, otro procedente del orbicular, y 3.°, otro que procedía de la bifurcación del cigomático mayor.

7.° *Cigomático mayor*

El cigomático mayor (fig. 762, 20) es, como el precedente, un músculo acintado que se extiende oblicuamente desde el pómulo a la comisura labial.

1.° **Inserciones.** — Se inserta en la cara externa del pómulo, algo por fuera del cigomático menor. Desde este punto se dirige hacia abajo y adelante, llega a la comisura de los labios y termina en la cara profunda de los tegumentos.

2.° **Relaciones.** — En su trayecto descendente, el cigomático mayor cruza sucesivamente el masetero, el buccinador y la vena facial, que se hallan situados por debajo del mismo. Superficialmente está en relación con la piel, de la que se halla separado por una gruesa capa de tejido celuloadiposo.

3.° **Inervación.** — Como el precedente.

4.° **Acción.** — El cigomático mayor tira hacia arriba y afuera la comisura de *los labios.*

Variedades. — El cigomático mayor puede faltar. Puede ser doble en toda su extensión o solamente en una de sus extremidades, superior o inferior. Puede presentar conexiones más o menos extensas con el músculo anterior, con el orbicular de los párpados, lo que es normal en las razas de color con el triangular de los labios y también con el risorio de Santorini.

8.° *Risorio de Santorini*

SANTORINI ha descrito con este nombre *(risorius novus)* un pequeño músculo triangular, generalmente muy delgado, que está situado a los lados de la cara (fig. 762, 14).

1.° **Inserciones.** — El risorio toma origen hacia atrás, por uno o muchos fascículos, en el tejido celular que cubre la región parotídea. Estos fascículos de origen pueden algunas veces extenderse hasta el esternocleidomastoideo, o bien no pasar del masetero.

Desde estos diferentes puntos de origen convergen todos los fascículos hacia la comisura labial y terminan, en parte, en la piel y, en parte también, en la mucosa.

2.° **Relaciones.** — La *cara superficial* del risorio corresponde a la piel en toda su extensión. Su *cara profunda* descansa sucesivamente sobre la parótida, el masetero y el buccinador. Su *borde superior* es casi horizontal. Su *borde inferior,* oblicuamente ascendente, corresponde al cutáneo del cuello, que sigue a corta diferencia la misma dirección y con el cual a menudo se confunde más o menos.

3.° **Inervación.** — Está inervado por el facial *(filetes bucales inferiores* de su rama cervicofacial).

4.° **Acción.** — El risorio atrae hacia atrás la comisura labial. Cuando los dos músculos homólogos se contraen juntos, aumenta el diámetro transversal de la boca, disposición que caracteriza la *sonrisa,* y de aquí el nombre de risorio que se ha dado a este músculo.

Variedades. — Según las investigaciones modernas, el risorio de Santorini, *músculo específico del hombre,* deriva del músculo triangular, de cuya parte superior se desprende. Nada más variable que el desarrollo del risorio. En las razas de color, en las que el triangular está poco desarrollado, falta a menudo: sólo existe en la proporción del 14 por 100 en los melanesios, del 29 por 100 en los hotentotes y del 60 por 100 en los negros.

9.° *Triangular de los labios*

El triangular de los labios (figs. 762, 12, y 777, 4) es un músculo a la vez ancho y delgado, que se extiende del maxilar inferior a la comisura de los labios.

1.° **Inserciones.** — Se origina, por debajo, en el tercio interno de la línea oblicua externa del maxilar inferior, por una serie de pequeñas lengüetas tendinosas, que se entrecruzan con las lengüetas correspondientes del cutáneo cervical.

Desde esta línea de origen, que corresponde a la base del músculo, los fascículos constitutivos del triangular convergen todos hacia la comisura de los labios: los *fascículos externos* llegan a ella verticalmente; los *fascículos internos* siguen un trayecto ligeramente oblicuo, describiendo una curva cuya concavidad mira hacia dentro y arriba.

Llegados a las comisuras, estos fascículos ascendentes del triangular, agrupados en forma de cono, parecen continuarse con los fascículos descendentes del canino

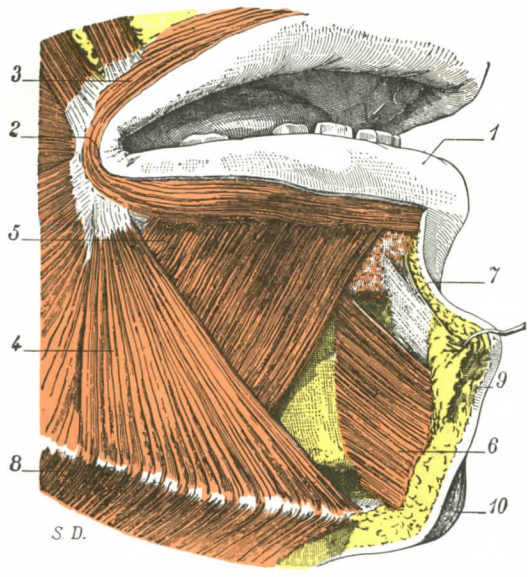

FIG. 777

Los músculos del mentón vistos por el lado derecho.

1, labio inferior. — 2, comisura de los labios, con los diferentes músculos que en ella se insertan. — 3, orbicular de los labios. — 4, triangular de los labios. — 5, cuadrado del mentón. — 6, músculo borla del mentón. — 7, lámina fibroelástica que separa los dos músculos borla de la barba. — 8, cutáneo del cuello. — 9, piel del mentón, fuertemente atraída hacia delante. — 10, mentón.

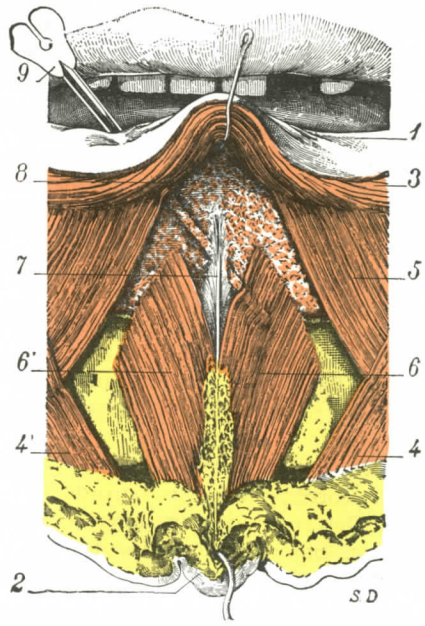

FIG. 778

Los dos músculos borla de la barba, cara anterior.

1, labio inferior, atraído hacia arriba. — 2, piel de la barba fuertemente estirada hacia abajo. — 3, orbicular de los labios. — 4, 4', los dos triangulares de los labios. — 5, cuadrado de la barba. — 6, 6', los dos músculos borla de la barba, insertándose en la cara profunda de la piel. — 7, lámina fibroelástica media. — 8, mucosa bucal. — 9, sonda acanalada que levanta esta mucosa.

y del cigomático mayor. Pero en realidad no hacen más que entrecruzarse con estos últimos y se pierden, como ellos, en la cara profunda de los tegumentos.

2.° **Relaciones.** — Cubierto por la piel, el triangular de los labios cubre a su vez el cuadrado de la barba, el buccinador y el orbicular de los labios. Es perforado algunas veces por la arteria facial a nivel de su ángulo posteroexterno.

3.° **Inervación.** — Está inervado por el facial (*filetes mentonianos* de su rama cervicofacial).

4.° **Acción.** — El triangular hace bajar la comisura labial, y de ahí el nombre de *músculo depresor de la comisura* que le ha sido dado muchas veces desde ALBINUS. En la expresión fisonómica, este músculo sirve para manifestar la tristeza, el abatimiento, etc.; en los casos de contracción enérgica, el disgusto.

Variedades. — Este músculo difiere mucho según las razas. Poco irradiado en los negros, su forma en abanico sólo se desarrolla en los amarillos y en los blancos. Los fascículos internos se continúan también en algunos casos con los internos del cutáneo del lado opuesto, entrecruzándose en la línea media.

TRANSVERSO DEL MENTÓN. — M. J. WEBER ha descrito con este nombre un fascículo de fibras musculares, de dirección transversal, situadas en el borde inferior del mentón, que terminan en la porción interna del triangular y en parte en el maxilar inferior, a cada lado de la sínfisis mentoniana. En realidad, el transverso del mentón no es más que una porción aislada de un triangular muy desarrollado. Es mucho más frecuente de lo que se decía hace algunos años. LE DOUBLE lo encontró en la proporción del 60 por 100 en los blancos, del 84 por 100 en los hotentotes, etc.

10. *Cuadrado del mentón o de la barba*

Situado por debajo y por dentro del precedente, el músculo cuadrado del mentón (figs. 762, 10, y 777, 5) es aplanado, delgado, de forma cuadrilátera, y se extiende desde el maxilar inferior al labio inferior.

1.° **Inserciones.** — Se inserta, por abajo, en el tercio interno de la línea oblicua externa del maxilar, inmediatamente por debajo del triangular.

Al revés del triangular, que se dirige hacia arriba y afuera, éste se dirige hacia arriba y adentro, entrecruzándose parcialmente en la línea media con el del lado opuesto, y, por fin, va a insertarse por arriba en la piel del labio inferior.

2.° **Relaciones.** — Cubierto por el triangular en su origen, el cuadrado de la barba corresponde en el resto de su extensión a la piel. Los bordes internos de los dos músculos cuadrados circunscriben un espacio triangular de base inferior, en el que forman eminencia los músculos borla de la barba. Su borde inferior se continúa en parte con el cutáneo del cuello.

3.° **Inervación.** — Tiene la misma que el músculo precedente.

4.° **Acción.** — El cuadrado del mentón dobla hacia fuera el labio inferior, y, al propio tiempo, lo dirige hacia abajo y afuera; de ahí el nombre de músculo *depresor del labio inferior* con que lo designan algunos anatomistas.

11. *Músculos borla del mentón o de la barba*

Las borlas de la barba (fig. 778, 6) son dos pequeños músculos conoideos, situados uno a cada lado de la línea media, entre la parte superior de la sínfisis mentoniana y la barbilla.

1.° **Inserciones.** — Se insertan, por arriba, uno al lado del otro, en el maxilar inferior, inmediatamente por debajo de la mucosa de las encías.

Desde aquí se dirigen hacia abajo y un poco afuera, esparciéndose sus fibras a la manera de los pelos de un pincel o de una *borla,* de la cual han tomado su nombre. Terminan en la cara profunda del mentón.

2.° **Relaciones.** — Los hacecillos musculares de los músculos borla del mentón descansan directamente sobre el hueso, a cada lado de la sínfisis mentoniana.

Superficialmente corresponden a los tegumentos en la mayor parte de su extensión; sin embargo, la extremidad superior está cubierta por los fascículos más inferiores del orbicular.

Los dos músculos borla son algo divergentes. Entre ellos existe una lámina media, a la vez fibrosa y elástica, que, partiendo de la sínfisis a la altura de la inserción de los dos borlas, va a terminar, por abajo, en la cara profunda de la piel. A esta lámina fibroelástica, siempre que existe, se debe la depresión central conocida con el nombre de *hoyo de la barbilla.*

3.° **Inervación.** — La misma que el músculo precedente.

4.° **Acción.** — Los músculos borla de la barba tiran hacia arriba la eminencia mentoniana y la aplican contra la sínfisis. Secundariamente y por una acción puramente mecánica, elevan también el labio inferior y lo reclinan hacia fuera.

Variedades. — Se ha indicado, por debajo de los músculos borla de la barba, la existencia de un fascículo muscular, designado con el nombre de *anomalus menti,* que se inserta por una parte en el maxilar inferior, cerca del extremo superior del músculo borla, y, por otra parte, en la eminencia mentoniana. Este pequeño músculo recuerda, como se ve, por su doble inserción en el mismo hueso, el *anomalus maxillæ superioris* de ALBINUS, que hemos descrito antes. Los músculos borla están menos desarrollados en las razas de color a causa de la importancia que adquieren en ellas los músculos cuadrados del mentón que se entrecruzan en la línea media del mismo.

CAPITULO III

MUSCULOS DEL CUELLO

El cuello, porción intermedia entre la cabeza y el tórax, tiene numerosos y muy importantes músculos cuyo principal papel es el de mover la cabeza, la columna cervical y el hueso hioides. Estos músculos se encuentran simétricamente a derecha e izquierda de la columna vertebral, unos a los lados y los otros en el plano anterior o en el posterior. Los que se hallan situados por detrás de la columna constituyen los *músculos de la nuca;* los describiremos en el capítulo siguiente, al propio tiempo que los músculos de la región posterior del tronco, de los cuales no se pueden separar. Los restantes, los que se desarrollan a los lados y por delante de la columna, forman los *músculos del cuello propiamente dichos* y los estudiaremos en el presente capítulo. Los distribuiremos en tres grupos o regiones, a saber:

1.° *Región lateral del cuello;*
2.° *Región del hueso hioides;*
3.° *Región prevertebral.*

ARTICULO PRIMERO

REGION LATERAL DEL CUELLO

La región lateral del cuello comprende cinco músculos, dispuestos en dos capas, superficial y profunda. La capa superficial presenta sucesivamente: 1.°, inmediatamente debajo de la piel, el *cutáneo del cuello;* 2.°, debajo de la aponeurosis, el *esternocleidomastoideo.* Por debajo de estos dos músculos, en la capa profunda, encontramos: 1.°, el *escaleno anterior;* 2.°, el *escaleno posterior;* 3.°, el *recto lateral de la cabeza.*

1.° *Cutáneo del cuello*

Situado en la región anterolateral del cuello, debajo de la piel y por encima del esternocleidomastoideo, el músculo cutáneo es una ancha lámina muscular, cuadrilátera y muy delgada (fig. 779, 1), que se extiende de la parte superior del tórax al borde inferior del maxilar. Es el *platysma myoides* de los anatomistas ingleses y alemanes.

1.° Inserciones. — Toma origen, por abajo, en el tejido celular subcutáneo de las regiones subclavicular y acromial, por medio de fascículos muy pálidos y más o menos separados unos de otros.

Estos fascículos se dirigen en seguida hacia arriba y adentro, atravesando oblicuamente la región del cuello para llegar al borde inferior del maxilar, donde terminan de la siguiente manera: 1.°, los *fascículos internos* se entrecruzan comúnmente en la línea media, por debajo de la barbilla, con los del lado opuesto y van a

insertarse en la cara profunda de la piel de la región mentoniana; 2.º, los *fascículos medios* se insertan en el tercio interno de la línea oblicua del maxilar, entrecruzándose en este punto con los fascículos de origen del triangular de los labios; 3.º, los *fascículos externos* se confunden, por fin, en gran parte con el triangular, pero

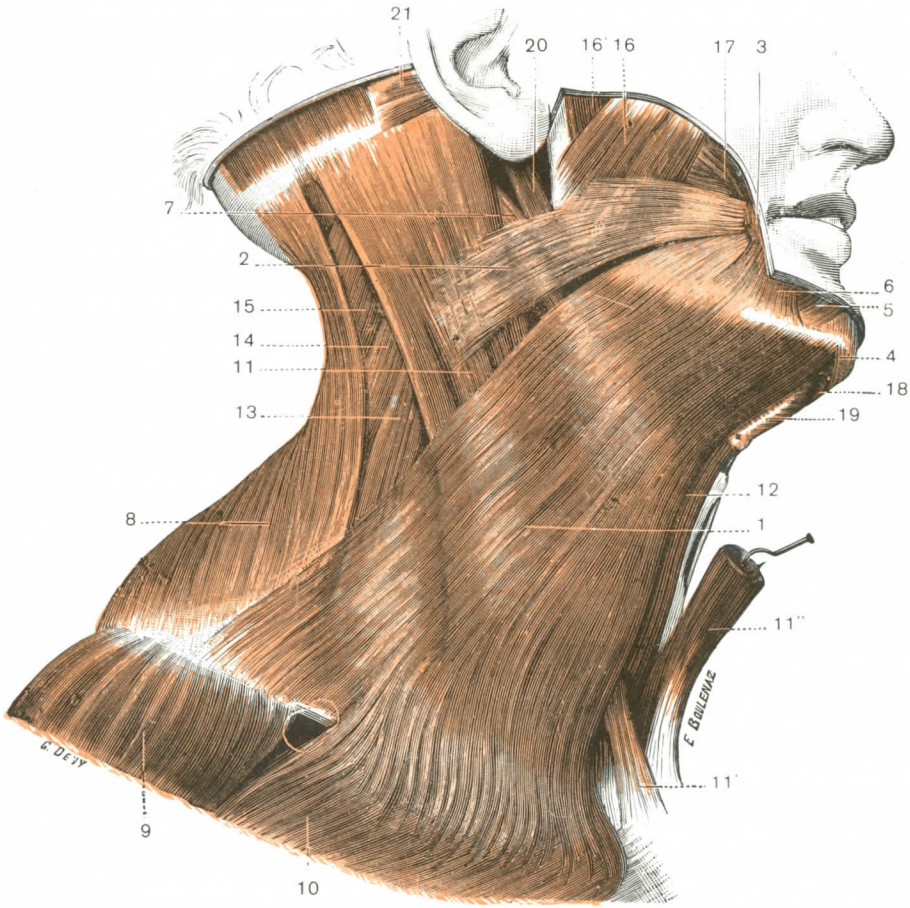

FIG. 779

Músculos de la región lateral del cuello, cara superficial.

1, cutáneo. — 2, risorio de SANTORINI. — 3, orbicular de los labios. — 4, cutáneo del lado opuesto. — 5, cuadrado de la barba. — 6, triangular de los labios. — 7, vientre posterior del digástrico. — 8, trapecio. — 9, deltoides. — 10, pectoral mayor. — 11, esternocleidomastoideo, con 11', su tendón esternal. — 11'', esternocleidomastoideo del lado opuesto. — 12, esternocleidomastoideo. — 13, escaleno posterior. — 14, angular del omóplato. — 15, esplenio. — 16, 16', masetero. — 17, buccinador. — 18, vientre anterior del digástrico. — 19, milohioideo. — 20, estilohioideo. — 21, auricular posterior.

especialmente con el cuadrado de la barba; los otros llegan hasta la piel de la comisura labial.

2.º **Relaciones.** — El músculo cutáneo del cuello está comprendido en un desdoblamiento de la *fascia superficialis*. Su *cara superficial* se corresponde con la piel, a la que se adhiere por abajo de una manera íntima y de la que se halla separada por arriba por una capa más o menos gruesa de grasa. Su *cara profunda* descansa sobre la aponeurosis superficial. Además de esta aponeurosis, cubre sucesiva-

mente, yendo de abajo arriba: el pectoral mayor y el deltoides, la clavícula, el esternocleidomastoideo, el homohioideo, el vientre anterior del digástrico, el milohioideo, la vena yugular externa, las ramas del plexo cervical superficial. En la región facial cruza, finalmente, el maxilar inferior y el masetero. El *borde posterior* o externo del cutáneo, dirigido oblicuamente abajo y atrás, está en relación, por arriba, con el risorio de Santorini, que sigue la misma dirección. El *borde anterior* o interno está separado del borde similar del lado opuesto por un ancho espacio triangular, cuya base corresponde al tórax y cuyo vértice, formado por el entrecruzamiento recíproco de los fascículos internos, está situado de ordinario un poco por debajo de la sínfisis mentoniana.

3.° **Inervación.** — El cutáneo del cuello, desde el punto de vista de la motilidad, está inervado exclusivamente por el facial (BARDELEBEN) y recibe sus filetes nerviosos de la *rama cervicofacial* de este nervio. Las ramas nerviosas del plexo cervical superficial, que atraviesan el cutáneo y que, según algunos autores, toman parte en su inervación, no son más que filetes sensitivos destinados principalmente a los tegumentos.

4.° **Acción.** — El cutáneo del cuello es la representación atrófica, en el hombre, del *panículo carnoso* de algunos mamíferos (el caballo, por ejemplo), vasta capa muscular que envuelve a manera de manto la nuca, la mayor parte del cuello y casi todo el tronco.

No sabemos encontrarle actualmente otra función, en el hombre, que la de llevar hacia abajo la piel de la barba y del labio inferior; adquiere de este modo una importancia manifiesta en la expresión fisonómica. Como hace notar acertadamente CRUVEILHIER, es uno de los músculos que más concurren «a la expresión de las sensaciones de dolor o de tristeza, cólera, enfado, terror y sufrimiento».

En virtud de su dirección casi vertical, el cutáneo puede también arrugar transversalmente la piel del cuello y levantar la del tórax. Hemos visto en una joven histérica, cuyo músculo cutáneo estaba más desarrollado de lo regular, que sus contracciones arrastraban con fuerza hacia arriba la glándula mamaria.

Variedades. — El cutáneo, como en general todos los órganos rudimentarios, es muy variable. De ordinario está más desarrollado en las razas primitivas. La mayor parte de sus variaciones se refieren a su volumen, a su extensión y al número de sus fascículos constitutivos. Dependen casi todas de una u otra de las dos siguientes modalidades: unas veces el cutáneo presenta fascículos supernumerarios y excede los límites de la descripción clásica, otras, por el contrario, pierde alguno de sus fascículos y sufre una gradual atenuación que puede terminar por su desaparición completa. Entre los fascículos supletorios más interesantes se cuentan los que nacen en el esternón o en la *clavícula*. En su parte superior el cutáneo llega a veces hasta la región temporal. Por arriba y atrás llega a veces a la nuca (razas de color). En ciertos casos las fibras musculares aisladas constituyen el músculo *transverso de la nuca*. El entrecruzamiento, indicado antes, de los fascículos internos del cutáneo de un lado con los del lado opuesto, puede no existir, así como puede encontrarse el comienzo del mismo más abajo del sitio habitual, cerca del hueso hioides y hasta en la región infrahioidea. Los fascículos verticales del cutáneo pueden estar cruzados por debajo del maxilar por una capa sobreañadida de fibras transversales que proceden de la región parotídea; estas dos capas se observan normalmente en el perro y el gato. — Una de las disposiciones más interesantes del cutáneo es la del paso de sus fascículos internos al músculo triangular del lado opuesto, disposición que es normal en los cinocéfalos y en los cercopitecos.

CUTÁNEOS SUPERNUMERARIOS. — *Fascículos cutáneos supernumerarios,* restos del panículo carnoso de los mamíferos, se han observado en varias regiones del cuerpo, especialmente en el hombro, en la nalga, debajo de la clavícula, sobre el trapecio, el dorsal mayor, etc.

2.° *Esternocleidomastoideo*

El esternocleidomastoideo (fig. 780, 15 y 16) es un músculo robusto, situado a los lados del cuello, por abajo del cutáneo. Se extiende oblicuamente desde la parte anterior y superior del tórax a la apófisis mastoides; atraviesa, por consiguiente, la región anterolateral del cuello en sentido diagonal.

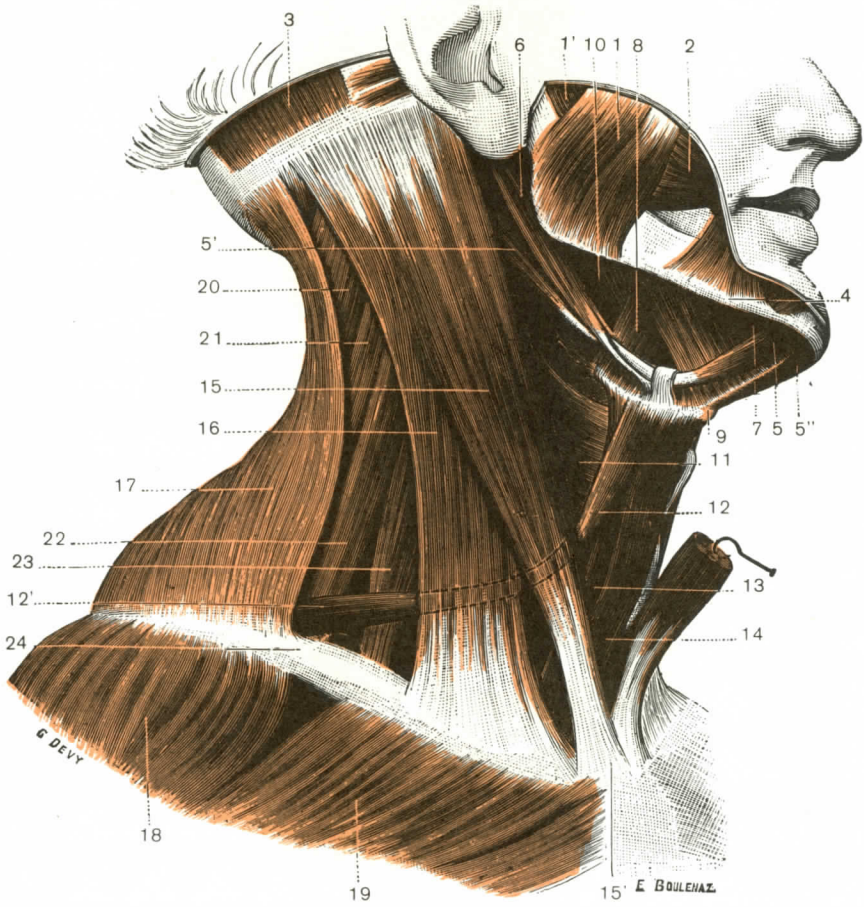

FIG. 780

Músculos de la región lateral del cuello, después de separar el cutáneo.

1, 1', masetero. — 2, buccinador. — 3, occipital. — 4, triangular de los labios. — 5, vientre anterior del digástrico. — 5', su vientre posterior. — 5'', digástrico del lado opuesto. — 6, estilohioideo. — 7, milohioideo. — 8, hiogloso.— 9, hueso hioides. — 10, constrictor medio de la faringe. — 11, constrictor inferior de la faringe. — 12, vientre anterior, y 12', vientre posterior del omohioideo. — 13, esternotiroideo. — 14, esternocleidohioideo. — 15, manojo esternal del esternocleidomastoideo, con 15', su inserción en el esternón. — 16, cabeza clavicular del mismo músculo. — 17, trapecio. — 18, deltoides. — 19, pectoral mayor. — 20, esplenio. — 21, angular del omóplato. — 22, escaleno posterior. — 23, escaleno anterior. — 24, clavícula.

1.° Inserciones. — Presenta, en su origen torácico, dos porciones claramente distintas: una *porción interna,* inserta en el esternón, y otra *externa,* inserta en la clavícula. La primera ha recibido el nombre de *manojo esternal;* la segunda, el de *manojo clavicular* (figs. 781 y 782).

a) *Manojo esternal.* — El manojo esternal arranca de la cara anterior del manubrio por medio de un tendón conoideo, que se entrecruza muchas veces, en su origen, con el del lado opuesto, y el cual no tarda en desaparecer hacia arriba en medio de los fascículos carnosos a que da origen. Estos fascículos carnosos, continuando el trayecto del tendón, se dirigen oblicuamente hacia arriba y atrás, en

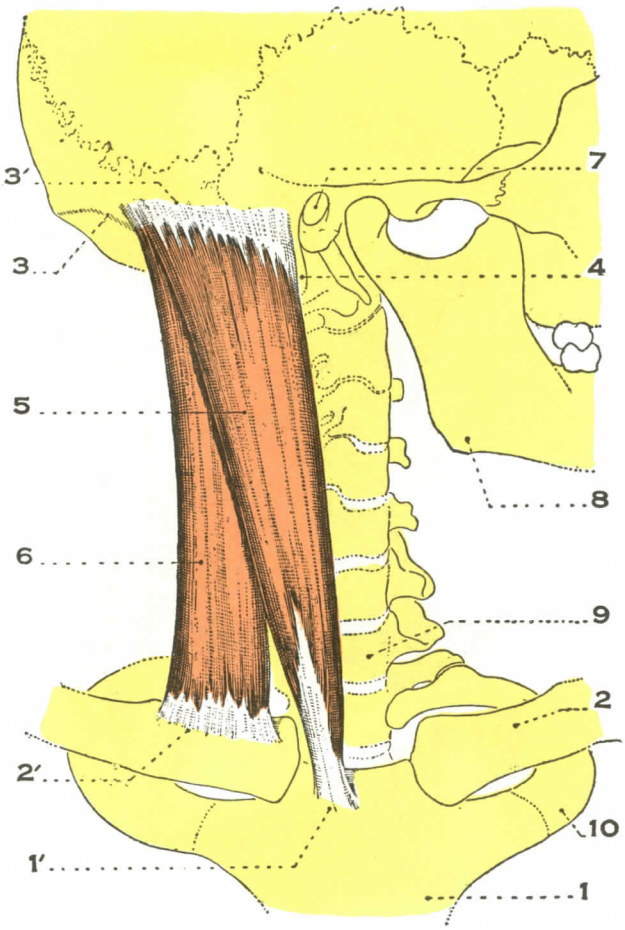

FIG. 781

Músculo esternocleidomastoideo.

1, esternón. — 1', manojo esternal. — 2, clavícula. — 2', manojo clavicular. — 3, línea curva superior del occipital. — 3', inserciones superiores del manojo esternal. — 4, punta de la mastoides. — 5, manojo esternal. — 6, manojo clavicular. — 7, conducto auditivo externo. — 8, ángulo del maxilar inferior. — 9, séptima vértebra cervical. — 10, primera costilla.

sentido de la apófisis mastoides. A medida que se aleja del tórax, el manojo esternal se ensancha paulatinamente hasta formar un músculo plano y delgado que cubre parcialmente las fibras claviculares situadas debajo de él. Finalmente, se extiende sobre la cara externa de la apófisis mastoides y termina, en parte, en la cara externa de esta eminencia ósea y, en parte, en la porción externa de la línea curva superior del occipital.

b) *Manojo clavicular.* — El manojo clavicular (fig. 781), ancho y delgado desde su origen, se inserta en el cuarto interno de la clavícula por una serie de lengüetas tendinosas, en su mayoría muy cortas. Los fascículos carnosos que las continúan se dirigen verticalmente arriba; alcanzan pronto el borde posterior del manojo esternal, cuya dirección es oblicua, y en este punto se dividen en dos grupos:

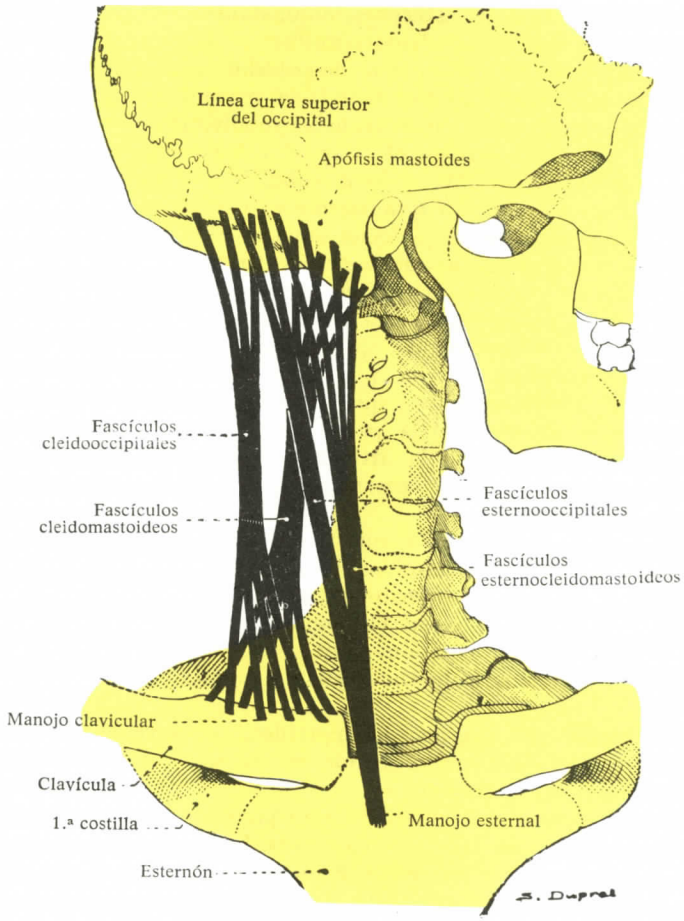

FIG. 782

Constitución del esternocleidomastoideo (esquema).

unos, que son la mayor parte, se colocan debajo del manojo esternal y van a fijarse en el vértice y en el borde anterior de la apófisis mastoides (*manojo cleidomastoideo* o *clavicular profundo* de algunos autores). Los otros se flexionan hacia atrás, siguen la dirección del manojo esternal, con el cual se confunden, y alcanzando la línea occipital superior, terminan en la parte externa de esta línea curva. Las fibras de este grupo, más superficiales que las precedentes, constituyen el *manojo cleidooccipital.*

2.° **Relaciones recíprocas de los manojos esternal y clavicular.** — Resulta de la descripción precedente que los dos manojos del esternocleidomastoideo, separados

en su origen por un espacio triangular de base inferior, se superponen más arriba de su tercio inferior, ocupando el manojo esternal el plano superficial y el manojo clavicular el plano profundo. Así superpuestos los dos manojos, conservan algunas veces su inserción terminal en los huesos del cráneo, pero con mayor frecuencia se fusionan de una manera más o menos íntima.

3.° **Constitución real del esternocleidomastoideo.** — La independencia recíproca de los dos manojos del esternocleidomastoideo es bastante frecuente para que algunos autores hayan creído conveniente describirlos separadamente. Esta división del músculo en dos fascículos distintos es todavía incompleta. En 1859, VLACOVICH, en una memoria desgraciadamente olvidada, había subdividido el manojo clavicular en dos fascículos: uno que terminaba en el occipital *(cleidooccipital)* y otro en la apófisis mastoides *(cleidomastoideo)*. W. KRAUSE subdividió a su vez el fascículo esternal en dos nuevos fascículos: uno *esternomastoideo* y otro *esternooccipital.* Si bien este último fascículo no es constante, podemos admitir en el grupo esternocleidomastoideo cuatro elementos o cuatro órdenes de fascículos (fig. 782), a saber:

1.° *Fascículos esternomastoideos,* que nacen del manubrio y van a insertarse en la cara externa de la mastoides y en la parte del temporal que la continúa.

2.° *Fascículos esternooccipitales,* que parten igualmente del esternón para terminar en la fascia occipital superior, por detrás de los precedentes.

3.° *Fascículos cleidomastoideos,* que se insertan en una longitud de 2 a 4 centímetros en la cara superior de la parte interna de la clavícula (a 15 milímetros aproximadamente por fuera de la articulación esternoclavicular) y llegan al borde anterior de la apófisis mastoides, pasando por debajo de los fascículos precedentes, a los que cruzan en X.

4.° *Fascículos cleidooccipitales,* que nacen de la clavícula por fuera o por delante de los fascículos cleidomastoideos y terminan en la línea occipital superior.

La anatomía normal y la anatomía comparada, así como las variaciones del músculo esternocleidomastoideo en el hombre, justifican plenamente semejante división. Así el músculo en cuestión viene a ser el *esternocleidomastoideooccipital,* o, más sencillamente, el músculo *cuadrigémino* o *cuádriceps de la cabeza.*

4.° **Relaciones.** — El esternocleidomastoideo, como veremos después al estudiar las aponeurosis del cuello, está contenido en un desdoblamiento de la aponeurosis cervical superficial. Se le consideran, a causa de su forma, una *cara externa,* una *cara interna* y dos *bordes,* uno anterior y otro posterior.

a) *Cara externa.* — La cara externa o superficial (fig. 783) se corresponde con la piel en su parte superior y en su parte inferior. En su parte media se halla separada de la misma por el cutáneo. Entre el esternocleidomastoideo y el cutáneo corren la vena yugular externa (véase ANGIOLOGÍA) y las diversas ramas del plexo cervical superficial (véase NEUROLOGÍA), a saber: 1.°, la rama cervical transversa, que cruza transversalmente el músculo en su parte media; 2.°, las dos ramas auricular y mastoidea, que cruzan oblicuamente su parte superior; 3.°, la rama supraclavicular, que cubre la parte inferior del músculo con sus ramos anteriores.

b) *Cara interna.* — La cara interna o profunda cubre, *hacia abajo,* la articulación esternoclavicular y, *más arriba,* la porción inicial del esternotiroideo y del esternocleidohioideo, la porción media del digástrico, los escalenos, el esplenio y el angular del omóplato (fig. 784). Cubre así mismo, siendo una de las relaciones más importantes del músculo, el paquete vasculonervioso del cuello, formado por: 1.°, la carótida primitiva; 2.°, la vena yugular interna, que costea la parte externa de la arteria; 3.°, el neumogástrico, el cual se aloja en el ángulo diedro que limita por atrás la arteria y la vena. La porción cervical del gran simpático está situada más profundamente y un poco por detrás del paquete vasculonervioso.

Las relaciones de la carótida primitiva con el esternocleidomastoideo son muy importantes, y de aquí que los cirujanos le hayan dado el nombre de *músculo satélite de la carótida;* sin embargo, son muy variables, porque el músculo varía mucho, si no en su dirección, cuando menos en sus dimensiones transversales. La arteria está al principio situada en el triángulo que separa en la parte inferior del músculo los dos manojos, esternal y clavicular; después alcanza la cara interna del manojo esternal. El músculo aparece oblicuo hacia arriba y atrás, mientras que el vaso sigue una dirección vertical; por eso este último se aproxima cada vez más al borde anterior de su músculo satélite, pero acaba por separarse de él a uno o dos centímetros por debajo del borde superior del cartílago tiroides.

Conviene añadir que por detrás del paquete vasculonervioso se encuentran los filetes cardiacos superiores del neumogástrico y del simpático, el asa nerviosa del hipogloso, las dos ramas descendentes que la forman, así como numerosos ganglios linfáticos *(cadena carotídea),* presentando todos estos órganos relaciones íntimas con la cara profunda del esternocleidomastoideo.

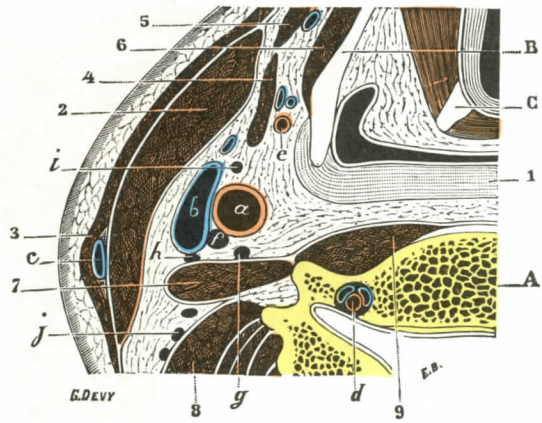

FIG. 783
Corte transversal del cuello, que pasa por la parte superior de la sexta cervical, lado derecho, segmento superior del corte.

A, sexta cervical. — B, cartílago tiroides. — C, cartílago aritenoides.

1, faringe. — 2, esternocleidomastoideo. — 3, cutáneo del cuello. — 4, omohioideo. — 5, esternocleidohioideo. — 6, tirohioideo. — 7, escaleno anterior. — 8, escaleno posterior. — 9, músculos prevertebrales.

a, carótida primitiva. — *b*, yugular interna. — *c*, yugular externa. — *d*, arteria y venas vertebrales. — *e*, arteria tiroidea superior. — *f*, neumogástrico. — *g*, gran simpático. — *h*, frénico. — *i*, rama descendente del hipogloso. — *j*, ramas anteriores de los nervios cervicales.

c) *Borde anterior.* — El borde anterior del esternocleidomastoideo es muy oblicuo de arriba abajo y de atrás a delante. Se halla en relación, por arriba, con la glándula parótida. Más abajo se corresponde con el ángulo del maxilar inferior, al que se halla unido en la mayoría de los casos por tractos fibrosos y algunas veces por una verdadera tirilla, la *tirilla maxilar del esternocleidomastoideo.* Recordaremos de paso que esta unión es un vestigio de la primitiva inserción del músculo en el hueso maxilar, inserción que existe aún en los solípedos. Más abajo todavía, el borde anterior del esternocleidomastoideo forma el límite externo de las dos regiones suprahioidea e infrahioidea.

d) *Borde posterior.* — El borde posterior, oblicuo como el precedente, pero de oblicuidad menos pronunciada, constituye con el borde anterior del trapecio los dos límites laterales del triángulo supraclavicular. A nivel de este borde posterior, las cinco ramas nerviosas del plexo cervical superficial se desprenden del plexo cervical profundo.

5.° Vascularización. — Está asegurada por dos arterias principales y por arterias accesorias.

Arterias principales. — Se distingue una arteria superior, una arteria media y excepcionalmente una arteria inferior. La *arteria esternocleidomastoidea superior* proviene generalmente de la occipital (70 por 100 de los casos), rara vez de la auricular posterior. Este vaso, acompañado de una vena, cruza en X el hipogloso mayor cuando éste describe su curva sobre la arteria carótida externa. Penetra en el múscu-

lo en compañía de los nervios destinados al trapecio, formando así un pequeño pedículo vasculonervioso *(pedículo superior)*. La *arteria esternocleidomastoidea media*

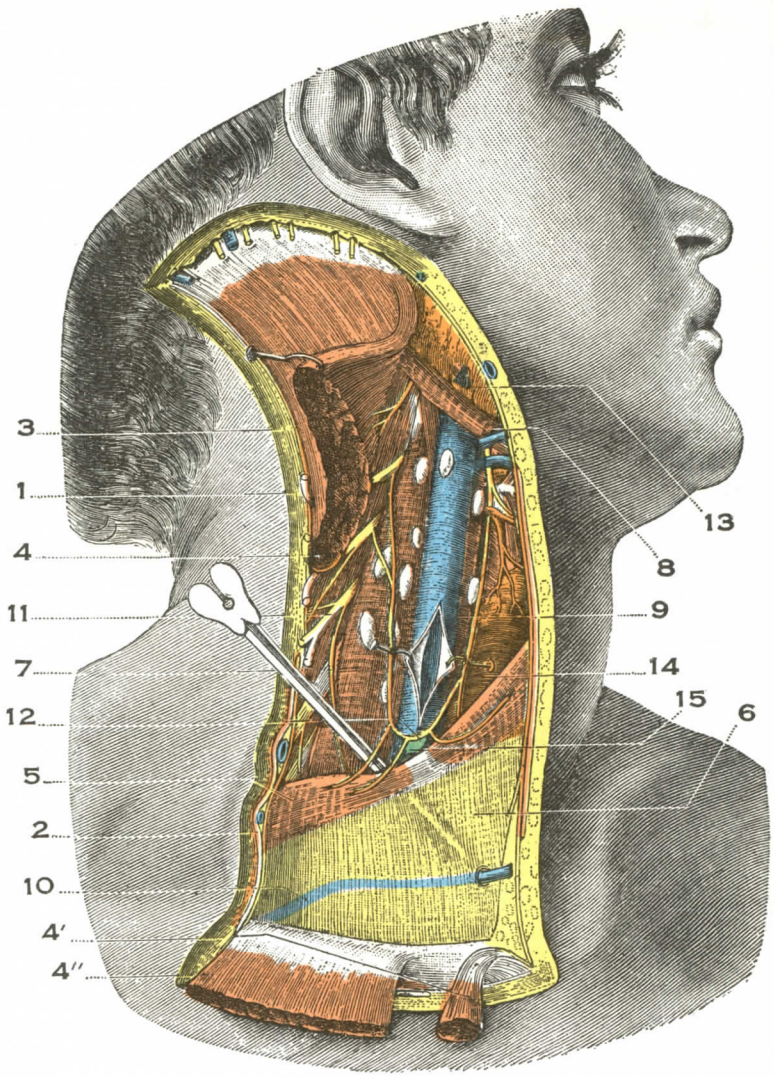

FIG. 784

Región esternocleidomastoidea, plano submuscular (T.-J.).

1, corte de la piel. — 2, corte del cutáneo. — 3, aponeurosis cervical superficial. — 4, 4', 4'', esternocleidomastoideo incidido y erinado. — 5, omohioideo, con sus dos vientres y su tendón intermedio. — 6, aponeurosis cervical media. — 7, escaleno anterior. — 8, digástrico. — 9, paquete vasculonervioso del cuello (carótida primitiva, yugular interna y neumogástrico) en su vaina conjuntiva; la vaina está incidida y erinada en su parte media. — 10, yugular anterior. — 11, ramas anteriores de los nervios cervicales. — 12, asa nerviosa del hipogloso, constituida por la rama descendente del hipogloso y la rama descendente del plexo cervical. — 13, parótida. — 14, cuerpo tiroides. — 15, ganglios linfáticos de la cadena carotídea.

nace generalmente de la tiroidea superior, cerca de su origen; puede provenir excepcionalmente de la carótida externa y hasta de la tiroidea inferior. De 5 a 6 centímetros de longitud, acompañada de una vena voluminosa, la arteria esternocleido-

mastoidea media y su vena cruzan el paquete vasculonervioso del cuello a la altura del cartílago cricoides y llegan al músculo siguiendo un trayecto descendente.

Arterias accesorias. — Cerca de sus inserciones superiores, el músculo recibe arteriolas que provienen de la auricular posterior, y en las proximidades de sus inserciones inferiores la arteria supraescapular y más raramente la cervical transversa dan finos ramos que llegan al músculo por su parte posterior.

En resumen, la irrigación es del tipo «concentrado», con dos pedículos importantes, uno superior vasculonervioso y otro inferior únicamente vascular. Las anastomosis intramusculares son numerosas, por lo que la ligadura de uno de los pedículos no compromete la nutrición del músculo.

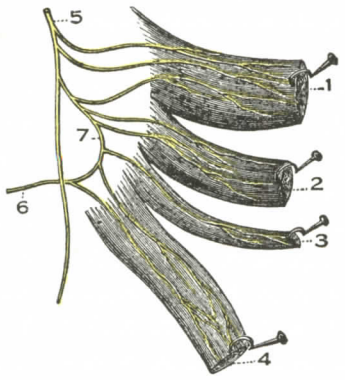

FIG. 785

Esquema demostrativo de la inervación del grupo esternocleidomastoideo (según MAUBRAC).

1, cleidomastoideo. — 2, esternomastoideo. — 3, esternooccipital. — 4, cleidooccipital. — 5, nervio espinal (su rama externa). — 6, ramo procedente del tercer par cervical. — 7, asa nerviosa resultante de la anastomosis de este último ramo con una rama colateral del espinal.

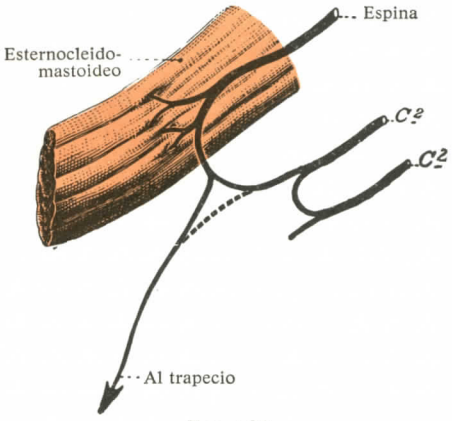

FIG. 786

Esquema de la inervación del trapecio (según RICHER).

6.° **Inervación.** — Dos nervios, el espinal y el segundo cervical, emiten los filetes destinados al grupo muscular esternocleidomastoideo.

La participación del nervio espinal en la inervación del esternocleidomastoideo ha sido interpretada diversamente. En un trabajo, RICHER ha demostrado que era real en el 90 por 100 de los casos. En el 80 por 100 de los casos existen anastomosis (casi siempre intramusculares) entre el espinal y el plexo cervical, pero mientras los clásicos encuentran el espinal unido al tercer par cervical, RICHER encontró siempre anastomosis del undécimo par con el segundo par cervical. Esta anastomosis forma una especie de asa, de cuya convexidad salen filetes que se distribuyen por los cuatro fascículos constitutivos del músculo y de ella parte, en gran número de casos (50 por ciento), la rama que el espinal envía al trapecio (fig. 786).

Además de los ramos nerviosos precitados, el esternocleidomastoideo recibe a veces una pequeña ramilla del *hipogloso mayor*.

7.° **Acción.** — Tomando punto de apoyo en el esternón y en la clavícula, el esternocleidomastoideo obra sobre la cabeza.

A causa de su triple oblicuidad, le imprime los tres movimientos siguientes: 1.°, el de flexión sobre la columna vertebral; 2.°, el de inclinación hacia el músculo que se contrae; 3.°, un movimiento de rotación, en virtud del cual la barbilla se dirige hacia el lado opuesto, *a la izquierda* cuando se contrae el músculo del lado derecho, y *a la derecha* cuando se contrae el del lado izquierdo.

Cuando los dos esternocleidomastoideos se contraen juntos, actúan simplemente como flexores de la cabeza, pues los movimientos de inclinación lateral y de rotación, determinados por uno solo de los dos músculos, resultan naturalmente anulados por la acción antagonista del otro.

Cuando los músculos toman su punto fijo en la cabeza, se hacen inspiradores (manojos esternales en particular).

Variedades. — El músculo esternocleidomastoideo puede presentar una intersección aponeurótica, situada generalmente en la proximidad de su extremidad inferior. Puede unirse por su borde posterior con el trapecio (véase este músculo). MACALISTER indica, como fascículos discordantes del músculo de que tratamos: 1.º, un fascículo que se inserta por delante de la apófisis mastoides; 2.º, un fascículo que se inserta en el pabellón; 3.º, un fascículo que se dirige al ligamento estilomaxilar. CHUDZINSKI observó un pequeño fascículo *mastoidoparotídeo,* que se pierde en la región parotídea y nosotros encontramos, a lo largo del borde anterior del esternocleidomastoideo, un pequeño fascículo que se extiende desde la apófisis mastoides a la vaina de los vasos carotídeos, a la altura del cartílago tiroides *(fascículo mastoidocarotídeo).* La inserción en el ángulo del maxilar de un fascículo procedente del esternomastoideo ha sido observada en el caballo, en el cual el homólogo de nuestro esternomastoideo es un músculo esternomaxilar. El manojo esternal puede ser doble en su origen y en una extensión más o menos considerable de su trayecto. Lo es también frecuentemente el manojo clavicular, cuyos dos fascículos se dirigen entonces uno a la apófisis mastoides y el otro al occipital. La coincidencia, en un mismo individuo, de las dos últimas anomalías constituye un *esternocleidomastoideo doble* (figura 787) o de *cuatro manojos,* un verdadero *cuadrigémino de la cabeza,* tal como lo hemos descrito antes. Se han observado algunos casos de esta naturaleza. Semejante disposición es normal en algunos animales, la hiena por ejemplo. También se ha visto el manojo clavicular del esternocleidomastoideo insertarse en la apófisis transversal del axis *(músculo cleidoaxoideo).* Fascículos claviculares supernumerarios se observan a veces por detrás del manojo clavicular normal; estos fascículos terminan por arriba, ya en el atlas *(músculo cleidoatloideo),* ya en el occipital *(músculo cleidooccipital).*

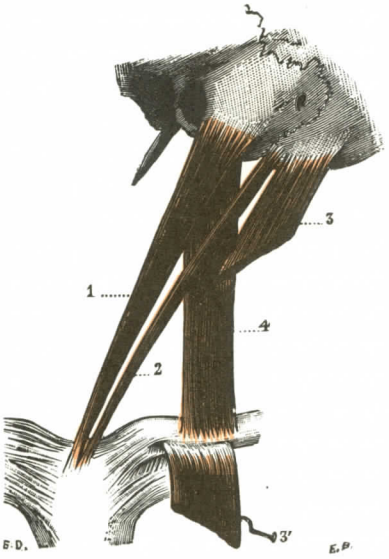

FIG. 787

Anomalía que reproduce la constitución típica del esternocleidomastoideo (según MAUBRAC).

1, esternomastoideo. — 2, esternoccipital. — 3, cleidooccipital. — 4, cleidomastoideo.

MÚSCULO CLEIDOOCCIPITAL DE WOOD. — WOOD ha descrito e interpretado lógicamente con este nombre un músculo supernumerario más o menos distinto del esternocleidomastoideo, que, arrancando de la clavícula, va a fijarse en la línea curva superior del occipital, por detrás de este último. Su frecuencia en el hombre es de un 33 por 100. Su anchura es muy variable; comúnmente la hemos visto oscilar entre 8 y 15 milímetros; sin embargo, puede no llegar a los 4 milímetros, o alcanzar hasta 2 centímetros. Recordamos un caso en que el músculo cleidooccipital ocupaba casi toda la extensión del triángulo supraclavicular. En cuanto a su constitución, el músculo cleidooccipital es generalmente carnoso en toda su extensión; las inserciones occipital y clavicular se hacen comúnmente por medio de fibras tendinosas muy cortas. El cleidooccipital existe normalmente en un gran número de mamíferos.

3.º *Escalenos*

Los escalenos (de σκαληνος, *desigual*) forman una masa irregularmente triangular que se extiende de las apófisis transversas de las vértebras cervicales a las

dos primeras costillas. La masa escalena es, en efecto, una formación compleja y variable. Siguiendo la opinión general, describiremos tres escalenos: el anterior, el medio y el posterior.

1.° Inserciones. — Las inserciones superior e inferior varían en cada uno de ellos.

a) *Escaleno anterior.* — El escaleno anterior (figs. 789 y 790) se fija por arriba en los tubérculos anteriores de la 3.ª, 4.ª, 5.ª y 6.ª vértebras cervicales, por medio

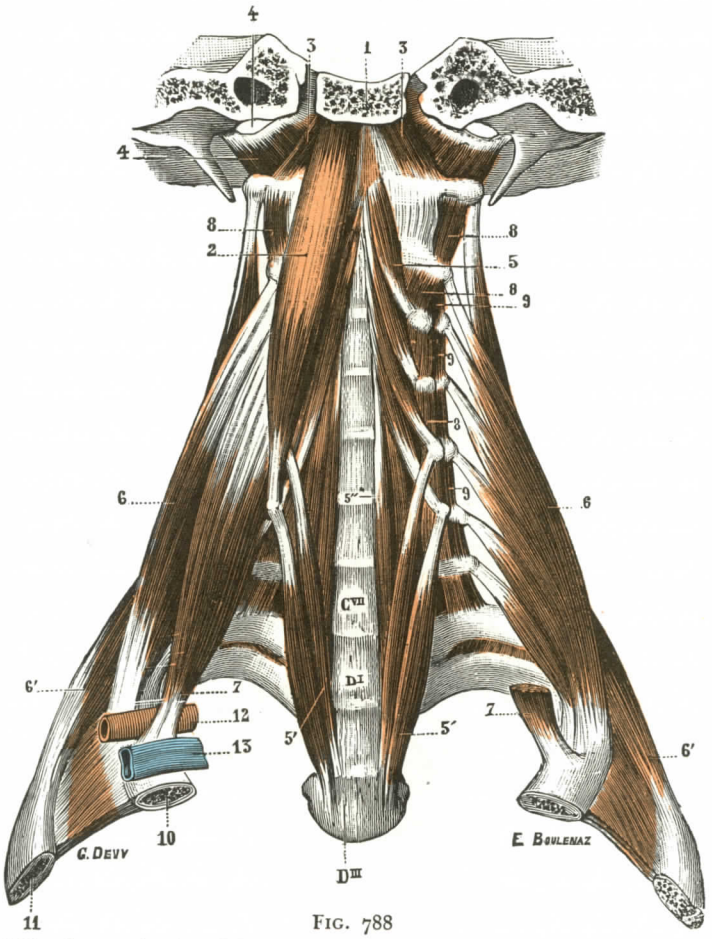

FIG. 788

Músculos profundos del cuello; escalenos y músculos prevertebrales.

I, apófisis basilar del occipital. — 2, recto anterior mayor de la cabeza. — 3, recto anterior menor de la cabeza. — 4, recto lateral. — 4', agujero rasgado posterior. — 5, fascículos superiores del largo del cuello. — 5', fascículos inferiores, y 5'', fascículos intermedios de este mismo músculo. — 6, escaleno posterior, con 6', su inserción en la segunda costilla. — 7, escaleno anterior. — 8, 8, 8, 8, músculos intertransversos anteriores. — 9, 9, intertransversos posteriores. — 10, 11, primera y segunda costillas. — 12, arteria subclavia. — 13, vena subclavia. — CVII, séptima vértebra cervical. — DI, DIII, primera y tercera vértebras dorsales. El músculo escaleno medio no está representado.

de cuatro lengüetas tendinosas situadas las unas junto a las otras y en escalones; dan origen a un cuerpo carnoso, que se fija por medio de un tendón en forma de semicono en el tubérculo de Lisfranc, eminencia redondeada situada en la cara superior de la primera costilla, a 3 centímetros aproximadamente de su extremo anterior.

b) *Escaleno medio.* — El escaleno medio (figs. 789 y 790) se inserta en los tubérculos anteriores de las apófisis transversas de las seis últimas vértebras cervicales

y a veces de las siete. Su inserción inferior se fija en la primera costilla, algunas veces en la segunda por un fascículo secundario (figs. 789 y 790).

c) *Escaleno posterior* (figs. 789 y 790). — Se desprende del *tubérculo posterior* de las apófisis transversas de las 4.ª, 5.ª y 6.ª vértebras cervicales. Se fija por abajo en el borde superior y en la cara externa de la segunda costilla.

Los fascículos anastomóticos tendidos entre los tres escalenos no son raros, de tal suerte que la separación de los fascículos carnosos es a menudo arbitraria.

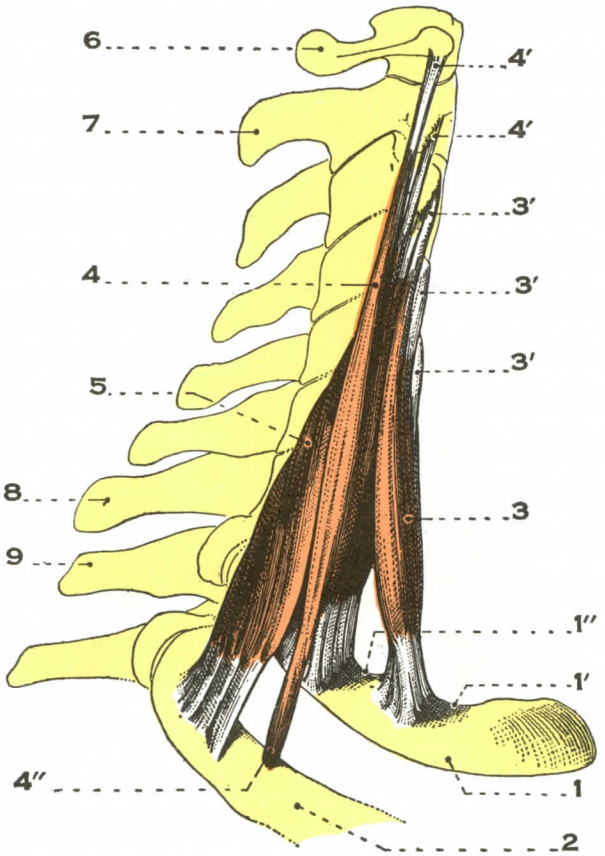

FIG. 789

Músculos escalenos en su lugar.

1, primera costilla. — 1', canal para la vena subclavia. — 1'', canal para la arteria subclavia. — 2, segunda costilla. — 3, escaleno anterior. — 3', 3', 3', tubérculos anteriores de las apófisis transversas de la tercera, cuarta y quinta vértebras cervicales. — 4, escaleno medio. — 4', 4', apófisis transversas de la primera y segunda vértebras cervicales. — 4'', fascículo del escaleno medio para la segunda costilla. — 5, escaleno posterior. — 6, apófisis espinosa de la primera vértebra cervical. — 7, segunda vértebra cervical. — 8, séptima vértebra cervical. — 9, primera vértebra dorsal.

2.º **Relaciones.** — La masa escalénica, convexa por fuera, forma un semicono cuya base corresponde al orificio superior del tórax. La arteria subclavia y los cordones del plexo braquial señalan el intersticio comprendido entre el escaleno anterior y el medio.

El *escaleno anterior* corresponde sucesivamente por delante, yendo de abajo arriba, a la vena subclavia, a la clavícula, al músculo subclavio y al músculo omohioideo. El nervio frénico y la arteria cervical ascendente caminan verticalmente

por la cara anterior del músculo. Las arterias cervical transversa y escapular superior cruzan transversalmente esta cara. Por detrás, el músculo está en relación con los órganos profundos del hueco supraclavicular, con la cúpula pleural en la parte inferior y más arriba con los músculos recto anterior mayor de la cabeza y largo del cuello.

En el espacio triangular que separa el escaleno anterior del escaleno medio caminan la arteria subclavia en un canal especial que rodea la primera costilla y

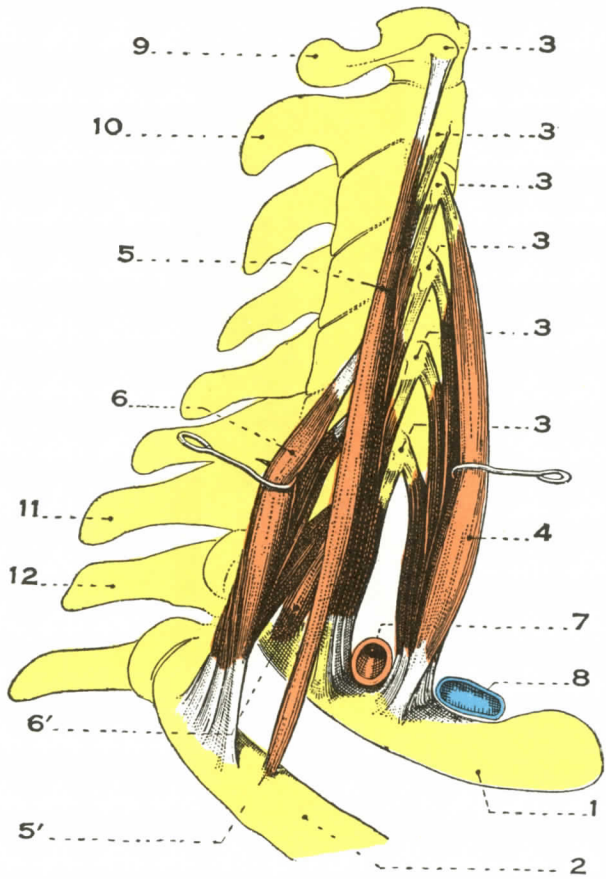

FIG. 790

Músculos escalenos separados unos de otros.

1, primera costilla. — 2, segunda costilla. — 3, 3, 3, 3, 3, 3, apófisis transversas de la primera, segunda, tercera, cuarta, quinta y sexta vértebras cervicales. — 4, escaleno anterior. — 5, escaleno medio. — 5', fascículo del escaleno medio para la segunda costilla. — 6, cabeza superficial del escaleno posterior. — 6', cabeza profunda del escaleno posterior. — 7, arteria subclavia. — 8, vena subclavia. — 9, tubérculo posterior del atlas. — 10, apófisis espinosa de la segunda vértebra cervical. — 11, apófisis espinosa de la séptima vértebra cervical. — 12, apófisis espinosa de la primera vértebra dorsal.

las diversas ramas del plexo braquial que, desde los agujeros de conjunción, se dirigen oblicuamente hacia la axila.

El escaleno posterior está separado del escaleno medio por un intersticio poco marcado, que atraviesa a menudo el nervio del serrato mayor o nervio de CH. BELL. Por detrás, el escaleno medio y el escaleno posterior corresponden a los músculos transverso del cuello, complexo, angular del omóplato y esplenio.

3.° Vascularización. — La *arteria escalénica* es una arteriola que nace la mayoría de las veces de la subclavia, y más rara vez de la escapular inferior o de la cervicointercostal. Sea cual fuere su origen, se dirige hacia arriba, se distribuye por los músculos y da algunos ramúsculos a las ramas del plexo braquial. Los escalenos reciben además arteriolas de muy pequeño calibre (3-4 ó más) que provienen ora direc-

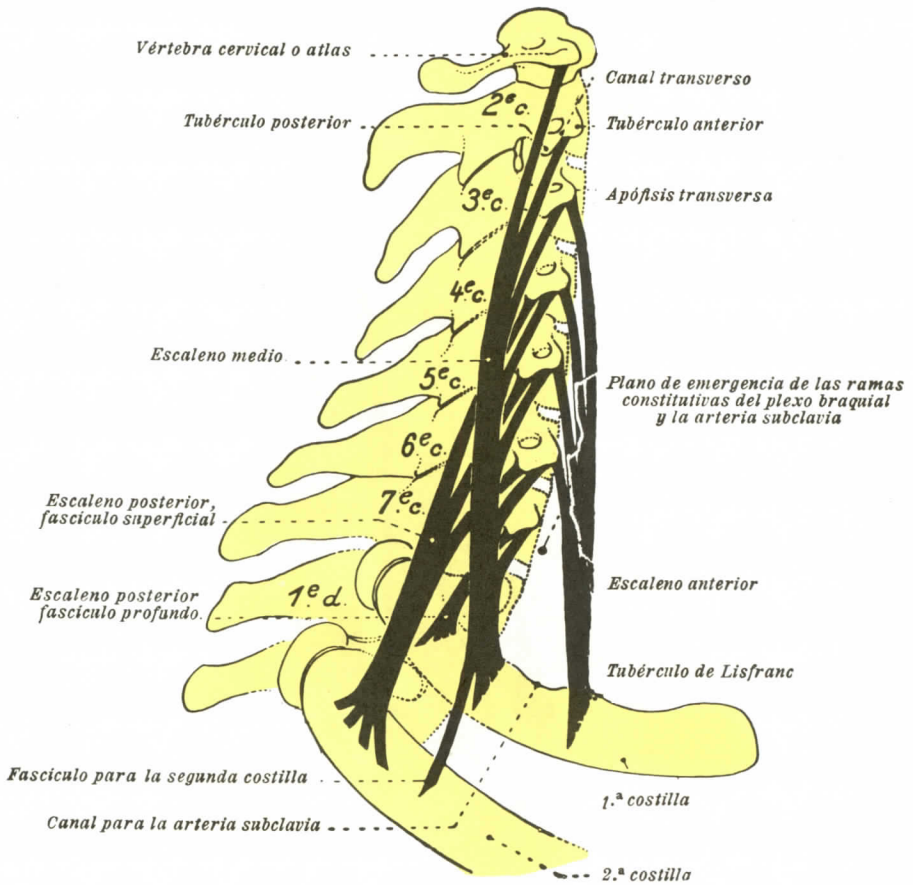

FIG. 791

Constitución esquemática de los escalenos.

tamente de la subclavia, ora de sus ramas colaterales (supraescapular, escapular posterior, cervicointercostal).

4.° Inervación. — El *escaleno anterior* está inervado por filetes muy cortos que arrancan de las ramas anteriores de los tercero, cuarto, quinto y sexto nervios cervicales, poco después de su emergencia. Los *escalenos posterior* y *medio* reciben filetes de las ramas anteriores del CIII y CIV y un ramo del nervio del romboides. Son cortos y delgados.

5.° Acción. — Los dos escalenos, tomando su punto fijo en la columna vertebral, elevan las costillas y obran como inspiradores. Si, por el contrario, toman su punto fijo en las costillas previamente inmovilizadas, influyen sobre la columna

cervical de las siguientes maneras: 1.°, si los escalenos de un solo lado se contraen, inclinan hacia él la citada columna; 2.°, cuando se contraen simultáneamente en ambos lados, no pudiendo inclinarla a la derecha ni a la izquierda, aplican cada vértebra sobre la siguiente, comunicando de este modo a la columna entera una rigidez que le es indispensable en ciertos actos de la vida, tales como, por ejemplo, el tener que llevar en equilibrio sobre la cabeza un fardo pesado.

Variedades. — Algunos de los fascículos constitutivos de los escalenos o uno de ellos pueden faltar. No es raro encontrar el escaleno posterior dividido en dos fascículos distintos, uno para la primera costilla y otro para la segunda. El escaleno posterior puede insertarse exclusivamente en la primera costilla; por el contrario, puede descender hasta la cuarta costilla y también hasta la quinta; puede aparecer perforado por algunas ramas del plexo cervical; así mismo puede estar atravesado de dentro a fuera por la arteria escapular posterior. Respecto del *músculo supracostal,* que en muchos casos se halla enlazado de un modo muy manifiesto al sistema de los escalenos, véase más adelante.

ESCALENO INTERMEDIO. — Hemos descrito con este nombre un fascículo supernumerario que se ha encontrado varias veces en el hombre, y que es constante en gran número de especies simias. Se extiende desde la primera costilla a los tubérculos anteriores o posteriores de la sexta o séptima cervical, y separa a este nivel la arteria subclavia del plexo braquial. Opinamos que debemos considerar como una variedad de este músculo: 1.°, el *escaleno accesorio,* que va desde la primera costilla a la cuarta, quinta y sexta vértebras cervicales; 2.°, un fascículo, que parte del fondo de saco superior de la pleura y va a fijarse en la apófisis transversa de la septima cervical, constituyendo de este modo un músculo *pleurotransverso.*

4.° *Recto lateral de la cabeza*

Este músculo (fig. 788, 4) es un fascículo carnoso, cilíndrico, algo aplanado, situado a los lados de la articulación occipitoatloidea.

1.° **Inserciones.** — Se inserta, por una parte, en la *apófisis transversa* del atlas, y, por otra, en la *apófisis yugular* del occipital, que debe considerarse, en anatomía filosófica, como la apófisis transversa de la primera vértebra craneal o vértebra occipital. De aquí resulta que este músculo no es más que el más alto de los intertransversos o, si se quiere, el intertransverso del primer espacio (véase más adelante, *Músculos intertransversos).*

2.° **Relaciones.** — El recto lateral de la cabeza está en relación: por delante, con el recto anterior menor de la cabeza y con la vena yugular interna; por detrás, con los dos músculos recto, posterior mayor y oblicuo menor de la cabeza y también con la arteria vertebral.

3.° **Inervación.** — Está inervado por un ramo procedente de la rama anterior del *primer nervio cervical.*

4.° **Acción.** — Su acción es la misma que la de los intertransversos (véanse estos músculos).

Variedades. — Existen dos casos de ausencia de este músculo y con el nombre de *rectus lateralis longus* se ha descrito un fascículo muscular que se extendía desde la apófisis yugular del occipital a la apófisis transversa, no del atlas, sino del axis.

MÚSCULO ATLOIDOMASTOIDEO. — Es un fascículo cilíndrico, acintado o fusiforme, que se inserta, por un extremo, en la apófisis transversa del atlas, y por el otro, en la apófisis mastoides, la cual, como sabemos, representa la apófisis transversa de la segunda vértebra craneal. Este fascículo supernumerario tiene la significación de un *largo intertransverso.* Ya indicado por WINSLOW con el nombre de *rectus lateralis accesorius,* fue estudiado otra vez con la mayor atención por el profesor W. GRUBER.

ARTICULO II

REGION DEL HUESO HIOIDES

La región del hueso hioides contiene ocho músculos, divididos en dos grupos: un grupo superior o *suprahioideo* y un grupo inferior o *infrahioideo.*

1. Músculos infrahioideos

Los músculos infrahioideos, así llamados por estar situados por debajo del hueso hioides, son en número de cuatro: el *esternocleidohioideo,* el *omohioideo,* el *esternotiroideo* y el *tirohioideo.*

1.° *Esternocleidohioideo*

El más superficial de los músculos de la región infrahioidea es el esternocleidohioideo (fig. 792, 10), que es una cinta carnosa, de 15 a 25 milímetros de anchura, extendida desde el extremo superior del tórax hasta el hueso hioides.

1.° Inserciones. — Se inserta por abajo: 1.°, por la mayor parte de sus fascículos, en el extremo interno de la clavícula y en el ligamento esternoclavicular posterior; 2.°, por algunos fascículos solamente, en el esternón y también en el primer cartílago costal.

Desde este punto, las fibras se dirigen hacia arriba y un poco hacia dentro, para ir a fijarse en el borde inferior del hueso hioides, por dentro del omohioideo y por delante del tirohioideo.

2.° Relaciones. — Contiguos a nivel de su extremidad superior, los dos músculos esternocleidohioideos, derecho e izquierdo, se separan paulatinamente uno de otro a medida que se aproximan a la región esternoclavicular, de manera que circunscriben entre sí un espacio triangular de base inferior. El esternocleidohioideo, en su *cara anterior,* se halla cubierto por los orígenes del esternocleidomastoideo, por la piel y por el cutáneo. Este músculo cubre a su vez, por su *cara posterior,* al esternotiroideo y al tirohioideo en la parte superior.

3.° Vista de conjunto de la vascularización de los músculos infrahioideos. — Estos músculos reciben sus arterias del sistema carotídeo externo y del sistema subclavio. Se disponen en dos planos: uno superficial, comprendido entre las dos capas musculares, y otro profundo, detrás del esternotiroideo y del tirohioideo. Se puede considerar que los músculos infrahioideos poseen dos pedículos principales constituidos: 1.°, por las arterias emanadas de la tiroidea superior; 2.°, por las que provienen de la tiroidea inferior. Estos pedículos corresponden bastante bien a los pedículos nerviosos: superior, que comprende el nervio superior del omohioideo y el del esternocleidohioideo, e inferior, que comprende el nervio inferior del esternocleidohioideo y el nervio o los nervios del tirohioideo.

Las anastomosis intra y extramusculares son numerosas.

4.° Vascularización. — Está irrigado en su parte superior por la tiroidea superior (arteria de los músculos infrahioideos); en su parte inferior, por las colaterales de la tiroidea inferior.

5.° **Inervación.** — El músculo esternohioideo está inervado por las ramas anteriores de los *tres primeros nervios cervicales.* Los filetes nerviosos que le están destinados y que lo alcanzan cerca de su extremidad superior, se encuentran incorporados al *asa del hipogloso* (véase este nervio).

6.° **Acción.** — Baja el hueso hioides.

Variedades. — Las inserciones esternales faltan a menudo. — Las inserciones claviculares pueden también faltar, pero este hecho es bastante más raro. — El músculo puede ser doble. — La presencia de una intersección fibrosa en la unión del tercio inferior con el tercio medio es muy frecuente; tiene la misma significación que las intersecciones fibrosas del recto mayor del abdomen. Es más frecuente en los japoneses que en los europeos. — El esternocleidohioideo puede estar más o menos unido: 1.°, con el omohioideo; 2.°, con el esternotiroideo; 3.°, con el músculo homónimo del lado opuesto. — También se ha hallado un fascículo aberrante del esternocleidohioideo que cruzaba el hueso hioides para perderse en el milohioideo, disposición que recuerda al *músculo esternogloso de algunos mamíferos.*

2.° *Omohioideo*

El músculo omohioideo (fig. 792, 14), que se designa también con los nombres de omoplatohioideo o escapulohioideo, es aplanado, largo, delgado y se extiende a los lados del cuello, desde el borde superior de la escápula al hueso hioides. Presenta, en su parte media, un tendón aplanado más o menos cilíndrico, llamado *tendón medio* o *intermedio,* que divide el cuerpo muscular en dos porciones o *vientres,* uno anterior y otro posterior. El omohioideo es, pues, un *músculo digástrico.*

1.° **Inserciones.** — Se inserta, por atrás, por su *vientre posterior,* en la porción del borde superior de la escápula, que está situada inmediatamente por dentro de la escotadura coracoidea, a menudo también en la parte próxima del ligamento coracoideo. Esta línea de inserción posterior tiene una extensión de 15 a 20 milímetros.

Desde esa línea de inserción escapular el omohioideo se dirige primeramente adentro siguiendo el borde posterior de la clavícula. Llega así delante del paquete vasculonervioso del cuello; enderezando de súbito su dirección inicial, se dirige arriba, siguiendo el borde externo del músculo esternocleidohioideo, y viene a insertarse en la porción más externa del cuerpo del hueso hioides, así como en su asta mayor, por fuera del músculo esternocleidohioideo y por delante del tirohioideo.

Como se ve, el músculo omohioideo, considerado en conjunto, describe una curva cuya convexidad se dirige hacia abajo y adentro. El tendón intermedio corresponde precisamente al punto en que el músculo cambia de dirección: el vientre posterior, como la clavícula, es más o menos horizontal, y el vientre anterior, sensiblemente vertical.

2.° **Relaciones.** — Seguido desde su inserción escapular hasta su inserción hioidea, el omohioideo está primero situado profundamente debajo del trapecio. Luego, desprendiéndose de este músculo, atraviesa sucesivamente las tres regiones supraclavicular, carotídea e infrahioidea. Desde el punto de vista de sus relaciones, conviene considerar en él una cara anterior, otra posterior y dos bordes, externo e interno.

a) Su *cara anterior* corresponde, en su tercio externo, a la clavícula, al músculo subclavio y al músculo trapecio. En el triángulo supraclavicular el músculo es relativamente superficial y sólo está cubierto por la aponeurosis cervical superficial, el tejido celular subcutáneo, el músculo cutáneo y la piel. En la región carotídea pasa por debajo del esternocleidomastoideo, al que cruza oblicuamente. En la región in-

frahioidea es superficial otra vez y está cubierto solamente, como en el hueso supraclavicular, por la aponeurosis cervical superficial y la piel.

β) Su *cara posterior* descansa sucesivamente, yendo de fuera a dentro: 1.º, sobre el fascículo superior del serrato mayor; 2.º, sobre los músculos escalenos, y, entre ambos, sobre la parte más superior del plexo braquial; 3.º, sobre el paquete vascu-

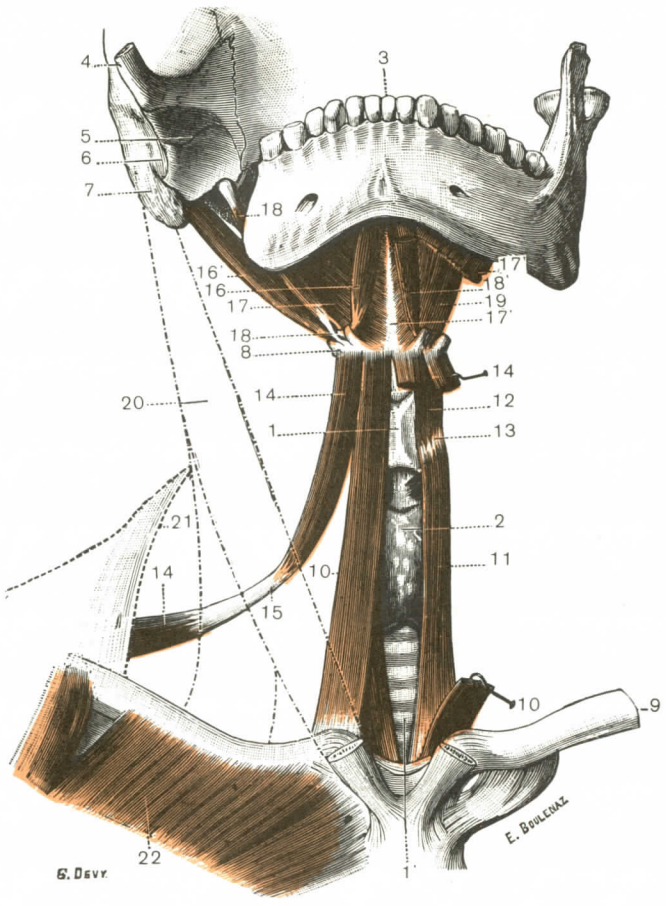

FIG. 792

Músculos supra e infrahioideos en estado de aislamiento.

(En el lado izquierdo se han resecado los músculos esternocleidohioideo y omohioideo en su parte media, para dejar ver los dos músculos esternotiroideo y tirohioideo. El esternocleidomastoideo y el trapecio están representados por líneas de puntos.)

1, cartílago tiroides. — 1', tráquea. — 2, cuerpo tiroides. — 3, maxilar inferior. — 4, apófisis cigomática. — 5, cavidad glenoidea del temporal. — 6, conducto auditivo externo. — 7, apófisis mastoides. — 8, asta mayor del hueso hioides. — 9, clavícula. — 10, músculo esternocleidohioideo, resecado a la izquierda para dejar ver, 11, el músculo esternotiroideo. — 12, el músculo tirohioideo. — 13, la cuerda ligamentosa que separa estos dos músculos. — 14, músculo omohioideo. — 15, su tendón intermedio. — 16, vientre anterior y 16' vientre posterior del digástrico. — 17, músculo milohioideo. — 17', rafe suprahioideo. — 18, músculo estilohioideo. — 18', músculo genihioideo. — 19, músculo hiogloso. — 20, esternocleidomastoideo. — 21, trapecio. — 22, pectoral mayor.

lonervioso del cuello, primero la yugular interna, y luego la carótida primitiva; 4.º, por último, sobre los músculos esternotiroideo y tirohioideo, que lo separan del cuerpo tiroides y de la laringe.

γ) Su *borde externo,* cóncavo, sigue al principio un trayecto horizontal, luego se hace vertical, y presenta las mismas relaciones que las dos caras anterior y posterior.

δ) Su *borde interno,* convexo, corresponde en toda su longitud al borde externo de la aponeurosis cervical media, la cual a este nivel se desdobla para formar al músculo una vaina que le es propia y que envuelve a la vez el vientre anterior, el vientre posterior y el tendón intermedio.

3.º Vascularización. — El vientre superior está irrigado por la tiroidea superior (arteria de los músculos infrahioideos). El vientre inferior recibe ramos de la supraescapular, y accesoriamente de la cervical transversa.

4.º Inervación. — Los dos vientres, anterior y posterior, del omohioideo se hallan inervados por el *asa del hipogloso.* Los filetes nerviosos que reciben proceden en realidad, como para el esternocleidohioideo, de las ramas anteriores de los tres primeros nervios cervicales (véase *Hipogloso mayor).*

5.º Acción. — Como el músculo precedente, el omohioideo baja el hueso hioides y lo dirige un poco hacia atrás. Para RICHET, el omohioideo tendría por principal función tensar, enderezando su curvatura, la aponeurosis cervical media, con lo que contribuye a mantener dilatadas las gruesas venas del cuello en el acto de la inspiración, y favorece la circulación de retorno en dichos vasos. Semejante teoría nos parece en oposición formal: 1.º, con la ausencia del omohioideo en algunos mamíferos, cuya circulación por las venas del cuello es tan activa como en los animales que poseen omohioideo; 2.º, con la ausencia de este mismo músculo en algunos casos en la especie humana; 3.º, con la falta de alteraciones circulatorias consecutivas a la sección del omohioideo en el hombre.

Variedades. — Se han observado: 1.º, la ausencia total del omohioideo sin compensación por ningún otro músculo; 2.º, la ausencia del vientre anterior; en estos casos el vientre posterior se pierde comúnmente en la aponeurosis *(M. coraco-cervicalis* de KRAUSE); 3.º, la ausencia del vientre posterior; en estos casos el vientre anterior se pierde igualmente en la aponeurosis *(M. hyofascialis)* y en la clavícula *(M. cleido-hioideus).* Por el contrario, se puede observar la duplicidad del músculo, ya de todo él, ya de uno u otro de los dos vientres. En cuanto a la variedad de sus inserciones escapulares, el omohioideo puede arrancar: 1.º, del ligamento coracoideo o de la apófisis coracoidea; 2.º, del acromion; 3.º, de la primera costilla; 4.º, de la clavícula. Por otra parte, el omohioideo, considerado todavía como normal, puede recibir de los diferentes puntos citados fascículos de refuerzo. El tendón intermedio del músculo, que tiene toda la importancia de una *intersección aponeurótica* (primera costilla cervical de HENLE), falta una vez en cada treinta individuos. Algunos fascículos del omohioideo pueden pasar a la región suprahioidea y unirse al milohioideo o al estilohioideo. En un caso el omohioideo, normal en su origen, terminaba por cuatro fascículos, yendo sucesivamente al hueso hioides, al esternocleidohioideo, al esternotiroideo y a la primera costilla.

3.º *Esternotiroideo*

El esternotiroideo (fig. 792, 11) es un músculo ancho en forma de cinta, como el esternocleidohioideo, por debajo del cual está situado, y se extiende desde el esternón al cartílago tiroides.

1.º Inserciones. — Se inserta: 1.º, por una parte, en la cara posterior del primer cartílago costal y en la cara posterior del mango del esternón, hasta la línea media (figura 793, 2); 2.º, por otra parte, en los dos tubérculos de la cara externa del cartílago tiroides, así como en un cordón ligamentoso, oblicuo hacia arriba y afuera, que reúne estos dos tubérculos.

2.º Relaciones. — El músculo esternotiroideo se halla cubierto (por delante, *cara anterior)* por el esternocleidohioideo en la mayor parte de su extensión. A su vez,

por su *cara posterior,* cubre la traquearteria, el cuerpo tiroides y, por sus fascículos más externos, la carótida primitiva y la vena yugular interna.

Es de notar que la dirección de este músculo no es completamente vertical, sino ligeramente oblicua de abajo arriba y de dentro a fuera. Resulta de esta oblicuidad que los dos músculos esternotiroideos, derecho e izquierdo, contiguos en su origen esternal, se encuentran separados a la altura de su inserción tiroidea por un intersticio triangular de base superior.

3.º Vascularización. — Está irrigado por la tiroidea superior y por la tiroidea inferior.

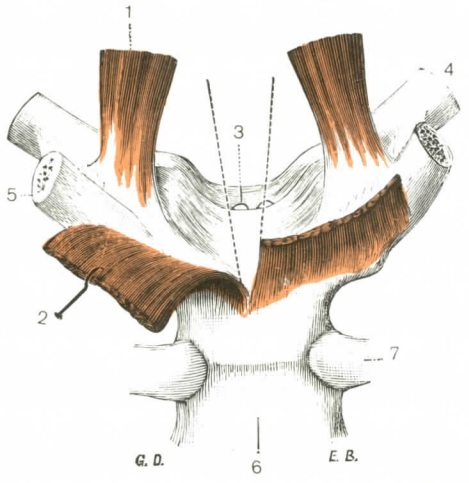

FIG. 793

Inserciones inferiores de los músculos esternocleidohioideo y esternotiroideo.

1, extremidad inferior del mismo esternocleidohioideo. — 2, extremidad inferior del esternotiroideo, separado atrás en el lado izquierdo para dejar ver el músculo precedente. — 3, ligamento interclavicular. — 4, clavícula. — 5, primera costilla. — 6, esternón. — 7, segunda costilla.

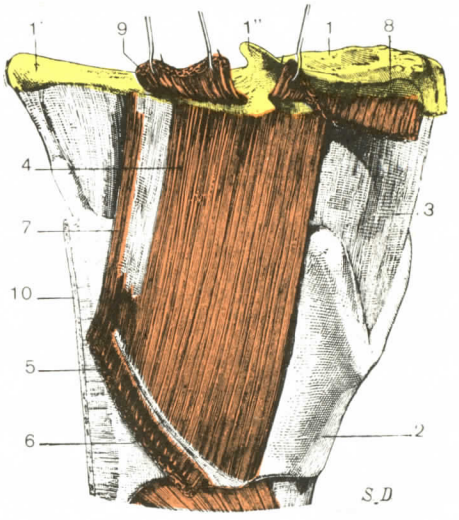

FIG. 794

Músculo tirohioideo visto en su lugar.

1, hueso hioides, con : 1', su asta mayor; 1'', su asta menor. — 2, cartílago tiroides. — 3, membrana tirohioidea. — 4, músculo tirohioideo. — 5, músculo esternotiroideo. — 6, cordón ligamentoso que separa los dos músculos. — 7, algunos fascículos que pasan directamente del esternotiroideo al tirohioideo. — 8, músculo esternocleidohioideo. — 9, músculo omohioideo, erinado hacia arriba. — 10, músculo constrictor inferior de la faringe.

4.º Inervación. — Está inervado, como los dos músculos precedentes, por ramos procedentes del *asa del hipogloso* que se introducen en el músculo por la parte externa de su cara profunda.

5.º Acción. — El músculo esternotiroideo hace bajar la laringe y, por mediación de la misma, el hueso hioides.

Variedades. — Los fascículos que parten del primer cartílago costal pueden faltar, así como el músculo puede encontrarse reforzado por fascículos adicionales nacidos de la clavícula. Las inserciones costales, en cambio, pueden extenderse y llegar a la segunda y aun tercera costilla. Se ha indicado la ausencia del tercio medio del músculo. El esternotiroideo puede unirse más o menos íntimamente con el del lado opuesto, ya por fusión en la línea media, ya por el envío de mutuos fascículos anastomóticos. Puede también fusionarse parcialmente con el constrictor inferior de la faringe; hemos observado esta disposición en el chimpancé. Existe con frecuencia una intersección aponeurótica a nivel de la horquilla del esternón.

4.° *Tirohioideo*

El tirohioideo (fig. 794) es un músculo aplanado, cuadrilátero, que continúa por arriba en la misma dirección el músculo precedente.

1.° Inserciones. — Se inserta, por abajo, en los dos tubérculos tiroideos y en el *cordón ligamentoso* que los une.

Desde aquí los fascículos del músculo se dirigen paralelamente hacia arriba y van a insertarse en el borde inferior del cuerpo y del asta mayor del hioides.

2.° Relaciones. — El tirohioideo, como el esternotiroideo, al que continúa, tiene dos caras, anterior y posterior.

α) Su *cara anterior* o *superficial* corresponde al esternohioideo y al omohioideo, que lo cubren.

β) Su *cara posterior* o *profunda* descansa en el cartílago tiroides y, por encima de éste, en la membrana tirohioidea, de la que se halla separada por los vasos y nervios laríngeos superiores. Indiquemos de paso la presencia, entre el músculo tirohioideo y la membrana tirohioidea, de una bolsa serosa, conocida con el nombre de *bolsa de Boyer.*

3.° Vascularización. — Está irrigado por pequeñas arteriolas procedentes de ramos hioideos de la lingual y de la tiroidea superior.

4.° Inervación. — El tirohioideo está inervado por un ramo especial del hipogloso mayor, el *nervio del tirohioideo.* Sin embargo, este ramo proviene también de los nervios cervicales.

5.° Acción. — Baja el hueso hioides, o bien, si éste se halla fijo por la contracción previa de sus elevadores, actúa sobre la laringe, a la que eleva.

Variedades. — El *cordón ligamentoso tiroideo,* en el que van a insertarse, por abajo, el esternotiroideo y, por arriba, el tirohioideo, nos parece que tiene la significación de una intersección aponeurótica análoga a las que cruzan el recto mayor del abdomen. Según esto, resultaría que el esternotiroideo y el tirohioideo no son más que dos porciones de un solo y *único* músculo, el *esternohioideo profundo,* el cual se hallaría interrumpido a nivel del cartílago tiroides por una intersección fibrosa. Por esto, se observa en ciertos casos que algunos fascículos pasan sin interrupción de un músculo a otro y hasta que los dos músculos se fusionan enteramente por desaparición completa del cordón ligamentoso.

MÚSCULO ELEVADOR DEL CUERPO TIROIDES. — SŒMMERING ha descrito con este nombre un fascículo muscular, más o menos desarrollado, que, naciendo del hueso hioides, va a terminar en un punto cualquiera de la cara anterior del cuerpo tiroides. Este músculo no es más que un fascículo aberrante de los músculos planos, precedentemente descritos entre el esternón y el hueso hioides, que en lugar de terminarse en su inserción inferior ordinaria, se detiene durante su curso para fijarse en el cuerpo tiroides. No se atribuye a este músculo ninguna función; sería un contrasentido atribuir función activa a un órgano atrofiado y rudimentario.

2. Músculos suprahioideos

Los músculos suprahioideos, situados por encima del hueso hioides, son, como los músculos infrahioideos, en número de cuatro: el *digástrico,* el *estilohioideo,* el *milohioideo* y el *genihioideo.*

1.º *Digástrico*

El músculo digástrico (figs. 792, 16, y 796, 6) se extiende desde la base del cráneo al hueso hioides y desde éste a la porción central del maxilar inferior. Representa en su conjunto un largo arco de concavidad dirigida hacia arriba, que abraza a la vez la glándula parótida y la glándula submaxilar.

1.º Inserciones. — El músculo digástrico, como su nombre indica, está constituido por dos porciones o vientres, uno *anterior* y otro *posterior,* unidos entre sí por un *tendón intermedio.*

a) *Vientre posterior.* — El vientre posterior o mastoideo se inserta, por arriba, en el lado interno de la apófisis mastoides, en una ranura especial, llamada *ranura digástrica* (véase OSTEOLOGÍA). Esta inserción de origen se efectúa, en parte, por fibras carnosas y en parte por fibras tendinosas, que se prolongan por la cara interna

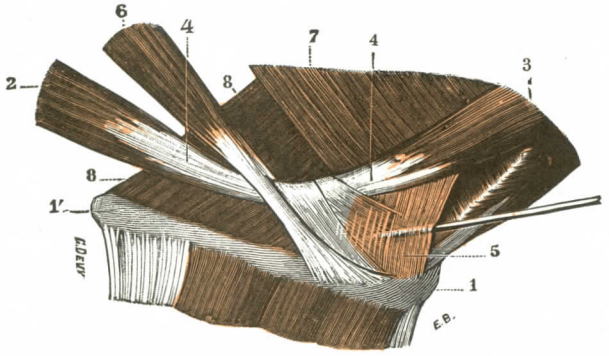

FIG. 795

Tendón intermedio del digástrico en sus relaciones con el hueso hioides.

1, hueso hioides, con 1', su asta mayor del lado derecho. — 2, vientre posterior del digástrico. — 3, su vientre anterior. — 4, 4, su tendón intermedio. — 5, aponeurosis interdigástrica, separada con la punta de una sonda acanalada. — 6, estilohioideo. — 7, milohioideo. — 8, hiogloso.

y por el borde superior del músculo. Desde la ranura digástrica, el vientre posterior se dirige oblicuamente hacia abajo, adelante y adentro, y después de un trayecto de 3 ó 4 centímetros termina en el lado interno de una hoja tendinosa arrollada en semicono, la cual se transforma paulatinamente en un tendón cilíndrico: el *tendón intermedio.*

b) *Tendón intermedio.* — El tendón intermedio continúa la dirección del vientre posterior; se aproxima luego al músculo estilohioideo, al que atraviesa por su parte más inferior, llegando de este modo al cuerpo del hioides. Encorvándose entonces sobre sí mismo se dirige hacia delante y adentro, e inmediatamente después da origen a los fascículos carnosos, cuya reunión constituye el *vientre anterior* del músculo.

c) *Vientre anterior.* — Así constituido, el vientre anterior se dirige de atrás a delante y un poco de fuera a dentro, hacia el borde inferior del maxilar; finalmente, va a fijarse, algo por fuera de la sínfisis, en una fosilla especial que hemos descrito en OSTEOLOGÍA con el nombre de *fosilla digástrica.* Aquí también, como en la ranura digástrica, la inserción del músculo se efectúa en parte por fibras carnosas y en parte por lengüetas tendinosas cortas.

d) *Conexiones del tendón intermedio con el hioides.* — Al salir del ojal que le ofrece el estilohioideo, el tendón intermedio del digástrico emite comúnmente, por

su lado inferointerno, dos órdenes de fibras: unas internas, que se dirigen hacia la *línea media* y se entrecruzan con las del lado opuesto, y otras inferiores, que descienden al cuerpo del hioides y se fijan fuertemente en el mismo. Las fibras internas forman casi siempre una especie de hoja aponeurótica, que une el tendón del lado derecho con el del lado izquierdo: es la *aponeurosis interdigástrica* de algunos autores (figura 795, 5). En cuanto a las fibras descendentes, ofrecen algunas veces la forma de arco o de una especie de túnel en donde penetra el tendón. Sin embargo, esta dis-

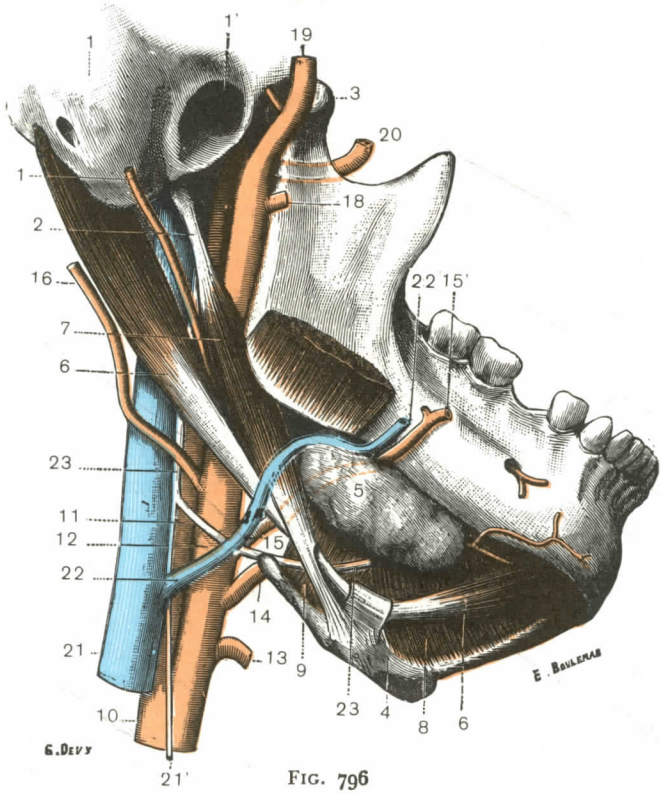

FIG. 796

Relaciones de los músculos estíleos y digástrico con las carótidas y sus ramas.

1, apófisis mastoides. — 1', agujero auditivo externo. — 2, apófisis estiloides. — 3, cóndilo del maxilar inferior. — 4, hueso hioides. — 5, glándula submaxilar. — 6, 6', vientre anterior y posterior del digástrico. — 7, estilohioideo. — 8, milohioideo. — 9, hiogloso. — 10, carótida primitiva. — 11, carótida interna. — 12, carótida externa. — 13, arteria tiroidea superior. — 14, arteria lingual. — 15, 15', arteria facial. — 16, arteria occipital. — 17, arteria auricular posterior. — 18, arteria transversal de la cara. — 19, arteria temporal superficial. — 20, arteria maxilar interna. — 21, vena yugular interna. — 22, vena facial. — 23, nervio hipogloso mayor. — 23', su rama descendente.

posición *en túnel* es bastante rara. Más raramente aún se observa la formación a su nivel de una *bolsa serosa* destinada a favorecer el deslizamiento del tendón.

Cualquiera que sea la disposición, sumamente variable, de la lámina fibrosa que une el tendón intermedio al hueso hioides, esta lámina es constante y a ella es debida, más que al ojal del músculo estilohioideo, la reflexión que en este punto sufre el músculo digástrico.

La interpretación del músculo digástrico con sus dos vientres, insertos uno y otro en el cuerpo del hioides, es en extremo difícil y su evolución filogénica es aún muy oscura.

Las investigaciones de la anatomía comparada parecen establecer, sin embargo, que el digástrico de los mamíferos representa dos músculos de origen y valor diferentes, que son

primitivamente distintos y se fusionan más tarde en las proximidades del hueso hioides. De estos dos músculos, uno (el que corresponde al *vientre posterior* del digástrico) pertenece manifiestamente al grupo de los fascículos musculares que van desde el cráneo al maxilar; el otro (el que corresponde al *vientre anterior*) parece debe referirse al sistema longitudinal, que a cada lado de la línea media remonta desde el esternón a la sínfisis mentoniana *(m. esternomaxilar).* Los dos músculos se unen luego entre sí por encima del hueso hioides, y de esta unión recíproca resultaría el *tendón intermedio* que, en el hombre, une el vientre posterior al vientre anterior.

La dualidad primitiva del digástrico está, además, apoyada por la manera como se halla inervado: luego veremos que, en efecto, el vientre anterior y el vientre posterior están inervados por dos nervios diferentes.

2.° **Relaciones.** — Las relaciones del músculo digástrico varían en cada una de sus tres porciones:

α) El *vientre posterior,* aplanado de fuera a dentro, ofrece para su estudio dos caras, una externa y otra interna. La *cara externa* está cubierta, inmediatamente por delante de la apófisis mastoides, por los tres músculos complexos menor, esplenio y esternocleidomastoideo. Está además en relación: por arriba, con la glándula parótida, y por abajo, con la submaxilar. La *cara interna* cubre a su vez, sucesivamente (figura 796): los músculos que se insertan en la apófisis estiloides (ramillete de Riolano), la vena yugular interna, el nervio hipogloso mayor, la carótida interna, la carótida externa y dos de sus ramas colaterales: la lingual y la facial (véanse estas arterias).

β) El *vientre anterior* descansa en toda su extensión en el milohioideo. Sobre él se encuentran la aponeurosis cervical superficial, el cutáneo y la piel. Está separado del vientre del lado opuesto por un espacio triangular de base inferior, cuya área está formada por los dos milohioideos, que llegan a ponerse en mutuo contacto en la línea media. Hemos dicho antes que los dos vientres anteriores estaban enlazados entre sí, por lo menos en su parte posterior, por la aponeurosis interdigástrica.

γ) El *tendón intermedio* está, finalmente, en relación, por fuera, con la glándula submaxilar, cuya parte inferior desciende hasta el hueso hioides y a veces lo rebasa. Por dentro se corresponde con el hiogloso y el milohioideo. Con el borde posterior de este último músculo y el nervio hipogloso mayor (fig. 796) limita un pequeño triángulo conocido con el nombre de *triángulo de la lingual:* es precisamente en este triángulo donde debe incidirse el músculo hiogloso para poner al descubierto la arteria lingual (véase ANGIOLOGÍA).

3.° **Vascularización.** — El vientre posterior está irrigado por ramos de la occipital y de la auricular posterior.

El vientre anterior lo está por ramos de la submentoniana, satélites frecuentes de los ramos del nervio del milohioideo.

4.° **Inervación.** — Cada porción del músculo digástrico tiene una inervación que le es propia. El vientre posterior está inervado por un *ramo del facial,* a la vez que por un *ramo del glosofaríngeo.* En cuanto al vientre anterior, está inervado por el *milohioideo,* rama del dentario inferior, el cual, a su vez, procede del maxilar inferior o tercera rama del trigémino.

5.° **Acción.** — Los dos vientres del digástrico, como inervados por nervios diferentes, gozan de una acción autónoma y, en la mayoría de los casos, se contraen aisladamente.

α) Si el vientre anterior del digástrico toma su punto fijo en el hueso hioides, baja el maxilar. Desempeña en este caso un papel importante en el acto de la

masticación; es *depresor del maxilar (depresor de la mandíbula* de la anatomía comparada). Si toma su punto fijo en el maxilar, eleva el hueso hioides.

β) El vientre posterior puede tomar su punto fijo en el cráneo o en el hueso hioides; en el primer caso dirige el hueso hioides hacia atrás y arriba; en el segundo, inclina la cabeza hacia atrás, siendo así congénere de los músculos extensores.

γ) Finalmente, cuando los dos vientres del digástrico se contraen a la vez, elevan el hueso hioides.

Variedades. — El digástrico puede dejar de atravesar el estiloideo, y en estos casos pasa por delante o por detrás del mismo. Puede dirigirse directamente desde la base del cráneo a la sínfisis sin descender sobre el hueso hioides. En este caso, su tendón intermedio está situado por encima del hipogloso y de la lingual, disposición que no debe desconocerse cuando se trate de practicar la ligadura de este último vaso. También se ha visto el vientre posterior del digástrico insertarse en el ángulo del maxilar, disposición normal en los carniceros; hemos observado esta inserción en un microcéfalo. Los dos tendones intermedios, derecho e izquierdo, pueden unirse en la línea media, formando un arco transversal, de donde nacen los vientres anteriores. Hemos visto varias veces fusionarse por completo los vientres anteriores en la línea media. No es raro observar que el vientre anterior emite un fascículo supernumerario, el cual va a insertarse, según los casos, en el rafe medio, en el hueso hioides o en la fosita digástrica del lado opuesto; el músculo normal queda convertido en un músculo *trigástrico*. Esta anomalía es comúnmente unilateral.

MÚSCULO MENTOHIOIDEO. — Fascículo muscular, comúnmente en forma de cinta, unilateral o bilateral, que se extiende desde el hueso hioides a la sínfisis del mentón. Algunos de los fascículos mentohioideos se relacionan tal vez con el sistema del músculo cutáneo; otros pertenecen manifiestamente al grupo esternohioideo.

2.° *Estilohioideo*

El estilohioideo (figs. 792, 18, y 796, 7) es un músculo muy delgado, fusiforme, que se extiende oblicuamente desde la apófisis estiloides al hueso hioides, por dentro y por encima del vientre posterior del digástrico.

1.° **Inserciones.** — Toma origen, por arriba, en el lado externo de la apófisis estiloides, cerca de la base de ésta.

Desde este punto se dirige oblicuamente hacia dentro y adelante, hacia el hueso hioides. Poco antes de llegar a este hueso, se divide en dos hacecillos para dar paso al digástrico *(ojal del digástrico)*. Después se reconstituye (es decir, sus dos fascículos vuelven a juntarse), para fijarse por medio de una lengüeta aponeurótica muy delgada en la cara anterior del cuerpo del hueso hioides, cerca de su asta mayor.

2.° **Relaciones.** — El estilohioideo acompaña en casi toda su extensión al vientre posterior del digástrico, por encima del cual está situado (fig. 796), y presenta las mismas relaciones que este último músculo.

3.° **Vascularización.** — Recibe: en su *tercio superior,* una o dos arteriolas de la *auricular superior;* en su *tercio medio,* un ramo de la *carótida externa* (33 por ciento); en su *tercio inferior,* una ramilla del ramo hioideo de la lingual.

4.° **Inervación.** — Está inervado por un ramo particular, el *nervio del estilohioideo,* nacido del facial por debajo del agujero estilomastoideo.

5.° **Acción.** — El músculo estilohioideo es elevador del hueso hioides.

Variedades. — El estilohioideo puede faltar (una vez entre doscientos casos, según HALLET). En un caso la ausencia del estilohioideo coincidía con un vientre posterior del digástrico considerablemente desarrollado. El ojal para el digástrico falta también algunas ve-

ces, pero de tarde en tarde; ese ojal puede, por otra parte, prolongarse hasta el hueso hioides, transformando así el estilohioideo en un músculo bíceps. No es muy raro encontrar, por detrás del estilohioideo normal, un fascículo supernumerario *(stylo-hyoideus alter* de ALBINUS, *pequeño estilohioideo* de GAVARD, *estilohioideo profundo* de SAPPEY), el cual se inserta, por una parte, cerca del vértice de la apófisis estiloides, y por otra, en el asta menor del hueso hioides. Se han referido casos de *triple estilohioideo* como también se ha observado en un negro un estilohioideo que se insertaba en la región suprahioidea por tres fascículos distintos.

Los músculos supernumerarios que se relacionan con el estilohioideo y que conviene mencionar son:

1.º El *estilomaxilar* que va desde la apófisis estiloides al ángulo del maxilar.

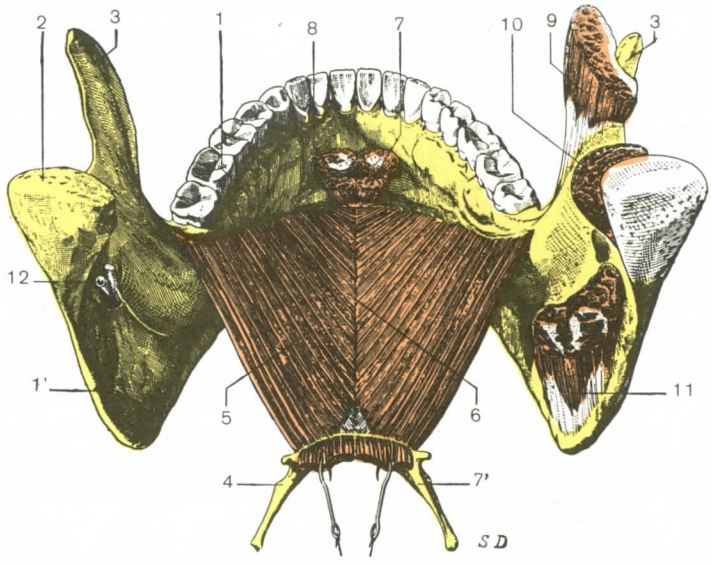

FIG. 797

Los dos músculos milohioideos vistos «in situ» por su cara superior.

1, maxilar inferior, con 1', su rama ascendente. — 2, cóndilo. — 3, apófisis coronoides. — 4, hueso hioides. — 5, músculo milohioideo. — 6, rafe que une los dos músculos. — 7, 7', genihioideo. — 8, geniogloso. — 9, temporal. — 10, pterigoideo externo. — 11, pterigoideo interno. — 12, arteria y nervio dentarios inferiores.

2.º El *hiomaxilar (hyo-angularis),* que va del hueso hioides al ángulo del maxilar; el estilomaxilar y el hiomaxilar son dos formas incompletas del estilohioideo ordinario.

3.º El *occipitohioideo,* que va desde el occipital, por debajo de la inserción del trapecio, hasta el hueso hioides; este músculo, indicado por primera vez por PERRIN, ha sido nuevamente encontrado por WEST y M. FLESCH.

4.º El *petrohioideo,* indicado por CALORI, cuyo solo nombre revela suficientemente las inserciones.

3.º *Milohioideo*

Situado encima del vientre anterior del digástrico, el milohioideo (figs. 796, 8, y 797) es un músculo aplanado e irregularmente cuadrilátero, que constituye con el del lado opuesto el *suelo de la boca.*

1.º **Inserciones.** — Tiene su origen, por arriba, en la línea oblicua interna o línea miloihioidea del maxilar inferior.

Desde allí sus fascículos se dirigen hacia abajo y adentro, hacia la línea media, y se insertan: 1.º, los *posteriores,* en el mismo hueso hioides (cara anterior); 2.º, los

anteriores, en un rafe aponeurótico central *(línea blanca suprahioidea),* que se extiende desde este hueso a la sínfisis mentoniana. No es raro ver algunos hacecillos del milohioideo que sin interrupción pasan de un lado al otro.

2.° **Relaciones.** — Desde el punto de vista de sus relaciones hemos de considerar en el milohioideo una cara superficial, una cara profunda y un borde posterior. Su *cara superficial* o *inferior* está cubierta por el vientre anterior del digástrico, por la glándula submaxilar y por el cutáneo del cuello. Su *cara profunda* o *superior,* vuelta del lado de la boca, está en relación con los músculos estilogloso, hiogloso, genihioideo, los nervios lingual e hipogloso mayor, el conducto de Wharton, la glándula sublingual y en algunos puntos con la mucosa de la boca. Su *borde posterior,* recostado sobre el hiogloso, está abrazado por la glándula submaxilar (véase esta glándula) y rodeado de abajo arriba por el conducto de Wharton.

3.° **Vascularización.** — Está irrigado principalmente por la *submentoniana* (ramas ascendentes y descendentes); por la arteria miohioidea (inserción superior), y, de modo inconstante, por pequeños ramos de la lingual.

4.° **Inervación.** — Está inervado por el nervio *milohioideo* (rama del dentario inferior), que distribuye por su cara inferior múltiples ramos.

5.° **Acción.** — El milohioideo eleva el hueso hioides, y también la lengua, la cual aplica fuertemente contra la bóveda palatina, desempeñando de esta suerte un papel importante en el primer tiempo de la deglución.

Variedades. — Son poco numerosas: hemos indicado ya su unión parcial con el músculo del lado opuesto y con algunos otros músculos vecinos. Hemos notado muchas veces la desaparición completa del rafe suprahioideo y la fusión total de los dos milohioideos en un músculo único. Según LOTH, el rafe faltaría en el 38 por 100 de los casos. Se ha citado la división del músculo en dos porciones. Hemos visto en dos individuos que las fibras más posteriores formaban un fascículo distinto por completo. La glándula submaxilar puede crearse una ventana a través del milohioideo; se concibe entonces que pueda sobresalir en el suelo de la boca aun siendo normal.

4.° *Genihioideo*

El músculo genihioideo, situado por encima del precedente (figs. 792, 18', y 798, 1), es pequeño, de forma cilindroide, y se extiende, a derecha e izquierda de la línea media, desde el hioides a la sínfisis del mentón.

1.° **Inserciones.** — Por arriba, el genihioideo se inserta en la apófisis geni inferior, por medio de fibras tendinosas cortas.

Desde aquí se dirige oblicuamente abajo y atrás, ensanchándose gradualmente a medida que se separa del maxilar, y va finalmente a fijarse en la parte media de la cara anterior del hueso hioides. Su línea de inserción hioidea está representada por una especie de **U** tendida (⊃), cuya concavidad, dirigida hacia fuera, abraza el borde interno del músculo hiogloso.

2.° **Relaciones.** — Los dos genihioideos, derecho e izquierdo, están en mutuo contacto en la línea media: un simple intersticio celuloso, comúnmente poco diferenciado, los separa uno de otro. Cubiertos por debajo por el milohioideo, al que es preciso seccionar para ponerlos de manifiesto, se corresponden por su cara superior o bucal con la glándula sublingual, el geniogloso y la mucosa del suelo de la boca.

3.° **Vascularización.** — Está irrigado por uno o dos ramos de la *lingual* y de la *sublingual,* estos últimos comunes al músculo y a la glándula sublingual

4.° **Inervación.** — El genihioideo está inervado por el *hipogloso mayor*, que envía a su cara profunda algunos filetes muy delgados.

5.° **Acción.** — El genihioideo tiene una doble acción: es elevador del hioides, si toma por punto fijo el maxilar, y depresor del maxilar, si toma por punto fijo el hioides, previamente inmovilizado por la contracción de sus músculos depresores.

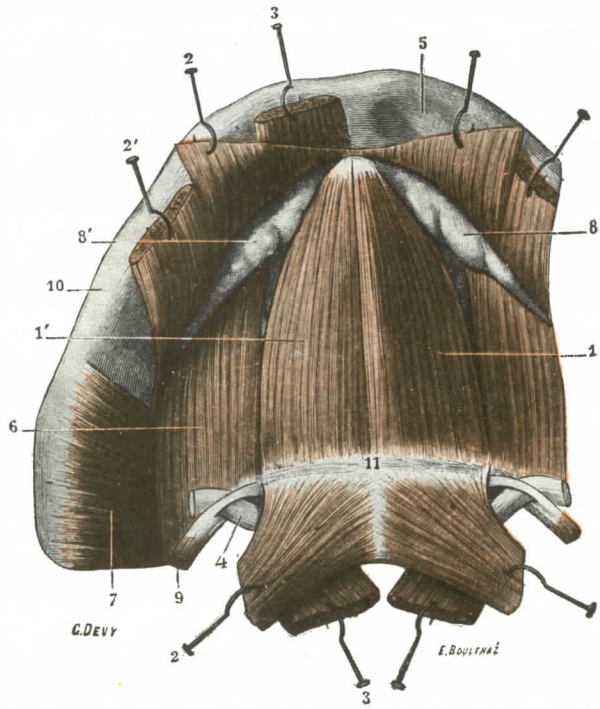

FIG. 798

Los dos genihioideos vistos por su cara inferior, después de incidir e inclinar hacia delante los dos milohioideos.

1, 1', genihioideos derecho e izquierdo. — 2, 2', milohioideo del lado derecho, dividido en dos partes. — 3, vientre anterior del digástrico derecho, igualmente dividido en dos partes. — 4, su tendón intermedio. — 5, fosita destinada a la inserción del vientre anterior. — 6, hiogloso derecho. — 7, pterigoideo interno derecho. — 8, 8', glándula sublingual. — 9, estilohioideo. — 10, borde inferior del maxilar inferior. — 11, hueso hioides.

Variedades. — El genihioideo puede ofrecer conexiones más o menos íntimas con los dos músculos más próximos de la lengua: el geniogloso y el hiogloso. — Puede fusionarse enteramente con el del lado opuesto y constituir de esta manera un músculo impar y central. — También se indica, como una anomalía del genihioideo, la presencia de un fascículo accesorio, que se inserta en el asta mayor del hioides.

ARTICULO III

REGION PREVERTEBRAL

Los músculos de la región prevertebral están directamente aplicados, como su nombre indica, a la parte anterior de la columna vertebral. Son en número de tres a cada lado: el *recto anterior mayor de la cabeza*, el *recto anterior menor de la cabeza* y el *largo del cuello*.

1.º *Recto anterior mayor de la cabeza*

El recto anterior mayor de la cabeza (fig. 799, 2), el más superficial de los músculos prevertebrales, es aplanado, triangular, y se extiende desde el occipital a las apófisis transversas de la columna cervical.

1.º Inserciones. — Tiene origen por arriba en la cara inferior de la apófisis basilar, por delante del agujero occipital.

Desde este sitio se dirige oblicuamente hacia abajo y afuera, dividiéndose en cuatro fascículos, los cuales van a terminar, por otros tantos tendones distintos, en los tubérculos anteriores de las *tercera, cuarta, quinta* y *sexta* vértebras cervicales.

2.º Relaciones. — El recto anterior mayor de la cabeza cubre, por detrás, los músculos recto anterior menor de la cabeza y largo del cuello, que lo separan de la columna vertebral. Por delante está cubierto por una fuerte aponeurosis, la *aponeurosis prevertebral* (véase más adelante), y está en relación, en un plano más superficial, con la yugular interna, la carótida interna, la faringe y con los dos nervios neumogástrico y gran simpático.

3.º Vascularización. — Está irrigado principalmente por la cervical ascendente.

4.º Inervación. — Está inervado por ramas múltiples (tres o cuatro), que nacen generalmente de los arcos primero y segundo del *plexo cervical profundo*. El cuarto cervical inerva la parte inferior del músculo por medio de un ramo muy fino.

5.º Acción. — El músculo recto anterior mayor flexiona la cabeza sobre la columna vertebral y las primeras vértebras cervicales sobre las siguientes. Cuando se contrae el de un solo lado, comunica además a la cabeza y a las vértebras precitadas un ligero movimiento de rotación, en virtud del cual la cara se dirige hacia el lado del músculo que se contrae: *a la derecha,* en las contracciones del músculo derecho; *a la izquierda,* en las contracciones del músculo izquierdo.

Variedades. — El número de fascículos transversales puede variar más o menos. — Algunos de los fascículos transversales pueden insertarse en el atlas o en el axis.

2.º *Recto anterior menor de la cabeza*

Es un músculo pequeño y cuadrilátero, situado detrás del precedente, entre el occipital y el atlas (fig. 799, 3).

1.º Inserciones. — Se inserta, por arriba, en la cara inferior de la apófisis basilar, algo por delante del agujero occipital. Desde aquí, sus fibras se dirigen oblicuamente hacia abajo y afuera y van a terminar, en parte (las más *internas),* en la cara anterior de las masas laterales del atlas, y en parte (las más *externas),* en la porción vecina de la apófisis transversa de la misma vértebra.

2.º Relaciones. — El recto menor ofrece dos caras: una anterior y otra posterior. Su *cara anterior* se halla cubierta, en la mayor parte de su extensión, por el recto mayor. Rebasa un poco a este músculo por fuera y está en relación en este punto con el ganglio cervical superior del gran simpático, así como con la arteria carótida interna y el neumogástrico. Su *cara posterior* descansa sobre la articulación atloidooccipital. Fuera de esta articulación, se relaciona con el recto lateral de la cabeza (fig. 799, 4), cuyas fibras presentan una oblicuidad en sentido contrario.

3.° Inervación. — El músculo recto anterior menor de la cabeza está inervado por la rama anterior del *primer nervio cervical* y a menudo también por un filete que nace del arco que une el segundo par cervical con el tercero.

4.° Acción. — Por su acción, el recto anterior menor flexiona la cabeza y le imprime, cuando se contrae de un solo lado, un ligero movimiento de inclinación lateral.

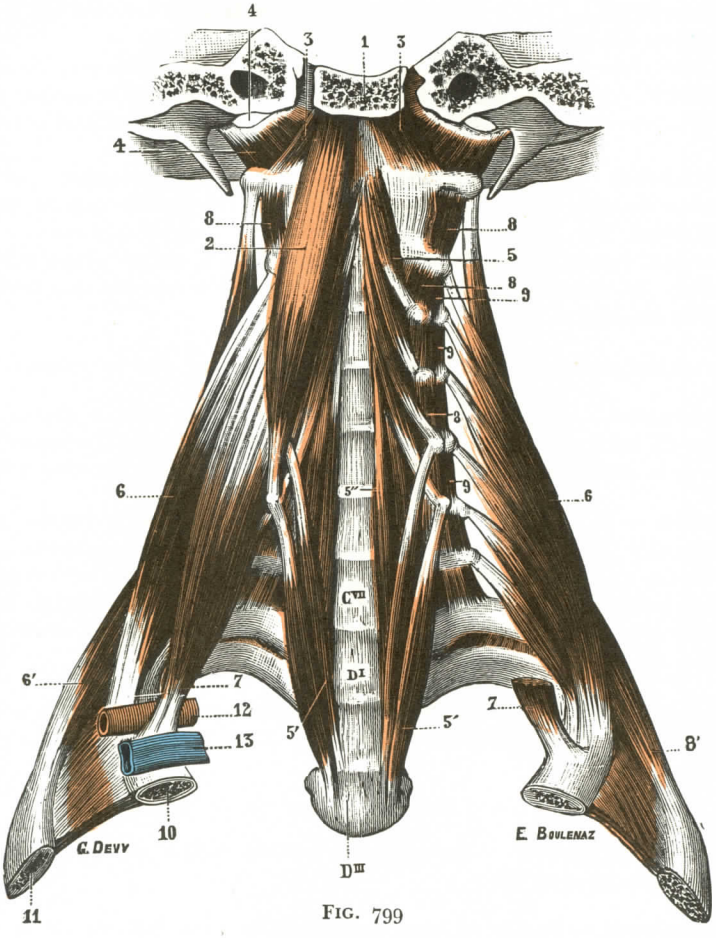

FIG. 799

Músculos profundos del cuello, vista anterior.

1, apófisis basilar del occipital. — 2, recto anterior mayor de la cabeza. — 3, recto anterior menor de la cabeza. — 4, recto lateral. — 4', agujero rasgado posterior. — 5, fascículos superiores del largo del cuello. — 5', fascículos inferiores, y 5'', fascículos intermedios de este mismo músculo. — 6, escaleno posterior, con 6', su inserción en la segunda costilla. — 7, escaleno anterior. — 8, 8, 8, 8, músculos intertransversos anteriores. — 9, 9, intertransversos posteriores. — 10, 11, primera y segunda costillas. — 12, arteria subclavia. — 13, vena subclavia. — CVII, séptima vértebra cervical. — DI, DIII, primera y tercera vértebras dorsales. El músculo escaleno medio no ha sido representado.

Variedades. — Hemos notado en un individuo la ausencia del recto anterior menor. En otro individuo, y en el lado derecho solamente, hemos observado un fascículo supernumerario que nacía del axis e iba a confundirse con los fascículos internos del recto anterior menor. Este *fascículo axoidobasilar* puede muchas veces conservar su independencia en toda su extensión.

Otros dos músculos pequeños supernumerarios pueden encontrarse en esta región, a saber:

α) El *músculo recto menor intermedio (M. rectus anticus medius sed minimus)*, situado entre el recto mayor y el recto menor ordinario, y extendiéndose, como este último, desde la masa lateral del atlas a la apófisis basilar. Se puede referir al recto anterior mayor de la cabeza.

β) El *músculo recto menor interno (M. atlanto-basilaris)*, situado, como su nombre indica, por dentro del recto anterior menor y uniendo el tubérculo anterior del atlas a la apófisis basilar.

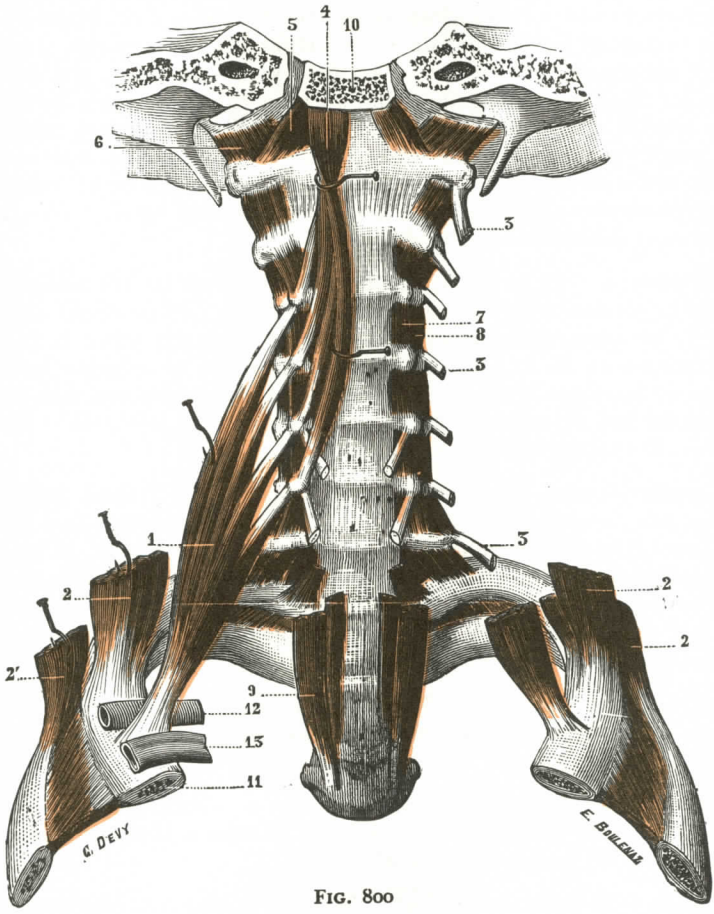

FIG. 800

Los mismos músculos de la figura anterior después de quitar el escaleno posterior y el largo del cuello.

1, escaleno anterior. — 2, 2', escaleno posterior. — 3, 3', tendones de origen de este último músculo. — 4, recto anterior mayor de la cabeza, separado por una erina para dejar ver sus inserciones en los tubérculos anteriores de las apófisis transversas. — 5, recto anterior menor de la cabeza. — 6, recto lateral de la cabeza. — 7, intertransversos anteriores. — 8, intertransversos posteriores. — 9, fascículos inferiores del largo del cuello. — 10, apófisis basilar del occipital. — 11, primera costilla. — 12, arteria subclavia. — 13, vena subclavia.

3.° *Largo del cuello*

El músculo largo del cuello (fig. 799, 5, 5' y 5'') es un músculo prolongado y comúnmente muy delgado, situado por debajo del recto anterior mayor y extendido desde el atlas hasta la tercera vértebra dorsal.

1.° Inserciones. — Después de la interesante memoria que LUSCHKA ha dedicado a este músculo, se describen en el largo del cuello tres porciones distintas: una

porción oblicua descendente, una porción oblicua ascendente y otra porción de dirección longitudinal.

α) La *porción oblicua descendente* o *superoexterna (obliquus superior colli* de LUSCHKA) tiene origen en el tubérculo anterior del atlas y va a insertarse, después de un trayecto oblicuo hacia abajo y afuera, en los tubérculos anteriores de la *tercera, cuarta, quinta* y *sexta* vértebras cervicales, por otras tantas digitaciones distintas.

β) La *porción oblicua ascendente* o *inferoexterna (obliquus inferior colli* de LUSCHKA) toma origen en los cuerpos de las vértebras dorsales segunda y tercera. Desde allí se dirige oblicuamente hacia arriba y afuera y va a terminar, por dos o tres digitaciones, en los tubérculos anteriores de las *quinta* y *cuarta* vértebras cervicales.

γ) La *porción longitudinal* o *interna (rectus colli* de LUSCHKA), colocada por dentro de las porciones precedentes, a cada lado de la línea media, está constituida por fascículos de dirección vertical, que se insertan sucesivamente en el cuerpo de las tres primeras vértebras dorsales y de las tres o cuatro últimas cervicales, en la cresta del axis y hasta en el tubérculo anterior del atlas.

2.° **Relaciones.** — El largo del cuello tiene la forma de un triángulo cuya base, formada por la porción longitudinal, se extiende de la tercera dorsal al atlas. En este largo trayecto descansa directamente por su cara profunda sobre la columna vertebral y sus ligamentos. Su cara superficial o anterior está en relación con el recto anterior mayor de la cabeza y con los diferentes órganos que cubren este último músculo, en particular con el esófago y la laringe, las carótidas primitiva e interna, la yugular interna, el neumogástrico y el simpático.

3.° **Vascularización.** — Las arterias provienen de la tiroidea inferior. Generalmente del cayado de esta arteria nace un vaso de pequeño calibre (0,5 a 1 milímetro), que sigue una dirección ascendente y oblicua hacia dentro en el compartimiento muscular que irriga. SALMON le ha dado el nombre de *arteria muscular prevertebral superior,* por oposición a otro vaso, *arteria muscular prevertebral inferior,* que se distribuye por la parte inferior del músculo, pasando, ora por encima del ganglio estrellado (situación alta), ora por detrás de este ganglio (situación baja).

4.° **Inervación.** — Está inervado por filetes, muy cortos y delgados, que nacen de las ramas anteriores de los cuatro primeros nervios cervicales, muy cerca de su emergencia.

5.° **Acción.** — El músculo largo del cuello es flexor de la columna cervical. Cuando se contrae de un solo lado, comunica además a dicha columna cervical un ligero movimiento de inclinación lateral.

Variedades. — El desarrollo del largo del cuello es muy variable; muy numerosas son también las variaciones referentes al número y extensión de los fascículos constitutivos. Puede ofrecer conexiones más o menos íntimas con muchos músculos vecinos, especialmente con los intertransversos y con el escaleno anterior. Algunos autores hablan de la posibilidad de que el músculo largo del cuello haga llegar sus inserciones hasta la apófisis basilar (cuerpo de la primera vértebra craneal). En un caso, el fascículo occipital del largo del cuello se fusionaba, al llegar al cráneo, con un músculo axoidobasilar.

ARTICULO IV

APONEUROSIS DEL CUELLO

Desde época muy lejana (1811) en que ALLAN BURNS dio la primera descripción de las aponeurosis cervicales hasta nuestros días, la mayoría de los anatomistas, así como gran número de cirujanos, han estudiado y descrito las aponeu-

rosis cervicales, y, sin embargo, sería muy difícil encontrar en la literatura anatómica dos descripciones que se parezcan del todo. Puede decirse, empleando una expresión tan pintoresca como juiciosa de MALGAIGNE, que las aponeurosis del cuello son un verdadero Proteo, pues revisten nuevas formas a medida que se exponen a los ojos de cada nuevo observador. Tales divergencias a propósito de estas aponeurosis dependen, en parte, de los métodos diferentes que cada observador ha empleado en su estudio, y también de las variaciones individuales; tal hoja, que presenta a veces en un individuo los caracteres de verdadera aponeurosis, aparece en otros reducida a las proporciones más modestas de una simple envoltura celulosa; finalmente, como dice SÉBILEAU, «si la disposición de los planos aponeuróticos no varía, nosotros, anatomistas, la hacemos variar, según nuestros artificios de disección, que a menudo son efectos de la ventura ayudada por una instintiva tendencia del escalpelo a orientarse según las concepciones de quien lo maneja; así se explica que hayan aparecido en los libros tantas interpretaciones sobre la topografía de las aponeurosis del cuello».

¿Qué hacer entonces en vista de tantas variaciones? No podemos perdernos en pormenores, sino que precisa dar una cabal disposición de estos órganos, un verdadero esquema, al que siempre será fácil adaptar las disposiciones particulares, cualesquiera que sean su asiento y extensión. Este esquema es el que vamos a intentar establecer, exponiendo de paso brevemente las concepciones diferentes de la nuestra. Admitimos, con la mayoría de los autores, tres aponeurosis cervicales: 1.º, una *aponeurosis superficial;* 2.º, una *aponeurosis media;* 3.º, una *aponeurosis profunda* o *prevertebral.*

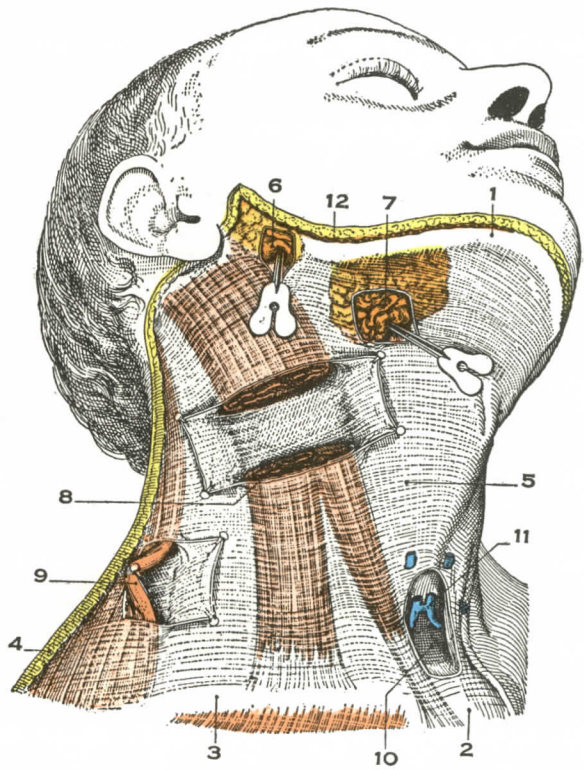

FIG. 801

Aponeurosis cervical superficial, vista lateral.

1, maxilar inferior. — 2, esternón. — 3, clavícula. — 4, piel y tejido celular subcutáneo. — 5, aponeurosis superficial del cuello. — 6, parótida, vista a través de una pequeña abertura practicada en la aponeurosis. — 7, glándula submaxilar. — 8, músculo esternocleidomastoideo (aponeurosis incidida y erinada). — 9, músculo trapecio. — 10, compartimiento supraesternal, con 11, venas yugulares anteriores. — 12, cutáneo del cuello.

1. Aponeurosis cervical superficial

Situada inmediatamente por debajo de la piel, la aponeurosis superficial envuelve el cuello y la nuca a la manera de un manguito o de un cilindro hueco. Parte de la línea media anterior, donde se entrecruza con la del lado opuesto, formando el rafe medio anterior o *línea blanca cervical,* desde donde se dirige hacia fuera, encontrando inmediatamente el borde anterior del músculo esternocleidomastoideo.

Se desdobla entonces en dos hojas, una que pasa por delante de este músculo y otra que pasa por detrás; llegadas al borde posterior del esternocleidomastoideo, estas dos hojas se reúnen de nuevo, después de haber cedido, como se ha visto, una vaina completa, la vaina del esternocleidomastoideo, al músculo precitado. Esta aponeurosis cervical, así reconstituida, atraviesa de delante atrás el triángulo supraclavicular y llega al trapecio. Ya en éste, se divide de nuevo en dos hojas, que revisten una la cara superficial y otra la cara profunda del trapecio y van finalmente a fijarse en las apófisis espinosas de las vértebras cervicales y dorsales. Así

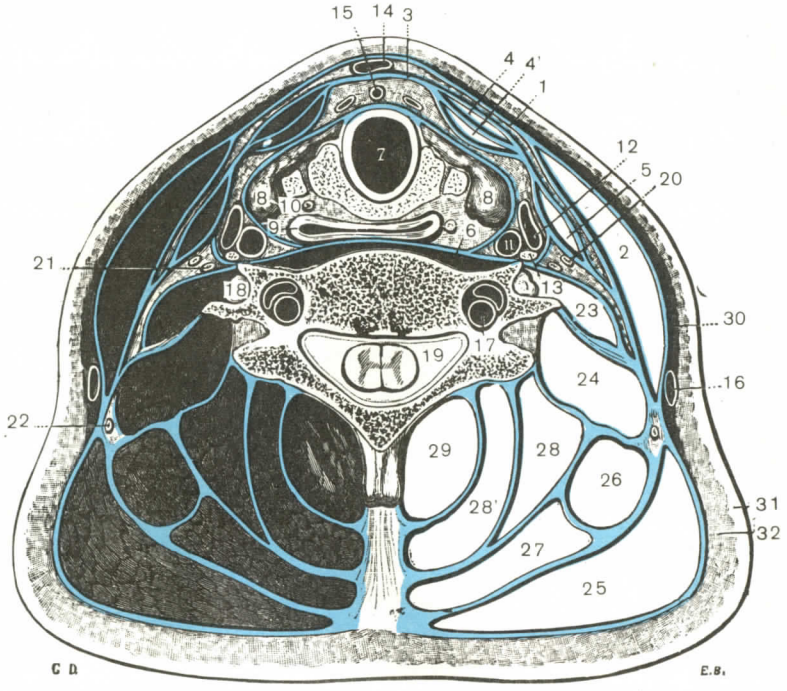

FIG. 802

Corte transversal del cuello, practicado a nivel de la sexta cervical.

1, aponeurosis cervical superficial desdoblándose sobre 2, el esternocleidomastoideo. — 3, aponeurosis cervical media desdoblándose sobre 4, 4', músculos infrahioideos. — 5, omohioideo. — 6, aponeurosis cervical profunda o prevertebral. — 7, laringe — 8, cuerpo tiroides. — 9, esófago. — 10, nervio recurrente. — 11, arteria carótida primitiva. — 12, vena yugular interna. — 13, nervio neumogástrico. — 14, vena yugular anterior. — 15, vasos tiroideos. — 16, vena yugular externa. — 17, arteria y vena vertebrales. — 18, un nervio del plexo braquial. — 19, conducto raquídeo. — 20, nervio frénico. — 21, nervio gran simpático. — 22, nervio espinal. — 23, escaleno anterior. — 24, escaleno posterior. — 25, trapecio. — 26, angular del omóplato. — 27, esplenio. — 28, 28', los dos complexos. — 29, músculos de los canales vertebrales. — 30, cutáneo. — 31, piel. — 32, tejido celular subcutáneo.

entendida, la aponeurosis cervical superficial presenta, por lo que toca a su descripción, *dos superficies,* una exterior y otra interior, y *dos circunferencias,* una superior y otra inferior.

1.º Superficie exterior. — La superficie exterior está en relación con la piel, de la que se halla separada por el músculo cutáneo, los nervios subcutáneos y las venas superficiales; la más importante de estas venas es la yugular externa, que ya hemos visto situada entre el cutáneo y la aponeurosis. Todos estos órganos, llamados *subcutáneos,* están en realidad situados en un desdoblamiento de la fascia superficialis.

2.º Superficie interior. — La superficie interior corresponde con los diferentes órganos que ocupan las importantes regiones del cuello y de la nuca. De esta super-

ficie salen a cada lado tres prolongaciones: una prolongación lateral, la prolongación submaxilar y la prolongación subparotídea.

a) *Prolongación lateral.* — La prolongación lateral (fig. 802) representa un tabique situado de canto entre la aponeurosis cervical superficial y las apófisis transversas de la columna cervical. Parte de la región supraclavicular y se dirige hacia los escalenos, dividiéndose, al llegar a estos músculos, en dos hojas: una anterior, que va a insertarse en los tubérculos anteriores de las vértebras cervicales, después de haber cedido una vaina al escaleno anterior, y otra posterior, que envuelve del mismo modo los escalenos posterior y medio y va a insertarse en seguida en los tubérculos posteriores de las vértebras citadas. Entre estas dos láminas se encuentra un espacio importante, el *espacio intermedio entre los dos escalenos,* donde están situados la arteria subclavia y los troncos nerviosos de origen del plexo braquial. Anotemos, antes de pasar adelante, que las dos prolongaciones laterales dividen, a manera de tabiques, la cavidad circunscrita por la aponeurosis de que estamos tratando en dos grandes regiones: una situada por detrás de la columna vertebral, *región retrovertebral* o *región de la nuca,* y otra situada por delante, *región anterovertebral* o *región del cuello propiamente dicha.*

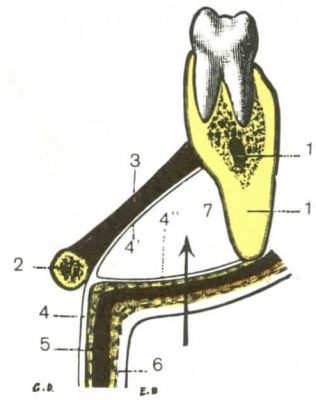

FIG. 803

Corte verticotransversal de la cavidad submaxilar.

1, maxilar inferior. — 1', conducto dentario. — 2, hueso hioides. — 3, milohioideo. — 4, aponeurosis cervical superficial desdoblándose a nivel del hueso hioides y formando: 4', una hoja superior que tapiza el milohioideo; 4'', una hoja inferior que cierra por abajo la cavidad submaxilar. — 5, cutáneo del cuello. — 6, piel y tejido celular subcutáneo. — 7, cavidad submaxilar.

(La flecha indica los diferentes planos que precisa atravesar para penetrar por la región suprahioidea en la cavidad submaxilar.)

b) *Prolongación submaxilar.* — La prolongación submaxilar corresponde a la región suprahioidea. Al dejar el hueso hioides, al que se adhiere, la aponeurosis cervical superficial emite una vaina hacia los dos vientres del músculo digástrico y después se divide en dos hojas: una hoja superficial, que llega al borde inferior del maxilar y que no es otra cosa que la aponeurosis cervical superficial misma, y una hoja profunda o *prolongación submaxilar* de esta aponeurosis, comúnmente muy delgada y poco diferenciada, que pasa por dentro de la glándula submaxilar, se aplica al milohioideo y va a fijarse con este último músculo en la línea oblicua interna del maxilar. Entre estas dos hojas existe una cavidad prismática y triangular, que completa por fuera el mismo maxilar y está ocupada por la glándula submaxilar (figs. 803 y 804, A).

Esta concepción de la prolongación submaxilar no es admitida por todos los autores. Observemos, ante todo, que la hoja superficial cubierta por el cutáneo es extremadamente delgada, a menudo incluso está perforada por ganglios linfáticos. Por otra parte, la hoja profunda es negada por ciertos anatomistas.

He aquí resumidas las diferentes concepciones:

α) Según CHARPY, la aponeurosis superficial llegada al hueso hioides se desdobla; la hoja superficial, sin detenerse en el hueso, se continúa directamente con la aponeurosis subhioidea, mientras que una hoja refleja se fija en el hioides envainando y manteniendo en su canal de reflexión el tendón del digástrico. Según CHARPY no hay, pues, hoja profunda (fig. 804, B).

β) DESCOMPS, con TROLARD, admite que la aponeurosis media, subiendo encima del hueso hioides, envaina los músculos suprahioideos y forma la pared profunda de la cavidad submaxilar (fig. 804, C).

γ) Por último, TRUFFERT admite que la aponeurosis cervical superficial no presenta en la región submaxilar sino una hoja que se fija, según la concepción clásica, en el borde del maxilar inferior, mientras que la aponeurosis media, al subir, como

sostiene DESCOMPS, *por encima y detrás* del hueso hioides con la vaina vascular de los vasos próximos, se evagina en bolsa a través de un orificio estrecho limitado por detrás y arriba por la arteria facial, por detrás y abajo por el vientre posterior del

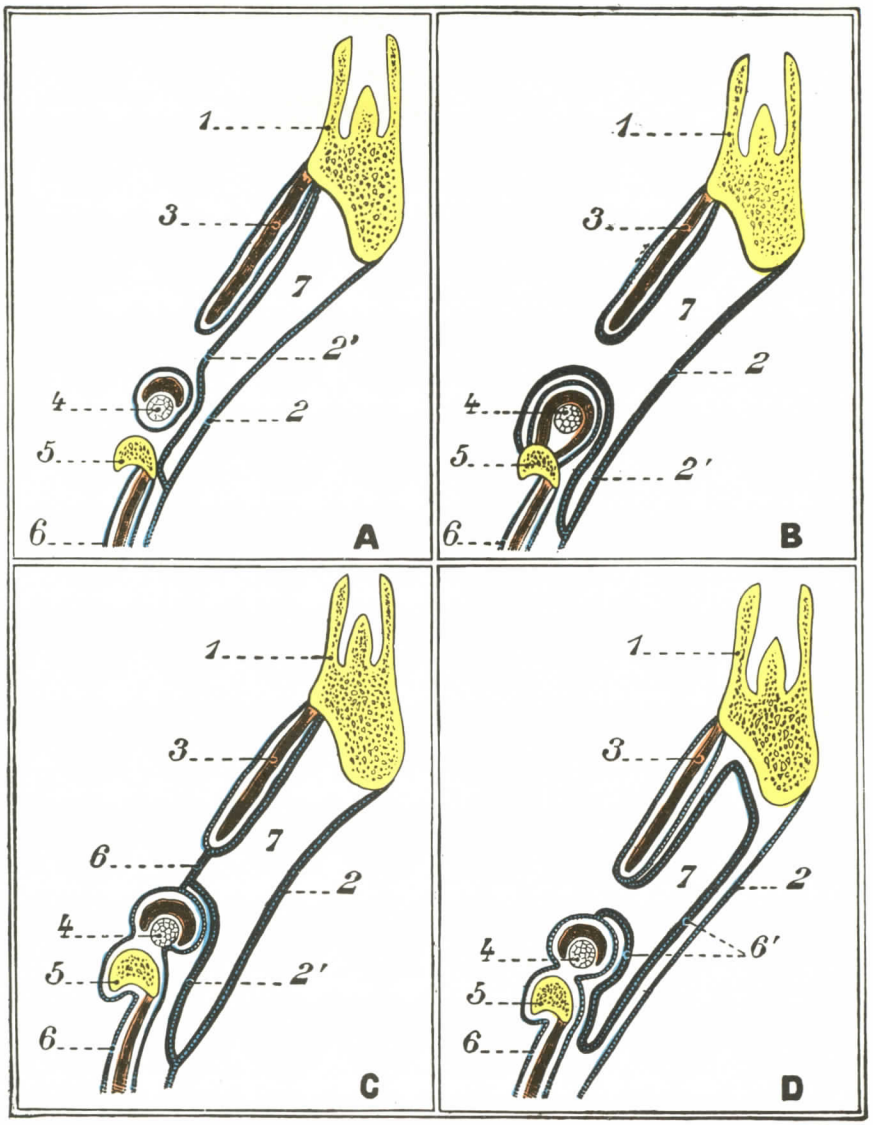

FIG. 804

El compartimiento submaxilar: diferentes concepciones.

A, clásica: 1, maxilar inferior. — 2, aponeurosis cervical superficial. — 2', su hoja profunda. — 3, músculo milohioideo. — 4, músculo estilohioideo y tendón intermedio del digástrico. — 5, hueso hioides. — 6, músculo subhioideo; aponeurosis cervical media. — 7, compartimiento submaxilar.

B, CHARPY-MORESTIN (la misma nomenclatura). — 2', emanación profunda de la aponeurosis superficial cervical que salva el tendón del digástrico, constituyendo la polea de reflexión. Este tendón está fijo, además, por las inserciones del estilohioideo (4).

C, TROLARD-DESCOMPS (la misma nomenclatura). — 6, la aponeurosis cervical media sube encima del hueso hioides, envainando los músculos suprahioideos y forma la pared profunda del compartimiento submaxilar.

D, TRUFFERT (igual nomenclatura). — 6', la aponeurosis cervical media se ahueca en el intervalo del milohioideo y el estilohioideo para constituir la bolsa aponeurótica muscular del compartimiento submaxilar.

digástrico y su tendón intermedio, y por delante por el borde posterior del milohioideo. Según esta concepción la glándula submaxilar, emanación del tubo digestivo, se cubre, al desarrollarse en el tejido celuloso perivisceral, con la aponeurosis media como con un gorro, la rechaza y la aplica a la cara profunda de la aponeurosis superficial (fig. 804, D).

c) *Prolongación parotídea.* — La prolongación parotídea, situada detrás y por dentro de la parótida, tiene muchas analogías con la prolongación precedente. Sepárase de la aponeurosis cervical superficial, que se puede denominar aquí *aponeurosis*

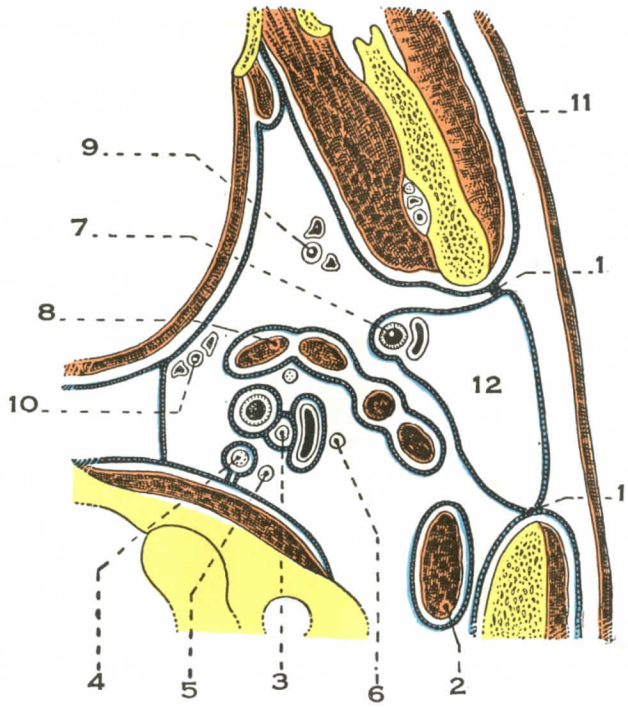

FIG. 805

Compartimiento parotídeo según la concepción clásica (esquema según TRUFFERT).

1, aponeurosis cervical superficial. — 2, músculo digástrico. — 3, vaina carotídea interna y nervio neumogástrico. — 4, ganglio cervical superior del simpático en la aponeurosis prevertebral. — 5, nervio hipogloso mayor. — 6, nervio espinal (rama externa). — 7, arteria carótida externa y vena yugular externa por fuera de ella. — 8, cortina estílea y nervio glosofaríngeo. — 9, vasos palatinos ascendentes. — 10, vasos faríngeos ascendentes. — 11, músculo cutáneo. — 12, compartimiento parotídeo en la aponeurosis cervical superficial desdoblada.

parotidea, al abandonar ésta el borde anterior del músculo esternocleidomastoideo para dirigirse hacia el masetero. Envolviendo en seguida el contorno de la glándula parótida de fuera a dentro y de atrás a delante, está sucesivamente en relación: 1.°, con la apófisis estiloides, a la que se adhiere y a nivel de la cual emite vainas para los músculos estíleos; 2.°, con la faringe; 3.°, con el borde posterior del pterigoideo interno; 4.°, con el borde posterior de la rama del maxilar, en el que se inserta fusionándose con la aponeurosis maseterina.

Esta prolongación, como se ve, envuelve en sus partes profundas la glándula parótida, y por este hecho constituye las tres paredes posterior, anterior e interna del compartimiento parotídeo (véase *Parótida).* A su paso por la pared lateral de la faringe presenta una solución de continuidad o abertura a través de la cual sale una prolongación (prolongación faríngea) de la glándula parótida.

Los dos compartimientos, parotídeo y submaxilar, se hallan separados uno de otro por un tabique fibroso, la *cintilla submaxilar*. Esta hoja fibrosa, muy resistente, fuerte barrera establecida entre las dos glándulas salivales, es de forma triangular; se inserta por su base en la aponeurosis del esternocleidomastoido, bajo el vientre posterior del digástrico, mientras que su vértice o punta se fija en el ángulo del maxilar. Recibe en su concavidad superior el tejido parotídeo; su cara inferior, cóncava también, se amolda sobre la glándula submaxilar. Esta cintilla representaría una inserción del esternocleidomastoideo que existe en algunos mamíferos.

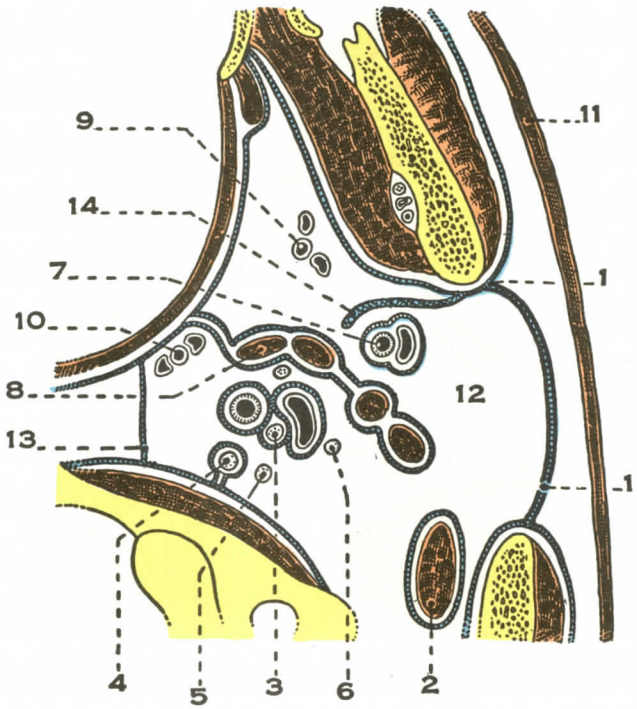

FIG. 806

Compartimiento parotídeo según CHARPY. — Igual nomenclatura general que en la figura 805. (Esquema según TRUFFERT.)

12, compartimiento parotídeo entre la aponeurosis cervical superficial (1), por una parte, los perimisios de los músculos subyacentes (2 y 8), el ligamento esfenomaxilar (14) y la hoja sagital (13), por otra parte.

Encontramos aquí las mismas divergencias de concepción que en el compartimiento submaxilar.

α) Según CHARPY, no existe hoja profunda propiamente dicha, pues no es posible dar este nombre, dice él, a las delgadas laminillas conjuntivas que se ven en el pterigoideo interno o en los músculos estíleos. De la cara interna de nuestra hoja superficial o aponeurosis parotídea parten fuertes trabéculas conjuntivas que penetran en la glándula y la fijan íntimamente a su envoltura (fig. 806).

β) Según SÉBILEAU, el compartimiento parotídeo está limitado por una hojilla periglandular, igual a la que poseen todas las glándulas, mientras que la excavación parotídea está limitada por la aponeurosis de la proximidad: por fuera, la aponeurosis cervical superficial, por detrás, la aponeurosis prevertebral, y por dentro, la vaina vascular y el diafragma estilofaríngeo (véase figura 807).

γ) Según DESCOMPS y TROLARD, el compartimiento parotídeo está comprendido entre la aponeurosis cervical superficial situada por fuera, la aponeurosis cervical media por dentro y la hoja vascular parotídea. Hemos visto que estos autores hacían subir la aponeurosis media hasta la base del cráneo (figura 808).

δ) Según TRUFFERT, la aponeurosis cervical superficial no pasa por fuera de la parótida, sino por debajo de esta glándula. Esta, enteramente superficial desde su origen, rechaza la aponeurosis hasta la apófisis estiloides, a la que se adhiere, para llegar a la espina del esfenoides e insertarse en la base del cráneo (fig. 809).

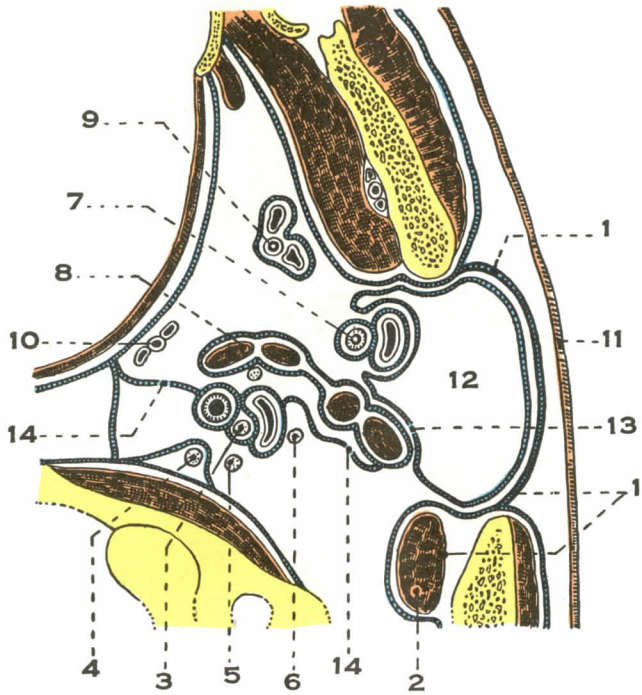

FIG. 807

Compartimiento parotídeo según SÉBILEAU. — Igual nomenclatura general que en la figura 805. (Esquema de TRUFFERT.)

La excavación parotídea está limitada por las aponeurosis próximas: la aponeurosis cervical superficial (1), a la que corresponde el digástrico (2), la aponeurosis prevertebral (3) y la vaina vascular (7). El compartimiento parotídeo (12) está limitado por la aponeurosis periglandular (13). — 14, aponeurosis cervical transversa.

3.° Circunferencia superior. — La circunferencia superior de la aponeurosis cervical superficial está muy inclinada de atrás a delante y de arriba abajo; su punto más elevado se fija en la protuberancia occipital externa, al paso que el punto más declive se inserta en la sínfisis mentoniana. Entre estos dos puntos de inserción extremos, la circunferencia superior de la aponeurosis cervical superficial se inserta sucesivamente (prescindiendo de sus prolongaciones submaxilar y parotídea, que nos son ya conocidas): 1.°, en el borde inferior del maxilar; 2.°, en la aponeurosis maseterina; 3.°, en el tubérculo cigomático; 4.°, en la porción cartilaginosa del conducto auditivo externo; 5.°, en la cara externa de la apófisis mastoides; 6.°, en la línea curva superior del occipital.

4.° Circunferencia inferior, espacio supraesternal. — Procediendo de delante atrás, observamos que la aponeurosis cervical superficial se inserta por abajo en la horquilla del esternón, en el borde anterior de la clavícula, en el acromion y en el borde posterior de la espina del omóplato. Más allá de esta espina, la aponeurosis desciende en toda la longitud de la cara posterior del trapecio y se confunde por debajo de este músculo con la aponeurosis de envoltura del dorsal ancho.

La inserción en la horquilla esternal merece que nos detengamos algunos momentos. Si seguimos la aponeurosis cervical superficial y nos fijamos en la línea

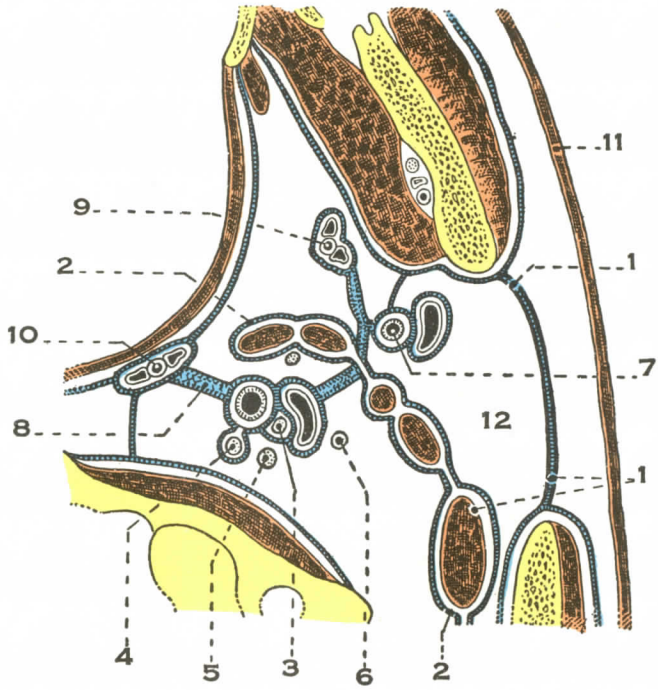

FIG. 808

Compartimiento parotídeo según TROLARD y DESCOMPS.
Igual nomenclatura general que en la figura 805. (Esquema según TRUFFERT).

El compartimiento parotídeo (12) está comprendido entre la aponeurosis cervical superficial (1), la aponeurosis cervical media (2) y la hoja vascular parotídea (7).

media yendo de arriba abajo, notaremos que un poco por encima del esternón esta aponeurosis superficial, simple hasta allí, se divide en dos hojas ligeramente divergentes, una anterior y otra posterior, que van a fijarse, por abajo, la primera en el labio anterior y la segunda en el labio posterior de la horquilla esternal.

Circunscriben de este modo, por su separación recíproca, un espacio triangular de base inferior, que se designa, a causa de su situación, con el nombre de *espacio supraesternal.*

Visto en sección sagital, después de inyectada en su cavidad una materia solidificable (fig. 810), este espacio tiene la forma de un triángulo, cuyo vértice, dirigido hacia arriba, corresponde al desdoblamiento supraindicado de la aponeurosis cervical superficial y cuya base descansa sobre la horquilla esternal. Por delante *(pared interior)* está limitado por la hojilla de desdoblamiento anterior de la aponeurosis

cervical superficial. Por detrás *(pared posterior)* está formado por la hojilla de desdoblamiento posterior de esta misma aponeurosis.

Visto de frente, después de abierta su pared anterior (fig. 811), el espacio supraesternal se nos ofrece también con una forma triangular, pero dispuesto el triángulo en sentido inverso: su base, dirigida arriba, se extiende de un esternocleidomastoideo al otro; su vértice, ligeramente truncado, redondeado y romo, corresponde a la horquilla esternal; como se ve, llena exactamente el espacio, de la misma configuración,

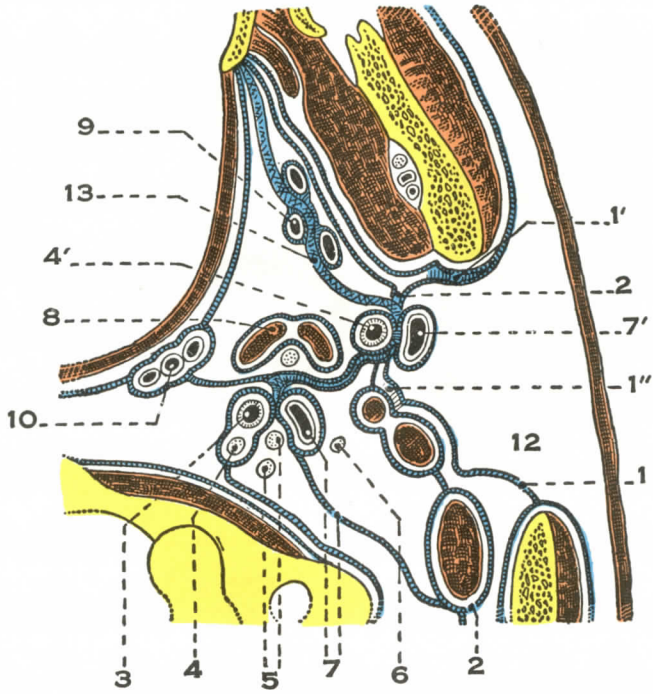

FIG. 809

Compartimiento parotídeo según TRUFFERT. — El compartimiento parotídeo está limitado por el músculo cutáneo por fuera y la aponeurosis cervical superficial por dentro.

1, aponeurosis cervical superficial. — 1', unión esfenomaxilar. — 1'', unión estilomaxilar. — 2, aponeurosis cervical media que contiene el digástrico y el estilohioideo y está unida por delante a la hoja vascular. — 3, arteria carótida interna. — 4, hoja arterial sagital y simpática. — 5, nervios neumogástricos e hipogloso mayor. — 6, nervio espinal (rama externa). — 7, vena yugular interna y hoja venosa cervical transversa. — 7', vena carótida externa. — 8, músculos elevadores del intestino cefálico. — 9, vasos palatinos ascendentes. — 10, vasos faríngeos ascendentes y vaina visceral. — 12, compartimiento parotídeo. — 13, hojas vasculares reunidas. Pared del compartimiento visceral.

que separa la porción inicial de los dos músculos esternocleidomastoideos. Su altura es de tres o cuatro centímetros. A cada lado, el espacio supraesternal envía una prolongación transversal, que va a colocarse por detrás del esternocleidomastoideo, inmediatamente por encima del extremo interno de la clavícula. Estos divertículos, bien descritos por GRUBER (de donde el nombre de *fondos de saco de Gruber* con que se les conoce), son de forma redondeada u oval y miden de veinte a treinta milímetros de longitud por una altura de quince a veinticinco milímetros. Dichos divertículos comunican con la cavidad principal por un orificio relativamente estrecho, que corresponde al borde anterior del esternocleidomastoideo (véanse para más detalles los *Tratados de Anatomía topográfica).*

El espacio supraesternal contiene, en medio de una masa celuloadiposa: 1.º, las dos yugulares anteriores, con la anastomosis transversal que las une entre sí; 2.º, algunas otras venas de menor importancia; 3.º, una cantidad variable de ganglios linfáticos.

La constitución que acabamos de dar del espacio supraesternal no es admitida por todos los clásicos. La mayoría de los anatomistas actuales admiten que la pared posterior está constituida por la hoja densa de la aponeurosis media que CHARPY denomina *premuscular* y que cubre los esternohioideos. En esta concepción la aponeurosis media, para cerrar el es-

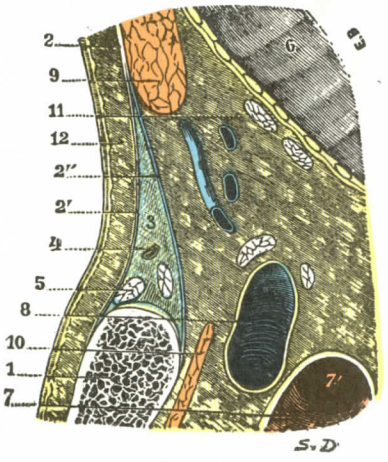

FIG. 810

Hueco supraesternal visto en corte sagital.

1, esternón. — 2, aponeurosis cervical superficial, con 2' y 2'', sus dos hojillas de desdoblamiento anterior y posterior. — 3, hueco supraesternal. — 4, anastomosis entre las dos venas yugulares anteriores. — 5, ganglios supraesternales. — 6, traquearteria. — 7, cayado aórtico, con 7', el origen del tronco braquiocefálico. — 8, tronco venoso braquicefálico izquierdo. — 9, cuerpo tiroides. — 10, restos del timo. — 11, tejido celular pretraqueal, con algunos ganglios y algunas venas tiroideas. — 12, piel y tejido celular subcutáneo.

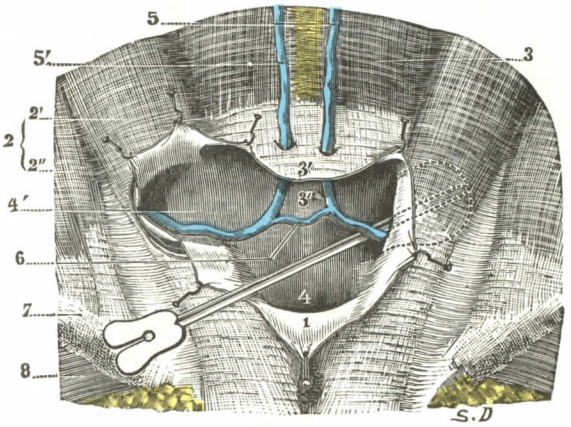

FIG. 811

Hueco supraesternal, abierto en su parte anterior.

1, horquilla esternal. — 2, esternocleidomastoideo, con 2', cabeza esternal; 2'', cabeza clavicular. — 3, aponeurosis cervical, con 3', hoja de desdoblamiento anterior que constituye la pared anterior, ampliamente abierta en esta preparación, del compartimiento; 3'', hoja de desdoblamiento posterior que forma la pared posterior del compartimiento. — 4, hueco supraesternal, con 4', su prolongación lateral o fondo de saco de Gruber (abierto a la derecha a través del músculo esternocleidomastoideo e indicado a la izquierda por una línea de puntos). — 5, 5', venas yugulares anteriores. — 6, anastomosis transversal entre ambas venas. — 7, clavícula. — 8, pectoral mayor.

Una sonda acanalada penetra en el fondo de saco de Gruber izquierdo.

pacio, se insertaría lateralmente en los bordes de la vaina de los esternomastoideos. Esta soldadura se establecería de manera progresiva, siendo el espacio relativamente mucho mayor en el niño que en el adulto.

2. Aponeurosis cervical media

La aponeurosis cervical media llena el espacio comprendido entre el omohioideo de un lado y el omohioideo del lado opuesto (fig. 812). Se extiende en sentido vertical desde el hueso hioides al esternón y en sentido transversal de uno a otro omóplato. Así limitada, la aponeurosis cervical media presenta dos caras (una anterior y otra posterior) y tres bordes (un borde inferior y dos bordes laterales).

1.º Cara anterior. — La cara anterior está en relación, en la mayor parte de su extensión, con la aponeurosis cervical superficial, de la que la separa una capa muy delgada de tejido celular.

2.º **Cara posterior.** — La cara posterior está sucesivamente en relación con la laringe, el cuerpo tiroides, la tráquea, la faringe, el esófago y el paquete vasculonervioso del cuello (fig. 815).

3.º **Bordes laterales.** — Los bordes laterales están en relación con los omohioideos, a los que envuelven, y describen, como estos músculos, una larga curva, cuya concavidad se dirige arriba y afuera. La mayor parte de los anatomistas creen, y nosotros también, que la aponeurosis cervical no rebasa por fuera a los omohioideos. La disposición más común parece ser la siguiente: en los puntos en que el omohioideo está cruzado por el esternocleidomastoideo, la aponeurosis en cuestión se adhiere a veces bastante íntimamente a la vaina de este último músculo; pero por fuera de estos puntos, tanto en la región supraclavicular como en la región infrahioidea, se pierde insensiblemente en el tejido celular vecino.

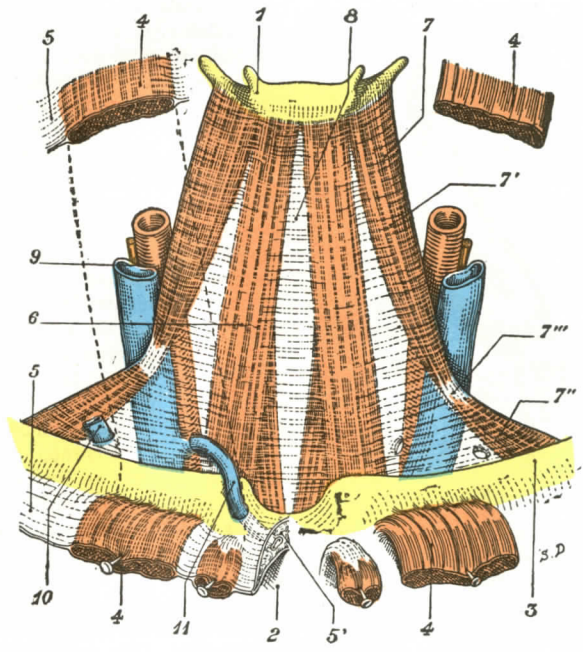

FIG. 812

Aponeurosis cervical media, vista anterior.

1, hueso hioides. — 2, esternón. — 3, clavícula. — 4, esternocleidomastoideo. — 5, aponeurosis cervical superficial, con 5', hueco supraesternal. — 6, esternocleidohioideo y detrás los dos músculos esternotiroideo y tirohioideo. — 7, omohioideo, con 7', su vientre anterior; 7'', su vientre posterior; 7''', su vientre intermedio. — 8, *aponeurosis* cervical media. — 9, paquete vasculonervioso del cuello. — 10, yugular externa. — 11, yugular anterior.

4.º **Borde inferior.** — Se extiende desde una a otra escotadura coracoidea.

Se conduce de modo algo diferente según los puntos en que se la examina. *En la línea media,* la aponeurosis cervical media se inserta en el labio posterior de la horquilla esternal. *A nivel de la clavícula* (figura 813) se inserta en el borde posterior de este hueso y rodea el subclavio. *Cerca de la apófisis coracoides,* esta expansión, tendida sobre los subclavios, penetra hasta la axila y se pone de este modo en conexión con las aponeurosis de esta región.

La aponeurosis cervical media se inserta, pues, a nivel del orificio superior del tórax, en todos los puntos óseos o fibrosos que pueden ofrecerle una superficie de inserción: esternón, clavículas, primera costilla, pericardio y aponeurosis del subclavio. RICHET la ha descrito con el nombre de *aponeurosis omoclavicular,* denominación que nos parece debería ser abandonada, por no referirse más que a dos de sus inserciones: la inserción en el omóplato y la inserción en la clavícula. PAULET sustituye la denominación citada por la de *aponeurosis omohioideoclavicular* más exacta, pero aún muy restringida, ya que no hace referencia a la inserción en la primera costilla y en el esternón. Nosotros propondríamos que se le diera el nombre de *aponeurosis toracohioidea,* que tiene la doble ventaja de ser corta y de recordar a la vez su inserción superior en el hueso hioides y su inserción inferior en los elementos esqueléticos del tórax.

Cerca de la línea media, la aponeurosis toracohioidea se desdobla a nivel de los músculos esternocleidohioideo, esternotirohioideo y tirohioideo, para formarles otras tantas vainas distintas.

Concepciones diversas de la aponeurosis media. — CHARPY distingue en la aponeurosis media dos hojas superpuestas, una profunda o *intermuscular* y otra superficial o *premuscular*. La hoja profunda envuelve en sus desdoblamientos los músculos subhioideos, insertándose por arriba en el hueso hioides, como la hojuela superficial. La presencia de dos planos musculares, el esterno y el omohioideo por delante, el tirohioideo menor por detrás, hace que su aponeurosis se desdoble: la hojuela superficial de este desdoblamiento se fija en el borde inferior del hueso y la hojuela profunda en la cara posterior cerca del borde superior. Por delante de esta hojuela se encuentra la pequeña bolsa mucosa retrohioidea y por detrás la bolsa tirohioidea mayor. La hoja superficial premuscular es densa, opaca, uniforme, está íntimamente unida a la aponeurosis superficial hasta el borde de la faringe, donde se separa de la misma para llegar al labio posterior del borde superior de la horquilla esternal y constituir, según CHARPY, la pared posterior del hueco supraesternal (véase antes).

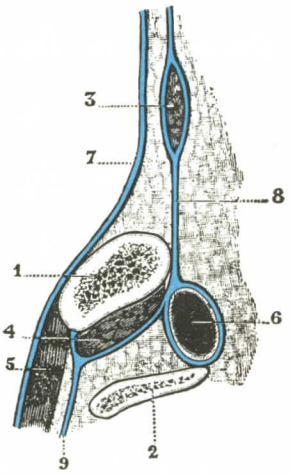

FIG. 813

Corte vertical y anteroposterior de las aponeurosis del cuello, practicado en el triángulo supraclavicular.

1, clavícula. — 2, primera costilla. — 3, músculo omohioideo, cortado perpendicularmente a su longitud. — 4, músculo subclavio. — 5, músculo pectoral mayor. — 6, vena subclavia. — 7, aponeurosis cervical superficial, confundiéndose por abajo con la aponeurosis que cubre el pectoral mayor. — 8, aponeurosis cervical media, confundiéndose por abajo con la vaina del subclavio y suministrando una envoltura al tronco venoso. — 9, aponeurosis clavipectoral.

Posteriormente, DESCOMPS y TRUFFERT han estudiado de nuevo la concepción de TROLARD, y no creen que la aponeurosis media del cuello termine en el hueso hioides, sino que se prolonga hasta la cara y la base del cráneo. Rodeando los músculos digástrico y milohioideo se inserta en la línea milohioidea, en el ligamento pterigomaxilar, llega al ala interna de la apófisis, alcanza la base del cráneo, pasa por dentro de los agujeros oval y redondo menor y se inserta en la apófisis estiloides y la ranura del digástrico. Como en la nuca, engloba el esplenio y el complexo mayor, amoldándose a las inserciones craneales de estos músculos. Su territorio es, como se ve, singularmente extenso. Si se observa una continuidad entre las hojuelas aponeuróticas supra e infrahioidea, la continuidad observada, como dice muy bien CHARPY, no es más que aparente. No es posible comparar la aponeurosis tendida entre los músculos homohioideos con la hoja celulosa que se encuentra en la cara profunda de las aponeurosis; no aceptamos la concepción de TROLARD.

3. Aponeurosis cervical profunda o prevertebral

La aponeurosis cervical profunda se extiende por delante de los músculos prevertebrales; de ahí el nombre de *aponeurosis prevertebral* con que se la designa con frecuencia; tiene en conjunto una forma cuadrilátera y presenta, por consiguiente, dos caras y cuatro bordes.

1.º Cara anterior. — La cara anterior está en relación, en la línea media, con la faringe y el esófago, a los que se encuentra unida por una capa de tejido celular laxo. A los lados (fig. 814) se corresponde con la carótida y la yugular interna, y completa, por decirlo así, por atrás, la vaina de estos vasos. El neumogástrico se halla también encerrado en esta vaina, ocupando el ángulo diedro posterior que forman al adosarse una a otra la arteria y la vena. En cuanto al gran simpático, descansa, según hemos dicho antes, sobre la aponeurosis prevertebral, por detrás y un poco por dentro de la vaina citada.

2.º Cara posterior. — La cara posterior envuelve los músculos prevertebrales (recto anterior mayor, recto anterior menor y largo del cuello) y emite alrededor de cada uno de ellos una vaina celulosa, siempre muy delgada.

3.° **Bordes.** — Por sus cuatro bordes, la aponeurosis prevertebral se inserta en los siguientes puntos: por arriba, en la apófisis basilar del occipital; lateralmente, en las apófisis transversas de las vértebras cervicales (fig. 814), donde se continúa con la aponeurosis del escaleno anterior, y por medio de la misma, con la aponeurosis cervical superficial; finalmente, por abajo se adelgaza gradualmente y se confunde, a nivel de las primeras vértebras dorsales, con el tejido celular del mediastino posterior.

4. Vainas viscerales y vasculares

Los órganos y los vasos que atraviesan el cuello están rodeados de tejido conjuntivo que se condensa en vainas o membranas, cuya formación es, en nuestra opinión, de origen mecánico.

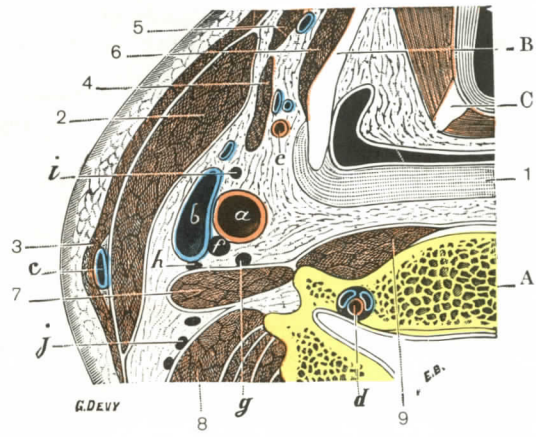

FIG. 814

Corte transversal del cuello, pasando por la parte superior de la sexta cervical, lado derecho, segmento superior del corte.

A, sexta cervical. — B, cartílago tiroides. — C, cartílago aritenoides.

1, faringe. — 2, esternocleidomastoideo. — 3, cutáneo del cuello. — 4, omohioideo. — 5, esternocleidohioideo. — 6, tirohioideo, — 7, escaleno anterior. — 8, escaleno posterior. — 9, músculos prevertebrales.

a, carótida primitiva. — *b*, yugular interna. — *c*, yugular externa. — *d*, arteria y venas vertebrales. — *e*, arteria tiroidea superior. — *f*, neumogástrico. — *g*, gran simpático. — *h*, frénico. — *i*, rama descendente del hipogloso. — *j*, ramas anteriores de los nervios cervicales.

1.° **Vaina visceral.** — La faringe, el esófago, la laringe, la tráquea y la glándula tiroides anexa y fijada a ésta, están rodeados, como todas las vísceras, de una vaina adventicia más densa en ciertos puntos que en otros y que los aísla más o menos de los órganos próximos. Esta vaina visceral está situada entre la aponeurosis media por delante y la aponeurosis prevertebral por detrás; se fija por arriba en la base del cráneo y se continúa abajo en el tórax (mediastino anterior y posterior). Esta vaina visceral se inserta por detrás en la columna vertebral por dos fuertes hojas (situadas de canto en sus ángulos laterales) (CHARPY). Estos tabiques son sagitales y se evidencian cuando se atraen las vísceras hacia delante después de haberlas desprendido a uno y otro lado de la línea media. Se prolongan por arriba hasta la base del cráneo. Limitan con la columna vertebral un espacio denominado *espacio retrovisceral de Henke* o *espacio prevertebral,* gracias al cual las vísceras pueden deslizarse en los movimientos de ascenso y descenso provocados por la deglución y no sufren ningún daño en los movimientos de extensión de la cabeza y del cuello.

Por delante de las vísceras existe un espacio denominado *pretraqueal,* situado entre la vaina visceral, aquí reducida a una delgada adventicia, y la cara posterior de la aponeurosis media (fig. 815).

2.° **Vaina vascular.** — Se sabe que todos los vasos y nervios, pero principalmente los vasos, están rodeados, en cualquier punto del organismo que se les considere, por vainas laminosas perfectamente aislables. En el cuello el paquete vasculonervioso más importante, constituido por la arteria carótida, la yugular interna y el neumogástrico, está contenido en un estuche o vaina común, teniendo cada órgano, como se comprende, su vaina laminosa propia alrededor de sí mismo. Las ramas arteriales y venosas arrastran consigo igualmente tejido celular, que se orga-

niza en hojas denominadas vasculares y a las que nos complacemos hoy en aislar y describir, atribuyéndoles quizá una importancia exagerada.

En el cuello, la vaina vascular principal, aquella de que acabamos de hablar, se fija por dentro a los tabiques sagitales viscerales por medio de tractos celulosos más o menos densos. Este hecho ha incitado a algunos anatomistas a hacer de los tabiques sagitales de CHARPY una dependencia de la vaina vascular (fig. 816). Sea cual fuere la interpretación, es innegable que esta vaina se fija a la aponeurosis media por inserciones laminosas, que SÉBILEAU ha descrito con el nombre de *aponeurosis cervical*

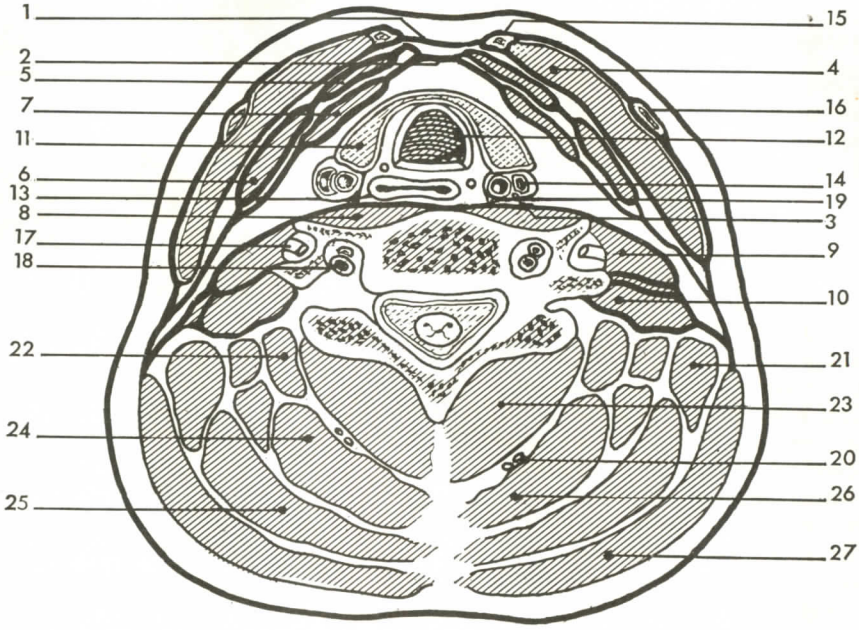

FIG. 815

Corte del cuello que pasa por la parte superior de la séptima vértebra cervical (únicamente se han figurado las aponeurosis anteriores).

1, aponeurosis cervical superficial. — 2, aponeurosis cervical media. — 3, aponeurosis profunda. — 4, esternocleidomastoideo. — 5, esternocleidohioideo. — 6, omohioideo. — 7, esternotiroideo. — 8, largo del cuello. — 9, escaleno anterior. — 10, escaleno posterior. — 11, cuerpo tiroides. — 12, tráquea. — 13, esófago. — 14, paquete vasculonervioso (carótida primitiva, yugular interna, neumogástrico). — 15, vena yugular anterior. — 16, vena yugular externa. — 17, nervio raquídeo. — 18, vasos vertebrales. — 19, nervio gran simpático. — 20, arteria cervical profunda. — 21, músculo angular. — 22, músculo transverso del cuello. — 23, músculo transverso espinoso. — 24, músculo complexo menor. — 25, músculo esplenio. — 26, músculo complexo mayor — 27, músculo trapecio.

transversa. Esta conexión aponeurótica es funcionalmente importante y facilita, en los movimientos inspiratorios más o menos profundos que distienden la aponeurosis, la abertura de los vasos venosos.

En la base del cuello, la vaina de los vasos se prolonga sobre los grandes troncos venosos braquiocefálicos, por una parte, y sobre la vaina de la aorta, por otra.

5. Compartimientos interaponeuróticos del cuello

En resumen, las aponeurosis del cuello, en número de tres, circunscriben por delante de la columna vertebral cuatro compartimientos distintos, cuya conformación y límites respectivos aparecen muy claramente en los cortes de la región, sean éstos horizontales o sagitales.

Esos son, procediendo de delante atrás (figs. 815 y 817):

1.º *Un primer compartimiento* o *compartimiento subcutáneo,* comprendido entre la piel y la aponeurosis cervical superficial, el cual contiene el cutáneo, la vena yugular externa y los nervios subcutáneos.

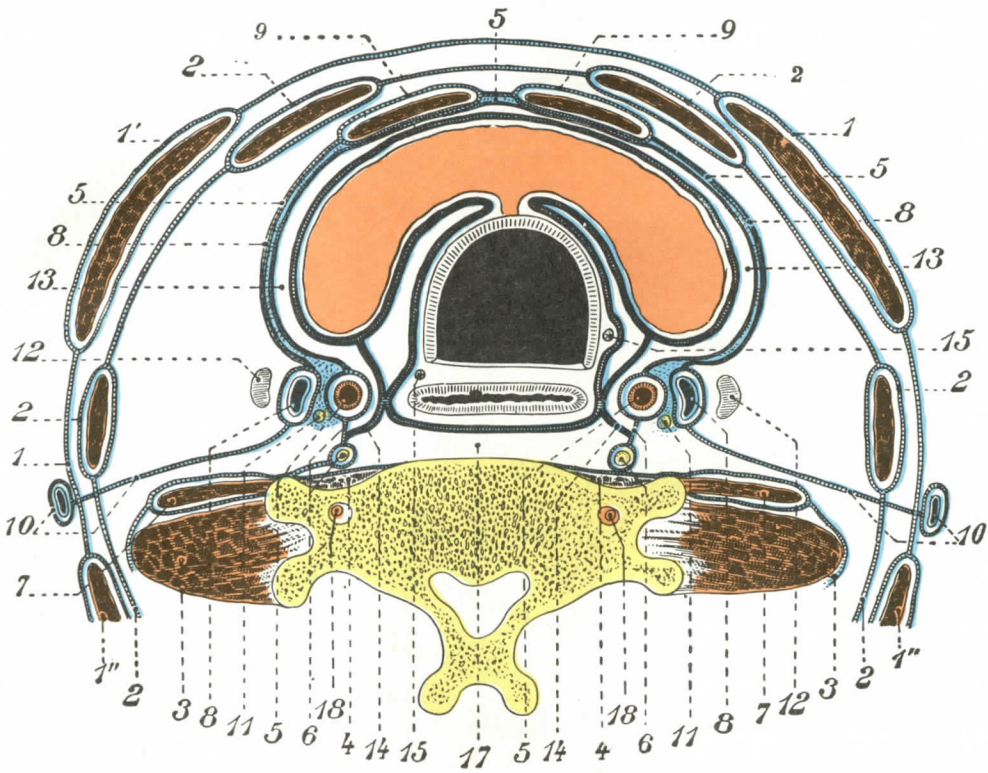

FIG. 816

Compartimiento visceral en la parte cervical inferior (concepción de TRUFFERT).

1, aponeurosis cervical superficial. — 1', esternocleidomastoideo. — 1'', trapecio. — 2, aponeurosis cervical media. — 3, aponeurosis cervical profunda. — 4, aponeurosis prevertebral. — 5, aponeurosis vascular arterial y carótida primitiva. — 6, su segmento sagital que envaina el simpático. — 7, músculo escaleno anterior en la hoja arterial. — 8, aponeurosis vascular venosa y yugular interna. — 9, músculo esternotiroideo en la hoja venosa. — 10, lámina venosa; aponeurosis cervical transversa que llega a la vena yugular externa. — 11, nervio neumogástrico en la unión de las hojas vasculares. — 12, ganglio linfático. — 13, compartimiento visceral. — 14, hoja de los vasos del intestino cefálico que lo limita. — 15, vaina traqueoesofágica donde se halla el nervio recurrente. — 16, vaina o cápsula del cuerpo tiroides. — 17, espacio retrovisceral. — 18, arteria vertebral.

2.º Un *segundo compartimiento,* comprendido entre la aponeurosis cervical superficial y la aponeurosis cervical media, el cual contiene la vena yugular anterior y los músculos hioideos.

3.º Un *tercer compartimiento,* que es el mayor y el más importante, limitado, por delante, por la aponeurosis cervical media, y por detrás, por la aponeurosis prevertebral, el cual contiene el cuerpo tiroides, la laringe, la tráquea, la faringe, el esófago, el gran simpático, las carótidas, la yugular interna y el nervio neumogástrico, estos tres últimos órganos encerrados en una vaina común.

Este compartimiento comprende la vaina visceral y la vaina vascular, que conexiones celulosas fijan ora a la aponeurosis media (aponeurosis cervical transversa de SÉBILEAU), ora a la aponeurosis prevertebral (tabiques sagitales de CHARPY).

4.° Un *cuarto compartimiento,* por último, o *compartimiento prevertebral,* comprendido entre la aponeurosis prevertebral y la columna cervical, es ocupado por los tres músculos prevertebrales.

En lo que concierne a las relaciones de estos compartimientos con las diferentes regiones del tórax, basta dirigir una ojeada a la figura 817 para notar: 1.°, que el *primer compartimiento* se continúa libremente con el tejido celular subcutáneo de

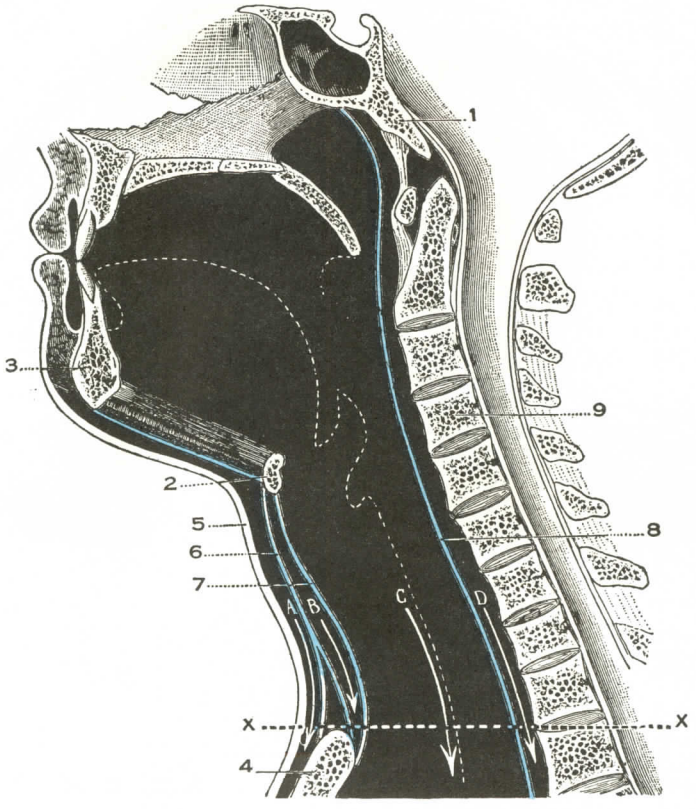

FIG. 817

Corte verticomedio del cuello, para demostrar sus diversas aponeurosis y los cuatro compartimientos que éstas circunscriben.

1, apófisis basilar del occipital. — 2, hueso hioides. — 3, maxilar inferior. — 4, esternón. — 5, piel. — 6, aponeurosis cervical superficial. — 7, aponeurosis cervical media. — 8, aponeurosis cervical profunda. — 9, columna vertebral. — *x, x,* límite convencional entre el cuello y el tórax.

A, compartimiento superficial, comprendido entre la piel y la aponeurosis cervical superficial. — B, segundo compartimiento, comprendido entre la aponeurosis cervical superficial y la aponeurosis cervical media. — C, tercer compartimiento, comprendido entre la aponeurosis cervical media y la aponeurosis cervical profunda. — D, cuarto compartimiento o compartimiento prevertebral, comprendido entre la aponeurosis cervical profunda y la columna vertebral.

(Las flechas situadas por debajo de las letras A, B, C, D, indican la dirección de las colecciones líquidas, que pasan por delante del esternón las del primer compartimiento, son detenidas por el esternón las del segundo y descienden libremente al tórax las del tercero y cuarto.)

la cara anterior del pecho; 2.°, que el *segundo compartimiento* está cerrado por abajo por la horquilla esternal y por la cara superior de la clavícula; 3.°, finalmente, que los *dos restantes compartimientos* se abren libremente dentro de la cavidad torácica. Estos datos tienen, como se comprende, en patología y en medicina operatoria, una importancia capital (véanse, para más detalles, los *Tratados de Anatomía Topográfica).*

CAPITULO IV

MUSCULOS DE LA REGION POSTERIOR DEL TRONCO Y DEL CUELLO

La región posterior del tronco y del cuello (nuca) se extiende en amplitud desde un omóplato al otro y mide en altura todo el espacio comprendido entre la protuberancia occipital externa y el cóccix. Contiene numerosos músculos, muy diferentes unos de otros por su forma, situación y extensión, que, por falta de límites precisos, se prestan difícilmente a una clasificación irreprochable.

Estudiaremos sucesivamente en seis artículos distintos:

1.° Los músculos *situados más superficialmente,* que ocupan aislada o simultáneamente una de las tres regiones cervical, dorsal o lumbar;

2.° Los *músculos de la nuca propiamente dichos;*

3.° Los *músculos de los canales vertebrales;*

4.° Los *músculos intertransversos;*

5.° Los *músculos espinosos* e *interespinosos;*

6.° Los *músculos coccígeos.*

ARTICULO PRIMERO

MUSCULOS SUPERFICIALES DE LA REGION LUMBODORSOCERVICAL

Esta región contiene seis músculos dispuestos en tres planos: en un primer plano, por debajo de la piel, encontramos dos músculos notables por su amplitud, el *trapecio* por arriba y el *dorsal ancho* por abajo; por debajo de éstos, el *romboides* y el *angular* constituyen el segundo plano; el tercero y último plano está formado por los dos *serratos posteriores menores,* que se distinguen en *superior* e *inferior.*

1.° *Trapecio*

El trapecio es el más superficial de los músculos de la región posterior del tronco (fig. 818, 1); es ancho y triangular y ocupa en altura el espacio comprendido entre el occipital y la parte inferior de la columna dorsal. Debe su nombre a la forma aplanada, que le ha hecho comparar a una mesa, τραπεζα. Es el *cucullaris* de SPIGEL *(cogullar* de la anatomía comparada), así llamado de la palabra latina *cucullus,* que significa *capuchón,* por disponerse los dos trapecios reunidos en la región del dorso a la manera de un capuchón de fraile tirado hacia atrás.

1.° Inserciones. — El trapecio se inserta, por dentro *(inserciones internas),* en la parte posterior de la cabeza y en la mitad superior de la columna vertebral

Desde esta larga línea de inserción todos sus fascículos convergen hacia fuera y van a fijarse *(inserciones externas)* en los dos huesos de la cintura torácica.

a) *Inserciones internas.* — Las inserciones internas se efectúan: 1.º, por arriba, en el tercio interno (labio inferior) de la línea curva occipital superior y en

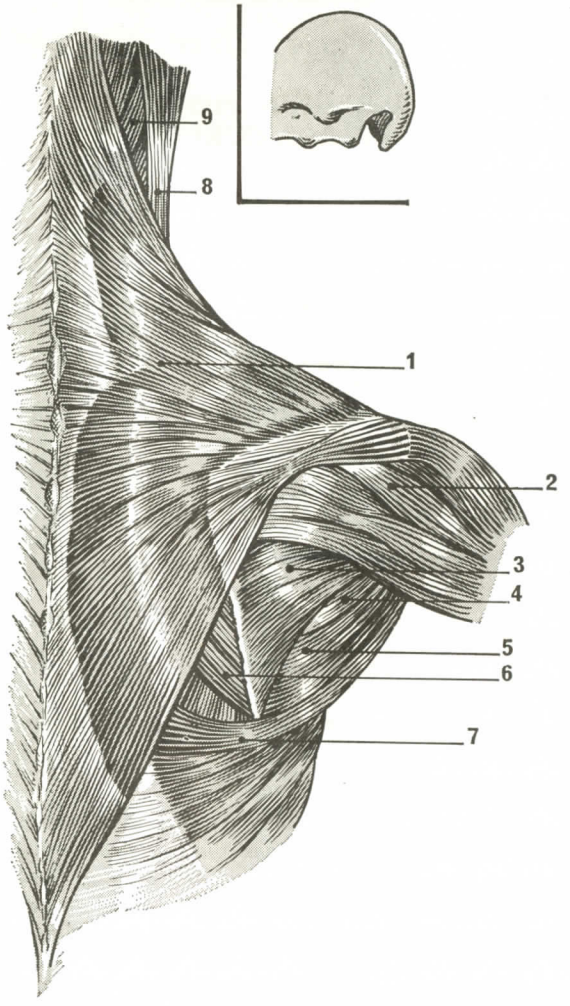

FIG. 818

Músculo trapecio (lado derecho).

1, trapecio. — 2, deltoides. — 3, subespinoso. — 4, redondo menor. — 5, redondo mayor. — 6, romboides. — 7, dorsal mayor. — 8, esternocleidomastoideo. — 9, esplenio que cubre el complexo mayor.

la protuberancia occipital externa; 2.º, por dentro: en el ligamento cervical posterior, cordón fibroso que, según hemos visto en ARTROLOGÍA, se extiende desde la protuberancia occipital externa a la apófisis espinosa de la sexta cervical, y en el vértice de las apófisis espinosas de la séptima cervical y de las diez u once primeras vértebras dorsales, así como en los ligamentos supraespinosos correspondientes. Las fibras tendinosas de inserción de la base son más largas en la parte me-

dia (de la 7.ª cervical a la 3.ª dorsal) que en los extremos; de ahí la formación de una capa fibrosa nacarada, en forma de huso.

b) *Inserciones externas.* — Por fuera, el trapecio se inserta en el hombro de la manera siguiente:

α) *Sus fascículos superiores,* oblicuos hacia abajo y afuera, van a fijarse en el tercio externo del borde posterior de la clavícula y en la cara superior de este hueso.

β) Sus *fascículos medios* llevan una dirección más o menos transversal y se insertan en el borde posterior del acromion y en el borde posterior (labio superior; el labio inferior está reservado al deltoides) de la espina del omóplato en toda su extensión.

γ) Sus *fascículos inferiores,* oblicuos hacia arriba y afuera, terminan cerca de la escápula en una aponeurosis triangular, la cual se desliza sobre la pequeña faceta que termina por dentro la espina del omóplato y, finalmente, va a insertarse en esta espina en una extensión que varía entre uno y tres centímetros. Una bolsa serosa frecuente, pero no constante, facilita el deslizamiento de esta última porción del trapecio sobre la superficie ósea precitada.

2.° **Constitución anatómica del músculo.** — El trapecio está casi exclusivamente constituido por fascículos carnosos. Ofrece, sin embargo, a lo largo de su línea de inserción interna, tres láminas aponeuróticas, a saber: 1.°, una primera aponeurosis *(aponeurosis superior)* cuadrilátera, que lo une a la protuberancia occipital externa; 2.°, una segunda aponeurosis *(aponeurosis media),* de forma triangular, que corresponde a las últimas cervicales y primeras dorsales y, reuniéndose con la del lado opuesto, constituye un rombo o una elipse; 3.°, una tercera aponeurosis *(aponeurosis inferior),* igualmente triangular, pero mucho más pequeña, que está situada a nivel de su ángulo inferior; esta última, como lo demuestra claramente la figura 818, continúa hacia arriba la dirección de la aponeurosis lumbar.

3.° **Relaciones.** — El músculo trapecio está cubierto por la piel, adherida a él de un modo íntimo en la parte superior. Cubre a la vez un grupo compuesto de los siguientes músculos: en la nuca, el angular del omóplato, el esplenio y el complexo mayor; en el dorso, el romboides, los músculos de los canales vertebrales y el dorsal ancho. El borde anterosuperior del trapecio, reunido en su parte alta con el borde posterior del esternocleidomastoideo, se separa en su descenso de este último músculo, limitando con él, en la cara lateral del cuello, un espacio triangular cuya base está constituida por la clavícula; es el *triángulo supraclavicular* de la anatomía topográfica.

4.° **Vascularización.** — La *arteria trapecial,* la principal del músculo, nace unas veces de la cervical transversa y otras de la cervical posterior. En el primer caso es alta, cruza primero el escaleno posterior a dos dedos por encima de la primera costilla, luego el borde anteroexterno del angular y llega a la cara profunda del trapecio, donde la alcanza el nervio espinal. En el segundo caso, es baja, se divide más o menos pronto y llega al trapecio después de haber cruzado el borde anteroexterno o posteroexterno del angular. La rama externa del espinal y la arteria trapecial constituyen el pedículo vasculonervioso del trapecio. Este pedículo desciende a lo largo de la parte externa del músculo. El trapecio recibe también otras arterias procedentes de la escapular posterior, la supraescapular, las intercostales y por último de la occipital para su parte superior.

5.° **Inervación.** — El trapecio, lo propio que el esternocleidomastoideo, posee doble inervación. Está inervado, en primer término, por la rama externa del espinal, que termina en su cara profunda por cierto número de ramas divergentes.

Recibe luego, siempre en su cara profunda, una derivación del plexo cervical profundo llamada *nervio del trapecio,* que proviene de la rama anterior de la segunda cervical, a veces de la tercera. Además de estos ramos, *ramos principales,* recibe el trapecio, en su parte más superior, algunos *filetes accesorios* provenientes del nervio occipital mayor.

El importante filete que el trapecio recibe del espinal puede nacer a diversas alturas. En el 50 por 100 de los casos, RICHER lo ha visto nacer del asa que une el espinal y el segundo par cervical y de la que parten filetes que van al esternocleidomastoideo; pero este filete del trapecio puede nacer cada vez más inferiormente, lo que

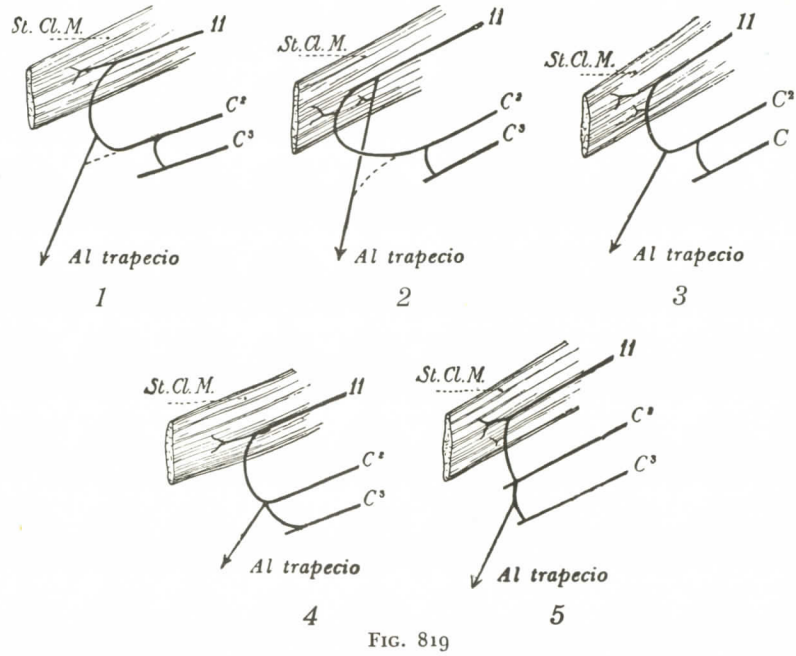

FIG. 819

Modo de origen de la rama trapecial del espinal y sus variaciones (según V. RICHER en HOVELAQUE).

11, espinal. — C^2, C^3, segundo y tercer pares cervicales. — St, Cl, M, esternocleidomastoideo.

ha permitido a RICHER describir en el 12 por 100 de los casos un «espinal cervicalizado» que ha perdido su rama para el trapecio, procediendo entonces ésta del mismo plexo cervical (asa que une los segundo y tercer pares cervicales) (fig. 819).

Los ramos cervicales procedentes del tercero y cuarto cervicales se unen a la rama espinal por uno o dos filetes. De ello resulta un tronco nervioso que desciende a la cara profunda del músculo, en compañía de un ramo grueso de la arteria escapular posterior. Este nervio del trapecio emite en su camino ramos ascendentes y descendentes que van a los diferentes fascículos del músculo.

6.° Acción. — La dirección de los diferentes fascículos constitutivos del trapecio, así como también el modo de locomoción del omóplato, nos indican con toda precisión el funcionamiento de este músculo: los *fascículos superiores,* oblicuamente descendentes, llevan el hombro hacia dentro al mismo tiempo que elevan el muñón; los *fascículos intermedios,* dirigidos transversalmente, llevan el hombro hacia

dentro; los *fascículos inferiores,* oblicuamente ascendentes, mueven igualmente el omóplato hacia la línea media, pero al propio tiempo bajan el extremo interno de la espina en que se insertan, y en consecuencia elevan el muñón del hombro. En suma, considerado el trapecio en su conjunto, eleva el muñón del hombro, aproximando el omóplato a la columna vertebral.

Cuando el trapecio toma su punto fijo de inserción en el omóplato, sus fascículos occipitales inclinan la cabeza hacia su lado, haciéndole ejecutar al propio tiempo un movimiento de rotación que lleva la cara hacia el lado opuesto. Sus fascículos medios, por lo menos los que se insertan en la columna cervical, inclinan esta columna hacia su lado. Sus fascículos inferiores pueden, en ciertas condiciones favorables, hallándose el cuerpo suspendido por los miembros superiores, levantar a éste por entero, representando así cierto papel en la acción de trepar (véase ARTROLOGÍA, *Movimientos del hombro).*

Variedades. — Las inserciones espinales del trapecio pueden detenerse en la octava dorsal o descender hasta la duodécima. Los fascículos occipitales y aun los cervicales pueden faltar. En un caso el trapecio se hallaba inserto únicamente en las cuatro últimas cervicales y las tres primeras dorsales. Se ha observado el aislamiento de la porción superior. Un fascículo anastomótico puede reunir el trapecio y el esternocleidomastoideo. El trapecio se extiende a veces sobre la clavícula más allá de sus límites clásicos; a veces de sus fascículos pasan al deltoides.

MÚSCULO CLEIDOTRANSVERSO *(levator claviculæ).* — Músculo supernumerario, bien estudiado particularmente por WOOD, que parte del borde posterior de la clavícula, generalmente de su extremo acromial, yendo a parar a las apófisis transversales cervicales, de ordinario al atlas y al axis. Este músculo se halla en todos los mamíferos, excepto en el hombre, lo cual parece demostrar que constituye una de las condiciones de la posición cuadrúpeda. GRUBBER ha descrito con el nombre de *traquelo-clavicularis imus* un pequeño fascículo supernumerario que se extiende desde la clavícula a la apófisis transversa de la sexta cervical. TESTUT ha demostrado, al describir la anatomía muscular, que este fascículo debería ser considerado como una variedad del *cleidotransverso.*

2.° *Dorsal ancho*

Situado en la parte posterior e inferior del tronco, el dorsal ancho (fig. 821) es un músculo ancho y delgado que tiene la forma de un triángulo, correspondiendo la base a la columna vertebral y el vértice a la región axilar.

1.° **Inserciones.** — Tiene su origen: 1.°, en las apófisis espinosas de las seis o siete últimas vértebras dorsales y de las cinco lumbares, así como en los ligamentos supraespinosos correspondientes; 2.°, en la cresta del sacro; 3.°, en el tercio posterior del labio externo de la cresta iliaca; 4.°, en la cara externa de las tres o cuatro últimas costillas (fig. 821).

Los fascículos que nacen en las costillas forman tres o cuatro digitaciones, que se entrecruzan en su origen con las digitaciones del oblicuo mayor. Los demás fascículos se insertan en la columna vertebral y en la cresta iliaca por medio de una aponeurosis triangular y muy resistente, la *aponeurosis lumbar,* que describiremos más adelante.

Desde esta vasta línea de inserción los diferentes fascículos del dorsal ancho convergen hacia la axila, siguiendo: los *fascículos superiores,* una dirección horizontal; los *fascículos inferiores,* una dirección vertical; los *fascículos medios,* una dirección oblicua hacia arriba, afuera y adelante. Al alcanzar al redondo mayor, los fascículos rodean a este último músculo de abajo arriba a fin de pasar por delante de él. Al propio tiempo ejecutan en conjunto un movimiento de torsión sobre sí mismos, por el cual los fascículos inferiores se convierten en superiores, y al

revés. Por último, terminan en un tendón aplanado y cuadrilátero, que va a insertarse (figs. 820 y 821), por delante del correspondiente al redondo mayor, en el fondo de la corredera bicipital. Una lengüeta aponeurótica une muchas veces el tendón del gran dorsal a la tuberosidad menor del húmero.

2.º **Relaciones.** — En su largo recorrido, el dorsal ancho corresponde a las tres regiones lumbar, torácica y axilar. Cubierto en su parte superior por el trapecio, el gran dorsal está en relación con la piel en el resto de su extensión. Cubre sucesivamente los músculos de los canales vertebrales, el serrato menor posterior e inferior, las costillas y los músculos intercostales. En la axila su tendón está generalmente separado del correspondiente al redondo mayor por una bolsa serosa.

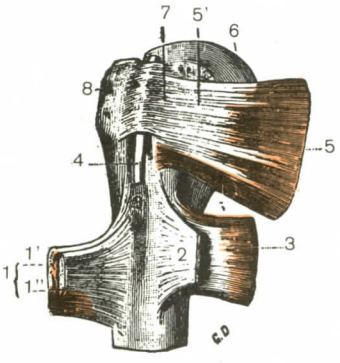

FIG. 820

El canal bicipital con los tres músculos que en él se insertan.

1, tendón del pectoral mayor, con: 1', su fascículo superficial; 1'', su fascículo profundo. — 2, tendón del dorsal ancho. — 3, tendón del redondo mayor. — 4, tendón de la porción larga del bíceps. — 5, músculo subescapular, con 5', su tendón para el troquín; 5'', su fascículo carnoso para el cuello del húmero. — 6, cabeza humeral. — 7, troquín. — 8, troquíter. — 9, corredora bicipital.

Triángulo de Petit. — Su borde anterior, casi vertical, está separado del borde posterior del oblicuo mayor del abdomen por un espacio triangular, bien conocido de los cirujanos con el nombre de *triángulo de Petit* (figs. 821, 4). Existe en las tres cuartas partes de los casos, según LESSHAFT. La base de este triángulo está formada por la cresta iliaca y mide aproximadamente tres centímetros. Su vértice está situado generalmente a igual distancia de la cresta iliaca y de la última costilla. Es uno de los *puntos débiles* de la pared abdominal, la cual a este nivel está constituida únicamente por los músculos oblicuo menor y transverso, junto con el peritoneo. Por el triángulo de Petit es por donde se abren paso las hernias lumbares.

3.º **Vascularización.**—La parte superior del músculo recibe una arteria voluminosa, rama de la arteria escapular inferior. Se reúne al nervio del dorsal ancho formando con él un pedículo vasculonervioso que llega al músculo por su cara anterior, en la proximidad del borde externo, a la altura de la inserción humeral o algo más abajo. La arteria se divide rápidamente en ramos descendentes que divergen y van a anastomosarse más abajo con ramos de las intercostales. La porción inferior o lumbar del músculo recibe sus vasos dorsoespinales de las arterias lumbares.

Todos estos vasos se unen entre sí siguiendo la dirección del músculo, estableciendo de este modo una larga anastomosis entre la arteria axilar, las intercostales y las lumbares.

4.º **Inervación.** — El músculo dorsal ancho está inervado por una rama especial del plexo braquial. Este nervio, llamado *nervio del dorsal ancho,* procede del quinto nervio cervical, desciende por delante del subescapular y de la rama torácica de la arteria escapular inferior y, finalmente, se pierde en la cara profunda del músculo, muy cerca del hueco axilar. El nervio del dorsal ancho nace a menudo del nervio circunflejo.

5.º **Acción.** — Obrando el dorsal ancho sobre el húmero *separado del tronco,* lo mueve hacia abajo (es, pues, aductor), adentro y atrás, haciéndole ejecutar al propio tiempo un movimiento de rotación hacia dentro, que tiene por efecto dirigir la región palmar hacia la línea media. Es el *ani scalptor* de VESALIO, *ani tersor* de RIOLANO, denominaciones latinas muy expresivas, pero que no pueden traducirse.

Cuando el brazo se halla en *situación paralela al eje del tronco,* los fascículos superiores aproximan el omóplato a la columna vertebral; los fascículos medios e inferiores bajan el muñón del hombro (DUCHENNE).

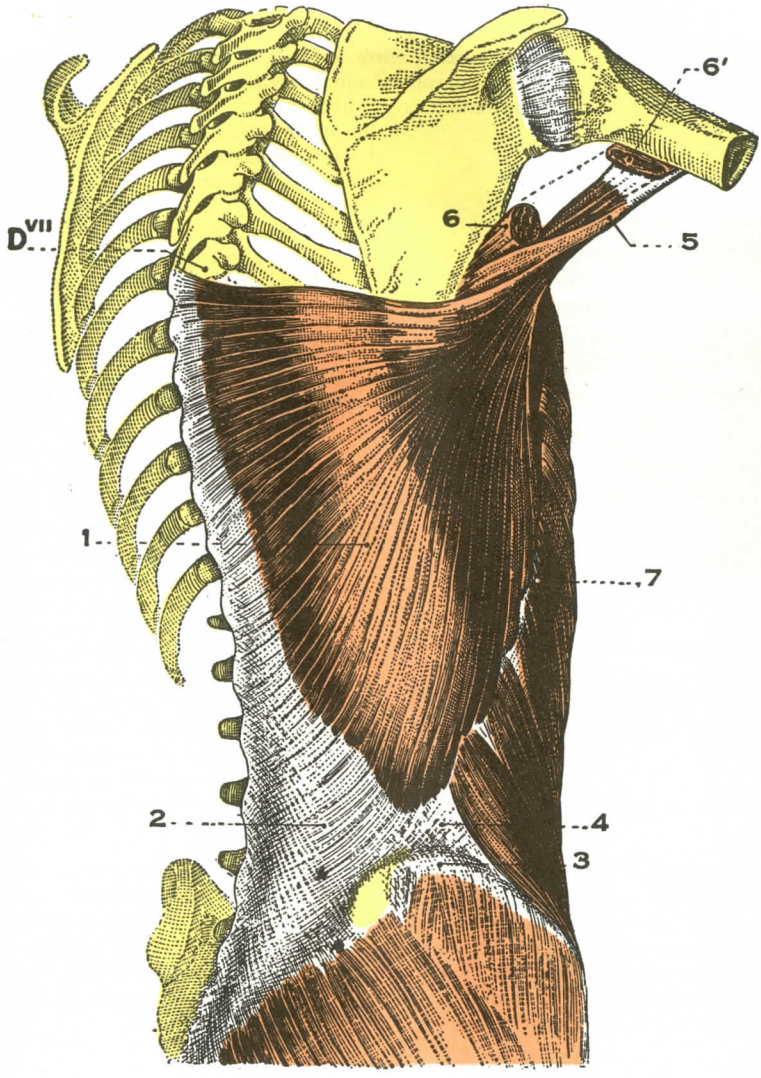

FIG. 821

Músculo dorsal ancho.

DVII, séptima vértebra dorsal. — 1, dorsal ancho. — 2, aponeurosis lumbar. — 3, cresta ilíaca. — 4, triángulo de Petit. — 5, tendón terminal del dorsal ancho (véase su torsión). — 6, 6', redondo mayor interrumpido en su parte media. — 7, oblicuo mayor.

La acción del dorsal ancho puede resumirse diciendo que contribuye a poner al sujeto en la *posición de firmes.*

Tomando por punto fijo el húmero, el dorsal ancho levanta todo el cuerpo *(acción de trepar)* o solamente las costillas *(inspiración).*

Variedades. — El dorsal ancho recibe frecuentemente un fascículo de refuerzo del ángulo inferior de la escápula. Sus orígenes en la columna vertebral, el tórax y la pelvis están sujetos a numerosas variaciones; la más interesante nos parece ser la extensión de los fascículos iliacos hasta el oblicuo mayor, entrañando esta disposición como consecuencia la desaparición del triángulo de Petit; este triángulo no existe ni en el gorila ni en el chimpancé. Las inserciones costales pueden subir hasta la octava costilla, extendiéndose así las cinco últimas costillas (monos), o, por el contrario, restringirse a las dos últimas y aun a la última (XII) costilla. El gran dorsal y el redondo mayor presentan algunas veces íntimas conexiones entre sí (fascículos anastomóticos o fusión completa). Puede destacarse del borde anterior del gran dorsal un fascículo supernumerario que parte de las costillas y sube hasta la apófisis coracoides *(m. costocoracoideo)*. TESTUT ha encontrado esta disposición en cuatro individuos: en uno de ellos existía a la vez un fascículo condroepitroclear, que salía del borde externo del pectoral mayor; en otro, el fascículo anormal coexistía con el músculo siguiente.

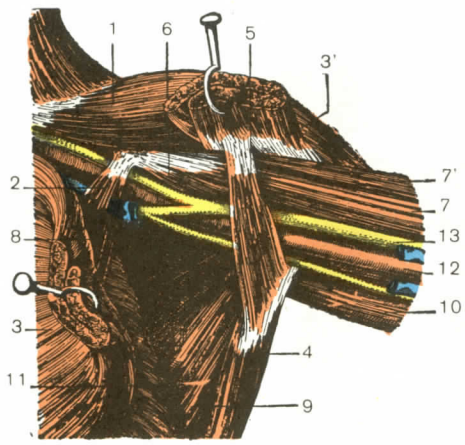

FIG. 822

El arco axilar de LANGER, vista anterior.

1, deltoides. — 2, pectoral menor. — 3, pectoral mayor. — 4, dorsal ancho. — 5, arco axilar. — 6 coracobraquial. — 7, 7', bíceps corto y largo. — 8, subescapular. — 9, redondo mayor. — 10, tríceps. — 11, serrato mayor. — 12, arterias y venas humerales. — 13, nervio mediano.

ARCO AXILAR DE LANGER. — Es un fascículo muscular aplanado (fig. 822, 5), generalmente triangular, cuya base arranca de la porción axilar del dorsal ancho, mientras el vértice, más o menos truncado, se continúa con la hoja posterior del tendón del pectoral mayor, a nivel del punto donde este tendón se une a la corredera bicipital. Este fascículo supernumerario, que se halla tres o cuatro veces entre cien individuos, constituye así una especie de puente por debajo del cual pasan las porciones larga y costal del bíceps, el coracobraquial y el paquete vasculonervioso de la axila; de ahí el nombre de *arco axilar (Achselhogen)* que le dio LANGER. Hállase inervado, en la gran mayoría de los casos, por el nervio del pectoral menor. El arco axilar existe normalmente en un gran número de mamíferos, de modo especial en el gato, en el cual el dorsal ancho se inserta a la vez en el labio posterior y en el anterior de la corredera bicipital.

MÚSCULO DORSOEPITROCLEAR. — Es un fascículo muscular aplanado que se desprende del dorsal ancho en las cercanías de la corredera bicipital, para ir a insertarse, corriendo a lo largo del tríceps, en las eminencias del codo, ya en la epitróclea, ya en el olécranon. Existe normalmente en la mayoría de los mamíferos y está representado en el hombre por el arco fibroso, casi constante, que une el dorsal ancho a la porción larga del tríceps en el punto en que estos músculos se cruzan en la axila. Varios autores han observado casos en que el músculo dorsoepitroclear se presenta en estado carnoso.

3.° *Romboides*

El romboides (fig. 823) es un músculo ancho y delgado, de figura romboidal bastante regular, que ocupa a la vez la parte inferior de la nuca y la superficie de la región dorsal.

1.° Inserciones. — Se inserta, por una parte, en la porción inferior del ligamento cervical, en las apófisis espinosas de la séptima cervical y de las cuatro o cinco primeras dorsales.

Desde este punto, sus fascículos corren oblicuamente hacia abajo y afuera, y se fijan en toda la extensión del borde espinal del omóplato situado debajo de la

espina escapular. Sus fascículos superiores se insertan directamente en el hueso. Sus fascículos inferiores se adhieren más particularmente a una especie de arco fibroso que corre paralelo al borde espinal y se inserta fuertemente en él por sus dos extremos, en tanto que su parte media sólo está ligada a la escápula por un tejido celular poco resistente.

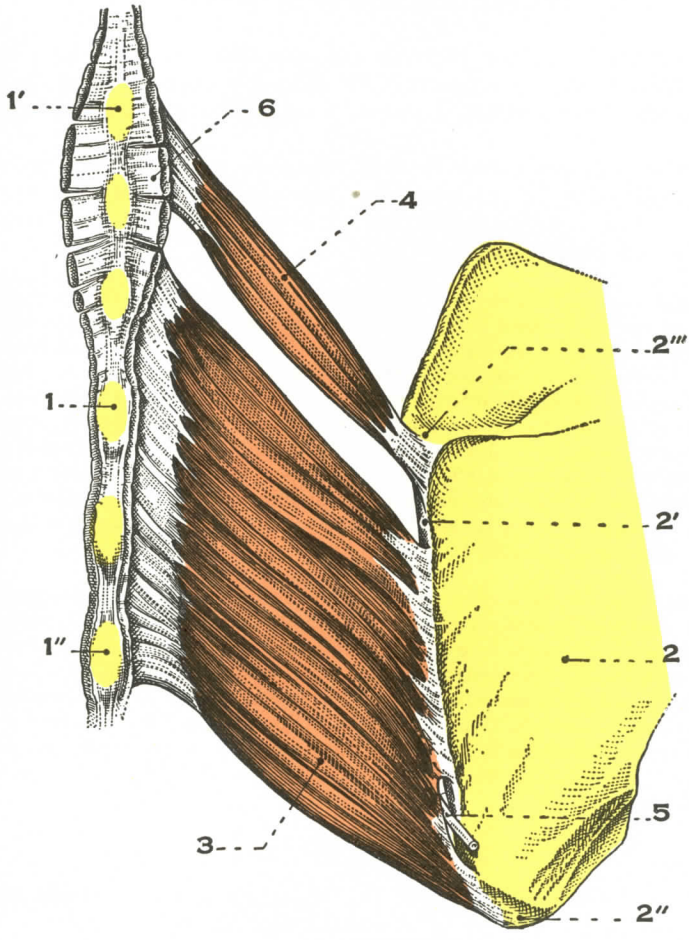

FIG. 823

Músculo romboides.

1, 1', 1'', columna vertebral, apófisis espinosas. — 2, fosa subespinosa. — 2', borde espinal del omóplato. — 2'', ángulo inferior del omóplato. — 2''', espina del omóplato. — 3, romboides mayor. — 4, romboides menor. — 5, orificio vascular. — 6, músculo trapecio.

En la mayoría de los casos existe entre los fascículos cervicales y los dorsales del romboides un intersticio celular (fig. 823) que permite aislar por completo las dos porciones. Por esto algunos anatomistas describen dos romboides: un *romboides superior* o *romboides menor* y un *romboides inferior* o *romboides mayor.*

2.° **Relaciones.** — El músculo romboides está cubierto, en su parte superior, por el trapecio y, hacia abajo, por el dorsal ancho. Cubre a su vez el serrato menor posterior y superior, el esplenio, los músculos de los canales vertebrales, las costillas

y los músculos intercostales externos. A nivel del borde espinal del omóplato su borde externo entra en relación con el serrato mayor, que está delante, y con el infraespinoso, que está detrás.

3.º Vascularización. — Lo riegan principalmente los ramos perforantes posteriores de las seis primeras intercostales y la escapular posterior.

4.º Inervación. — Hállase inervado por una rama colateral del plexo braquial, el *nervio del romboides,* que proviene del cuarto o quinto cervicales. Recibe, además, un filete del plexo cervical, destinado a sus fascículos superiores.

5.º Acción. — El romboides lleva el omóplato hacia dentro. Por otra parte, a causa de la oblicuidad de sus fascículos, imprime a este hueso un movimiento de báscula, de tal modo que su ángulo inferior se aproxima a la línea media, mientras que el muñón del hombro baja.

Variedades. — La altura de este músculo y, por consiguiente, la extensión de sus inserciones, tanto espinales como escapulares, pueden variar. Las inserciones espinales pueden alcanzar la cuarta vértebra cervical o descender hasta la octava dorsal. Según FREY, la inserción escapular por medio de un arco tendinoso es muy frecuente. KELLY ha visto este músculo inserto únicamente en el ángulo inferior del omóplato. MACALISTER ha hallado la parte inferior del romboides mayor dividida en dos hojas. Algunos fascículos inferiores del romboides pueden pasar directamente, a nivel del ángulo inferior de la escápula, al gran dorsal, al redondo mayor o al serrato mayor. En la cara inferior del romboides se comprueba bastante a menudo un fascículo muscular que se dirige oblicuamente del ángulo inferior del omóplato a las apófisis espinosas de la séptima cervical y de las dos primeras dorsales. Con POIRIER se le puede denominar *fascículo diagonal* del romboides.

ROMBOIDES DE LA CABEZA. — Es un músculo supernumerario, aplanado y generalmente muy delgado, que se extiende del occipital a la escápula. Sus *inserciones craneales* se verifican entre las superiores del trapecio y las del complexo mayor; *inserciones escapulares* se confunden más o menos con las inserciones externas del romboides. Como se ve, es un *romboides pequeño que se remonta al occipital,* disposición que se halla como tipo normal en gran número de mamíferos, especialmente en el macaco. El romboides de la cabeza se presenta frecuentemente en el hombre en forma incompleta: tales son el *romboides del atlas* y el *romboides del axis,* los cuales, como sus nombres indican, se fijan en la primera o segunda vértebras cervicales, etc.

4.º *Angular del omóplato*

El angular del omóplato (figura 824, 2) es un músculo triangular, situado en la parte lateral de la nuca, entre el ángulo superior del omóplato y la mitad superior de la columna cervical.

1.º Inserciones. — Insértase, por una parte, ya en el ángulo superior de la escápula, ya en la porción del borde espinal situada encima de la espina.

De aquí se dirige oblicuamente hacia arriba, adelante y adentro, y no tarda en dividirse en cuatro a cinco fascículos divergentes (fig. 824, 3, 4, 5, 6 y 7), los cuales van a insertarse, por otra parte: el primero, es decir, el más elevado, en la apófisis transversa del atlas y los demás, en los tubérculos posteriores de las apófisis transversas de las tres o cuatro vértebras siguientes.

2.º Relaciones. — El músculo angular se halla cubierto por el esternocleidomastoideo, el trapecio y la piel. A su vez cubre el esplenio, el sacrolumbar y el serrato menor posterior y superior. A nivel de las apófisis transversas está en relación con el transverso y el escaleno posterior.

3.° Vascularización. — La mitad superior del músculo recibe por su cara anterior ramas de la cervical ascendente. La mitad inferior es irrigada por abajo por la escapular inferior y algo más arriba por la cervical transversa y la subescapular; estos ramos llegan al músculo por su cara posterior.

4.° Inervación. — Hállase inervado por una rama colateral del plexo braquial. Esta rama nerviosa, el *nervio del angular*, proviene del cuarto o quinto cervicales y algunas veces de ambos.

5.° Acción. — Cuando toma su punto fijo en la columna cervical, el angular atrae hacia arriba y adentro el ángulo superior del omóplato, en tanto que baja el muñón del hombro. Cuando toma su punto fijo en el hombro, inclina hacia su lado la columna cervical.

Variedades. — El fascículo destinado al atlas puede ser distinto en toda su extensión. BLANDI ha visto que un fascículo del angular se dirigía hacia la apófisis mastoides. Hacia abajo, puede observarse también que el angular se extiende hasta la sexta y aun hasta la séptima cervical. En este caso, el espacio triangular que ordinariamente separa el angular del serrato mayor se halla ocupado y estos dos músculos se confunden, formando así un prolongado abanico carnoso, el cual desde el borde espinal del omóplato irradia hacia las apófisis transversas de las vértebras cervicales y hacia las diez primeras costillas. Esta disposición constituye la regla general en un gran número de especies animales, particularmente en el macaco y en el cinocéfalo. Por tanto, puede considerarse el angular del omóplato, en el hombre, como un fascículo cervical del sistema del serrato mayor. Se han visto fascículos del angular partir anormalmente del serrato mayor, de la aponeurosis del serrato menor posterior y superior, del tejido celular comprendido entre el omóplato y el tórax y de la apófisis espinosa de la séptima cervical.

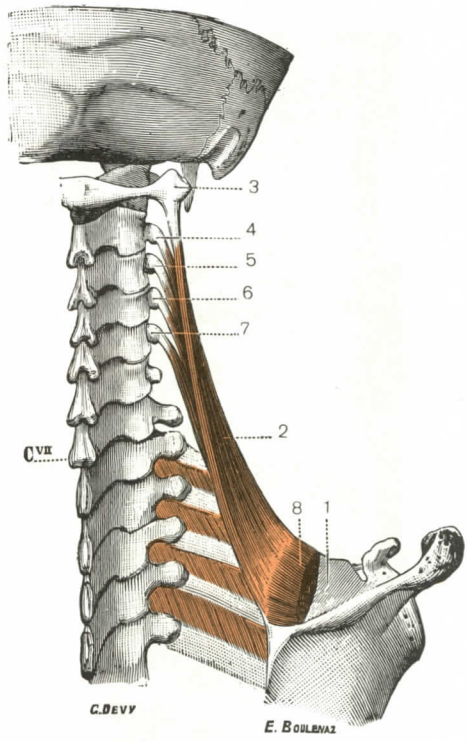

FIG. 824

Músculo angular del omóplato del lado derecho visto por su cara posterior.

1, fosa supraespinosa. — 2, músculo angular del omóplato. — 3, 4, 5, 6, 7, fascículos de este músculo destinados al atlas, al axis, a la tercera, a la cuarta y a la quinta cervicales. — 8, músculo supraespinoso. — CVII, séptima vértebra cervical.

5.° *Serrato menor posterior y superior*

El serrato menor posterior y superior (fig. 825, 1) es un pequeño músculo cuadrilátero y muy delgado, situado por debajo del romboides.

1.° Inserciones. — Arranca hacia dentro de la parte inferior del ligamento cervical y del vértice de las apófisis espinosas de la séptima cervical y de las tres primeras dorsales. Esta inserción se efectúa por medio de un tendón ancho y delgado, el cual no tiene fibras carnosas hasta algunos centímetros más allá de la línea media. Estas fibras musculares, en un principio unidas íntimamente, se dividen pronto en cuatro digitaciones, que se fijan por medio de cortas fibras aponeuróticas en el borde superior y cara externa de la segunda, tercera, cuarta y quinta costillas.

2.° **Relaciones.** — El músculo serrato menor posterior y superior está cubierto casi por entero por el romboides; únicamente en la parte superior sobresale un poco de este músculo para entrar en relación con el trapecio y el angular. A su vez cubre el esplenio, los músculos de los canales vertebrales, las costillas y los intercostales.

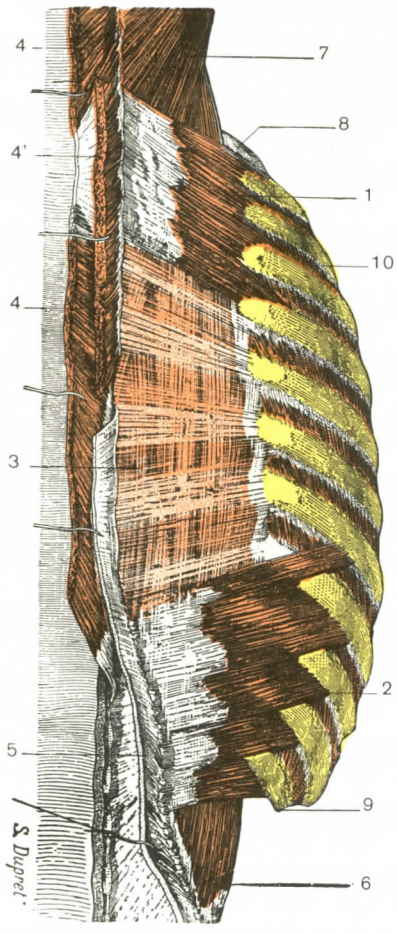

FIG. 825

Los dos serratos menores posteriores y sus aponeurosis.

1, serrato menor posterior y superior. — 2, serrato menor posterior e inferior. — 3, aponeurosis de los serratos, insertándose por afuera en las costillas medias. — 4, 4', trapecio y romboides, erinados hacia fuera. — 5, dorsal ancho levantado y erinado. — 6, músculos de los canales vertebrales. — 7, esplenio. — 8, primera costilla. — 9, duodécima costilla. — 10, músculos intercostales.

3.° **Vascularización.** — Está irrigado por los ramos dorsoespinales y perforantes posteriores de las primeras intercostales.

4.° **Inervación.** — Está inervado por algunos filetes muy tenues, que derivan de los cuatro primeros nervios intercostales. Estos filetes nerviosos penetran en el músculo por su cara profunda y desaparecen en su masa.

5.° **Acción.** — El serrato menor posterior y superior eleva las costillas en las cuales se inserta; es, por consiguiente, un músculo inspirador.

Variedades. — En cuanto a su origen, tiene únicamente constantes sus inserciones en la séptima cervical y en la primera dorsal; sus restantes inserciones pueden faltar, así como también pueden extenderse, ya hacia arriba hasta la tercera cervical, ya hacia abajo hasta la cuarta dorsal. Las mismas variaciones se observan en cuanto a sus inserciones costales. Frecuentemente se encuentra un fascículo para la primera costilla; en un caso el músculo descendía hasta la sexta. También se ha visto un caso de completa ausencia del músculo.

6.° *Serrato menor posterior e inferior*

Este músculo, situado en la parte inferior del dorso (fig. 825, 2), tiene, como el precedente, forma cuadrilátera.

1.° **Inserciones.** — Parte de las apófisis espinosas de las dos últimas dorsales y de las dos o tres primeras lumbares, por medio de un ancho tendón aponeurótico, fusionado, en la mayor parte de su extensión, con la aponeurosis del gran dorsal. Se dirige luego oblicuamente hacia arriba y hacia fuera y se divide en cuatro digitaciones, regularmente superpuestas, que van a insertarse en el borde inferior y cara externa de las cuatro últimas costillas.

2.° **Relaciones.** — Cubierto por el gran dorsal, cubre a su vez el serrato menor posterior e inferior, los músculos de los canales vertebrales, las costillas en que se inserta y los músculos intercostales externos correspondientes.

3.° **Vascularización.** — Está irrigado por las ramas dorsoespinales y perforantes posteriores de las cinco últimas intercostales.

4.° **Inervación.** — Hállase inervado, al igual que el precedente, por filetes muy tenues, que penetran en él por su cara profunda. Estos filetes provienen de los noveno, décimo y undécimo nervios intercostales.

5.° **Acción.** — A causa de su oblicuidad, el serrato menor posterior e inferior atrae hacia abajo y afuera las últimas costillas en las cuales se inserta; por consiguiente, tiende a ensanchar el tórax en su parte inferior. Por otra parte, fijando las costillas inferiores, favorece la acción inspiratriz del diafragma. Por este doble concepto es dicho músculo, como el superior, un músculo inspirador.

Esta analogía funcional de los dos músculos serratos posteriores está en perfecta conformidad con lo que nos enseña la anatomía comparada respecto de la significación morfológica de los mismos. En algunos mamíferos (roedores, prosimios), en sustitución de nuestros serratos hallamos únicamente una lámina muscular que se extiende, en altura, desde la columna cervical hasta la lumbar y, en anchura, desde las apófisis espinosas hasta las costillas. Este músculo *espinocostal* o *serrato posterior,* que se halla en relación manifiesta con la función respiratoria, ha perdido en el hombre sus fascículos medios, los cuales son remplazados por una lámina fibrosa que describiremos más adelante con el nombre de *aponeurosis intermedia de los serratos* (fig. 825, 3). Morfológicamente representan, pues, nuestros dos pequeños serratos posteriores las dos porciones extremas de un sistema único y es natural admitir que, teniendo igual valor morfológico, tengan también el mismo valor funcional.

Variedades. — En un sujeto que tenía trece costillas, R. VIRCHOW encontró un serrato menor que presentaba cinco digitaciones, las cuatro primeras para la novena, décima, undécima y duodécima costillas, y la última para la costilla suplementaria. Por otra parte, puede este músculo insertarse solamente en tres costillas y aun en dos; lo hemos visto reducido en un caso a un solo fascículo. También se ha visto faltar por completo.

7.° *Aponeurosis de la región lumbodorsocervical*

Las láminas aponeuróticas que cubren los músculos que dejamos descritos son, en su mayor parte, sumamente tenues y no ofrecen en todos sus puntos igual interés.

1.° **Aponeurosis del trapecio.** — La aponeurosis del trapecio cubre este músculo en toda su extensión y presenta, como él, una forma triangular. Por su base, situada hacia dentro, se inserta, como el músculo mismo, en la línea curva occipital superior, en el ligamento cervical posterior y en las apófisis espinosas de la séptima cervical y de las diez primeras dorsales. Por su vértice truncado, situado hacia fuera, se fija en la clavícula, el acromion y la espina del omóplato.

A nivel del borde anterosuperior del trapecio se continúa con la aponeurosis cervical superficial. A nivel del borde anteroinferior del propio músculo se fusiona igualmente con la aponeurosis del romboides y del gran dorsal.

Esta aponeurosis está en relación con la piel en toda su extensión y en la región cervical se halla íntimamente adherida a ella. Más abajo se halla separada por una fascia superficialis muy floja, que le permite deslizarse fácilmente sobre la misma.

2.° **Aponeurosis del angular.** — Sobre el músculo angular se extiende una simple lámina celulosa que se continúa por dentro con la aponeurosis del esplenio.

3.° **Aponeurosis del romboides y del dorsal ancho.** — La aponeurosis del romboides, muy tenue en la parte superior, va adquiriendo mayor grosor a medida que se acerca al borde inferior del músculo. Llegada a este borde, se fusiona con las aponeurosis del trapecio y del dorsal ancho. La aponeurosis de cubierta del dorsal

ancho es también muy tenue y no debe confundirse con el lumbar, cuya constitución es muy compleja, conforme describiremos más adelante.

4.° **Aponeurosis de los serratos.** — Los dos serratos posteriores se hallan cubiertos por una simple lámina celulosa, que no merece el nombre de aponeurosis. En cambio, están unidos entre sí por una membrana fibrosa muy resistente, conocida con el nombre de *aponeurosis intermedia de los serratos.*

Cuadrilátera como el espacio destinado a ser ocupado por ella, se extiende en altura desde el borde inferior del músculo que se halla situado encima hasta el borde superior del músculo que se halla debajo. Por su borde interno se inserta en la serie de las apófisis espinosas correspondientes. Por su borde externo se fija en el ángulo de las costillas.

Esta aponeurosis, que descansa directamente sobre los músculos de los canales vertebrales, morfológicamente representa los fascículos musculares desaparecidos que constituyen la porción central del *músculo espinocostal primitivo,* el cual, conforme acabamos de ver, se extiende sin interrupción desde la columna dorsal hasta la lumbar. Esto nos explica el hecho de que la aponeurosis en cuestión se halla constituida en gran parte por *fascículos de dirección transversal,* que tanto hacia arriba como hacia abajo continúan la serie de fascículos musculares, *igualmente transversales,* de los serratos menores.

5.° **Aponeurosis lumbar.** — Se da el nombre de aponeurosis lumbar a aquella extensa lámina triangular (que ofrece, en unión con la del lado opuesto, una figura romboidea) que en la disección encontramos debajo de la piel, ocupando a la vez la parte inferior de la región dorsal, la región lumbar y la sacra. Su *borde interno* o *base,* dirigido verticalmente, toma fuertes inserciones en las apófisis espinosas de las últimas vértebras dorsales y de las cinco lumbares, en los ligamentos interespinales correspondientes y en la cresta del sacro. Su *borde superior,* oblicuo hacia abajo y afuera, recibe la mayor parte de fascículos carnosos del dorsal ancho. Su *borde inferior,* oblicuo hacia abajo y adentro, se inserta en la cresta iliaca del hueso coxal y en el borde posterior del propio hueso. Recibe algunos fascículos carnosos del glúteo mayor.

Esta importante lámina fibrosa, que se designa impropiamente cor. el nombre de *aponeurosis lumbar,* y más impropiamente aún con el de *aponeurosis del gran dorsal,* no es en modo alguno una aponeurosis de cubierta, sino un verdadero tendón, un *tendón ancho,* que une a la columna vertebral una serie de fascículos carnosos que provienen de los puntos más diversos: del dorsal ancho, del serrato inferior menor, del oblicuo menor, del transverso del abdomen y del glúteo mayor.

En resumen, la aponeurosis lumbar está constituida, en realidad, por la fusión de los tendones internos o espinales del gran dorsal, del glúteo mayor, del serrato inferior menor, del oblicuo menor y del transverso del abdomen. Este último músculo se inserta en la columna vertebral, como veremos más tarde, por medio de tres hojas, de las cuales únicamente la posterior concurre a la formación de la aponeurosis lumbar.

ARTICULO II

MUSCULOS DE LA NUCA PROPIAMENTE DICHOS

Situados debajo del trapecio, el romboides y el serrato menor superior, entre el angular y la serie de las apófisis espinosas de la región cervical, los músculos de la nuca son en número de ocho, a saber: el *esplenio,* el *complexo mayor,* el *complexo*

menor, el *transverso del cuello,* los *rectos posteriores mayor* y *menor de la cabeza* el *oblicuo mayor* y el *oblicuo menor de la cabeza.*

1.º *Esplenio*

El esplenio (fig. 826, 1), situado debajo del trapecio y del esternocleidomastoideo, es un músculo ancho y delgado que ocupa toda la altura de la nuca y la parte superior del dorso.

1.º Inserciones. — Se inserta por dentro: 1.º, en el tercio inferior del ligamento cervical posterior; 2.º, en las apófisis espinosas de la séptima cervical y de las cuatro o cinco primeras dorsales, así como en los ligamentos interespinosos correspondientes.

Desde esta larga línea de inserciones medias, el esplenio se extiende oblicuamente hacia arriba y afuera y se divide luego en dos porciones distintas y desiguales, una interna y la otra externa. La *porción interna* (fig. 826, 1), la más voluminosa, se dirige hacia la cabeza; de ahí el nombre de *splenius capitis* o *esplenio de la cabeza,* con el cual se designa más frecuentemente. Termina en este punto insertándose en los dos tercios externos de la línea curva occipital superior, en la porción mastoidea del temporal que la sigue y en la cara externa de la apófisis mastoides, hacia atrás y por debajo del esternocleidomastoideo. La *porción externa* (fig. 826, 1'), algo menos larga que la precedente, pasa por delante de ella al dirigirse hacia la columna cervical; es el llamado *splenius colli* o *esplenio del cuello.* Se inserta en su parte inferior, más particularmente en las apófisis de las tercera, cuarta y quinta dorsales, subiendo menos que el esplenio de la cabeza. Va a insertarse, por medio de dos fascículos distintos, en los tubérculos posteriores de las apófisis transversas del atlas y del axis.

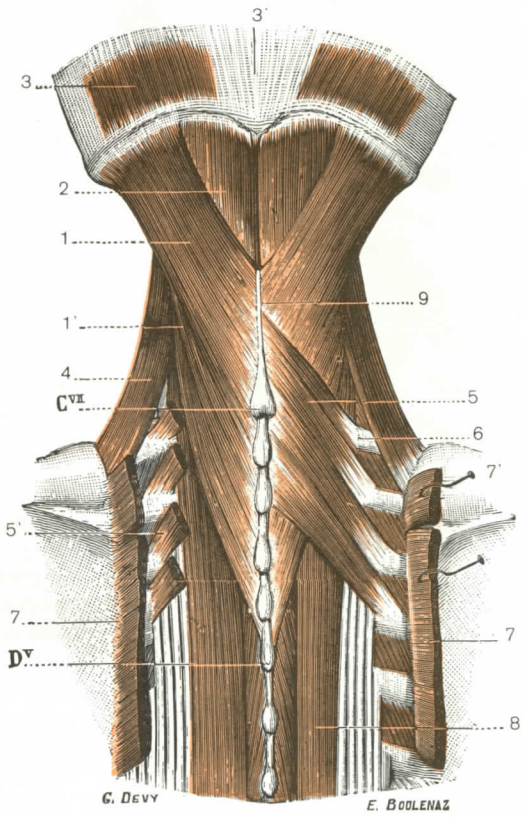

FIG. 826

Músculos de la nuca propiamente dichos: primera capa.

1, esplenio de la cabeza. — 1', esplenio del cuello. — 2, complexo mayor. — 3, músculo occipital. — 3', prolongación posterior de la aponeurosis epicránea. — 4, angular del omóplato. — 5, 5', serrato posterior y superior menor. — 6, primera costilla. — 7, 7', romboides mayor y menor, levantados y atraídos hacia fuera. — 8, dorsal largo. — 9, ligamento cervical posterior. — CVII, séptima vértebra cervical. — DV, quinta vértebra dorsal.

2.º Relaciones. — Por su *cara posterior,* el esplenio está en relación con el esternocleidomastoideo y el trapecio. En su parte inferior se halla separado de este último músculo por el serrato posterior y superior menor y por el romboides, que lo cubren inmediatamente. Por su *cara anterior* cubre sucesivamente los dos complexos, el transverso y los músculos de los canales vertebrales. Su *borde interno,* oblicuamen-

te dirigido hacia arriba y afuera, circunscribe, junto con el del lado opuesto, un extenso triángulo de base superior, el *triángulo de los esplenios*, que se halla en relación con la porción subprotuberancial del occipital y con las primeras cervicales. En el área de este triángulo aparecen los dos complexos mayores, derecho e izquierdo.

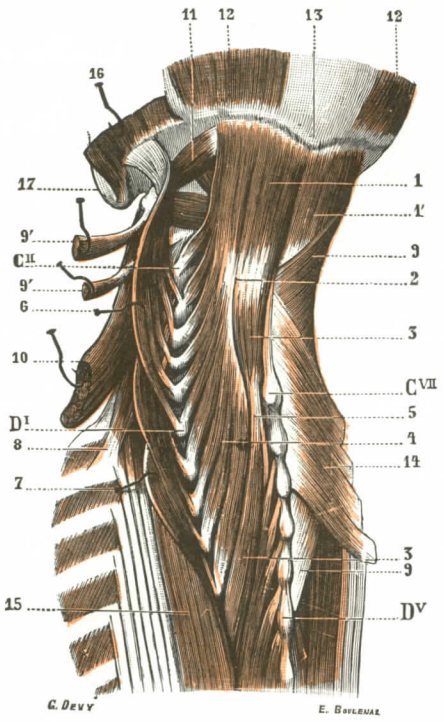

FIG. 827

Músculos de la nuca propiamente dichos: segunda capa.

1, complexo mayor del lado izquierdo. — 1', complexo mayor del lado derecho. — 2, su intersección aponeurótica. — 3, 3', fascículo digástrico, a lo largo de la línea media. — 4, fascículos de inserción inferior del complexo. — 5, tendón intermedio del fascículo digástrico. — 6, complexo menor, levantado y doblado hacia fuera. — 7, cervical transverso doblado hacia fuera. — 8, fascículo del escaleno posterior, insertado en la segunda costilla. — 9, esplenio. — 9', 9', fascículos del esplenio, insertados en atlas y en el axis. — 10, angular del omóplato. — 11, oblicuo menor. — 12, músculo occipital. — 13, protuberancia occipital externa. — 14, serrato posterior y superior menor. — 15, dorsal largo. — 16, esternocleidomastoideo, levantado hacia arriba. — 17, apófisis mastoides. — CII, segunda vértebra cervical *(apófisis transversa)*. — CVII, séptima vértebra cervical *(apófisis transversa)*. — DV, quinta vértebra dorsal *(apófisis espinosa)*.

3.° Vascularización. — Abundan más los vasos en las partes externa e interna del músculo que en la central.

La arteria principal, la *arteria esplénica*, proviene de la occipital o de la cervical profunda. Camina por la cara profunda del músculo, a la cual está fuertemente aplicada por un tejido celular denso, acompañada de dos venas gruesas, y pasa por detrás de un filete nervioso, procedente de la rama posterior del tercer nervio cervical, destinado al esplenio. Recibe éste, además, en su parte inferior e interna, arterias procedentes de los ramos dorsoespinales de las cinco primeras intercostales, ramos que, después de haber atravesado y regado el romboides y el trapecio, se agotan en los tegumentos. Por el lado externo recibe ramos de los perforantes de los mismos intercostales.

4.° Inervación. — El esplenio, en su porción externa (esplenio de la cabeza) y en su porción interna (esplenio del cuello), está inervado por las ramas posteriores de los nervios cervicales, y en particular por el nervio occipital mayor.

5.° Acción. — A causa de la dirección de sus fibras, imprime el esplenio a la cabeza y a la parte superior de la columna cervical un triple movimiento: 1.°, movimiento de extensión; 2.°, movimiento de inclinación lateral; 3.°, movimiento de rotación, encargado de dirigir la cara hacia el lado correspondiente.

Cuando los dos músculos se contraen a la vez, se limitan a inclinar la cabeza hacia atrás, viniendo a ser mutuamente antagónicos con respecto a los otros dos movimientos de rotación e inclinación lateral.

Variedades. — Hemos comprobado la ausencia del esplenio del cuello en un negro. Un fascículo carnoso puede apartarse del borde interno del esplenio para ir a parar al occipital en las inmediaciones de la protuberancia. La inserción del esplenio del cuello puede subir hasta la segunda cervical, y puede descender hasta la séptima vértebra dorsal. CLOQUET y WOOD han señalado un fascículo carnoso que parte del angular y va a reforzar el esplenio. MOSER ha visto el esplenio de la cabeza dividido en dos porciones distintas. El *esplenio accesorio* de WALTER es un fascículo muscular que deriva de la cara posterior del serrato menor superior, sigue de abajo arriba el borde externo del esplenio para ir a insertarse en la apófisis trans-

versa del atlas. Juntamente con WOOD hemos considerado este músculo como una variedad *del romboides* de la cabeza.

2.° *Complexo mayor*

El complexo mayor (figs. 826 y 827) es un músculo ancho y grueso, situado a cada lado de la línea media, que ocupa, como el esplenio, toda la altura de la nuca y la parte superior del dorso.

1.° Inserciones. — Toma origen, por medio de lengüetas en un principio distintas: 1.°, en las apófisis transversas de las cinco o seis primeras dorsales; 2.°, en las apófisis articulares y en las apófisis transversas de las cuatro o cinco últimas cervicales; 3.°, en las apófisis transversas de la séptima cervical y de las cinco primeras dorsales. Estas últimas inserciones pueden llegar hasta el atlas y descender hasta la séptima dorsal (zona de extensión de las inserciones transversas). Desde estos diferentes puntos de origen parten los fascículos constitutivos del músculo en sentido vertical y ascendente hacia el occipital y se insertan en la impresión rugosa situada entre las dos líneas curvas.

El complexo mayor se halla dividido, a lo menos en su mitad inferior, en dos partes más o menos distintas: una parte interna, muy delgada, que proviene de la tercera, cuarta y quinta vértebras dorsales (fig. 827, 3) y una parte externa, más voluminosa, que comprende los fascículos del complexo que tienen su origen en otras vértebras (fig. 827, 4). Estas dos porciones musculares se hallan descritas por separado por los anatomistas ingleses y alemanes: la primera con el nombre de músculo *digástrico de la nuca (biventer cervicis)*, la segunda con el nombre de *complexo mayor propiamente dicho.*

El digástrico de la nuca se ha llamado así por estar dividido en dos porciones o vientres por un tendón intermedio de dos o tres centímetros de largo, el cual se halla situado a la altura de la sexta y séptima cervicales (fig. 827, 5). El vientre superior de este músculo presenta además en su lado externo, en un punto más próximo al occipital que al tendón intermedio, una intersección aponeurótica muy variable en su forma y extensión (fig. 827, 2).

2.° Relaciones. — En el complexo mayor debemos estudiar dos caras: una anterior y otra posterior. La *cara posterior* está en relación sucesivamente, en sentido de abajo arriba, con el serrato menor posterior y superior, con el complexo menor, el esplenio y el trapecio (fig. 828). Su *cara anterior* cubre en la parte inferior los fascículos del transverso espinoso, y en la parte superior, los dos rectos y los dos oblicuos de la cabeza.

Separados uno de otro en la región dorsal por todo el espacio comprendido entre las apófisis transversas de un lado y las del lado opuesto, se unen los dos complexos en la región cervical, en la que se hallan separados únicamente por el ligamento cervical posterior.

3.° Vascularización. — El segmento superior está irrigado por una o dos colaterales de la arteria occipital que llegan al músculo por la parte posterior del mismo. El músculo recibe, además, ramos múltiples de la cervical profunda que se distribuyen también al esplenio y a los músculos más profundos. En su parte inferior el músculo recibe a menudo un ramo ascendente que proviene también de la cervical profunda.

4.° Inervación. — El complexo mayor está inervado por el *nervio occipital mayor.* Recibe, por otra parte, debajo de este nervio, cierto número de filetes que provienen de las ramas posteriores de los tercero, cuarto y quinto *nervios cervicales.*

5.º Acción. — Considerados desde el punto de vista de su acción, sirven los dos complexos mayores para mover la cabeza hacia atrás, con una fuerza que se halla en relación con su desarrollo, siempre considerable. Cuando se contrae uno sólo de ellos, imprime a la cabeza, a causa de la oblicuidad de sus fascículos, un movimiento de rotación que hace volver la cara hacia el lado opuesto.

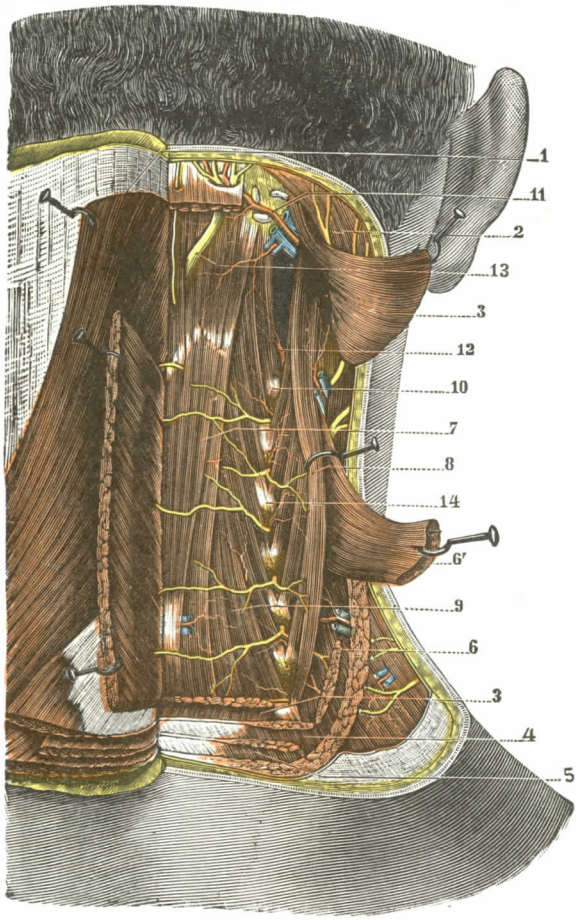

FIG. 828

Región de la nuca: plano de los complexos (T. y J.).

1, trapecio. — 2, esternocleidomastoideo. — 3', esplenio de la cabeza. — 4, serrato menor posterior y superior. — 5, romboides. — 6, 6, angular. — 7, complexo mayor. — 8 complexo menor. — 9, transverso espinoso. — 10, apófisis transversas de las vértebras cervicales. — 11, arteria occipital. — 12, ramas posteriores de la vertebral. — 13, nervio suboccipital mayor. — 14, ramas posteriores de los nervios cervicales.

Variedades. — HENLE ha hallado debajo del complexo mayor un fascículo supernumerario que podría llamarse *complexo profundo* y que, destacándose de la parte inferior de la segunda dorsal, venía a fijarse en su parte alta sobre el occipital, entre las dos líneas curvas.

3.º *Complexo menor*

El complexo menor (fig. 827, 6) es un músculo prolongado verticalmente y aplanado en sentido transversal, situado, por fuera del precedente, en la parte lateral de la nuca.

1.º Inserciones. — Insértase: 1.º, en las apófisis transversas de las cuatro o cinco últimas cervicales, *por una parte,* y a veces también en la primera dorsal, por medio de lengüetas que son en su origen distintas, pero que se reúnen luego formando un solo cuerpo muscular; 2.º, *por otra parte,* en el borde posterior y en el vértice de la apófisis mastoides.

2.º **Relaciones.** — *Por dentro,* se corresponde con el complexo mayor; *por fuera,* con el transverso del cuello, el esplenio y el angular, que lo cubren en parte.

3.º Inervación. — El complexo menor está inervado, como el precedente, por el *nervio occipital mayor* y por las ramas posteriores de los tres o cuatro *nervios cervicales* situados debajo.

4.º Acción. — El oficio de este músculo es el de echar la cabeza hacia atrás, imprimiéndole, por otra parte, al contraerse hacia un solo lado, un movimiento de inclinación lateral.

Variedades. — Los fascículos de origen del complexo menor pueden descender, en la región dorsal, hasta la octava vértebra. Su extremo superior puede dar, además de su fas-

cículo mastoideo, uno al atlas y otro al axis. La zona de extensión de las inserciones puede, pues, extenderse desde la primera vértebra cervical a la octava dorsal. Puede enviar un haz al complexo mayor. Por el contrario, puede recibir un fascículo de refuerzo del dorsal largo.

4.° *Cervical transverso*

Al igual que el músculo precedente, por fuera del cual se halla situado, el cervical transverso (fig. 827, 7) es un músculo delgado, prolongado en sentido vertical, aplanado transversalmente, que une las apófisis transversas de las primeras vértebras dorsales a las apófisis transversas de las últimas vértebras cervicales.

1.° Inserciones. — Se inserta por su parte inferior en las apófisis transversas de las cinco primeras dorsales, mediante otras tantas digitaciones o lengüetas distintas en su origen.

Estas digitaciones se dirigen hacia arriba y afuera y se fusionan a la altura de la región cervical en un solo cuerpo muscular, el cual va a fijarse, por otras lengüetas, en los tubérculos posteriores de las apófisis transversas de las cinco últimas cervicales y aun algunas veces en las apófisis transversas del axis y del atlas.

2.° Relaciones. — El cervical transverso está en relación, *por dentro,* con los complexos mayor y menor. *Por fuera,* está en relación primeramente con el dorsal largo, con el que se halla más o menos fusionado, y más arriba, guarda íntima correspondencia con el sacrolumbar, el esplenio, el angular del omóplato y el escaleno posterior.

3.° Inervación. — El cervical transverso está inervado por las ramas posteriores de los últimos nervios cervicales y de los primeros dorsales.

4.° Acción. — Este músculo extiende la columna cervical, inclinándola lateralmente cuando se contrae el de un solo lado.

De la explicación precedente resulta que los dos músculos, *complexo menor* y *transverso,* difícilmente aislables en la mayor parte de los casos, presentan evidentes analogías desde el triple punto de vista de su origen, trayecto y terminación. Pertenecen, sin duda, a un mismo sistema y debería admitirse — cuando menos así nos lo parece — en lugar de los dos músculos precitados, un músculo único, al cual podría darse una denominación cualquiera, por ejemplo, *transverso largo de la nuca.* Este músculo podría describirse del modo siguiente: nace en la parte inferior, por dos fascículos distintos *(fascículos de origen),* sobre las apófisis transversas de las cinco o seis primeras dorsales y de las cuatro o cinco últimas cervicales; desde este punto sigue verticalmente en sentido ascendente y termina por dos nuevos fascículos *(fascículos de término):* 1.°, sobre los tubérculos posteriores de las apófisis transversas de las cinco últimas cervicales; 2.°, frecuentemente sobre la apófisis transversa del axis y sobre la del atlas; 3.°, sobre la apófisis mastoides, la cual no es más que una apófisis transversa de las vértebras craneales.

5.° *Recto posterior mayor de la cabeza*

Es un músculo aplanado y triangular que se extiende desde el axis al occipital (fig. 829, 4).

1.° Inserciones. — Insértase por su parte inferior en el vértice de la apófisis espinosa del axis. Desde aquí sus fibras siguen hacia arriba y afuera, irradiándose ligeramente, y vienen a fijarse en el occipital, en la prominencia rugosa que se advierte debajo de la línea curva inferior.

2.º Relaciones. — El recto posterior mayor de la cabeza, cubierto en su parte inferior por el complexo mayor y por arriba por el oblicuo mayor, cubre a su vez sucesivamente el arco posterior del atlas, el ligamento occipitoatloideo posterior y, por último, el occipital. Su *borde externo* mira hacia los dos oblicuos de la cabeza. Su *borde interno* se halla separado del del lado opuesto por un espacio triangular, ocupado por los dos rectos menores.

3.º Inervación. — El recto posterior mayor de la cabeza está inervado por la rama posterior del *primer nervio cervical.*

4.º Acción. — Cuando los dos músculos se contraen a la vez, inclinan la cabeza hacia atrás. Si es un solo músculo el que entra en acción, imprime a la cabeza un triple movimiento de extensión, inclinación lateral y rotación; este último movimiento tiene por resultado volver la cara hacia el lado correspondiente.

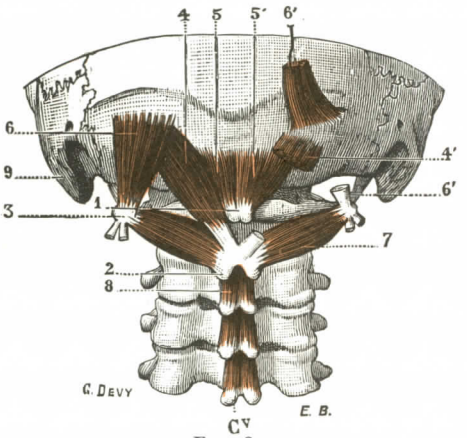

FIG. 829

Músculos de la nuca propiamente dichos: tercera capa.

1, tubérculo posterior del atlas. — 2, apófisis espinosa del axis. — 3, apófisis transversa del atlas. — 4, recto posterior mayor de la cabeza. — 4', el mismo músculo del lado opuesto. — 5, recto posterior menor de la cabeza. — 5', el mismo músculo del lado opuesto. — 6, oblicuo menor del lado izquierdo. — 6', 6'' oblicuo menor del lado derecho. — 7, oblicuo mayor del lado derecho. — 8, músculos interespinosos. — 9, apófisis mastoides. — Cv, quinta vértebra cervical.

Variedades. — Se ha comprobado la duplicidad del músculo recto posterior mayor, resultado de la presencia de un fascículo supernumerario axoidooccipital. Este músculo puede hallarse reforzado por un fascículo adicional que parte de una de las apófisis espinosas situadas debajo del axis.

6.º *Recto posterior menor de la cabeza*

Situado por dentro del precedente, se extiende el recto posterior menor de la cabeza (fig. 829, 5) desde el atlas al occipital y es, como aquél, aplanado y de forma triangular.

1.º Inserciones. — Insértase: 1.º, *por una parte,* en el tubérculo posterior del atlas que representa la apófisis espinosa de esta vértebra; 2.º, *por otra parte,* en la impresión rugosa situada debajo de la línea curva inferior del occipital, por dentro del músculo recto mayor.

2.º Relaciones. — Cubierto por el complexo mayor, cubre a su vez el ligamento occipitoatloideo posterior. Su *borde externo* se halla en relación con el recto posterior mayor, que lo cubre en parte. Su *borde interno* se corresponde, en la línea media, con el del lado opuesto, del cual está separado únicamente por el ligamento cervical posterior, ya muy atenuado en este punto.

3.º Inervación. — El recto posterior menor de la cabeza se halla inervado, como el precedente, por la rama posterior del *primer nervio cervical.*

4.º Acción. — Es extensor de la cabeza.

Variedades. — Lo mismo que el precedente, puede este músculo ser doble. También puede hallarse reforzado por un fascículo procedente de la tercera cervical.

7.° *Oblicuo mayor u oblicuo inferior de la cabeza*

El oblicuo mayor de la cabeza (fig. 830, 9) es un músculo relativamente voluminoso, que tiene la forma de un rectángulo prolongado y se extiende oblicuamente desde el axis al atlas.

1.° **Inserciones.** — Insértase, por una parte, en la cara lateral de la apófisis espinosa del axis, excavada generalmente en fosita, a fin de prestar a dicho músculo la conveniente inserción.

A partir de este punto sigue oblicuamente hacia fuera y arriba, yendo a insertarse, por otra parte, en la región posterior e inferior de la apófisis transversa del atlas.

2.° **Relaciones.** — Considéranse en él dos caras. Su *cara posterior,* cubierta por los dos complexos, está, además, cruzada de abajo arriba por la rama posterior del segundo nervio cervical. Su *cara anterior* o profunda está en relación con el ligamento atloidoaxoideo posterior, como también con la arteria vertebral.

3.° **Inervación.** — Hállase inervado por la rama posterior del *primer par cervical,* y también por la rama posterior del segundo, llamado *nervio occipital mayor* (figura 830).

4.° **Acción.** — Teniendo el oblicuo mayor su punto fijo en el axis, aproximan la apófisis transversa del atlas a la línea media. Esta apófisis comunica a su vez a la cabeza un movimiento de rotación, volviendo la cara hacia el lado correspondiente al músculo contraído.

Variedades. — La duplicidad del músculo ha sido comprobada en un bosquimano. En un caso observado por DURSY un fascículo supernumerario del oblicuo mayor venía a insertarse en la apófisis mastoides. Nosotros hemos visto los fascículos inferiores del músculo prolongarse hasta cerca de esta apófisis.

8.° *Oblicuo menor u oblicuo superior de la cabeza*

Aplanado, de forma triangular y mucho menos voluminoso que el precedente, el músculo oblicuo menor u oblicuo superior de la cabeza (fig. 829, 6) se extiende desde el atlas al occipital.

1.° **Inserciones.** — Insértase por arriba en la cúspide de la apófisis transversa del atlas. Desde aquí se dirigen sus fibras oblicuamente hacia arriba y un poco hacia dentro, irradiándose luego en forma de abanico para terminar en el occipital, un poco por encima y por fuera de la inserción superior del recto mayor.

2.° **Relaciones.** — Cubierto por el complexo mayor, cubre a su vez el ligamento occipitoatloideo posterior y, en el occipital, el extremo superior del recto mayor. Los dos oblicuos y el recto mayor circunscriben entre sí un pequeño espacio triangular, bien marcado en las figuras 829 y 830, en donde aparece en dirección ascendente la rama posterior del primer nervio cervical, y que atraviesa horizontalmente de fuera a dentro la arteria vertebral.

3.° **Inervación.** — El oblicuo menor está inervado por la rama posterior del primer nervio cervical (fig. 830, 13).

4.º Acción. — Considerado desde el punto de vista de su acción, reclina la cabeza atrás, imprimiéndole un ligero movimiento de inclinación lateral.

9.º *Vascularización de los músculos profundos de la nuca*

La arteria vertebral riega por dos colaterales los músculos rectos posteriores mayor y menor de la cabeza, así como los oblicuos mayor y menor. 1.º El ramo más voluminoso y más constante nace de la porción horizontal de la vertebral, por encima del eje posterior del atlas. SALMON le da el nombre de *arteria suboccipital;* dirigiéndose hacia atrás perfora el tabique fibroso que cierra el espacio atloidooxoideo y se divide en dos ramas: una, superior y ascendente, riega la cara profunda del oblicuo menor y del recto mayor; la otra, inferior y descendente, cruza la cara superficial del oblicuo mayor y se anastomosa con la rama terminal de la cervical profunda. 2.º El ramo menos voluminoso nace de la cervical, debajo del arco posterior del atlas y llega a la cara profunda del oblicuo mayor, en la cual, según se ha comprobado, se pierde en la mayor parte de los casos.

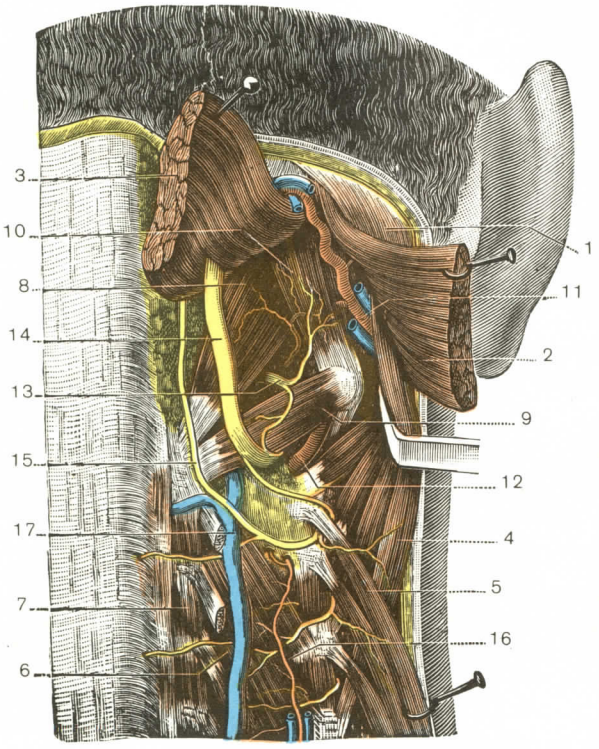

FIG. 830

Región de la nuca: plano de los músculos oblicuos y de los músculos rectos. (T. y J.).

1, esternocleidomastoideo. — 2, esplenio de la cabeza. — 3, complexo mayor. — 4, complexo menor, reclinado hacia fuera. — 5, angular. — 6, transverso espinoso. — 7, interespinoso del cuello. — 8, recto mayor de la cabeza. — 9, oblicuo mayor. — 10, oblicuo menor. — 11, arteria occipital. — 12, arteria vertebral. — 13, rama posterior del primer nervio cervical. — 14, nervio suboccipital mayor. — 15, rama posterior del tercer nervio cervical. — 16, cervical profunda. — 17, yugular posterior.

10.º *Aponeurosis de los músculos de la nuca*

Las aponeurosis que envuelven los músculos que acabamos de describir son en general sumamente tenues, reducidas, por decirlo así, a las proporciones de simples telillas celulosas. Distínguese, sin embargo, en esta región, debajo de la aponeurosis ya mencionada del romboides y del angular, tres hojas aponeuróticas, que son: 1.º, la *aponeurosis del esplenio;* 2.º, la *aponeurosis de los complexos y del transverso;* 3.º, la *aponeurosis de los músculos rectos y oblicuos.*

1.º Aponeurosis del esplenio. — La aponeurosis del esplenio es una lámina sumamente tenue, que se desprende del ligamento cervical posterior y de las apófisis espinosas en que tiene su origen el esplenio.

Siguiendo luego hacia fuera, se extiende sobre la cara posterior del esplenio y se continúa, a nivel del borde externo de este músculo, con las aponeurosis ya descritas del trapecio y del angular del omóplato.

En la parte superior la aponeurosis del esplenio se fija en el occipital. Por la parte inferior se fusiona con la aponeurosis del romboides.

2.º Aponeurosis de los complexos y del cervical transverso. — La aponeurosis de los complexos y del transverso se desprende, en la línea media, del ligamento cervical posterior. Sigue luego hacia fuera, cubre sucesivamente los complexos mayor y menor y el cervical transverso y viene a fijarse finalmente en las apófisis transversas de las vértebras cervicales.

3.º Aponeurosis de los músculos rectos y oblicuos. — Hállase situada esta aponeurosis paralelamente a la precedente y a mayor profundidad, e insértase, por dentro, en las apófisis espinosas de las primeras cervicales, así como también en el ligamento cervical posterior. *En su parte alta* insértase en el occipital. *Por fuera* se fija en las apófisis transversas del atlas y del axis. *En su parte inferior* se continúa con la aponeurosis del transverso espinoso. Conforme indica su denominación, esta aponeurosis cubre los dos músculos rectos y los dos oblicuos de la cabeza, aislándolos así de los complexos.

ARTICULO III

MUSCULOS DE LOS CANALES VERTEBRALES O MUSCULOS ESPINALES

Los canales anchos y profundos que se observan a cada lado de la línea media, entre la serie de las apófisis espinosas y las costillas, están ocupados por tres formaciones musculares importantes, que tienen, como aquéllos, una dirección longitudinal, y se extienden, también como ellos, desde el sacro a la región cervical. Son dichos músculos: 1.º, el *músculo iliocostal* o *sacrolumbar;* 2.º, el *músculo dorsal largo;* 3.º, el *músculo transverso espinoso.*

1. Disposición general e inserciones

De estos tres músculos, los dos primeros se hallan situados en un plano superficial: el iliocostal por fuera y el dorsal largo por dentro. El tercero se extiende por debajo de éstos en un plano más profundo, directamente aplicado a las láminas vertebrales. Una capa celulosa transversal se extiende entre estos dos planos, aislándolos uno de otro. Otro intersticio celuloadiposo en el plano superficial, dirigido en sentido anteroposterior, separa el dorsal largo del iliocostal.

Sin embargo, semejante aislamiento de los tres músculos de los canales vertebrales sólo se observa en la región dorsal y en la parte más elevada de la región lumbar. Más abajo, los tres órganos se reúnen en una masa única, en parte carnosa y en parte tendinosa, designada con el nombre de *masa común.*

Describiremos primero el modo de origen de esta masa común y luego separadamente cada uno de los músculos que de ella emanan.

1.º *Masa común*

La masa común de los músculos de los canales vertebrales, bien conocida en el lenguaje culinario con el nombre de *filete* o *solomillo,* ocupa en la pelvis, en el canal del sacro y en la región lumbar, todo el espacio comprendido entre las apófisis espinosas y las apófisis costiformes.

Se origina: 1.°, en las apófisis espinosas de las últimas vértebras lumbares; 2.°, en la cresta sacra; 3.°, en los tubérculos posteriores del sacro; 4.°, en el ligamento sacrociático mayor; 5.°, en la tuberosidad iliaca; 6.°, en la quinta parte posterior de la cresta iliaca. Estas numerosas inserciones se efectúan por medio de fibras tendinosas más o menos largas, que vienen a reunirse en la cara posterior de la masa común en una membrana lustrosa y nacarada (figs. 831 y 832, 1), llamada impropiamente *aponeurosis de los músculos espinales* o sencillamente *aponeurosis espinal:* es, en efecto, una formación tendinosa más bien que una aponeurosis verdadera.

Esta aponeurosis, bajo la forma de un rombo, ocupa en sentido de su anchura el intervalo comprendido entre la cresta sacra y la parte posterior de la cresta iliaca. En sentido de su altura se extiende desde la cúspide del sacro hasta la parte media de la región dorsal. Su cara posterior se halla en relación con la aponeurosis lumbar, a la cual se halla unida por la parte inferior, estando separada de ella en la parte superior por una tenue membrana de tejido celular. Su cara anterior da origen a casi todos los fascículos carnosos de los tres músculos de los canales vertebrales.

Formando un bloque compacto en su parte inferior, la masa común presenta en la región lumbar una fasciculación más neta, en la que se pueden distinguir tres porciones: interna, media y externa, separadas por dos surcos. La parte externa corresponde al iliocostal; la parte media, al dorsal largo, y la parte interna, al epiespinoso y al transverso espinoso.

2.° *Iliocostal o sacrolumbar*

El músculo iliocostal (figs. 831, 832 y 833), que constituye la porción superficial y externa de la masa común, toma origen especialmente en la cresta iliaca, en la tuberosidad iliaca y en la parte externa de la aponeurosis espinal que acabamos de describir. Desde este punto sigue en dirección vertical hacia arriba y llega en seguida a la duodécima costilla. Continuando luego su camino ascendente, cruza sucesivamente todas las costillas en la región del ángulo, penetra luego en la región de la nuca y va a fijarse finalmente en el tubérculo posterior de las apófisis transversas de las cuatro o cinco últimas vértebras cervicales.

En el recorrido de este trayecto parten de la cara externa del iliocostal, en toda su longitud, seis fascículos que se unen a la cara posterior de las costillas y cada uno de los cuales va a fijarse en el borde inferior y en la cara externa de éstas, en la proximidad del ángulo. Estos fascículos no exceden de la sexta costilla.

Repartiendo así sus fascículos en el curso de su trayecto, el músculo iliocostal quedaría pronto agotado si no recibiera otros fascículos de refuerzo. En efecto, recibe doce procedentes de cada una de las doce costillas. Para descubrir estos doce fascículos de refuerzo, hay que volver hacia fuera el músculo iliocostal. Obsérvese entonces (figuras 832 y 833) que del borde de cada costilla, algo por dentro del ángulo, parte un fascículo aplanado, tendinoso en un principio, carnoso luego, que, dirigiéndose hacia arriba y adentro, va a perderse finalmente en la parte interna del músculo iliocostal, al que refuerza.

De este modo este largo músculo se podría descomponer en tres porciones regionales distintas, según los refuerzos que recibe: el *iliocostal lumbar,* el *iliocostal dorsal* y el *iliocostal cervical* (figs. 832 y 833). Cada una de estas porciones puede variar en la extensión de sus inserciones. Así es que el iliocostal lumbar puede enviar sus fascículos de la duodécima a la cuarta costilla (zona de extensión máxima); el iliocostal dorsal, de la undécima costilla a la apófisis transversa de la séptima vértebra

cervical; el iliocostal cervical, de la sexta vértebra dorsal a la primera vértebra cervical.

3.º *Dorsal largo*

El dorsal largo es la porción interna de la masa común (figuras 832, 833 y 834) y se desprende: 1.º, de la parte interna del tendón común por fascículos tendinosos inseparables unos de los otros y que proceden de las apófisis espinosas del sacro y de las vértebras lumbares; 2.º, de la cresta sacra y de la tuberosidad iliaca.

El cuerpo carnoso del dorsal largo se separa del iliocostal, como hemos visto a propósito de éste, algo por debajo de la duodécima costilla, y se divide en dos órdenes de fascículos: unos externos o costales, los otros internos o transversos.

Los fascículos de terminación externa o costales van a insertarse (región lumbar) en el borde inferior de las apófisis costiformes o apófisis transversas de las vértebras lumbares (es sabido que estas apófisis son homólogas de las costillas). En la región dorsal estos fascículos se insertan en el borde inferior de cada costilla, entre el ángulo y la tuberosidad; por regla general lo hacen en las diez últimas costillas.

Los fascículos internos o transversos se fijan en la región lumbar, en los tubérculos accesorios de las vértebras lumbares, que son los homólogos de las apófisis transversas de las otras regiones (véase OSTEOLOGÍA). En la región dorsal los fascículos internos se insertan en el vértice o en el borde inferior de las apófisis transversas. En la región cervical este músculo es continuado por el transverso del cuello y por el complexo menor.

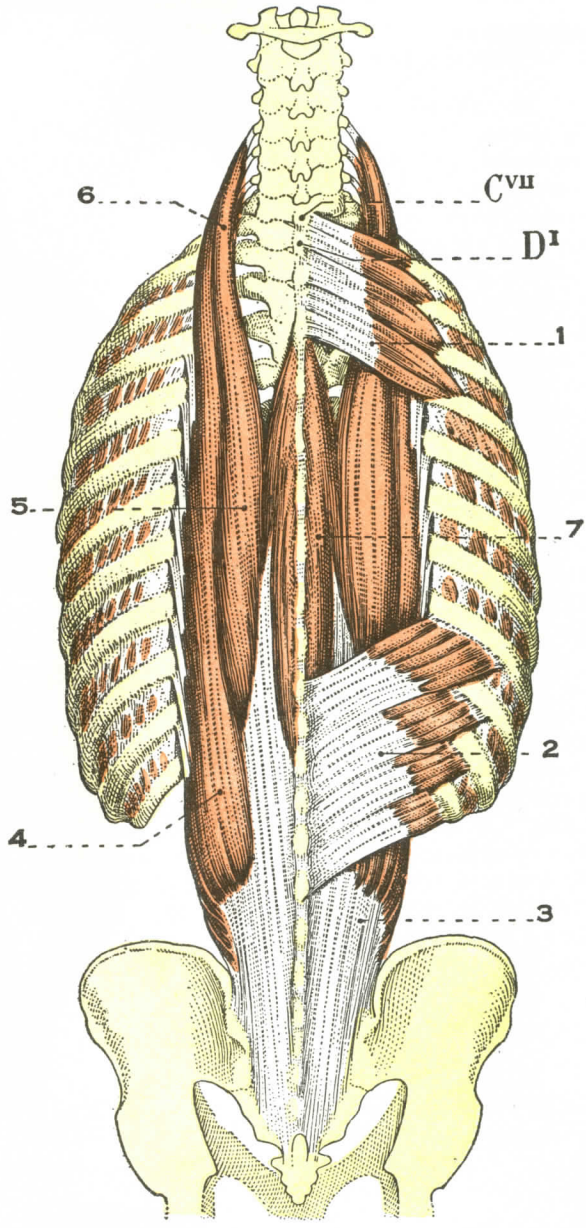

FIG. 831

Músculos serratos y espinales.

CVII, séptima vértebra cervical. — D1, primera dorsal. — 1, serrato menor posterior y superior. — 2, serrato menor posterior e inferior. — 3, masa común o sacrolumbar. — 4, iliocostal. — 5, dorsal largo. — 6, iliocostal cervical. — 7, epiespinoso del dorso.

4.º *Epiespinoso del dorso o espinoso largo del dorso* (WINSLOW)

Este músculo, descrito como músculo distinto por primera vez por WINSLOW, es referido por muchos anatomistas al dorsal largo, del que sería el fascículo interno espinoso. En realidad tiene una autonomía indiscutible, pues es posible disecarlo fácilmente. Se inserta por tres o cuatro fascículos tendinosos en el vértice de las apófisis espinosas de las dos o tres primeras lumbares y de la undécima y duodécima dorsales (fig. 834). De estos fascículos parte un huso muscular al que refuerzan en su trayecto fascículos del dorsal largo y que va a insertarse por lengüetas tendinosas al vértice de las apófisis espinosas de las siete u ocho vértebras dorsales comprendidas entre la primera y la décima costillas. Los fascículos de este músculo describen en su conjunto una serie de arcos, de los que los más largos son los más externos (figs. 833 y 834).

5.º *Transverso espinoso*

El transverso espinoso (figs. 835 y 836) situado profundamente en los ca-

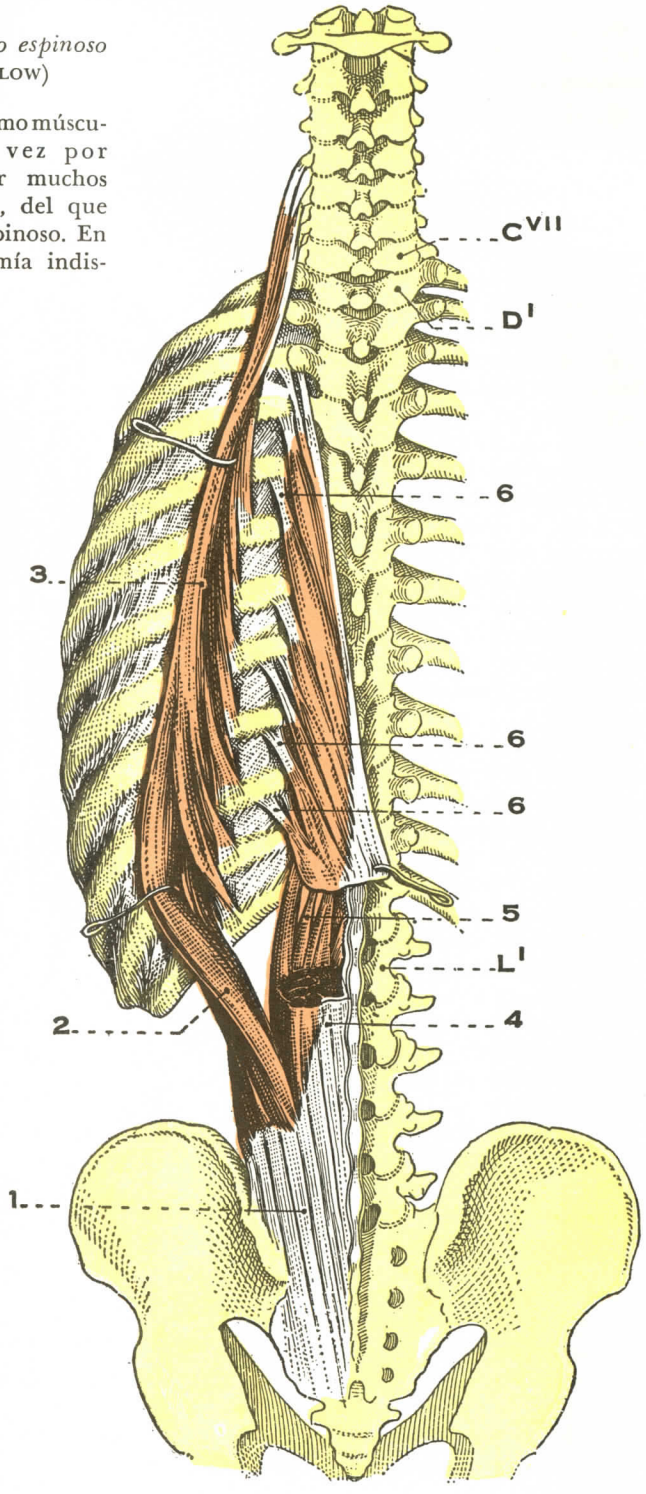

FIG. 832

Músculos iliocostal y dorsal largo.

1, masa común. — 2, iliocostal lumbar. — 3, iliocostal dorsal que se prolonga arriba por el iliocostal cervical. — 4, fascículos inferiores del dorsal largo. — 5, fascículos internos o transversos. — 6, 6, 6, fascículos externos o costales. — CVII, séptima cervical. — D1, primera dorsal. — L1, primera lumbar.

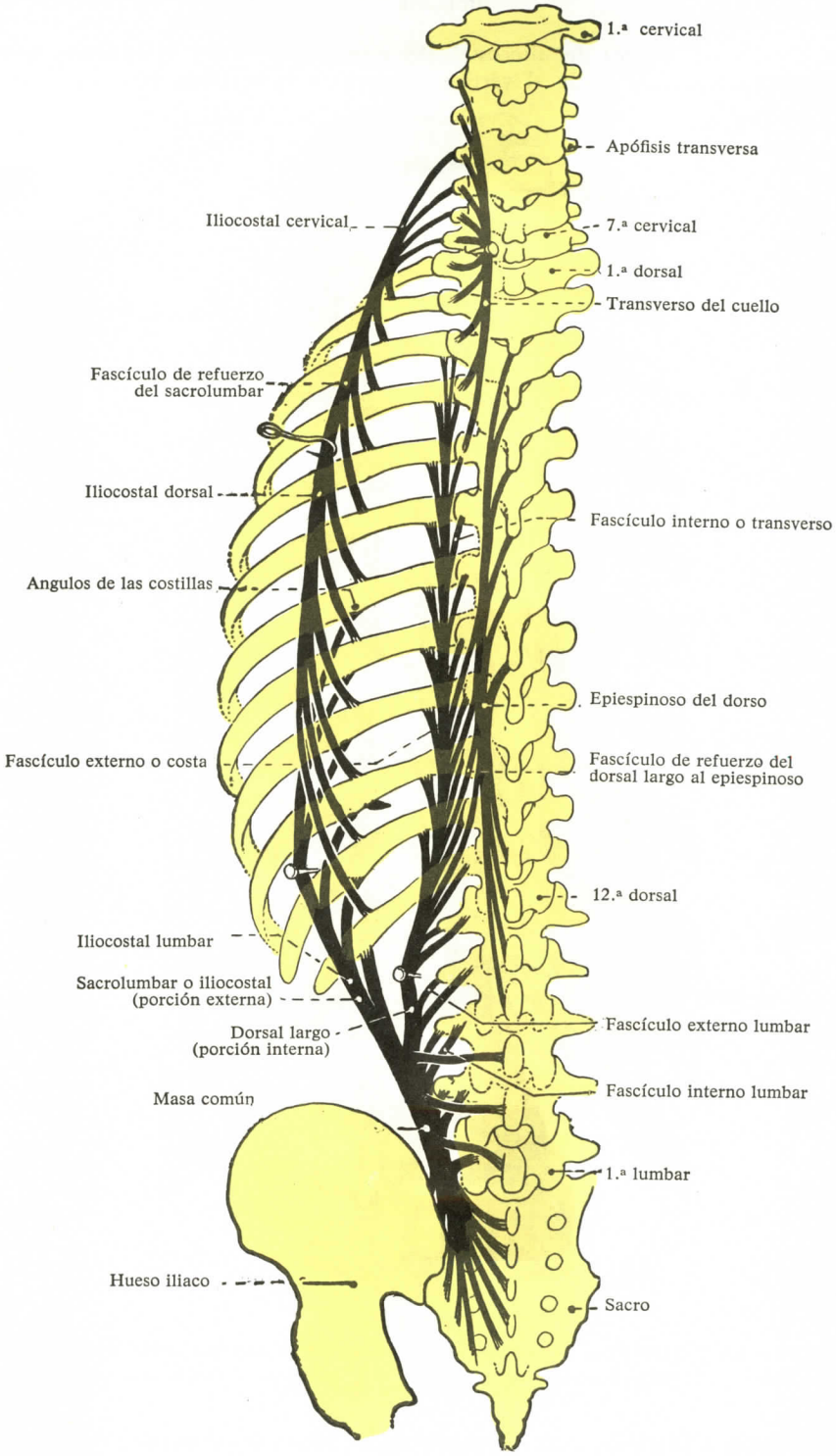

FIG. 833. — Constitución esquemática del iliocostal, el dorsal y el epiespinoso

nales vertebrales por debajo del iliocostal, del dorsal largo y del epiespinoso, se extiende en sentido vertical desde el vértice del sacro a la segunda vértebra cervical.

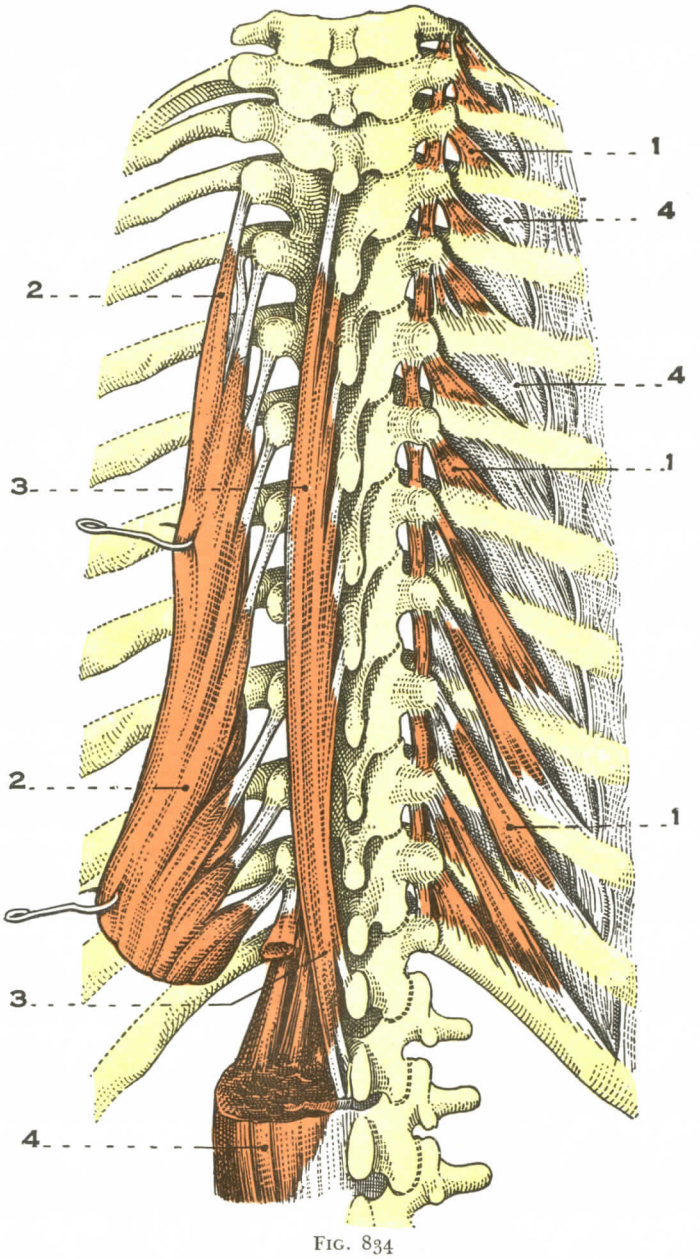

FIG. 834

Fascículos internos o transversos del dorsal largo: epiespinoso, supracostales, intertransversos.

1, 1, supracostales. — 2, fascículos transversos del dorsal largo. — 3, epiespinoso. — 4, a la izquierda, masa común. 4, 4, a la derecha, espacios intercostales.

Bastante delgado a nivel del sacro, adquiere en los lomos un desarrollo considerable, disminuye de grosor en el dorso y vuelve a aumentar en la región cervical. Más pro-

piamente que un músculo, representa una serie numerosa de fascículos musculares que presentan como carácter común el extenderse todos oblicuamente hacia arriba y adentro, desde una apófisis transversa a una apófisis espinosa, pero en cambio se diferencian por su situación, desarrollo y longitud. Los dividiremos en tres grupos, que son, yendo de la superficie a la profundidad: 1.º, los *semiespinosos;* 2.º, el *multífido del raquis;* 3.º, los *rotatorios del dorso* o *submultífido.*

1.º **Semiespinosos.** — Son dos, uno en la región dorsal *(semiespinoso dorsal)* y otro en la región cervical *(semiespinoso de la nuca).*

α) El *semiespinoso dorsal* (fig. 835) comprende seis fascículos, que tienen su origen en el vértice y el borde superior de las apófisis transversas de las seis últimas dorsales, y van a terminar, por tendones redondeados, al lado de las apófisis espinosas de las cuatro primeras dorsales y de las dos últimas cervicales.

β) El *semiespinoso de la nuca* (fig. 835), análogo al precedente, encima del cual está situado, se compone igualmente de cinco o seis fascículos, que arrancan del vértice y borde superior de las apófisis transversas de las primeras vértebras dorsales, para dirigirse, siguiendo un trayecto oblicuo hacia arriba y adentro, a las apófisis espinosas de la quinta, cuarta, tercera y segunda vértebras cervicales.

Los semiespinosos dorsal y de la nuca son los fascículos más superficiales del transverso y descansan sobre el músculo siguiente.

El semiespinoso de la cabeza está representado por el complexo mayor.

2.º **Multífido del raquis.** — El multífido del raquis ocupa toda la extensión de los canales vertebrales desde el sacro hasta el axis. Está constituido por una numerosa serie de fascículos que tienen su origen: 1.º, en la *región sacra,* en el canal sacro y en la cara anterior de la aponeurosis espinal; 2.º, en la *región lumbar,* en los tubérculos apofisarios, homólogos de las apófisis transversas; 3.º, en la *región dorsal,* en la cara posterior de las apófisis transversas; 4.º, en la *nuca,* en las apófisis transversas y en las apófisis articulares de las cuatro últimas cervicales. Estos fascículos se dirigen hacia arriba y adentro para ir a terminar en la parte lateral de las apófisis espinosas de la cuarta, tercera y segunda vértebras, situadas más arriba.

Los fascículos del multífido del raquis se hallan directamente aplicados contra las vértebras, excepto en la región dorsal, donde se hallan separados por los rotatorios del dorso.

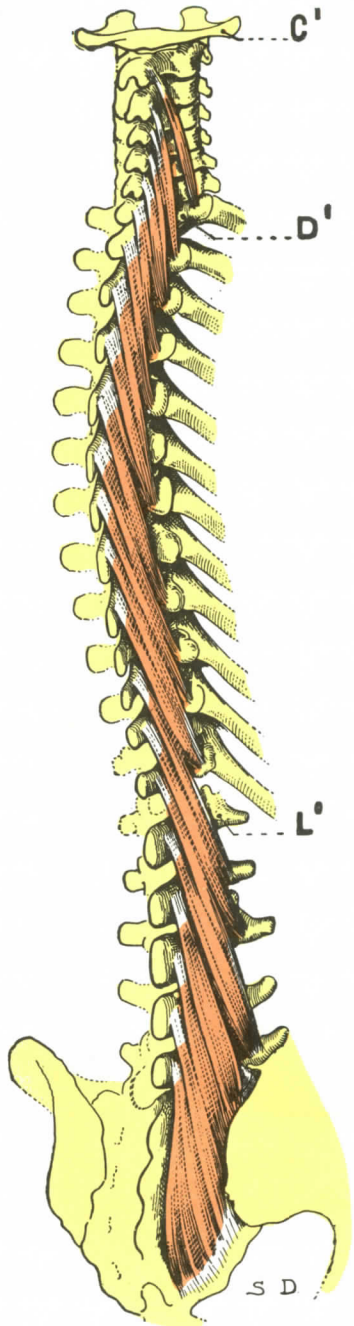

FIG. 835

Transverso espinoso.

C¹, primera vértebra cervical. — D¹, primera vértebra dorsal. — L¹, primera vértebra lumbar.

3.º Rotatorios del dorso o submultífido. — THEILE ha descrito con el nombre de *rotatorios del dorso (rotatores dorsi)* pequeños fascículos musculares, situados por debajo del multífido, que se insertan, por una parte, en la apófisis transversa de una vértebra, y por otra, en el borde inferior de la lámina, así como en la base de la apófisis espinosa de la vértebra situada más arriba. Para THEILE, estos pequeños músculos sólo se encuentran en la región dorsal; dicho autor describe once, el primero situado entre la segunda vértebra dorsal y la primera, y el último extendido desde la duodécima a la undécima.

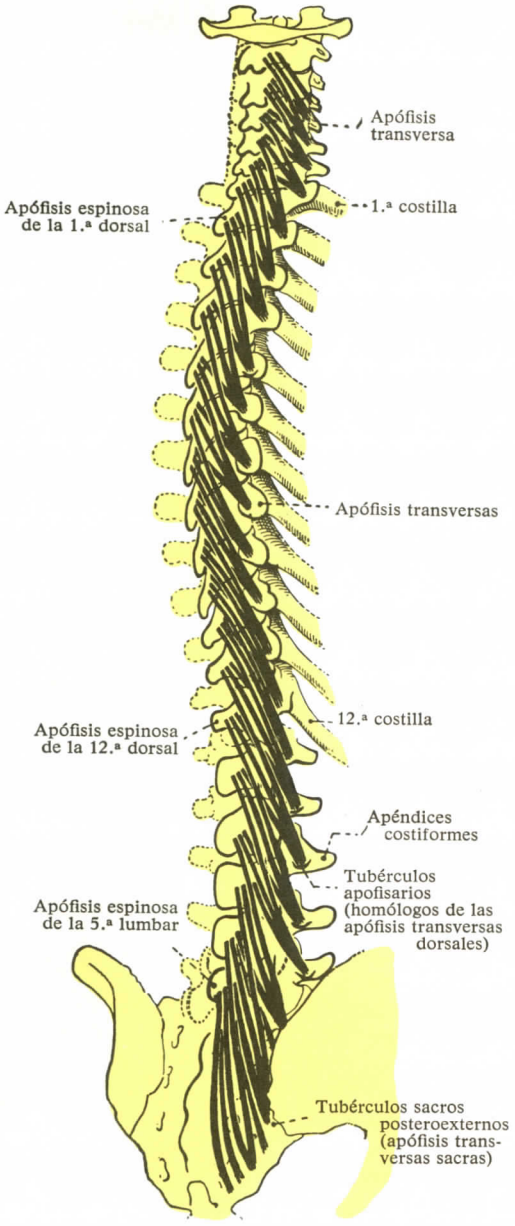

FIG. 835 *bis*
Constitución esquemática del transverso espinoso.

HUGUES ha indicado con fundamento la existencia de estos fascículos musculares en toda la altura de la columna vertebral, desde la base del sacro hasta la segunda vértebra cervical, añadiendo que al lado de los *músculos cortos* (rotador corto), que van desde una vértebra a la vértebra vecina, se encuentran a veces *músculos largos* (rotador largo), que franquean una vértebra para ir a insertarse en la vértebra siguiente (figura 835 *bis*). Como hace notar este autor, de las distintas vértebras, sólo las dorsales y las cervicales son susceptibles de girar unas sobre otras. Las vértebras lumbares carecen de movimiento de rotación, o por lo menos estos movimientos son muy limitados e inapreciables en el vivo. De aquí resulta que los fascículos musculares en cuestión no son verdaderamente rotarios sino en las regiones dorsal y cervical. Por esto HUGUES propone designar el conjunto de estos pequeños músculos con el nombre de *submultífido*. Como este nombre ofrece la ventaja de indicar claramente la situación del músculo en cuestión por debajo del multífido, sin prejuzgar su acción, merece ser conservado.

4.º Descripción del transverso espinoso según Trolard.—TROLARD, después de KRAUSE, no admite la división del transverso espinoso en tres capas diferentes, constituyendo tres músculos distintos: «El transverso espinoso está constituido por músculos o mejor cabrias muscu-

lares, cada uno de los cuales tiene su inserción fija en la apófisis transversa, componiéndose de cuatro fascículos superpuestos cuyas inserciones móviles son las siguientes: *a)* El fascículo más externo, que es el más largo, va a insertarse en el vértice de la apófisis espinosa de la cuarta vértebra situada por encima de la que presta la inserción fija: es el *fascículo supraespinoso* o *espinoso largo*. Forma la capa superficial o semiespinoso que hemos descrito antes. *b)* El segundo fascículo, situado por dentro del primero, va a fijarse en la base de la apófisis espinosa de la tercera vértebra situada por encima: es el *fascículo infraespinoso;* la sucesión de ambos constituye el músculo

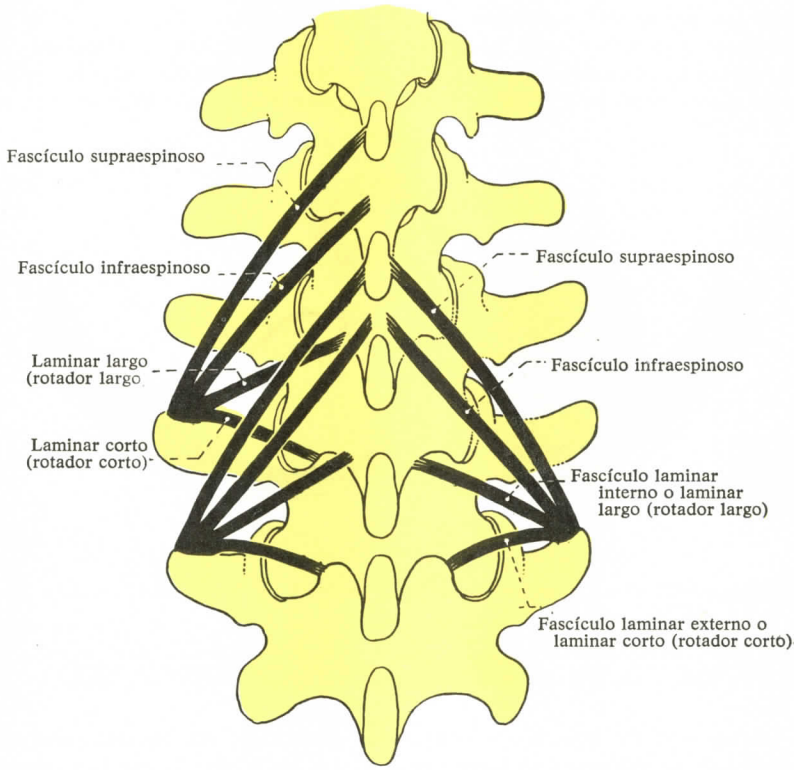

FIG. 836

Esquema del transverso espinoso (según TROLARD).

multífido del raquis descrito antes. *c)* El tercero va a la parte interna del borde inferior de la lámina de la segunda vértebra situada encima: es el *fascículo laminar interno* o *largo (rotatorio largo). d)* En fin, el cuarto y último fascículo, el más interno, el más profundo y el más corto, se fija en la parte externa del borde inferior de la lámina de la vértebra inmediatamente por encima: es el *fascículo laminar externo* o *laminar corto (rotatorio corto).*» Esta concepción esquemática es seductora y parece responder a la realidad de la constitución de los fascículos musculares del transverso espinoso, tan difícil, por otra parte, de disecar convenientemente y que comprende numerosas variaciones regionales (se cuentan cinco fascículos por cabria en la región lumbar) e individuales.

2. Relaciones, vascularización, inervación y acción de los músculos espinales

1.º Relaciones. — La masa común y los tres músculos que de ella derivan, iliocostal, dorsal largo y transverso espinoso, están alojados en los canales vertebrales, llenándolos por completo, al menos por abajo; pues, en la parte superior de la columna, a los músculos precitados se añaden otras formaciones musculares que pertenecen a la nuca. *Por delante* corresponde a las vértebras, a las costillas, a los músculos intercostales externos, supracostales y a la hoja media de la aponeurosis posterior del transverso del abdomen. *Por detrás* se hallan cubiertos por los músculos precedentemente descritos que buscan inserción en la columna vertebral. Están en relación, de un modo más inmediato, con la aponeurosis lumbar, con los serratos menores posteriores superior e inferior y con la aponeurosis que une estos dos músculos.

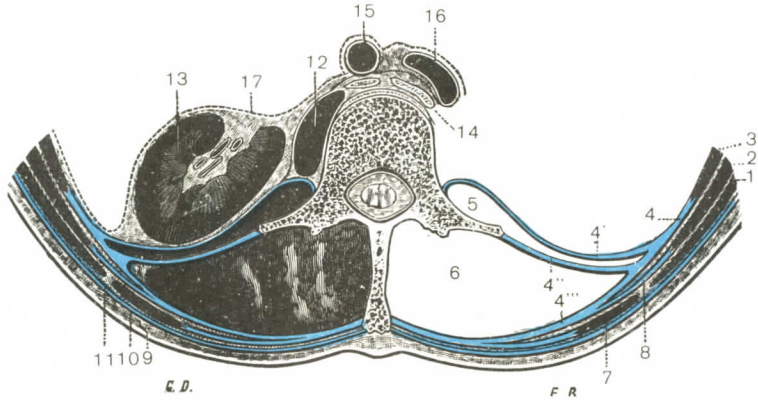

FIG. 837

Corte horizontal al de la columna vertebral a nivel de la segunda vértebra lumbar.

1, oblicuo mayor del abdomen. — 2, oblicuo menor. — 3, transverso. — 4, aponeurosis de este último músculo, dividiéndose en tres hojillas; 4', hojilla anterior; 4'', hojilla media; 4''', hojilla posterior. — 5, compartimiento del cuadrado lumbar. — 6, compartimiento de los músculos espinosos. — 7, músculo dorsal ancho. — 8, aponeurosis del oblicuo menor. — 9, piel. — 10, tejido celular subcutáneo. — 11, aponeurosis superficial. — 12, sección del psoas. — 13, riñón. — 14, pilar derecho del diafragma. — 15, aorta. — 16, vena cava inferior. — 17, peritoneo.

Se encuentran de este modo contenidos dentro de un compartimiento osteofibroso, que está formado del siguiente modo: 1.º, *en el dorso,* por la columna vertebral y las costillas por delante y los dos serratos posteriores menores y su aponeurosis por detrás; 2.º, *en los lomos,* por la columna vertebral y la hoja media de la aponeurosis del transverso del abdomen por delante, la aponeurosis lumbar por detrás; 3.º, *en el sacro,* por el canal sacro por delante, y por detrás por la misma aponeurosis lumbar.

La figura 837 muestra claramente la constitución de este compartimiento, representado, en el lado izquierdo, con su contenido, y en el lado derecho, completamente vacío.

2.º Vascularización. — Los músculos de los canales vertebrales están irrigados: 1.º, a nivel de la *masa común* por el *ramo dorsal del tronco dorsoespinal de las arterias lumbares;* 2.º, debajo de la masa común, el *ramo dorsal de las arterias intercostales* se divide en tres, de los cuales el interno pasa entre las láminas vertebrales y el transverso espinoso; el medio, entre el transverso espinoso y el dorsal largo; el externo, entre el dorsal largo y el iliocostal.

3.º Inervación. — Los numerosos fascículos musculares que, reunidos, forman los músculos de los canales vertebrales, están todos inervados por las *ramas posteriores de los nervios raquídeos* (véase NEUROLOGÍA).

4.º Acción. — Considerados desde el punto de vista de su acción, los músculos de los canales vertebrales son esencialmente extensores de la columna vertebral. Los interespinosos (véase más adelante) colaboran a esta acción. Al contraerse, dirigen esta columna hacia atrás, o bien la enderezan si está flexionada. Por su elasticidad y por su tonicidad, luchan constantemente contra el peso de las vísceras, que tiende de continuo a inclinar el cuerpo hacia delante. Son, por decirlo así, los *músculos de la estación bípeda;* en consecuencia, el hombre es, entre todos los mamíferos, el que ofrece estos músculos con mayor grado de desarrollo.

Sus antagonistas son los músculos abdominales en la región lumbodorsal y los músculos escalenos y el largo del cuello en la región cervical.

Desempeñan un papel extremadamente importante en la estática del tronco, en estado de reposo o durante la marcha. La oblicuidad de la pelvis con la columna vertebral se halla en relación con el equilibrio del tono muscular de los músculos abdominales y de los músculos espinosos. Cuando estos últimos tienen una acción predominante por parálisis o por paresia de los músculos abdominales, la pelvis se inclina más hacia delante y la ensilladura lumbar se exagera. Cuando son ellos los paralizados, la pelvis se endereza por la influencia de los músculos abdominales y el cuerpo se inclina hacia atrás, constituyendo «una especie de lordosis muy diferente de la consecutiva a la parálisis de los músculos abdominales». Los hombros están en un plano posterior a las nalgas, que aparecen aplanadas.

Considerados aisladamente, estos músculos espinales tienen las siguientes acciones:

El sacrolumbar o iliocostal es *extensor* de la columna y la inclina hacia su lado.

El dorsal largo, por sus fascículos externos tiene la misma acción, pero la inclinación lateral es menos pronunciada.

El epiespinoso es un *extensor* directo de la columna vertebral.

El transverso espinoso es el *rotador más potente;* dirige la cara anterior del cuerpo vertebral al lado opuesto a la rotación.

(Respecto a los movimientos de la columna vertebral, véase ARTROLOGÍA.)

ARTICULO IV

INTERTRANSVERSOS

Las apófisis transversas de las diferentes vértebras se hallan unidas entre sí por láminas musculares, generalmente muy delgadas, que se designan, a causa de su situación, con el nombre de *músculos intertransversos.* Conviene examinarlas separadamente: 1.º, *en el cuello;* 2.º, *en el dorso;* 3.º, *en los lomos.*

1.º *Intertransversos del cuello*

Son unos pequeños músculos aplanados y cuadriláteros, formados por fascículos verticales y paralelos, que unen entre sí dos apófisis transversas vecinas. Son en número de dos en cada espacio intertransverso y se distinguen, por su situación respectiva, en *intertransverso anterior* e *intertransverso posterior.*

1.º Inserciones. — Se insertan, *por arriba,* en el borde inferior de la apófisis transversa que está encima. *Por abajo* se insertan en el borde superior, acanalado, de la apófisis transversa que está debajo: el intertransverso anterior, en el labio anterior de este canal; el intertransverso posterior, en el labio posterior.

2.º Relaciones. — Un espacio triangular de base inferior separa uno de otro los dos intertransversos correspondientes. Por este espacio corren (fig. 838): 1.º, la arteria y la vena vertebrales, que llevan dirección vertical; 2.º, las ramas anteriores de los nervios cervicales, cuya dirección es transversal, como el canal en que se alojan; estos nervios, que cruzan la arteria vertebral en ángulo recto, se hallan situados, por detrás de la misma, en contacto con el intertransverso posterior.

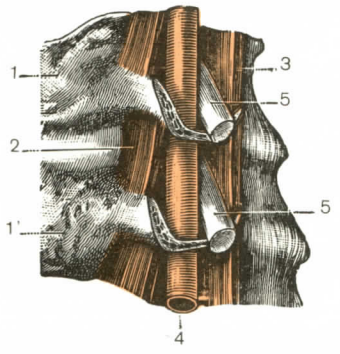

FIG. 838

Intertransversos del cuello vistos en un corte vertical de las apófisis transversas pasando inmediatamente por fuera de la arteria vertebral.

1, 1', cuarta y quinta cervicales. — 2, intertransversos anteriores. — 3, intertransversos posteriores. — 4, arteria vertebral. — 5, nervios cervicales.

3.º Número. — Los intertransversos del cuello son en número de *catorce* a cada lado; los primeros se hallan situados entre el atlas y el axis, y los últimos entre la séptima cervical y la primera dorsal.

4.º Inervación. — Se hallan inervados por los *nervios cervicales* a su salida de los agujeros de conjunción.

5.º Acción. — Los intertransversos inclinan hacia sí la columna cervical. Cuando se contraen a la vez los de la derecha y los de la izquierda, fijan firmemente cada vértebra a la que le sigue, tendiendo a transformar, por su acción común, las vértebras cervicales en una columna rígida.

Variedades. — Pueden faltar los músculos de los extremos de la serie, con lo cual el número de intertransversos se encuentra disminuido, o aparecer dobles. Se ha visto varias veces a uno o muchos intertransversos franquear una apófisis transversa para ir a insertarse en una vértebra situada más abajo *(intertransversos largos).* En lugar de saltar una apófisis, pueden franquear muchas; así se explican estas fajas musculares extendidas por delante de las apófisis transversas de las vértebras cervicales: el *musculus singularis* de SANDIFORT, extendido desde la segunda y la tercera apófisis transversa a la quinta; el *transversalis cervicus medius* de KRAUSE, extendido desde la segunda a la sexta; el *transversalis cervicus anticus* de RETZIUS, extendido desde la cuarta a la sexta.

2.º *Intertransversos del dorso*

Los intertransversos del dorso tienen el aspecto de pequeños fascículos redondeados, extendidos desde el vértice de una apófisis transversa al vértice de la apófisis transversa inmediata. THEILE los considera como constantes en las vértebras inferiores. Comúnmente se hallan remplazados, en las vértebras medias, por simples lengüetas tendinosas, que faltan casi siempre en las primeras vértebras. Algunas veces se ve que se fusionan dos, pareciendo así que saltan una vértebra *(intertransversos largos del dorso).*

Los intertransversos del dorso se hallan inervados por los *nervios dorsales.* Sus funciones son las mismas que las de los intertranversos del cuello.

3.º *Intertransversos lumbares*

En la región lumbar, lo propio que en la región cervical, los intertransversos son dobles. Se distinguen, en cada espacio intervertebral, en externo e interno.

1.º Intertransversos externos. — Los intertransversos externos, *intertransversarii laterales lumborum* de HENLE (figs. 839, 1, y 840, 6), son pequeñas láminas cuadriláteras, en parte carnosas y en parte tendinosas, que ocupan el espacio comprendido entre dos apófisis transversas vecinas. Se insertan: 1.º, *por arriba,* en el borde inferior de la apófisis transversa (apófisis costiforme) que está encima; 2.º, *por abajo,* en el borde superior y en el vértice de la apófisis transversa (apófisis costiforme) que está debajo.

Se cuentan comúnmente *cinco* en cada lado. El primero está situado entre la primera lumbar y la segunda. El último, que con frecuencia falta (quedando enton-

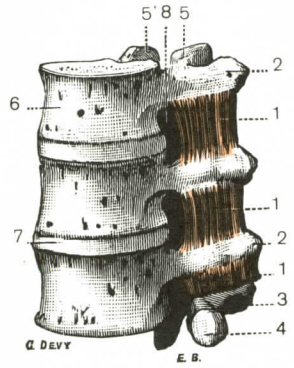

FIG. 839

Músculos intertransversos de la región lumbar (cara anterior).

1, 1, músculos intertransversos externos. — 2, 2, apófisis transversas o apéndices costiformes. — 3, apófisis espinosa. — 4, apófisis articulares inferiores. — 5, 5', apófisis articulares superiores. — 6, cuerpo vertebral. — 7, discos intervertebrales. — 8, agujeros de conjunción.

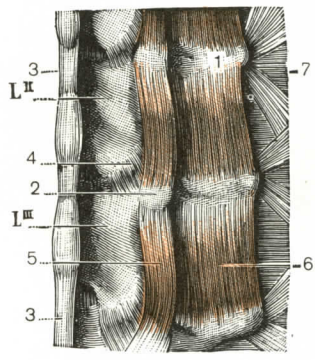

FIG. 840

Músculos intertransversos de la región lumbar (cara posterior).

LII, LIII, segunda y tercera lumbares. — 1, apófisis transversa (apéndice costiforme). — 2, tubérculos mamilares. — 3, 3, ligamentos supraespinosos. — 4, ligamentos de las apófisis articulares. — 5, músculo intertransverso interno. — 6 músculo intertransverso externo. — 7, aponeurosis media del transverso del abdomen.

ces reducido a *cuatro* el número de intertransversos), se extiende desde la quinta lumbar al sacro o al ligamento iliolumbar.

Los intertransversos externos, son, en la región lumbar, los homólogos de los músculos intercostales. Están cubiertos, por delante, por el cuadrado lumbar y el psoas, y por detrás, por los músculos de los canales vertebrales.

2.º Intertransversos internos. — Los intertransversos internos, *intertransversarii mediales lumborum* de HENLE (fig. 840, 5), son pequeñas lengüetas musculares que se extienden verticalmente de un tubérculo mamilar al otro. Son los *interarticulares lumborum* de WEBER, representando los verdaderos intertransversos de la región. Como los precedentes, por dentro de los cuales se hallan situados, son formaciones rudimentarias y se componen de fascículos carnosos mezclados con numerosos fascículos tendinosos.

3.º Inervación y acción. — Los intertransversos lumbares están inervados, como los del cuello y el dorso, por los nervios raquídeos más próximos. Su acción es exactamente igual.

ARTICULO V

INTERESPINOSOS Y ESPINOSOS

Los músculos interespinosos y los espinosos se desarrollan, como su nombre indica, en la parte posterior de la columna vertebral: los interespinosos, entre las apófisis espinosas; los espinosos, al lado de estas mismas apófisis. Unos y otros se caracterizan por su gran variabilidad.

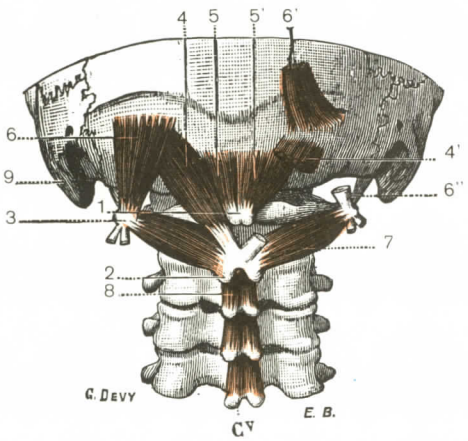

FIG. 841

Músculos interespinosos del cuello.

1, tubérculo posterior del atlas. — 2, apófisis espinosa del axis. — 3, apófisis transversa del atlas. — 4, recto posterior mayor de la cabeza. — 4', el mismo músculo del lado opuesto. — 5, recto posterior menor de la cabeza. — 5', el mismo músculo del lado opuesto. — 6, oblicuo menor del lado izquierdo. — 6' y 6'', oblicuo menor del lado derecho. — 7, oblicuo mayor del lado derecho. — 8, músculos interespinosos. — 9, apófisis mastoides. — CV, quinta vértebra cervical.

1.° *Interespinosos*

1.° Inserciones y relaciones. — Los interespinosos son pequeños músculos dispuestos por pares entre las apófisis espinosas de dos vértebras contiguas. Deben ser estudiados separadamente en el cuello, en el dorso y en los lomos:

α) *En el cuello* (fig. 841, 8), los interespinosos son generalmente en número de *seis,* a cada lado: los primeros se extienden desde el axis a la tercera cervical; los últimos, desde la séptima cervical a la primera dorsal. Tienen la forma de pequeñas lengüetas, en parte carnosas y en parte tendinosas, las cuales se insertan, por una parte, en el borde correspondiente del canal espinoso de la vértebra que está encima; por otra parte, en el borde superior de la apófisis espinosa que se halla debajo. Estos pequeños músculos están en relación, por fuera, con los fascículos del transverso espinoso; por dentro, cada uno de ellos se encuentra separado del del lado opuesto, en la línea media, por el ligamento interespinoso correspondiente.

β) *En el dorso,* los interespinosos faltan en las vértebras de la parte media. Sólo en las dos extremidades de la serie se encuentran algunas veces, y entonces los interespinosos superiores presentan una disposición análoga a los de la nuca y los inferiores revisten la forma de los interespinosos lumbares. El último músculo interespinoso dorsal, situado entre la duodécima vértebra dorsal y la primera lumbar, es casi constante.

γ) *En la región* lumbar se cuentan generalmente *cuatro* interespinosos a cada lado: el primero, entre la primera lumbar y la segunda; el último, entre la cuarta y la quinta. Cuadriláteros, aplanados y delgados, se insertan, no sólo en el vértice de la apófisis espinosa, sino también en toda la longitud de esta apófisis. Se encuentra con frecuencia otro par de interespinosos entre la quinta lumbar y la primera sacra.

2.° Inervación. — Los interespinosos, sea cual fuere la región a que pertenezcan, están inervados todos por las *ramas posteriores de los nervios raquídeos.*

3.º Acción. — Los interespinosos aproximan entre sí las apófisis espinosas en las cuales se insertan. Son, en consecuencia, músculos extensores de la columna vertebral.

2.º *Espinosos*

1.º Inserciones y relaciones. — Existen dos músculos espinosos, uno en la región dorsal *(espinoso del dorso)* y otro en la región cervical *(espinoso de la nuca)*.

a) *Espinoso del dorso.* — El espinoso dorsal *(spinalis dorsi)* está constituido por los fascículos internos o espinales del dorsal largo ya descrito (págs. 881 y 882). Es un músculo ascendente en sentido vertical, que sigue en ambos lados la línea media. Termina arriba por una serie de pequeñas lengüetas muy variables en número (de tres a ocho, según THEILE), en el vértice de las apófisis espinosas de las vértebras dorsales, desde la primera hasta la octava.

b) *Espinoso de la nuca.* — El espinoso de la nuca *(spinalis cervicis)*, dispuesto como el precedente, aunque mucho más variable, toma origen de dos fascículos en el vértice de las apófisis espinosas de las dos primeras dorsales y de las dos últimas cervicales. Termina, por arriba, en la apófisis espinosa del axis, o bien en las apófisis espinosas del axis y de la tercera cervical.

2.º Inervación. — Los músculos espinosos, lo mismo que los interespinosos, se hallan inervados por las *ramas posteriores de los nervios raquídeos.*

3.º Acción. — Los dos músculos espinosos del dorso y de la nuca son, como los interespinosos, músculos extensores de la columna vertebral.

ARTICULO VI

MUSCULOS COCCIGEOS

El cóccix, rudimento de la cola en el hombre, conserva todavía, aunque muy degenerados, tres músculos motores a cada lado: el *isquiococcígeo,* el *sacrococcígeo posterior* y el *sacrococcígeo anterior.*

1.º *Isquiococcígeo*

El isquiococcígeo es un músculo pequeño, aplanado y triangular, que se extiende, como su nombre indica, desde el isquion al cóccix.

Situado detrás del elevador del ano, al que parece continuar, toma como este último músculo una parte importante en la constitución del suelo perineal.

Lo describiremos en el libro X de esta obra, junto con los demás músculos del perineo (véase tomo IV, *Músculos del perineo).*

2.º *Sacrococcígeo posterior*

1.º Inserciones. — Más degenerado aún que el músculo precedente, el sacrococcígeo posterior está constituido por una serie de fascículos muy pálidos, en parte carnosos y en parte tendinosos, que toman origen, por arriba, en la cara posterior de las últimas vértebras sacras y también en la espina iliaca posteroinferior, para

ir luego a terminar, por abajo, en la cara posterior de las diferentes piezas del cóccix (fig. 843).

2.° **Inervación.** — Está inervado por un filete del *plexo sacrococcígeo.*

3.° **Acción.** — Este músculo, a causa de su situación, dirige el cóccix hacia atrás. Es el homólogo, atrofiado en el hombre, del *músculo extensor de la cola* de los mamíferos.

3.° *Sacrococcígeo anterior*

1.° **Inserciones.** — Situado por delante de la articulación sacrococcígea, este músculo está constituido por una serie de hacecillos en los que domina el elemento fibroso; las fibras carnosas están en muy pequeño número (fig. 842).

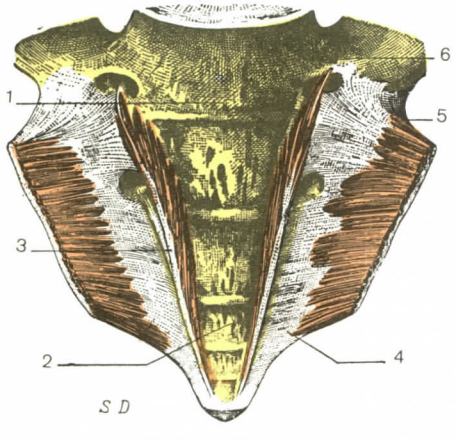

FIG. 842

Músculo sacrococcígeo anterior (según TOLDT).

1, sacro, cara anterior. — 2, cóccix. — 3, músculo sacrococcígeo anterior. — 4, músculo isquiococcígeo. — 5, ligamento sacrociático mayor. — 6, agujeros sacros anteriores.

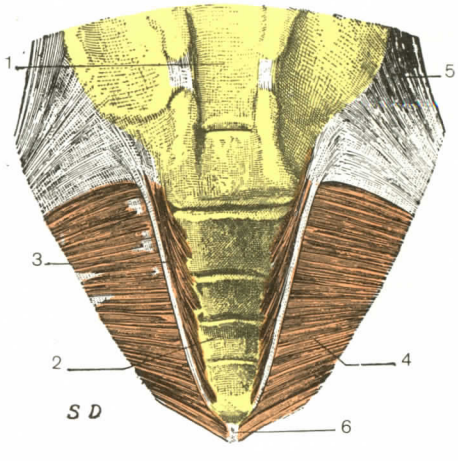

FIG. 843

Músculo sacrococcígeo posterior (según TOLDT).

1, sacro, cara posterior. — 2, cóccix. — 3, músculo sacrococcígeo posterior. — 4, músculo isquiococcígeo. — 5, ligamento sacrociático mayor. — 6, rafe anococcígeo.

2.° **Inervación.** — El músculo sacrococcígeo anterior, cuando existe, está inervado por las ramas anteriores de los dos últimos *nervios sacros* y del *nervio coccígeo.*

3.° **Acción.** — La contracción del sacrococcígeo anterior inclina evidentemente el cóccix hacia delante: es el *curvator coccygis.* Este músculo es el homólogo, aunque enteramente transformado en tejido fibroso, del *flexor de la cola de los mamíferos.*

CAPITULO V

MUSCULOS DEL TORAX

De los numerosos músculos que rodean la caja torácica, unos toman en ella una inserción extensa, y se dirigen luego hacia los dos primeros segmentos del miembro superior, que están destinados a mover; otros, especialmente destinados a los movimientos de los arcos costales, corresponden en toda su extensión al tórax, tomando de este modo una gran participación en la constitución de sus paredes.

Conservaremos, en nuestra descripción, esta división de los músculos del tórax en dos grupos, y admitiremos, en consecuencia, las dos regiones siguientes:

1.ª Una *región anterolateral,* que comprende los músculos del primer grupo, o motores del miembro superior.

2.ª Una *región costal,* que comprende los músculos del segundo grupo, o motores de las costillas.

ARTICULO PRIMERO

REGION ANTEROLATERAL

Los músculos del tórax que terminan en el extremo superior (hombro o brazo) se hallan agrupados en la cara anterior y en la cara lateral de esta caja ósea. Son en número de cuatro, a saber: el *pectoral mayor,* el *pectoral menor,* el *subclavio* y el *serrato mayor.*

1.º *Pectoral mayor*

El pectoral mayor (fig. 844), el más superficial de la región que nos ocupa, es un músculo ancho y triangular, situado en la parte anterior del tórax y del hueco de la axila.

1.º Inserciones. — Se origina: 1.º, en los dos tercios internos del borde anterior de la clavícula *(porción clavicular);* 2.º, en la cara anterior del esternón *(porción esternal),* donde los fascículos de origen se entrecruzan muchas veces en la línea media con los del lado opuesto; 3.º, en la aponeurosis abdominal; 4.º, en los cartílagos de las cinco, seis o siete primeras costillas *(porción condrocostal),* así como en la porción ósea de la sexta o de la séptima.

Los orígenes claviculares están constituidos por fibras aponeuróticas cortas. Los orígenes esternales, tendinosos, se prolongan más allá de la línea media, formando una especie de rafe íntimamente unido al periostio. Las inserciones condrocostales son menos importantes en la parte superior que en la parte inferior. El fascículo abdominal se extiende sobre el oblicuo mayor, o mejor, sobre la parte superoexterna de la aponeurosis del recto mayor del abdomen, por un fascículo acintado, de uno a tres centímetros de anchura (fig. 844, 9).

Desde estas múltiples inserciones, las fibras musculares forman un abanico cuyo vértice corresponde al húmero, convergiendo todos los fascículos hacia el labio anterior de la corredera bicipital, donde se insertan por un ancho tendón cuadrilátero.

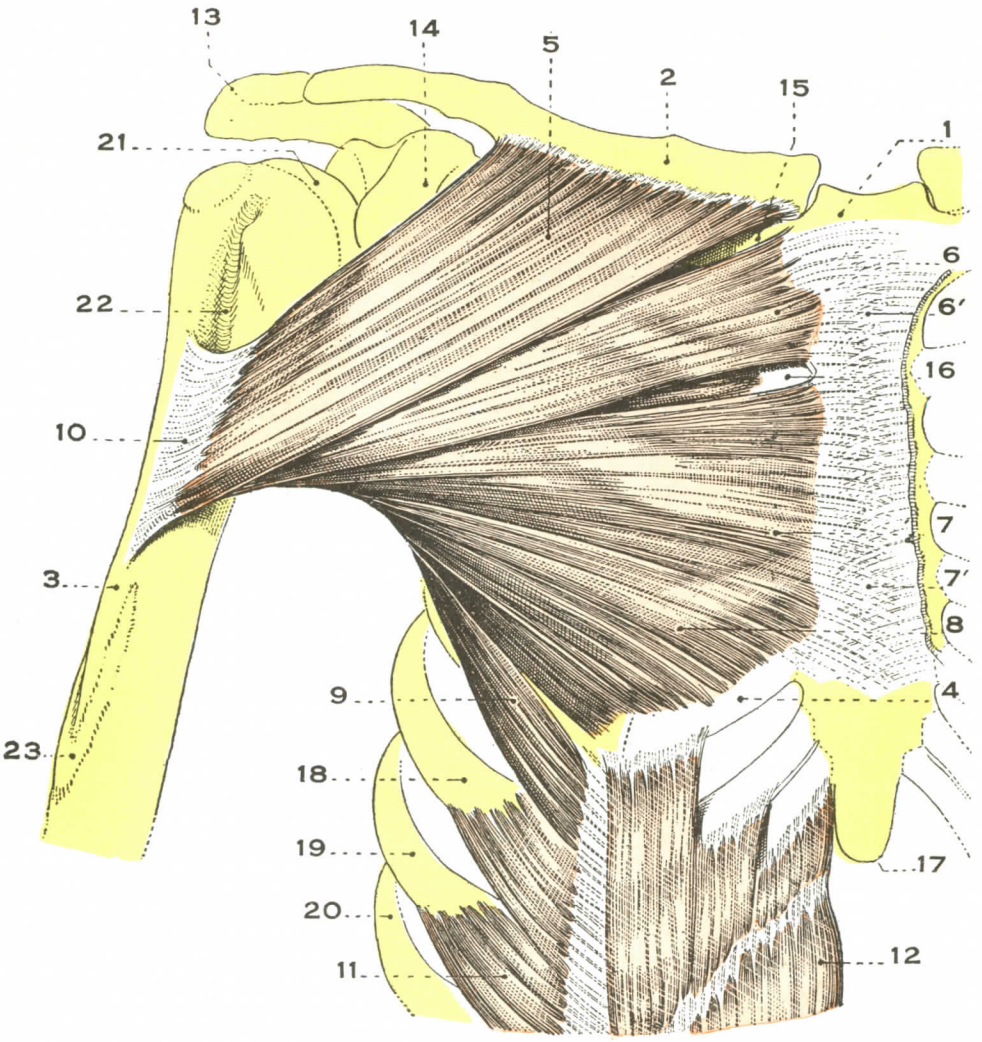

FIG. 844

Músculo pectoral mayor.

1, esternón. — 2, clavícula. — 3, húmero. — 4, quinta costilla. — 5, porción clavicular del músculo pectoral mayor. — 6, porción esternocostal superior. — 7, porción esternocostal inferior. — 8, porción condral. — 9, porción abdominal. — 10, tendón del pectoral mayor. — 11, músculo oblicuo mayor del abdomen. — 12, músculo recto mayor del abdomen. — 13, acromion. — 14, apófisis coracoides. — 15, primera costilla. — 16, segunda costilla. — 17, apéndice xifoides. — 18, sexta costilla. — 19, séptima costilla. — 20, octava costilla. — 21, cabeza humeral. — 22, canal bicipital. — 23, impresión deltoidea.

El cuerpo muscular del pectoral mayor es superficialmente divisible en tres porciones: la primera, superior o *clavicular,* formada por las fibras originadas en la clavícula; la segunda, media o *esternocostal superior;* la tercera, inferior o *esternocostal inferior* (figs. 844 y 845). En realidad, la porción clavicular es la única bien distinta de las otras dos porciones; un intersticio celular constante marca la sepa-

ración. Sin embargo, las tres porciones existen. Como se ve en el adjunto esquema (figura 845), los fascículos de la porción inferior experimentan una torsión, de suerte que las fibras nacidas más abajo se continúan con las más elevadas y más posteriores del tendón.

El tendón humeral del pectoral mayor no es simple: está constituido, en realidad, por dos láminas fibrosas, una anterior y otra posterior. Estas dos láminas, en general muy aislables en su parte interna, donde se continúan con los hacecillos carnosos, se confunden a nivel de su inserción en la corredera bicipital. Lo más

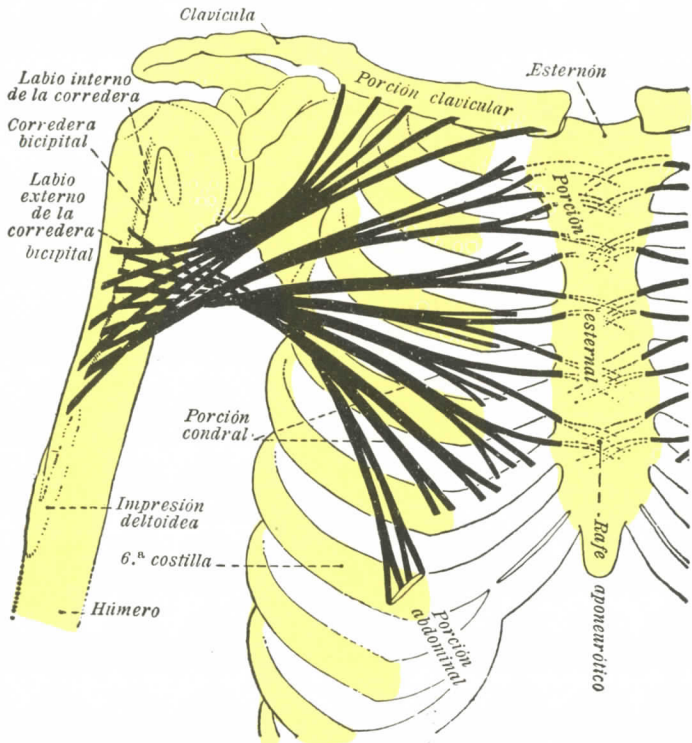

FIG. 845

Constitución esquemática del pectoral mayor.

común es que estén unidas también por su borde inferior, de modo que el corte de este tendón, practicado siguiendo un plano vertical y anteroposterior (figuras 846 y 848), se asemeja bastante a una **U** mayúscula. Las dos láminas constitutivas del tendón humeral se hallan, por lo demás, separadas una de otra por un paquete adiposo. En la lámina anterior terminan los fascículos descendentes del pectoral mayor, es decir, los que arrancan de la clavícula y del tercio superior del esternón; los demás, los fascículos ascendentes, pasan al llegar a la axila por debajo de los primeros, los cruzan formando ángulos diversos y van a insertarse en la lámina posterior.

Un pequeño intersticio lineal, lleno de tejido celuloadiposo, separa comúnmente la porción clavicular del pectoral mayor de la porción esternocostal.

2.° **Relaciones.** — Considerado desde el punto de vista de sus relaciones, en el pectoral mayor podemos estudiar *dos caras,* una anterior y otra posterior, y *tres bordes,* que se distinguen en interno, superoexterno e inferoexterno.

α) La *cara anterior* está cubierta por la aponeurosis superficial de este músculo y más superficialmente por el tejido celular subcutáneo y la piel. En el tejido celular subcutáneo se encuentra la parte inferior del músculo cutáneo del cuello y la glándula mamaria, que en la mujer cubre en gran parte el pectoral mayor (véase *Mamas*).

β) La *cara posterior* descansa por dentro en el esternón, en las costillas y en los espacios intercostales. Más afuera, el músculo abandona la pared torácica y forma con la misma un ángulo diedro. Constituye entonces, junto con el pectoral menor que lo cruza, la pared anterior del hueco de la axila y cubre así todos los órganos contenidos en esta importante región: la arteria y las venas axilares, los ramos nerviosos del plexo braquial y los músculos coracobraquial y bíceps (fig. 848).

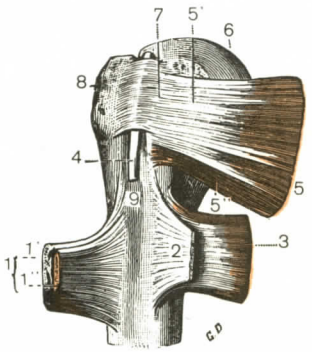

FIG. 846

El canal bicipital con los tres músculos que en él se insertan.

1, tendón del pectoral mayor, con: 1', su fascículo superficial; 1'', su fascículo profundo. — 2, tendón del dorsal ancho. — 3, tendón del redondo mayor. — 4, tendón de la porción larga del bíceps. — 5, músculo subescapular, con: 5', su tendón para el troquín; 5'', su fascículo carnoso para el cuello del húmero. — 6, cabeza humeral. — 7, troquín. — 8, troquiter. — 9, corredera bicipital.

γ) El *borde interno,* muy curvilíneo, según hemos visto, está en relación con los huesos, los cartílagos y la aponeurosis en las cuales se inserta el músculo; por arriba, con la clavícula, que lo separa del manojo clavicular del esternocleidomastoideo; en su parte media, con el esternón y los cartílagos costales; por abajo, con la vaina fibrosa del recto mayor del abdomen. Hagamos notar, de paso, que por sus hacecillos esternales más elevados, el pectoral mayor está en relación con el tendón esternal del esternocleidomastoideo.

δ) El *borde inferoexterno* se dirige oblicuamente de dentro a fuera y de abajo arriba. Descansa primeramente sobre el serrato mayor y después se separa de este músculo para constituir el borde anterior del hueco de la axila.

ε) El *borde superoexterno,* oblicuo hacia fuera y abajo, está separado del deltoides por un pequeño espacio triangular de base superior, que designaremos con el nombre de *espacio o intersticio deltopectoral.* Por este espacio, lleno de grasa, corre de abajo arriba la vena cefálica, que va a desaguar, por debajo de la clavícula, en la vena axilar; a veces se encuentran en él, aunque raramente, uno o dos ganglios linfáticos. Más profundamente, se encuentran también en el espacio deltopectoral la arteria acromiotorácica y sus dos ramas de bifurcación. Hacia el vértice de este espacio, a nivel de su inserción humeral, los dos músculos pectoral mayor y deltoides están comúnmente en íntima conexión.

3.° Vascularización. — Está irrigado: 1.°, por la *rama torácica de la acromiotorácica;* 2.°, por las *ramas perforantes de la mamaria interna.*

La *rama torácica de la acromiotorácica* puede considerarse como la *arteria del pectoral mayor.* En compañía del nervio pectoral mayor *(pedículo del pectoral mayor),* atraviesa la aponeurosis clavipectoral, algo por encima del pectoral menor; a este nivel, nervio y arteria se dividen, y cada uno de los ramos arteriales y nerviosos penetran en el interior de la vaina del músculo, caminando por la cara profunda de ésta en una longitud de 8 a 12 centímetros. Las arteriolas penetran en el músculo y terminan en él, orientadas en el mismo sentido de las fibras musculares.

La *mamaria interna* suministra al músculo las arterias perforantes en número de 5 (una por espacio). Las anastomosis entre estas arterias y las ramas pectorales de la acromiotorácica son numerosas. Accesoriamente, el músculo recibe ra-

mas insignificantes de la arteria mamaria externa, de la escapular inferior y de las intercostales.

4.° **Inervación.** — El pectoral mayor está inervado por el plexo braquial. Los filetes nerviosos, siempre múltiples, penetran en él por su cara profunda. Provienen de dos orígenes: 1.°, de dos nervios denominados *nervios del pectoral mayor,* el uno, el *nervio superior,* y el otro, el *nervio inferior,* que pasan por delante de la arteria axilar en el hueco infraclavicular antes de llegar al músculo por su cara profunda; 2.°, el *nervio del pectoral menor* que pasa por detrás de la arteria axilar y se anastomosa con el nervio inferior del pectoral mayor, llega al pectoral menor y lo atraviesa antes de llegar a la cara profunda del músculo.

5.° **Acción.** — Desde el punto de vista de la acción del pectoral mayor, debemos distinguir dos casos, según que el músculo toma su punto fijo en el tórax o en el húmero:

α) *Primer caso: el pectoral mayor toma inserción fija sobre el tórax.* — Fisiológicamente hay que considerar dos porciones. La *porción superior* (fibras claviculares y costales superiores) baja el brazo hacia delante cuando éste se halla en la vertical, luego lleva el brazo en aducción completa, es decir, lo aplica al tórax. Cuando los brazos cuelgan, la porción superior lleva el muñón del hombro hacia arriba y adelante, mientras que la espalda se encorva y los antebrazos se dirigen hacia dentro. Esta acción postural del pectoral mayor «expresa el temor, la humillación, la súplica», por la actitud que imprime a los hombros y al tórax. Sus contracciones «expresan el escalofrío del miedo y de la fiebre» (DUCHENNE).

La *porción inferior* continúa y completa el movimiento de descenso del brazo iniciado por la parte superior; en este movimiento el dorsal mayor se asocia al pectoral mayor.

El pectoral mayor es también un rotador del húmero hacia dentro cuando éste se halla en rotación hacia fuera.

β) *Segundo caso: el pectoral mayor toma su punto fijo en el húmero.* — En este caso eleva el tronco y lo aproxima al brazo en la acción de trepar.

Su papel inspiratorio parece insignificante.

Variedades. — El pectoral mayor puede fusionarse en la línea media con el del lado opuesto, recordando en este caso una disposición que es normal en gran número de mamíferos. Puede también fusionarse con el deltoides. En este caso, la vena cefálica sigue el hueco axilar, o bien perfora el músculo por debajo de la clavícula, así como también pasa por encima de esta última, para terminar en alguno de los troncos venosos cervicales. Por el contrario, se ha visto la porción clavicular del pectoral mayor separada de la porción esternocostal por un intersticio de varios centímetros de anchura. La porción clavicular puede faltar, lo que es constante en los monos. Se ha observado del propio modo la división de la porción clavicular y la de la porción esternocostal.

La porción abdominal falta en el 35 por 100 de los casos. Esta ausencia entra en el cuadro de las evoluciones progresivas. Esta misma porción abdominal puede existir, pero separada del resto del músculo, dividida a veces en dos y hasta tres fascículos.

La inserción externa del pectoral mayor da lugar a algunas variedades. Además del labio externo de la corredera bicipital, que constituye el punto de inserción normal, el pectoral mayor va muchas veces a insertarse, por medio de fascículos supernumerarios más o menos distintos y muy variables en volumen: 1.°, en la apófisis coracoides o en el tendón del coracobraquial *(músculo costo* o *condrocoracoides* de WOOD); 2.°, en la aponeurosis del brazo, *músculo costoaponeurótico;* 3.°, en el troquiter o en el labio posterior de la corredera bicipital; 4.°, en la cápsula articular; 5.°, en la epitróclea *(músculo costo* o *condroepitroclear,* homólogo del *extensor plicæ alaris* de las aves). Todos estos fascículos supernumerarios, cualquiera que sea su inserción externa, pueden separarse de la cara profunda del pectoral mayor o bien presentar con este músculo sólo relaciones de contigüidad. En este último caso, pueden nacer de las costillas, de los cartílagos costales y hasta de la misma aponeurosis abdominal.

Los casos de ausencia parcial o total de los pectorales son numerosos en la actualidad. Se conocen más de 200 observaciones. Estas mismas observaciones van acompañadas generalmente de deformidades torácicas, ausencia del pectoral menor, atrofia de la glándula mamaria y del pezón, coexistencia de detención del desarrollo del miembro superior, etc. Estas deformaciones son casi siempre unilaterales.

MÚSCULO PREESTERNAL. — Se da este nombre a un pequeño músculo supernumerario que aparece en la región torácica anterior por delante del esternón y de los fascículos esternocostales del pectoral mayor. Prolongado de arriba abajo, tiene dos extremos: uno superior, generalmente tendinoso, que presenta por lo común conexiones íntimas con el tendón del esternocleidomastoideo: un extremo inferior, carnoso o tendinoso que se inserta en las costillas o en la aponeurosis del oblicuo mayor. Este músculo se encuentra, por término medio, en la proporción de 4,5 por 100 en los europeos, de 12 por 100 en los negros, de 15 por 100 en los japoneses, de 22 por 100 en los chinos. No se ha encontrado en los indios. Es algunas veces doble y otras único: en este último caso, se halla situado en toda su extensión a un solo lado de la línea media, o bien cruza esta última. El músculo preesternal es muy variable en cuanto a su forma, dimensiones y constitución anatómica: a veces es un músculo bien desarrollado, que presenta tres o cuatro centímetros de anchura; otras veces se encuentra reducido a simples tractos tendinosos que descienden más o menos abajo en las inserciones esternales del pectoral mayor. La significación anatómica del músculo preesternal, a pesar de todas las investigaciones, no parece estar aún claramente dilucidada.

2.° *Pectoral menor*

Situado debajo del precedente, el pectoral menor (fig. 847) es un músculo aplanado y triangular, que se extiende desde las costillas a la apófisis coracoides.

1.° **Inserciones.** — Se inserta, por dentro, en el borde superior y en la cara externa de las tercera, cuarta y quinta costillas: esta inserción se efectúa por tres digitaciones, algunas veces distintas y otras más o menos fusionadas. El cuerpo carnoso que resulta de la reunión de los tres fascículos de origen se dirige hacia arriba y afuera y va a fijarse en la mitad anterior del borde interno de la apófisis *coracoides,* por medio de un fuerte tendón, que se confunde más o menos en este punto con el tendón del músculo coracobraquial.

2.° **Relaciones.** — Desde el punto de vista de sus relaciones (fig. 848), el pectoral menor ofrece, como el pectoral mayor: 1.°, *dos caras,* una anterior y otra posterior; 2.°, *tres bordes,* que distinguiremos en interno, superior e inferior.

α) Por su *cara anterior,* el músculo pectoral menor está en relación con el pectoral mayor, que lo cubre en toda su extensión. Entre los dos músculos corren los vasos y los nervios torácicos superiores.

β) La *cara posterior* cubre sucesivamente: hacia dentro, las costillas, los espacios intercostales y el serrato mayor; hacia fuera, los órganos contenidos en la región axilar, arteria y vena axilares, ramas del plexo braquial.

γ) El *borde interno,* representado por la línea de inserción torácica, es más o menos dentado. Está en relación con las tercera, cuarta y quinta costillas, y con los tercero y cuarto espacios intercostales.

δ) El *borde superior* se dirige oblicuamente de dentro a fuera y de abajo arriba. Está separado del músculo subclavio por un espacio triangular, cuya base se dirige hacia dentro: es el *espacio clavipectoral.* Este espacio está ocupado por una aponeurosis que lleva el mismo nombre y que describiremos más adelante al tratar de las aponeurosis de la región.

ε) El *borde inferior* es, como el precedente, oblicuo hacia arriba y afuera. Está unido a la piel del hueco axilar, así como también a la aponeurosis braquial, por una lámina aponeurótica de forma triangular, conocida con el nombre de *ligamento suspensorio de la axila* (véase más adelante, pág. 931).

3.° Vascularización. — Está irrigado principalmente por dos o tres ramos nacidos de la cara anterior de la axilar (arterias torácicas posteriores). Largas, flexuosas,

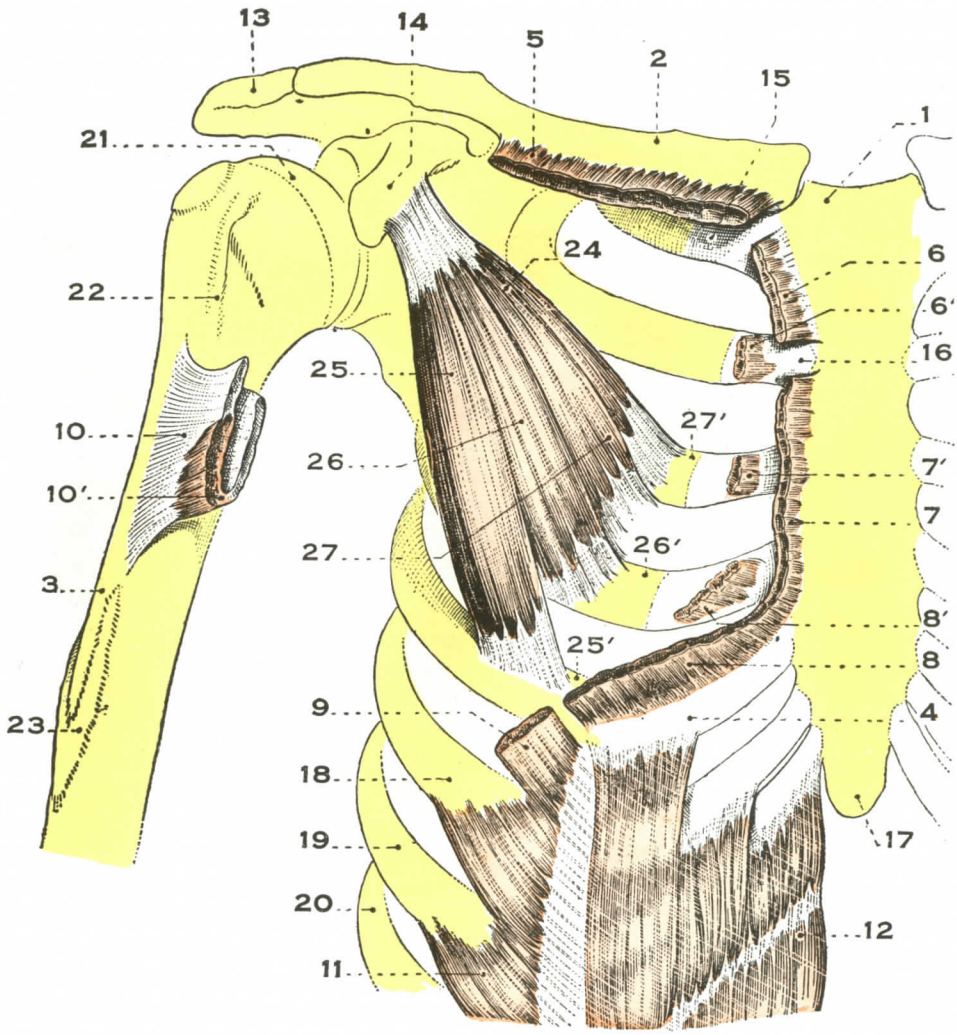

FIG. 847

Músculo pectoral menor.

1, esternón. — 2, clavícula. — 3, húmero. — 4, quinta costilla. — 5, porción clavicular del músculo pectoral mayor. — 6, 6', porción esternocostal superior. — 7, 7', porción esternocostal inferior. — 8, 8', porción condral. — 9, porción abdominal. — 10, fascículo superficial del tendón del pectoral mayor. — 10', fascículo profundo. — 11, músculo oblicuo mayor del abdomen. — 12, músculo recto mayor. — 13. acromion. — 14, apófisis coracoides. — 15, primera costilla. — 16, segunda costilla. — 17, apéndice xifoides. — 18, sexta costilla. — 19, séptima costilla. — 20, octava costilla. — 21, cabeza humeral. — 22, canal bicipital. — 23, impresión deltoidea. — 24, músculo pectoral menor. — 25, fascículo inferior. — 25', su inserción en la quinta costilla. — 26, fascículo medio. — 26', cuarta costilla. — 27, fascículo superior. — 27', tercera costilla.

incluidas en el tejido celular de la axila, penetran en el músculo por su cara profunda en compañía del nervio (pedículo del pectoral menor).

Accesoriamente, recibe arteriolas de la acromiotorácica, de la mamaria externa y de las intercostales.

4.º Inervación. — El pectoral menor está inervado por una rama del plexo braquial, el *nervio del pectoral menor,* que pasa por detrás de la arteria axilar y se anastomosa con el nervio inferior del pectoral mayor que pasa por delante. Este nervio distribuye en la cara profunda del pectoral menor cierto número de ramos, los cuales se pierden en parte en este músculo y en parte lo atraviesan para ir a distribuirse en el pectoral mayor.

5.º Acción. — Cuando el pectoral menor toma su punto de inserción fijo en el tórax, lleva hacia abajo y adentro la apófisis coracoides y hace bajar de este modo

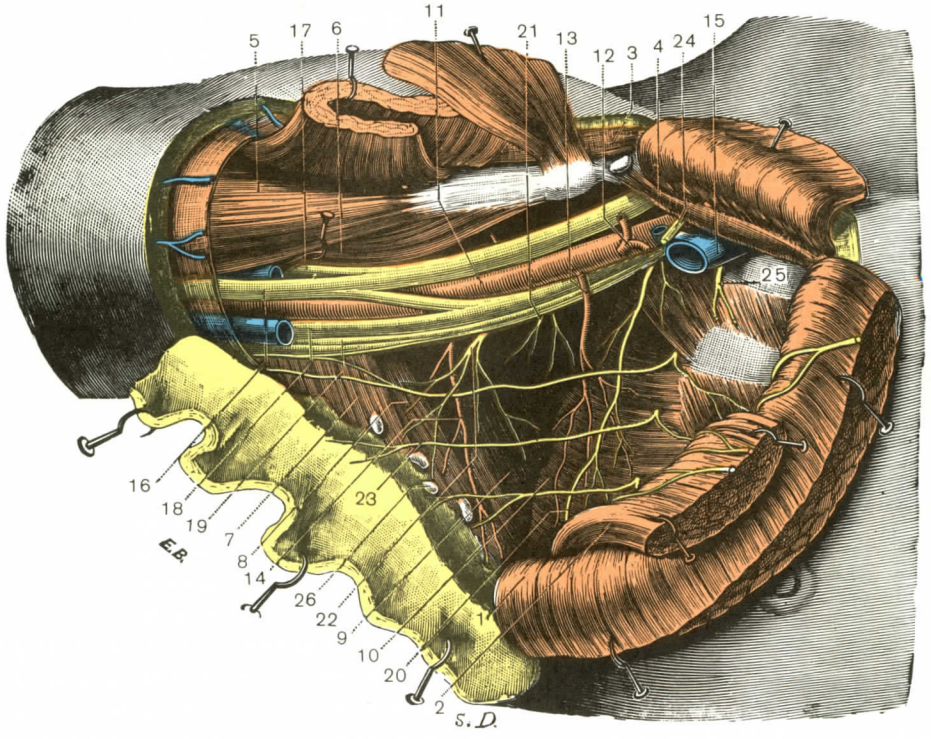

FIG. 848

El hueso de la axila visto por la parte anterior, después de seccionadas las diferentes formaciones que constituyen su pared anterior (T. y J.).

1, pectoral mayor. — 2, pectoral menor. — 3, deltoides. — 4, subclavio. — 5, bíceps corto. — 6, coracobraquial. — 7, dorsal ancho. — 8, redondo mayor. — 9, subescapular. — 10, serrato mayor. — 11, arteria axilar. — 12, acromiotorácica. — 13, torácica inferior. — 14, escapular inferior. — 15, vena axilar, con el cabo de desembocadura de la cefálica. — 16, nervio mediano con sus dos raíces. — 17, musculocutáneo. — 18, cubital. — 19, braquial cutáneo interno y su accesorio. — 20, nervio serrato mayor. — 21, nervio del subescapular. — 22, nervio del redondo mayor y del dorsal ancho. — 23, ramos perforantes de los intercostales. — 24, nervio del pectoral mayor. — 25, nervio del pectoral menor. — 26, ganglios linfáticos.

el muñón del hombro. En este movimiento, como en la mayor parte de los que ejecuta, la escápula oscila alrededor de un eje que pasa por un punto próximo a su ángulo superior, de manera que cuando el muñón del hombro desciende, el ángulo inferior de la escápula se acerca a la columna vertebral, y viceversa, cuando el muñón se eleva, el ángulo inferior se separa de la línea media.

El pectoral menor puede, estando el hombro inmóvil, tomar su punto fijo en la apófisis coracoides: actuando entonces sobre las costillas, la eleva y se convierte de este modo en músculo dilatador del tórax, músculo inspirador

Variedades. — Se ha indicado varias veces la ausencia del pectoral menor. El número de sus fascículos de origen puede aumentarse o reducirse. Las inserciones internas de este músculo puede extenderse, por arriba, hasta la primera costilla y, por abajo, hasta la sexta. El músculo más desarrollado posee seis inserciones costales (de C^1 a C^6), el músculo más débil únicamente una en C^3 o C^6. Varios autores han visto el músculo pectoral menor reforzado, en sus inserciones costales, por un fascículo anastomótico emanado del pectoral mayor. Se ha observado la división del pectoral menor en dos porciones. La inserción externa puede hacerse, en parte o en totalidad: 1.°, en la cápsula articular del hombro y hasta en el troquiter; una bolsa serosa favorece ordinariamente en este caso el deslizamiento del tendón sobre la cara superior de la apófisis coracoides; 2.°, en el ligamento acromiocoracoideo; 3.°, en el ligamento glenoideo; 4.°, en el músculo coracobraquial; 5.°, en la clavícula. Estas diversas inserciones se encuentran también, en estado normal, en las especies animales.

También se ha observado un pectoral menor con una fuerte inserción interna en la aponeurosis abdominal.

MÚSCULO ESTERNOCOSTOCORACOIDEO. — Es un pequeño fascículo muscular *(pectoralis minimus* de GRUBER) que se desarrolla anormalmente encima del pectoral menor, entre este músculo y el subclavio. Se desprende de la primera costilla y del mango del esternón y viene a fijarse, como el pectoral menor, en la apófisis coracoides.

3.° *Subclavio*

El subclavio (fig. 848, 4) es un músculo pequeño, cilíndrico, que se extiende transversalmente desde la primera costilla a la clavícula.

1.° Inserciones. — Se inserta: 1.°, *de un lado,* en el primer cartílago costal, así como en la porción ósea correspondiente de la primera costilla, por medio de un tendón resistente que se prolonga a lo largo del borde inferior del cuerpo muscular; 2.°, *de otro lado,* en el surco longitudinal, que hemos indicado en OSTEOLOGÍA, de la cara inferior de la clavícula.

2.° Relaciones. — Está en relación, *por arriba,* con la cara inferior de la clavícula; *por abajo,* con la cara superior de la primera costilla, de la cual está separado en su parte externa por la vena subclavia, la arteria subclavia y el plexo braquial (fig. 848).

3.° Vascularización. — Irrigación escasa asegurada por arteriolas de la *axilar* y de la *supraescapular.*

4.° Inervación. — El músculo subclavio está inervado por una rama especial del plexo braquial: el *nervio del subclavio.* Este nervio proviene de los quinto y sexto pares cervicales y penetra en el músculo a nivel de la parte media de su borde posterior. Se anastomosa con el nervio frénico.

5.° Acción. — Cuando se contrae el subclavio, baja la clavícula en la cual se inserta; baja al mismo tiempo el muñón del hombro, cuyos movimientos siguen siempre los de la clavícula, a causa de las conexiones que presentan los dos huesos del hombro a nivel de la articulación acromioclavicular.

Variedades. — El subclavio puede extender sus inserciones sobre los ligamentos coracoclaviculares, sobre el acromion y sobre la apófisis coracoides. Se ha encontrado el músculo subclavio remplazado por un ligamento. Se ha indicado la ausencia completa del músculo. En este caso lo más común es encontrar, en lugar del músculo ordinario, un músculo más desarrollado, que se extiende desde la primera costilla, o bien desde el esternón, hasta el borde superior de la escápula: es el *músculo esternocondroescapular.* Se han observado casos de doble músculo subclavio.

MÚSCULOS CLAVICULARES SUPERNUMERARIOS. — Los fascículos anormales o supernumerarios que se encuentran alrededor de la clavícula son muy numerosos y muy variables en su extensión, forma e inserciones. Hemos adoptado la clasificación siguiente, en la cual los mismos nombres indican con claridad la situación y las inserciones de estos músculos.

1.° *Músculo esternoescapular.*

2.° *Músculos esternoclaviculares* . . . { *a)* anterior. *b)* posterior.

3.° *Músculos escapuloclaviculares* . . { *a)* propiamente dichos. *b)* acromioclaviculares.

4.° *Músculos cleidoaponeuróticos* . . { *a)* ascendentes. *b)* descendentes.

Estos últimos, los músculos cleidoaponeuróticos ascendentes y descendentes, son pequeños músculos que, insertándose por un lado en la clavícula, van a perderse por otro lado, ya por arriba, ya por abajo, en las aponeurosis vecinas, de las que constituyen los músculos tensores.

4.° *Serrato mayor*

El *serrato mayor* (fig. 489, 1) es un músculo ancho y radiado, situado en la pared lateral del tórax. Para estudiarlo es necesario seccionar transversalmente el pectoral mayor y el pectoral menor, aserrar o desarticular la clavícula y separar hacia fuera el hombro y el miembro superior. Esto es lo que se ha hecho en la figura 849.

1.° Inserciones. — El músculo serrato mayor une las nueve o diez primeras costillas al borde espinal del omóplato. Divídese generalmente en tres porciones, a saber:

α) Una *porción superior* (1') que, desprendiéndose del ángulo superior de la escápula, viene a fijarse por otro lado, por dos digitaciones, en las primera y segunda costillas; considerada desde el punto de vista de su dirección, esta primera porción es ligeramente oblicua hacia abajo y adelante (fig. 850, 1).

β) Una *porción media,* más ancha, pero más delgada, que nace del borde espinal en toda su extensión y se inserta, por el otro lado, por tres digitaciones distintas, oblicuas hacia arriba y adelante en el borde inferior y cara externa de las costillas segunda, tercera y cuarta (fig. 850, 2).

γ) Una *porción inferior,* por último, que nace de la cara interna del ángulo inferior de la escápula y se extiende en forma de ancho abanico, viene a insertarse en las costillas quinta, sexta, séptima, octava, novena y a veces hasta la décima; esta inserción costal se verifica por otras tantas digitaciones (cinco o seis), que se entrecruzan con las del oblicuo mayor del abdomen. De los diferentes fascículos que forman la porción inferior del serrato mayor, los más elevados siguen una dirección transversal; los otros, y son los más numerosos, son oblicuos de arriba abajo y de atrás a delante (fig. 850, 3).

La primera porción del serrato mayor es generalmente distinta, pero no sucede lo mismo con las segunda y tercera; estas dos últimas porciones están tan íntimamente unidas entre sí que, en general, sólo se las puede distinguir por la dirección opuesta de sus fascículos constitutivos.

2.° Relaciones. — Considerado desde el punto de vista de sus relaciones, el músculo serrato mayor consta de dos *caras* (una superficial y otra profunda) y *dos bordes* (uno anterior y otro posterior).

α) La *cara superficial* o convexa está cubierta por arriba por el pectoral mayor, el pectoral menor, el subclavio y el subescapular, así como por los vasos y los nervios axilares. En su porción inferior corresponde al dorsal ancho y a la piel.

β) Su *cara profunda* o cóncava descansa sobre las costillas y los espacios intercostales; entra así en relación directa con los músculos intercostales externos, el serrato menor posterior y superior y la extremidad inferior del escaleno posterior (véase ARTROLOGÍA, *Articulación del hombro*).

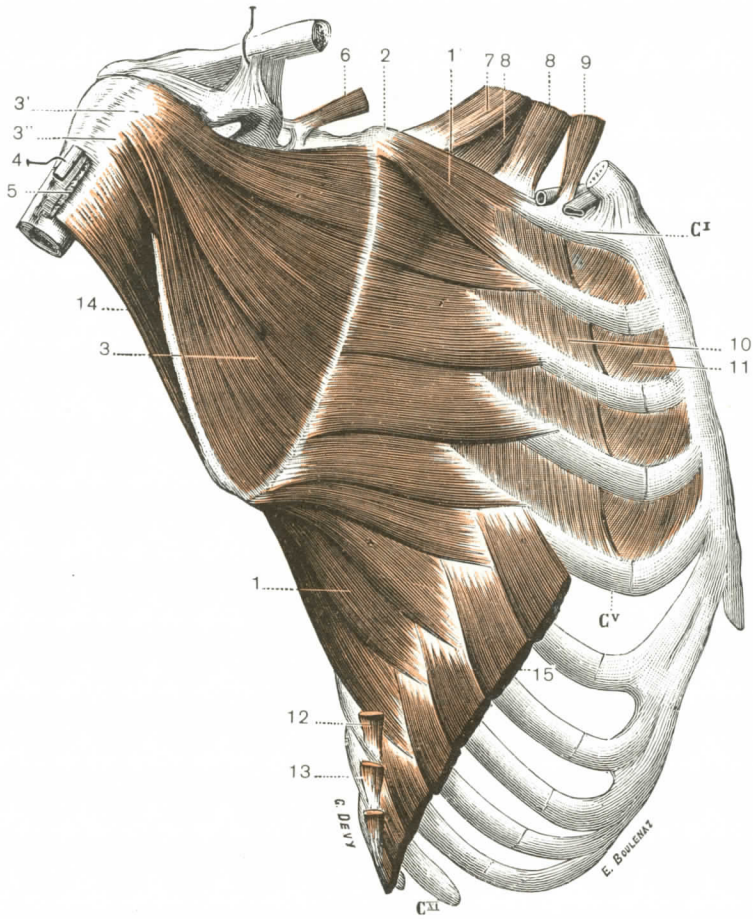

FIG. 849

Músculos de la región lateral del tórax.

La clavícula ha sido cortada y el hombro separado hacia atrás, para dejar ver el serrato mayor y el subescapular.)

1, músculo serrato mayor, con 1', sus fascículos superiores. — 2, ángulo superior del omóplato. — 3, músculo subescapular, con 3', su inserción en el troquín; 3'', su inserción debajo del troquín. — 4 tendón de la porción larga del bíceps. — 5, tendón del dorsal ancho. — 6, omohioideo. — 7, angular del omóplato. — 8, 8, escaleno posterior. — 9, escaleno anterior. — 10, intercostales externos. — 11, intercostales internos. — 12, 13, tendones costales del dorsal ancho. — 14, redondo mayor. — 15, músculo oblicuo mayor del abdomen.

γ) Su *borde anterior,* semicircular y regularmente dentado, está en relación igualmente con las costillas y con los espacios intercostales.

δ) Su *borde posterior,* fijo en el intersticio del borde espinal del omóplato, está en relación con los diferentes músculos que se insertan igualmente en este borde: el subescapular *hacia delante,* y el romboides, el angular del omóplato, el supraespinoso y el infraespinoso *hacia atrás.*

3.º Vascularización. — Varias arterias voluminosas y algunas accesorias contribuyen a la irrigación del músculo.

α) La *mamaria externa* (torácica larga) se divide en dos ramas en la cara externa del músculo al que riegan. Se anastomosan con las intercostales anteriores, ramas de la mamaria interna.

β) La *rama anterior de la escapular inferior* da un ramo que desciende al músculo casi verticalmente *(arteria inferior del serrato mayor)*, y en él se agota. Algunos ramos se anastomosan con las intercostales de los espacios séptimo y octavo.

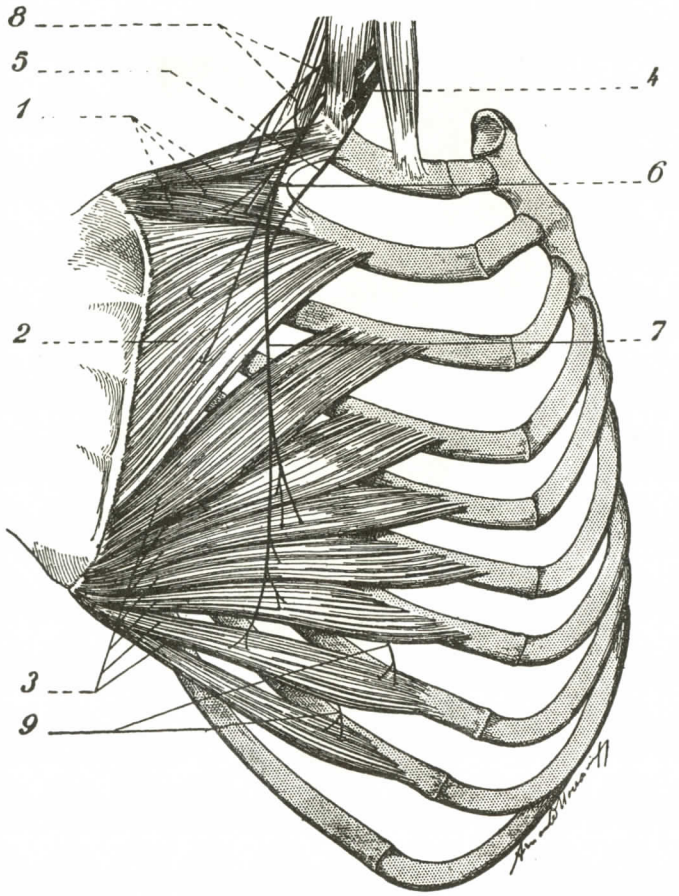

FIG. 850

Músculo serrato mayor y su inervación.

1, 1', fascículos superiores del serrato mayor. — 2, fascículos medios. — 3, fascículos inferiores. — 4, C^7. — 5, ramo del C^7 que se une a 6, ramo procedente del C^6. — 7, ramo denominado de C. BELL. — 8, ramo procedente del C^5 que se anastomosa con C^6 y C^7 para formar el plexo del serrato mayor. — 9, ramos procedentes de los intercostales.

γ) La *rama descendente de la escapular posterior* da ramos a la parte superior e interna del músculo *(arteria superior del serrato mayor,* SALMON).

δ) La torácica superior riega, muy a menudo, las primeras digitaciones.

Accesoriamente, las intercostales dan finas ramillas a las digitaciones del músculo.

4.° Inervación. — Los nervios del serrato mayor provienen ante todo de las raíces cervicales (fig. 850). La quinta y la sexta dan ramas a los dos fascículos superiores. La rama procedente de la séptima cervical está destinada a la parte media del múscu-

lo. Por último, el octavo y noveno intercostales dan nervios accesorios. Se comprueba, pues, que existen esquemáticamente tres zonas de inervación del músculo.

En su origen, los nervios procedentes de las raíces cervicales forman una especie de plexo situado en la parte posterior del plexo braquial y en relación con la escapular posterior que pasa por sus mallas. Las ramas que de él emanan y cuyo destino hemos indicado se condensan en la parte media del músculo en un tronco nervioso, al que se ha dado desde hace mucho tiempo el nombre de *nervio respiratorio* o nervio de Carlos BELL.

Este nervio que se descubre en el espacio interescapulotorácico toma sus fibras de las raíces cervicales quinta, sexta y séptima.

5.° Acción. — Conviene distinguir dos casos, según que el músculo tome su punto fijo en el tórax o en el omóplato.

α) *Primer caso:* cuando el serrato mayor toma su punto fijo en el tórax, atrae el omóplato hacia delante, haciéndole ejecutar al mismo tiempo un movimiento de rotación que lleva hacia arriba el muñón del hombro y fija el omóplato.

β) *Segundo caso:* cuando el serrato mayor toma, por el contrario, su punto fijo de inserción en el omóplato, se convierte, a causa de la diferente oblicuidad de sus diversos fascículos, en *elevador de las costillas* por sus porciones primera y tercera, y en *depresor de las costillas* por su porción segunda. Las porciones primera y tercera superan mucho por su volumen a la segunda, por lo que su acción prepondera y el músculo serrato mayor puede con razón considerarse, en su conjunto, como un músculo inspirador.

Variedades. — El número de digitaciones varía de 7 a 12. La última digitación puede detenerse en la séptima costilla (1 por 100), en la octava (40 por 100), en la décima (10 por ciento) y en la undécima (0,5 por 100). La primera digitación muscular alcanza generalmente la primera costilla (75 por 100); puede ser tendinosa (21 por 100) o faltar completamente. En este caso, la primera digitación se encuentra en la segunda costilla (3 por 100). — Los fascículos medios pueden faltar y, en este caso, el músculo está constituido por dos porciones distintas. — El serrato mayor puede estar reforzado por fascículos profundos que emanan de las primeras costillas. — Se ha notado, por debajo del serrato mayor, un fascículo distinto que partía de las costillas novena y décima y venía a fijarse en el ángulo inferior del omóplato. Esta porción distinta del serrato mayor es el homólogo del músculo *depressor scapulae* de as aves. El serrato mayor puede unirse por arriba con el angular del omóplato.

5.° *Aponeurosis de la región anterolateral del tórax*

Cada uno de los cuatro músculos que acabamos de describir tiene su aponeurosis. Pero estas distintas hojas aponeuróticas difieren mucho entre sí por su desenvolvimiento e importancia.

1.° Aponeurosis del serrato mayor. — La aponeurosis del serrato mayor, muy delgada, se encuentra reducida, en la mayoría de los sujetos, a una simple lámina celular. Cubre toda la cara superficial del músculo y presenta las mismas inserciones.

2.° Aponeurosis del pectoral mayor. — La aponeurosis del pectoral mayor, denominada también *aponeurosis pectoral superficial* (veremos luego que existe una *aponeurosis pectoral profunda),* se inserta por arriba en el borde anterior de la clavícula, donde parece continuarse con la aponeurosis cervical superficial; por dentro, en el esternón. De aquí se extiende sobre el músculo, cubriendo su cara anterior o superficial. Por fuera se continúa con la aponeurosis del deltoides, pasando en puente por el espacio deltopectoral. Por abajo rodea el borde inferior del pectoral mayor y va a tapizar la cara posterior del músculo. Se da a esta hoja,

sin razón según nosotros, el nombre de aponeurosis pectoral profunda. Clásicamente se describe una expansión de la aponeurosis del pectoral mayor, que, cubriendo a manera de tapadera la base de la cavidad axilar, iría a confundirse por fuera con la vaina del dorsal ancho. Esta hoja axilar tiene el nombre de aponeurosis axilar (véase más adelante).

3.° **Aponeurosis del subclavio.** — La aponeurosis del subclavio, generalmente muy resistente, se inserta por delante en el borde anterior de la clavícula. De aquí desciende sobre la cara anterior del subclavio, rodea este músculo de delante atrás,

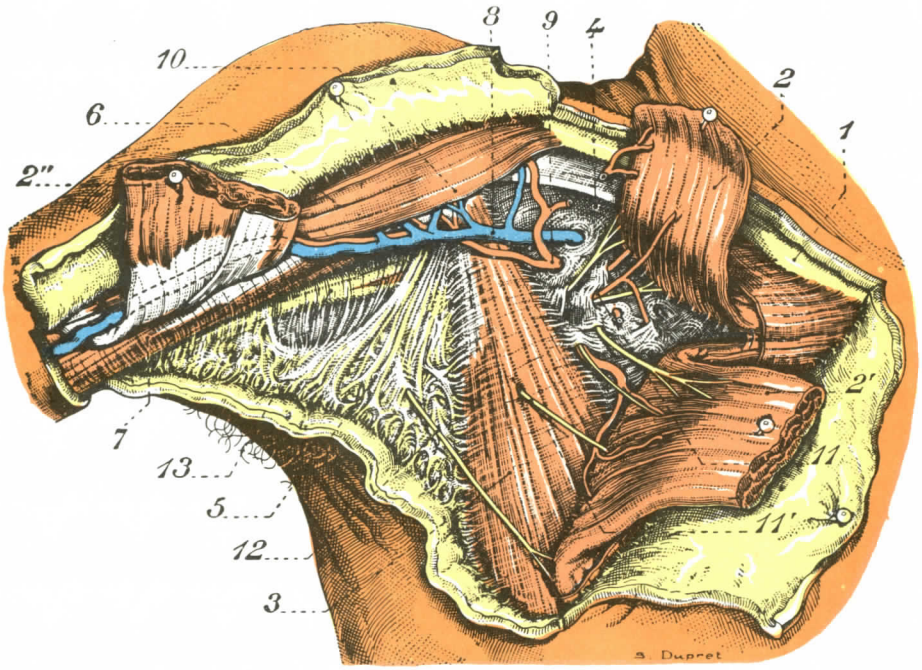

FIG. 851

Plano medio del hueco de la axila.

1, clavícula. — 2, fascículo clavicular del pectoral mayor. — 2', fascículo esternal. — 2'', tendón terminal del mismo músculo. — 3, pectoral menor. — 4, segmento superior de la aponeurosis clavicoracoaxilar. — 5, segmento inferior de la misma aponeurosis. — 6, deltoides. — 7, bíceps. — 8, vena cefálica. — 9, arteria acromiotorácica. — 10, borde anterior del deltoides. — 11, vasos y nervios del pectoral mayor. — 11', nervio del pectoral mayor que atraviesa el pectoral menor. — 12, nervio del pectoral mayor que perfora muy hacia abajo la porción inferior de la aponeurosis clavicoracoaxilar. — 13, adherencia de la aponeurosis a los tegumentos de la axila (ligamento suspensorio de GERDY).

sube en seguida por la cara posterior y va finalmente a insertarse en el borde posterior de la clavícula. Esta aponeurosis representa en su conjunto una especie de canal transversal, de concavidad superior, cuyas dos extremidades corresponden a las dos extremidades del músculo y cuyos bordes se fijan en los dos bordes de la clavícula. Constituye así, para el músculo subclavio, las tres paredes (anterior, inferior y posterior) de una vaina, cuya cuarta pared o pared superior está formada por la clavícula misma: la *vaina* o *cubierta osteofibrosa del subclavio.*

4.° **Aponeurosis clavicoracoaxilar.** — Al músculo pectoral menor corresponde la *aponeurosis clavicoracoaxilar* de RICHET. Esta importante aponeurosis densa, resistente a los dedos, perforada por vasos y nervios destinados al pectoral mayor y

al tegumento, se fija por arriba en la vaina del subclavio, así como en la apófisis coracoides. De aquí se dirige hacia abajo, cubriendo todo el triángulo (triángulo clavipectoral) que separa el músculo subclavio del borde superior del pectoral menor. Esta primera porción de la aponeurosis clavicoracoaxilar constituye la *aponeurosis clavipectoral,* del nombre de la región triangular que ocupa (figs. 851 y 852).

Al llegar al borde superior del pectoral menor, la aponeurosis clavipectoral se desdobla, es decir, se divide en dos hojillas. Una de éstas pasa por delante del

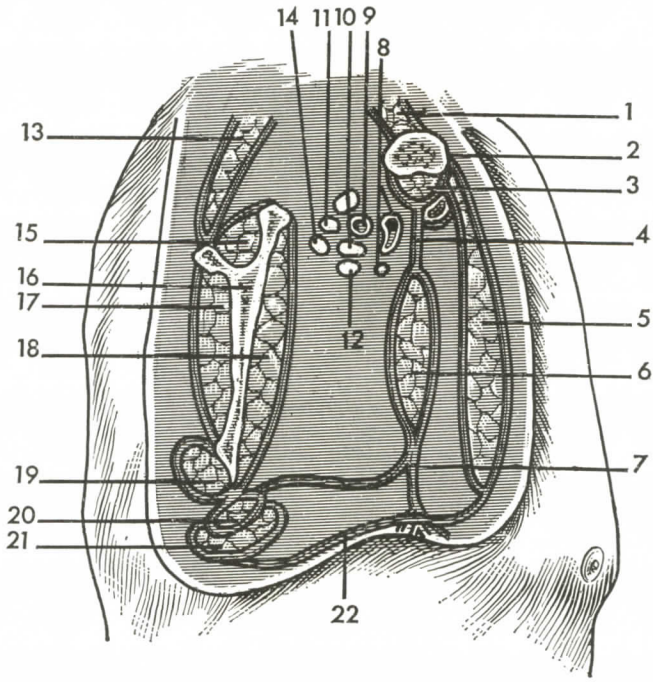

FIG. 852

Corte sagital del hueco axilar.

1, fascículo clavicular del trapecio. — 2, clavícula. — 3, músculo subclavio. — 4, parte superior de la aponeurosis clavicoracoaxilar. — 5, músculo pectoral mayor. — 6, músculo pectoral menor. — 7, ligamento suspensorio de la axila. — 8, vena axilar. — 9, arteria axilar. — 10, raíces del nervio mediano. — 11, nervio radial. — 12, nervio cubital. — 13, músculo trapecio. — 14, nervio circunflejo. — 15, músculo supraespinoso. — 16, omóplato. — 17, músculo infraespinoso. — 18, músculo subescapular. — 19, músculo redondo menor. — 20, músculo redondo mayor. — 21, músculo dorsal ancho. — 22, aponeurosis de la base de la axila

músculo y la otra pasa por detrás, de manera que forman al pectoral menor una vaina completa (fig. 852), la *vaina del pectoral menor.*

Estas dos hojillas, llegadas a nivel del borde inferior del pectoral menor, se reúnen de nuevo en una sola hoja. La aponeurosis, así reconstituida, continúa su trayecto descendente, viniendo a terminar, en parte, en la aponeurosis de la piel del hueco de la axila, y en parte, en la aponeurosis braquial, a nivel del coracobraquial. Esta última porción de la aponeurosis clavicoracoaxilar (fig. 852) ha recibido de GERDY la denominación de *ligamento suspensorio de la axila:* en efecto, a la implantación de esta aponeurosis en la piel del hueco axilar se debe que esta región conserve su forma cóncava.

En resumen: la aponeurosis clavicoracoaxilar presenta tres partes, que son, examinadas de arriba abajo: 1.°, la *aponeurosis clavipectoral;* 2.°, la *vaina del pectoral menor;* 3.°, el *ligamento suspensorio de la axila.*

La descripción anterior y las figuras 851 y 852 demuestran que el ligamento suspensorio de la axila es triangular y se inserta por su vértice en la apófisis coracoides, fijándose por su base en la cara profunda de la piel que forma el hueco de la axila, y que, de sus dos bordes, uno, el interno, corresponde al borde inferior del pectoral menor, y el otro, el externo, se pierde en la aponeurosis de cubierta del coracobraquial. (Para completar esta descripción, véase más adelante, *Aponeurosis axilar.)*

ARTICULO II

REGION COSTAL

Los músculos del tórax, que están destinados especialmente a los movimientos de las costillas, son: los *intercostales internos,* los *intercostales medios* y los *intercostales externos,* los *supracostales,* los *infracostales,* el *triangular del esternón* y el *diafragma.* Este último músculo separa una de otra, a manera de tabique transversal, las dos grandes cavidades torácica y abdominal, perteneciendo por este hecho a una y otra de ambas regiones. Lo describiremos más adelante, al tratar de los músculos del abdomen.

1.° *Intercostales*

1.° Número. — Los intercostales son músculos anchos y delgados, situados, como su nombre indica, en los espacios intercostales, enlazando así en cada uno de ellos la costilla que está encima con la que está debajo.

a) *Concepciones antiguas.* — SAPPEY, TILLAUX, POIRIER y nosotros hasta ahora, hemos descrito dos músculos intercostales para cada espacio, el intercostal interno y el intercostal externo (fig. 854). En la descripción clásica, el intercostal externo comienza en la articulación costotransversa y acaba en la articulación condrocostal, mientras que el intercostal interno se extiende desde el esternón hasta el ángulo posterior de las costillas. Algunas observaciones demostraron, ante todo, que los límites anteriores del intercostal interno no son exactamente los que se le suelen asignar. Por otra parte, el músculo intercostal interno, representado antes como una faja indivisa, fue descrito como constituido, en la parte media del espacio, por dos hojas, una interna y otra externa: la interna se inserta en el labio interno del canal costal de la costilla superior, y la externa, en el labio externo del mismo canal (fig. 854, B). En la parte inferior del espacio estas dos hojas están reunidas. Visto en corte, el intercostal interno tiene, pues, la forma de una Y que comprende entre sus dos ramas los vasos y los nervios intercostales.

Según otros, el paquete vasculonervioso intercostal está situado, no en un desdoblamiento muscular, sino en el desdoblamiento superior de una aponeurosis intermuscular que da inserción al manojo interno del músculo intercostal interno (figura 854, C).

b) *Concepción actual.* — En la actualidad, después de disecciones minuciosas y de cortes practicados en fetos, se admite que existen tres planos musculares. Describiremos, pues, tres músculos intercostales: externo, medio e interno.

2.° Inserciones. — El cuadro que enmarca los tres músculos intercostales, es decir, el espacio intercostal, tiene la forma de un cuadrilátero muy alargado, curvado sobre el plano en el sentido de la longitud. El borde posterior del espacio está constituido por el *ligamento transverso costal superior* (véase ARTROLOGÍA), mientras

que el borde anterior está constituido por el esternón para los seis primeros espacios, por los cartílagos costales para los cuatro siguientes y por las formaciones aponeuróticas que describiremos al tratar del diafragma para los dos últimos. Los dos bordes superior e inferior del cuadrilátero están constituidos por los bordes superior e inferior de las costillas y cartílagos costales correspondientes.

Recordemos que el borde superior de las costillas es convexo y romo en todo su trayecto; el borde inferior es igualmente redondeado en sus dos extremos, mientras que en su parte media ofrece un canal, el *canal subcostal,* limitado por un labio externo más bajo que el labio interno (fig. 856, C).

a) *Músculo intercostal externo.* — Este músculo se extiende desde la articulación transversocostal (ángulo posterior de la costilla) hasta la articulación condrocostal. En realidad, este límite anterior no está tan bien precisado. Generalmente, el músculo no llega a la articulación. Según CARRIÈRE, se aproxima cada vez más a ésta, a partir del segundo espacio, la alcanza a la altura del quinto y luego se aleja de ella progresivamente para distar siete centímetros aproximadamente en el noveno espacio. Así limitado, el intercostal externo se inserta en el borde superior de la costilla subyacente, por una parte, y en el borde inferior de la costilla suprayacente, por otra. En la costilla inferior la inserción se hace en la parte externa del borde superior. En la costilla superior los fascículos se insertan en el borde inferior de la costilla, y particularmente en la parte media del espacio, en el labio externo e inferior del canal subcostal.

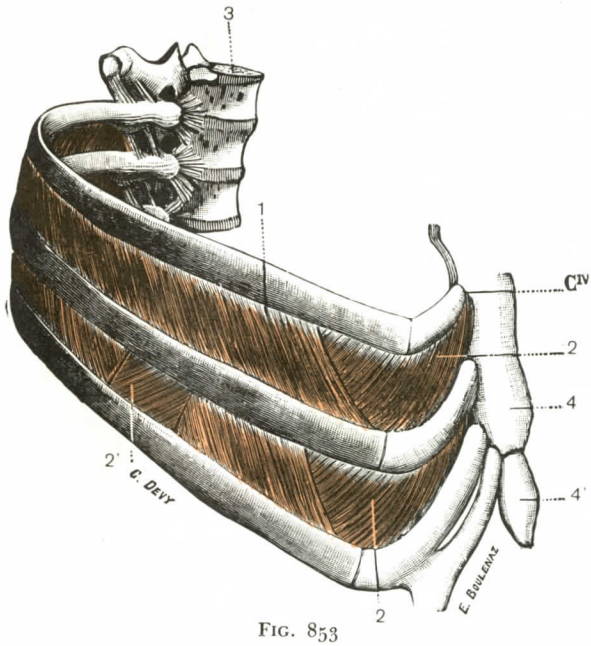

FIG. 853

Músculos intercostales internos y externos (esquema).

1, músculo intercostal externo. — 2, 2, músculo intercostal medio. — 2', este mismo músculo intercostal medio visto a través de un orificio practicado en el intercostal externo correspondiente. — 3, columna vertebral. — 4, esternón, con 4', su apéndice xifoides. — CIV, articulación del cuarto cartílago costal con el esternón.

La dirección de las fibras es oblicua de arriba abajo y de atrás a delante. Esta oblicuidad, más señalada en la parte anterior del espacio que en la posterior, es también más acentuada en los espacios intercostales inferiores.

b) *Músculo intercostal medio.* — El músculo intercostal medio, que representa el fascículo externo del desdoblamiento intercostal interno, sólo aparece en la parte media del espacio. Comienza, en efecto, únicamente a la altura de la línea axilar y se extiende hasta el esternón; se inserta por arriba en el labio externo del canal subcostal, inmediatamente por dentro del intercostal externo, y por abajo en el borde superior de la costilla subyacente, en la proximidad del músculo intercostal externo. Una capa celulofibrosa que más adelante estudiaremos y por la que caminan ramas vasculares y nerviosas lo separa del intercostal externo (figs. 855 y 856, C).

c) *Músculo intercostal interno.* — El intercostal interno comienza por detrás en el ángulo posterior de las costillas. En la porción posterior de su trayecto se in-

serta, por una parte, abajo en el borde superior de la costilla subyacente, y por otra, arriba, en la cara interna de la costilla suprayacente (no hay canal costal a este nivel). Los fascículos invaden también la cara costal interna, continuándose por encima y por debajo en las fibras de los intercostales internos de los espacios próximos. Sus inserciones inferiores se fijan en el borde superior de la costilla subyacente. En la porción media del espacio (el canal óseo subcostal existe a esta altura) el músculo que nos ocupa se inserta por arriba en el labio interno del canal y por abajo en el borde superior de la costilla subyacente, inmediatamente por dentro del intercostal medio. El intercostal interno (fig. 855), cuyos fascículos se dirigen oblicuamente de arriba abajo y delante atrás, se adelgaza a medida que se apro-

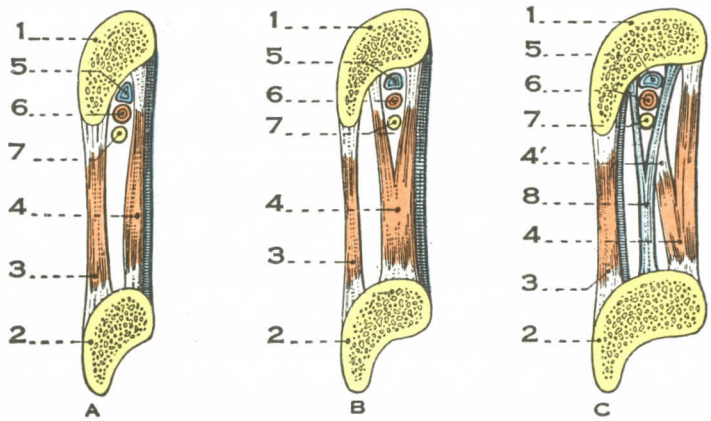

FIG. 854

Cortes verticales esquemáticos de un espacio intercostal. Concepciones antiguas.

A. *Según los clásicos:* 1, costilla superior. — 2, costilla inferior. — 3, intercostal externo. — 4, intercostal interno. — 5, 6 y 7, vasos y nervios intercostales comprendidos entre los dos músculos intercostales.

B. *Según* SOULIGOUX: 1, costilla superior. — 2, costilla inferior. — 3, intercostal externo. — 4, intercostal interno bifurcado en dos ramas que comprenden en su intervalo: 5, 6 y 7, los vasos y nervios intercostales.

C. *Según* RIEFFEL: 1, costilla superior. — 2, costilla inferior. — 3, intercostal externo. — 4, intercostal interno. — 4', fascículo de bifurcación del intercostal interno que va a insertarse en 8, membrana fibrosa intercostal que se desdobla en la parte superior del espacio y que contiene 5, 6 y 7, vasos intercostales.

xima al extremo anterior del espacio. Se detiene a cinco o seis centímetros del esternón, excepto en los espacios superiores, en los que aún se aproxima más. El corte horizontal esquemático (fig. 855) y los cortes verticales (fig. 856) indican de modo preciso la constitución del espacio intercostal considerado en sus diferentes segmentos, posterior, medio y anterior.

3.° Aponeurosis intercostales y espacios celulosos intercostales. — Por dentro del intercostal externo existe una hoja celulofibrosa. SAUVÉ y THINEL han dado el nombre de *membrana intercostal externa posterior* a la parte posterior de esta hoja. En efecto, en la parte posterior del espacio esta hoja forma una membrana «tendida fuertemente como una piel de tambor» entre el borde superior de la costilla subyacente y el borde inferior, romo en este punto, de la costilla suprayacente. Esta hoja llega al ángulo posterior de las costillas por fuera; por dentro se une al ligamento costotransversal inferior (véase ARTROLOGÍA). Más allá del ángulo costal esta hoja se adelgaza y se convierte en celulosa. En la parte anterior del espacio intercostal, en el lugar donde se detienen las fibras del intercostal externo, este tejido celuloso se densifica de nuevo y forma una membrana que llena el espacio intercostal por fuera del intercostal medio; se le puede dar el nombre de *membrana*

intercostal anterior. El músculo intercostal externo y la hoja fibrosa que acabamos de describir forman el plano superficial del espacio intercostal (fig. 855).

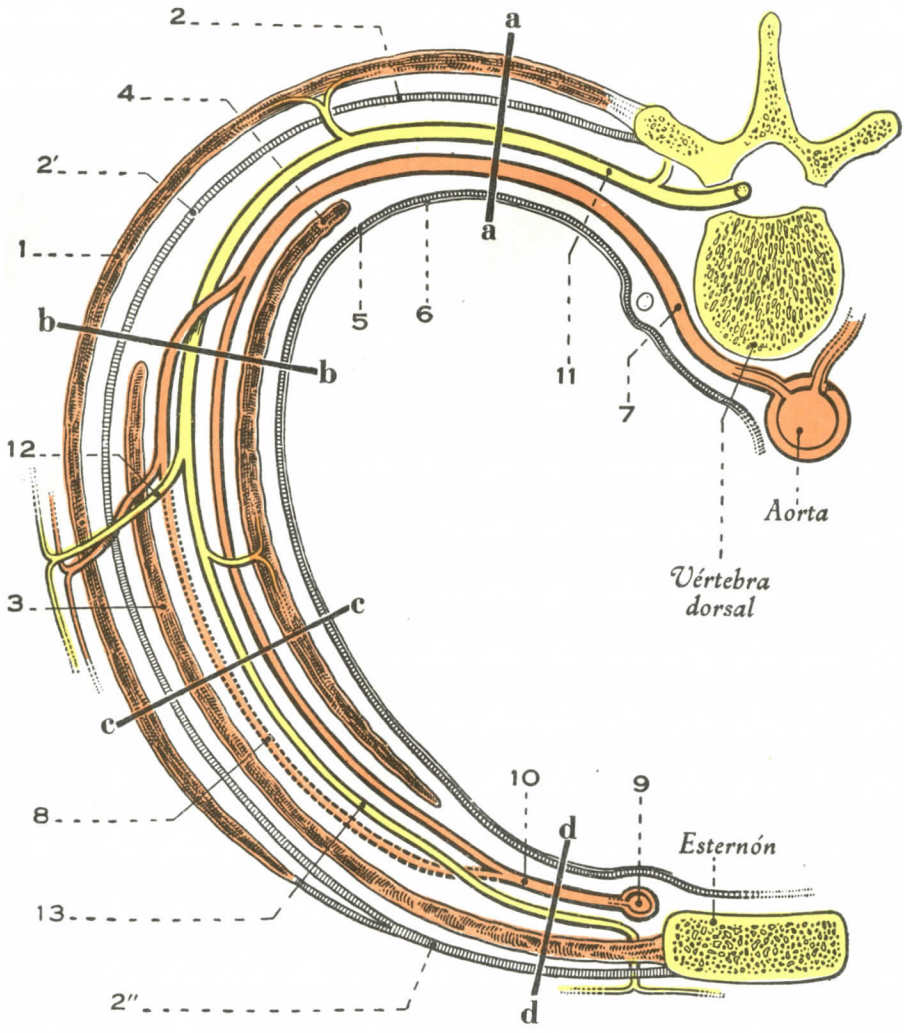

FIG. 855

Corte horizontal esquemático de un espacio intercostal (según CARRIÈRE).

1, músculo intercostal externo. — 2, aponeurosis intercostal externa posterior. — 2', aponeurosis intercostal externa media. — 2'', aponeurosis intercostal anterior. — 3, músculo intercostal medio. — 4, músculo intercostal interno. — 5, fascia endotorácica. — 6, pleura parietal. — 7, arteria intercostal. — 8, en línea de puntos, rama interior de la arteria intercostal. — 9, arteria mamaria interna. — 10, anastomosis entre la intercostal posterior y la intercostal anterior. — 11, nervio intercostal. — 12, ramo perforante parietal lateral. — 13, terminación anterior del nervio intercostal.

aa, bb, cc, dd, direcciones según los cuales se han practicado los cortes representados en la figura 856.

Por dentro de este primer plano comprobamos, yendo de atrás a delante, un segundo plano interno que está constituido en primer lugar por la fascia endotorácica, tejido celular condensado que tapiza la cara interna de la caja torácica separándola de la pleura; luego más lejos, a partir del ángulo costal, aparece el músculo intercostal interno. Desde este ángulo a la línea axilar el paquete vasculo-

nervioso intercostal se encuentra incluido entre el intercostal externo y el intercostal interno (figs. 855 y 856, B).

A partir de la línea axilar el intercostal medio viene a interponerse entre los dos músculos precedentes, y el paquete vasculonervioso, abandonando el intercostal externo, se insinúa entre el intercostal medio y el intercostal interno (véase la figura 856, C). Por último, en la parte más anterior, por dentro de las articulaciones condroesternales, no existe ya intercostal externo y el intercostal interno se ha hecho extremadamente delgado y acaba por desaparecer. Aquí el nervio intercostal está comprendido entre el intercostal medio y la fascia endotorácica (fig. 856, D).

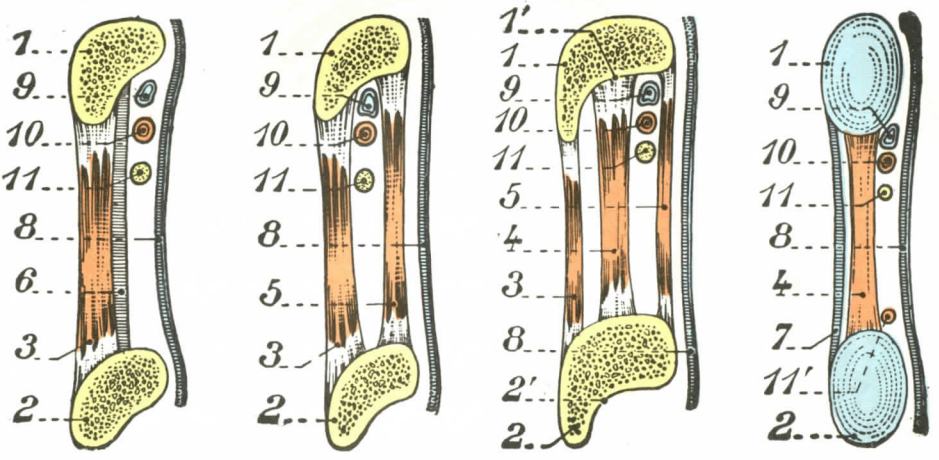

FIG. 856

Cortes verticales esquemáticos de un espacio intercostal, practicados según las líneas *a a*, *b b*, *c c*, *d d*, de la figura 855. Concepción actual.

A. 1, costilla superior. — 2, costilla inferior. — 3, músculo intercostal externo. — 6, membrana intercostal externa. — 8, fascia endotorácica tapizada por la pleura. — 9, vena intercostal. — 10, arteria intercostal. — 11, nervio intercostal.

B. 1, costilla superior. — 2, costilla inferior. — 3, intercostal externo. — 5, intercostal interno. — 8, fascia endotorácica tapizada por la pleura. — 9, 10, 11, vasos y nervios intercostales.

C. 1, costilla superior. — 2, costilla inferior. — 1', 2', canal subcostal. — 3, intercostal externo. — 4, intercostal medio. — 5, intercostal interno. — 8, fascia endotorácica tapizada por la pleura. — 9, 10, 11, vasos y nervios intercostales.

D. 1, cartílago costal superior. — 2, cartílago costal inferior. — 4, intercostal medio. — 7, aponeurosis intercostal externa anterior. — 8, fascia endotorácica tapizada por la pleura. — 9, 10, 11, vasos y nervios intercostales. — 11', rama inferior de la arteria intercostal.

En los espacios inferiores encuentra aquí las digitaciones de los músculos diafragma y transverso del abdomen, entre los cuales se sitúa.

Los cuatro cortes verticales que aquí representamos, uno hecho en la parte posterior del espacio, por dentro de los ángulos costales; el otro algo por fuera de este ángulo; el tercero a nivel del ángulo axilar, y el cuarto en la parte anterior del espacio, resumen de manera más elocuente que cualquier descripción las líneas que preceden.

4.º **Relaciones.** — Llenando los intervalos que separan unos de otros los arcos costales, los músculos intercostales toman una parte importante en la constitución de las paredes torácicas.

a) *Por fuera,* los intercostales externos están cubiertos por los diferentes músculos que vienen a insertarse en la región costal, a saber: por detrás, los músculos supracostales, que confunden sus inserciones con el intercostal externo; por fuera y adelante, los pectorales mayor y menor, los serratos mayor y menor, el dorsal ancho,

el oblicuo mayor y el sacrolumbar. Son atravesados por ramos perforantes, posteriores y laterales, de los nervios intercostales y por ramas vasculares, arteriales, venosas y linfáticas.

b) *Por dentro,* los intercostales internos se corresponden con la pleura, de la cual están separados por la *fascia endotorácica.* También están separados de ella, hacia delante, por el triangular del esternón, y hacia atrás, por la serie de los músculos subcostales.

c) *Contenido del espacio intercostal.* — Hemos visto antes los intervalos celulosos que separan los músculos unos de otros. Examinaremos los órganos que contienen éstos.

Las *arterias intercostales aórticas,* cruzadas anteriormente por la cadena del simpático y los ramos comunicantes, se dirigen hacia arriba para alcanzar el borde inferior de la costilla, cruzando el nervio intercostal que le es posterior. La arteria situada debajo de la costilla superior del espacio va acompañada de la vena, mientras que el nervio se halla a igual distancia de las dos costillas. Vasos y nervios están comprendidos entre la fascia endotorácica y la hoja intercostal externa posterior (figura 855). Más lejos, la arteria intercostal se halla entre los dos músculos intercostales interno y externo, en el canal subcostal, con el nervio que ha venido a reunirse con ella. En el ángulo posterior de la costilla, el nervio emite un filete nervioso, el *ramo perforante lateral* (véase NEUROLOGÍA), mientras que la arteria de la rama inferior del espacio sigue el borde superior de la costilla subyacente. Este *ramo supracostal* de la arteria se divide en dos ramas, una interna que queda entre el músculo intercostal interno y el músculo intercostal medio para ir a anastomosarse con la intercostal anterior, rama de la mamaria interna, mientras que la otra, la rama externa, penetra entre el intercostal medio y el intercostal externo, al que riega, y luego se anastomosa con ramos de la mamaria externa. El paquete vasculonervioso, continuando su trayecto, se sitúa como hemos visto, entre el intercostal medio y el intercostal interno. La arteria, después de haber dado una rama perforante lateral, se anastomosa con la mamaria externa y con la mamaria interna que da las arterias intercostales anteriores (véase ANGIOLOGÍA).

5.° **Vascularización.** — Es escasa. Los intercostales reciben finas arteriolas de la intercostal o de sus ramas.

6.° **Inervación.** — El *intercostal externo* está inervado en su parte posterior por ramos cortos, algunas veces por un filete más largo que se desprende de la parte posterior del espacio. El *intercostal medio* está inervado por filetes muy cortos que proceden directamente del tronco nervioso. El *intercostal interno* está inervado por filetes muy cortos en número de dos o tres.

7.° **Acción.** — Los fisiólogos están generalmente de acuerdo en designar a los intercostales como músculos respiratorios. Pero, ¿son inspiratorios? ¿son espiratorios? En otros términos, ¿elevan las costillas o las deprimen? Se han emitido a este propósito, sin llegar a ninguna conclusión, las hipótesis más contradictorias. Desde el punto de vista funcional el intercostal medio y el intercostal interno forman una sola entidad, por lo que sólo hablaremos de dos músculos.

Los intercostales, lo mismo los internos que los externos, han sido considerados alternativa y sucesivamente como inspiradores y como espiradores. La verdad es que la mayoría de los autores admiten que los intercostales internos y los intercostales externos son antagonistas; pero para unos, los internos son inspiradores y los externos espiradores, al paso que para otros es al revés, los internos son espiradores y los externos inspiradores. Para completar la serie de hipótesis, recordaremos la opinión emitida por MAYOW y por MAGENDIE, según la cual los intercostales tanto internos como externos son a la vez inspiradores y espiradores.

De estas diversas opiniones, debe recordarse la de DUCHENNE, fundada en la experimentación y la clínica: los músculos intercostales son unos y otros inspiradores. Durante su contracción el trayecto oblicuo de sus fascículos tiende a hacerse perpendicular a la costilla sobre la que actúan. WILMART admite que los intercostales desempeñan los dos papeles inspiratorio y espiratorio actuando como pared rígida, y que los músculos de los primeros espacios desempeñan este papel modificando solamente el diámetro transverso, mientras que los dos últimos (décimo y undécimo) son inspiratorios y espiratorios al modificar los diámetros anteroposterior, vertical y transverso.

En nuestro concepto, los intercostales externos y los intercostales internos desempeñan un papel mucho más modesto que el que generalmente se les atribuye. Estos músculos continúan en el tórax las dos importante láminas musculares del abdomen, el oblicuo mayor (intercostal externo) y el oblicuo menor (intercostal interno), que ejercen, con relación a la cavidad en que se aloja el aparato cardiopulmonar, el oficio de simples paredes elásticas. Nosotros creemos, en consecuencia, que nunca intervienen con sus contracciones en la respiración ordinaria. Sólo deben entrar en juego de un modo realmente activo y contraerse durante los actos respiratorios exagerados y anormales, para luchar contra la presión aérea igualmente exagerada y anormal, tanto si ésta proviene del exterior, verbigracia, al efectuar una fuerte inspiración, como cuando viene de dentro, cual sucede, por ejemplo, al verificar una espiración violenta o contrariada.

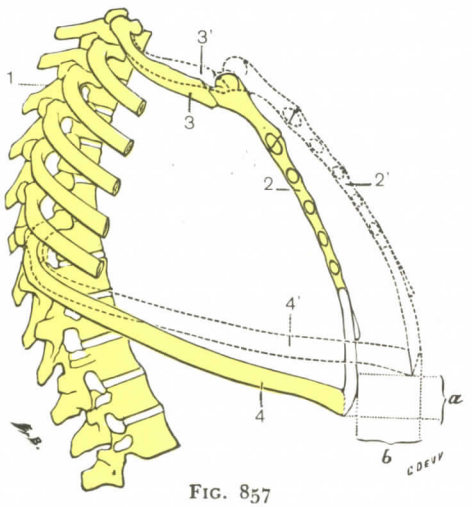

FIG. 857

Esquema destinado a demostrar los movimientos de las costillas y del esternón en el acto de la inspiración.

1, columna vertebral. — 2, 2', esternón. — 3, 3', primera costilla. — 4, 4', séptima costilla.

En lo referente a las costillas y al esternón, las líneas completas indican la posición en la espiración y las líneas de puntos la posición en la inspiración: *a*, desplazamiento de la séptima costilla en sentido vertical; *b*, desplazamiento en sentido anteroposterior.

El papel de los intercostales es, como se ve, poco importante. Esto explica por qué estos músculos son en parte carnosos y en parte fibrosos. El elemento conjuntivo, indiferente e inerte, sustituye paulatinamente al elemento contráctil; son formaciones degeneradas, rudimentarias, WIEDERSHEIM ve, en cambio, en esta transformación fibrosa un indicio de perfeccionamiento en relación con el desarrollo de los pectorales. En las aves los mismos músculos están siete veces más desarrollados que los del hombre y las formaciones fibrosas intercostales se hallan también extremadamente desarrolladas.

Es difícil aún, como se ve, aportar conclusiones absolutas sobre el papel de estos diferentes músculos e interpretar su evolución.

Variedades. — Se han visto algunos intercostales externos extenderse hasta el esternón y algunos intercostales internos prolongarse del mismo modo hasta la columna vertebral. — No es muy raro ver a los intercostales externos e internos fusionarse parcialmente, los primeros con el oblicuo mayor y los segundos con el oblicuo menor. Hemos visto en dos individuos algunos fascículos de los intercostales externos pasar sobre la cara externa de la costilla en que tenían que insertarse y ascender hasta la costilla inmediata superior; saltaban, por consiguiente, una costilla, para constituir los *intercostales largos*. — Las costillas supernumerarias dan lugar a la aparición de intercostales supernumerarios. — SCHŒMAKER ha observado,

en los intercostales internos, la separación de la porción ósea *(músculo intercostal)* y la porción cartilaginosa *(músculo intercondral)*.

2.º *Supracostales*

Los supracostales (figs. 834 y 858, 1) son pequeños músculos triangulares situados por detrás de los intercostales externos, entre el extremo posterior de las costillas y las apófisis de las vértebras.

1.º Inserciones. — Toman origen por arriba en el vértice de la apófisis transversa de la séptima cervical y de las once primeras dorsales. Se dirigen desde aquí hacia abajo y afuera y se extienden cada uno a manera de abanico, para ir a insertarse en el borde superior de la cara externa de la costilla situada debajo, en la región que separa la tuberosidad del ángulo.

2.º Número. Los supracostales son en número de doce a cada lado: el primero, contando de arriba abajo, se extiende desde la primera costilla a la apófisis transversa de la séptima vértebra cervical; el último, desde la duodécima costilla hasta la apófisis transversa de la undécima vértebra dorsal. Aumentan gradualmente de volumen y longitud. Hay, por consiguiente, supracostales cortos (situados en la parte superior) y supracostales largos, saltando estos últimos entre sus inserciones una costilla y dos espacios intercostales desde el primero al duodécimo.

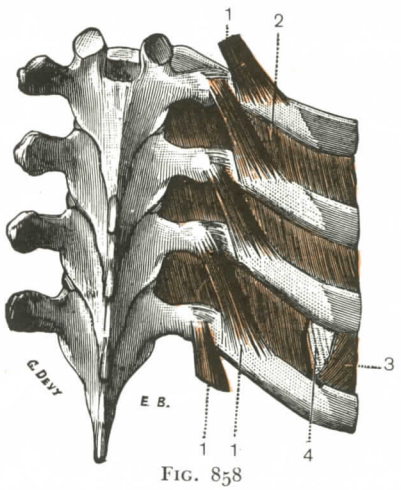

FIG. 858

Músculos supracostales vistos por su cara posterior.

1, 1, 1, músculos supracostales. — 2, músculos intercostales internos. — 3, músculos intercostales externos. — 4, la pleura vista a través de una hendidura practicada en el intercostal externo.

3.º Relaciones. — Los supracostales se hallan profundamente situados por detrás de las articulaciones costotransversas: cubren los intercostales externos y, a su vez, se hallan cubiertos por los músculos dorsal ancho y sacrolumbar. Muy aproximados unos a otros, parecen formar, por su unión, un solo y único músculo, prolongado en sentido vertical y regularmente dentado por su borde externo.

4.º Inervación. — Se hallan inervados por los *nervios intercostales correspondientes.*

5.º Acción. — Tomando punto fijo en las apófisis transversas, los músculos supracostales obran sobre las costillas elevándolas: son los *levatores costarum* de algunos autores, y en consecuencia inspiradores.

Variedades. — El primer supracostal se halla con frecuencia fusionado con el escaleno posterior. Se nota que algunos de los fascículos supracostales saltan una costilla para ir a insertarse en la siguiente; semejante disposición *(supracostales largos)* es casi constante en la región comprendida entre la novena y la duodécima costillas.

3.º *Infracostales*

Los infracostales son pequeñas lengüetas musculares acintadas y muy delgadas, situadas en el interior de la cavidad torácica, entre la pleura parietal y la extremidad posterior de los intercostales internos.

1.° **Inserciones.** — Estos pequeños músculos, mitad carnosos, mitad aponeuróticos, arrancan de la cara interna de una costilla. Después se dirigen abajo, vertical u oblicuamente, y van a fijarse en la cara interna de la costilla subyacente o de la que le sigue.

2.° **Número.** — Teóricamente deberán existir diez u once músculos infracostales, arrancando el primero de la primera costilla y el último de la décima o de la undécima. Semejante disposición es muy rara. Lo más común es que falten los infracostales superiores, quedando reducida la serie de estos músculos a algunos fascículos extendidos sobre las costillas inferiores. En contra de la opinión de THEILE, que nunca encuentra a faltar los tres infracostales inferiores, TESTUT observó que en un adulto faltaba toda la serie, tanto a la derecha como a la izquierda.

3.° **Inervación.** — Los músculos infracostales se hallan inervados por filetes muy delgados, procedentes de los *nervios intercostales.*

4.° **Significación anatómica.** La mayoría de los autores consideran los infracostales como una dependencia de los intercostales internos. No podemos aceptar semejante opinión: los infracostales, en su conjunto, deben ser considerados como un sistema distinto, situado muy profundamente en relación con el tegumento externo, sistema notablemente atrofiado en el tórax del hombre, pero que se reconstituye en el abdomen, por debajo del oblicuo menor, para formar el músculo transverso. El sistema de los infracostales es de este modo la continuación en el tórax del músculo transverso del abdomen, de donde toma origen el nombre de *transversus thoracis posterior* con que HENLE designa los músculos infracostales. Son músculos esencialmente rudimentarios.

PARDI, tras numerosas investigaciones de anatomía comparada, cree poder considerar este sistema como el homólogo de este plano muscular continuo que en los urodelos constituye los *músculos vertebrocostales,* en los ofidios los *músculos vertebrocostales superiores* y en los saurios los *retrahentes costarum.*

5.° **Acción.** — No perderemos el tiempo, como hacen la mayoría de los autores, en averiguar qué papel desempeñan, ya que los *órganos rudimentarios no tienen ninguno y se han convertido precisamente en rudimentarios por carecer de acción determinada.* Es ésta una fórmula morfogenética que debería repetirse continuamente.

4.° *Triangular del esternón*

El triangular del esternón (fig. 859) es, como su nombre indica, un músculo triangular en forma de abanico completamente endotorácico situado por detrás del esternón y de los seis primeros cartílagos costales.

1.° **Inserciones.** — Se inserta por dentro, por medio de una corta aponeurosis, en las partes laterales del apéndice xifoides y del cuerpo del esternón.

Desde aquí se dirige hacia fuera y, después de un trayecto muy corto, se divide en cuatro o cinco digitaciones, ligeramente divergentes, las cuales van a insertarse, por medio de cortas fibras tendinosas, en la cara interna y borde inferior de los sexto, quinto, cuarto y tercer cartílagos costales y algunas veces en el segundo y en el primero. La digitación más inferior, destinada a la sexta costilla, es transversal y se continúa generalmente con los fascículos superiores del transverso del abdomen; las digitaciones siguientes son oblicuas hacia arriba y afuera, aproximándose tanto más a la vertical cuanto más superiores son.

El triangular del esternón forma una ancha hoja muscular sobre las 5.ª, 6.ª y 7.ª costillas. Encima de éstas, las fibras musculares, raras e intercaladas con fibras tendinosas, son menos densas y los fascículos musculares más elevados son en cierto modo adherentes. En la mayoría de los casos no suben más allá de la tercera costilla, por excepción llegan a la segunda.

2.° **Relaciones.** — El esternón, los cartílagos costales y los músculos intercostales por una parte, y el triangular del esternón por otra, limitan un compartimiento

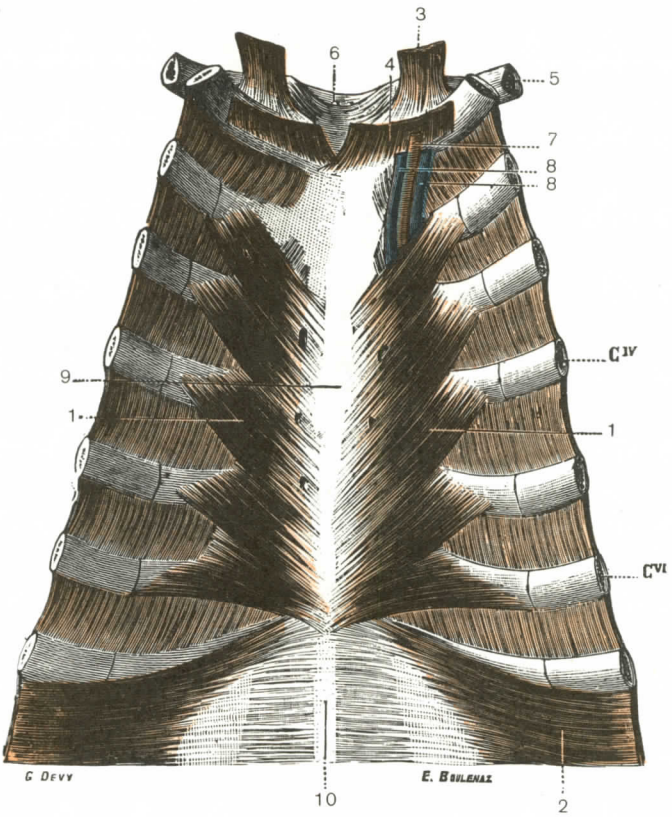

FIG. 859

Músculo triangular del esternón visto por su cara posterior.

1, 1, los dos músculos triangulares. — 2, fascículos superiores del transverso del abdomen. — 3, esternocleidohioideo. — 4, esternotiroideo. — 5, clavícula. — 6, ligamento interclavicular. — 7, arteria mamaria interna, con 8, 8, sus dos venas satélites. — 9, esternón. — 10, línea alba. — CIV, CVI, cuarta y sexta costillas.

osteomuscular por el que caminan los vasos mamarios internos. Su cara posterior corresponde a la hojilla parietal de la pleura y, entre las dos pleuras derecha e izquierda, a la cara anterior del pericardio. No se adhiere a estas membranas serosas. Una capa de tejido celular subpleural lo separa y permite desprenderlo. Por delante, el triangular está cubierto por el cartílago de las costillas y por el extremo esternal de los espacios intercostales. Aquí se hallan los vasos mamarios internos, cuyas ramificaciones y ramas ocupan un espacio tanto más extenso cuanto más cerca están del diafragma. En su parte inferior, el músculo triangular limita una pequeña región comprendida entre la vertiente anterior ascendente del diafragma por detrás y el

músculo triangular, el apéndice xifoides y los séptimos cartílagos costales por delante. Esta pequeña región xifodiafragmática contiene lóbulos adiposos que cuelgan de los vasos y el tejido celular intermedio entre la pleura y el pericardio (véase *Diafragma*).

3.° **Vascularización.** — Está irrigado por arterias de pequeño calibre y muy variables, que provienen ordinariamente de la mamaria interna.

4.° **Inervación.** — Está inervado por los *nervios intercostales* correspondientes. Los filetes nerviosos que le están destinados penetran en él por su cara anterior.

5.° **Acción.** — Por sus hacecillos oblicuos, el triangular del esternón puede bajar las costillas; esta acción es, sin embargo, muy débil. Como los infracostales, los fascículos del triangular del esternón son órganos rudimentarios *(transversus thoracis* de HENLE), que representan en el tórax el transverso del abdomen, con el cual, por otra parte, se continúa por su digitación inferior, según hemos hecho notar antes.

Variedades. — El triangular del esternón, que HYRTL llama «el más variable de todos los músculos», presenta numerosas variaciones de forma y extensión, como todos los órganos atrofiados. Estas variaciones se refieren principalmente al número y desarrollo de sus digitaciones. Desde su extensión de la primera costilla a la séptima hasta la limitación de las inserciones a dos costillas existen todos los casos intermedios (LOTH). El músculo es sobre todo asimétrico. Se han indicado fascículos que, partiendo de una costilla, no terminaban en el esternón, sino en una costilla subyacente, disposición que recuerda exactamente la de los intercostales.

CAPITULO VI

MUSCULOS DEL ABDOMEN

La cavidad abdominal se halla casi enteramente circunscrita por formaciones musculares, que agruparemos metódicamente en cuatro regiones, a saber:

1.ª Región *anterolateral;*
2.ª Región *posterior o lumboiliaca;*
3.ª Región *superior o diafragmática;*
4.ª Región *inferior o perineal.*

Los músculos de la región perineal se hallan en tan íntima conexión, desde el doble aspecto anatómico y fisiológico, con la vejiga, la próstata y el conducto de la uretra, que reservaremos su estudio para el libro X, dedicado a los ORGANOS GENITOURINARIOS (véase tomo IV). Describiremos aquí únicamente las tres primeras regiones.

ARTICULO PRIMERO

REGION ANTEROLATERAL

La cavidad abdominal está cerrada por delante y por los lados por músculos importantes, que podemos dividir en dos grupos: *músculos largos* y *músculos anchos.* Estudiaremos primeramente estos dos grupos musculares y describiremos luego, en un párrafo distinto, las diferentes formaciones aponeuróticas anexas.

1. Músculos largos

Los músculos largos, así llamados porque se hallan dispuestos en sentido longitudinal, están situados simétricamente a derecha e izquierda de la línea media. Son en número de dos: el *recto mayor del abdomen* y el *piramidal del abdomen.*

1.º *Recto mayor del abdomen*

Situado inmediatamente por fuera de la línea media, el recto mayor del abdomen (fig. 860) es un músculo acintado, más ancho y más delgado por arriba que por abajo, que se extiende desde el pubis al esternón y a las costillas medias.

1.º Inserciones. — Toma origen por abajo (fig. 860) en el cuerpo del pubis, en el intervalo comprendido entre la espina y el ángulo, en la vertiente anterior del borde superior y en la cara anterior del hueso. Esta inserción tiene efecto

por un tendón aplanado y cuadrilátero, ancho de 25 a 30 milímetros y de una altura aproximadamente igual, que se fija con exactitud en el labio anterior del borde superior del pubis y a menudo (especialmente cuando no existe el pi-

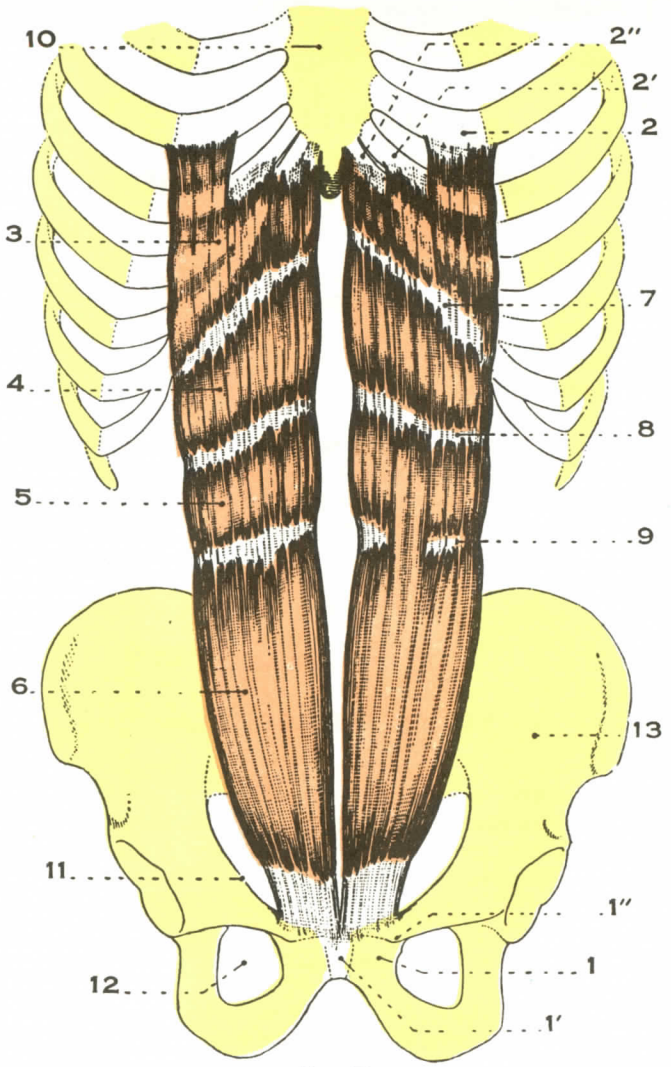

FIG. 860

Músculos rectos mayores del abdomen.

1, pubis. — 1', sínfisis púbica. — 1'', espina del pubis. — 2, quinto cartílago condrocostal con inserción de la lengüeta externa. — 2', sexto cartílago condrocostal con inserción de la lengüeta media. — 2'', séptimo cartílago condrocostal con inserción de la lengüeta interna. — 3, 4, 5 y 6, porciones carnosas. — 7, 8 y 9, intersticios aponeuróticos. — 10, esternón. — 11, estrecho superior de la pelvis. — 12, agujero obturador. — 13, fosa ilíaca interna.

ramidal) en su cara anterior. Por lo común se halla dividido en dos lengüetas, de las cuales la externa es siempre más ancha y más importante que la interna. Esta es más gruesa y menos alta. Un intersticio celuloso la separa algunas veces de los fascículos externos. Las fibras más internas se entrecruzan con las del lado opuesto.

Desde el borde superior del tendón pubiano, las fibras constitutivas del músculo recto mayor se dirigen de abajo arriba, las internas verticalmente y las externas en dirección algo oblicua hacia fuera, formando en su conjunto un fascículo aplanado, el cual se ensancha de modo gradual a medida que se eleva. Al llegar al tórax, se divide en tres lengüetas terminales, que van a insertarse: la *lengüeta externa,* la más ancha de las tres y la más alta, en el borde inferior del cartílago de la quinta costilla; la *lengüeta media,* en el borde inferior del cartílago de la sexta; la *lengüeta interna,* la más baja, en el borde inferior del cartílago de la séptima costilla, en el ligamento costoxifoideo e incluso, en algunos casos, en el apéndice xifoides.

El músculo recto del abdomen está interrumpido de trecho en trecho por *intersecciones aponeuróticas,* cuyo único carácter constante es su variabilidad. Se cuentan generalmente *tres* o *cuatro:* una a nivel del ombligo, dos encima de éste y otra por debajo. En la raza blanca Loth ha comprobado dos intersecciones en el 3 por 100, tres en el 38 por 100, cuatro en el 57 por 100 y hasta cinco en el 10 por 100 de los casos. En los monos hay nueve o diez intersecciones; en los antropoides, de tres a seis. El aumento de las intersecciones sería, pues, un carácter primitivo. Señalemos que los negros tienen músculos rectos con intersecciones más numerosas. Las intersecciones pueden ocupar toda la anchura del músculo o una parte de ella solamente, ser rectilíneas o en zigzag, y tener una dirección transversal o más o menos oblicua. Homólogas de las costillas, las intersecciones aponeuróticas del recto mayor, lo propio que las intersecciones análogas que se encuentran en el esternohioideo y el esternotiroideo en el cuello, deben ser consideradas como representación, en las inmediaciones de la línea media anterior, de las hendiduras transversales del cuerpo humano *(metamería),* hendiduras que están representadas, por atrás, por las articulaciones propias de las vértebras; a los lados, por las costillas, y por delante, por las articulaciones de las diferentes piezas esternales entre sí.

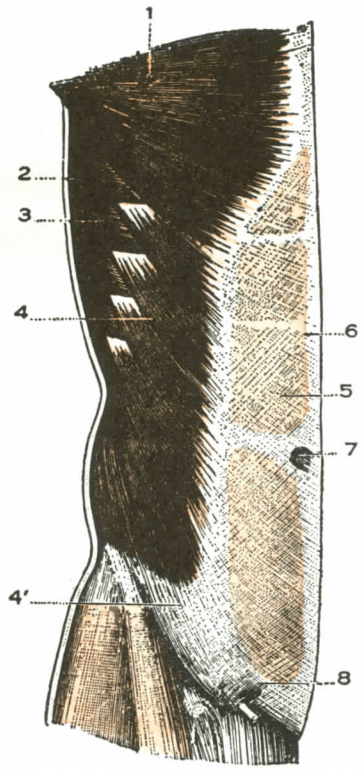

FIG. 861

Músculos del abdomen vistos por su cara anterior, capa superficial.

1, pectoral mayor. — 2, dorsal ancho. — 3, serrato mayor. — 4, oblicuo mayor del abdomen, con 4', su aponeurosis de inserción. — 5, músculo recto mayor del abdomen, encerrado en su vaina. — 6, línea blanca. — 7, ombligo. — 8, conducto inguinal.

2.° **Relaciones.** — El recto mayor del abdomen se encuentra encerrado en una vaina fibrosa muy resistente, formada para este objeto, como pronto veremos (véase más adelante, *Aponeurosis del abdomen*), por las aponeurosis de inserción de los tres músculos, oblicuo mayor, oblicuo menor y transverso.

a) Por medio de esta vaina, el músculo recto mayor presenta las relaciones siguientes: Su *cara anterior* corresponde al músculo piramidal (véase este músculo) y a la piel. Su *cara posterior* está en relación con la *fascia transversalis* (véase más adelante), el tejido celular subperitoneal, el peritoneo y las vísceras abdominales. También en la cara posterior del músculo recto mayor, pero en el interior de su vaina, se hallan y se anastomosan dos arterias importantes: una ascendente, la arteria epigástrica, y otra descendente, la arteria mamaria interna. Su *borde externo* corres-

ponde al ángulo de unión de las dos láminas que constituyen su vaina fibrosa. Su *borde interno* está separado del del lado opuesto por un rafe fibroso, llamado *línea blanca* (véase más adelante).

β) En el interior mismo de su vaina el músculo recto mayor tiene, con las paredes de ésta, relaciones importantes, que después estudiaremos (véase, por consiguiente, para completar el estudio de las relaciones de este músculo, *Vaina del recto mayor*).

3.° **Vascularización.** — Está irrigado por la *arteria epigástrica* y la *mamaria interna*, que se anastomosan por inosculación en el interior del músculo *(vía vascular paramedia* de GOINARD y CURTILLET). La *epigástrica* da ramas *internas* y *externas*. Las *ramas internas* más inferiores se dirigen en sentido transversal; las *ramas superiores*, oblicuamente. Las ramas caminan verticalmente entre los fascículos musculares. Terminan en los tegumentos después de haber alcanzado la línea blanca. Las *ramas externas* siguen el trayecto de los cuatro últimos nervios intercostales y la rama abdominal del nervio abdominogenital. Unas caminan por el espesor del recto, otras por el espacio submuscular. La *mamaria interna*, por su rama abdominal, da también una serie de colaterales, internas y externas, cuyas ramas se extienden verticalmente en la dirección de las fibras. Además de las anastomosis por inosculación, existen numerosas anastomosis reticulares.

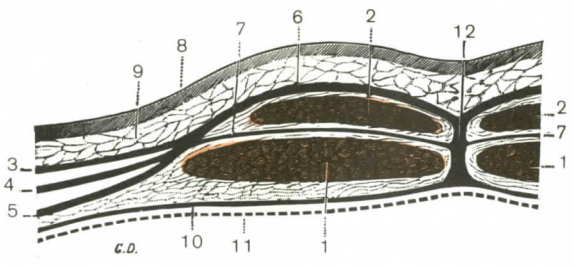

FIG. 862

Corte transversal de los músculos recto mayor y piramidal, un poco por encima del pubis.

1, recto mayor del abdomen. — 2, piramidal. — 3, 4, 5, aponeurosis de los músculos oblicuo mayor, oblicuo menor y transverso. — 6, vaina del recto mayor. — 7, aponeurosis muy delgada que separa el piramidal del recto mayor. — 8, piel. — 9, tejido celular subcutáneo. — 10, fascia transversalis. — 11, peritoneo. — 12, línea blanca.

4.° **Inervación.** — El músculo recto mayor del abdomen está inervado por los seis útimos nervios intercostales y por la rama abdominal del nervio abdominogenital mayor (fig. 873). Los seis últimos nervios intercostales, insinuados entre el transverso y el oblicuo menor, se dividen antes de llegar a la vaina del recto. Las ramas de división, después de haber perforado la vaina, emiten filetes que, una vez anastomosados, se distribuyen en el músculo, en el que penetran a la altura de la mitad externa de la cara posterior en la proximidad de los vasos. La metamería nerviosa intercostal parece ser también relativamente respetada en el músculo. El séptimo nervio inerva el segmento superior; el octavo, el segundo segmento; el noveno, el tercer segmento; el décimo, undécimo y duodécimo, la parte inferior del músculo. La rama abdominal del abdominogenital mayor (véase *Plexo lumbar*), anastomosada frecuentemente con el duodécimo nervio intercostal, inerva la parte inferior del recto y el piramidal (fig. 873).

5.° **Acción.** — Este músculo, tomando punto fijo en el pubis, baja las costillas flexionando el tórax sobre la pelvis; es, pues, *espirador* y *flexor del tórax*.

Cuando toma punto fijo en las costillas, *flexiona la pelvis sobre el tórax*.

El músculo recto mayor describe, en la mayoría de los individuos, un trayecto curvilíneo con la concavidad dirigida hacia atrás. La contracción endereza esta curvatura, lo que da por resultado que se compriman las vísceras, favoreciendo de este modo la expulsión de orina *(micción)*, de las materias fecales *(defecación)*, del contenido del estómago *(vómito)* y del contenido del útero *(parto)*.

Variedades. — Se ha indicado la duplicidad del músculo. El músculo recto mayor puede extenderse en el tórax desde la cuarta costilla (2 por 100) hasta la octava (10 por 100). Se inserta siempre en dos o tres costillas. He aquí los seis tipos de inserción, según LOTH: 1.º, costillas cuarta y quinta; 2.º, costillas cuarta, quinta y sexta; 3.º, costillas quinta y sexta; 4.º, costillas quinta, sexta y séptima (67 por 100); 5.º, costillas sexta y séptima (20 por 100); 6.º, costillas sexta, séptima y octava (10 por 100). En gran número de monos, especialmente en los prosimios, los platirrinos y catirrinos, el recto mayor llega normalmente a la primera costilla; en los antropoides, a la cuarta y aun a la quinta.

Músculo supracostal. — Con este nombre genérico de músculo supracostal se han confundido en nuestra opinión cintas musculares muy variables en su forma, extensión y significación anatómica, unidas por un solo carácter común, cual es el de descansar directamente sobre las costillas en la región anterolateral del tórax. Teniendo en cuenta ante todo los homólogos de estos músculos supernumerarios, creemos conveniente separarlos en tres grupos distintos y admitir: 1.º, músculos supracostales que provienen de la prolongación hasta las primeras costillas del músculo recto del abdomen; 2.º, músculos supracostales que reproducen en el hombre el pequeño músculo esternocostal de los mamíferos; 3.º, músculos supracostales que corresponden manifiestamente al sistema de los músculos escalenos.

2.º *Piramidal del abdomen*

El piramidal del abdomen (fig. 863, 4) es un músculo pequeño, aplanado y prolongado, situado a cada lado de la línea media, en la parte anterior e inferior del abdomen, inmediatamente por delante del recto mayor. Como su nombre indica tiene la forma de un triángulo, cuya base está dirigida hacia abajo y el vértice hacia arriba.

1.º **Inserciones.** — Este músculo se inserta, por abajo, por delante del pubis, entre la sínfisis y la espina. Esta inserción, que mide, según los casos, dos o tres centímetros de anchura por tres a cinco milímetros de espesor, se efectúa por medio de fibras tendinosas cortas.

Desde el cuerpo del pubis, el piramidal se dirige hacia arriba y adentro, estrechándose paulatinamente, y va a terminar, por una extremidad afilada, en la línea blanca, en un punto equidistante del pubis y del ombligo. Esta inserción superior del músculo se produce por una serie de lengüetas tendinosas, representadas en la figura 863, las cuales arrancan de su borde interno, en toda la extensión de su tercio superior, y se fijan, casi inmediatamente después, en la cara lateral de la línea blanca.

2.º **Relaciones.** — El piramidal está contenido dentro de la vaina del recto mayor. Su *cara posterior* descansa sobre este músculo, del cual está separada por una simple lámina fibrosa o conjuntiva sumamente delgada (fig. 862, 7). Su *cara anterior* está, por el contrario, separada de la piel y del tejido celular subcutáneo por un plano fibroso muy resistente (fig. 862, 6), que no es más que la hoja anterior de la vaina del músculo recto mayor. La parte más inferior de esta cara se halla cruzada *oblicuamente* por el pilar interno del conducto inguinal y, por fuera de éste, por el mismo cordón inguinal.

3.º **Vascularización.** — Como la de la parte inferior del recto mayor (véase página anterior).

4.º **Inervación.** — El nervio es generalmente único, pero nace bastante a menudo (dieciocho veces en treinta y dos casos) de más de uno de los troncos nerviosos de la región inguinoabdominal: duodécimo nervio intercostal, abdominogenital mayor, genitocrural, etc. En los casos en que el origen es único, proviene del duodécimo intercostal.

5.° **Significación morfológica.** — El piramidal representa en el hombre, en estado rudimentario, un músculo que se encuentra muy desarrollado en los didelfos y que por arriba se inserta en el tórax y por abajo se fija en el hueso marsupial, al que aproxima a la línea media. No hemos podido comprobar nunca en este

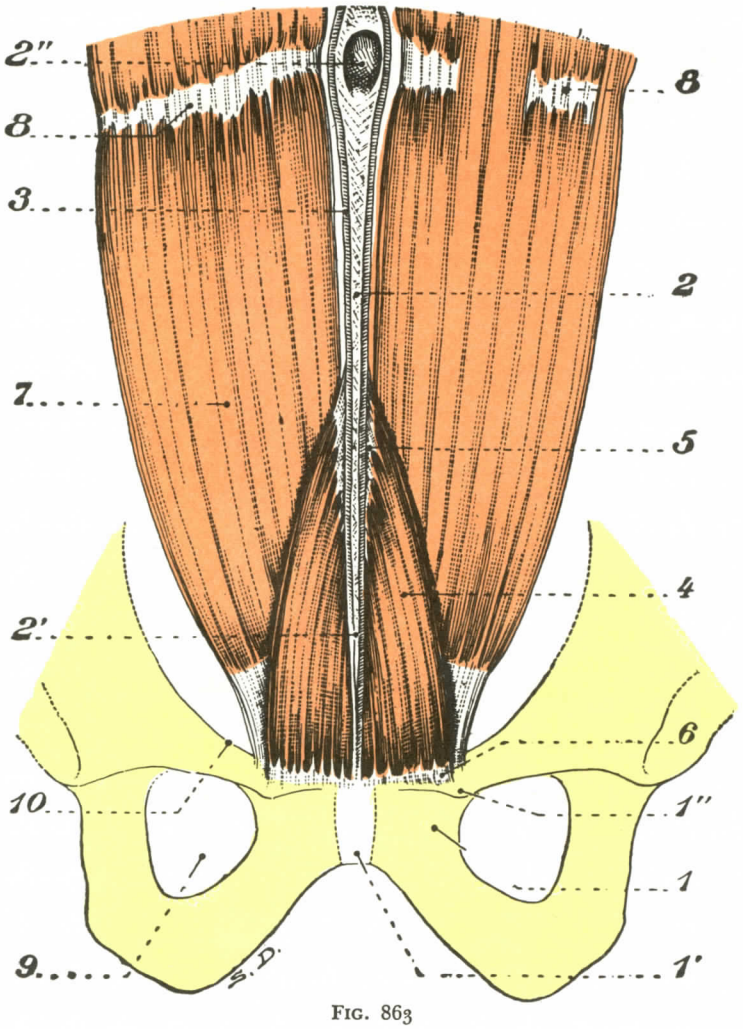

FIG. 863

Músculo piramidal del abdomen.

1, pubis. — 1', sínfisis del pubis. — 1'', espina del pubis. — 2, 2', línea blanca. — 2'', ombligo. — 3, sección de las aponeurosis de envoltura del músculo recto mayor. — 4, músculo piramidal. — 5, inserciones superiores del músculo piramidal en la cara lateral de la línea blanca. — 6, borde superior del pubis. — 7, músculo recto mayor. — 8, intersección aponeurótica del músculo recto mayor. — 9, agujero obturador. — 10, estrecho superior de la pelvis.

músculo la función que le atribuyen algunos autores de mantener en *tensión la línea blanca,* ni comprendemos en qué circunstancias la línea blanca tiene necesidad de ser realmente distendida.

Variedades. — El músculo piramidal es excesivamente variable, como todos los órganos rudimentarios. Su longitud varía de 20 a 138 milímetros. Falta en el hombre blanco en el 18 por 100, en el negro en el 10 por 100, en los japoneses en el 5 por 100 de los casos. Existe

siempre en los chinos. Puede faltar (una vez cada diez, aproximadamente, en el hombre) en un solo lado o en los dos a la vez; su ausencia constituye una disposición normal en la mayoría de los mamíferos, en ciertos monos y hasta antropoides (orangután). Por el contrario, se han observado tres y hasta cuatro piramidales. Se le ha visto insertarse: 1.º, por debajo de su punto ordinario, muy cerca del pubis; 2.º, por encima de este punto, en las proximidades del ombligo y hasta en el mismo ombligo. En un caso piramidal presentaba, como el recto mayor, una intersección aponeurótica.

2. Músculos anchos

Designaremos con el nombre de *músculos anchos* tres vastas láminas musculares, que ocupan a la vez la parte anterior y la parte lateral de las paredes del abdomen. Estos tres músculos, aplanados y muy anchos, en parte carnosos y en parte aponeuróticos, se caracterizan por superponerse con regularidad de fuera a dentro. Considerándolos desde la superficie cutánea hasta la superficie peritoneal se distinguen: el *oblicuo mayor,* el *oblicuo menor* y el *transverso.*

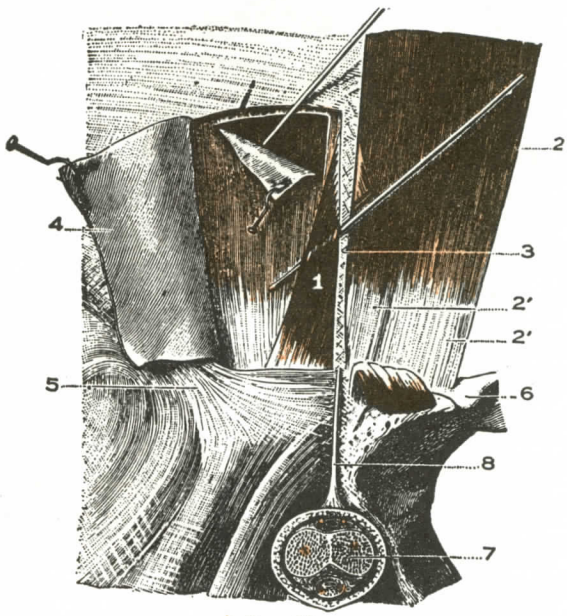

FIG. 864

Músculo piramidal del abdomen, cara anterior.

1, piramidal. — 2, recto mayor del abdomen (desnudo en el lado izquierdo y cubierto en el derecho por una delgada capa celulosa que lo separa del piramidal), con: 2', su tendón interno; 2'', su tendón externo. — 3, línea blanca. — 4, vaina del recto mayor, separada hacia fuera. — 5, pilar externo del anillo inguinal. — 6, 6, espina del pubis. — 7, pene, con 8, su ligamento suspensorio.

1.º *Oblicuo mayor del abdomen*

El oblicuo mayor del abdomen (fig. 866, 1), así llamado por la dirección oblicua de sus fibras, es un músculo ancho, irregularmente cuadrilátero, situado en la parte anterolateral del abdomen. Es el más superficial de todos los músculos anchos. Se extiende, en altura, desde la sexta costilla hasta el pubis; en anchura, desde el dorsal ancho hasta la línea media anterior o línea blanca.

1.º Inserciones de origen.— El oblicuo mayor (fig. 865) toma origen, por arriba, en la cara externa y en el borde inferior de las siete u ocho últimas costillas, por otras tantas digitaciones, en parte carnosas y en parte tendinosas, cuya anchura va aumentando desde la sexta costilla hasta la octava, para disminuir gradualmente de la octava a la duodécima.

Estas digitaciones representan en conjunto una línea dentada que se dirige oblicuamente de arriba abajo y de delante atrás. Se entrecruzan regularmente, a la manera de los dedos de las manos (y de ahí el nombre de *digitaciones*), las cinco o seis superiores con las digitaciones análogas del serrato mayor, y las dos o tres inferiores con las digitaciones costales del dorsal ancho (fig. 866, 10).

Desde la línea de inserción costal, el oblicuo mayor se expansiona a la manera de un abanico, que se dirige a la vez hacia abajo, adelante y adentro. Los *fascículos superiores* o *anteriores* son casi horizontales; los *fascículos inferiores* o *posteriores* siguen una dirección vertical, y los *fascículos medios,* intermediarios entre los ho-

rizontales y los verticales, una dirección más o menos oblicua. Estos últimos, insertos principalmente en la octava y novena costillas, contienen las fibras más largas del *músculo.*

2.° **Inserciones terminales, aponeurosis del oblicuo mayor.** — La manera de terminar de los hacecillos constitutivos del oblicuo mayor es muy compleja. De momento vemos que los fascículos más inferiores, los que provienen de las dos últimas costillas, descienden hasta la cresta iliaca y se insertan en el labio externo de esta cresta, directamente o por medio de fibras tendinosas cortas en grado sumo. Los restantes fascículos del músculo, es decir, los que tienen su origen en la sexta, séptima, octava, novena y décima costillas, terminan en el borde externo de una ancha lámina fibrosa, que se llama impropiamente *aponeurosis del oblicuo mayor.* Esta aponeurosis de inserción, verdadero *tendón terminal del músculo,* tiene en conjunto la forma de un cuadrilátero, más ancho por abajo que por arriba y cuyo borde externo, precisamente el que se continúa con el cuerpo muscular, forma una notable curva de concavidad dirigida hacia arriba y afuera. Continuando la dirección de los fascículos carnosos, la aponeurosis del oblicuo mayor se dirige, como ellos, hacia abajo, adelante y adentro y va sucesivamente a fijarse en los puntos siguientes: 1.°, en la *cresta iliaca;* 2.°, en el *borde anterior del hueso coxal;* 3.°, en el *pubis;* 4.°, en la *línea blanca.* Vamos a examinar separadamente estos diferentes puntos.

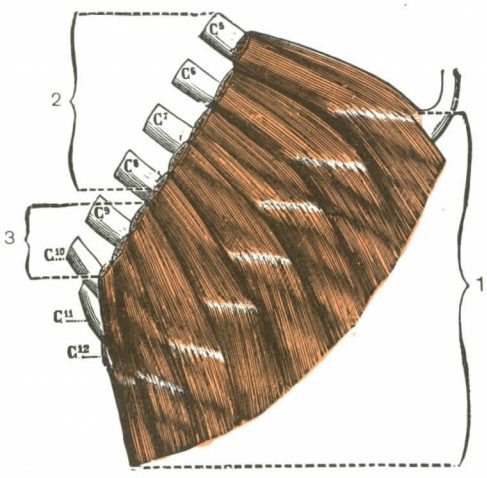

FIG. 865

Inserciones de origen del oblicuo mayor del abdomen.

C^5, C^6, C^7, C^8, C^9, C^{10}, C^{11}, C^{12}, las ocho últimas costillas.

1, músculo oblicuo mayor. — 2, digitaciones del serrato mayor. — 3, digitaciones del dorsal ancho.

Se observa muy claramente: 1.°, que las digitaciones superiores del oblicuo mayor se entrecruzan con las del serrato mayor; 2.°, que las digitaciones inferiores se entrecruzan del propio modo con las del dorsal ancho.

A. INSERCIONES EN LA CRESTA ILIACA. — Los fascículos más posteriores de la aponeurosis del oblicuo mayor, continuación de las fibras carnosas insertas en la décima costilla, continúan la inserción de las fibras, situadas por detrás de ellos, provenientes de las dos últimas costillas; se insertan, pues, como estas últimas, en el labio externo de la cresta iliaca y en la espina iliaca anterosuperior.

B. INSERCIONES EN EL BORDE ANTERIOR DEL HUESO COXAL. — Los fascículos que siguen (fig. 867, 1) corresponden al borde anterior del hueso coxal y se insertarían en éste si estuviera libre. Sin embargo, no sucede así porque está ocupado por algunos órganos que van de la pelvis al muslo o del muslo remontan a la pelvis. Son éstos: el psoasiliaco, cubierto por aponeurosis *(fascia iliaca),* que ocupa todo el intervalo comprendido entre la espina iliaca anterosuperior y la eminencia iliopectínea; la arteria femoral, la vena de igual nombre y los linfáticos del muslo, que bordean la espina del pubis, hasta 2 centímetros más allá de la misma; finalmente, el músculo pectíneo, cubierto también por su aponeurosis *(aponeurosis del pectíneo),* se extiende hasta la espina (sólo ocupa la parte anterior del borde coxal, la que está situada por delante de la cresta pectínea).

De todo esto resulta que el borde anterior del hueso coxal sólo queda libre en el borde superior de la cresta pectínea, desde la espina del pubis hasta el paquete de los

linfáticos del muslo. Es en esta parte, y única y exclusivamente en ella, donde van a insertarse los hacecillos de la aponeurosis del oblicuo mayor.

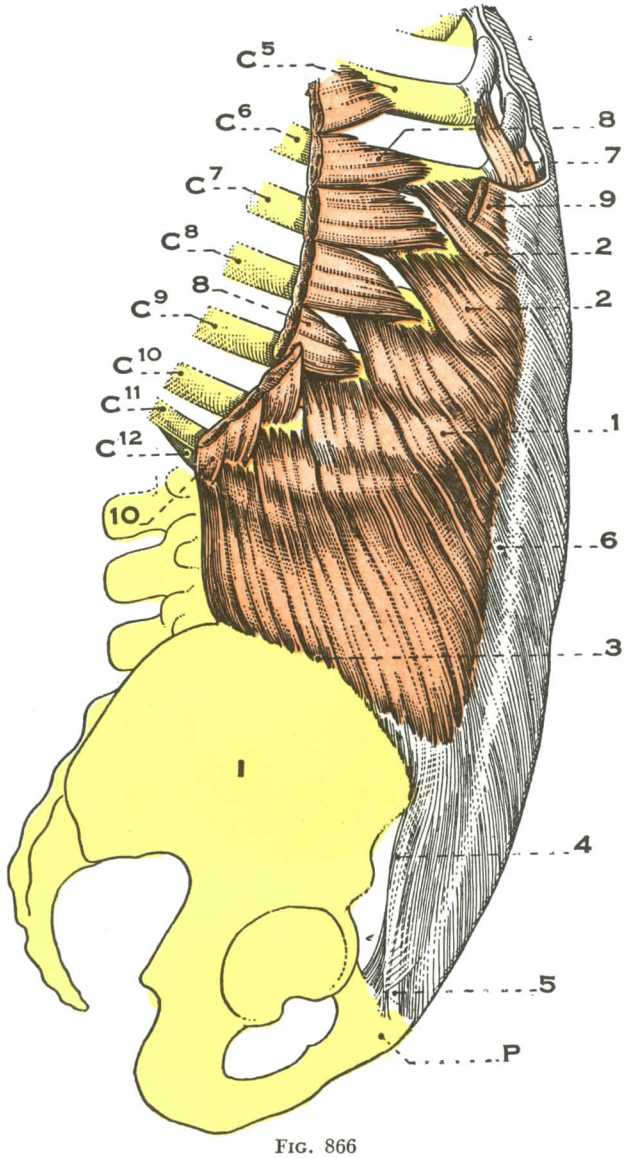

FIG. 866

Músculo oblicuo mayor del abdomen.

I, hueso ilíaco. — P, pubis. — C^5, C^6... C^{12}, las ocho costillas últimas.

1, oblicuo mayor. — 2, 2, inserciones costales. — 3, inserciones en el labio externo de la cresta ilíaca. — 4, arco de Falopio. — 5, orificio externo del conducto inguinal. — 6, aponeurosis del oblicuo mayor. — 7, músculo recto mayor del abdomen. — 8, 8, digitaciones del serrato mayor. — 9, fascículo abdominal del pectoral mayor. — 10, digitaciones del dorsal ancho.

Si observamos estos hacecillos a nivel de la espina ilíaca anterosuperior, veremos que se dirigen en sentido oblicuo hacia abajo y adentro. Cruzan en primer lugar el psoasilíaco, cubierto por la fascia ilíaca y adherido íntimamente a esta aponeurosis.

Después, más allá del psoas, pasan como un puente por encima de la arteria, de la vena y de los linfáticos femorales. Luego de haber franqueado el paquete vascular o, más exactamente, un poco antes de abandonar este paquete, los fascículos fibrosos, hasta aquí rectilíneos, se reflejan hacia atrás y arriba (fig. 868), al propio tiempo que se ensanchan en abanico y van a fijarse en la parte interna de la cresta pectínea, en una extensión de 20 a 22 milímetros; esta parte refleja, de dirección horizontal o algo as-

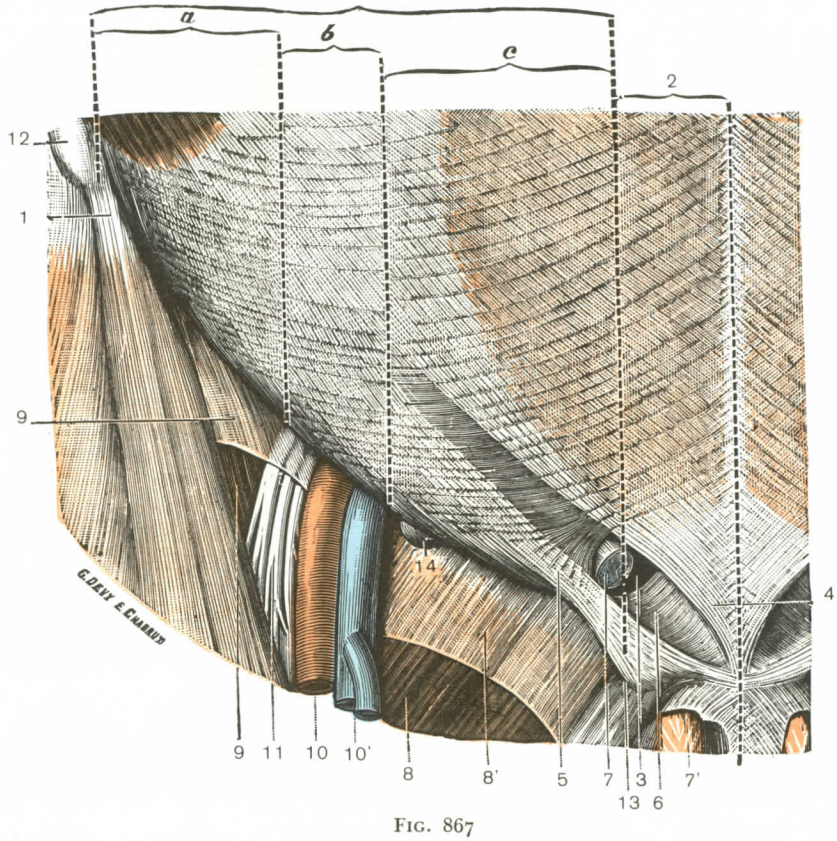

FIG. 867

Inserciones iliopubianas de la aponeurosis del oblicuo mayor.

1, arco crural, con *a*, su porción externa; *b*, su porción media; *c*, su porción interna o gimbernática. — 2, inserciones pubianas. — 3, orificio externo del conducto inguinal, con 4, su pilar interno; 5, su pilar externo; 6, su pilar posterior o ligamento de Colles (del lado opuesto). — 7, 7', cordón espermático. — 8, pectíneo, con 8', su aponeurosis. — 9, psoasiliaco, con 9', su aponeurosis o fascia iliaca. — 10, 10', arteria y vena femorales. — 11, nervio crural. — 12, espina iliaca anterosuperior. — 13, espina del pubis. — 14, ganglio de Cloquet. — 15, sartorio.

cendente, y de forma triangular con el borde externo, ha recibido el nombre, que creemos impropio, de *ligamento de Gimbernat*. Como se ve por nuestra descripción, no se trata de un ligamento en el sentido propio de la palabra ni es tampoco una formación fibrosa independiente. No es más que una porción, la *porción pectínea*, la *porción gimbernática* si se quiere, de aponeurosis de inserción del oblicuo mayor. Insistiremos después sobre esto al tratar de las aponeurosis del abdomen.

De este modo, la aponeurosis del oblicuo mayor, en la parte correspondiente al borde anterior del hueso coxal, forma una especie de cinta tensa, que se extiende desde la espina iliaca anterosuperior a la espina del pubis, a la que cubre a manera de puente (o *arco*), junto con todas las formaciones que a este nivel pasan desde la

cavidad abdominal al muslo. Es el *arco crural,* el *arcus cruralis* de los anatomistas alemanes y corresponde exactamente al pliegue de la ingle (véase más adelante, página 945).

C. INSERCIÓN EN EL PUBIS. — Los hacecillos aponeuróticos inmediatos a los insertos en la cresta pectínea (fig. 867, 2), se fijan en la parte del pubis comprendida entre la espina y la sínfisis, donde adoptan una disposición especial, necesaria para el paso del cordón espermático. Las fibras de la aponeurosis del oblicuo mayor que

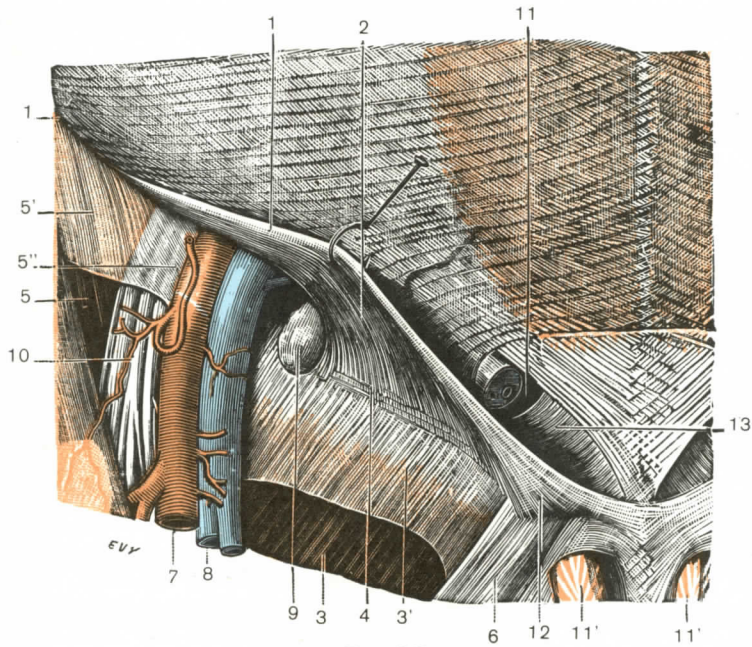

FIG. 868

Parte interna del arco crural, separada hacia arriba para poner de manifiesto la porción refleja de este arco o ligamento de Gimbernat.

1, 1, arco crural. — 2, su porción refleja o ligamento de Gimbernat. — 3, pectíneo, con : 3', su aponeurosis. — 4, ligamento de Cooper. — 5, psoasilíaco, con : 5', su aponeurosis ; 5'', parte de esta aponeurosis que cierra por fuera el anillo crural y constituye la cinta iliopectínea. — 6, aductor mediano. — 7, arteria femoral. — 8, vena femoral. — 9, ganglio de Cloquet. — 10, nervio crural, separado de la arteria por la cinta iliopectínea. — 11, anillo inguinal externo, con 11', cordón espermático. — 12, espina del pubis. — 13, ligamento de Colles.

corresponden a esta región se agrupan en tres fascículos, dos superficiales y uno profundo.

a) *Hacecillos superficiales: pilares interno y externo del conducto inguinal, fibras arciformes.* — Los dos fascículos superficiales se distinguen (fig. 867), por su situación, en interno y externo:

α) El *fascículo externo* (5), de 4 a 6 milímetros de ancho, oblicuamente dirigido de arriba abajo y de atrás a delante, va a insertarse en la espina del pubis por la mayor parte de sus fibras. Las restantes continúan su trayecto descendente y se abren como un pequeño abanico, extendiéndose sobre el tendón de origen del aductor mediano y confundiéndose más o menos con él. En la mayoría de los casos se puede seguir a estas últimas fibras hasta la sínfisis, donde se entrecruzan con las del lado opuesto.

β) El *fascículo interno* (4), un poco más ancho que el externo, y como él oblicuo hacia abajo y adentro, se dirige hacia la sínfisis pubiana y termina entrecruzán-

dose de una manera muy regular con el fascículo homólogo procedente del lado opuesto.

Los dos fascículos, interno y externo, al separarse uno de otro, circunscriben entre sí un espacio triangular de base inferior: el orificio externo del *conducto inguinal,* por donde sale el cordón (véase más adelante, *Conducto inguinal*). Los fascículos externo e interno, que acabamos de describir, constituyen el *pilar externo* y el *pilar interno del conducto inguinal,* denominaciones universalmente adoptadas. Como nos muestra la figura 868, los dos pilares interno y externo se hallan enlazados entre sí, en su parte superior, por fibras de dirección transversal, que se designan indistintamente con los nombres de *fibras intercolumnarias, fibras en aspa, fibras arciformes.* Estas fibras tienen por objeto, en primer lugar, mantener el pilar interno y el pilar externo en sus relaciones recíprocas y, además, redondear en este punto el orificio que circunscriben los dos pilares, los cuales, sin las mismas, terminarían en una larga punta.

Conviene añadir que las fibras arciformes no existen solamente en la parte superior del orificio externo del conducto inguinal. Se las encuentra también por detrás, hasta la espina iliaca anterosuperior, formando una especie de sistema particular que refuerza la aponeurosis del oblicuo mayor en toda la extensión de su parte inferior. La significación de estas fibras, de las cuales algunas pueden seguirse hasta la línea media, no está aún claramente dilucidada. Se puede afirmar, sin embargo, que algunas de ellas son manifiestamente la continuación de las fibras del mismo oblicuo mayor, que a nivel del arco crural se enderezan para dirigirse, siguiendo un trayecto oblicuamente ascendente, hacia la línea media.

b) *Fascículo profundo: pilar posterior del conducto inguinal o ligamento de Colles.* — El fascículo profundo (figs. 867, 6, y 868, 13) constituye también un pilar del conducto inguinal, el *pilar posterior* o *ligamento de Colles* de algunos autores. Está situado, en su origen, por detrás del pilar interno, que lo cubre por entero. Desde aquí se dirige oblicuamente abajo y adentro hacia la línea media, a la que cruza para ir a terminar, en el lado opuesto de su origen, en el labio anterior del borde superior del pubis y en la parte interna de la cresta pectínea. Los dos ligamentos de Colles, derecho e izquierdo, se entrecruzan, pues, en la línea media, por delante de los músculos rectos mayores, para ir a fijarse, el del lado derecho, en el pubis izquierdo, y viceversa, el del lado izquierdo, en el pubis derecho.

c) *Resumen de la inserción pubiana.* — En suma, las fibras de la aponeurosis del oblicuo mayor que descienden hacia la región pubiana se condensan en tres fascículos distintos, que contribuyen a formar el orificio externo del conducto inguinal y se llaman, por esta causa, pilares del conducto inguinal: 1.°, *pilar externo,* que se inserta principalmente en la espina del pubis; 2.°, *pilar interno,* que termina en la parte anterior de la sínfisis; 3.°, *pilar posterior* o *ligamento de Colles,* que va a parar, previo entrecruzamiento en la línea media, al pubis del lado opuesto. Veamos ahora cómo se comportan los fascículos superiores de la aponeurosis del oblicuo mayor.

D. INSERCIÓN EN LA LÍNEA BLANCA. — Todos los fascículos de la aponeurosis del oblicuo mayor que se hallan situados por encima de los que se insertan en el pubis, pasan por delante del recto mayor y alcanzan la línea media a nivel del borde de este músculo. Allí terminan, entrecruzándose con los del lado opuesto, y contribuyen a formar, junto con las otras aponeurosis de los músculos anchos, ese rafe en extremo resistente que se extiende desde la sínfisis pubiana al apéndice xifoides y que se designa con el nombre de *línea blanca* (véase más adelante).

3.° Relaciones. — El oblicuo mayor está curvado sobre sí mismo a modo de ancho canal, amoldándose exactamente a la pared anterolateral del tórax y del ab-

domen. Su *cara superficial* está cubierta por la piel, el tejido celular subcutáneo y la aponeurosis superficial, a la que se adhiere íntimamente. La *cara profunda* cubre sucesivamente, contando de dentro a fuera, el recto mayor y el piramidal del abdomen, el oblicuo menor, las siete u ocho últimas costillas con sus cartílagos y los músculos intercostales correspondientes. Hemos ya indicado antes, a propósito del dorsal ancho, que el borde anterior de este músculo está separado del borde posterior del oblicuo mayor por un espacio triangular de base inferior, llamado *triángulo de Petit* (véase más adelante).

4.º **Vascularización.** — Las digitaciones del músculo son irrigadas por *ramas perforantes* de la *intercostal correspondiente.* Son de escaso calibre. La masa muscular recibe sus vasos de las *cuatro últimas intercostales* y de las *arterias lumbares.*

Las *intercostales* penetran por la cara profunda del oblicuo mayor, en el extremo anterior del espacio correspondiente. Las novena y décima son de calibre reducido; la undécima y duodécima son voluminosas. Estas últimas, llegadas a la altura del borde superior del oblicuo menor, se dividen en dos ramas: la una *profunda,* situada entre el oblicuo menor y el transverso; la otra *superficial,* situada entre los oblicuos mayor y menor. Cada rama superficial es paralela a la dirección del arco femoral, y se sitúa por encima del nervio intercostal correspondiente. De las *arterias lumbares,* únicamente la primera y la cuarta riegan los músculos anchos. En su inserción en el hueso iliaco, el oblicuo mayor recibe, por su cara profunda, dos ramos perforantes de la *circunfleja iliaca* profunda. Esta da particularmente un ramo situado a 2,5 centímetros por dentro y por encima de la espina iliaca. Con toda probabilidad este ramo es el que algunos cirujanos han llamado la *arteria de la apendicectomía,* pues se le secciona a menudo cuando se prolonga la incisión de la aponeurosis del oblicuo mayor hacia el cuerpo muscular.

5.º **Inervación.** — El músculo oblicuo mayor está inervado por las ramas abdominales de los *nervios intercostales inferiores,* en particular por los cuatro últimos, y por los dos nervios *abdominogenital mayor* y *abdominogenital menor,* ramas del plexo lumbar. Penetran en el músculo por su cara profunda (fig. 873).

6.º **Acción.** — El oblicuo mayor toma generalmente punto fijo en la pelvis. En este caso, sus contracciones: 1.º, bajan las costillas (músculo espirador); 2.º, flexionan el tórax sobre la pelvis; 3.º, comprimen las vísceras abdominales, continente y contenido, en las condiciones enumeradas antes a propósito del recto mayor.

Si el oblicuo mayor se contrae de un solo lado, imprime además al tórax un ligero movimiento de rotación que tiene por efecto inclinar hacia el lado opuesto su cara anterior.

El oblicuo mayor, tomando punto fijo en el tórax, actúa sobre la pelvis, a la que eleva y flexiona hacia las costillas. Si se contrae de un solo lado, imprime a la columna lumbar un movimiento de rotación que da por resultado dirigir la cara anterior de la pelvis hacia el músculo que se contrae.

7.º **Significación morfológica.** — El músculo oblicuo mayor se extiende mucho más arriba (cranealmente) en los animales que en el hombre. Extiende sus digitaciones hasta la primera costilla. En algunos monos (macacos y semnopitecos) las digitaciones de las primeras costillas desaparecen poco a poco; en el gibón y orangután el músculo llega a la cuarta costilla; en el chimpancé, a la quinta. El campo de las inserciones costales en el hombre puede extenderse de la cuarta a la duodécima costilla. He aquí las proporciones que se han comprobado en él: seis inserciones costales (1 por 100); siete inserciones (32 por 100): ocho inserciones (68 por ciento); nueve inserciones.

Variedades. — Dos fascículos pueden partir de una misma costilla. FLESCH ha visto la digitación perteneciente a la novena costilla dar origen a un fascículo de fibras carnosas que, pasando por encima de las costillas, se dirigía a la cara profunda de la piel de esta región. No es raro que las fibras musculares de los fascículos de la séptima, octava y novena costillas pasen directamente a las digitaciones correspondientes del serrato mayor.

2.º *Oblicuo menor del abdomen*

El músculo oblicuo menor o externo (fig. 869, 1) se halla situado inmediatamente por debajo del oblicuo mayor. Como él es aplanado y muy ancho, pero dirigido en sentido contrario, y se extiende desde la región lumboiliaca a las últimas costillas, a la línea blanca y al pubis.

1.º Inserciones de origen. — Toma origen, por abajo, en los puntos siguientes: 1.º, en el tercio externo (algunas veces la mitad externa) del arco crural; 2.º, en la espina iliaca anterosuperior y en el intersticio de la cresta iliaca, en sus dos tercios o sus tres cuartos anteriores; 3.º, más allá, por un fascículo cuyo desarrollo es muy variable, en una aponeurosis, *aponeurosis posterior del oblicuo menor,* que se fusiona con la aponeurosis del dorsal ancho (fig. 870, 7') y une el músculo a la apófisis espinosa de la primera vértebra sacra y de la última lumbar. El músculo tiene, pues, por este último fascículo, una inserción espinosa, la cual se efectúa por largas fibras tendinosas, de dirección oblicua, que se fusionan con la aponeurosis lumbar. Las inserciones al arco crural y a la cresta iliaca se verifican en parte por fibras carnosas y en parte por fibras tendinosas cortas.

2.º Inserción terminal, aponeurosis del oblicuo menor. — Desde esta línea de inserción inferior, muy extensa, los fascículos constitutivos del oblicuo menor, que ofrecen una disposición divergente, se expansionan a modo de vasto abanico, cuya base, constituyendo la línea de inserción terminal del músculo, se extiende desde la duodécima costilla al apéndice xifoides y desde aquí al pubis. Vamos a examinar separadamente los *fascículos posteriores,* los *fascículos anteriores* y los *fascículos medios:*

a) *Fascículos posteriores.* — Los fascículos más posteriores (fig. 870, 7), que provienen de la aponeurosis lumbar y de la parte media de la cresta iliaca, se dirigen hacia el tórax, siguiendo un trayecto más o menos oblicuo hacia arriba y adelante. Van a terminar en el borde inferior y en el vértice de los tres a cinco últimos cartílagos costales, continuándose en el intervalo de esos cartílagos con los músculos intercostales internos. Los intercostales internos representan en el tórax la lámina muscular indivisa que, en el abdomen, forma el oblicuo menor.

b) *Fascículos anteriores.* — Los fascículos más anteriores (fig. 869) se dirigen oblicuamente abajo y adentro y van a terminar (fusionándose más o menos con los fascículos correspondientes del músculo transverso para formar el *tendón conjunto,* véase página 939) en el borde superior del pubis, en la espina púbica y hasta en la cresta pectínea: esta inserción púbica se verifica, ya directamente, ya por medio de fibras tendinosas en general muy cortas. Algunas de ellas, directamente aplicadas sobre el cordón espermático, van por lo común a reforzar el *músculo cremáster* (véase APARATO UROGENITAL). Sería inexacto, sin embargo, afirmar que forman por sí solas el cremáster; este músculo está especialmente constituido por los fascículos que descienden, uno del arco y el otro de la espina del pubis (fig. 869).

c) *Fascículos medios.* — Todos los fascículos medios del oblicuo menor, comprendidos entre los fascículos costales y los fascículos pubianos (fig. 869), van a terminar en el borde externo de una ancha aponeurosis de inserción llamada *aponeurosis anterior del oblicuo menor* (en oposición a su aponeurosis posterior) o, más sencillamente, *aponeurosis del oblicuo menor.* Esta aponeurosis, continuando la di-

rección de los fascículos carnosos que prolonga, se dirige hacia el borde externo del músculo recto mayor y al llegar a él se comporta de distinto modo según se la

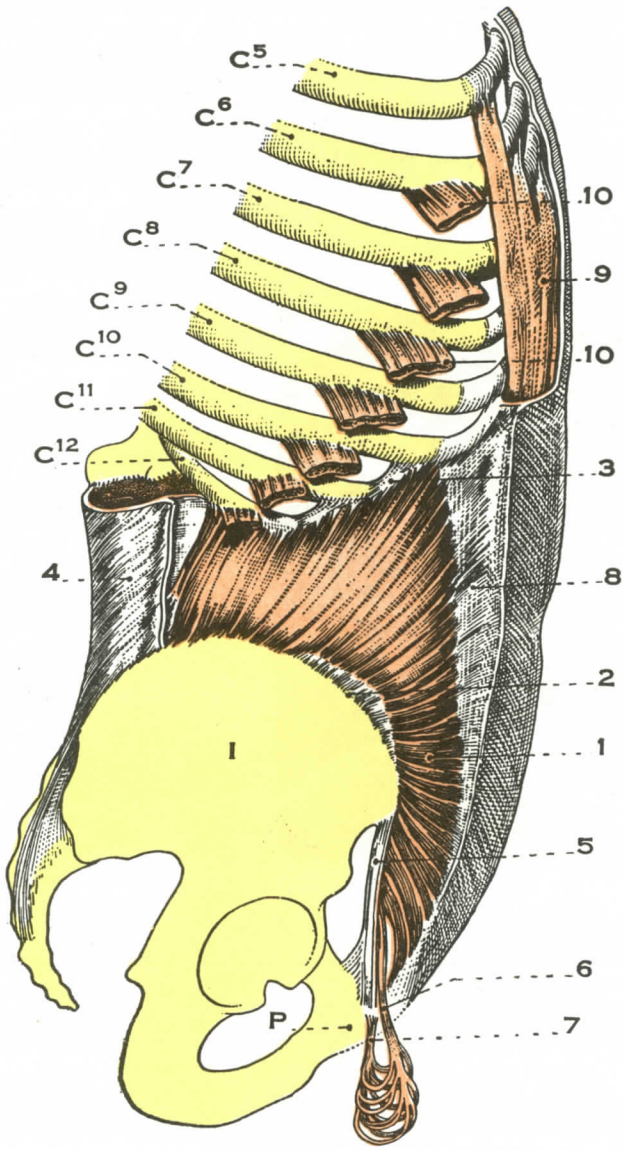

FIG. 869

Músculo oblicuo menor del abdomen.

I, hueso ilíaco. — P, pubis. — C^5, C^6... C^{12}, ocho costillas últimas.
1, oblicuo menor. — 2, inserción en la cresta ilíaca. — 3, inserción costal. — 4, masa sacrolumbar. — 5, arco de Falopio. — 6, fascículo externo del cremáster. — 7, fascículo interno del cremáster. — 8, aponeurosis anterior del oblicuo menor. — 9, recto mayor del abdomen. — 10, 10, 10, inserciones costales del oblicuo mayor.

examine por arriba o por abajo. *Por arriba* (fig. 876, A), en los tres cuartos superiores del músculo recto mayor, la aponeurosis del oblicuo menor, hasta allí indivisa, se fracciona en dos hojas: 1.°, una hoja anterior, que pasa por delante del

recto mayor, se fusiona con la aponeurosis del oblicuo mayor y va a terminar, como esta última, en la línea blanca; 2.º, una hoja posterior, que pasa por detrás del recto mayor, en donde se fusiona así mismo con la aponeurosis del transverso, y, como la hoja precedente, va a terminar en la línea blanca. *Por abajo* (fig. 876, B), en el cuarto inferior del músculo recto mayor, la aponeurosis del oblicuo menor no se desdobla y pasa por entero por delante de este último músculo para alcanzar la línea blanca.

3.º **Relaciones.** — Cubierto por delante por el oblicuo mayor y por detrás por el dorsal ancho, el oblicuo menor cubre a su vez al transverso. Forma con este último músculo el fondo del triángulo de Petit y se pone en relación en este punto con la aponeurosis superficial, el tejido celular subcutáneo y la piel. Su cara profunda oculta el triángulo de GRYNFELT (figura 876).

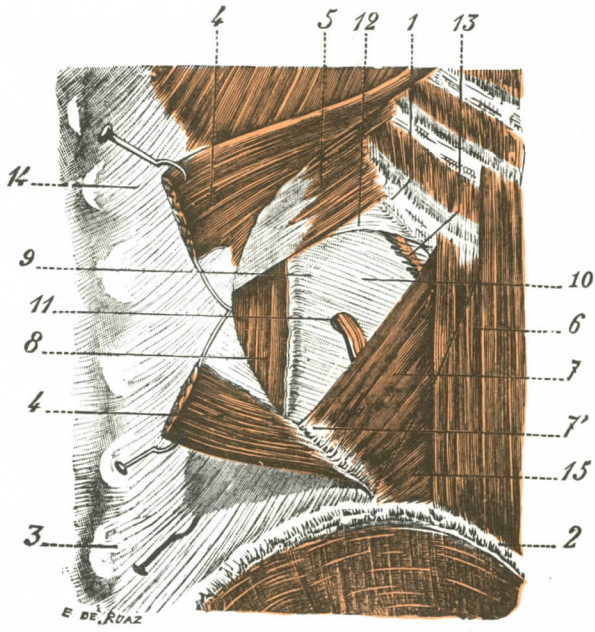

FIG. 870

Triángulo de Grynfelt visto de frente (T.-J.).

1, duodécima costilla. — 2, cresta iliaca. — 3, apófisis espinosa. — 4, 4 músculo dorsal ancho incidido y separado. — 5, serrato menor posterior e inferior. — 6, oblicuo mayor. — 7, oblicuo menor, con 7', su aponeurosis posterior fusionándose con la del dorsal ancho. — 8, músculos espinales. — 9, aponeurosis posterior del transverso. — 10, triángulo de Grynfelt. — 11, orificio aponeurótico que da paso a un paquete vasculonervioso. — 12, ligamento lumbocostal de Henle. — 13, duodécimo nervio intercostal con los vasos que le acompañan. — 14, aponeurosis lumbar. — 15, triángulo de Petit.

4.º **Vascularización.**—Está irrigado: 1.º Por las *colaterales externas de la epigástrica* y de la *mamaria interna,* colaterales satélites de los cuatro últimos nervios intercostales. Cada una de estas arterias de la vaina del recto camina entre el oblicuo menor y el transverso, y da ramillas a la cara profunda del músculo. Se anastomosan bastante a menudo con las arterias intercostales;

2.º Por las *dos últimas intercostales;*

3.º Por la *cuarta lumbar.*

El conjunto de las colaterales externas, de la epigástrica y de la mamaria interna constituye, con las intercostales y las lumbares, las *vías vasculares transversales* de GOINARD y CURTILLET.

4.º Por ramas ascendentes *de la circunfleja iliaca profunda.* Una de ellas, la *arteria epigástrica externa,* aplicada a la cara profunda del oblicuo menor, al que irriga, se eleva hasta la altura del ombligo.

5.º **Inervación.** — Está inervado por los *cuatro nervios intercostales inferiores* y por las *dos ramas abdominogenitales* del plexo lumbar (fig. 873). Los filetes nerviosos penetran en el músculo por su cara profunda.

6.º **Acción.** — La acción del oblicuo menor difiere poco de la del oblicuo mayor: en efecto, el oblicuo menor baja las costillas, flexiona el tórax y comprime las vísceras abdominales. Cuando se contrae de un solo lado, imprime además al tórax un movimiento de rotación que lo atrae hacia sí. Desde el punto de vista de los movimientos

de rotación, el oblicuo menor es, pues, antagonista del oblicuo mayor del mismo lado y congénere del oblicuo mayor del lado opuesto.

Como el oblicuo mayor, el oblicuo menor puede tomar su punto de inserción fijo en el tórax, y en este caso eleva y flexiona la pelvis.

Variedades. — Existen algunas veces inserciones aponeuróticas en la porción superior de este músculo, frente a la décima, undécima y duodécima costillas. Por arriba, en las costillas, el músculo puede presentar una o dos digitaciones de más o de menos (34 por 100). Puede insertarse únicamente en la undécima costilla (1 por 100), subir a la décima (66,5 por 100), a la novena (31 por 100), la octava (1,5 por 100). Por abajo, los fascículos insertos en el arco crural pueden faltar. En un caso, el oblicuo menor, más desarrollado que de ordinario, estaba atravesado por el cordón espermático.

Se han descrito algunos fascículos supernumerarios entre el oblicuo mayor y el menor, tales como: 1.°, el *recto lateral* de KELCH, que parte de una de las tres últimas costillas y va a insertarse en el centro de la cresta iliaca; 2.°, un fascículo, que iba del cartílago de la undécima costilla a la vaina del recto mayor (GRUBER).

3.° *Transverso del abdomen*

El músculo transverso (fig. 872, 1), así llamado a causa de la dirección transversal de sus fascículos, está situado debajo del oblicuo menor. Carnoso en su parte media y tendinoso en sus extremidades, representa una ancha lámina cuadrilátera que se extiende desde la columna vertebral a la línea blanca, a la manera de un semicírculo hueco, cuya concavidad está dirigida hacia las vísceras abdominales.

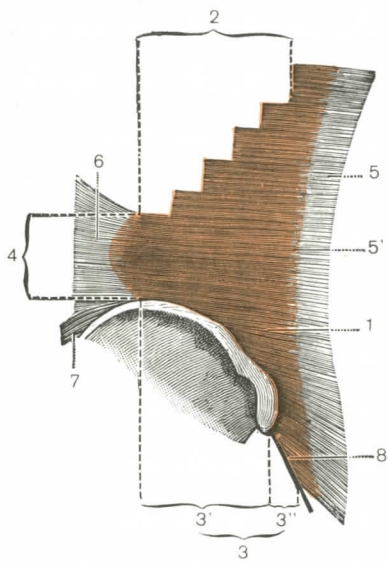

FIG. 871

Esquema que representa la inserción de origen del transverso del abdomen.

1, transverso. — 2, línea de inserción costal (fascículos suspensorios). — 3, línea de inserción iliaca (fascículos inferiores), con: 3', inserción en la cresta iliaca; 3'', inserción en el arco crural. — 4, inserción en la aponeurosis posterior (fascículos medios). — 5, aponeurosis anterior, con 5', línea semilunar de SPIGEL. — 6, aponeurosis posterior. — 7, ligamento iliolumbar. — 8, arco crural.

1.° Inserciones de origen. — Este músculo se origina (fig. 871): 1.°, en la cara interna de la porción cartilaginosa de las seis últimas costillas, por digitaciones que se entrecruzan con las digitaciones correspondientes del diafragma; 2.°, en el labio interno de la cresta iliaca, en sus tres cuartos anteriores, por medio de fibras tendinosas extremadamente cortas; 3.°, en el tercio externo del arco crural, por fibras carnosas que se yuxtaponen inmediatamente a las del oblicuo menor; 4.°, en la columna lumbar y en especial en las apófisis transversas, por medio de una ancha aponeurosis de inserción, conocida con el nombre de *aponeurosis posterior del transverso,* que describiremos en el párrafo siguiente.

Si nos fijamos en la figura 871, que representa esquemáticamente las inserciones de origen del músculo transverso, observaremos: 1.°, que la línea de inserción costal se dirige oblicuamente de delante atrás y de arriba abajo; 2.°, que la línea de inserción iliaca es igualmente oblicua, pero en sentido inverso, es decir, de delante atrás y de abajo arriba; 3.°, que la línea de inserción aponeurótica reviste la forma de una curva de convexidad posterior. De aquí resulta que el cuerpo carnoso del transverso termina por atrás en una especie de punta roma, y que en su conjunto este cuerpo carnoso ofrece la forma de un triángulo de base anterior.

2.º Inserciones terminales, aponeurosis anterior del transverso. — De las tres zonas de inserción costal, lumbar e iliaca, los fascículos constitutivos del músculo

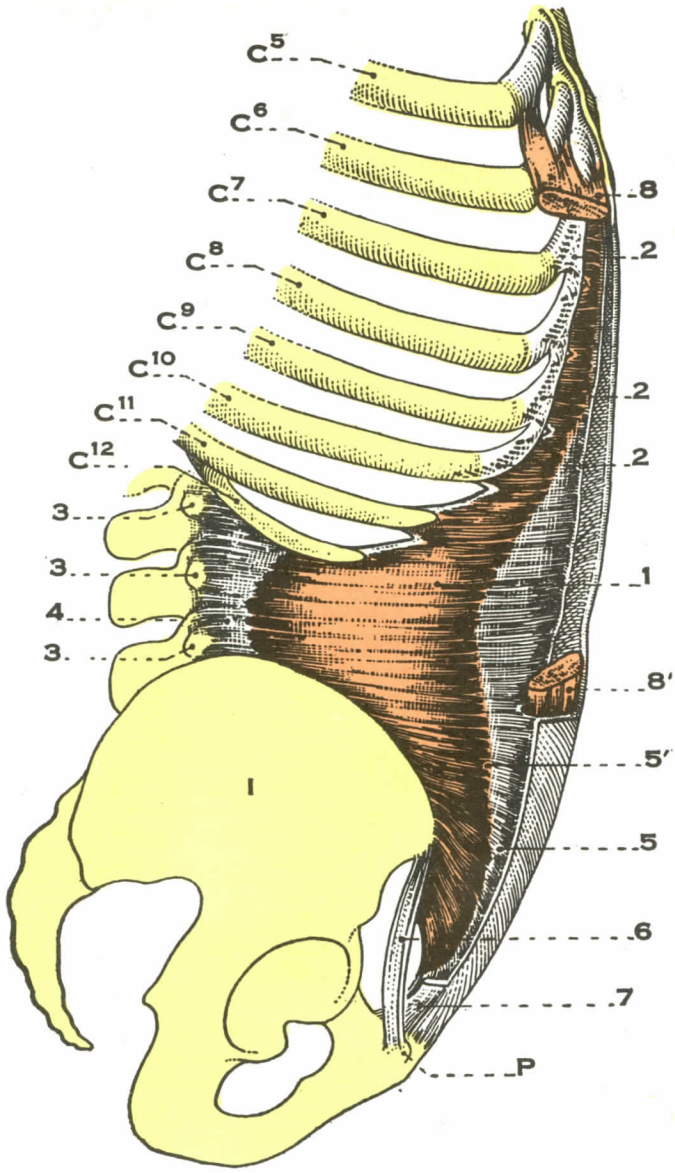

FIG. 872

Músculo transverso del abdomen.

I, hueso ilíaco. — P, pubis. — C^5, C^6..., C^{12}, ocho últimas costillas.

1, músculo transverso del abdomen. — 2, 2, 2, inserciones en la cara interna de las seis últimas costillas. — 3, 3, apófisis transversas de las vértebras lumbares. — 4, aponeurosis posterior del transverso. — 5, aponeurosis anterior del transverso. — 5', línea de Spigel. — 6, arco de Falopio. — 7, tendón conjunto. — 8, 8, recto mayor del abdomen.

transverso se dirigen de atrás a delante, hacia el borde externo del recto mayor, y terminan, un poco antes de llegar a este borde, en una ancha aponeurosis, la

aponeurosis anterior del transverso, la cual, como la de los dos músculos descritos, va a fijarse en la línea blanca.

Como nos lo demuestra la figura 872, el borde externo de esta aponeurosis está representado por una línea que describe una curva bastante regular, con la concavidad hacia dentro; a esta línea curva, límite de separación entre el cuerpo muscular y su aponeurosis, se le ha dado el nombre de *línea semilunar* de SPIGEL (véase figura 872, 5').

Para alcanzar la línea blanca, la aponeurosis del transverso pasa por detrás del recto mayor *en sus tres cuartos superiores* (algunas veces en sus cuatro quintos superiores), y por delante de este músculo *en su cuarto inferior.* De aquí resulta que esta aponeurosis está dividida en dos porciones, muy diferentes una de otra por sus dimensiones y por su situación: una porción superior, que representa los tres cuartos superiores de la aponeurosis, y que es *retromuscular* (en relación con el recto mayor), y otra porción inferior, mucho más pequeña, *premuscular.*

La porción superior termina por abajo a 10 ó 12 centímetros por encima del pubis, por un borde transversal, que es curvilíneo y cóncavo hacia abajo: es el *repliegue semilunar de Douglas,* o más sencillamente el *repliegue de Douglas,* el *arco de Douglas.* Se ve muy claramente cuando, después de haber seccionado de través el músculo recto mayor, se quita el segmento superior del músculo y se tira hacia abajo y afuera con una erina el segmento inferior; o también cuando (fig. 881, 2) se mira la pared anterior del abdomen por su cara posterior, después de haber quitado el peritoneo.

Hemos visto que la aponeurosis del transverso viene a insertarse en la línea blanca. Ahora conviene añadir que su porción más inferior, la que se corresponde con los hacecillos musculares que parten del arco crural, viene a insertarse en el pubis desde la sínfisis hasta la cresta pectínea. Estos *hacecillos de inserción pubiana* de la aponeurosis del transverso se fusionan con los hacecillos pubianos de la aponeurosis del oblicuo menor: de ello resulta una lámina única que cruza oblicuamente la cara anterior del músculo piramidal y del músculo recto mayor (fig. 882, 7, 7'), a la cual los anatomistas ingleses dan el nombre de *tendón conjunto,* denominación que se ha introducido en la nomenclatura francesa. Como se ve, el tendón conjunto no es otra cosa que el tendón común a los fascículos inferiores de los músculos oblicuo menor y transverso.

3.º Relaciones. — Tocante a sus relaciones, en el transverso del abdomen hemos de considerar *dos caras,* una externa y otra interna. Su *cara externa,* convexa, está cubierta por los dos músculos oblicuo mayor y oblicuo menor. Su *cara interna,* cóncava, está en relación con el peritoneo que se extiende sobre ella, y, por mediación del peritoneo, con las vísceras abdominales. Hemos de añadir que está separada del peritoneo por la *fascia transversalis* (véase más adelante) y luego por el tejido celular subperitoneal.

4.º Vascularización. — Comparada a la de los dos músculos precedentes, su vascularización es escasa. En su tercio anterosuperior recibe dos o tres ramos de la *mamaria interna.* Más abajo y por fuera, está irrigado por las *colaterales externas de la epigástrica.* Por fuera y abajo, recibe ramos de la *circunfleja.*

5.º Vista de conjunto de la vascularización de la pared muscular anterolateral del abdomen. — Tres sistemas concurren a esta vascularización: 1.º, el *sistema epigastricomamario,* que constituye una vía continua, vertical, satélite del recto mayor; 2.º, el *sistema de las arterias satélites de los nervios intercostales,* formado por las intercostales y las colaterales de la epigástrica *(vía transversal).* Este sistema corresponde a la metamería nerviosa y aparecería el primero; 3.º, el *sistema de la epigástrica externa,* que se hunde como una cuña entre los dos precedentes.

Estos tres territorios se anastomosan ampliamente entre sí; el peligro de esfacelo de la pared es, por consiguiente, casi nulo, incluso después de grandes incisiones.

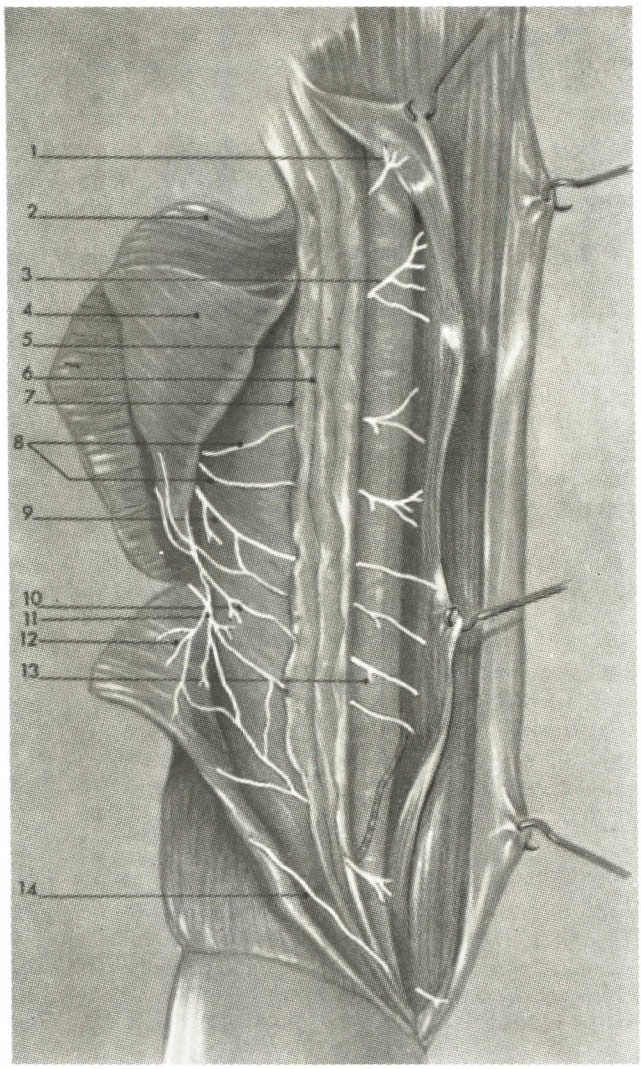

FIG. 873

Los nervios intercostales inferiores en la pared abdominal anterior (HOVELACQUE).

(Inervación de los músculos de la pared anterolateral.)

1, séptimo nervio intercostal. — 2, oblicuo mayor, incidido y reclinado hacia fuera. — 3, octavo nervio intercostal. — 4, oblicuo menor incidido y reclinado. — 5, hoja anterior de la vaina del recto, incidida y reclinada hacia fuera. — 6, la aponeurosis, tendón del oblicuo mayor. — 7 la aponeurosis, tendón del oblicuo menor. — 8, noveno nervio intercostal dividido en dos ramas terminales. — 9, décimo nervio intercostal con los filetes que da al transverso y al oblicuo menor. — 10, undécimo nervio intercostal y sus filetes colaterales. — 11, duodécimo nervio intercostal, que se divide rápidamente en dos ramas. — 12, ramito para el oblicuo menor. — 13, ramo cutáneo. — 14, filete del abdominogenital mayor, que va a inervar el piramidal.

6.º Inervación. — Está inervado, como el oblicuo menor: 1.º, por ramos procedentes de los cuatro últimos *intercostales;* 2.º, por ramos procedentes del *abdominogenital mayor* y del *abdominogenital menor,* ramas del plexo lumbar.

Los filetes nerviosos penetran en el músculo por su cara superficial (fig. 873).

7.º Acción. — Por sus fascículos insertos en las costillas, el transverso aproxima éstas al plano medio, contribuyendo de este modo a la constricción del tórax y a la espiración. No es ésta, sin embargo, más que una acción accesoria. Su principal función es la de influir sobre las vísceras abdominales, a las que comprime contra la columna vertebral como si fuera una faja. Toma de este modo, como se comprende, una gran parte en muy diversos actos, como son: el vómito, la micción, la defecación y el parto.

Variedades. — La inserción en la séptima costilla falta con mucha frecuencia. Se ha observado una digitación supernumeraria para la sexta costilla. Los fascículos inferiores pueden, en caso de desarrollo exagerado del músculo, formar la pared posterior del conducto inguinal y ser atravesados por el cordón espermático. MACALISTER ha observado la ausencia del transverso. El mismo anatomista ha encontrado en dos individuos el transverso fusionado con el oblicuo menor. Se ha observado una intersección tendinosa, situada en el grosor del músculo transverso.

3. Aponeurosis de los músculos de la región anterolateral del abdomen

Los músculos que acabamos de describir como constituyentes de las paredes anterolaterales del abdomen tienen dos clases de aponeurosis: las *aponeurosis de envoltura* y las *aponeurosis de inserción*. Así es que cada uno de los tres músculos anchos ofrece en una y otra de sus caras una lámina fibrosa, o por lo menos conjuntiva, que lo envuelve y lo aísla de los músculos vecinos; sin embargo, estas aponeurosis de envoltura, excepto la que reviste la cara profunda del transverso, y que después describiremos con el nombre de *fascia transversalis*, son delgadas en extremo, de disección sumamente difícil y casi sin importancia. Las aponeurosis de inserción, por el contrario, son membranas muy fuertes y muy resistentes, que continúan el cuerpo muscular hasta sus inserciones y que de este modo forman parte integrante del mismo músculo; éstas son las que se consideran principalmente al tratar de las aponeurosis abdominales: en cirugía y en medicina operatoria tienen considerable importancia. Examinaremos sucesivamente las *aponeurosis abdominales posteriores* y las *aponeurosis abdominales anteriores*. Estudiaremos en seguida algunas *formaciones* o *regiones* que se relacionan de una manera más o menos directa con estas aponeurosis.

A. Aponeurosis abdominales posteriores

Las aponeurosis abdominales posteriores, según hemos visto al estudiar las inserciones de origen de los músculos anchos, son en número de dos: la *aponeurosis posterior del oblicuo menor* y la *aponeurosis posterior del transverso*.

1.º Aponeurosis posterior del oblicuo menor. — La aponeurosis posterior del oblicuo menor, que corresponde a los fascículos más posteriores del músculo, o sea los que se insertan en la duodécima costilla, se dirige atrás y abajo, no tardando en unirse con la del dorsal ancho, que la cubre (fig. 870). Aunque íntimamente fusionada con esta última aponeurosis, se la puede muchas veces seguir, guiándose por la dirección de sus fibras, hasta las apófisis espinosas de la última vértebra lumbar y de la primera sacra.

2.º Aponeurosis posterior del transverso. — La aponeurosis posterior del transverso continúa hasta la columna vertebral los fascículos medios de este músculo.

Sencilla e indivisa en su origen en el músculo, se divide, al llegar al borde externo del cuadrado lumbar, en dos hojas, una que pasa por delante del cuadrado y otra que pasa por detrás. Esta última hoja, a su vez, al llegar al borde externo de los músculos espinales, emite una prolongación por detrás de ellos. La aponeurosis posterior del transverso se divide, pues, en definitiva, en tres hojillas, que se distinguen, por su situación, en *anterior, media* y *posterior.*

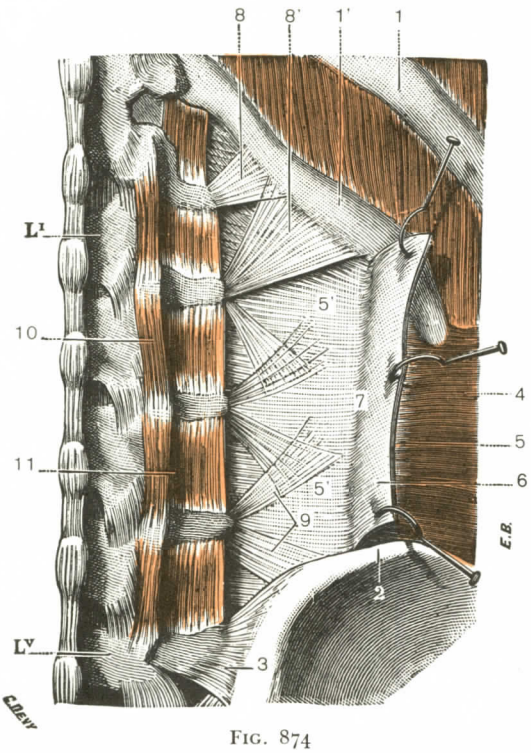

FIG. 874

Aponeurosis posterior del músculo transverso.

LI, LII, LIII, LIV, LV, primera, segunda, tercera, cuarta y quinta vértebras lumbares.

1, 1', undécima y duodécima costillas. — 2, cresta iliaca. — 3, ligamento iliolumbar. — 4, músculo transverso del abdomen. — 5, su aponeurosis posterior, con 5', su hoja media que se inserta en el vértice de las apófisis transversas de las vértebras lumbares — 6, aponeurosis del dorsal ancho separada hacia fuera, la cual está íntimamente unida, en 7, con la hoja superficial de la aponeurosis del transverso. — 8, 8', dos fascículos fibrosos que forman por su unión el ligamento lumbocostal de HENLE. — 9, 9, otros fascículos fibrosos que parten del vértice de las apófisis transversas y van a reforzar la aponeurosis del transverso. — 10, músculos intertransversos internos. — 11, músculos intertransversos externos.

a) *Hoja anterior o aponeurosis anterior del cuadrado de los lomos.* — La hoja anterior (fig. 875, 4') no es más que la *aponeurosis del cuadrado lumbar* de algunos autores. Se extiende de fuera a dentro sobre la cara anterior de este músculo, y va a insertarse por dentro en la base de las apófisis transversas de las vértebras lumbares. La aponeurosis del cuadrado es comúnmente delgada y poco resistente. Se halla reforzada en su parte superior por un sistema de fibras de dirección transversal, que se extienden desde el vértice de la duodécima costilla (algunas veces también de la parte media de la undécima) a la cara anterior y al borde superior de la apófisis transversa de la segunda lumbar: es una dependencia del ligamento lumbocostal de HENLE, que en seguida describiremos. El conjunto de estas fibras transversales, fusionadas de este modo con las fibras de la aponeurosis del cuadrado, constituye una especie de arco, que se denomina indistintamente: *arco del cuadrado lumbar* o *ligamento arqueado del diafragma;* recordaremos de paso que en este arco es donde van a insertarse los fascículos correspondientes del diafragma.

b) *Hoja media.* — La hoja media (figs. 874, 5', y 875, 4''), la más importante de las tres, constituye, hablando con propiedad, la aponeurosis posterior del músculo transverso. Forma la continuación de los fascículos posteriores de este músculo y va a terminar en el vértice de las apófisis transversas de las vértebras lumbares. Ocupa, en altura, todo el espacio comprendido entre la duodécima costilla y la cresta iliaca, continuada hacia dentro por el ligamento *iliolumbar.* Su ancho, medido desde el borde posterior del músculo a las apófisis transversas, es de 10 a 11 centímetros. Relativamente delgada por abajo, la hoja media de la aponeurosis del transverso se engruesa gradualmente a medida que se aproxima a las costillas.

Desde el punto de vista de su constitución anatómica, está formada esencialmente por fibras transversales: francamente transversales en su parte inferior, obli-

cuas hacia arriba y adentro (paralelas a la duodécima costilla) en su parte superior. En la parte más elevada, en el ángulo formado por la última costilla y la columna vertebral, se halla reforzada por el *ligamento lumbocostal* de HENLE (fig. 874, 8 y 8'), especie de expansión fibrosa, muy gruesa a la vez que muy resistente, nacarada, que se extiende desde el vértice de las dos primeras lumbares al borde inferior de la duodécima costilla y algunas veces hasta la undécima (cuando la duodécima es corta). Su borde inferior o base es cortante, tendido en forma de arco apoyado en la cara posterior del cuadrado de los lomos, pero que se desdobla a veces parcialmente, de suerte que una parte de sus fibras pasa en este caso por delante del músculo. La significación de este ligamento es aún obscura, ¿representa tal vez ligamentos costo-

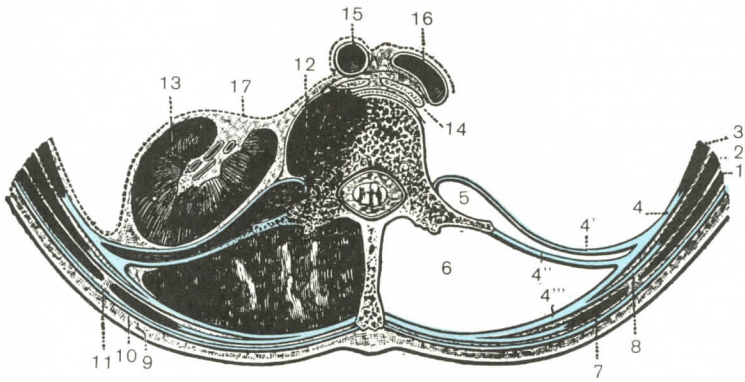

FIG. 875

Corte horizontal de la columna vertebral a nivel de la segunda vértebra lumbar.

A la izquierda se han dejado todos los músculos; a la derecha se han quitado el psoas, el cuadrado de los lomos y los músculos espinales para mostrar bien los dos compartimientos musculares de la región lumbar.

1, oblicuo mayor del abdomen. — 2, oblicuo menor. — 3, transverso. — 4, aponeurosis de este último músculo, dividiéndose en tres hojillas: 4', hojilla anterior; 4'', hojilla media; 4''', hojilla posterior. — 5, compartimiento del cuadrado lumbar. — 6, compartimiento de los músculos espinosos. — 7, músculo dorsal ancho. — 8, aponeurosis del oblicuo menor. — 9, piel. — 10, tejido celular subcutáneo. — 11, aponeurosis superficial. — 12, sección del psoas. — 13, riñón. — 14, pilar derecho del diafragma. — 15, aorta. — 16, vena cava inferior. — 17, peritoneo.

transversos posteriores o bien un músculo intercostal interno atrofiado? La cuestión no está dilucidada todavía.

Debajo del ligamento lumbocostal, expansiones análogas, pero siempre menos importantes y comúnmente poco visibles, salen del vértice de las apófisis transversas de las tres últimas lumbares para irradiarse sobre la cara posterior de la aponeurosis que nos ocupa y reforzar de este modo su porción interna y yuxtalumbar. Hemos visto en varios individuos que el extremo de las apófisis transversas daba nacimiento a verdaderas cintas fibrosas, que se dirigían oblicuamente hacia abajo y afuera, en dirección paralela a la duodécima costilla: estos fascículos aponeuróticos, cuando existen, no son en realidad sino vestigios fibrosos de las costillas lumbares.

c) *Hoja posterior.* — La hoja posterior (fig. 875, 4''') arranca, según hemos dicho antes, del borde externo de los músculos espinosos. Se dirige hacia atrás y adentro y se fusiona inmediatamente después con la aponeurosis del dorsal ancho; contribuye de este modo a formar, junto con otras aponeurosis menos importantes, especialmente con las del oblicuo menor y del serrato menor inferior, la *aponeurosis lumbar.* Hemos descrito ya esta aponeurosis al hablar de los músculos posteriores del tronco (pág. 876), por lo que aquí no insistiremos.

d) *Compartimientos musculares de la región lumbar.* — Al separar unas de otras, las tres hojas precitadas de la aponeurosis posterior del transverso circunscriben, junto con las partes correspondientes de la columna vertebral, dos compartimientos

osteofibrosos importantes (fig. 875): un *compartimiento anterior* (5), situado entre la hoja anterior y la hoja media, y un *compartimiento posterior* (6), comprendido entre la hoja media y la hoja posterior. El primero de estos compartimientos está ocupado por el músculo cuadrado lumbar. En el segundo se encuentran los tres músculos de los canales vertebrales: el dorsal largo y el sacrolumbar, en un plano superficial, y el transverso espinoso, en un plano profundo.

La descripción precedente de la aponeurosis abdominal posterior es la que podríamos llamar clásica, por lo menos en Francia, pues así la conciben CRUVEILHIER, SAPPEY, RICHET, PAULET, TILLAUX, etc. La aceptan igualmente algunos autores extranjeros, especialmente CUNNINGHAM. La mayoría de los anatomistas extranjeros reproducen cortes análogos a los de la figura 875, pero los interpretan de una manera diferente. Para ellos, la aponeurosis posterior del transverso no se divide en hojas múltiples, sino que por entero se dirige al vértice de las apófisis transversas de las vértebras lumbares; el músculo transverso se insertaría en consecuencia de un modo exclusivo en las apófisis transversas. En cuanto a las otras dos hojas, que nosotros hemos descrito antes con los nombres de *hoja anterior* y *hoja posterior* de la aponeurosis del transverso, serían independientes de este último músculo; la primera sería una simple aponeurosis de envoltura, que reviste la cara anterior del cuadrado de los lomos, y la segunda estaría constituida por la aponeurosis del dorsal ancho, a la que irían a juntarse los tendones posteriores del oblicuo menor y del serrato inferior menor.

B. Aponeurosis abdominales anteriores

Se designan con este nombre las tres aponeurosis de inserción anteriores del oblicuo mayor, del oblicuo menor y del transverso. Estas tres láminas aponeuróticas, superpuestas de delante atrás, como los músculos de que derivan y de los cuales son continuación, han sido ya descritas en el párrafo precedente, a propósito de las inserciones terminales del oblicuo mayor (pág. 928), del oblicuo menor (página 934) y del transverso (pág. 937). No las reproduciremos aquí, contentándonos con recordar la manera cómo se comportan en relación con el músculo recto mayor (véase fig. 876):

α) La *aponeurosis del oblicuo mayor,* la más superficial de las tres, pasa por delante del músculo recto mayor, al que cubre en toda su altura, desde el pubis hasta el apéndice xifoides.

β) La *aponeurosis del oblicuo menor* se desdobla a nivel del borde externo del músculo recto mayor en dos hojas: 1.º, una *hoja anterior,* que pasa por delante del músculo y se fusiona con la aponeurosis del oblicuo mayor; 2.º, una *hoja posterior,* que pasa por detrás del músculo, pero en sus tres cuartos superiores solamente. En su cuarto inferior, la aponeurosis del oblicuo menor no se desdobla y pasa por entero por delante del recto mayor, fusionándose siempre con la del oblicuo mayor. Recordemos que los hacecillos más inferiores de la aponeurosis del oblicuo menor, lo mismo que los hacecillos más inferiores de la aponeurosis del transverso, se fusionan juntos para formar el *tendón conjunto* (fig. 882, 7, 7'), el cual termina, no en la línea blanca, sino en el pubis, desde la sínfisis hasta la cresta pectínea.

γ) La *aponeurosis del transverso* pasa por detrás del músculo recto mayor en sus tres cuartos superiores y se fusiona con la hoja posterior de la aponeurosis del oblicuo menor. En su cuarto inferior pasa por delante del músculo recto mayor y se une entonces con las dos aponeurosis de los oblicuos mayor y menor.

Por lo demás, las tres aponeurosis (casi podríamos decir cuatro, porque la del oblicuo menor se desdobla), al llegar al lado interno del recto mayor, se entrecruzan en la línea media con las aponeurosis homónimas del lado opuesto, para formar un largo rafe, llamado *línea blanca* (véase más adelante). Pasando de este modo unas por delante y otras por detrás del recto mayor, las aponeurosis abdominales anteriores forman a este músculo una especie de envoltura fibrosa co-

nocida con el nombre de *vaina del recto mayor*. La describiremos inmediatamente después de estudiar algunas *dependencias de la aponeurosis del oblicuo mayor* y de la *fascia transversalis*, que toman una parte importante en la constitución de esta vaina.

C. Regiones y formaciones diversas dependientes de las aponeurosis abdominales

Estudiaremos con este título algunas regiones o formaciones que se refieren de una manera más o menos directa a las aponeurosis de los músculos del abdomen, y muy especialmente a las aponeurosis anteriores. Tales son: el *arco crural*, el *li-*

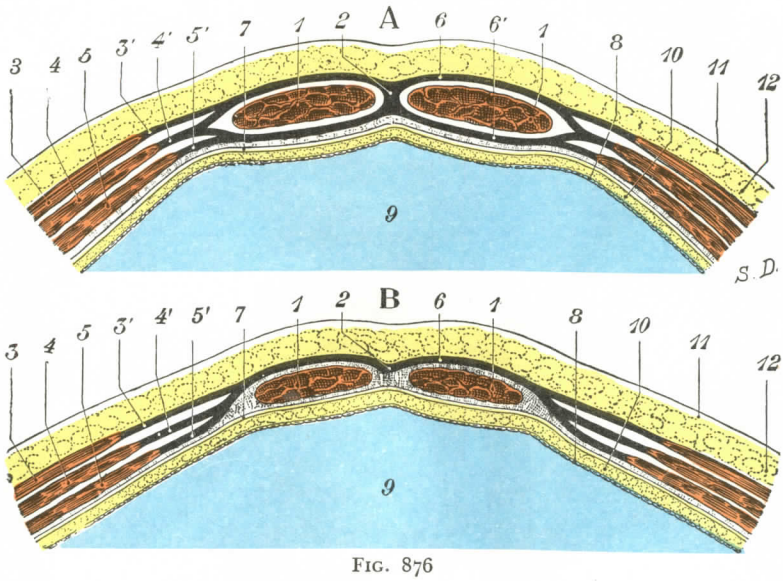

FIG. 876

Sección horizontal de la pared abdominal anterior que muestra las aponeurosis anteriores de los músculos anchos.

A. SECCIÓN QUE PASA ALGO POR ENCIMA DEL OMBLIGO. — 1, 1, músculo recto mayor. — 2, línea blanca. — 3, musculo oblicuo mayor, con 3', su aponeurosis. — 4, oblicuo menor, con 4', su aponeurosis. — 5, transverso, con 5', su aponeurosis. — 6 y 6', hoja anterior y hoja posterior de la vaina del recto mayor. — 7, fascia transversalis. — 8, peritoneo, con 9, cavidad abdominal. — 10, tejido celular subperitoneal. — 11, piel. — 12, tejido celular subcutáneo.

B. SECCIÓN QUE PASA A 8 CENTÍMETROS POR ENCIMA DEL PUBIS. — 1, 1, músculo recto mayor. — 2, línea blanca. — 3, 4, 5, músculos oblicuo mayor, oblicuo menor y transverso, con 3', 4', 5', sus aponeurosis. — 6, hoja anterior de la vaina del recto mayor. — 7, fascia transversalis. — 8, peritoneo con 9, cavidad abdominal. — 10, tejido celular subperitoneal. — 11, piel. — 12, tejido celular subcutáneo.

gamento de Gimbernat, el *ligamento de Cooper*, la *cinta iliopectínea*, el *anillo crural*, la *fascia transversalis*, la *fascia propia*, el *conducto inguinal* y las *fositas inguinales*, la *vaina del recto mayor*, la *línea blanca* y el *ombligo*. De cada una de ellas daremos sólo una sucinta descripción, remitiendo al lector para más amplios detalles, especialmente en lo que concierne a las aplicaciones medicoquirúrgicas, a los *Tratados de Anatomía topográfica*.

1.° Arco crural. — El arco crural o femoral, al que aún se llama impropiamente (diremos en seguida por qué) *ligamento de Falopio* o *ligamento de Poupart*, es una cinta fibrosa muy fuerte y resistente, extendida oblicuamente desde la espina iliaca anterosuperior a la espina del pubis. Corresponde a la línea de unión del

abdomen con el muslo, al surco exterior llamado *pliegue de la ingle*. Como demuestra la figura 877, no es absolutamente rectilíneo, sino más bien contorneado en *S* itálica (*S*). Su longitud mide en línea recta, tomada con la cinta métrica o con el compás de cuadrante, de 10 a 12 centímetros en el hombre y de 11 a 13 en la mujer.

Considerado desde el punto de vista de sus inserciones, el arco crural se fija por atrás en la parte externa de la espina iliaca anterosuperior, donde se confunde con la porción correspondiente de la aponeurosis del oblicuo mayor. Por dentro

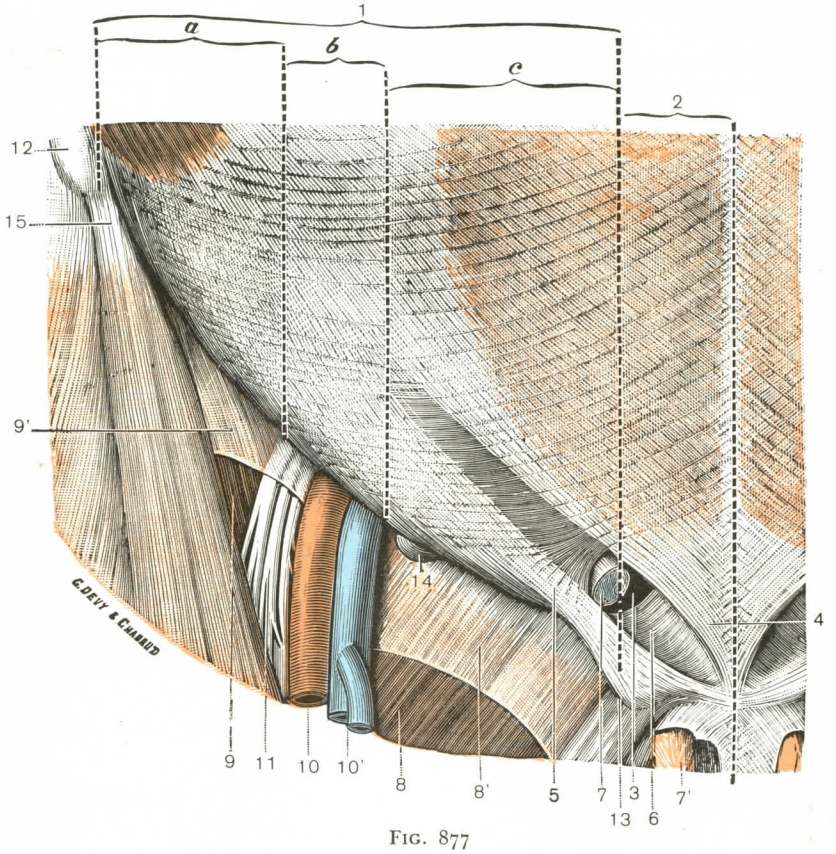

FIG. 877

Arco crural visto por delante.

1, arco crural, con *a*, su porción externa; *b*, su porción media; *c*, su porción interna o gimbernática. — 2, inserciones pubianas. — 3, orificio externo del conducto inguinal, con: 4, su pilar interno; 5 su pilar externo; 6, su pilar posterior o ligamento de Colles (del lado opuesto). — 7, 7', cordón espermático. — 8, pectíneo, con 8', su aponeurosis. — 9, psoasilíaco, con 9', su aponeurosis o fascia iliaca. — 10, 10', arteria y vena femorales. — 11, nervio crural. — 12, espina iliaca anterosuperior. — 13, espina del pubis. — 14, ganglio de Cloquet. — 15, sartorio.

se inserta en la espina del pubis, donde también se continúa sin límite de demarcación con el fascículo de la aponeurosis del oblicuo mayor que hemos ya descrito con el nombre de pilar externo del anillo inguinal.

Si lo seguimos desde una a otra extremidad, procedimiento de fuera a dentro, lo veremos primeramente descansar sobre el músculo psoas o, con más exactitud, sobre la aponeurosis de envoltura de este músculo, la fascia iliaca: se adhiere fuertemente a esta aponeurosis y forma con la misma una especie de rafe, que cierra la cavidad abdominal en este punto. Después lo vemos separarse de la fascia iliaca y pasar como un puente por delante de los vasos femorales. Finalmente, lo vemos

por dentro de estos vasos descansar de nuevo sobre un músculo, el músculo pectíneo, pero esta vez sin adherírsele. En efecto, es suficiente coger el arco con las pinzas y levantarlo (fig. 878), para demostrar que no tiene con el músculo subyacente más que simples relaciones de contigüidad.

Esta sencilla excursión a lo largo del arco crural nos permite dividirlo en tres porciones (fig. 877): 1.ª, una *porción externa (a),* de unos 55 milímetros de longitud, la cual descansa sobre la fascia iliaca y se le adhiere íntimamente; 2.ª, una *segunda porción (b),* de 35 a 40 milímetros de longitud, enteramente libre, la cual corresponde a los vasos femorales y por ende al anillo crural; 3.ª, una *tercera porción (c),* de 20 milímetros de longitud, que se extiende desde el anillo crural a la espina del pubis, descansando sobre el pectíneo. Esta última porción corresponde a la línea que sigue la aponeurosis del oblicuo mayor al reflejarse (pág. 930) para ir a insertarse en la cresta pectínea; y como esta porción refleja de la aponeurosis constituye el *ligamento de Gimbernat,* se puede decir igualmente, y con razón, que se corresponde con el ligamento de Gimbernat: es la *porción gimbernática* del arco crural. El arco, en este punto, es redondeado, obtuso y se corresponde con un canal que se halla situado inmediatamente por encima del mismo y por el cual corren, de fuera a dentro, los elementos constitutivos del cordón espermático.

La significación morfológica del arco crural ha motivado numerosas controversias, sin que exista aún acuerdo completo entre los anatomistas; para unos, el arco crural sería una formación fibrosa especial, un verdadero ligamento de enlace de la espina iliaca anterosuperior con el pubis *(ligamento de Falopio, ligamento de Poupart);* para otros, por el contrario, sólo sería una porción de la aponeurosis del oblicuo mayor; finalmente, otros sostienen una opinión mixta, considerando el arco crural como constituido a la vez por dos clases de fibras: unas procedentes de la aponeurosis del oblicuo mayor, y otras propias o *fibras iliopubianas* de THOMPSON (figura 881, 9), que, formando un plano más posterior, van desde la espina del pubis a la cresta iliaca. De estas tres opiniones, la segunda, la que hace del arco crural una simple dependencia de la aponeurosis del oblicuo mayor, parece ser la que está más conforme con la disposición anatómica; en efecto, las fibras iliopubianas, a pesar de su relación íntima con el arco crural, no pertenecen a este arco, sino a la fascia transversalis (véase más adelante).

El arco crural no es, pues, una formación especial, y he aquí por qué hemos dicho antes que las denominaciones de *ligamento de Falopio* y *ligamento de Poupart* son impropias. Después de lo dicho, añadimos además que consagran un error. El arco crural está constituido en toda su extensión por la aponeurosis de inserción anterior del oblicuo mayor: en sus dos primeras porciones, las que corresponden al psoas y al anillo crural, no es más que el borde inferior de la citada aponeurosis; en su tercera porción, o porción gimbernática, está representado, no solamente por el borde inferior de la aponeurosis del oblicuo mayor (como se escribe generalmente), sino por el pliegue, prominente hacia delante, que forma a este nivel la aponeurosis al reflejarse hacia atrás y arriba para constituir el *ligamento de Gimbernat.*

2.º **Ligamento de Gimbernat.** — Se designa con este nombre una lámina fibrosa (fig. 878, 2) que llena exactamente el ángulo agudo que forma la porción interna del arco crural con la cresta pectínea. También aquí el nombre de ligamento aplicado a esta lámina fibrosa consagra un error. El seudoligamento de Gimbernat no es, en efecto, más que la porción refleja de la aponeurosis del oblicuo mayor (véase pág. 930), que de vertical se convierte en horizontal o ligeramente ascendente, para ir a buscar punto de inserción en la cresta pectínea: es, si se nos permite emplear la expresión muy justificada de NICAISE, el *fascículo pectíneo* del oblicuo mayor.

Así entendido, el ligamento de Gimbernat (conservamos esta denominación a falta de otra mejor y porque, consagrada por el uso, la encontramos en todos los autores) tiene la forma de un triángulo con la base dirigida hacia afuera. Podemos, pues, considerar en el mismo: 1.º, un *vértice:* 2.º, *dos caras,* una superior y otra inferior; 3.º, *tres bordes,* que se distinguen en anterior, posterior y externo. Su *vértice* constituye la parte más interna del ligamento y corresponde a la espina del pubis, mejor dicho, al ángulo de unión del arco crural con la cresta pectínea. Su *cara superior* o *abdominal* está en relación con las vísceras abdominales y sobre la misma

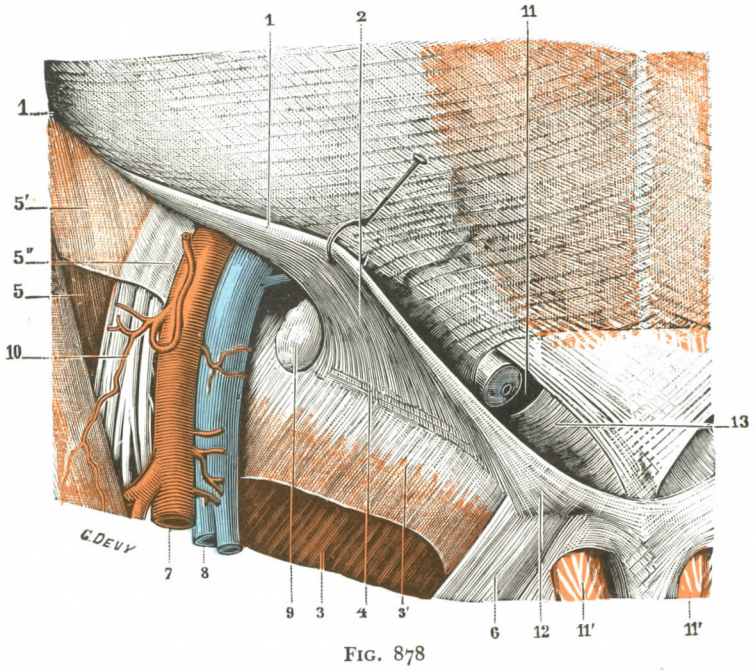

FIG. 878

Parte interna del arco crural separada hacia arriba para poner de manifiesto la porción refleja de este arco o ligamento de Gimbernat.

1, 1, arco crural. — 2, porción refleja o ligamento de Gimbernat. — 3, pectíneo, con 3', su aponeurosis. — 4, ligamento de Cooper. — 5, psoasiliaco, con: 5', su aponeurosis; 5'', parte de esta aponeurosis que cierra por fuera del anillo crural y constituye la cinta iliopectínea. — 6, aductor medio. — 7, arteria femoral. — 8, venas femorales. — 9, ganglio de Cloquet. — 10, nervio crural, separado de la arteria por la cinta iliopectínea. — 11, anillo inguinal externo, con 11', cordón espermático. — 12, espina del pubis. — 13, ligamento de Colles.

se extienden, para reforzar el ligamento, una prolongación de la fascia transversalis y algunas fibras procedentes del ligamento de Colles (véase pág. 932). Su *cara inferior* o *crural* mira al muslo y descansa sobre la cara anterior del músculo pectíneo, al que está unida sólo por una capa de tejido celular laxo, fácil de separar. Su *borde anterior* está en relación con el arco crural, del cual el ligamento de Gimbernat (no está de más repetirlo) constituye la continuación. Su *borde posterior* se extiende desde la espina del pubis hasta 15 ó 18 milímetros por fuera de la misma. Se fija a la vez en la cresta pectínea y en la aponeurosis del pectíneo. Su *borde externo* (*base* del ligamento), libre y cortante, adopta la forma semilunar, con la concavidad dirigida hacia fuera. Constituye el lado interno del anillo crural, y de este modo está en relación con los vasos femorales y especialmente con los linfáticos. Luego veremos que un ganglio, el *ganglio de Cloquet,* cabalga sobre este borde.

El ligamento de Gimbernat, lo propio que la aponeurosis del oblicuo mayor, de la cual es una dependencia, está formado por una serie de pequeñas cintas tendinosas

yuxtapuestas por sus bordes; es muy denso, resistente y presenta muchas veces algunas cisuras, principalmente cerca de su borde externo, a través de las cuales puede salir el intestino y constituir una hernia.

3.° **Ligamento de Cooper.** — El borde superior de la cresta pectínea está cubierto por una especie de cordón fibroso, muy grueso, muy denso y muy resistente, que se le adhiere de una manera íntima y se extiende desde la espina del pubis hasta la eminencia iliopectínea (fig. 879, 5): el *ligamento pubiano* de Cooper, o más sencillamente, el *ligamento de Cooper.* La significación morfológica de esta formación fibrosa, recostada sobre la arista cortante de la cresta pectínea, no nos parece aún claramente dilucidada. Se encuentra escrito casi en todas las obras que el ligamento de Cooper es el resultado de la reunión en un mismo punto de algunas lá-

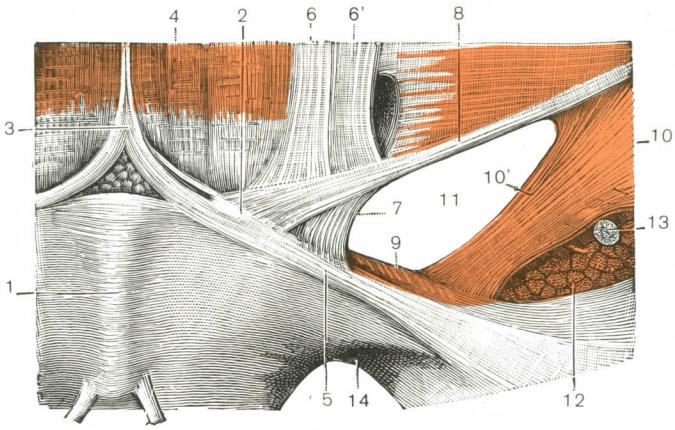

FIG. 879

Ligamento de Cooper visto por su cara posterior.

1, sínfisis pubiana. — 2, espina del pubis. — 3, adminiculum lineæ albæ. — 4, recto mayor cubierto por la fascia transversalis. — 5, ligamento de Cooper. — 6, ligamento de Henle. — 6', ligamento de Hesselbach. — 7, ligamento de Gimbernat. — 8, fibras iliopubianas. — 9, pectíneo, cubierto por su aponeurosis. — 10, fascia iliaca, con 10', cinta iliopectínea. — 11, anillo crural. — 12, músculo psoasiliaco. — 13, nervio crural. — 14, canal subpubiano. — 15, orificio interno del conducto inguinal.

minas fibrosas, tales como la aponeurosis del pectíneo, el ligamento de Gimbernat, el ligamento de Colles y la fascia transversalis, ya que todas van a buscar inserción en la cresta pectínea. Sin embargo, los fascículos fibrosos de estas diferentes aponeurosis no constituyen por sí solos todo el ligamento de Cooper. Este ligamento tiene, además, otros elementos, y los principales de ellos parecen provenientes de los bordes laterales del *adminiculum lineæ albæ* (pág. 963).

4.° **Cinta iliopectínea.** — El arco crural y la fascia ilíaca están íntimamente fusionados, por fuera, desde la espina iliaca anterosuperior hasta 4 ó 5 centímetros por dentro de esta espina. Aquí las dos aponeurosis se separan y forman un ángulo agudo abierto hacia dentro: el arco crural continúa su trayecto primitivo y se dirige a la espina del pubis; la fascia iliaca, oblicua hacia abajo y adentro, se dirige a la eminencia iliopectínea y contrae adherencias íntimas con esta eminencia ósea. Toda esta porción de la fascia iliaca (fig. 880, 6'), libre y extendida oblicuamente desde el arco crural a la eminencia iliopectínea, ha recibido el nombre de *cinta iliopectínea.* Como se ve, esta cinta no es una formación fibrosa especial, sino una *porción de la fascia iliaca,* que mira al borde externo del ligamento de Gimbernat y es oblicua de fuera a dentro y de delante atrás. Su parte interna está en re-

lación con la arteria femoral que descansa sobre ella. Su parte externa descansa en el músculo psoasiliaco y el nervio crural.

5.º Anillo crural. — El anillo crural es un ancho orificio (fig. 880, 2) que pone en comunicación la cavidad abdominal con la parte anterosuperior del muslo, más explícitamente, con el triángulo de Scarpa, y da paso a los vasos femorales, que encima de él toman el nombre de vasos iliacos externos.

El anillo crural, que sucesivamente se ha considerado como redondeado, elíptico y oval, aparece más bien como de forma triangular, y por este hecho ofrece a nuestra consideración tres bordes y tres ángulos. Los bordes se distinguen en anterior, posteroexterno y posterointerno; el *borde anterior* está representado por la parte media del arco crural, que a este nivel no es más que el borde inferior de la aponeurosis de inserción del oblicuo mayor; el *borde posteroexterno* está formado por la cinta iliopectínea que descansa sobre el psoas; el *borde posterointerno* corresponde al borde externo, cóncavo, del ligamento de Gimbernat. De estos tres bordes, el anterior es más extenso: mide un promedio de 35 milímetros de longitud. Los otros dos bordes, posteroexterno y posterointerno, muy oblicuos, en especial el posteroexterno, convergen recíprocamente de tal manera, que al llegar al hueso coxal no se hallan separados más que por un pequeño intervalo, que es el ángulo posterior del anillo. Los tres ángulos a su vez se distinguen en externo, interno y posterior: el *ángulo externo* corresponde a la separación de la cinta iliopectínea del arco crural; es francamente agudo; el *ángulo interno,* redondeado, está formado por el arco crural y la parte correspondiente del ligamento de Gimbernat; el *ángulo posterior,* por último, corresponde a la eminencia pectínea y al ligamento de Cooper.

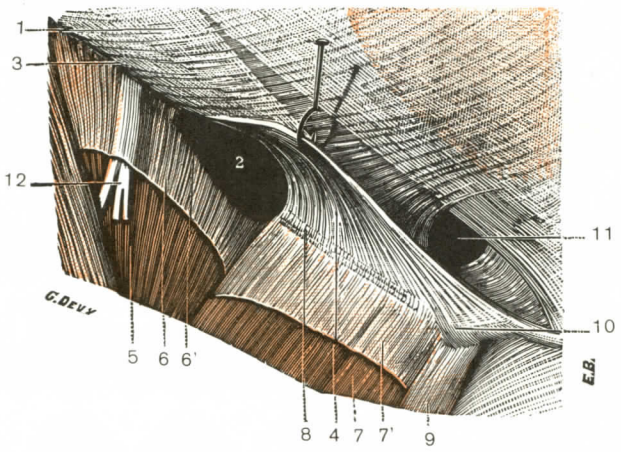

FIG. 880

Anillo crural visto por delante, después de la ablación de su contenido.

(La parte interna del arco crural está apartada arriba y adentro, para dejar ver el ligamento de Gimbernat.)

1, aponeurosis del oblicuo mayor. — 2, anillo crural. — 3, arco crural. — 4, ligamento de Gimbernat. — 5, psoasiliaco. — 6, fascia iliaca, con 6', cinta iliopectínea. — 7, pectíneo, con 7', su aponeurosis. — 8, ligamento de Cooper. — 9, aductor medio. — 10, espina pubiana. — 11, anillo inguinal externo (véase para los detalles relativos al anillo, la figura 885). — 12, nervio crural.

Por el anillo crural (fig. 878) pasan la arteria femoral, la vena homónima y los linfáticos femorales profundos. La *arteria* (7) ocupa la parte externa del anillo y se encuentra directamente aplicada contra la cinta iliopectínea, que la separa del nervio crural y de los fascículos carnosos del psoasiliaco. La *vena* (8) está situada inmediatamente por dentro de la arteria. Entre la vena y el ligamento de Gimbernat existe un espacio bastante extenso ocupado por *troncos linfáticos* que remontan del muslo a la pelvis. Así mismo se encuentra un ganglio linfático, el *ganglio de Cloquet* (9), que está como cabalgando sobre el borde cortante del ligamento de Gimbernat, rebasándolo a la vez por arriba y por abajo. Este ganglio, que pertenece al muslo por su parte inferior y al abdomen por su parte superior, tiene importancia quirúrgica porque aparenta una hernia crural estrangulada si se inflama.

6.° **Fascia transversalis.** — El músculo transverso del abdomen está cubierto en su cara externa o superficial por una delgada lámina aponeurótica que lo separa del oblicuo menor. En su cara interna o profunda ofrece igualmente una segunda aponeurosis de envoltura, que cubre esta cara en toda su extensión y la aísla de los órganos más profundamente situados; esta última aponeurosis ha recibido desde COOPER el nombre de *fascia transversalis.* La fascia transversalis puede, pues, definirse como la aponeurosis profunda de cubierta del músculo transverso, o, dicho de otro modo, la aponeurosis que cubre su cara profunda o abdominal.

A. DIMENSIONES Y LÍMITES. — La fascia transversalis tiene naturalmente la misma extensión que el propio músculo transverso; no obstante, su aspecto difiere mucho según los puntos donde se la considere: muy delgada y simplemente celulosa en la porción supraumbilical, se engruesa por debajo del ombligo y presenta en las inmediaciones del pubis y del arco crural todos los caracteres anatómicos de las verdaderas aponeurosis. Por arriba, la fascia transversalis se prolonga hasta el diafragma. Por los lados, se la puede seguir de igual modo hasta el borde posterior del transverso. Por dentro, llega hasta la línea media y aquí se fusiona con la del lado opuesto. Por abajo, termina en un espacio en forma de ángulo diedro que forman, al unirse entre sí, la pared abdominal anterior y la fosa iliaca interna. La porción yuxtamedia y la porción iliopubiana o crural de la fascia transversalis merecen un estudio especial.

B. PORCIÓN YUXTAMEDIA. — Por cada lado de la línea media, la fascia transversalis cubre la cara posterior de la vaina del músculo recto mayor del abdomen, desde su extremidad superior hasta el arco de Douglas. Por debajo de este arco, cubre el mismo músculo recto mayor (fig. 881) y va a insertarse por abajo en el labio interno del borde superior del pubis. En el intervalo comprendido entre el pubis y el arco de Douglas, la fascia transversalis forma por sí sola la pared posterior de la vaina del músculo recto (véase *Vaina del músculo recto mayor,* pág. 961).

C. PORCIÓN CRURAL, SÉPTUM CRURAL. — Por abajo y por fuera, en el intervalo comprendido entre la cresta iliaca y la espina del pubis, la fascia transversalis termina, según hemos dicho antes, en el espacio angular que limitan, por una parte la pared abdominal anterior, y por otra, los órganos contenidos en la fosa iliaca interna.

α) Si examinamos este espacio, procediendo de fuera a dentro, encontramos, en primer lugar, que la fascia transversalis se fija en el labio interno de la cresta iliaca y en la parte interna de la espina iliaca anterosuperior.

β) Más lejos, entre esta espina y el anillo crural, se inserta en la fascia iliaca, inmediatamente por detrás de la línea de unión de esta fascia iliaca con el arco crural. A nivel del orificio interno del anillo inguinal, penetra en él y desciende hasta el fondo de las bolsas, formando al testículo y al cordón una envoltura en forma de dedo de guante.

γ) Más lejos aún, a nivel del anillo crural, la fascia transversalis se aplica en primer lugar (fig. 881) al borde posterior del arco femoral, que se halla encorvado hacia atrás, y forma con él un canal de concavidad superior, por el que corre el cordón espermático. Continuando luego su trayecto descendente, encuentra los dos vasos femorales: se fija en su contorno y contrae con ellos, especialmente con la vena, íntimas adherencias. En la parte interna de la vena femoral, la fascia transversalis, una vez abandonado el arco crural, encuentra el espacio libre indicado en la página 961, que está reservado a los linfáticos, lo cierra y va a insertarse más abajo, en la cresta pectínea. Esta porción de la fascia transversalis, que cierra a manera de diafragma todo lo que no está ocupado del anillo crural, recibe el nombre de *séptum crural.* El séptum crural está atravesado, en puntos diversos, por los troncos

linfáticos, que desde el triángulo de Scarpa pasan a la pelvis y, en su parte más interna, por el ganglio de Cloquet, que, según hemos visto ya (pág. 950), pertenece a la vez al abdomen y a la región crural.

δ) Por dentro del anillo crural, la fascia transversalis encuentra la cara superior del ligamento de Gimbernat; se extiende sobre esta cara y va a fijarse, como el séptum crural, en la cresta pectínea, o, mejor dicho, en el ligamento de Cooper, que cubre esta cresta en toda su extensión.

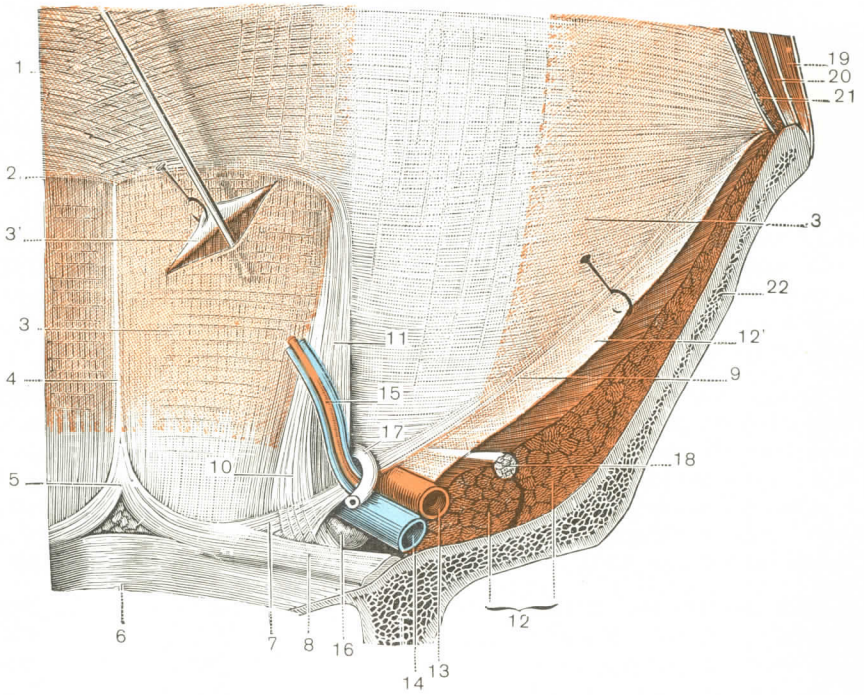

FIG. 881

Pared anterolateral del abdomen vista por su cara posterior o peritoneal.

(Se han quitado el peritoneo parietal y todo el tejido celular subperitoneal.)

1, hoja posterior de la vaina del músculo recto mayor. — 2, arco de Douglas. — 3, 3, fascia transversalis incidida y separada en 3', para dejar ver el músculo recto mayor, situado por debajo de la misma. — 4, línea blanca. — 5, adminículum lineæ albæ. — 6, sínfisis pubiana. — 7, espina del pubis. — 8, ligamento de Cooper. — 9, cinta iliopubiana. — 10, ligamento de Henle. — 11, ligamento de Hesselbach. — 12, músculo psoasilíaco, con 12', fascia ilíaca. — 13, arteria ilíaca externa. — 14, vena ilíaca externa. — 15, vasos epigástricos. — 16, ganglio de Cloquet, reclinado sobre el borde externo del ligamento de Gimbernat. — 17, conducto deferente. — 18, nervio crural. — 19, oblicuo mayor. — 20, oblicuo menor. — 21, transverso. — 22, hueso coxal cortado de través.

ε) Finalmente, por dentro de la espina pubiana, la porción gimbernática de la fascia transversalis se fusiona con su porción yuxtamedia, es decir, con la porción que cubre la cara posterior del músculo recto mayor.

D. FIBRAS DE REFUERZO DE LA FASCIA TRANSVERSALIS. — En su porción crural, la fascia transversalis adquiere un espesor y resistencia especiales en virtud de hallarse reforzada a este nivel por numerosas fibras que sin ser suyas propiamente se aplican a su cara posterior, se mezclan íntimamente a sus elementos y, por decirlo así, se incorporan a ella. De estas fibras de refuerzo, algunas son verticales y otras transversales.

a) *Fibras de refuerzo verticales, ligamento de Henle y ligamento de Hesselbach.* — Estas fibras ocupan todo el intervalo comprendido entre el borde externo

del recto mayor y el orificio interno del conducto inguinal. Presentan en su desarrollo variaciones individuales muy extensas; a veces forman una capa continua y otras veces se dispone en dos láminas más o menos distintas: una interna, que se designa con el nombre de *ligamento de Henle,* y otra externa, que es el *ligamento de Hesselbach.*

α) El *ligamento de Henle (falx inguinalis* de los anatomistas alemanes), situado inmediatamente por fuera del músculo recto mayor (fig. 881, 10), tiene la forma de un pequeño triángulo de base inferior. Su borde interno, oblicuo hacia abajo y adentro, corresponde al borde externo del recto mayor; está siempre más o menos confundido a este nivel con la vaina de este músculo. Su borde externo, oblicuo hacia abajo y afuera, es cóncavo, cortante y falciforme. Su borde inferior o base corresponde al ligamento de Cooper, con el cual se fusiona. De sus dos caras, la posterior está cubierta por tejido celular subperitoneal; la anterior corresponde al tendón conjunto (pág. 944) y se le adhiere íntimamente. El ligamento de Henle dista mucho de ser constante y, ciertamente, se ha debido tomar por él, en muchos casos, lo que no era en realidad más que el tendón conjunto.

β) El *ligamento de Hesselbach* (*ligamentum interfoveolare* de los anatomistas alemanes, así llamado de *inter,* entre, y *foveola,* fosilla, por encontrarse situado entre dos fosillas inguinales) es una lámina fibrosa, de dirección vertical, que se encuentra situada entre el orificio interno del conducto inguinal y la arteria epigástrica (fig. 881, 11). Triangular como el ligamento de Henle, se fija hacia abajo, por su base, en la parte correspondiente del arco crural. Su vértice, dirigido hacia arriba, se pierde insensiblemente en la fascia transversalis y se remonta muchas veces hasta el ángulo externo del arco de Douglas; de aquí el nombre de *pilar externo del arco de Douglas* que le dan algunos autores.

Entre el ligamento de Henle y el ligamento de Hesselbach, inmediatamente por dentro de la arteria epigástrica, se halla una depresión, más o menos pronunciada según los casos: la *fosilla inguinal media,* respecto de la cual volveremos a insistir (pág. 960) a propósito de la pared posterior del conducto inguinal.

b) *Fibras de refuerzo transversales, cinta iliopubiana.* — Se designa con este nombre, desde THOMPSON, un pequeño paquete de fibras transversales (fig. 881, 9) que van de la espina del pubis a la espina iliaca anterosuperior. Estas *fibras iliopubianas* toman origen, en su extremidad interna, en la espina del pubis y, por fuera de la espina, en la cresta pectínea. Hemos visto muchas veces que tenían su principal origen en el borde lateral del *adminículum lineæ albæ.* Desde la espina pubiana, las fibras constitutivas de la cinta se dirigen oblicuamente hacia fuera y arriba, y pasando al principio por encima de los vasos femorales, cruzan en seguida el psoasiliaco o más exactamente la fascia iliaca que lo recubre, y finalmente llegan a la espina iliaca anterosuperior. Allí se extienden formando un pequeño abanico, cuyos fascículos divergentes van a fijarse, en parte, en la misma espina, y en parte, en el labio interno de la cresta iliaca. Como se ve, la cinta iliopubiana sigue bastante exactamente, pero en un plano algo posterior, el mismo trayecto que el arco crural. A nivel del anillo crural se ponen en contacto las dos formaciones fibrosas (fig. 883) y se fusionan por sus bordes correspondientes.

7.° Capa celulosa subperitoneal, fascia propia. — Entre la fascia transversalis y el peritoneo se extiende una capa de tejido celular, el *tejido celular subperitoneal.*

Esta capa celulosa es muy variable en espesor, según los individuos y según las regiones en que se la considere: apenas perceptible en la parte superior de la pared abdominal, se engruesa considerablemente en la parte inferior, en especial en la región iliopubiana y en la región inguinoabdominal, en donde forma, a nivel del arco crural, el *espacio de Bogros.*

Por otra parte, se divide aquí en dos capas: una *capa superficial* o *externa*, que tapiza por detrás la fascia transversalis, y una *capa profunda* o *interna*, que corresponde al peritoneo y que queda adherente a esta serosa cuando se la separa por despegamiento. De estas dos capas, la primera, más gruesa, más o menos infiltrada de grasa amarillenta, constituye la *fascia transversalis celulosa* de RICHET; y la segunda, más delgada, más fina y delicada, íntimamente ligada al peritoneo, es la *fascia propia* de CLOQUET.

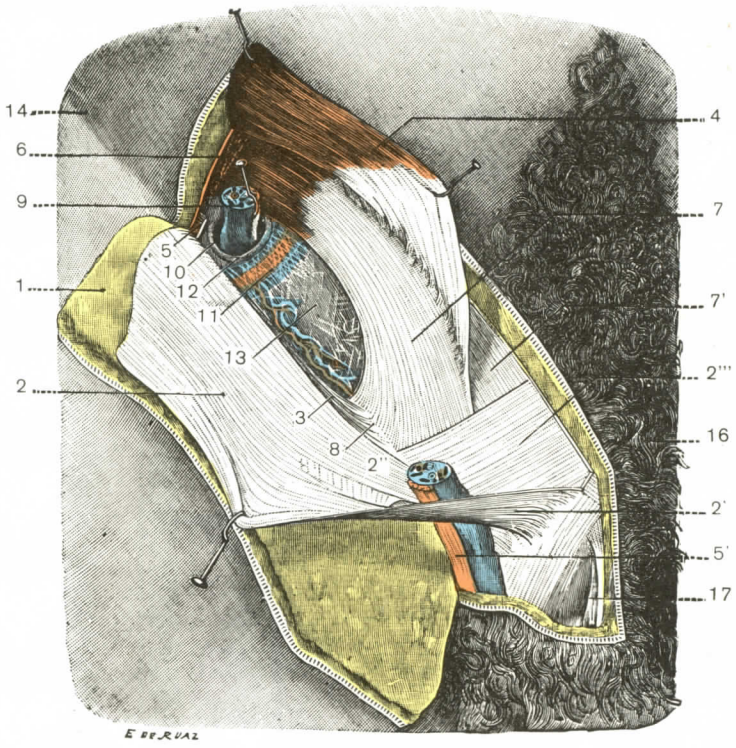

FIG. 882

Conducto inguinal en el hombre, abierto por delante para poner de manifiesto su pared posterior.

1, colgajo cutáneo. — 2, aponeurosis del oblicuo mayor, incidida y separada con una erina hacia abajo, con: 2', pilar interno del orificio externo del conducto inguinal; 2'', pilar externo; 2''', pilar posterior o ligamento de Colles. — 3, fibras iliopubianas. — 4, oblicuo menor, incidido transversalmente y separado hacia arriba con una erina. — 5, 5', cremáster. — 6, transverso. — 7, 7', tendón conjunto. — 8, ligamento de Cooper. — 9, cordón levantado con una erina para dejar ver: 10, orificio interno del conducto inguinal. — 11, vasos epigástricos, que dan por la parte interna los vasos subpubianos. — 12, ligamento de Hesselbach. — 13, fascia transversalis, representando el punto débil de la pared posterior del conducto inguinal. — 14, pliegue de la ingle. — 16, pelos del pubis. — 17, ligamento suspensorio del pene.

8.° **Conducto inguinal.** — La pared abdominal anterior está atravesada en su porción inferointerna por el cordón espermático en el hombre y por el ligamento redondo en la mujer. Se designa con el nombre de *conducto inguinal*, el espacio que ocupan estos órganos durante su trayecto parietal. Este espacio no está limitado por paredes propias, claramente diferenciadas y continuas unas con otras. El cordón espermático y el ligamento redondo, para salir al exterior, se fraguan un paso a través de los diferentes planos de la pared abdominal, como lo harían un nervio o un vaso. El conducto inguinal no es, pues, un conducto en el sentido propio de la palabra: es un simple trayecto, y se comprende que algunos

autores empleen para substituir esta denominación impropia la más adecuada de *trayecto inguinal.*

A. SITUACIÓN, DIRECCIÓN Y DIMENSIONES. — El conducto inguinal está situado inmediatamente por encima del arco crural. Se extiende en sentido longitudinal desde el centro del arco hasta la espina del pubis, y asciende en altura hasta 20 ó 25 milímetros por encima del arco.

Considerado desde el punto de vista de su dirección, el conducto inguinal es oblicuo, como el arco sobre el que descansa, de fuera a dentro, de arriba abajo y de atrás a delante.

Su longitud en el hombre adulto varía de 4 a 5 centímetros; en la mujer tiene 4 ó 5 milímetros más que en el hombre. Su anchura varía naturalmente según

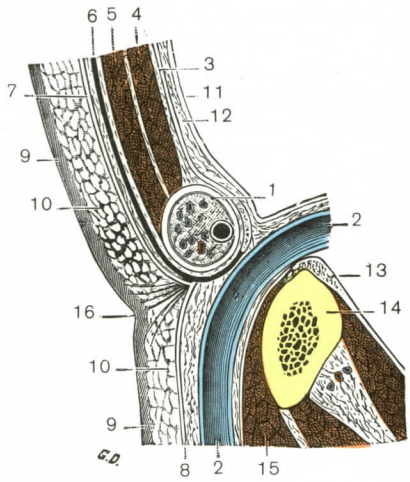

FIG. 883

Corte sagital del conducto inguinal, que pasa por la vena femoral.

(Cadáver congelado, lado derecho, segmento externo del corte.)

1, cordón espermático. — 2, vena femoral. — 3, fascia transversalis. — 4, transverso. — 5, oblicuo menor. — 6, aponeurosis del oblicuo mayor. — 7, fascia superficialis. — 8, aponeurosis femoral (fascia cribiformis). — 9, piel. — 10, tejido celular subcutáneo. — 11, peritoneo. — 12, tejido celular subperitoneal. — 13, ligamento de Cooper, cubriendo la cresta pectínea. — 14, pubis. — 15, pectíneo cubierto por su aponeurosis. — 16, pliegue de la ingle.

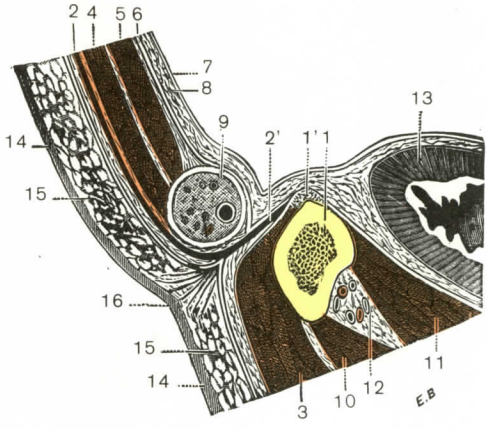

FIG. 884

Corte sagital del conducto inguinal, que pasa por el ligamento de Gimbernat.

(Cadáver congelado, lado derecho, segmento externo del corte.)

1, pubis, con 1', cresta pectínea cubierta por el ligamento de Cooper. — 2, aponeurosis del oblicuo mayor, con 2', su porción refleja formando el ligamento de Gimbernat. — 3, pectíneo con su aponeurosis. — 4, oblicuo menor. — 5, transverso. — 6 fascia transversalis. — 7, hoja parietal del peritoneo. — 8, tejido celular subperitoneal. — 9, cordón espermático. — 10, obturador externo. — 11, obturador interno. — 12, vasos y nervios obturadores. — 13, vejiga. — 14, piel. — 15, tejido celular subcutáneo. — 16, pliegue de la ingle

las dimensiones, variables en gran manera, del contenido: ancho cuando el cordón es voluminoso, es relativamente estrecho cuando el cordón es pequeño, y en todo caso siempre es más amplio en el hombre que en la mujer.

B. PAREDES. — Como ya hemos hecho notar anteriormente, el conducto inguinal carece de verdaderas paredes y deben entenderse aquí por esta palabra los diversos planos, musculares o aponeuróticos, que se hallan en relación con el cordón espermático si se trata del hombre, o con el ligamento redondo si se trata de la mujer. Hecha esta salvedad, describiremos en el conducto que nos ocupa *cuatro paredes,* que designaremos (fig. 883 y 884) con los nombres de *anterior, posterior, inferior* y *superior:*

a) *Pared anterior.* — La pared anterior está constituida por la aponeurosis de inserción del oblicuo mayor, así como por los fascículos más inferiores del oblicuo menor, que se insinúan entre la cara anterior del cordón y esta aponeurosis.

b) *Pared posterior.* — La pared posterior está formada por diversos elementos. Siguiéndola de fuera a dentro (figs. 886 y 887), encontramos que está constituida sucesivamente: 1.º, por fuera, entre el orificio interno del conducto inguinal y los vasos epigástricos, por la fascia transversalis, reforzada en este punto por el ligamento de Hesselbach; 2.º, más lejos, por dentro de los vasos epigástricos, por la fascia transversalis únicamente; 3.º, más lejos todavía, por la fascia transversalis, reforzada a su vez por el ligamento de Henle, el tendón conjunto y el ligamento de Colles. La pared posterior presenta, pues, *tres zonas* de espesor muy diferente: una *zona externa,* muy pequeña, que bordea por dentro el orificio interno del conducto y es relativamente resistente; una *zona interna,* mucho más extensa y sobre todo mucho más resistente, que ocupa toda la amplitud del tendón conjunto, y, por último, una *zona media,* colocada entre las dos precedentes y que es siempre muy delgada por estar reducida simplemente a la fascia transversalis. En esta última zona, verdadero *punto débil* de la pared posterior del conducto, es donde se forman las hernias inguinales llamadas *directas.*

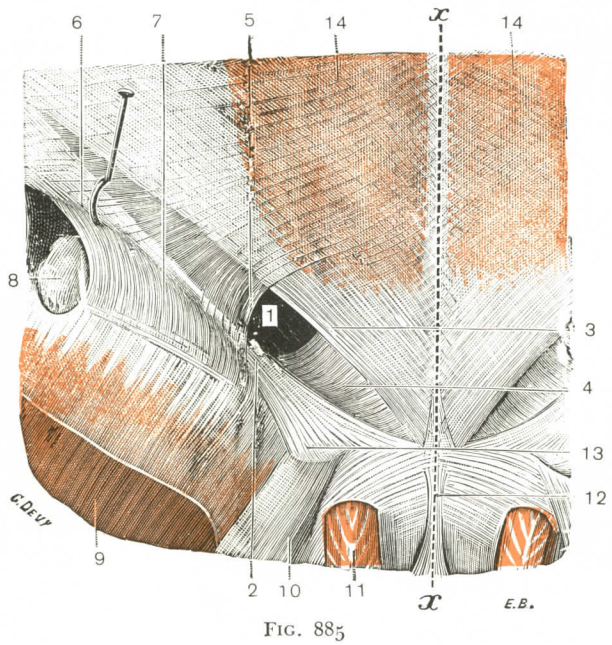

FIG. 885

Anillo inguinal externo del lado derecho visto por delante.

(El cordón inguinal ha sido seccionado y separado, para que puedan verse las diferentes formaciones que constituyen el anillo.)

x, x, línea media. — 1, anillo inguinal externo, con: 2, su pilar externo; 3, su pilar interno; 4, su pilar posterior o ligamento de Colles. — 5, fibras arciformes o intercolumnarias. — 6, arco crural, separado hacia arriba. — 7, ligamento de Gimbernat. — 8, ganglio de Cloquet que ocupa el lado interno del anillo crural. — 9, pectíneo con su aponeurosis. — 10, aductor medio. — 11, cordón inguinal seccionado un poco por debajo de su salida del anillo. — 12, ligamento suspensorio del pene. — 13, espina del pubis. — 14, 14, rectos mayores del abdomen vistos por transparencia.

c) *Pared inferior.* — La pared inferior está constituida, como demuestra la figura 883, por una especie de canal, cuya concavidad mira hacia arriba. Este canal pertenece manifiestamente en su parte anterior a la aponeurosis de inserción del oblicuo mayor, la cual está encorvada hacia dentro y arriba; en su parte posterior está formada por la fascia transversalis, y especialmente por el paquete de fibras transversales que, con el nombre de *cinta iliopubiana,* refuerza a este nivel la fascia transversalis. En resumen, el canal fibroso sobre el que descansa el cordón resulta de la unión, por debajo del mismo, de la aponeurosis del oblicuo mayor, que forma la pared anterior del conducto inguinal, con la fascia transversalis (cinta iliopubiana), que constituye su pared posterior.

d) *Pared superior.* — La pared superior, finalmente, está formada por el borde inferior de los dos músculos oblicuo menor y transverso. Hay que hacer notar que estos fascículos carnosos del oblicuo menor y del transverso sólo existen ordinariamente en la porción externa del conducto. En la porción interna han desaparecido

para lanzarse sobre el tendón conjunto, y a este nivel la parte superior del conducto, a causa de la aproximación de las paredes anterior y posterior, queda reducida a un sencillo borde exclusivamente aponeurótico.

C. ORIFICIOS. — El conducto inguinal presenta, como se comprende, dos orificios, que se designan con el nombre de anillos, los *anillos del conducto inguinal.* De estos dos orificios, uno es superficial y corresponde a la piel, es el *orificio cutáneo* o *anillo externo;* el otro es profundo y corresponde al peritoneo, es el *orificio peritoneal* o *anillo interno.* Haremos notar, antes de proseguir, que las expresiones *interno* y *externo* aplicadas a los orificios inguinales son inexactas, ya que el orificio cutáneo, que se designa con el nombre de orificio *externo,* está mucho más aproximado a la línea media que el orificio peritoneal, o sea el *interno.* Nosotros conservaremos, sin embargo, estas denominaciones sancionadas por el uso.

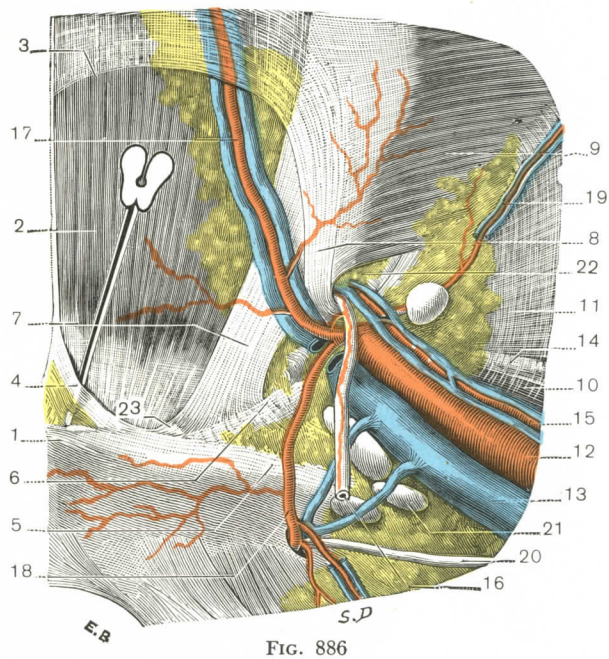

FIG. 886

Región inguinoabdominal derecha, cara posterior (T. y J.).

(El peritoneo, el tejido celular subperitoneal y la fascia transversalis han sido quitados para que se vean los músculos y aponeurosis de la región.)

1, sínfisis pubiana. — 2, recto mayor. — 3, arco de Douglas. — 4, adminículum lineæ albæ. — 5, ligamento de Cooper. — 6, cinta iliopubiana. — 7, ligamento de Henle. — 8, ligamento de Hesselbach. — 9, transverso del abdomen. — 10, psoas. — 11, iliaco. — 12, arteria ilíaca externa. — 13, vena ilíaca externa. — 14, nervio crural. — 15, vasos espermáticos. — 16, conducto deferente. — 17, vasos epigástricos. — 18, anastomótica de la obturatriz. — 19, vasos circunflejos ilíacos. — 20, nervio obturador. — 21, ganglios linfáticos. — 22, orificio interno del conducto inguinal. — 23, espina del pubis.

a) *Anillo inguinal externo.* — El anillo inguinal externo (fig. 885, 1) está situado sobre el pubis, inmediatamente por dentro de la espina, a 25 milímetros de la línea media. Sabemos ya, por haberlo visto al hablar del oblicuo mayor (véase pág. 932), que corresponde a las inserciones pubianas de este músculo y resulta de la separación a este nivel de dos fascículos tendinosos llamados *pilar interno* y *pilar externo,* que unen entre sí en su parte superior las fibras arciformes. Está formado: 1.°, hacia fuera, por el pilar externo, que va a insertarse a la vez en la espina pubiana y por delante del cuerpo del pubis; 2.°, por dentro, por el pilar interno, que se inserta en la sínfisis; 3.°, por arriba, por las primeras fibras arciformes que van de un pilar al otro; 4.°, por debajo, por el pilar posterior o ligamento de Colles, que proviene del oblicuo mayor del lado opuesto.

Constituido de este modo, el anillo externo del conducto inguinal reviste la forma de un óvalo, cuyo diámetro mayor está oblicuamente dirigido de arriba abajo y de fuera a dentro, y cuya extremidad mayor está situada arriba. Sus dimensiones, muy variables aparte de los estados patológicos, son como promedio en el hombre: el diámetro mayor (longitudinal), de 25 a 28 milímetros; el diámetro menor (anchura), de 10 a 12 milímetros. En la mujer estas cifras son siempre, por supuesto, algo menores: de 20 a 22 milímetros de longitud y de 8 a 10 milímetros de anchura.

Existen a veces, por encima del anillo inguinal externo, uno o dos orificios más pequeños *(anillos accesorios)*, circulares, ovalados o romboidales, a través de los cuales salen vasos, filetes nerviosos o simples paquetes adiposos. Estos anillos accesorios pueden, en estado patológico, dar paso a hernias epiploicas y hasta a asas intestinales.

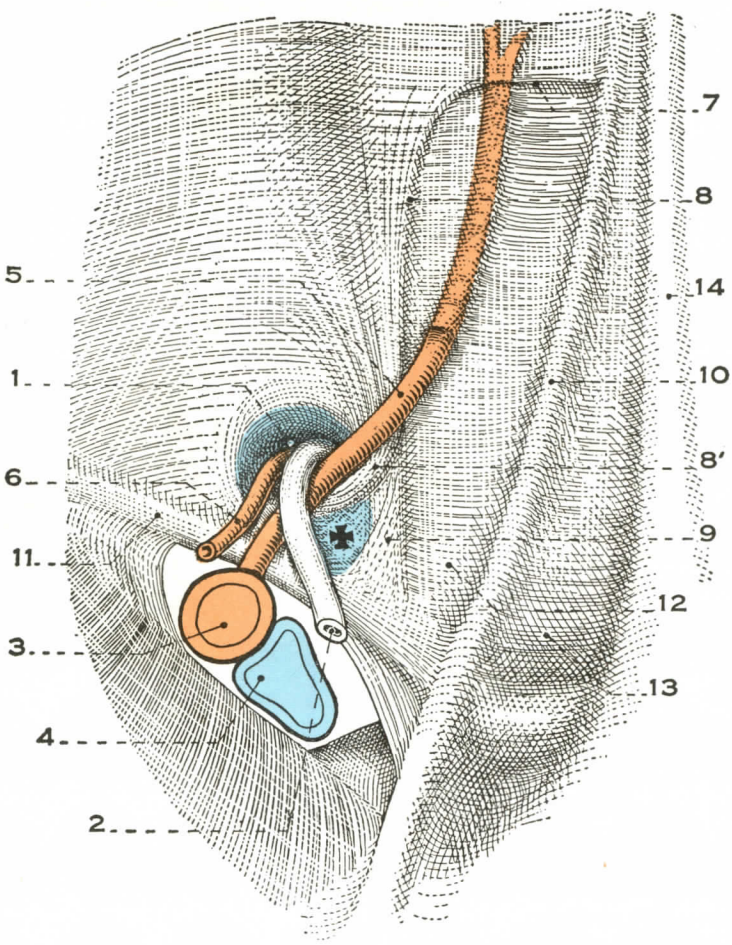

FIG. 887

Orificio interno del conducto inguinal (lado izquierdo).

1, borde superior del orificio interno del conducto inguinal (fosita inguinal externa). — 2, conducto deferente. — 3, arteria ilíaca externa. — 4, vena ilíaca externa. — 5, arteria epigástrica. — 6, arteria espermática. — 7, arco de Douglas. — 8, 8', ligamento de Hesselbach. — 9, borde externo de la vaina del recto y tendón conjuntivo: punto débil de la pared superior del conducto inguinal. — 10, relieve de la arteria umbilical. — 11, relieve del uraco. — 12, fosita inguinal media. — 13, fosita inguinal interna. — 14, uraco.

b) *Anillo inguinal interno.* — El anillo inguinal interno (figs. 886 y 887) corresponde a la parte media del arco crural. Se halla situado de 15 a 18 milímetros por encima de este arco, a 50 milímetros por fuera y por encima de la espina púbica y a 70 milímetros de la línea blanca. Este orificio tiene más bien la forma de una hendidura vertical que de un anillo. Su diámetro mayor, dirigido de arriba abajo, mide de 10 a 15 milímetros. La fascia transversalis se introduce en él junto con diversos elementos del cordón, y forma en la parte interna, reflejándose de dentro a

fuera, un *repliegue semilunar* o *falciforme* (fig. 887), cuyo borde cóncavo, que corresponde al ligamento de Hesselbach, mira a fuera, y constituye el interno del anillo mismo. Sobre el orificio interno del conducto inguinal se extiende la hoja parietal del peritoneo, que presenta generalmente en este punto una ligera depresión o fosilla. Volveremos a encontrarla en seguida.

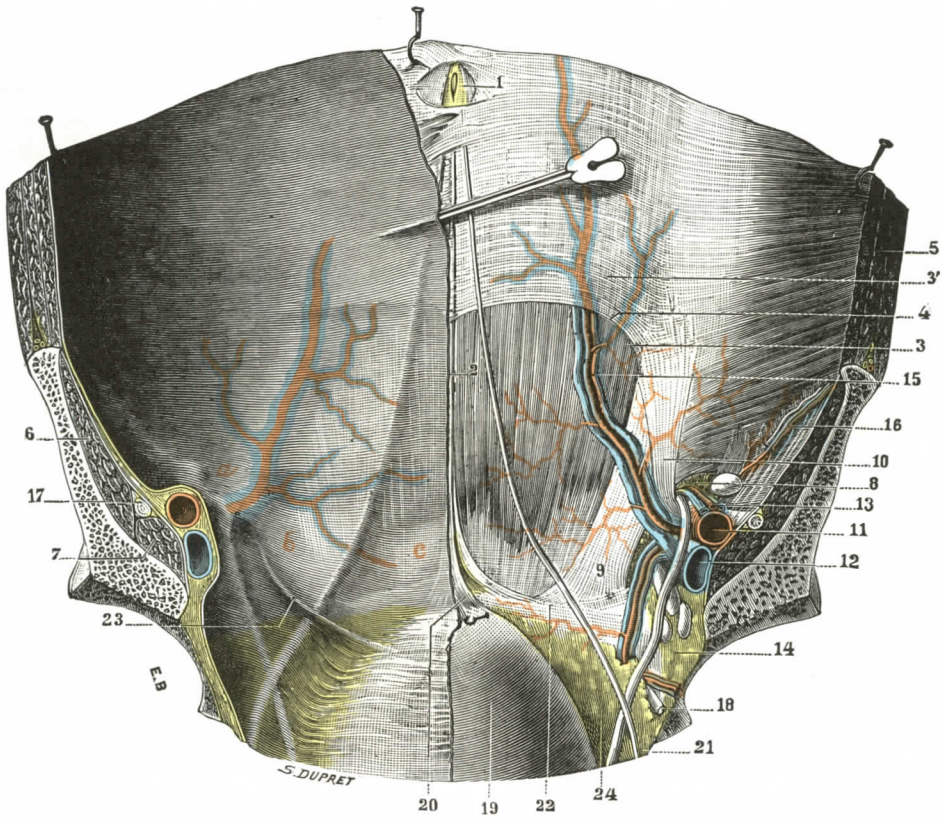

FIG. 888

Pared anterior del abdomen vista por su cara posterior (T.-J.).

(En el lado izquierdo el peritoneo está en su sitio; en el lado derecho ha sido quitado junto con la fascia propia y la fascia transversalis.)

1, ombligo. — 2, línea blanca. — 3, recto mayor, con 3', pared posterior de su vaina. — 4, arco de Douglas. — 5, músculos anchos del abdomen. — 6, músculo ilíaco con la fascia ilíaca. — 7, psoas. — 8, orificio interno del conducto inguinal. — 9, ligamento de Henle. — 10, ligamento de Hesselbach. — 11, arteria ilíaca externa. — 12, vena ilíaca externa. — 13, vasos espermáticos. — 14, conducto deferente. — 15, vasos epigástricos. — 16, vasos circunflejos externos. — 17, nervio crural. — 18, nervio obturador. — 19, vejiga. — 20, uraco. — 21, cordón fibroso de la arteria umbilical. — 22, ligamento de Cooper. — 23, brida transversal formada por el peritoneo. — 24, tejido adiposo de la excavación. — *a*, fosita externa. — *b*, fosita interna. — *c*, fosita vesicopubiana.

El conducto inguinal, como antes hemos visto, está ocupado por el ligamento redondo en la mujer y por el cordón espermático en el hombre. Estas dos formaciones serán estudiadas después de hablar de los órganos genitourinarios. Nos contentaremos con recordar aquí que el cordón contiene los elementos siguientes: 1.º, el *conducto deferente* con la *arteria diferencial* que lo acompaña; 2.º, *dos grupos venosos,* uno anterior y otro posterior; 3.º, la *arteria espermática,* situada dentro del grupo venoso anterior; 4.º, *linfáticos,* procedentes del testículo y del epidídimo; 5.º, *arteria funicular;* 6.º, *fibras nerviosas simpáticas* que forman plexos alrededor de las tres arterias precitadas. Todos estos elementos, reunidos entre sí por tejido conjuntivo, están envueltos por una vaina común de naturaleza fibrosa. Por la superficie

exterior de esta vaina fibrosa corren tres filetes nerviosos, llamados *genitales,* procedentes del abdominogenital mayor, del abdominogenital menor y del genitocrural.

9.º Fosillas inguinales. — Examinando por la cara posterior o *cara peritoneal* la porción de la pared del abdomen que se extiende desde la sínfisis pubiana al orificio inguinal interno (figs. 887 y 888) se observan tres cordones ascendentes que corren por debajo del peritoneo, levantando un poco esta serosa; contando de dentro a fuera son: 1.º, el *uraco,* cordón fibroso resultante de la obliteración de la alantoides, que se extiende verticalmente a lo largo de la línea media, desde el ombligo al vértice de la vejiga; 2.º, el *cordón fibroso* resultante de la obliteración de la arteria umbilical; parte así mismo del ombligo y se encuentra en su origen yuxtapuesto al uraco, del que se separa en seguida durante su descenso para dirigirse

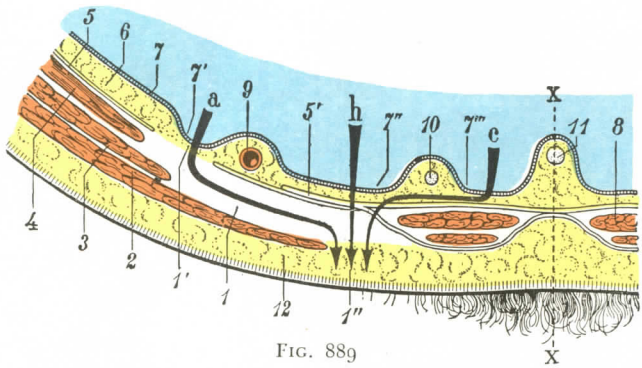

FIG. 889

Sección horizontal esquemática de la pared abdominal a nivel del conducto inguinal derecho, suponiendo que se ha quitado el cordón (T.-J.).

1, conducto inguinal, con 1', su orificio profundo, y 1'', su orificio superficial. — 2, oblicuo mayor. — 3, oblicuo menor. — 4, transverso. — 5, fascia transversalis, con 5', tendón conjuntivo. — 6, tejido celular subperitoneal. — 7, peritoneo, con: 7', fosita inguinal externa; 7'', fosita interna; 7''', fosita vesicopúbica. — 8, recto mayor y piramidal contenidos en su vaina. — 9, arteria epigástrica. — 10, cordón fibroso de la arteria umbilical. — 11, uraco. — 12, tejido celular subcutáneo. — *x, x,* línea media.

(La flecha *a* introducida en la fosita externa, la flecha *b* en la fosita interna y, por último, la flecha *c* en la fosita vesicopúbica, indican el trayecto que, según su variedad, recorren las hernias para llegar al exterior.)

a los lados de la vejiga; 3.º, la *arteria epigástrica,* que nace de la iliaca externa en el momento en que este vaso va a atravesar el anillo crural, desde donde se dirige, siguiendo una dirección oblicua, hacia arriba y adentro para alcanzar la cara posterior del recto mayor.

Cada uno de estos tres cordones levanta el peritoneo, que forma de este modo a su nivel tres repliegues más o menos salientes. En el intervalo de estos repliegues, y limitadas por los mismos, se encuentran, como es natural, depresiones o fosillas. A estas depresiones se les ha dado el nombre de *fosillas inguinales.* Se encuentran tres, que son, de dentro a fuera: 1.º, la *fosilla inguinal interna,* situada entre el uraco y el cordón de la arteria umbilical; 2.º, la *fosilla inguinal media,* situada entre este último cordón y la arteria epigástrica; 3.º, la *fosilla inguinal externa,* situada por fuera de la epigástrica; esta última corresponde exactamente al orificio interno del conducto inguinal.

El conocimiento de estas diferentes regiones tiene en cirugía aplicaciones importantes: en efecto, por una de estas tres fosillas, *puntos débiles* de la pared, suele escapar el intestino para constituir las que se llaman *hernias inguinales.* Como se comprende, se pueden dividir en tres diferentes variedades, según la fosilla que les da paso: la *hernia inguinal interna,* la *hernia inguinal media* y la *hernia inguinal externa,* que salen cada una por la fosilla del mismo nombre. (Para más detalles véanse los *Tratados de Anatomía topográfica.*)

10.° Vaina del músculo recto mayor. — La vaina del músculo recto mayor del abdomen, que no hemos hecho más que indicar, está formada, en la mayor parte de su extensión, como hemos visto (pág. 944), por las aponeurosis de inserción anteriores de los músculos anchos del abdomen.

A. CONSTITUCIÓN ANATÓMICA DE LA VAINA. — Prolongada de abajo arriba, aplanada de delante atrás, presenta exactamente la misma configuración que el músculo que contiene y, por lo tanto, nos permite considerar en ella una *pared anterior,* una *pared posterior* y *dos bordes,* uno interno y otro externo:

a) *Pared anterior.* — La pared anterior está constituida por la aponeurosis del oblicuo mayor, cubierta en su cara profunda por la hoja anterior de la aponeurosis del oblicuo menor. En su cuarto inferior esta pared anterior es mucho más gruesa y resistente, hallándose reforzada además por la hoja posterior de la aponeurosis del oblicuo menor y por la aponeurosis del transverso, que a este nivel abandona la cara posterior del músculo recto mayor para pasar por delante del mismo (véase pág. 945): dicho de otra manera, en su cuarto inferior la pared anterior de la vaina del recto está formada por las tres aponeurosis de los músculos anchos.

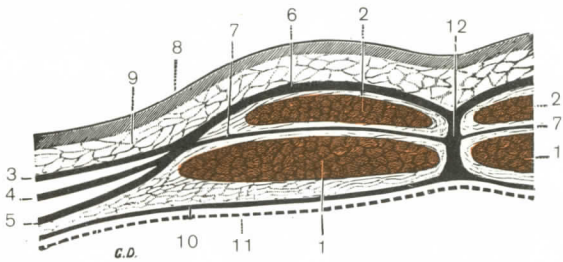

FIG. 890

Corte transversal de los músculos recto y piramidal, algo por encima del pubis.

1, recto mayor del abdomen. — 2, piramidal. — 3, 4, 5, aponeurosis de los músculos oblicuo mayor, oblicuo menor y transverso. — 6, vaina del recto mayor. — 7, aponeurosis muy delgada, que separa el piramidal del recto mayor. — 8, piel. — 9, tejido celular subcutáneo. — 10, fascia transversalis. — 11, peritoneo. — 12, línea blanca.

b) *Pared posterior.* — La pared posterior está formada por la hoja posterior de la aponeurosis del oblicuo menor y por la del transverso, íntimamente unidas entre sí. Sin embargo, esta pared, así constituida, no existe más que en los tres cuartos superiores del músculo recto mayor; en el cuarto inferior, las dos aponeurosis del oblicuo menor y del transverso, como acabamos de decir, pasan por entero por delante del músculo. A pesar de este cambio de dirección de las láminas aponeuróticas citadas, la vaina muscular no está nada abierta en la parte posterior e inferior, como indican erróneamente algunos autores. La aponeurosis del oblicuo menor y la del transverso, una vez han pasado a la cara anterior del recto mayor, son reemplazadas en la cara posterior de este músculo por una nueva lámina fibrosa, la *fascia transversalis,* la cual, según ya hemos visto (pág. 951), no es más que la aponeurosis de envoltura posterior del músculo transverso. Esta lámina fibrosa (fig. 891, 7) desciende hasta el pubis y completa de este modo, en su parte posterior e inferior, la vaina del recto mayor. No es, pues, exacto decir que el músculo recto, en su cuarto inferior, entra inmediatamente en relación con las asas intestinales, por cuanto, como acabamos de ver, se encuentra separado de las mismas por la *fascia transversalis.* Esta ausencia de vaina fibrosa en la parte posterior e inferior del músculo recto mayor ha dado lugar a interpretaciones numerosas. La opinión más aceptable nos parece ser la de GEGENBAUR, que refiere esta disposición anatómica a la presencia de la vejiga: la vejiga, durante el período fetal, está situada inmediatamente por detrás del músculo recto mayor, siendo ella la que, aplicándose directamente contra el músculo, desde el pubis hasta el arco de Douglas, impide a la aponeurosis su desarrollo en este punto.

c) *Borde externo.* — El borde externo de la vaina del recto está constituido: 1.°, por arriba, por el ángulo de bifurcación de la aponeurosis del oblicuo menor

(fig. 876, A); 2.°, por abajo, en el cuarto inferior, que corresponde debajo del repliegue de Douglas (fig. 876, B), por el ángulo diedro que forman al separarse la *fascia transversalis* y la aponeurosis de inserción del transverso.

d) *Borde interno.* — El borde interno corresponde a la línea alba: no es más que el ángulo diedro formado por la convergencia de las paredes anterior y posterior de la vaina.

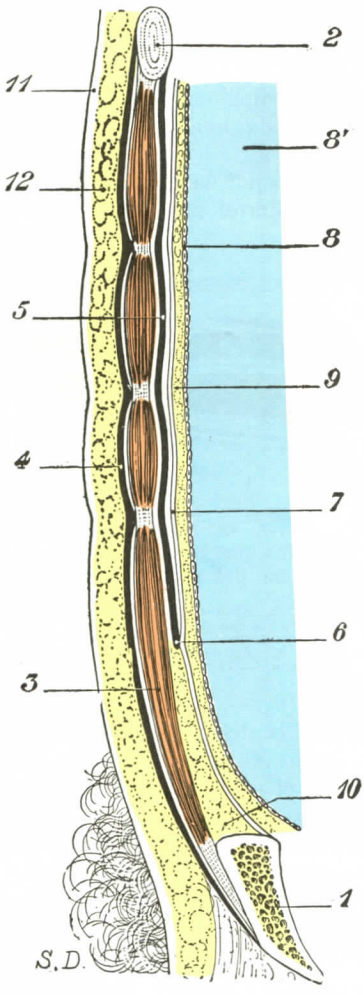

FIG. 891

El músculo recto y su vaina vistos en sección vertical y anteroposterior de la pared abdominal que pasa un poco por fuera de la línea blanca.

1, pubis. — 2, séptimo cartílago costal. — 3, recto mayor. — 4, hoja anterior de su vaina. — 5, hoja posterior de su vaina. — 6, repliegue de Douglas. — 7, fascia transversalis. — 8, peritoneo, con 8', cavidad peritoneal. — 9, tejido celular subperitoneal. — 10, espacio suprapúbico. — 11, piel. — 12, tejido celular subcutáneo.

B. ATMÓSFERA CELULOSA DEL MÚSCULO. — El músculo recto mayor, en el seno de una atmósfera celulosa que lo envuelve por todas partes, se encuentra de este modo separado de su vaina. Aunque por todas partes es continua, esta atmósfera celulosa forma dos capas algo distintas, una que corresponde a la cara posterior del músculo y otra que se extiende por su cara anterior. Como a nivel de las intersecciones aponeuróticas del recto la pared anterior de la vaina se adhiere íntimamente a estas inserciones, al paso que la pared posterior no presenta con ellas ninguna adherencia, resulta de ello (y esto es útil conocerlo en clínica): 1.°, que la *capa celulosa premuscular* está dividida, a causa de tales adherencias, en una serie de tres o cuatro departamentos superpuestos y más o menos aislados unos de otros (fig. 891); 2.°, que la *capa celulosa retromuscular,* en cambio, se extiende sin interrupción desde el apéndice xifoides y las costillas hasta el pubis.

C. ESPACIO SUPRAPÚBICO. — El músculo recto mayor y su vaina se hallan muy próximos entre sí, lo que equivale a decir que las dos capas celulosas pre y retromuscular son muy delgadas.

Sin embargo, en su parte posterior e inferior la capa retromuscular adquiere un espesor relativamente considerable; véase cómo: un poco por encima del pubis, el músculo recto mayor y la fascia transversalis, hasta aquí muy próximos, se separan paulatinamente uno de otra para ir a terminar, el primero, por delante del pubis, y la otra, en el labio posterior de su borde superior. A causa de esta separación, se desarrolla entre la lámina muscular y la fibrosa un espacio triangular en forma de **V** invertida (**Λ**), cuya base corresponde al borde pubiano y que, naturalmente, tiene el mismo espesor que este borde (figura 891, 10): es el *espacio suprapúbico* o *cavum supra-pubicum* de LEUSSER, lleno de tejido celular más o menos rico en grasa; esta capa celuloadiposa no es más que una dependencia, como se comprende, de la capa retromuscular antes indicada: es la parte más inferior o suprapúbica de esta capa.

Añadiremos, como detalle útil para la patología característica de esta región, que existen dos cavidades suprapúbicas, una situada a la derecha y otra a la izquierda,

separadas una de otra en la línea media por la adherencia de la fascia transversalis a la línea blanca, reforzada en este mismo lugar por el *adminiculum lineæ albæ*.

D. COMUNICACIONES EXTERIORES DE LA VAINA. — La vaina fibrosa del músculo recto, completamente cerrada por todas partes, no comunica con las regiones vecinas sino por orificios, siempre muy pequeños, que dan paso a vasos o nervios. Entre estos orificios citaremos: 1.º, por arriba, el que da paso a la rama abdominal de la mamaria interna, que alcanza la cara posterior del músculo recto mayor; 2.º, por abajo y a los lados, los dos orificios que dan paso a la arteria epigástrica y a su ramo suprapubiano; 3.º, por delante, los numerosos orificios por los cuales llegan a los tegumentos los ramos nerviosos perforantes internos y perforantes externos (véase NEUROLOGÍA).

11.º Línea blanca. — Se da el nombre de *línea blanca* a una lámina fibrosa, o más exactamente tendinosa, que ocupa en la línea media el espacio comprendido entre los dos músculos rectos. Por arriba es continuación del apéndice xifoides del esternón y se inserta por abajo en el borde superior de la sínfisis pubiana.

La línea blanca sigue las variaciones que puede experimentar la pared abdominal en el curso de los diferentes estados fisiológicos o patológicos. En el curso del embarazo se distiende y se debilita. Después del parto existe entre los músculos rectos mayores un espacio por el que puede insinuarse la mano. En los días siguientes se produce una involución de la pared abdominal y de la línea blanca, de suerte que de diez a quince días después del parto los dos músculos han vuelto a ponerse en contacto y la línea blanca tiene su primitivo aspecto.

A. DIMENSIONES. — Mide un promedio de 35 centímetros de altura. Su grosor, representado por el diámetro anteroposterior, es de 2 a 3 milímetros, y su anchura varía mucho según los puntos donde se la considere: si la seguimos de arriba abajo, vemos que se ensancha progresivamente hasta el ombligo; luego, a uno o dos dedos por debajo del ombligo, se estrecha más o menos bruscamente para convertirse casi en lineal, y así sigue hasta la sínfisis pubiana.

B. DIVISIÓN. — La línea blanca se compone, pues, de dos partes de aspecto diferente: una porción superior, que comprende los dos tercios de su longitud membranosa y acintada, y una porción inferior, larga, de 12 a 14 centímetros, que es, por decirlo así, un simple intersticio lineal. En su porción acintada, la línea blanca mide sucesivamente de anchura 5 ó 6 milímetros por arriba, 10 a 12 milímetros en su parte media y 20 a 22 milímetros a nivel del ombligo. En su porción lineal, la anchura se reduce a 2 ó 3 milímetros.

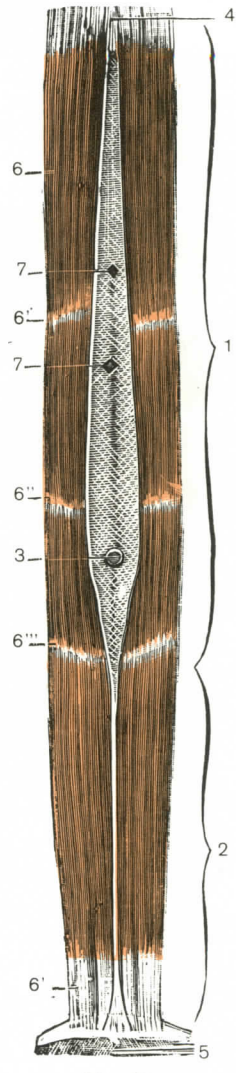

FIG. 892

Línea blanca vista por su cara anterior.

1, porción acintada de la línea blanca. — 2, su porción lineal. — 3, ombligo. — 4, apéndice xifoides. — 5, sínfisis púbica. — 6, recto mayor (sólo su parte interna), con: 6', su tendón inferior; 6'', 6'', 6'', sus inserciones aponeuróticas. — 7, 7, pequeños orificios elípticos.

C. INSERCIONES. — La línea blanca tiene dos inserciones, superior e inferior.

a) *Inserción superior.* — En el extremo esternal o mejor xifoideo, la línea blanca está constituida por fascículos verticales, a los que se puede dar el nombre de

ligamento xifoideo, que se insertan en la punta y en la cara inferior del apéndice xifoides, por lo tanto en un plano posterior, al de los músculos rectos mayores que se insertan en la parrilla costal. Por detrás de ella hay tejido celuloadiposo que descansa sobre las inserciones xifoideas del músculo transverso.

b) *Inserción inferior.* — En su parte inferior, la línea blanca se inserta en el pubis por fascículos verticales que se disponen en dos planos en relación a los músculos rectos mayores del abdomen.

Por delante de los rectos mayores hay un pequeño fascículo fibroso, de forma triangular, que se inserta por su base delante de la sínfisis y que oculta el ligamento suspensorio del pene o del clítoris que se fija en él.

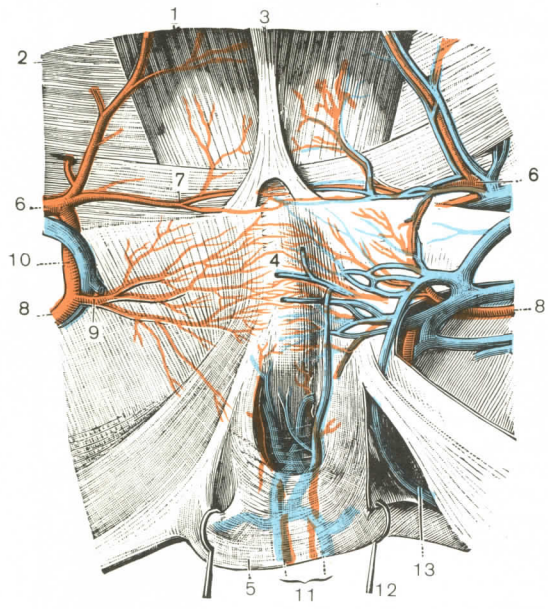

FIG. 893

Adminiculum lineæ albæ y la sínfisis púbica vistos por detrás (según FARABEUF).

(En el lado izquierdo sólo hay arterias; en el derecho, las venas han sido conservadas con las arterias, pero los arcos venosos se han cortado a nivel de la línea media.)

1, músculos rectos mayores. — 2, transverso del abdomen. — 3, adminiculum lineæ albæ. — 4, sínfisis púbica. — 5, vejiga separada hacia atrás. — 6, arteria epigástrica, con 7, su ramo suprapúbico. — 8, arteria obturatriz, con 9, su ramo retropúbico. — 10, anastomosis entre la epigástrica y la obturatriz. — 11, venas vesicales anteriores. — 12, pliegue aponeurótico, separado hacia dentro para dejar ver, 13, la vena pudenda interna derecha.

Por detrás de los rectos mayores la inserción posterior es mucho más importante. Los fascículos tendinosos forman por su conjunto una lámina triangular, ordinariamente muy fuerte y muy resistente (figura 893), que BRESCHET había llamado *ligamento suprapúbico* y que se designa también con el nombre de *adminiculum lineæ albæ* o pie posterior de la línea blanca. Su base inferior se inserta en el lado posterior del borde superior del pubis y envía una prolongación más o menos importante al ligamento de Cooper y aun a la cara posterior de la rama horizontal del pubis, hasta el orificio interno del conducto subpúbico.

En su parte más inferior este ligamento subpúbico nos ofrece a veces en la línea media una pequeña fosita o un verdadero orificio en el que penetran un pelotón adiposo y uno o varios ramos de los vasos epigástricos (véase fig. 893).

D. CONSTITUCIÓN ANATÓMICA. — Considerada desde el punto de vista de su estructura y de su significación anatómica, la línea blanca abdominal es esencialmente un rafe tendinoso, formado por el entrecruzamiento, en la línea media, de las diferentes hojas aponeuróticas que representan los tendones de inserción de los tres músculos oblicuo mayor, oblicuo menor y transverso.

Hemos visto anteriormente que todas estas hojas aponeuróticas se comportan en forma distinta en la parte superior (hasta el nivel del arco de Douglas) que en la parte inferior.

1.° En la parte superior, la línea blanca está constituida por cuatro planos de fibras tendinosas, dos anteriores formados por el tendón del oblicuo mayor y por la hoja anterior del oblicuo menor, y dos posteriores formados por la hoja posterior del tendón del oblicuo menor y por el tendón del transverso reunidos. En la línea blanca, se efectúa un doble entrecruzamiento de estas fibras: uno en el plano vertical,

el otro en el plano horizontal. Las fibras del oblicuo mayor y las del oblicuo menor, dirigidas originariamente en sentido inverso, se entrecruzan en el sentido de la altura, cortándose a semejanza del encañizado de una silla (GREGOIRE). En el sentido horizontal las fibras que constituyen la hoja anterior de la vaina del músculo recto mayor, de un lado, pasan a la hoja posterior de la vaina del lado opuesto, exceptuando, sin embargo, la mayoría de las fibras del oblicuo mayor, que quedan en el mismo plano superficial, y de las fibras tendinosas del transverso, que permanecen en el mismo plano profundo.

La vaina de los músculos rectos mayores se halla de este modo encerrada en una X aponeurótica cuyo entrecruzamiento constituye lo que llamamos línea blanca.

2.º Como en la región inferior del abdomen todos los planos tendinosos están situados por delante de los rectos, no se efectúa más que un entrecruzamiento simple en el sentido vertical.

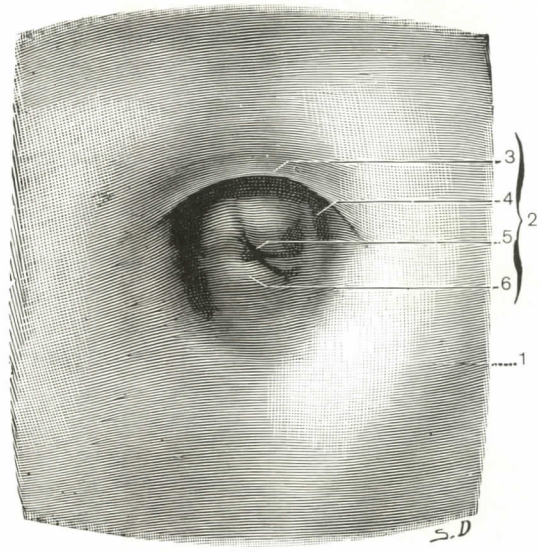

FIG. 894

El ombligo visto de frente (T.-J.).

1, pared anterior del abdomen. — 2, ombligo, con 3, rodete umbilical; 4, surco umbilical; 5, cicatriz umbilical; 6, mamelón.

E. RELACIONES. — En relación, por delante, con la piel y el tejido celular subcutáneo, la línea blanca está, por detrás, en relación con la hoja parietal del peritoneo, de la que se halla separada, por debajo del ombligo y en la línea media, por el uraco. El entrecruzamiento de los fascículos fibrosos que constituyen la línea blanca da lugar a la formación de trecho en trecho, en su porción acintada, de algunos orificios, elípticos o romboidales, muy visibles especialmente en la capa peritoneal; se hallan llenos de pelotones grasos, que aparecen colocados en los tramos de unión entre el tejido celular subperitoneal y el tejido celular subcutáneo. Pueden, en estado patológico, dar paso a hernias, ya epiploicas, ya intestinales.

12.º Ombligo. — El ombligo es el orificio que atraviesan, durante la vida intrauterina, las dos arterias umbilicales y la vena del mismo nombre, constituyendo las tres la conexión vascular que une la madre con el feto. Después del nacimiento sobrevienen, sucesivamente, la obliteración de estos vasos, el cese de la circulación fetoplacentaria, la caída del cordón y la transformación del anillo umbilical en una simple cicatriz, la cual se hunde poco a poco en una depresión de los tegumentos a manera de cúpula. La descripción detallada del ombligo, así como la descripción de los procesos que lo transforman profundamente durante los primeros meses que siguen al nacimiento, pertenecen a la embriología y a la anatomía topográfica. Nos limitaremos a recordar aquí su situación y su conformación exterior.

A. SITUACIÓN. — El ombligo ocupa la parte media de la línea blanca; pero no es exacto decir con CHAUSSIER que corresponde exactamente al punto medio del eje longitudinal del cuerpo. Esta situación varía en los distintos individuos y sobre todo con la edad.

En el recién nacido, el ombligo está manifiestamente colocado más abajo del punto medio del cuerpo, o, dicho de otro modo, la porción supraumbilical del cuerpo es mayor que la infraumbilical.

En el niño de dos a tres años se advierte ya que los dos puntos *ombligo* y *punto medio del cuerpo* suelen corresponder con bastante exactitud al mismo nivel.

A partir de esta edad, el ombligo sube paulatinamente por encima del punto medio del cuerpo, de modo que a los catorce años el segmento subumbilical del cuerpo es más largo que el supraumbilical, en 31 milímetros según las investigaciones de DAFFNER, en 28 milímetros según las mediciones de GODIN; en el adulto, este predominio del segmento subumbilical sobre el supraumbilical es todavía más marcado, de modo que el ombligo está de ordinario situado a 2 centímetros por encima del plano transversal correspondiente al punto medio del cuerpo, lo cual, para un sujeto de 1,8 metros, eleva a 4 centímetros la diferencia existente entre los dos segmentos.

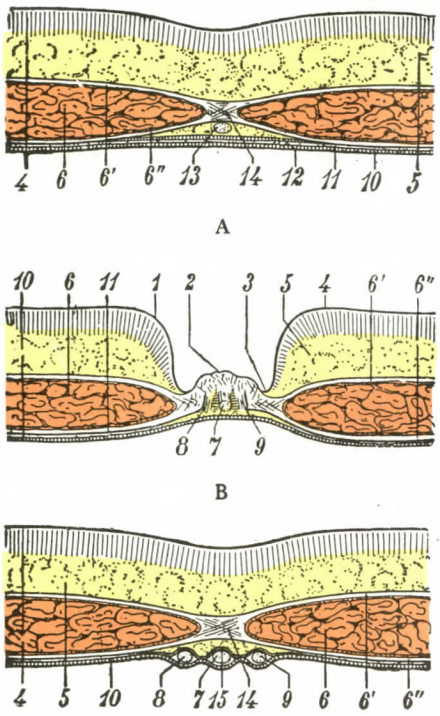

FIG. 895

Cortes horizontales de la región umbilical que pasan: A, un poco por encima del ombligo; B, a nivel del ombligo; C, algo por debajo del ombligo.

1, rodete umbilical. — 2, mamelón umbilical con la cicatriz umbilical encima. — 3, surco umbilical. — 4, piel del ombligo. — 5, tejido celuloadiposo subcutáneo. — 6, recto mayor, con 6', la hoja anterior de la vaina, 6'', la hoja posterior. — 7, uraco. — 8 y 9, las dos arterias umbilicales. — 10, peritoneo. — 11, tejido celular subperitoneal. — 12, fascia umbilicalis. — 13, vena umbilical en el conducto umbilical. — 14, línea blanca. — 15, aponeurosis umbilicoprevesical: el espacio que se encuentra situado entre esta aponeurosis y la línea blanca y que está lleno de tejido celular adiposo no es otra cosa que la parte superior del espacio prevesical.

B. CONFORMACIÓN EXTERIOR. — Visto por su cara anterior (fig. 894), el ombligo del adulto ofrece el aspecto de una *depresión cupuliforme,* circunscrita por una especie de rodete cutáneo, el *rodete umbilical.* Del fondo de la cúpula sale una pequeña eminencia irregular, el *mamelón.* Esta eminencia está separada del rodete por un surco circunferencial, el *surco umbilical,* y presenta en su vértice la *cicatriz umbilical.*

a) *Rodete umbilical.* — El rodete umbilical está formado por la piel, forrada de tejido celular subcutáneo. Por fuera se continúa, sin línea de demarcación ninguna, con los tegumentos inmediatos. Por dentro se hunde bruscamente y aparece más o menos como cortada a pico o perpendicularmente para constituir las paredes de la cúpula. Su forma es muy variable y cambia según las edades, el sexo y los individuos: según los casos, es circular, elíptico, semicircular, o sea interrumpido en un punto, y en este último caso tiene la forma de una coma *(rodete en coma)* o de una **C** mayúscula *(rodete en* **C**). Se comprende también que su altura ha de variar así mismo según el estado de gordura del sujeto. A veces se le ve formar como un prepucio al mamelón umbilical.

b) *Surco umbilical.* — El surco umbilical mide, por término medio, de 10 a 15 milímetros de circunferencia. Como el rodete que lo circunscribe, es circular o elíptico. Por otra parte, no siempre es completo (especialmente en los rodetes en coma

en **C**), y en este caso no representa más que las tres cuartas partes o tal vez la mitad de la circunferencia. Es casi superfluo añadir que en los puntos en que el surco falta, el rodete se continúa directamente con el mamelón.

c) *Mamelón.* — El mamelón umbilical, que circunscribe el surco precedente, es, de ordinario, poco elevado y de forma muy irregular. Está situado en el fondo de la depresión umbilical y es casi siempre necesario, para verlo y formarse concepto exacto de su forma y dimensiones, separar previamente el rodete que lo rodea y lo cubre más o menos.

d) *Cicatriz umbilical.* — La cicatriz umbilical está encima del mamelón. Es dura, de color blanquecino y de una longitud de 8 a 10 milímetros. Su forma es muy variable: CATTEAU, entre 16 sujetos, la ha encontrado lineal en 2, semicircular en 3, irregularmente estrellada en 8. La forma estrellada parece, pues, ser la más frecuente: la estrella tiene, según los casos, tres, cuatro o cinco radios.

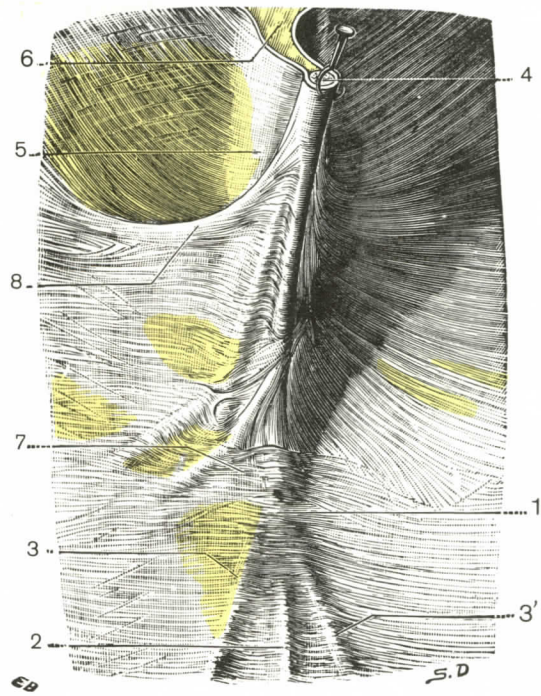

FIG. 896

El ombligo del adulto visto por su cara posterior.

1, ombligo. — 2, uraco. — 3, 3', cordones fibrosos provenientes de la obliteración de las arterias umbilicales. — 4, ligamento redondo del hígado proveniente de la obliteración de la vena umbilical. — 5, porción inicial del ligamento suspensorio del hígado. — 6, tejido celular subperitoneal. — 7, fascículos fibrosos transversales que constituyen la fascia umbilicalis. — 8, expansión fibrosa, subperitoneal, que nace cerca del ligamento redondo y va a perderse en la parte abdominal.

C. CONSTITUCIÓN ANATÓMICA.— El ombligo comprende tres planos: el primero, superficial, constituido por la piel y el tejido celular subcutáneo; el segundo, medio o aponeurótico; el tercero, profundo o retroaponeurótico, constituido por el tejido celular subperitoneal y por el peritoneo (fig. 895).

a) *Piel.* — Es fina y delgada, móvil en el rodete, adherente en el contorno del anillo.

b) *Tejido celular subcutáneo.* — Es variable según la gordura del individuo, constituido por la grasa que forma el rodete umbilical. Este tejido celuloadiposo desaparece en el mismo anillo; es recorrido por vasos y ramos nerviosos sin importancia. Los linfáticos cutáneos van a los grupos superointerno y superoexterno de los ganglios inguinales superficiales.

c) *Anillo umbilical.* — El anillo u orificio umbilical está tallado en la línea blanca, cuyas fibras se entrecruzan en ángulos rectos como el encañizado de una silla. Este orificio, cuadrilátero en su origen, presenta ángulos que redondea un tejido conjuntivo fibroso que estrecha ligeramente el orificio y le da el aspecto de la boca de un horno de cocer pan. El anillo umbilical está lleno en sus dos tercios inferiores por un tejido escleroso que resulta de la adherencia de la piel a la terminación, desde hace mucho tiempo obliterada y retraída, de los vasos umbilicales y del uraco. La embriología, como hemos dicho ya antes, nos enseña, en efecto, que cuatro vasos convergen en el ombligo. Son: 1.º, el uraco, que se inserta en el vértice de la vejiga y sigue la línea media para llegar al ombligo; 2.º, dos cordones, que resultan de la obliteración

de las arterias umbilicales; 3.º, la vena umbilical, que se dirige arriba y atrás hacia la cara inferior del hígado (véase este órgano). Como los otros conductos, está también obliterada. En el adulto están reducidos a filamentos fibrosos que interceptan a veces entre sí una pequeña depresión, la *fosita intervascular*. Los planos retroaponeuróticos están constituidos por el tejido celular subperitoneal y por el peritoneo.

En el tejido celular subperitoneal, donde terminan los conductos de que acabamos de hablar, se encuentra, en los dos tercios de los casos aproximadamente, una hoja fibrosa que resulta de la *condensación* del tejido celular y que se designa, desde RICHET, con el nombre de *fascia umbilicalis* (fig. 896, 7). Está situada detrás del extremo de la vena umbilical que la aplica junto a la línea blanca. Esta fascia está constituida por fibras transversales que vienen a fijarse lateralmente en la vaina de los rectos. Su borde superior sube hasta cuatro o cinco centímetros por encima del ombligo y adhiere a la línea blanca. Su borde inferior, a veces muy manifiesto, forma un repliegue saliente que levanta el peritoneo; desciende de ordinario hasta la parte media del anillo umbilical, algunas veces por debajo del mismo. En este punto, el peritoneo puede deprimirse en fositas.

Entre la fascia umbilicalis y la línea blanca, en la línea media, existe, pues, una especie de conducto fibroso que contiene la vena umbilical (fig. 896). Este trayecto o conducto umbilical es interesante en la patogenia de las hernias umbilicales (véanse, para más detalles, los *Tratados de Anatomía topográfica*).

Músculos supernumerarios tensores de la aponeurosis del abdomen. — Designaremos con este nombre una serie de fascículos supernumerarios, muy variables por su significación y desarrollo, una de cuyas extremidades va siempre a insertarse en las aponeurosis del abdomen. GRUBER ha descrito, con el nombre de *músculo tensor de la hoja posterior de la vaina del recto* (siete observaciones), un pequeño fascículo muscular aplanado, situado detrás del músculo recto, que se extiende desde la espina del pubis hasta el repliegue de Douglas. MACALISTER ha dado el nombre de *músculo pubioperitoneal* a un pequeño fascículo que, naciendo en la cresta pectínea, por detrás del ligamento de Gimbernat, va luego a terminar en la fascia transversalis, cerca del ombligo. LUSCHKA ha indicado, con el nombre de *músculo pubiotransversalis*, un fascículo que se extiende por detrás del músculo transverso, desde la rama horizontal del pubis hasta cerca del anillo inguinal interno. GRUBER ha descrito un pequeño fascículo que se llama *músculo tensor del arco crural*, extendido desde la rama horizontal del pubis al arco crural, en la unión de su tercio externo con su tercio medio. Este mismo anatomista ha indicado también, con el nombre de *músculo tensor de la hoja posterior de la vaina del recto y de la fascia transversalis*, un fascículo muscular, muy raro, que toma origen por abajo en la fascia transversalis, en las inmediaciones del anillo inguinal interno, y termina por arriba, en parte, en el repliegue de Douglas, y en parte, en la fascia transversalis.

ARTICULO II

REGION POSTERIOR O LUMBOILIACA

Tres músculos, dos de ellos muy importantes, constituyen esta región, a saber: el *cuadrado lumbar*, el *psoasiliaco* y el *psoas menor*.

1.º *Cuadrado lumbar*

El cuadrado lumbar (fig. 897, 4) es un músculo aplanado y cuadrilátero situado a cada lado de la columna lumbar, entre la cresta iliaca y la duodécima costilla.

1.º Inserciones. — Se inserta por abajo en el ligamento iliolumbar, y por fuera de este ligamento en el labio interno de la cresta iliaca, en una extensión de

2 ó 3 centímetros. Desde aquí, sus fibras se dirigen hacia arriba y van a insertarse: las externas, en el borde inferior de la duodécima costilla, y las más internas, en el vértice de las apófisis transversas de las cuatro primeras vértebras lumbares.

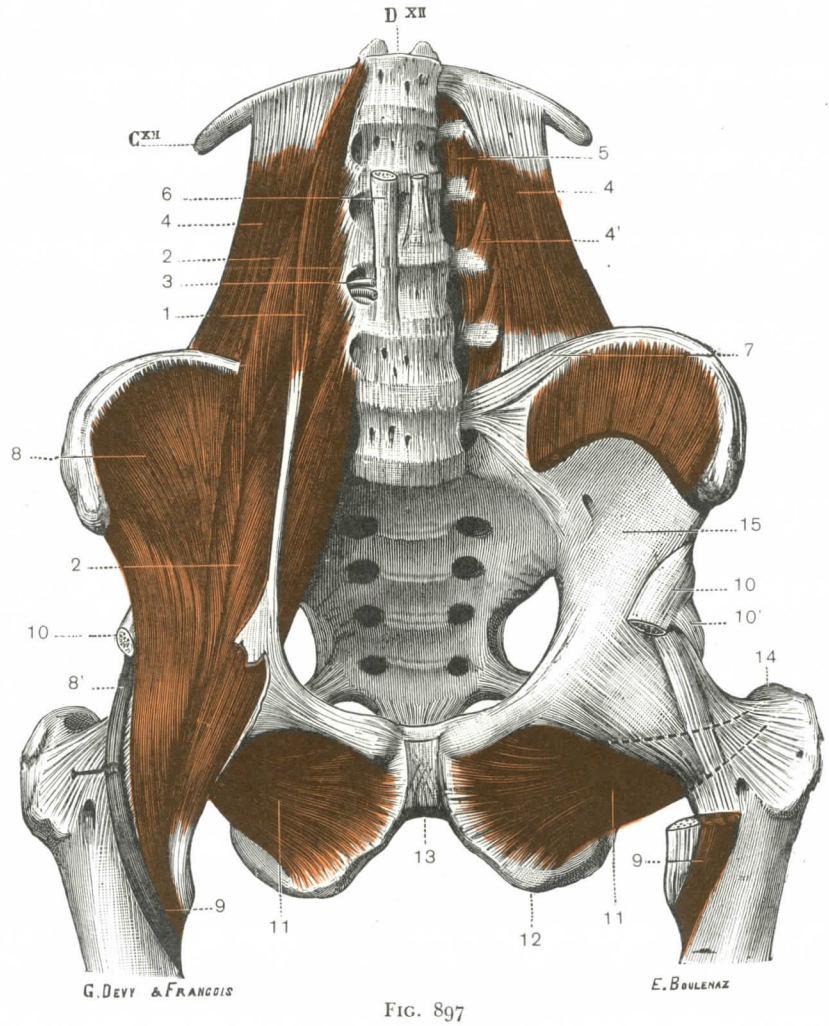

FIG. 897

Músculos de la región lumboiliaca vistos por la parte anterior.

1, psoas menor. — 2, psoas mayor. — 3, arco del psoas y de los vasos lumbares. — 4, 4', cuadrado lumbar. — 5, intertransverso lumbar. — 6, pilar derecho del diafragma. — 7, ligamento iliolumbar. — 8, músculo ilíaco. — 8', su fascículo extrapélvico. — 9, inserciones del psoasilíaco en el fémur. — 10, tendón directo del recto anterior del muslo, con 10', tendón reflejo. — 11, 11, obturador externo. — 12, isquion. — 13, sínfisis púbica. — 14, trocánter mayor. — 15, fosa ilíaca interna. — CXII, duodécima costilla. — DXII, duodécima vértebra dorsal.

Delante de este primer plano carnoso se encuentra un segundo plano menos importante, que arranca del borde inferior de la duodécima costilla y se dirige hacia abajo y adentro para fijarse en la apófisis transversa de las dos o tres últimas vértebras lumbares.

En conjunto, el cuadrado lumbar comprende tres clases de fascículos (fig. 899): 1.º, fascículos verticales, que se extienden desde el ilion a la 12.ª costilla *(fascículos iliocostales)*; 2.º, fascículos oblicuos ascendentes, que van desde el ilion o del liga-

mento iliolumbar a las apófisis transversas de la columna lumbar *(fascículos iliotransversos);* 3.º, fascículos oblicuos descendentes, que se extienden desde la 12.ª costilla a las mismas apófisis transversas *(fascículos costotransversos).* Estos diferentes fascículos se disponen en dos planos o porciones: una externa, más voluminosa, y otra interna, que se encuentra situada en un plano anterior al de la precedente.

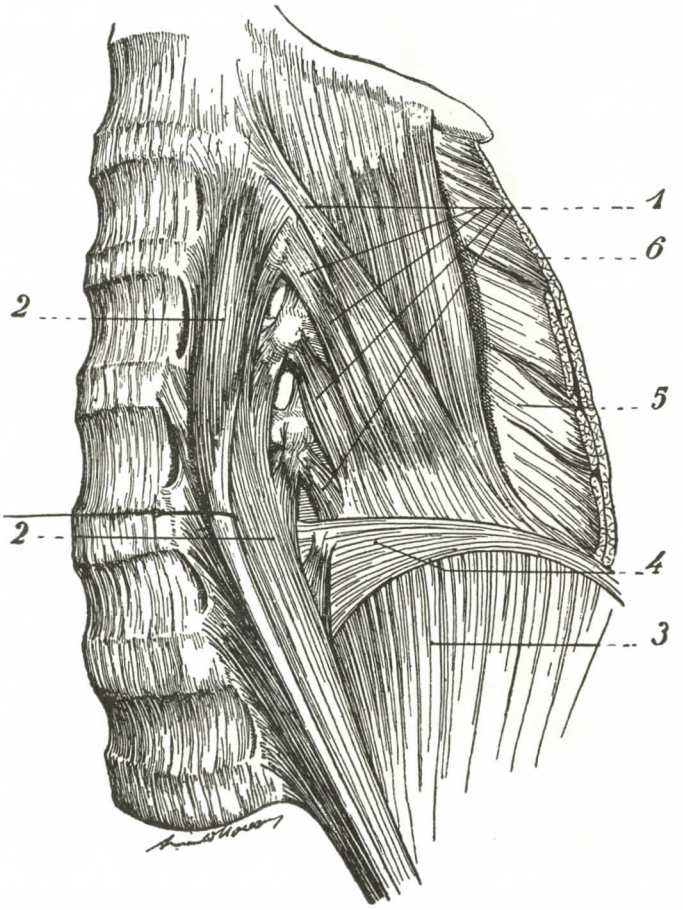

FIG. 898

Músculo cuadrado de los lomos.

1, fascículos iliolumbares del cuadrado de los lomos; por detrás, los fascículos iliocostales. — 2, 2, psoas. — 3, porción ilíaca del psoasilíaco. — 4, cresta ilíaca y ligamento iliolumbar. — 5, 6, músculos de la pared anterolateral del abdomen.

2.º **Relaciones.** — El músculo cuadrado lumbar está encerrado en un compartimiento osteofibroso, constituido por delante por la hoja anterior de la aponeurosis del transverso descrita por muchos anatomistas como la hoja anterior de su aponeurosis de envoltura; por detrás, por la hoja intermedia de esta misma aponeurosis reforzada por el ligamento lumbocostal de Henle, así como por las apófisis transversas de las vértebras lumbares (fig. 897, 5).

Por medio de esta doble hoja aponeurótica está en relación: 1.º, *por detrás,* con los músculos de los canales vertebrales, que desborda por fuera; 2.º, *por delante,* con el músculo psoas, el riñón, las porciones verticales del colon (colon as-

cendente a la derecha, colon descendente a la izquierda) y el peritoneo. Entre el psoas y el cuadrado de los lomos pasan dos ramas del plexo lumbar, el abdominogenital mayor y el menor.

Su *borde externo* ocupa el ángulo de separación de las dos hojas fibrosas que lo envuelven.

Su *borde interno* se halla en relación con los músculos intertransversos lumbares.

Su *borde superior* es seguido por el duodécimo nervio intercostal.

3.º Vascularización. — Está vascularizado por ramas procedentes de las arterias lumbares. La inserción costal es irrigada por la duodécima intercostal; la inserción iliaca, por la rama posterior de la iliolumbar.

4.º Inervación. — El cuadrado lumbar está inervado por el duodécimo nervio intercostal y por los ramos muy delgados procedentes de las ramas anteriores de los tres o cuatro primeros pares lumbares.

5.º Acción. — Si el músculo cuadrado de los lomos toma su punto fijo en la pelvis, inclina hacia sí la columna lumbar por sus fascículos iliotransversos y baja las costillas por sus fascículos costales (espirador). Si, por el contrario, toma su punto fijo en el tórax, como sucede algunas veces en el decúbito dorsal, inclina la pelvis hacia sí.

Variedades. — Además de las variaciones que se refieren al desarrollo relativo de las porciones constituyentes del músculo y al aislamiento más o menos completo de estas tres porciones, ha sido indicada, como anomalía del cuadrado lumbar, la inserción de algunos fascículos carnosos en la undécima costilla y hasta en el cuerpo de las vértebras dorsales décima y undécima.

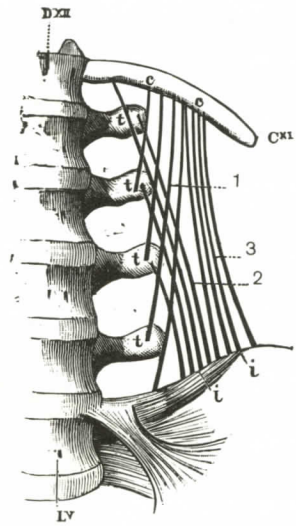

FIG. 899

Esquema que representa la constitución anatómica del cuadrado lumbar.

DXII, duodécima vértebra dorsal. — LV, quinta vértebra lumbar. — CXII, duodécima costilla.—*t*, *t*, apófisis transversas. — *i*, *i*, cresta iliaca y ligamento iliolumbar.—1, fascículos costotransversos. — 2, fascículos filotransversos. — 3, fascículos iliocostales.

2.º *Psoasiliaco*

Situado a la vez en la cavidad abdominal y en la parte anterior del muslo, el psoasiliaco (fig. 900) está constituido por dos porciones, la *porción psoas* (2) y la *porción iliaca* (3). Estas dos porciones, distintas hacia arriba, se reúnen por abajo tomando inserción común en el fémur.

1.º Inserciones. — La porción psoas y la porción iliaca tienen orígenes distintos, por lo que conviene examinarlas por separado.

A. PORCIÓN PSOAS. — El gran psoas, o más simplemente el músculo psoas, presenta la forma de un huso alargado, tendido de la región lumbar al trocánter menor. Engastado en el canal que forman los cuerpos vertebrales con sus apófisis transversas *(ángulo vertebrocostiforme)*, el psoas presenta inserciones superficiales e inserciones profundas en las dos paredes de este ángulo una de las cuales es interna y la otra posterior. Todos los fascículos que van a la pared interna, es decir, que se fijan en el cuerpo vertebral, son anteriores, y los que se insertan en las apófisis costiformes son posteriores.

1.º *Fascículos anteriores.* — De estos fascículos anteriores, unos son superficiales y otros profundos.

a) *Los fascículos superficiales* (figs. 901 y 902, 7) se insertan en la cara anterolateral de los discos intervertebrales por una serie de arcos fibrosos cóncavos hacia

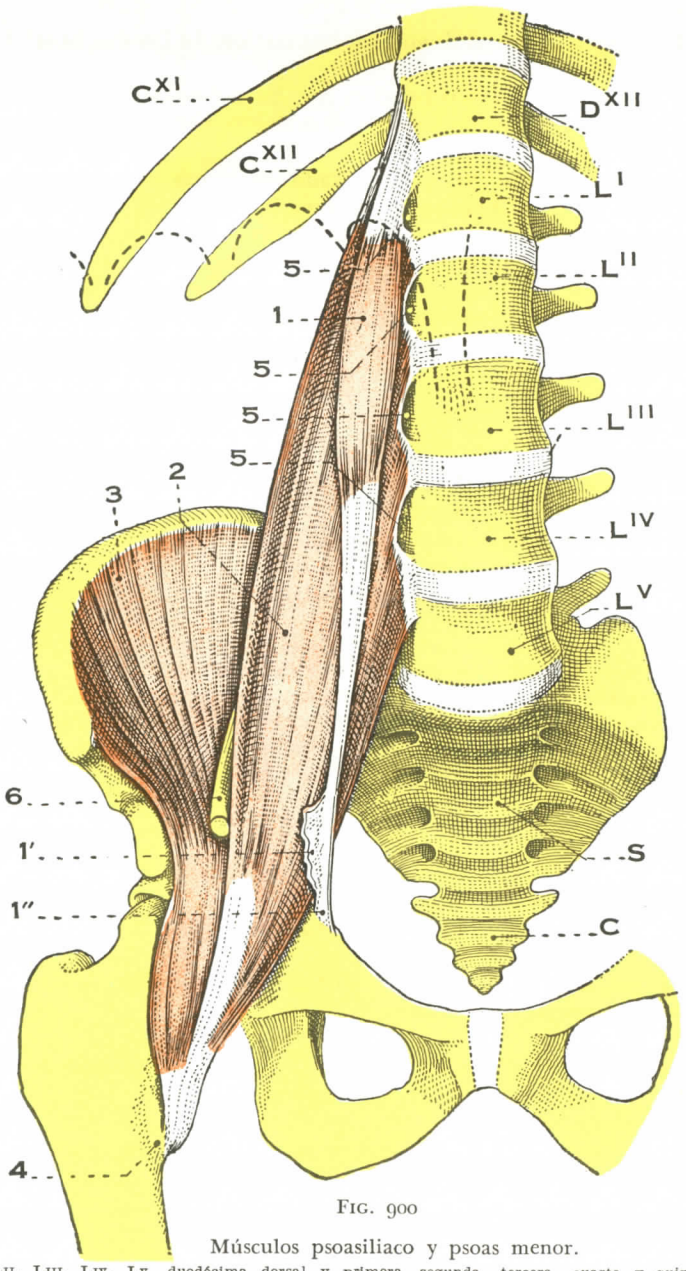

FIG. 900

Músculos psoasiliaco y psoas menor.

DXII, LI, LII, LIII, LIV, LV, duodécima dorsal y primera, segunda, tercera, cuarta y quinta lumbares. — S, sacro. — CXI, CXII, undécima y duodécima costillas. En línea de puntos, esquema del arco del psoas y del cuadrado de los lomos.

1, psoas menor. — 1', inserción de este músculo en la fascia iliaca. — 1'', su inserción ósea. — 2, músculo psoas. — 3, músculo iliaco. — 4, trocánter menor. — 5, 5', arcos reflejos fibrosos del psoas. — 6, nervio crural.

dentro, los arcos fibrosos del psoas. Esta serie de arcos forman una línea festoneada, cuya parte superior corresponde al tercer pilar del diafragma y cuya parte inferior se

detiene en el disco que separa la cuarta de la quinta lumbar. Estos arcos diseñan, con el cuerpo vertebral que está por dentro, anillos elípticos, osteofibrosos, en número de cuatro, que dan paso a las arterias lumbares y a los *ramos comunicantes* que unen el simpático al plexo lumbar (figs. 902 y 903).

b) *Los fascículos profundos anteriores* se insertan en la cara lateral de los discos intervertebrales y en las partes próximas de los cuerpos vertebrales suprayacentes e infrayacentes, sin llegar sin embargo al fondo del canal que en cada cuerpo deja pasar los vasos lumbares.

2.º *Fascículos posteriores o costiformes.* — El psoas se inserta por fascículos distintos en la cara anterior y el borde inferior de la duodécima costilla y de las apófisis costiformes de las cuatro primeras lumbares (fig. 901, 3). Estos fascículos cubren toda la extensión de la apófisis y descienden oblicuamente de arriba abajo y hacia fuera para intrincarse con los fascículos anteriores. A nivel de la quinta lumbar, el fascículo costiforme falta a menudo o se halla en extremo reducido.

Así constituido, el psoas forma un cuerpo muscular a modo de huso que presenta un máximo de espesor a nivel de la sínfisis sacroiliaca. Atraviesa de este modo sucesivamente la región lumbar y la pelvis. Sale de esta última cavidad a través de un canal situado en el borde anterior del hueso coxal, entre la espina iliaca anteroinferior y la eminencia iliopectínea, llega al muslo y, finalmente, va a fijarse en la cara posterior del trocánter menor, del que está separado a veces antes de fijarse en él por una bolsa serosa. Esta inserción femoral se efectúa por un recio y largo tendón que se extiende desde la región pelviana a la cara posterior del muslo.

B. PORCIÓN ILIACA. — La porción iliaca, que se designa más comúnmente con el nombre de *músculo iliaco* (figs. 900 y 901), es un músculo triangular en forma de abanico situado en la fosa iliaca interna. Toma origen por arriba: 1.º, en los dos tercios superiores de esta fosa; 2.º, en el labio interno de la cresta iliaca, así como en el ligamento iliolumbar, donde algunos de sus fascículos se confunden a veces con el músculo cuadrado lumbar; 3.º, en la base del sacro y en la mitad posterior de la línea innominada; 4.º, en las dos espinas iliacas anteriores y en la escotadura que las separa; 5.º, finalmente, en la cara anterior de la cápsula articular de la cadera.

Desde esta amplia superficie de inserción, los fascículos del músculo iliaco convergen, como los del psoas, hacia el canal que hemos indicado antes, existente en el borde anterior del hueso coxal: los fascículos internos siguen un trayecto más o menos vertical; los fascículos medios y los fascículos externos siguen un trayecto más o menos oblicuo hacia abajo y adentro.

Casi todos los fascículos carnosos del músculo iliaco terminan en el lado externo del tendón del psoas y por su mediación van al trocánter menor.

Sin embargo, algunos de ellos, los fascículos externos e inferiores, se dirigen directamente al fémur (fig. 900), siguiendo el borde inferior del tendón precitado: estos últimos fascículos se diferencian, en muchos casos, constituyendo un pequeño músculo distinto, el *músculo iliaco menor (iliacus minor* de QUAIN, *iliocapsulotrocantéreo* de CRUVEILHIER).

3.º Relaciones. — El psoasiliaco presenta importantes relaciones, que examinaremos por separado en el abdomen, a nivel del arco crural y en el muslo.

a) *Porción lumbar.* — Al principio, el psoas está en relación, por delante, con el diafragma, cuyo arco lo cubre, el psoas menor, el riñón y los vasos renales, el uréter, los vasos espermáticos y uteroováricos y con las porciones verticales del colon. Por detrás descansa sobre las apófisis transversas de las vértebras lumbares, sobre los músculos intertransversos y el cuadrado lumbar, del que se encuentra separado por la hoja anterior de la aponeurosis del transverso, así como por las ramas anteriores de los nervios lumbares.

El psoas es atravesado por el *plexo lumbar*. A nivel del plexo propiamente dicho, es decir, antes de la emergencia de las ramas terminales del mismo existe un espacio celuloso, poco extenso en sentido transversal, pero que sigue toda la longi-

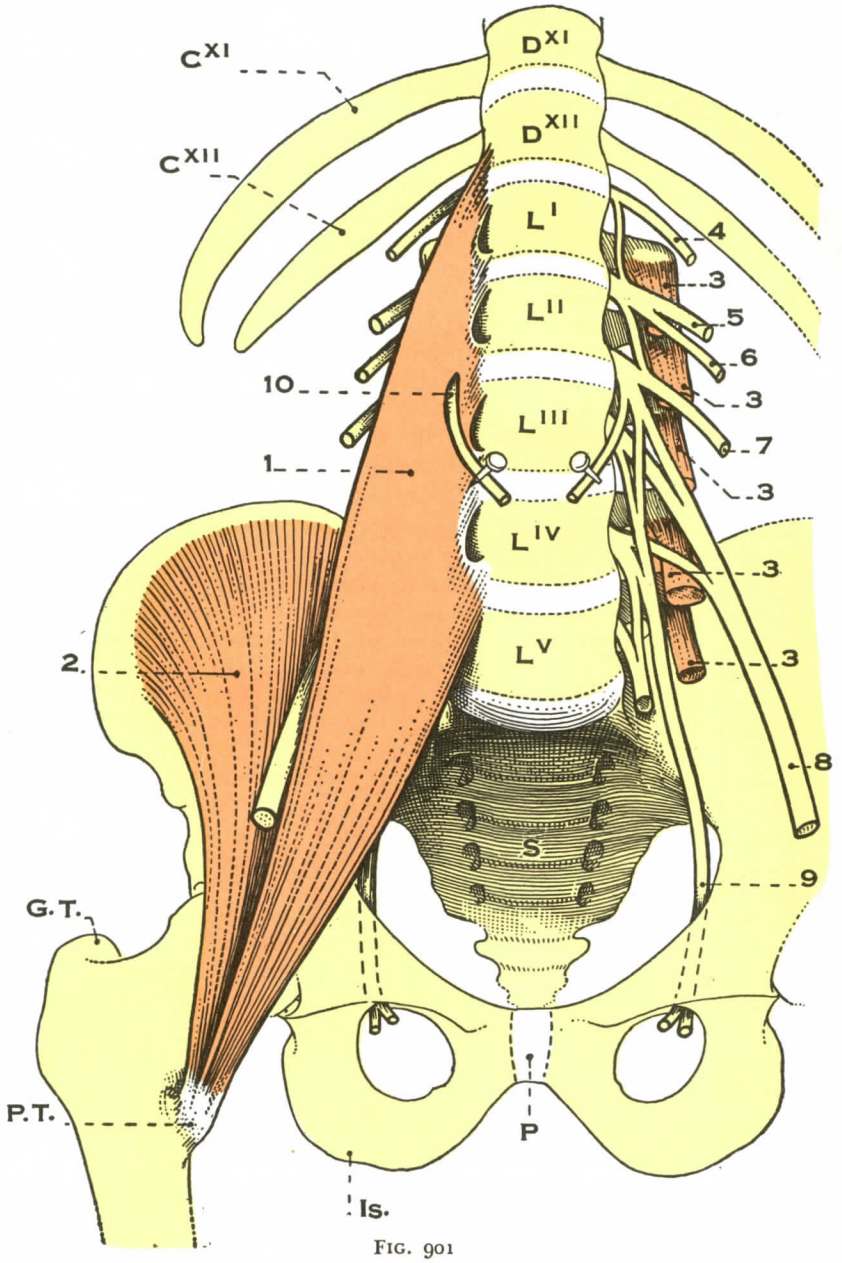

FIG. 901

Esquema de las inserciones vertebrales del músculo psoas.
Inserciones superficiales (lado derecho). Inserciones profundas (lado izquierdo).

1, psoas. — 2, iliaco. — 3, 3..., inserciones profundas del psoas en los costoides lumbares. — 4, duodécimo nervio intercostal. — 5, 6, abdominogenitales mayor y menor. — 7, femorocutáneo. — 8, crural. — 9, obturador. — 10, genitocrural.

tud de la columna lumbar, que está ocupado por el plexo. Más allá, los poco extensos planos musculares anterior y posterior se reúnen y constituyen una masa única (figura 901). Entre las ramas del plexo lumbar, el *abdominogenital menor* pasa por detrás del borde externo del psoas, entre la primera y la segunda apófisis costiformes (figura 902); el *femorocutáneo* emerge entre los fascículos de la superficie convexa

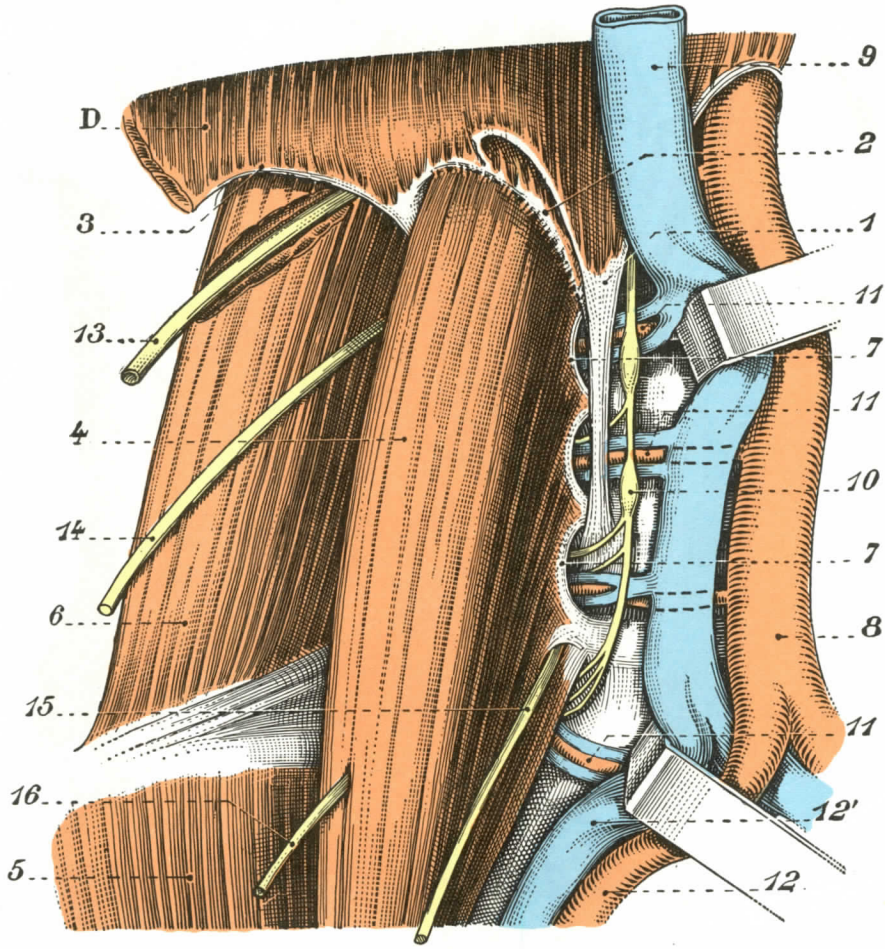

FIG. 902

Músculos psoas «in situ» y emergencia de los nervios (lado derecho). (Según BONNIOT.)

D, diafragma. — 1, pilar derecho del diafragma. — 2, arco del psoas. — 3, arco del cuadrado de los lomos. — 4, psoas. — 5, músculo iliaco. — 6, cuadrado de los lomos. — 7, 7, banda de inserción de los fascículos superficiales del psoas, dispuesta en arco. — 8, aorta. — 9, cava inferior. — 10, simpático lumbar. — 11, arterias lumbares acompañadas de venas lumbares. — 12, arteria iliaca primitiva derecha. — 12', vena iliaca primitiva derecha. — 13, abdominogenital mayor procedente de la duodécima dorsal, que camina por el espesor del cuadrado de los lomos. — 14, abdominogenital menor. — 15, genitocrural. — 16, femorocutáneo.

anterior del músculo; el *genitocrural* atraviesa el psoas por la cuarta lumbar; el *obturador* sigue el borde interno del psoas antes de penetrar en la pelvis menor; por último, el *crural,* en pleno músculo, llega a la cara posterior de éste y la rodea para alojarse en el surco que separa la porción psoas de la porción iliaca.

β) Porción iliaca. — El músculo se relaciona por su cara anterior con el ciego y el apéndice a la derecha, con el colon iliaco a la izquierda, del que lo separan el

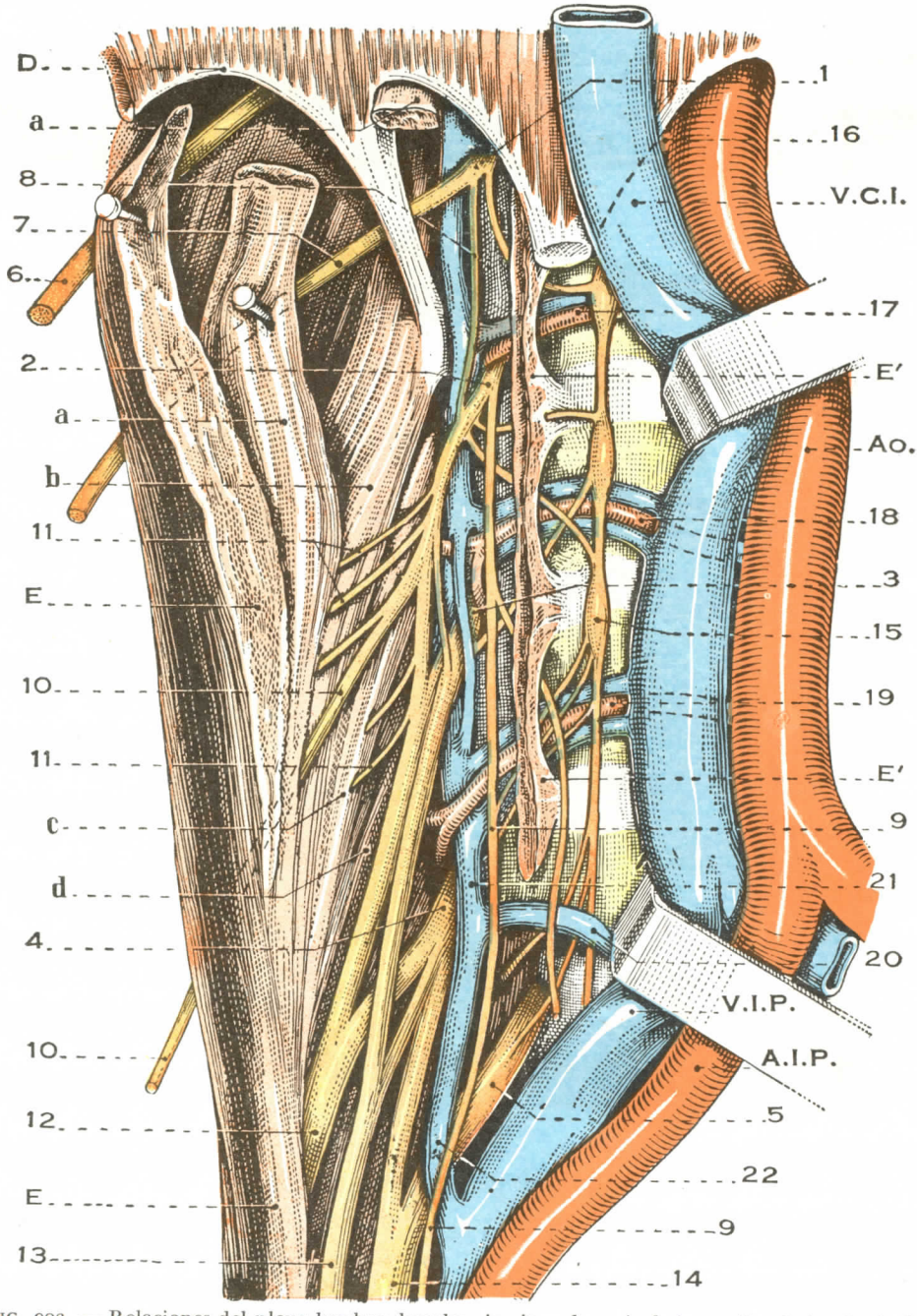

FIG. 903. — Relaciones del plexo lumbar derecho «in situ» después de la sección de los *fascículos* superficiales del psoas (según BONNIOT).

V.C.I., vena cava inferior. — V.I.P., vena iliaca primitiva derecha. — Ao, aorta. — A.I.P., arteria iliaca primitiva derecha. — D, arco del cuadrado de los lomos. — E, E, fascículos anteriores del psoas seccionados y reclinados. — E', E', inserción de este fascículo en la columna. — *a*, *b*, *c*, *d*, primero, segundo, tercero y cuarto fascículos costiformes del psoas. — 1, 2, 3, 4, 5, primera, segunda, tercera, cuarta y quinta raíces lumbares. — 6, abdominogenital mayor. — 7, abdominogenital menor. — 8, primera asa lumbar. — 9, 9, genitocrural. — 10, 10, femorocutáneo. — 11, 11, nervios del psoas. — 12, crural. — 13, obturador. — 14, tronco lumbosacro. — 15, gran simpático. — 16, 17, 18, 19, primera, segunda, tercera y cuarta arterias y venas lumbares. — 20, quinta vena lumbar. — 21, vena lumbar ascendente. — 22, anastomosis de la vena lumbar ascendente con la vena iliaca primitiva.

peritoneo y el tejido celular subperitoneal. Estas relaciones deben examinarse en los cortes frontal y sagital adjuntos (figs. 904 y 905). La cara posterior descansa en la fosa iliaca interna ósea, de la que está separada por una capa de tejido celular submuscular (fig. 905, 12) que corresponde por dentro a la sínfisis sacroiliaca y al liga-

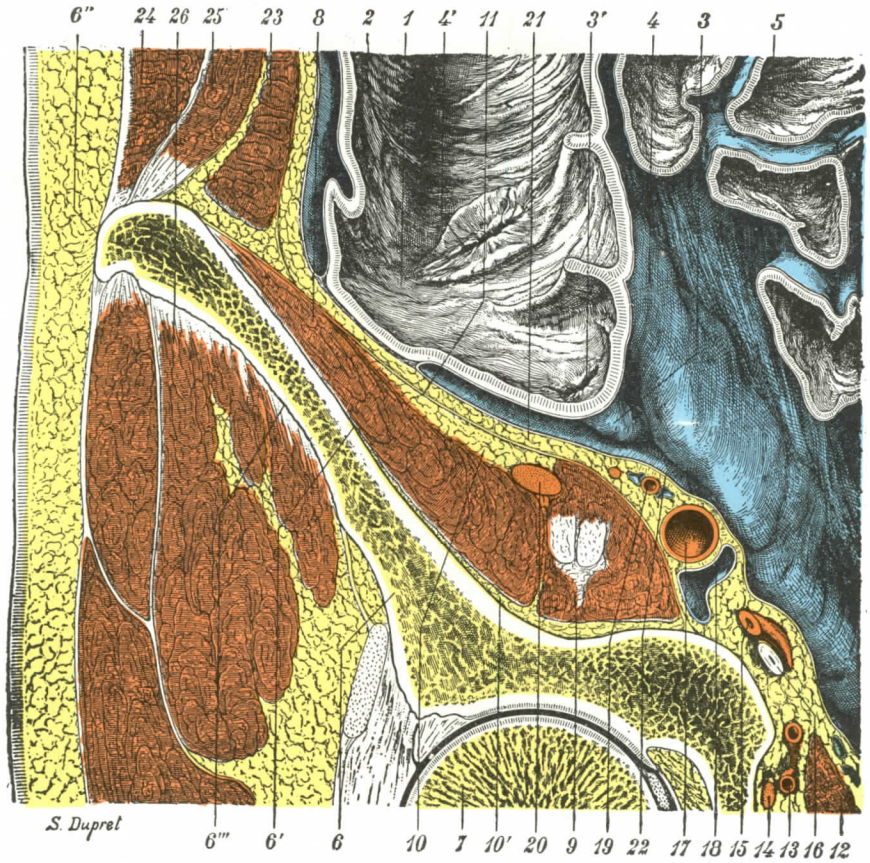

FIG. 904

Corte frontal del abdomen por la fosa iliaca derecha (segmento posterior del corte, cadáver congelado) (T.-J.).

1, ciego. — 2, colon ascendente. — 3, apéndice, con 3', su orificio en la cavidad cecal. — 4, porción terminal del íleon, con 4', la válvula ileocecal. — 5, intestino delgado. — 6, hueso iliaco, con 6', fosa iliaca interna; 6'', cresta iliaca; 6'''. fosa iliaca externa. — 7, cabeza del fémur. — 8, músculo iliaco. — 9, músculo psoas. — 10, espacio subaponeurótico, y 10', espacio submuscular. — 11, fascia iliaca. — 12, obturador interno. — 13, arteria obturatriz. — 14, nervio obturador. — 15, conducto deferente. — 16, arteria umbilical obliterada. — 17, arteria iliaca externa. — 18, vena iliaca externa. — 19, arteria espermática y, por fuera de ella, el nervio genitocrural — 20, nervio crural. — 21, espacio subperitoneal. — 22, peritoneo. — 23, músculo transverso. — 24, oblicuo mayor. — 25, oblicuo menor. — 26, músculos glúteos.

mento iliolumbar. El borde interno es seguido por la arteria iliaca primitiva, luego por la arteria y la vena iliacas externas (la vena está por dentro de la arteria); acompañando a los vasos se encuentra el grupo de los ganglios iliacos externos. Este borde es cruzado por el uréter y los vasos espermáticos en el hombre y uteroováricos en la mujer. El borde externo sigue el contorno de la cresta iliaca, contiguo a las inserciones del músculo transverso del abdomen. Las ramas iliacas de la arteria iliolumbar y de la arteria circunfleja iliaca siguen la cara profunda de este borde, emitiendo en su curso colaterales a la masa muscular.

γ) *Porción crural.* — El psoasiliaco pasa por debajo del arco crural, llenando todo el espacio que se halla comprendido entre este arco, la cinta iliopectínea y el surco anterior del hueso coxal. La cinta iliopectínea lo separa, según hemos indicado anteriormente, de la arteria y la vena femorales. El nervio crural está, por el

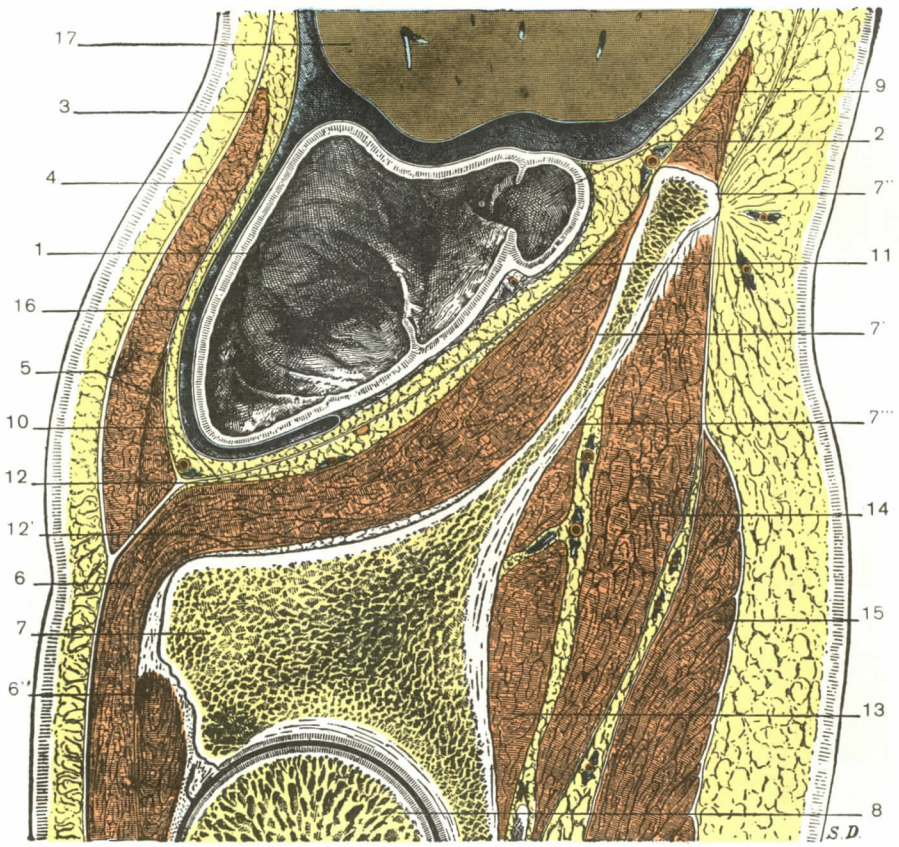

FIG. 905

Corte sagital del abdomen que pasa por la fosa iliaca derecha (cadáver congelado, segmento derecho del corte) (T.-J.).

1, ciego. — 2, colon ascendente. — 3, oblicuo menor. — 4, oblicuo mayor. — 5, transverso. — 6, psoasiliaco, y 6', porción de este músculo inserta en el borde del hueso coxal. — 7, hueso ilíaco, con 7', fosa ilíaca interna; 7'', cresta ilíaca; 7''', fosa ilíaca externa. — 8, cabeza del fémur. — 9, cuadrado de los lomos. — 10, fascia ilíaca. — 11, espacio subperitoneal: la cara posterior del ciego, cubierta de una hoja celulofibrosa (fascia de unión), está en relación inmediata con este espacio. — 12, espacio subaponeurótico (por el que corre el nervio femorocutáneo), y 12', espacio submuscular. — 13, glúteo menor. — 14, glúteo mediano. — 15, glúteo mayor. — 16, peritoneo. — 17, hígado.

contrario, en la vaina del músculo y por debajo del arco se expansiona en sus ramas terminales.

En el muslo, el psoasiliaco constituye por su cara anterior la parte externa del suelo del triángulo de Scarpa. Su borde interno corresponde al borde externo del pectíneo y forma con este último músculo un canal por el que caminan los vasos femorales. Su borde externo, al principio en contacto con el tensor de la fascia lata, es seguido por el sartorio y por el recto anterior del muslo. Su cara posterior descansa en la cápsula de la articulación de la cadera, de la que la separa una bolsa serosa muy desarrollada, que comunica a veces con la sinovial articular.

3.º Vascularización. — El músculo está abundantemente vascularizado por las arterias lumbares, la iliolumbar, la obturatriz, la iliaca externa y la femoral.

Las *ramas de las arterias lumbares* riegan la parte superior del psoas; sus ramas, escalonadas unas debajo de las otras, siguen los nervios del psoas (pedículos vasculonerviosos).

La *rama anterior de la iliolumbar* se distribuye casi por completo en el psoas-iliaco, dando ramos importantes a las dos porciones del músculo (región media).

La *circunfleja iliaca,* por su lado inferior, da ramas iliacas que se anastomosan con los ramos de la iliolumbar.

La *iliaca externa* abandona arteriolas variables y sin importancia. Sin embargo, se encuentra a veces (en el 40 por 100 de los casos) un vaso de cierto volumen que llega al psoas, en el cual se divide.

La *obturatriz* emite a veces un ramo bastante voluminoso, que penetra en el psoas después de haber cruzado la cara profunda de la iliaca externa *(rama iliaca de Cruveilhier).*

En la *región crural,* el psoas recibe ramos de la femoral primitiva o de la femoral profunda o superficial.

4.º Inervación. — Es abundante. El psoas recibe: 1.º, ramas colaterales directas, bastante cortas, del plexo lumbar; son en número variable (de tres a siete) e inervan los dos planos de la porción psoas; 2.º, una larga rama, el *nervio inferior del psoas,* que se desprende del nervio crural en la región lumbar y penetra en el músculo en el arco crural. Los nervios de la porción iliaca, en número de tres o cuatro, proceden del borde externo del crural y penetran en el músculo por su cara superficial.

5.º Acción. — Considerado desde el punto de vista de su acción, el músculo psoasiliaco dobla el muslo sobre la pelvis; además, aproxima el fémur a la línea media y le comunica un movimiento de rotación hacia fuera. El movimiento de flexión es potente; el de rotación es débil. Es neutralizado en la flexión directa por el tensor de la fascia lata, rotador ligero hacia fuera.

En la estación vertical el psoasiliaco toma su punto de inserción fijo en el fémur: actúa entonces sobre la columna vertebral y la pelvis y las dobla hacia delante. Si se contrae solamente en un lado, dobla también el tronco, pero lo inclina al propio tiempo hacia su lado y le imprime un movimiento de rotación, en virtud del cual su cara anterior se vuelve hacia el lado opuesto.

En la estación de pie el psoasiliaco combina su acción con la de los abdominales y de los extensores vertebrales y pelvicrurales para asegurar el equilibrio del tronco sobre las caderas. *Es un músculo importante en la estática del tronco.*

Variedades. — El psoas puede ofrecer en su volumen y en la extensión de las inserciones de origen alguna variedad, aunque de poca importancia. TESTUT ha observado muchas veces, en los casos en que el músculo psoasiliaco estaba más desarrollado que de ordinario, que formaba una eminencia entre la arteria y la vena femorales, las cuales se encontraban separadas de este modo por un espacio de un centímetro o más aún. Las dos porciones del músculo psoasiliaco pueden dejar de unirse en el punto de inserción en el trocánter menor. Se han observado, por delante del psoas, fascículos supernumerarios que constituyen *psoas accesorios.* Del propio modo, en el músculo iliaco, se ha encontrado una lámina muscular superpuesta, que iba, lo mismo que el iliaco, desde la cresta iliaca al tendón del psoas. No es muy raro encontrar un fascículo distinto situado por delante del psoas, el cual toma origen en el recto superior de la pelvis. El *músculo iliaco menor* no es más, según ya hemos indicado, que el fascículo extrapelviano del psoasiliaco, más o menos diferenciado. Por otra parte, la existencia de este fascículo es constante en el hombre y está sumamente desarrollado en algunos mamíferos, que, como los quirópteros, carecen de fosa iliaca interna; constituye en estos casos, por sí solo, la porción iliaca del grupo psoasiliaco.

3.º *Psoas menor*

Situado por delante del músculo precedente, el psoas menor (fig. 906, 1) es un músculo muy delgado que se extiende desde la parte más alta de la columna lumbar al borde anterior del hueso coxal.

1.º Inserciones. — Arranca generalmente del cuerpo de la última vértebra dorsal, del cuerpo de la primera lumbar y del disco fibrocartilaginoso que une entre sí estas dos vértebras.

Los fascículos carnosos que lo constituyen descienden por la cara anterointerna del psoas en forma de una cinta delgada y aplanada que degenera en la parte media de la región lumbar, a menudo más arriba, en un simple tendón aponeurótico. Este tendón, continuando la dirección del cuerpo carnoso, se ensancha a medida que desciende y viene a fijarse en la eminencia iliopectínea, así como en la fascia iliaca (véase el párrafo siguiente), con la que contrae conexiones íntimas.

2.º Relaciones. — Por su cara posterior, el psoas menor descansa sobre el psoas mayor. Presenta por delante las mismas relaciones que este músculo.

3.º Vascularización. — Está asegurada por las arterias lumbares.

4.º Inervación. — Está inervado por ramos muy delgados que proceden del plexo lumbar.

5.º Acción. — El músculo psoas menor es en el hombre un órgano rudimentario, y como tal está desprovisto de toda función activa.

Variedades. — El psoas menor es constante en los monos y también en el gibón y el orangután. Falta a veces en el chimpancé (8 por 100) y en el gorila (15 por 100). En el hombre falta más a menudo en los sujetos de color que en la raza blanca. Falta en los chinos en la proporción del 49 por 100, del 50 por 100 en los japoneses y del 52 por 100 en los negros. En los blancos existen numerosas diferencias: falta en los rusos en un 49 por 100; en los alsacianos en un 57 por 100; en los escoceses en un 63 por 100 y en los irlandeses en un 6 por 100. Semejantes cifras son significativas y nos autorizan para considerar la ausencia del psoas menor como *normal* en el hombre.

Como todos los órganos rudimentarios, el psoas menor es muy variable; no es raro encontrarlo tanto reducido a un simple tendón como doble. MACALISTER indica la existencia de un fascículo carnoso extendido desde el psoas mayor al menor. Este mismo anatomista ha visto al psoas menor constituido solamente por una expansión que partía del borde interno del psoas mayor. BANKART, PYE-SMITH y PHILIPS indican tres casos en que el psoas menor pasaba por debajo del arco crural para ir a insertarse en la línea rugosa que va desde el trocánter menor a la línea áspera.

4.º *Aponeurosis lumboiliaca o fascia iliaca*

Por delante del psoasiliaco se extiende una de las más importantes aponeurosis de la economía, la *aponeurosis lumboiliaca,* más conocida con el nombre de *fascia iliaca.*

1.º Disposición general. — Esta aponeurosis ocupa transversalmente toda la anchura de la fosa iliaca interna y se extiende en altura desde la inserción superior del psoas hasta la inserción trocantérea de este músculo. No siempre acontece que tenga el mismo aspecto en todas sus porciones: reducida por arriba, sobre el psoas,

a las modestas dimensiones de una simple capa celulosa; va engrosándose gradualmente, a medida que desciende dentro de la pelvis, hasta llegar a adquirir, por delante del músculo iliaco, todos los caracteres de las aponeurosis.

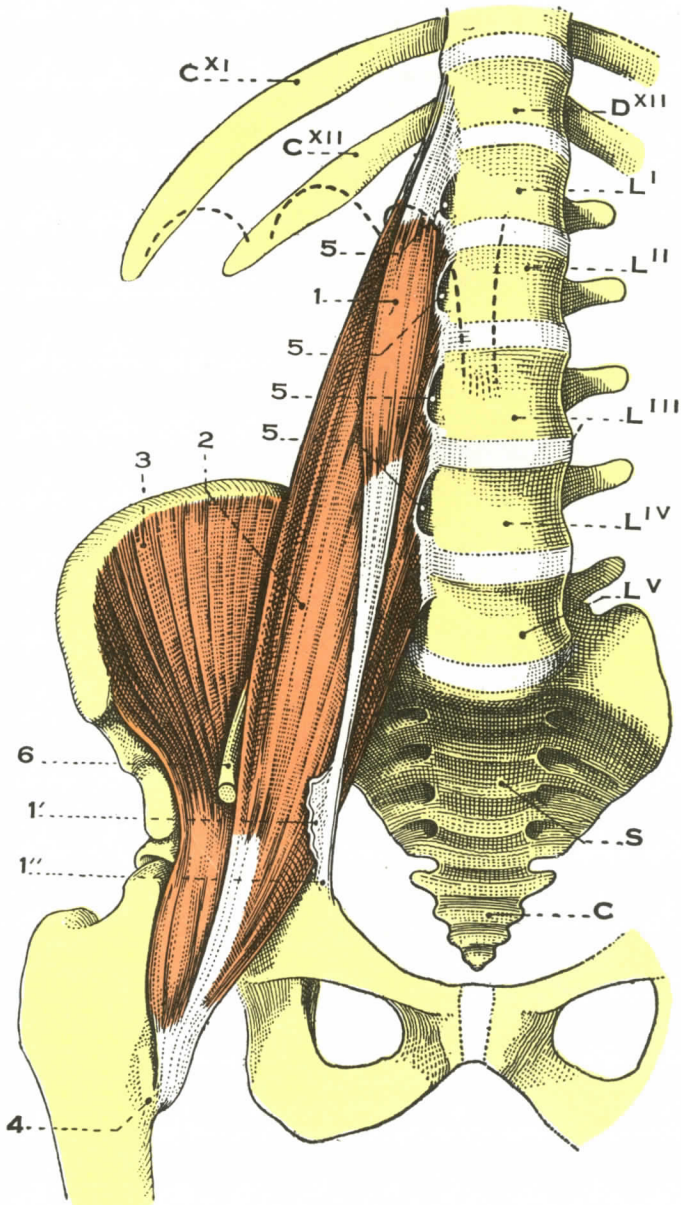

FIG. 906

Músculos psoasiliaco y psoas menor.

DXII, LI, LII, LIII, LIV, LV, duodécima dorsal y primera, segunda, tercera, cuarta y quinta lumbares. — S, sacro. — CXI, CXII, undécima y duodécima costillas. En línea de puntos, esquema del arco del psoas y del cuadrado de los lomos.

1, psoas menor. — 1', inserción de este músculo en la fascia iliaca. — 1'', inserción ósea. — 2, músculo psoas. — 3, músculo iliaco. — 4, trocánter menor. — 5, arco del psoas. — 6, nervio crural.

2.º Inserciones. — La fascia iliaca está en relación, en su periferia, a la vez con huesos y con aponeurosis:

α) *Por dentro* se inserta: 1.º, en todas las vértebras lumbares, formando a nivel de cada una de ellas una especie de puente para el paso de las arterias y venas lumbares; 2.º, en la base del sacro; 3.º, en el estrecho superior de la pelvis; aquí envía a la arteria y a la vena iliacas externas una hoja más o menos delicada, que aplica estos vasos al borde interno del psoas.

β) *Por fuera* se inserta sucesivamente, yendo de arriba abajo: 1.º, en la aponeurosis del cuadrado lumbar, a lo largo del borde externo del psoas; 2.º, en el ligamento iliolumbar; 3.º, en el labio interno de la cresta iliaca en toda su extensión.

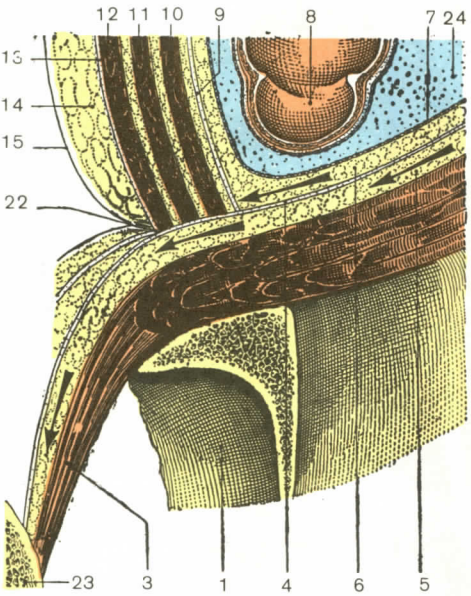

FIG. 907

Corte vertical de la fosa iliaca interna siguiendo la dirección del psoas *(esquemática)*.

1, hueso coxal. — 2, músculo iliaco. — 3, músculo psoas. — 4, fascia iliaca. — 5, capa celuloadiposa profunda. — 6, capa celuloadiposa superficial o subperitoneal. — 7, peritoneo. — 8, ciego. — 9, fascia transversalis. — 10, músculo transverso. — 11, oblicuo menor. — 12, oblicuo mayor. — 13, aponeurosis superficial del abdomen. — 14, tejido celular subcutáneo. — 15, piel. — 22, arco femoral. — 23, trocánher menor. — 24, cavidad peritoneal *(en azul)*.

γ) *Por arriba,* la fascia iliaca termina constituyendo un engrosamiento lineal, una especie de arco, el *arco fibroso del psoas,* que abraza al psoas y en el cual vienen a insertarse los fascículos correspondientes del diafragma (véase la descripción de este músculo en la página 983).

δ) *Por abajo,* a nivel del arco crural (figura 907), la fascia iliaca se adhiere íntimamente, en su mitad externa, a los fascículos más inferiores de este arco. Su parte interna, al contrario, no contrae con el arco crural ninguna relación; forma, con el nombre de *cinta iliopectínea* (véase página 949), el lado externo del anillo crural. Por debajo del arco crural, que es el límite divisorio entre la pelvis y el muslo, la fascia iliaca, continuando su trayecto descendente, cubre la porción extrapélvica del psoasiliaco, al que acompaña hasta el trocánter menor. Veremos luego que la fascia iliaca se fusiona en el muslo, por una parte, con la porción de la aponeurosis femoral que desciende del sartorio, y por otra, con la aponeurosis de cubierta del pectíneo.

De la descripción que precede resulta que la fascia iliaca se inserta en los contornos del psoasiliaco, formando de este modo, con la columna lumbar y la fosa iliaca interna, una cápsula o cavidad osteofibrosa, que está completamente cerrada en la porción abdominal y se abre por el lado del muslo, por debajo de la mitad externa del arco crural: a este departamento osteofibroso VELPEAU lo designó con el nombre de *conducto iliaco.*

3.º Constitución anatómica, capas celuloadiposas supra e infraaponeuróticas. — La aponeurosis lumboiliaca está esencialmente constituida por fascículos aponeuróticos de dirección transversal, a los que vienen a juntarse algunos fascículos verticales que parecen depender del tendón del psoas menor. Una capa de tejido celular, bastante delgada por arriba y muy cargada de grasa por abajo, la separa del peritoneo (fig. 907, 6). Una segunda capa celulosa, en la que también se encuentran diseminados islotes grasos, pero mucho más gruesa que la precedente, se extiende

por debajo de la fascia iliaca, entre ésta y los fascículos carnosos del psoasiliaco (figura 907, 5).

De estas dos capas celuloadiposas, la superficial, *capa supraaponeurótica* o *subperitoneal,* se detiene en el arco crural a causa de insertarse a este nivel la fascia transversalis en la fascia iliaca. La capa profunda o *subaponeurótica,* por el contrario, se continúa por debajo del arco femoral hasta la inserción del psoasiliaco en el trocánter menor.

Se observa inmediatamente, como consecuencia de semejante disposición anatómica, que la fosa iliaca interna puede presentar dos variedades de abscesos, cada una de las cuales se desarrolla en una de las dos capas adiposas precitadas: el *absceso superficial* o *subperitoneal* y el *absceso profundo* o *subaponeurótico.* Se observa, además, que en los abscesos subperitoneales la colección purulenta se detiene en el arco femoral, al paso que los abscesos subaponeuróticos descienden por debajo de este arco y se coleccionan en el muslo junto al trocánter menor (véase a este propósito la figura 907, en la cual las flechas indican la dirección seguida por las colecciones purulentas).

ARTICULO III

REGION SUPERIOR O DIAFRAGMATICA

La región superior del abdomen, límite separativo de las dos cavidades torácica y abdominal, corresponde a la cara interna de las costillas inferiores. Contiene un solo músculo, muy ancho y sumamente importante, el *diafragma.*

Diafragma

El diafragma (fig. 908) es un músculo aplanado y delgado, que separa, a manera de un tabique transversal, la cavidad torácica de la cavidad abdominal; es el *septum transversum* de los antiguos anatomistas. Muy combado hacia arriba, ofrece en su conjunto la forma de una *bóveda,* o, si se quiere, de una *cúpula,* cuya base corresponde a la circunferencia inferior del tórax, la convexidad a las vísceras torácicas y la concavidad a las vísceras abdominales. Ante todo debemos indicar que la cúpula diafragmática es muy irregular. En primer lugar es mucho más ancha en sentido transversal que en sentido anteroposterior. Además desciende mucho más por la parte posterior que por la anterior: está, pues, como el plano de la circunferencia inferior del tórax, muy inclinada de arriba abajo y de delante atrás. Finalmente, la bóveda diafragmática, como demuestra la figura 915, se eleva un poco más por la derecha que por la izquierda; se admite generalmente que, en la respiración normal, se eleva en el acto de la espiración hasta la sexta costilla por la izquierda y hasta la quinta por la derecha; sin embargo, en las espiraciones forzadas puede alcanzar la quinta costilla a la izquierda y la cuarta a la derecha. Añadiremos que los puntos culminantes de la porción derecha y de la porción izquierda están unidos entre sí, en la línea media, por una superficie ligeramente excavada sobre la que descansa el corazón.

1.º Inserciones. — Carnoso en su periferia, el diafragma presenta en su parte central una hoja aponeurótica, en forma de hoja de trébol, el *centro frénico,* a la que convergen todos los fascículos carnosos del músculo. Se compone, pues, de dos partes, morfológicamente distintas: una parte muscular periférica y una parte aponeurótica central, que conviene estudiar por separado, empezando por la porción muscular.

A. PARTE MUSCULAR. — Las fibras musculares se desprenden de la cara anterior de la columna lumbar y del contorno inferior de la caja torácica.

a) *Inserciones vertebrales.* — Hay que buscar las inserciones vertebrales en las tres primeras vértebras lumbares. En éstas, los fascículos musculares se organizan en

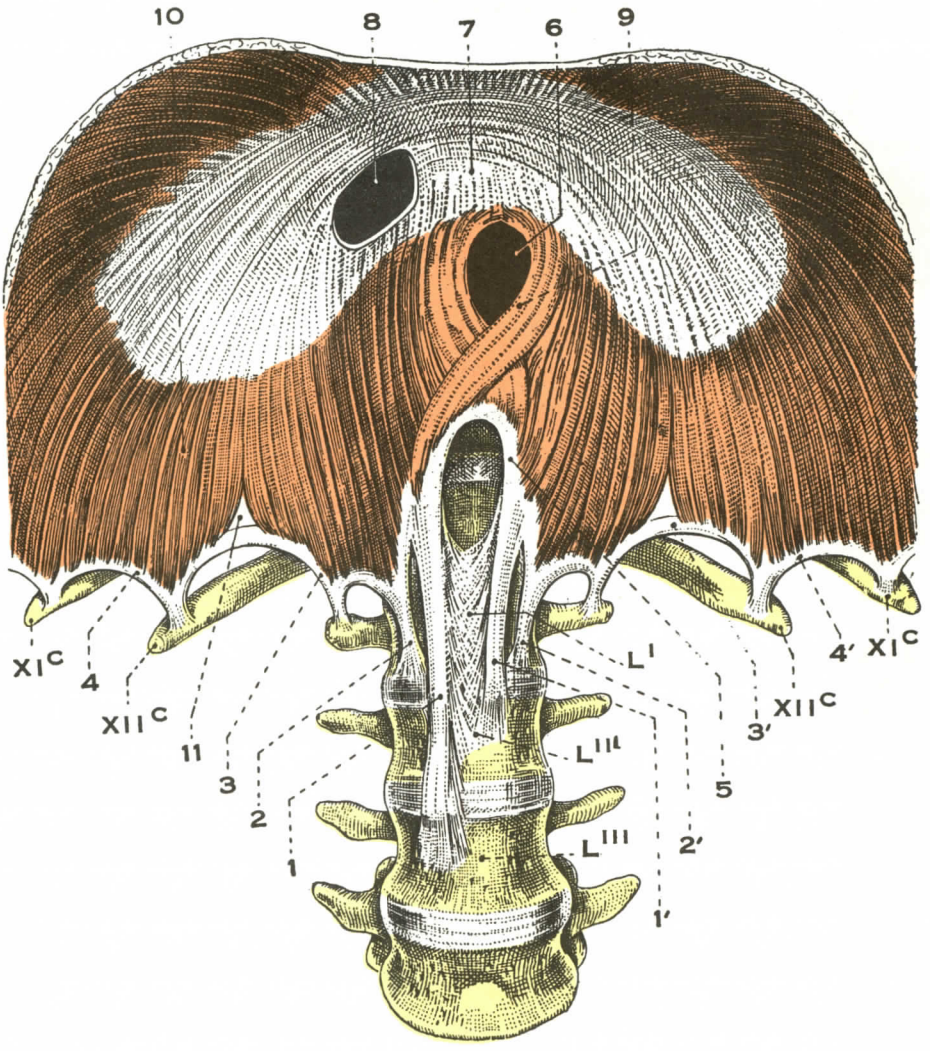

FIG. 908

Pilares y orificios del diafragma.

1, 1', primeros pilares o pilares principales. — 2, 2', segundos pilares y arcos del psoas. — 3, 3', terceros pilares y arcos del cuadrado de los lomos. — 4, 4', arcos intercostales. — 5, orificio fibroso aórtico. — 6, orificio muscular esofágico. — 7, centro frénico. — 8, orificio de la vena cava inferior.

cordones distintos, a los que se da el nombre de *pilares del diafragma.* Dos pilares se implantan en la cara anterior de los cuerpos vertebrales: son los *pilares principales* denominados también *pilares anteriores* o *primeros pilares.* Otros dos nacen en las caras laterales de los cuerpos vertebrales: son los *pilares accesorios* o *pilares laterales,*

o también *segundos pilares.* Por último, se desprenden fibras tendinosas de las apófisis transversas de la primera y hasta de la segunda vértebras lumbares, constituyendo arcos llamados también *ligamentos arqueados del diafragma.*

α) *Pilares principales* o *primeros pilares.* — Nacen de la cara anterior de las primeras vértebras lumbares. Las inserciones son diferentes a la derecha y a la izquierda. Por regla general todas las inserciones de los pilares y de los arcos son en la mayoría de los casos más bajas en el lado derecho que en el izquierdo.

El *pilar derecho* se inserta por fibras tendinosas en la cara anterior de la primera, segunda y tercera vértebras lumbares y en los discos vertebrales intermedios, es decir, en los discos comprendidos entre L^1 y L^2, entre L^2 y L^3 y entre L^3 y L^4. *Las fibras más internas atraviesan la línea media y se entrecruzan con las del pilar izquierdo.*

El *pilar izquierdo,* menos voluminoso, nace en la cara anterior de la primera lumbar y de la segunda, en el disco intervertebral comprendido entre la duodécima dorsal y la primera lumbar y en los discos situados entre L^1 y L^2 y entre L^2 y L^3. En el nivel inferior de las inserciones de los pilares existe, pues, una diferencia que es casi igual a la altura de una vértebra. Esta diferencia puede ser más marcada, como también puede ser menor.

Los fascículos que constituyen los dos pilares se dirigen hacia arriba y luego hacia delante. Las fibras más internas quedan tendinosas y forman, unidas de uno a otro lado, el cuadro de un orificio inextensible y «afortunadamente incontráctil, en el que penetra la aorta sin que pueda perjudicarse la circulación sanguínea». Estas fibras internas, entrecruzadas por primera vez delante del orificio aórtico, se entrecruzan una segunda vez más arriba, para limitar un segundo orificio situado ligeramente a la izquierda del precedente y por el que pasa el esófago acompañado de los dos nervios neumogástricos, el izquierdo delante y el derecho detrás. Este orificio ovalado está constituido, al contrario del orificio aórtico, por fibras musculares, por lo que es extensible y contráctil. Las fibras medias y externas de los pilares principales llegan al borde posterior de las hojuelas laterales del centro frénico.

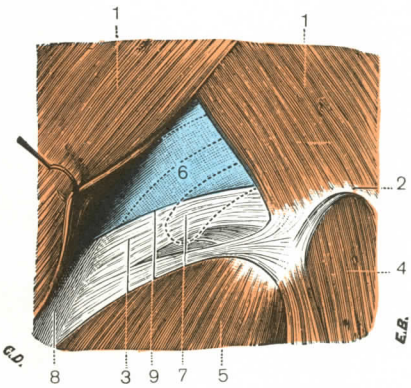

FIG. 909

Hiato diafragmático (lado derecho).

1, 1, fascículos posteriores del diafragma. — 2, arco del psoas. — 3, ligamento arqueado o arco del cuadrante lumbar. — 4, psoas. — 5, cuadrado lumbar. — 6, hiato diafragmático. — 7, duodécima costilla, enteramente cubierta, por una parte, por la pleura, y por otra parte, por el ligamento arqueado. — 8, undécima costilla, en gran parte cubierta por la pleura y por los fascículos diafragmáticos. — 9, fondo de saco inferior de la pleura.

β) *Segundos pilares o pilares accesorios. Arco del psoas.* — Estos pilares nacen por fibras tendinosas cortas en las caras laterales del cuerpo de la segunda vértebra lumbar e invaden el disco situado entre L^1 y L^2. Por dentro se unen en ciertos puntos con las fibras tendinosas del pilar principal. Por fuera, el tendón constituye un engrosamiento fibroso que dibuja un arco de concavidad inferior, el *arco del psoas.* Este, relativamente poco grueso, ligeramente extensible, de 4 a 5 milímetros de altura, salta formando un puente sobre la parte superior del psoas, a la que se aplica para fijarse en el vértice de la apófisis transversa o costoide de la primera vértebra lumbar. Este arco fibroso se continúa por su concavidad con la aponeurosis que cubre el psoas (fascia iliaca). Fibras musculares diafragmáticas parten de la convexidad para llegar a la parte posterior de las hojuelas laterales del centro frénico.

Estas fibras que nacen del arco serían reforzadas, según WILLEMIN, por fascículos posteriores que proceden ora de la columna, ora de la duodécima costilla, y determinan, con las primeras, un espacio angular que contiene tejido celular.

γ) *Ligamento arqueado del diafragma, arco del cuadrado de los lomos o terceros pilares.* — Del vértice de la apófisis transversa de la primera lumbar y algunas veces también del vértice de la segunda, se desprenden fibras tendinosas que se dirigen afuera, formando un arco que pasa a la manera de puente o arco, y de ahí su nombre de ligamento arqueado, por delante del músculo cuadrado de los lomos, para llegar al vértice de la duodécima costilla o al de la undécima cuando la duodécima es corta. Esta formación, homóloga de los arcos intercostales que más adelante veremos, se insertan en el ligamento costal de Henle, cuyas fibras se fusionan íntimamen-

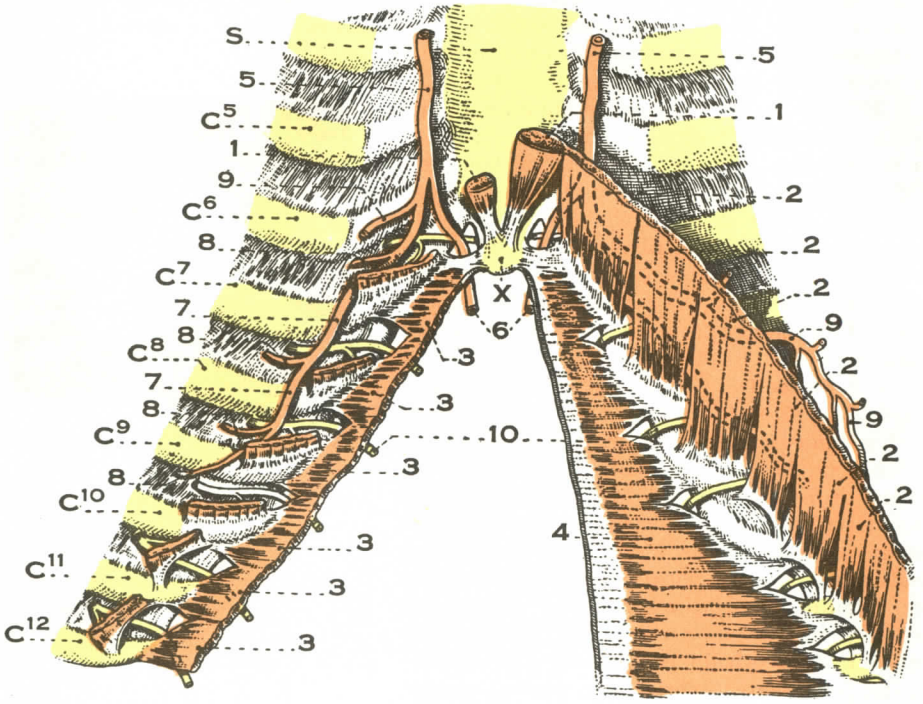

FIG. 910

Inserciones costales del diafragma y del transverso (cara endotorácica). Semiesquemática (en parte, según GRÉGOIRE).

S, esternón. — X, aparato xifoideo. — C^5, C^6..., C^{12}, ocho costillas últimas.

1, 1, fascículos xifoideos del diafragma. — 2, 2, 2, etc., fascículos costales del diafragma; estos fascículos se han cortado a ras de sus inserciones a la izquierda de la figura. — 3, 3, 3, inserciones costales del transverso del abdomen. — 4, músculo transverso derecho. — 5, 5, arterias mamarias internas, derecha e izquierda, que terminan por tres ramos. — 6, 6, ramas abdominales que pasan al hiato muscular, comprendido entre el fascículo xifoideo y la primera digitación costal diafragmática. — 7, 7, ramas del seno costodiafragmático. — 8, 8, ramos que penetran en los espacios intercostales. — 9, 9, ramas diafragmáticas.

te en este punto con la aponeurosis del cuadrado de los lomos. Las fibras carnosas parten en abundancia del ligamento arqueado, para llegar al centro frénico. En la parte media del arco, las fibras son raras y hasta pueden no existir, constituyendo entonces un espacio claro, una especie de cisura muscular o, mejor, de ventana de forma triangular, cuya base corresponde al ligamento arqueado: es el *hiato costodiafragmático,* variable según los sujetos (fig. 909). Cuando existe, el tejido celuloadiposo perirrenal se relaciona directamente con la pleura y por este defecto muscular las supuraciones de la pleura pueden llegar al abdomen o, inversamente, las del riñón pasar a la pleura.

El nivel de los arcos sigue, como se comprende, el de los pilares: los arcos izquierdos son más altos que los derechos. Ahora bien, es sabido que el riñón derecho

es también más bajo que el riñón izquierdo. Según VILLEMIN, este desnivel sería una consecuencia de la estación vertical.

b) *Inserciones torácicas.* — Los fascículos torácicos se fijan según una curva que parte, por delante, de la base del apéndice xifoides y sigue la cara interna del borde inferior de cada mitad del tórax para reunirse por detrás, a la altura de la duodécima costilla, con el ligamento arqueado del diafragma que acabamos de examinar.

α) Las *inserciones xifoideas* están constituidas por dos cintas musculares que se fijan en la cara posterior de la base del apéndice xifoides. Estos dos fascículos, generalmente separados por un intervalo, la *cisura de Larrey,* de extensión variable, a veces soldados entre sí, se dirigen horizontalmente de delante atrás, para insertarse en la parte anterior de la hojuela media del centro frénico (fig. 910). Estas inserciones xifoideas ocupan una región que el cirujano debe conocer, y que con BARBIER denominamos *espacio xifodiafragmático.* Es un seno orientado en el plano frontal comprendido entre la vertiente anterior del diafragma, por detrás, y las inserciones inferiores del triangular del esternón y las del transverso del abdomen, por delante. Corresponde a la séptima costilla. En él se encuentran lobulillos adiposos colgados de los vasos mamarios internos y el tejido celular que establece una comunicación entre los espacios subpleural y subperitoneal. Se encuentra también la expansión terminal de la arteria mamaria interna, que emite: 1.°, una *rama externa* o torácica que sigue la cara profunda de la parrilla condrocostal a poca distancia de las inserciones del diafragma, verdadero árbol del músculo diafragmático; 2.°, una *rama diafragmática* que camina por la cara superior del diafragma; 3.°, una *rama abdominal* o *terminal* que penetra entre el primer fascículo xifoideo y el primer fascículo costal del diafragma y llega a la cara posterior del músculo recto mayor, en cuya vaina prosigue su trayecto, para ir a anastomosarse, alrededor del ombligo, con las terminaciones de la arteria epigástrica.

β) Las *inserciones costales,* que se extienden de la cara posterior de la séptima costilla al extremo externo de la duodécima, son condrocostales en la séptima y octava costillas, mientras que son intercostales y costales en la décima, undécima y duodécima costillas.

Las *inserciones condrocostales* (séptima, octava y novena costillas) están constituidas por lengüetas musculares que se insertan en la cara posterior del extremo interno de los cartílagos y son oblicuas hacia abajo y afuera, disponiéndose unas debajo de las otras en peldaños de escalera. Los fascículos horizontales del músculo transverso vienen a fijarse en los intervalos que separan las inserciones de las lengüetas diafragmáticas (fig. 910).

Las *inserciones intercostales* y *costales* (décima, undécima y duodécima costillas) están constituidas del modo siguiente: mientras que algunos fascículos musculares muy poco importantes se insertan en la cara interna del extremo inferior de las costillas precitadas, la mayoría de las fibras se originan en arcos fibrosos, que se extienden del vértice de una costilla al vértice de la costilla subyacente, cabalgando así por encima del espacio intercostal. Hay, pues, tres arcos fibrosos, uno inconstante, tendido de la novena a la décima, y otros dos constantes, de la décima a la undécima y de la undécima a la duodécima (fig. 910).

La rama terminal de cada nervio intercostal penetra entre los fascículos costales correspondientes y cruza la cara profunda del cartílago costal para penetrar más lejos entre el transverso por detrás y el oblicuo menor por delante.

B. PORCIÓN APONEURÓTICA, CENTRO FRÉNICO. — La aponeurosis central del diafragma ha recibido el nombre de *centro frénico.* Es una lámina tendinosa, muy fuerte y resistente, de aspecto nacarado, resplandeciente, hasta el punto que VAN HELMONT la comparó a un espejo *(espejo de van Helmont).*

a) *Configuración exterior.* — Reviste en conjunto la forma de una hoja de trébol (fig. 911), en la cual falta el pedículo, que corresponde a la parte posterior

y se encuentra reemplazado por una escotadura. Podemos considerar en la misma tres partes u *hojillas:* una hojilla anterior o central y dos laterales, una derecha y otra izquierda. La *hojilla anterior* representa la porción media del centro frénico. Es, como el mismo músculo, un poco más extensa en sentido transversal que en sentido anteroposterior. La *hojilla derecha* y la *hojilla izquierda* tienen ambas una forma oblonga: su eje mayor se dirige oblicuamente atrás y afuera, de tal manera que las dos hojillas laterales están tanto más separadas una de otra cuanto más posteriormente se las considera. En la línea de unión de la hojilla derecha con la hojilla me-

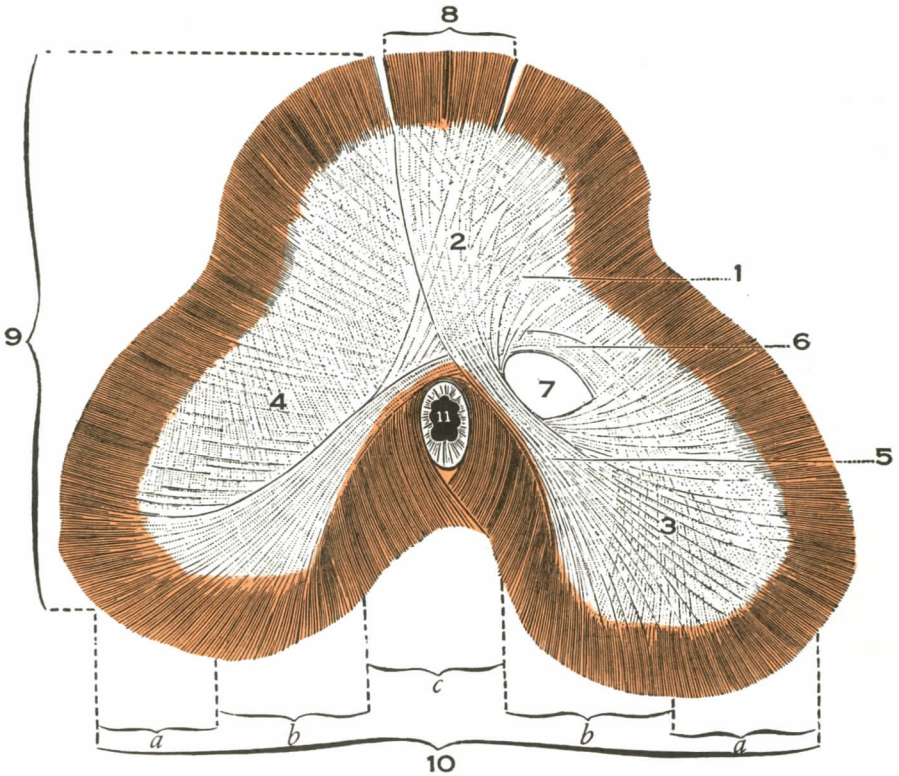

FIG. 911

Esquema para demostrar la constitución del músculo diafragma visto por su cara superior.

1, centro frénico, con: 2, su hojilla anterior; 3, su hojilla derecha; 4, su hojilla izquierda. — 5, cinta semicircular superior u oblicua. — 6, cinta semicircular inferior o arciforme. — 7, orificio de la vena cava inferior. — 8, fascículos anteriores o esternales. — 9, fascículos laterales o costales. — 10, fascículos posteriores o lumbares, con *a*, fascículos que van al arco del cuadrado lumbar; *b*, fascículos que se dirigen al arco del psoas; *c*, fascículos dirigidos hacia los pilares del diafragma. — 11, esófago.

dia se encuentra un ancho orificio (fig. 911), a través del cual pasa la vena cava inferior. Más adelante hablaremos del mismo.

b) *Dimensiones.* — Consideradas desde el punto de vista de sus dimensiones, las tres hojillas diafragmáticas son, lo propio que en su forma, muy desiguales. La hojilla anterior, mucho más ancha que las otras dos, es siempre la más pequeña. Viene en seguida la hojilla izquierda y finalmente la hojilla derecha, que es la mayor. Esta última, no sólo es un poco más ancha que la izquierda, sino que además se extiende un poco más hacia atrás.

c) *Constitución anatómica.* — Histológicamente, el centro frénico ofrece la estructura de los verdaderos tendones: se compone esencialmente de fascículos tendinosos dispuestos en muchas capas. Estos fascículos tendinosos, tanto si se examinan por la

cara convexa como por la cóncava del centro frénico, parecen a primera vista dispuestos de una manera muy irregular. Se puede, no obstante, examinando comparativamente cierto número de piezas, encontrar el tipo más común, que es el representado en la figura 911.

Los fascículos tendinosos forman, en primer lugar, dos cintas muy gruesas y resistentes, que designaremos, a causa de su dirección, con los nombres de cinta oblicua y cinta arciforme. La *cinta oblicua (cinta semicircular superior de* BOURGERY) ocupa la cara convexa o torácica del centro frénico. Se origina por detrás en la parte más posterior de la hojilla derecha, por una especie de abanico que mide en general toda la anchura de la hojilla. Desde aquí se dirige oblicuamente hacia delante y adentro, y considerando sus fibras, pasa al lado posterointerno del orificio de la vena cava inferior, para perderse insensiblemente en la hojilla media. La *cinta arciforme (cinta semicircular inferior de* BOURGERY) nace, como la precedente, en la porción más posterior de la hojilla derecha, por una extremidad ensanchada en abanico. Conviene añadir que a este nivel se encuentra subyacente a la cinta oblicua, y por lo tanto es más claramente visible por la cara abdominal del músculo que por su cara torácica. Desde su punto de origen, la cinta arciforme se dirige primeramente de atrás adelante y, condensando sus fibras, pasa al lado externo del orificio de la vena cava y llega de este modo a la parte más anterior de este orificio. Se encorva entonces hacia dentro y atrás, cruza oblicuamente la línea media y va a bordear el lado interno de la hojilla izquierda. Finalmente, se extiende a modo de ancho abanico, cuya base se corresponde con la extremidad posterior de la hojilla izquierda. Como se ve, la cinta arciforme reviste en su conjunto la forma de una herradura, con la concavidad dirigida hacia atrás y cuyas dos extremidades, muy anchas, corresponden cada una a la parte posterior de la respectiva hojilla lateral.

Por sus extremidades, las dos cintas que acabamos de describir dan nacimiento a fibras musculares; esta disposición se ve muy claramente en la parte posterior de las dos hojillas derecha e izquierda. Dan también nacimiento a fibras musculares: la cinta oblicua, por su borde interno, y la cinta arciforme, por el borde interno de su mitad izquierda. En los restantes puntos prestan inserción, como lo demuestra la figura 911, a fascículos tendinosos, continuación de las fibras musculares, sobre las cuales caen formando un ángulo recto o muy aproximado al recto.

Por consiguiente, los fascículos carnosos del diafragma se insertan todos en las dos cintas, unos directamente y otros por medio de tendones, cuya dirección general es oblicua de delante atrás y de fuera a dentro. Es de notar que, en la hojilla anterior, los tendones de la derecha y los de la izquierda se encuentran oblicuamente en la línea media. Existe en este sitio una especie de rafe ancho y difuso, al que complican aún más unas fibras de dirección posteroanterior procedentes de las dos cintas. Estas últimas fibras se pueden seguir hasta la parte anterior de la hojilla.

d) *Linfáticos del centro frénico* — Muy rico en vasos linfáticos, el centro frénico ha sido objeto, durante estos últimos tiempos, de estudio predilecto por parte de los histólogos, que no están todavía de acuerdo respecto al origen de los mismos ni sobre sus relaciones con la cavidad peritoneal.

2.° **Orificios del diafragma.** — Además de los dos orificios esofágico y aórtico, el tabique diafragmático tiene el orificio de la vena cava inferior y algunos otros menos importantes que ocupan los pilares.

a) *Orificio esofágico.* — El orificio esofágico (fig. 908, 6) está situado en la línea media, o, más exactamente, un poco a la izquierda de esta línea, a la altura de la duodécima dorsal. Prolongado de arriba abajo, reviste en conjunto una forma elíptica; mide unos 30 milímetros de longitud por 10 a 12 milímetros de ancho. Está limitado, por arriba, por la parte superior de los dos pilares del diafragma; por abajo, por los fascículos anastomóticos que se envían recíprocamente los dos pilares. El

anillo esofágico es muscular por completo, y excepcionalmente está formado, en su extremidad superior, por el borde posterior del trébol aponeurótico. Da paso al esófago y a los dos neumogástricos, que se hallan situados a este nivel, el izquierdo en

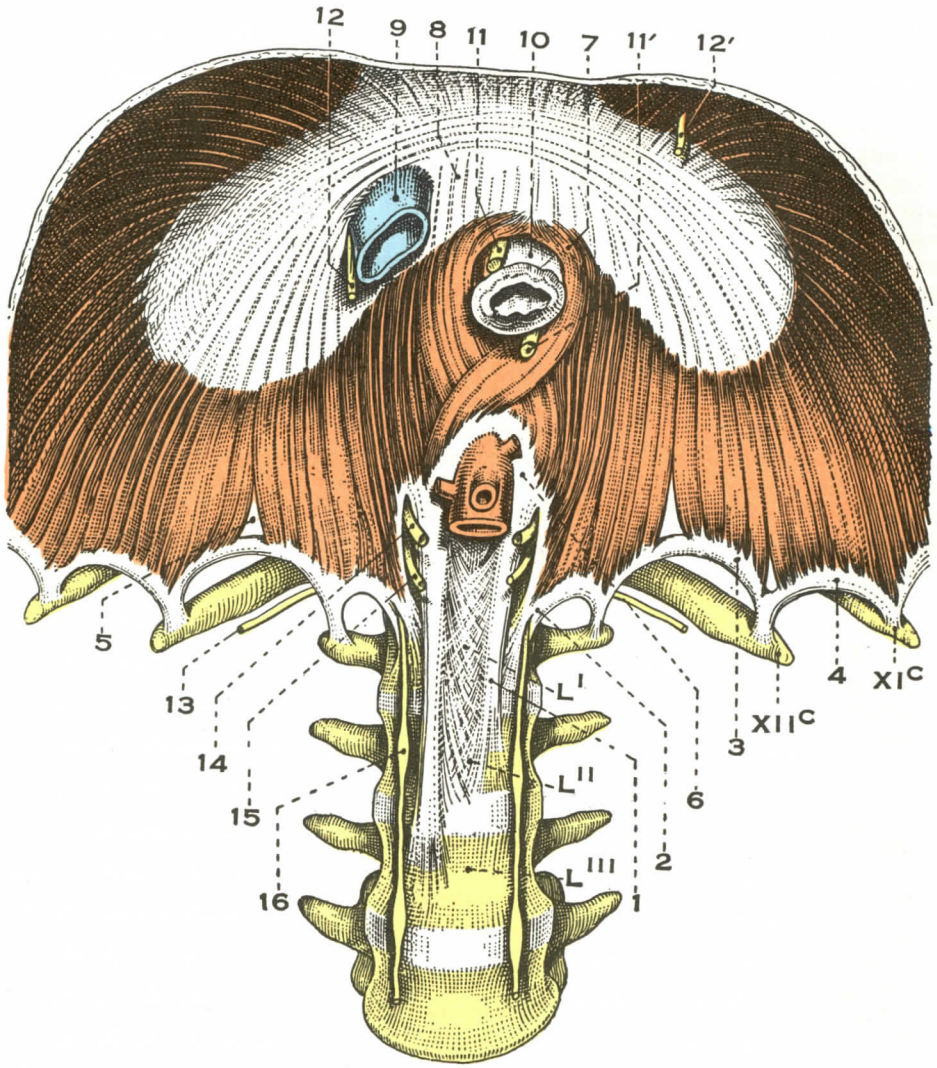

FIG. 912

Diafragma y los nervios que lo atraviesan.

1, primer pilar. — 2, segundo pilar. — 3, tercer pilar. — 4, primer arco intercostal. — 5, hiato costodiafragmático. — 6, anillo aórtico. — 7, anillo esofágico. — 8, centro frénico. — 9, vena cava inferior. — 10, esófago. — 11, neumogástrico izquierdo. — 11', neumogástrico derecho. — 12, frénico derecho. — 12', frénico izquierdo. — 13, duodécimo nervio intercostal. — 14, esplácnico mayor. — 15, esplácnico menor. — 16, simpático lumbar.

la parte anterior del conducto esofágico y el derecho en la parte posterior (véase *Neumogástrico*). Un tejido celular denso une fuertemente entre sí el anillo y el conducto que lo atraviesa. De aquí resulta que el esófago, fijo de este modo, no puede ascender al tórax ni descender al abdomen. Debemos añadir que ROUGET ha des-

crito, como elementos que entran normalmente en la constitución del orificio esofágico, ciertas fibras musculares, algo más pálidas que el resto del músculo, las cuales se dirigen hacia el esófago y «terminan en él por lo común en forma de asas, que se entrecruzan con las del lado opuesto». Es evidente que constituyen un rudimento del *esfínter esofágico,* que se halla perfectamente desarrollado en algunos animales, en especial en los roedores.

b) *Orificio aórtico.* — El orificio aórtico (fig. 908, 5) se encuentra por debajo del orificio esofágico. Como él, está situado de ordinario algo a la izquierda de la línea media. También como él ofrece la forma de una elipse, con el eje mayor dirigido oblicuamente de arriba abajo, de delante atrás y un poco de izquierda a derecha. Está formado por los pilares principales del diafragma y, como hemos dicho ya, es inextensible. Corresponde a la primera lumbar o, más a menudo, a la duodécima dorsal. Así constituido, el orificio aórtico tiene 35 milímetros de altura por 15 milímetros de ancho, y da paso a la aorta y al conducto torácico. La aorta se adhiere íntimamente por delante a la parte correspondiente de su orificio diafragmático; en el resto de su contorno sólo la une un tejido conjuntivo laxo.

c) *Orificio de la vena cava inferior.* — El orificio de la vena cava inferior (figuras 911, 7, y 913, 1) está situado, según ya hemos visto, en el mismo centro frénico, en la unión de la hojilla media con la hojilla derecha; un intervalo de 15 a 20 milímetros lo separa de la línea media. Tiene una forma irregularmente cuadrilátera y ofrece, por consiguiente, a nuestra consideración cuatro bordes, dos de los cuales son anteriores y dos posteriores: el *borde anteroexterno* (b) está circunscrito por la cinta arciforme o cinta semicircular inferior ya descrita, que, en la cara inferior del diafragma, va desde la hoja derecha a la hoja izquierda; el *borde posterointerno* (c) está formado por la cinta oblicua o cinta semicircular superior, que, en la cara superior del centro frénico, une la hoja izquierda a la hoja derecha; el *borde anterointerno* (a) está constituido por las fibras más internas de esta última cinta, que se doblan sobre sí mismas para hacerse oblicuas, casi transversales, hacia abajo y afuera; finalmente, el *borde posteroexterno* (d) está limitado por un fascículo de dirección también casi transversal que representa la base de la hoja derecha. Este orificio, como se ve, es un cuadrilátero de ángulos muy redondeados; su diámetro es de 25 a 30 milímetros y da paso a la vena cava inferior, que se adhiere a su contorno de una manera íntima.

d) *Orificios de los pilares.* — Los pilares del diafragma están atravesados en sentido longitudinal por vasos y nervios que, desde el tórax, descienden al abdomen, o viceversa, ascienden desde el abdomen al tórax, y son: 1.º, el gran simpático; 2.º, los esplácnicos mayor y menor; 3.º, la vena lumbar ascendente, que al llegar al tórax se convierte en la ácigos mayor a la derecha, y en la ácigos menor a la izquierda. Las relaciones de estos órganos con los pilares son muy variables; en el siguiente cuadro indicamos la disposición que nos ha parecido más frecuente:

1.º *Gran simpático*	Pasa por el lado externo del pilar segundo correspondiente, entre éste y las fibras que van a insertarse en el arco del psoas.
2.º *Esplácnico mayor*	Pasa entre el pilar principal y el segundo pilar.
3.º *Esplácnico menor*	Pasa igualmente entre el pilar primero y el segundo.
4.º *Lumbar ascendente (ácigos mayor y menor)*	Pasa a veces con el esplácnico (un poco por debajo del mismo), otras veces con el gran simpático, mucho más raramente por el orificio aórtico.

3.º Relaciones. — Situado en el límite de las dos grandes cavidades torácica y abdominal, el músculo diafragma presenta naturalmente relaciones muy importantes. Lo examinaremos sucesivamente, desde este punto de vista, en su cara convexa, en su cara cóncava y en sus pilares:

a) *Cara convexa.* — La cara superior o convexa del diafragma corresponde, en su parte media, al pericardio y al corazón. El pericardio está en relación con la ho-

jilla anterior del centro frénico, del que sobresale ligeramente hacia la izquierda y al que se adhiere, por la parte anterior a lo menos, de una manera íntima (véase, para más detalles, tomo II, *Pericardio*).

Lateralmente, a derecha e izquierda del pericardio, el diafragma se halla en relación con la pleura y, por medio de la pleura, con la base de los pulmones. Haremos notar, a este propósito, que los pulmones no se extienden hasta la circunferencia del diafragma: existe, pues (fig. 916), entre esta circunferencia y el límite externo de la base de los pulmones, una porción de diafragma que está en relación inmediata con las costillas.

Esta porción subpulmonar del diafragma limita con la pared costal un surco angular, que se designa con el nombre de *surco* o *seno costodiafragmático* (figs. 915 y 916); por este surco costodiafragmático se desliza continuamente una lámina de substancia pulmonar delgada, que desciende hacia el fondo del seno en el acto de la inspiración, ascendiendo, por el contrario, en el acto de la espiración. De aquí resulta, como se comprende, que en las oscilaciones rítmicas del pulmón en el seno costodiafragmático, la zona de contacto inmediato del diafragma con las costillas varía, en extensión, a cada instante del acto respiratorio (véase también, para más detalles, el tomo IV, *Pulmones* y *Pleuras*).

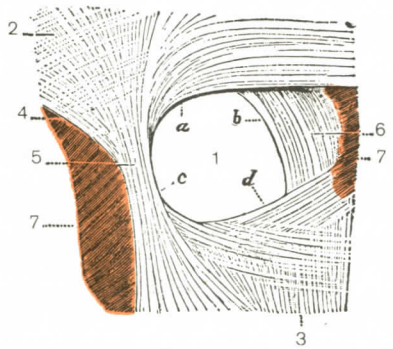

FIG. 913

Orificio diafragmático de la vena cava visto por la cara convexa del músculo.

1, orificio de la vena cava, con: *a*, su borde anterointerno; *b*, su borde anteroexterno; *c*, su borde posterointerno; *d*, su borde posteroexterno. — 2, hoja media. — 3, hoja derecha. — 4, escotadura posterior del centro frénico. — 5, cinta semicircular superior u oblicua. — 6, cinta semicircular inferior o arciforme. — 7, fascículos carnosos del diafragma.

b) *Cara cóncava.* — La cara inferior o cóncava está cubierta en toda su extensión por el peritoneo, excepto a nivel del borde posterior del hígado, donde la serosa se refleja por arriba y por abajo para formar el ligamento coronario, y excepto también un poco a la derecha de la línea media, en la porción que corresponde a la inserción del ligamento suspensorio del hígado. Por medio del peritoneo, la cara inferior del diafragma está en relación sucesivamente, yendo de derecha a izquierda, con la cara convexa del hígado, con la tuberosidad mayor del estómago y con la cara externa del bazo. Está además en relación, por su parte posterior e inferior, con las cápsulas suprarrenales y la extremidad superior de los riñones.

c) *Pilares.* — Los pilares del diafragma están en relación, por su cara posterior, con la columna vertebral. La cara anterior corresponde a la cara posterior del estómago, del que se halla separada por la cavidad mayor de los epiplones. Se hallan más especialmente en relación: 1.°, con el páncreas y con la tercera porción del duodeno, que los cruzan en dirección transversal; 2.°, con los vasos pancreáticos y los vasos renales que los cruzan igualmente de dentro a fuera; 3.°, con los dos ganglios semilunares derecho e izquierdo, que descansan cada uno sobre el pilar correspondiente (véase *Gran simpático*).

4.° Inervación. — El músculo diafragma está inervado por los *nervios frénicos*, ramas del plexo cervical profundo. Recibe, además, según los autores clásicos, en concepto de nervios accesorios, algunas fibras muy delgadas, procedentes de los seis últimos *nervios intercostales*. Por último, el esplácnico mayor daría, según LOBSTEIN, dos filetes muy delgados que penetran en los pilares del diafragma y obrarían sobre el tono muscular, propiedad que parece depender de la inervación simpática.

El frénico derecho llega al diafragma junto a la cara derecha de la vena cava inferior, es decir, a la altura del centro frénico; el frénico izquierdo, más anterior

y más externo que el derecho, llega al diafragma en plena substancia muscular, por fuera de la hojilla anterior (véase *Frénico* en NEUROLOGÍA). Cada nervio se divide en varios ramos, tres o cuatro por término medio, que atraviesan la trama tendinosa y

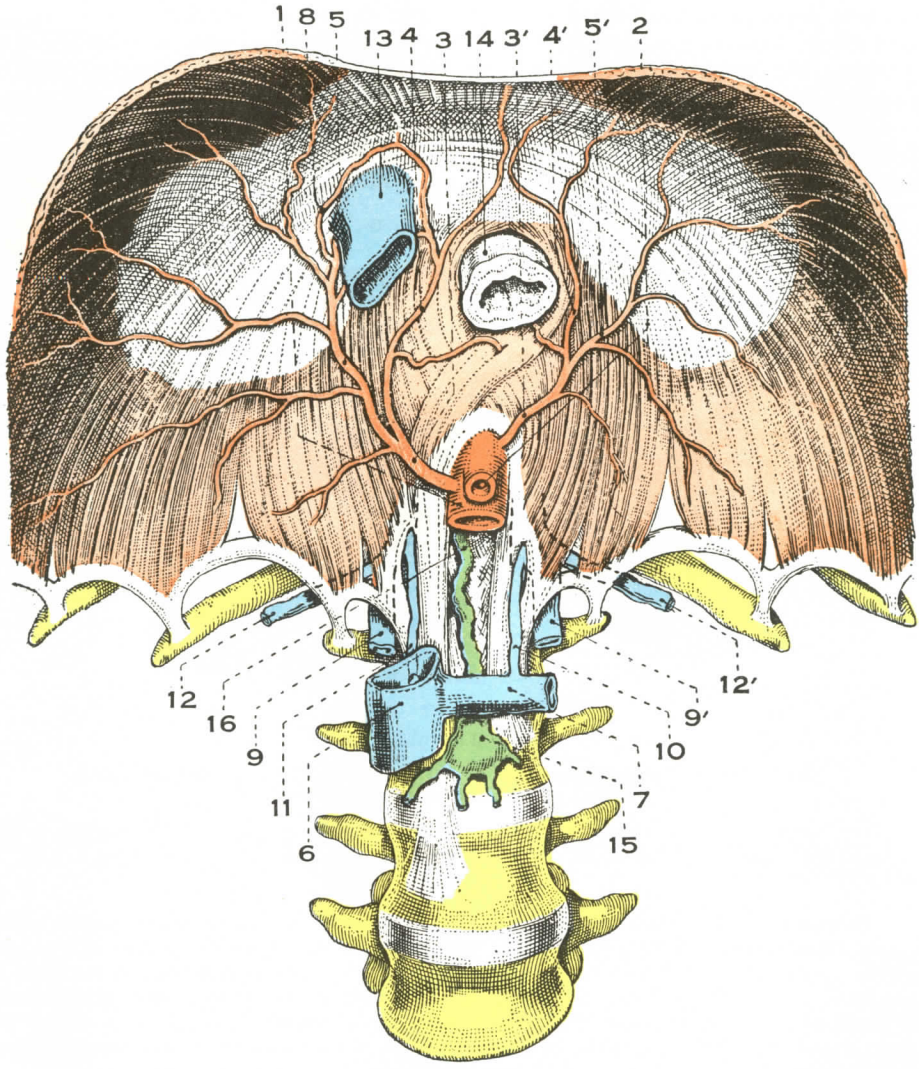

FIG. 914

Diafragma. Origen de las venas ácigos. Arterias diafragmáticas inferiores.

1, aorta. — 2, tronco celíaco. — 3, 3', arterias diafragmáticas derecha e izquierda. — 4, 4', ramas internas derecha e izquierda. — 5, 5', ramas externas derecha e izquierda. — 6, vena cava inferior. — 7, vena renal izquierda. — 8, círculo arterial pericavo. — 9, vena lumbar ascendente derecha que se reúne con 12, duodécima vena intercostal, para formar la raíz externa de la ácigos mayor. — 9', vena lumbar ascendente izquierda que se reúne con 12', para formar la raíz externa de la hemiácigos. — 10, vénula que forma la raíz interna incostante de la hemiácigos. 11, anastomosis acigocava (raíz interna inconstante de la ácigos mayor. — 13, vena cava inferior. — 14, esófago. — 15, cisterna de Pecquet. — 16, conducto torácico.

muscular del lado derecho y la trama muscular únicamente del lado izquierdo, dejando colaterales a los fascículos musculares. La rama más interna se anastomosa delante en la línea media con su homóloga del lado opuesto. Estas ramas reaparecen en

el abdomen, en la cara inferior del diafragma, penetrando las digitaciones xifoideas y costales, así como los pilares, que parecen recibir sus ramos más numerosos de la rama terminal de los dos frénicos.

Los seis últimos nervios intercostales darían, según los clásicos, ramas finas que van a la parte yuxtacostal del diafragma. Según datos más recientes, estos filetes diafragmáticos, negados por CRUVEILHIER, serían filetes sensitivos para la pleura y el peritoneo o filetes vasomotores. Unicamente el duodécimo nervio intercostal daría de manera constante un ramo diafragmático muscular.

Los vasos diafragmáticos inferiores están rodeados de un plexo nervioso constituido por las terminaciones de los frénicos y filetes procedentes del plexo solar. Este plexo diafragmático inferior penetra con los vasos en el interior del músculo.

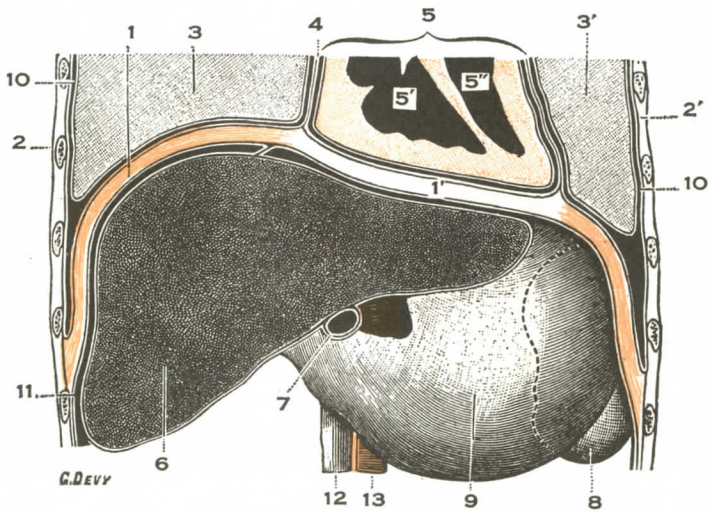

FIG. 915

Relaciones del diafragma vistas en un corte frontal de las dos cavidades, torácica y abdominal *(esquemática)*.

1, diafragma, con 1', centro frénico. — 2, 2', paredes torácicas. — 3, 3', pulmón derecho y pulmón izquierdo. — 4, pericardio con sus hojas y su cavidad serosa. — 5, corazón, con 5', su ventrículo derecho; 5'', su ventrículo izquierdo. — 6, hígado, con 7, vesícula biliar. — 8, bazo. — 9, estómago. — 10, pleura. — 11, peritoneo. — 12, vena cava inferior. — 13, aorta.

El nervio frénico, como veremos más adelante, tiene su origen en la medula cervical (véase *Plexo cervical*). Esta gran distancia que separa el diafragma del origen espinal de su nervio y que parece un hecho raro a primera vista, se explica claramente con los datos que nos suministra la Embriología. En efecto, el diafragma es un músculo que primitivamente se halla mucho más próximo a la cabeza que en el adulto, a causa de retirarse hacia abajo en el curso del desarrollo. Su nervio le sigue naturalmente y, como consecuencia, se prolonga de modo paulatino a medida que el músculo se aleja de su origen.

5.º **Vasos.** — El diafragma recibe sus arterias de tres orígenes principales: 1.º, de la mamaria interna; 2.º, de las mediastínicas posteriores; 3.º, de las diafragmáticas inferiores:

a) *Ramas de la mamaria interna.* — La mamaria interna irriga el diafragma por tres de sus ramas. Suministra ante todo la *diafragmática superior,* que, después de haber alcanzado el frénico, desciende con él hasta la cara superior del diafragma, por la que se distribuye.

En la sexta costilla, la mamaria interna se divide en tres ramas. Una de éstas, o *rama abdominal,* sigue la dirección del tronco principal y desciende verticalmente

para llegar a la cara posterior del recto mayor después de haber pasado por la fisura comprendida entre el fascículo xifoideo y el primer fascículo costal. No da ramos al diafragma. La segunda rama es la *rama torácica;* suministra las intercostales anteriores de los últimos espacios (fig. 910). Camina a dos centímetros por encima del reborde cartilaginoso del orificio inferior del tórax, al mismo nivel de las inserciones costales del diafragma, hasta el décimo espacio intercostal, donde se agota (GRÉGOIRE). Cruzando los espacios intercostales, deja en cada uno de ellos un ramo, que se divide en dos ramas que van a anastomosarse con los ramos homólogos de la arteria intercostal correspondiente. Este irriga a veces en cada espacio el fascículo diafragmático que se inserta en él. La tercera rama o *rama diafragmática* de la mamaria interna camina entre el músculo diafragma y la cara inferior de la pleura diafragmática, siguiendo el fondo de saco pleural costodiafragmático. Da ramos a los fascículos anteriores del diafragma, ramos que siendo muy finos suben hacia el centro frénico, donde algunos se anastomosan en el músculo con las ramas anteriores de la diafragmática inferior (GRÉGOIRE).

b) *Ramas de las arterias mediastínicas posteriores.* — Estas arterias nacen de la aorta torácica; son delgadas y se distribuyen con el nombre de arterias diafragmáticas posteroinferiores por los pilares del diafragma.

c) *Arterias diafragmáticas inferiores.* — Estas arterias se separan de la aorta, ora aisladamente, ora por un tronco común, inmediatamente por encima del tronco celíaco; éste engloba también algunas veces su origen. Después de un corto trayecto, cada una de ellas se divide en dos ramas: una *rama externa* que se dirige adelante y riega el diafragma por gran número de ramos, que se anastomosan con los ramos de las intercostales y de la mamaria interna; de estas ramas externas la de la derecha envía ramos que forman un círculo arterial alrededor del orificio de la vena cava inferior; una *rama anterior,* más delgada que la precedente, que se dirige adelante y adentro hacia el orificio esofágico, formando con la del lado opuesto un círculo arterial alrededor de este orificio.

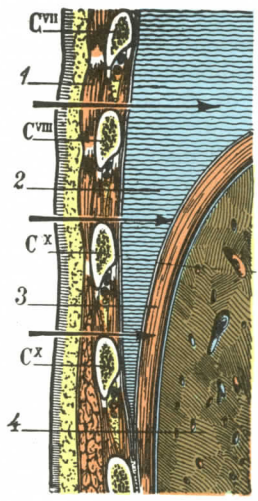

FIG. 916

Relaciones del diafragma con la pared torácica a nivel del seno costodiafragmático (corte frontal del tórax) (T.-J.).

1, pared torácica. — 2, cavidad pleural llena de un derrame de líquido. — 3, diafragma. — 4, hígado.

Las flechas indican que cuanto más bajo es el espacio que se escoge para abrir la cavidad pleural, mayor es el riesgo de herir el diafragma.

En el interior del músculo los vasos siguen en general un trayecto paralelo al de las fibras musculares y sólo penetran muy poco en el centro frénico, débilmente irrigado como todos los tendones (LATARJET y JARRICOT).

Linfáticos. — En la cara convexa del diafragma, en el centro frénico, RANVIER ha descrito pozos linfáticos por mediación de los cuales los linfáticos subperitoneales comunican con los subpleurales. La parte muscular contiene linfáticos que van a troncos colectores.

Dos son anteriores y desembocan en los ganglios mamarios internos; cuatro son posteriores y terminan en el abdomen, en los ganglios suprapancreáticos. La ligadura del conducto torácico en el perro en el período digestivo hace refluir el quilo hacia el diafragma.

6.° **Acción.** — El diafragma es un músculo esencialmente inspirador. La porción del centro frénico que se adhiere al pericardio puede considerarse casi como inmóvil, a causa de la continuidad del pericardio con el ligamento suspensorio del corazón (véase *Aponeurosis del cuello*); cada fascículo del músculo representa un

arco con la concavidad dirigida hacia abajo, una de cuyas extremidades corresponde a este punto central inmóvil, al paso que la otra extremidad va a insertarse en un punto variable de la base del tórax. El primer tiempo de la contracción da por resultado enderezar esta curvatura, transformando el *fascículo arciforme* en *fascículo rectilíneo,* y en consecuencia agranda el diámetro vertical del tórax. Sin embargo, no sucede esto sólo: en un segundo tiempo, los fascículos costales del diafragma, tomando siempre punto fijo en la región central indicada, actúan sobre las costillas, y, como éstas se encuentran situadas en un plano relativamente inferior al punto fijo, las elevan. Ahora bien, a causa de la manera como se articulan con la columna vertebral (véase ARTROLOGÍA), los arcos costales no pueden ser elevados sin dirigirse al mismo tiempo hacia fuera y adelante. El segundo tiempo de la contracción muscular da así por resultado inmediato el aumento del diámetro transversal y del diámetro anteroposterior del pecho.

El diafragma dilata, pues, el *tórax* y aumenta a la vez los tres principales diámetros de esta cavidad. Como consecuencia natural de esta dilatación del tórax, el abdomen se encuentra estrechado y las vísceras abdominales impelidas hacia la pared anterior, que se eleva más o menos.

¿Actúa el diafragma, durante sus contracciones, sobre los diferentes orificios que hemos mencionado anteriormente? Se admite por lo general, y con razón, que el *orificio de la vena cava inferior,* tal como está situado en el centro frénico, no es influido por las contracciones de la porción carnosa. Lo mismo sucede con el *orificio aórtico,* que se halla constituido en la mayor parte de su circunferencia por tejido fibroso. En cuanto al *orificio esofágico,* que se halla formado por dos planos musculares curvilíneos que se miran por su concavidad (fig. 908), se constriñe notablemente a cada contracción del músculo, o sea a cada inspiración, con lo que la porción del esófago que atraviesa este orificio sufre los efectos constrictivos. Esta condición es de las más felices, como hace notar BERARD, pues la compresión del esófago tiene por objeto oponerse a la evacuación, por las vías superiores, del contenido del estómago, el cual a cada movimiento inspiratorio es también comprimido.

Variedades. — Se han descrito fascículos musculares que van directamente desde la parte posterior del diafragma al psoas y al cuadrado lumbar. Se ven asimismo, con frecuencia, algunos fascículos del diafragma que se continúan con los fascículos correspondientes del transverso del abdomen. Algunas veces se observan fascículos carnosos en dirección oblicua, que pasan en ocasiones por delante y en otras por detrás de la aorta. Los fascículos provenientes de la duodécima costilla pueden faltar; por el contrario, existe muchas veces un fascículo supernumerario que toma origen en la sexta costilla. Pueden aparecer fascículos carnosos, más o menos desarrollados, en el centro frénico. Cada uno de los pilares puede ofrecer numerosas variaciones, relativas a su volumen y a sus dimensiones verticales. HENLE describió un fascículo sobreañadido que iba de la novena y la séptima costillas al esternón: nos parece que debe ser considerado como un fascículo anómalo del transverso del abdomen. DURSY encontró en un individuo, por debajo del diafragma, dos fascículos supernumerarios, uno a la derecha y otro a la izquierda, que iban a perderse en el centro frénico. SPERINO ha encontrado del mismo modo en la cara inferior del diafragma un fascículo, en parte carnoso y en parte tendinoso, que iba de la extremidad esternal de la hojilla media a la hojilla izquierda. KNOX ha descrito, con el nombre de *músculo hepaticodiafragmático,* un fascículo supernumerario que, arrancando de la mitad izquierda del centro frénico, cruzaba el esófago e iba a terminar, por dos lengüetas distintas, en el peritoneo, por delante del pilar derecho, y en la cara inferior del hígado, a nivel del conducto venoso. ROUGET ha encontrado el fascículo hepatodiafragmático y lo atribuye a un aparato muscular especial que ha descubierto en algunas aves, entre el diafragma y el hígado. Este mismo observador ha encontrado un fascículo muscular que arrancaba del diafragma, a nivel del borde superior del orificio del esófago, desde donde descendía sobre la cara anterior del estómago.

CAPITULO VII

MUSCULOS DEL MIEMBRO SUPERIOR

En los capítulos precedentes hemos descrito algunas formaciones musculares que, partiendo del tronco, van a terminar en la cintura torácica o en el mismo húmero. Aparte de estos músculos, que pertenecen al miembro superior por una sola de sus extremidades, existen otros muy numerosos que le pertenecen en propiedad, es decir, que nacen y terminan a la vez en las piezas esqueléticas del miembro superior. Considerados desde el punto de vista puramente descriptivo, estos músculos se reparten en cuatro grupos, correspondiendo cada uno de ellos a un segmento del miembro. Estos son:

1.º *Músculos del hombro;*
2.º *Músculos del brazo;*
3.º *Músculos del antebrazo;*
4.º *Músculos de la mano.*

ARTICULO PRIMERO

MUSCULOS DEL HOMBRO

Seis músculos, llamados *músculos del hombro,* van desde el primer segmento del miembro superior al húmero. Son: el *deltoides,* el *supraespinoso,* el *infraespinoso,* el *redondo mayor,* el *redondo menor* y el *subescapular.* De estos seis músculos, uno solo, el deltoides, arranca a la vez de los dos huesos que constituyen el hombro; todos los restantes se originan en el omóplato.

1.º *Deltoides*

El deltoides (fig. 917, 2), así llamado a causa de su forma triangular (Δ griega), abraza a manera de semicono hueco la articulación escapulohumeral. Es a la vez el más superficial y el más voluminoso de los músculos del hombro.

1.º Inserciones. — Se inserta por arriba: 1.º, en el tercio o en la mitad externa del borde anterior de la clavícula; 2.º, en el borde externo del acromion; 3.º, en el borde posterior (labio inferior) de la espina del omóplato en toda su extensión. Estas diversas inserciones de origen se efectúan en la clavícula por fibras carnosas; en el acromion, por fibras carnosas entremezcladas con fibras tendinosas muy cortas; en la espina del omóplato, por un verdadero tendón, muy ancho y muy resistente.

Desde esta larga línea de inserciones superiores, los fascículos medios o *acromiales* se dirigen verticalmente hacia abajo; los fascículos anteriores o *claviculares,* oblicuamente hacia abajo, afuera y atrás; los fascículos posteriores, *espinales* o *es-*

capulares, hacia abajo, afuera y adelante. Todos convergen hacia la impresión deltoidea del húmero (véase OSTEOLOGÍA) y se insertan en ella por medio de un fuerte tendón de forma triangular. No es raro observar que algunos fascículos claviculares del deltoides van a fijarse en el tendón mismo del pectoral mayor. Los fascículos medios o acromiales, más próximos a la inserción humeral que los fascículos anteriores y posteriores, son por este hecho más cortos que ellos.

Como el músculo glúteo mayor, el deltoides está constituido por una serie de columnitas carnosas, más o menos aislables, cuyo número, apreciado en diez por ALBINUS, es de dieciocho a veinte según CRUVEILHIER, variando, puede decirse, según sean el individuo y el observador que las ha contado. Jamás en condiciones normales

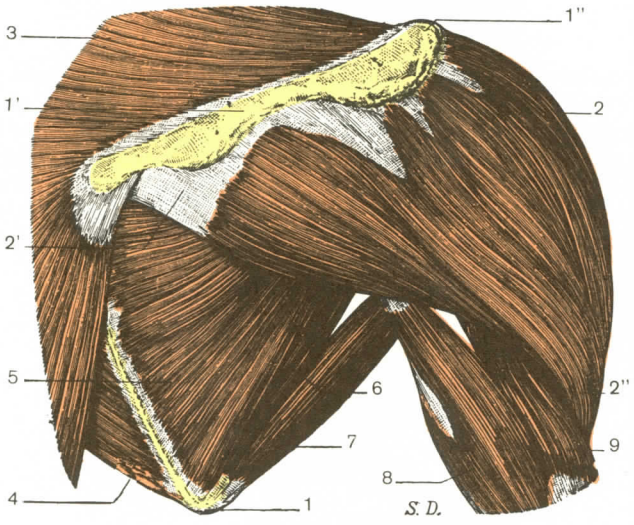

FIG. 917

Músculos del hombro vistos por su cara posterior.

1, escápula, con: 1', espina del omóplato; 1'', acromion. — 2, deltoides, con: 2', su aponeurosis de inserción en la espina; 2'', su tendón de inserción inferior. — 3, trapecio. — 4, romboides. — 5, infraespinoso. — 6, redondo menor. — 7, redondo mayor. — 8, porción larga del tríceps. — 9, vasto externo.

el deltoides se halla dividido en porciones realmente distintas; forma una capa compacta e indivisa, y las expresiones de *porción clavicular, porción acromial* y *porción espinal,* tomadas de la miología comparada (carnívoros) por algunos anatomistas, nunca son aplicables en sentido estricto al hombre.

El gato, que desde este punto de vista es un excelente sujeto de observación, presenta tres músculos deltoides completamente distintos: un músculo deltoides anterior, un músculo deltoides medio y un músculo deltoides posterior, que STRAUSS-DURCKEIM ha descrito con los significativos nombres de *deltoclavicular, deltoacromial* y *deltoespinal,* y que corresponden a los fascículos *claviculares, acromiales* y *espinosos* de la Anatomía humana. La división del deltoides comienza a aparecer en los cuadrúmanos inferiores, acentuándose en los lemúridos.

2.° Relaciones. — Respecto a sus relaciones, el deltoides ofrece *dos caras,* una externa y otra interna, dos *bordes,* un *vértice* y una *base.*

α) La *cara externa,* convexa, está cubierta por la piel, de la cual la separa una aponeurosis que luego describiremos *(aponeurosis deltoidea).*

β) La *cara interna,* cóncava, cubre la articulación escapulohumeral y todos los órganos que la envuelven, a saber: por detrás, los músculos infraespinoso, redondo

menor, redondo mayor y la porción larga del tríceps; por fuera, la porción larga del bíceps y el tendón del supraespinoso; por delante, la apófisis coracoides y los músculos que se insertan en la misma, y además, el subescapular y el pectoral mayor. Una bolsa serosa, muy desarrollada y constante, la *bolsa subdeltoidea* o *subacromial* se ex-

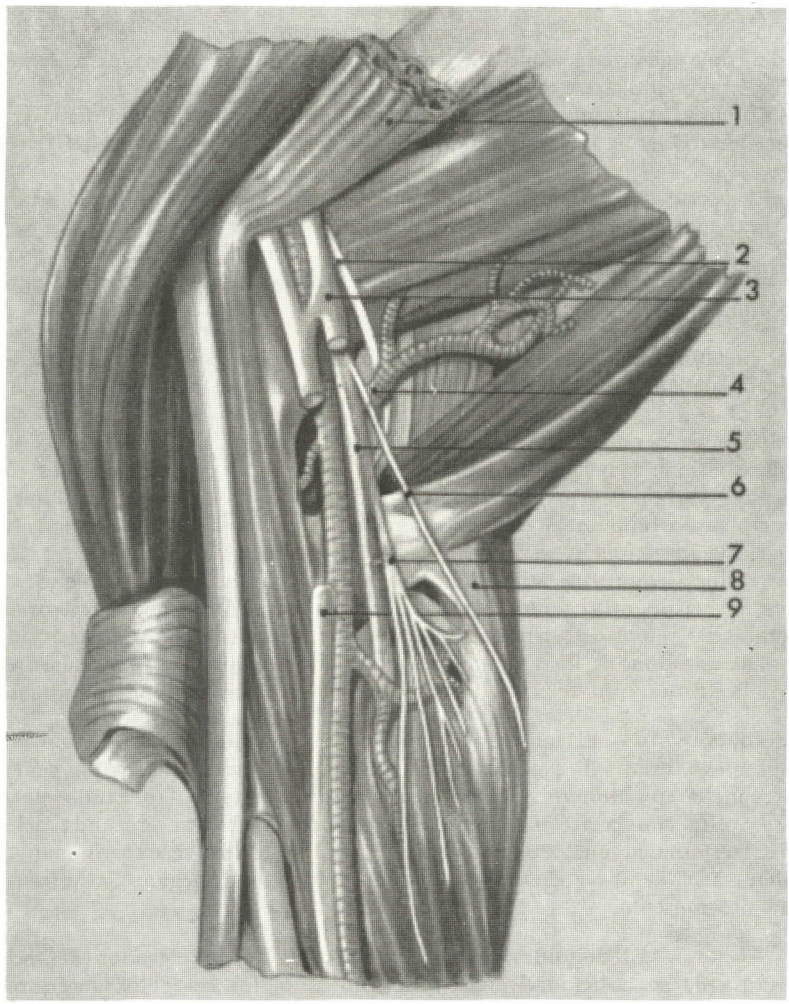

FIG. 918

Elementos profundos del paquete vasculonervioso de la axila (HOVELACQUE).

1, pectoral menor fuertemente levantado y erinado hacia arriba y afuera. — 2, nervio circunflejo penetrando en el cuadrilátero omotricipital que se ve por su cara anterior. — 3, nervio cubital seccionado. — 4, arteria escapular inferior. — 5, nervio radial. — 6, ramo cutáneo interno del radial. — 7, nervio de la porción larga del tríceps. — 8, arco fibroso tendido entre el dorsal ancho y la porción larga del tríceps. — 9, nervio mediano seccionado.

tiende entre el deltoides y la tuberosidad mayor del húmero (véase *Articulación del hombro*).

γ) El *vértice,* dirigido hacia abajo, está en relación con el tendón humeral de este músculo. Este tendón se introduce como una cuña en el borde superior del músculo braquial anterior, que ofrece para recibirlo una escotadura en forma de **V**.

δ) La *base* del deltoides, que representa la línea de inserción superior de este músculo, corresponde exactamente a la línea de inserción escapular del trapecio. El trapecio y el deltoides parecen formar, en consecuencia, un músculo único, dividido en dos porciones por una larga intersección ósea, que constituye de atrás a delante la espina del omóplato, el acromion y la clavícula. La anatomía comparada justifica plenamente semejante interpretación: vemos, en efecto, que en los animales no claviculados el fascículo anterior del trapecio se continúa con el fascículo anterior del deltoides para constituir un músculo único. el *músculo cefalohumeral* (hiena, tejón, caballo), que se extiende desde la cabeza al húmero.

ε) El *borde posterior* del deltoides, oblicuo hacia abajo y afuera, cruza sucesivamente los músculos infraespinoso, redondo menor, porción larga del tríceps y vasto externo.

ζ) El *borde anterior,* igualmente oblicuo hacia abajo y afuera, está separado del pectoral mayor por un intersticio triangular de base superior, el *espacio deltopectoral.* Por este espacio circulan, como hemos visto ya al hablar del pectoral mayor (pág. 898), la vena cefálica y, por debajo de ella, la arteria acromiotorácica o su rama acromial.

3.° Vascularización. — La arteria circunfleja posterior es la arteria principal. Llegada debajo del deltoides, después de atravesar el agujero cuadrado de VELPEAU, se aplica a la cara profunda del músculo, en compañía del nervio circunflejo, por la aponeurosis muscular y en este lugar se extiende. El trayecto de las primeras ramas de división es perpendicular a la dirección de los fascículos. Los ramúsculos que de éstas parten penetran en el intersticio de los fascículos musculares y siguen un trayecto ora ascendente hacia las inserciones escapulares del músculo, ora descendente hacia la inserción humeral.

Esta recibe siempre un ramo deltoideo anterior de la arteria humeral y un ramo deltoideo posterior procedente de la arteria humeral profunda. Accesoriamente la acromiotorácica y por excepción la circunfleja anterior envían algunos ramos deltoideos. Las anastomosis intramusculares están muy desarrolladas. Además, el territorio del deltoides está en relación vascular directa con las regiones próximas.

4.° Inervación. — El músculo deltoides está inervado por el *nervio circunflejo,* rama del plexo braquial. Nacido en el hueco de la axila (fig. 918), penetra en el espacio cuadrilátero humerotricipital (véase más adelante), y, rodeando el cuello humeral, se aplica con la arteria circunfleja posterior a la cara profunda del músculo. Sus ramas terminales, una anterior ancha y otra posterior, se expansionan en numerosos filetes ascendentes y descendentes que dibujan una elegante arborización hacia la mitad del músculo.

5.° Acción. — El deltoides es el músculo abductor o elevador del brazo. Además, a causa de su oblicuidad en sentido contrario, los fascículos anteriores dirigen el húmero hacia delante y los posteriores hacia atrás. Por la sola acción del deltoides, el brazo en su elevación no pasaría nunca de la horizontal, porque el húmero encuentra el vértice de la apófisis acromial, que lo detiene. La elevación del húmero por encima de la posición horizontal resulta de un movimiento de báscula del omóplato, en virtud del cual su ángulo inferior se dirige hacia delante y el anterior hacia arriba (véase *Articulación del hombro*). Sirve también para mantener fija la articulación del hombro, como el tríceps largo. Tomando como punto fijo el húmero, levanta el tronco *(trepar).*

Variedades. — La inserción distal del deltoides es más alta en los negros. Se ha observado la ausencia de los fascículos claviculares y la de los fascículos acromiales. Hemos encontrado no pocas veces la porción clavicular independiente; la independencia de la porción acro-

mial ha sido indicada por MACALISTER. Entre los fascículos supernumerarios que van muchas veces a reforzar el deltoides, tenemos que indicar como principales los siguientes: 1.º, fascículos que tienen origen en el borde espinal del omóplato *(basiodeltoides* de KRAUSE), disposición especialmente simiana. En el hombre blanco se encuentra esta disposición en el 25 por ciento de los casos, no siendo rara en otras razas (chinos, negros, etc.); 2.º, fascículos insertos en la aponeurosis del infraespinoso *(fasciculus infraespinatus deltoideus* de GRUBER), y 3.º, fascículos que arrancan del borde axilar, indicados por vez primera por ALBINUS y descritos de nuevo más tarde por MECKEL y THEILE, y a los cuales CALORI ha dado el nombre de *costodeltoideus.* TESTUT ha descrito con el nombre de *fascículo cleidoepitrócleo* un fascículo supernumerario del deltoides, que, arrancando de la clavícula, descendía por fuera de la vena cefálica y terminaba, por medio de un tendón pequeño y muy delgado, en la epitróclea. GRUBER ha indicado, con el nombre de *scapulo-humeralis digastricus,* un fascículo carnoso, situado entre el deltoides y el infraespinoso, dividido en dos vientres por una intersección tendinosa, que se insertaba, por una parte, en la base del acromion y los dos tercios de la espina del omóplato, y por la otra en el húmero, entre el deltoides y el tríceps. HYRTL describe un pequeño fascículo supernumerario que, naciendo profundamente del acromion, se inserta por abajo en la cápsula articular, de la que constituye un músculo tensor. Las formaciones musculares que se han descrito con el nombre de *tensor fasciæ deltoideæ* nos parecen atribuibles al panículo carnoso de los mamíferos. El músculo deltoides puede presentar conexiones más o menos íntimas (fusión, cambio de fascículos) con el pectoral mayor, con el trapecio, con el braquial anterior, con el infraespinoso y con el supinador largo.

2.º *Supraespinoso*

Alojado en la fosa supraespinosa, el supraespinoso (fig. 919) es un músculo de forma triangular, extendido desde esta fosa al extremo superior del húmero.

1.º Inserciones. — Se inserta, por dentro, en los dos tercios internos de la fosa supraespinosa, así como en la cara profunda de la aponeurosis que lo cubre.

Desde aquí sus fibras se dirigen hacia fuera y adelante y terminan alrededor de un tendón, continuación del músculo que, rodeando la articulación escapulohumeral, va a fijarse en la faceta superior del troquiter, contrayendo a esta altura conexiones íntimas con la cápsula articular.

2.º Relaciones. — El supraespinoso está cubierto, primeramente, por el trapecio.

Más afuera, se desliza por debajo de la articulación acromioclavicular y del ligamento acromiocoracoideo.

Más afuera todavía, en el punto en que se inserta en el húmero, está en rotación con el deltoides.

Por su cara profunda, cubre sucesivamente la fosa supraespinosa, el nervio y los vasos supraescapulares y la cápsula articular del hombro.

3.º Vascularización. — Está irrigado por la escapular superior.

4.º Inervación. — Está inervado por el *nervio supraescapular,* una de las ramas colaterales posteriores del plexo braquial. Este ramo nervioso, después de haber atravesado la escotadura coracoidea, camina por debajo del músculo infraespinoso, al que suministra varios ramos, de los cuales el más voluminoso se expansiona por la parte más interna del músculo.

5.º Acción. — Auxiliar del deltoides, el músculo supraespinoso levanta el brazo, al paso que le imprime (DUCHENNE) un ligero movimiento de rotación hacia dentro. Es también, para la articulación del hombro, una especie de ligamento activo, que mantiene la cabeza humeral ajustada a la cavidad glenoidea de la escápula.

Variedades. — El supraespinoso es, empleando una expresión de MACALISTER, un músculo *singularmente invariable*. Sin embargo, este anatomista ha visto en un individuo los supraespinosos reforzados por un pequeño fascículo que arrancaba del ligamento supraescapular (nuestro ligamento coracoideo).

3.º *Infraespinoso*

El infraespinoso (fig. 919, 2) es un músculo aplanado y triangular, cuya base corresponde a la fosa infraespinosa y el vértice a la extremidad superior del húmero.

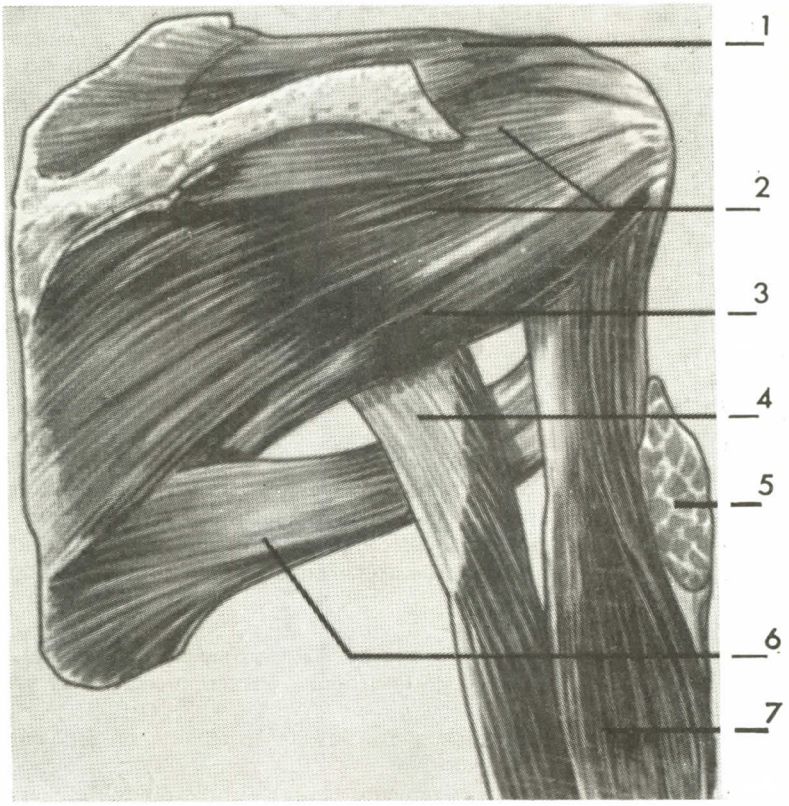

FIG. 919

Músculos del hombro (vista posterior) después de la ablación del trapecio y del deltoides.

1, supraespinoso. — 2, infraespinoso. — 3, redondo menor. — 4, tríceps largo. — 5, redondo mayor. — 6, inserción inferior del deltoides. — 7, vago externo.

Nótese el agujero cuadrado de Velpeau comprendido entre el redondo menor (3), el redondo mayor (5), el tríceps largo (4) y el húmero.

1.º **Inserciones.** — Tiene origen: 1.º, en los dos tercios internos de la fosa infraespinosa; 2.º, en la cara profunda de la aponeurosis que lo cubre; 3.º, en un tabique fibroso que lo separa del redondo mayor y del redondo menor.

Desde estos puntos, sus fascículos convergen todos hacia la región del hombro: los *superiores* siguen un trayecto horizontal; los *inferiores,* un trayecto casi vertical; los *medios,* un trayecto oblicuo hacia arriba y afuera. Al llegar junto a la articulación, se reúnen todos en un tendón aplanado, que va a insertarse en la carilla media del troquiter, donde se confunden en parte con la cápsula articular.

2.° **Relaciones.** — Cubierto por el trapecio, el deltoides y la piel, el infraespinoso cubre la fosa infraespinosa, de la cual lo separan el nervio y los vasos supraescapulares. A lo largo de su borde externo está en relación sucesivamente con el redondo mayor y el redondo menor.

3.° **Vascularización.** — Está irrigado por las tres escapulares: superior, posterior e inferior. La fuente principal procede de la *rama externa de la escapular inferior,* cuyos ramos se distribuyen por los fascículos musculares. La *escapular superior* se desliza por la cara profunda del músculo a poca distancia de la inserción humeral y luego se divide en dos ramas, externa e interna; la interna, situada también en la cara profunda del músculo, es esencialmente muscular. La externa se anastomosa con una rama ascendente de la escapular inferior. En cuanto a la escapular posterior, que llega al borde interno del músculo, envía ramos musculares ascendentes y descendentes, los primeros anastomosados con la escapular inferior.

4.° **Inervación.** — Está inervado, como el precedente, por el *nervio supraescapular,* rama del plexo braquial. Los ramos nerviosos que le están especialmente destinados penetran en él por su cara profunda, en el punto de unión de su tercio medio con su tercio externo, y se dirigen de dentro a fuera.

5.° **Acción.** — Desde el punto de vista de su acción, el infraespinoso imprime al húmero un movimiento de rotación hacia fuera. Al mismo tiempo aplica la cabeza humeral contra la cavidad glenoidea, desempeñando de esta suerte, como el precedente, el papel de un ligamento activo respecto a la articulación del hombro.

Variedades. — El infraespinoso puede estar reforzado a nivel de su tendón humeral por un fascículo procedente del deltoides. KNOTT ha descrito, con el nombre de *infra-spinatus minor,* los fascículos superiores del infraespinoso, más o menos diferenciados en un músculo distinto. TESTUT designa con el nombre de *infraespinoso superficial* un fascículo observado por MACALISTER y por WOOD, por detrás del infraespinoso, que se extiende desde el borde espinal del omóplato a la tuberosidad mayor del húmero. No es raro observar el infraespinoso enteramente confundido con el redondo menor.

4.° *Redondo menor*

El redondo menor (fig. 919, 3) es un pequeño músculo cilíndrico, que sigue el borde externo del músculo infraespinoso.

1.° **Inserciones.** — Se inserta, por una parte: 1.°, en la mitad superior de la carilla derecha y longitudinal que se extiende a lo largo del borde axilar del omóplato, entre este borde y la fosa infraespinosa; 2.°, en un tabique fibroso que lo separa del infraespinoso; 3.°, en un segundo tabique fibroso que lo separa del músculo redondo mayor, situado por debajo de él; 4.°, en la parte inferior de la aponeurosis infraespinosa.

Desde estas numerosas superficies de inserción, el redondo menor se dirige oblicuamente hacia arriba y afuera y va a insertarse, por medio de un recio tendón, en la carilla inferior del troquiter. Sus fascículos más inferiores se fijan en la porción del cuerpo del hueso que está situada por debajo de esta última tuberosidad.

2.° **Relaciones.** — El redondo menor está cubierto, por detrás, por la piel y el deltoides. Cubre a su vez, por delante, la porción larga del tríceps, en el momento en que ésta va a insertarse en la fosilla subglenoidea.

Contiguo al redondo mayor en el punto de su origen, se halla después separado del mismo por un espacio triangular, cuya base corresponde al húmero.

Próximo al infraespinoso en toda su extensión, se halla separado de este músculo, por abajo, por un tabique fibroso muy resistente, y por arriba, por un simple tabique celuloso (fig. 920).

3.° **Vascularización.** — Este músculo está irrigado principalmente por las escapulares superior e inferior y de modo accesorio por la circunfleja posterior.

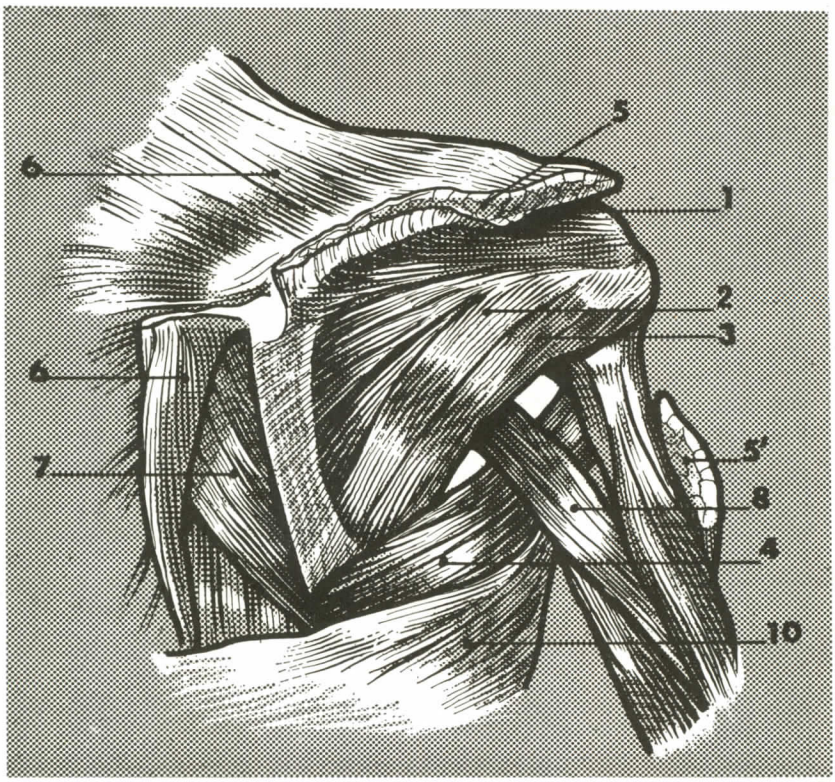

FIG. 920

Músculos del hombro. Vista posterior.

1, supraespinoso. — 2, infraespinoso. — 3, redondo menor. — 4, redondo mayor. — 5, 5', deltoides. 6, trapecio. — 7, romboides. — 8, tríceps largo. — 10, dorsal ancho.

4.° **Inervación.** — Está inervado por un ramo del *circunflejo,* rama del plexo braquial que alcanza generalmente el borde inferior del músculo cerca de la articulación y se divide en varios filetes que se irradian por el músculo.

5.° **Acción.** — El redondo menor tiene la misma acción que el infraespinoso; imprime al húmero un movimiento de rotación hacia fuera, al propio tiempo que aplica la cabeza humeral contra la cavidad glenoidea.

Variedades. — Cuando se examina con atención la inserción humeral del redondo menor, se nota que, mientras la mayor parte de sus fibras se fijan, por medio de un tendón, en la tuberosidad mayor del húmero, algunos fascículos se insertan directamente en el cuello quirúrgico por debajo de esta última tuberosidad. Estos fascículos se insertan directamente en el cuello quirúrgico por debajo de esta última tuberosidad. Estos *fascículos subtroquiterianos*

pueden estar aislados del resto del músculo y formar de este modo un pequeño músculo distinto. GRUBER, que ha descrito este fascículo con el nombre de *teres minimus,* lo considera, equivocadamente según nuestro parecer, como el homólogo, en la cara posterior del hombro, del músculo *subescapular menor,* que describiremos luego. Es el redondo menor entero, y no sólo sus hacecillos subtroquiterianos, lo que debe compararse y asimilarse con el subescapular menor.

5.° *Redondo mayor*

El redondo mayor (fig. 919, 4) es un músculo generalmente robusto y grueso, que se extiende desde el ángulo inferior del omóplato a la corredera bicipital.

1.° Inserciones. — Se inserta, por una parte, 1.°, en el ángulo inferior del omóplato; 2.°, en la mitad inferior de la carilla longitudinal, indicada al hablar del redondo menor, que costea el borde axilar del omóplato; 3.°, en los tabiques fibrosos que lo separan del redondo menor y del infraespinoso; 4.°, en la cara profunda de la aponeurosis infraespinosa.

Desde aquí, sus fibras se dirigen hacia arriba, afuera y adelante, y terminan a dos o tres centímetros del húmero en un tendón aplanado y muy ancho, el cual va a fijarse (fig. 922, 3) por detrás del dorsal ancho en el labio interno de la corredera bicipital.

2.° Relaciones. — Siendo el redondo mayor un músculo plano y de forma cuadrilátera, debemos considerar en él *dos caras* (anterior y posterior) y *dos bordes* (externo e interno). La *cara posterior* está en relación sucesivamente con la piel, el dorsal ancho, y la porción larga del tríceps, unidos uno con otro por un arco fibroso. Su *cara anterior* está en relación también con el dorsal ancho, que, como hemos visto, rodea el borde inferior del redondo mayor para pasar de su cara posterior sobre su cara anterior; además, se halla en relación, en su parte interna, con el subescapular, y en su parte externa, con el coracobraquial y los vasos y nervios axilares que lo cruzan casi en ángulo recto. Una bolsa separa, cerca de su inserción humeral, los tendones del redondo mayor y del dorsal ancho (véase ARTROLOGÍA). El *borde inferior* del redondo mayor constituye, junto con el del dorsal ancho, el borde posterior del hueco de la axila. Finalmente, su *borde superior* está separado del redondo menor por un espacio triangular (fig. 921), del cual el húmero forma la base.

La porción larga del tríceps, o tríceps largo, atravesando de abajo arriba el triángulo de que tratamos, lo divide en dos regiones distintas (figs. 920 y 921), una externa y otra interna. La *región externa,* cuadrilátera, está formada, arriba, por el redondo menor; abajo, por el redondo mayor; afuera, por el húmero, y adentro, por la porción larga del tríceps: es el *cuadrilátero humerotricipital,* o *cuadrilátero de Velpeau,* que da paso al nervio circunflejo y a la arteria circunfleja posterior. La *región interna,* de forma triangular, está constituida, arriba, por el redondo menor; abajo, por el redondo mayor, y afuera, por la porción larga del tríceps: es el *triángulo escapulotricipital,* a través del cual pasa la arteria escapular inferior (fig. 821, 12).

3.° Vascularización. — El músculo redondo mayor recibe de la arteria escapular inferior un ramo importante que penetra en su seno en compañía del nervio del redondo mayor, constituyendo así un pedículo vasculonervioso.

4.° Inervación. — El músculo redondo mayor está inervado por una rama especial del plexo braquial, el *nervio del redondo mayor.* Esta rama, que puede nacer de un tronco común con el circunflejo, penetra en el músculo por su cara anterior,

después de haber cruzado la cara posterior de los vasos escapulares inferiores a nivel de su tercio medio, muy cerca de su borde superior.

5.° **Acción.** — Congénere del dorsal ancho, el redondo mayor, tomando punto fijo en el omóplato, dirige el brazo hacia dentro y atrás. Es aductor del brazo. Si toma su punto fijo en el húmero, previamente inmovilizado, obra sobre el ángulo

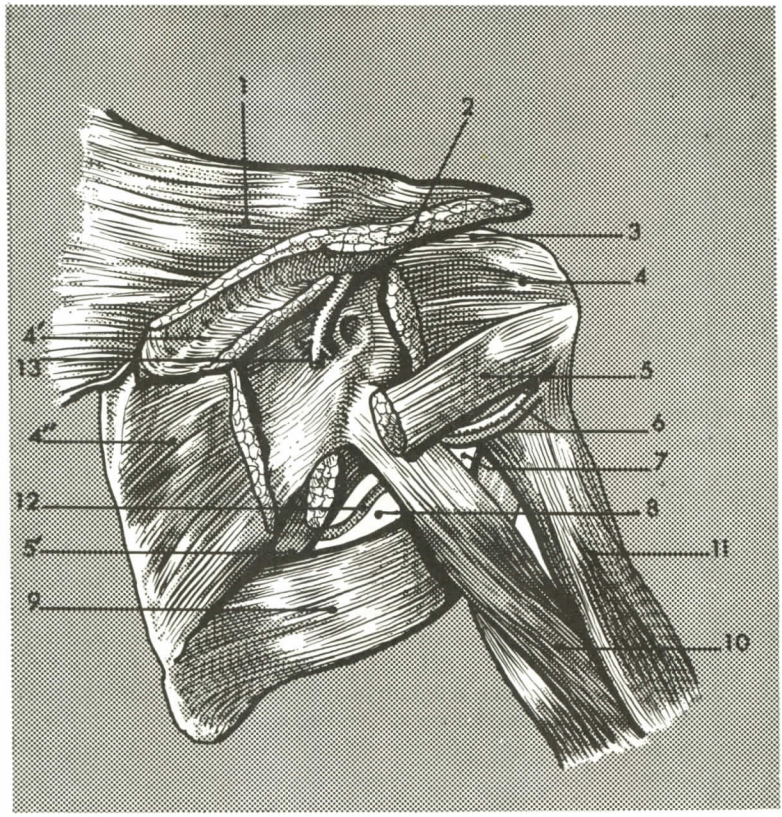

FIG. 921

Plano profundo de los músculos del hombro.

1, músculo trapecio. — 2, músculo deltoides. — 3, tendón del supraespinoso. — 4, 4', 4'', músculo infraespinoso. — 5, 5', músculo redondo menor. — 6, arteria circunfleja posterior y nervio circunflejo que pasan al agujero cuadrado de Velpeau (7). — 8, parte inferior del triángulo de los redondos. — 9, músculo redondo mayor. — 10, porción larga del tríceps. — 11, músculo vasto externo. — 12, arteria escapular inferior. — 13, arteria escapular superior.

inferior del omóplato, dirigiéndose hacia delante y arriba. En este caso es, pues, elevador del hombro. La acción rotatoria del redondo mayor sobre el brazo parece problemática.

Variedades. — Hemos ya indicado, a propósito del dorsal ancho, la posible fusión de este último músculo con el redondo mayor. Hemos encontrado un fascículo muy voluminoso que se separaba del redondo mayor para ir a engrosar la porción larga del tríceps; ya se sabe que en los carnívoros esta porción del tríceps se inserta en toda la extensión del borde axilar del omóplato. BANDIN ha visto al redondo mayor enviar un fascículo a la aponeurosis braquial. Nosotros hemos visto en muchos individuos que el redondo mayor quedaba reducido a un pequeño fascículo. MACALISTER ha visto casos en que faltaba por completo.

6.º *Subescapular*

El subescapular (fig. 922, 5) es un músculo ancho, grueso y triangular, que se extiende desde la fosa subescapular a la extremidad superior del húmero.

1.º Inserciones. — Toma origen, por dentro: 1.º, en el labio anterior del borde espinal del omóplato, al lado del serrato mayor; 2.º, en las dos o tres crestas de la fosa subescapular y en los anchos canales que las separan; 3.º, en el labio anterior del borde axilar del omóplato, al lado del redondo mayor y del redondo menor. Estas inserciones se hacen por fibras aponeuróticas cortas y densas, que forman verdaderas hojas en las crestas y en el borde axilar. En las otras partes, las fibras carnosas se implantan directamente en el hueso.

Los diversos hacecillos musculares que arrancan de esta vasta superficie de inserción convergen hacia el lado interno de la articulación escapulohumeral y se fijan en su mayor parte, por medio de un tendón aplanado de 3 a 5 centímetros de altura, en la tuberosidad menor del húmero o troquín. Las fibras más inferiores del músculo se limitan a seguir este tendón, sin continuarse con él, y, prosiguiendo su trayecto, van a terminar directamente en el cuello quirúrgico del húmero.

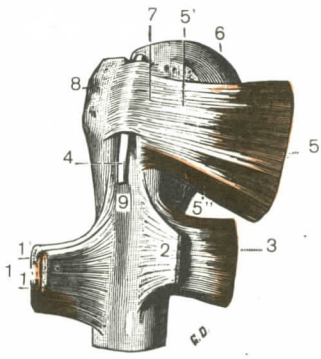

FIG. 922

Canal bicipital, con los tres músculos que en la misma se insertan.

1, tendón del pectoral mayor, con: 1', su fascículo superficial; 1'', su fascículo profundo. — 2, tendón del dorsal ancho. — 3, tendón del redondo mayor. — 4, tendón de la porción larga del bíceps. — 5, músculo subescapular, con 5', su tendón para el cuello del húmero. — 6, cabeza humeral. — 7, troquín. — 8, troquíter. — 9, corredera bicipital.

2.º Relaciones. — Para estudiar las relaciones del músculo subescapular, hemos de considerar separadamente el cuerpo muscular y su tendón:

α) El cuerpo muscular está en relación, *por atrás,* con la fosa subescapular; *por delante,* con el serrato mayor, el tejido celular de hueco axilar, el plexo braquial, la arteria y la vena axilares. Una aponeurosis muy delgada, llamada *aponeurosis del subescapular,* separa el músculo de estos diferentes órganos.

β) El *tendón* del músculo se desliza por debajo de la apófisis coracoides y se extiende sobre la parte interna de la articulación del hombro. *Por detrás,* está en relación con el troquín y la cápsula fibrosa de la articulación, que ofrece a este nivel (véase ARTROLOGÍA) un ancho orificio por el cual sale una prolongación de la sinovial articular, destinada a facilitar el deslizamiento. Esta prolongación sinovial, que constituye la *bolsa subescapular,* se extiende, hacia dentro, hasta la base de la apófisis coracoides. *Por delante,* el tendón del subescapular es cruzado verticalmente por el coracobraquial y la porción corta del bíceps, que, desde la apófisis coracoides, descienden a la cara anterior del brazo. Entre estos dos últimos músculos y el subescapular existe generalmente una segunda bolsa serosa, independiente de la sinovial articular.

3.º Vascularización. — Está irrigado principalmente por la escapular inferior, en particular por su rama anterior.

4.º Inervación. — El subescapular recibe, por su cara anterior, dos nervios distintos: 1.º, el *nervio superior del subescapular,* a menudo doble, para sus fascículos superiores; 2.º, el *nervio inferior del subescapular,* para sus fascículos medios e inferiores. Estos dos nervios provienen uno y otro del plexo braquial.

5.º Acción. — El subescapular tiene una triple acción: 1.º, imprime al húmero un movimiento de rotación hacia dentro, siendo éste su principal papel; es, pues,

antagonista del supraespinoso y del infraespinoso, que son rotatorios hacia fuera; 2.º, como los tres músculos que se insertan en el troquiter, aplica la cabeza humeral a la cavidad glenoidea; 3.º, finalmente, aproxima el húmero al tronco (aductor) cuando se halla separado de él.

Variedades. — El subescapular puede hallarse dividido en dos o tres porciones más o menos aisladas. KNOTT ha descrito, con el nombre de *tensor fasciæ et cutis foveæ axilaris,* un fascículo que se separaba del borde inferior del tendón subescapular y se perdía por el otro extremo en la aponeurosis y en la piel del hueco axilar. La diferenciación en un músculo más o menos distinto de los fascículos carnosos indicados más arriba, que costean el borde inferior del tendón del subescapular para insertarse directamente en el cuello quirúrgico del húmero, constituye el *subescapular menor* o el *subescapular accesorio.*

7.º *Aponeurosis del hombro*

Con los músculos del hombro corresponde estudiar cuatro hojas aponeuróticas, que son: la *aponeurosis deltoidea,* la *aponeurosis supraespinosa,* la *aponeurosis infraespinosa* y la *aponeurosis subescapular.*

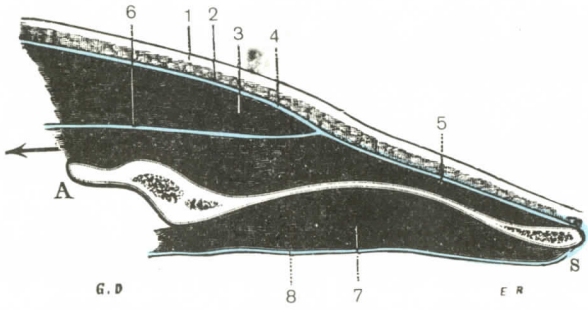

FIG. 923

Corte transversal del omóplato y sus músculos, para demostrar la disposición de las aponeurosis.

S, borde espinal. — A, borde axilar. — 1, piel. — 2, tejido celular subcutáneo. — 3, deltoides. — 4, aponeurosis superficial de este músculo, continuada por detrás con 5, aponeurosis del infraespinoso. — 6, aponeurosis profunda del deltoides. — 7, músculo subescapular. — 8, aponeurosis subescapular.

1.º **Aponeurosis deltoides.** — El deltoides está cubierto en sus dos caras por una fuerte aponeurosis muy delgada, cuyas dos hojas, hoja profunda y hoja superficial, resultan del desdoblamiento de la aponeurosis infraespinosa.

α) La *hoja profunda* (fig. 823, 6) es una simple capa celulosa, que separa la cara profunda del deltoides del infraespinoso.

β) La *hoja superficial* (fig. 823, 4) se halla en relación con la cara externa o superficial del músculo y se inserta por arriba, lo propio que el deltoides, en la espina del omóplato, en el acromion y en la clavícula. Por abajo se confunde, a nivel de la **V** deltoidea, con la aponeurosis braquial. Por atrás se fusiona con la aponeurosis infraespinosa, de la que constituye una dependencia. Por delante se confunde, a nivel del espacio triangular deltopectoral, con la aponeurosis del pectoral mayor.

2.º **Aponeurosis supraespinosa.** — Se designa con este nombre una lámina fibrosa que cubre el supraespinoso y se inserta en todo el contorno de la fosa supraespinosa. Muy gruesa y resistente por dentro, se adelgaza gradualmente hacia fuera, a medida que se aproxima a la articulación escapulohumeral, y termina perdiéndose

debajo de la bóveda acromiocoracoidea. La aponeurosis supraespinosa constituye, junto con la fosa supraespinosa de la escápula, un compartimiento osteofibroso, ocupado por el músculo supraespinoso, que, por otra parte, tiene muchas inserciones en la cara profunda de la aponeurosis.

3.º **Aponeurosis infraespinosa.** — La aponeurosis infraespinosa (fig. 923, 5), junto con la fosa infraespinosa de la escápula, forma al músculo infraespinoso un compartimiento análogo.

Como la precedente, esta aponeurosis es notable por su espesor y resistencia, especialmente hacia dentro, donde da inserción a algunos fascículos musculares. Toma

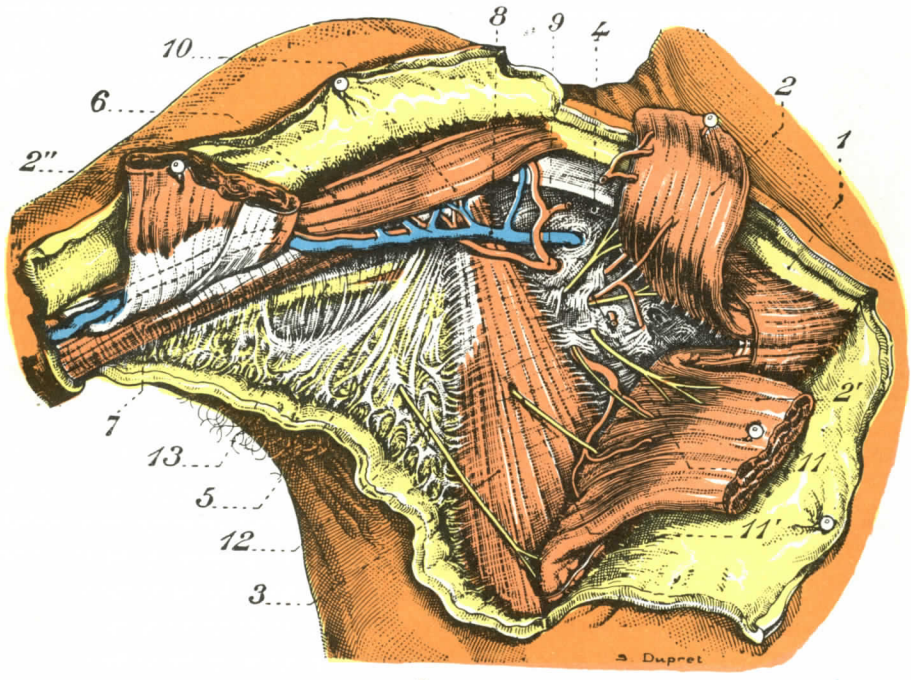

FIG. 924

Plano medio del hueco de la axila.

1, clavícula. — 2, fascículo clavicular del pectoral mayor. — 2', fascículo esternal. — 2'', tendón terminal del mismo músculo. — 3, pectoral menor. — 4, segmento superior de la aponeurosis clavicoracoaxilar. — 5, segmento inferior de la misma aponeurosis. — 6, deltoides. — 7, bíceps. — 8, vena cefálica. — 9, arteria acromiotorácica. — 10, borde anterior del deltoides. — 11, vasos y nervios del pectoral mayor. — 11', nervio del pectoral mayor que atraviesa el pectoral menor. — 12, nervio del pectoral mayor que perfora muy abajo la porción inferior de la aponeurosis clavicoracoaxilar. — 13, adherencia de la aponeurosis a los tegumentos de la axila (ligamento suspensorio de Gerdy).

origen en el contorno de la fosa infraespinosa y se extiende luego por la cara posterior de los músculos infraespinoso, redondo menor y redondo mayor, a los que acompaña hasta su inserción en el troquiter.

De la cara profunda de la aponeurosis infraespinosa arrancan, cerca del borde axilar, dos tabiques fibrosos, que se fijan por otra parte en el omóplato: uno de ellos, vertical, está situado entre el infraespinoso y los dos músculos redondo mayor y redondo menor; el otro, transversal o más o menos oblicuo, separa estos dos últimos músculos uno del otro.

A nivel del borde posterior del deltoides, la aponeurosis infraespinosa se desdobla para formar la vaina deltoidea ya descrita.

4.º Aponeurosis subescapular. — La aponeurosis subescapular es una sencilla lámina celulosa, extendida sobre la cara anterior del músculo subescapular. Se inserta en todo el contorno de la fosa del mismo nombre, completando de este modo la vaina del subescapular. Por ella este último músculo está separado del músculo serrato mayor, así como de los vasos y nervios que se hallan contenidos en el hueco de la axila.

5.º Aponeurosis axilar. — Hemos descrito ya, al tratar de los músculos de la región anterolateral del tórax, la aponeurosis clavicoracoaxilar; completaremos aquí este estudio, que está relacionado directamente con el de los músculos del miembro superior.

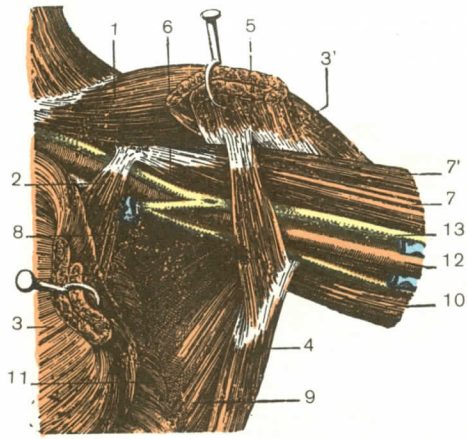

FIG. 925

El arco axilar de LANGER visto por delante (lado izquierdo) (T. y J.).

1, deltoides. — 2, pectoral menor. — 3, pectoral mayor, con 3', su tendón. — 4, gran dorsal. — 5, arco axilar. — 6, coracobraquial. — 7, 7', bíceps corto y largo. — 8, subescapular. — 9, redondo mayor. — 10, tríceps. — 11, serrato mayor. — 12, arteria y vena humerales. — 13, nervio mediano.

Según la concepción clásica, la aponeurosis axilar está constituida por una hoja fibrosa que se adhiere por delante al borde inferior del músculo pectoral mayor, y por detrás a los músculos dorsal ancho y redondo mayor. En este trayecto la aponeurosis tapiza la cara externa del serrato mayor, cierra la base del hueco de la axila y se continúa por fuera con la aponeurosis braquial por dos prolongaciones o cuernos que se reúnen a dos cuernos homólogos de esta aponeurosis. De ello resulta un espacio lagunar en el brazo limitado por dos arcos, de los cuales uno, el superior, mira al brazo por su concavidad, mientras que el otro mira a la axila (*arcos braquiales* de LANGER). La laguna comprendida entre estos dos arcos se denomina *fosa oval* y da paso al nervio accesorio del braquial cutáneo interno, a linfáticos y a venas.

Las investigaciones de SOULIÉ y de CHARPY han modificado esta descripción. Según estos autores, la aponeurosis axilar es una formación profunda que, emanada del pectoral menor, se dirige al músculo coracobraquial y al borde axilar del omóplato. Se compone de dos porciones probablemente de origen filogénico diferente: 1.º, una porción superior, *coracoidea;* 2.º, una porción inferior y externa, *escapular.*

a) *Porción coracoidea.* — La porción coracoidea no es más que la parte de la *aponeurosis clavicoracoaxilar de Richet* que constituye el *ligamento suspensorio de Gerdy.* Es un abanico fibroso cuyo vértice corresponde a la punta de la apófisis coracoides; su borde superointerno continúa la aponeurosis del pectoral menor; su borde inferior se fija en la piel de la base del hueco de la axila, detrás del borde inferior del pectoral mayor, en el que determina el surco de GERDY. Por fuera, es decir, por su borde externo, se fija en la aponeurosis del brazo que rodea el coracobraquial y la porción corta del bíceps. Esta porción coracoidea de la aponeurosis axilar está constituida por fibras descendentes (son las que se fijan en la piel de la axila) y por fibras transversales (son las que se fijan en el coracobraquial). Esta porción coracoidea representa el fascículo humeral del pectoral menor.

Se sabe que en todos los mamíferos existe un vasto plano muscular que une el esternón a la clavícula y a la parte superior del húmero, el músculo pectoral mayor. El subclavio, la aponeurosis clavipectoral, el pectoral menor y la aponeurosis de Gerdy tienen la misma significación. La aponeurosis coracoidea es, pues, reliquia de un músculo que se ha vuelto fibroso.

b) *Porción escapular.* — Esta porción de la aponeurosis axilar ha sido denominada así por CHARPY y SOULIÉ a causa de su inserción en el omóplato. En lugar de ser uniformemente densa en todo su recorrido, es cribiforme en ciertos puntos, lo que explica la dificultad que existe para aislarla por disección. Ofrece la forma de un cuadrilátero o mejor de un trapecio. El borde superior se continúa con el borde inferior del ligamento de Gerdy junto a las inserciones cutáneas de éste; su borde anterior o mejor interno, base menor del trapecio, se insinúa debajo del pectoral mayor y va a fusionarse junto al borde externo del pectoral menor con

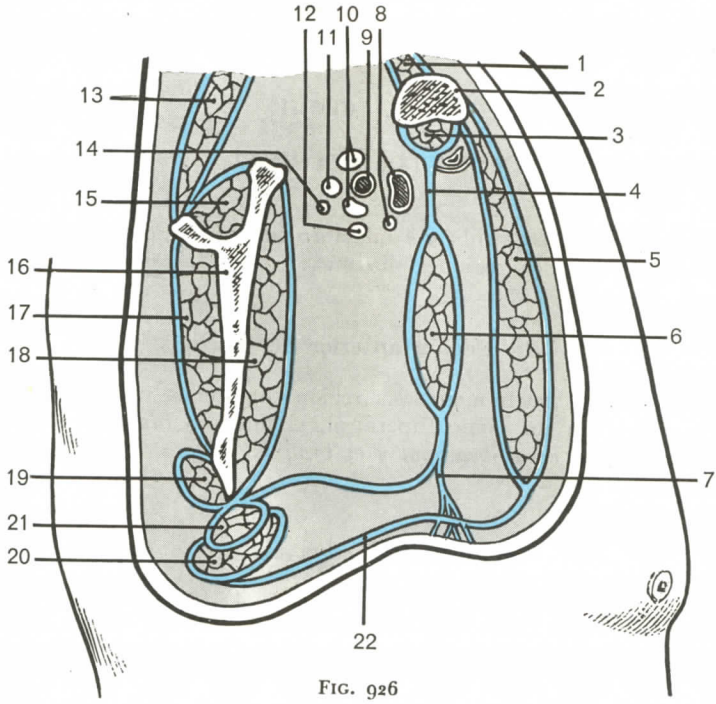

FIG. 926

Corte sagital del hueco axilar.

1, fascículos claviculares del trapecio. — 2, clavícula. — 3, músculo subclavio. — 4, parte superior de la aponeurosis clavicoracoaxilar. — 5, músculo pectoral mayor. — 6, pectoral menor. — 7, ligamento suspensorio de la axila. — 8, vena axilar. — 9, arteria axilar. — 10, raíces del nervio mediano. — 11, nervio radial. — 12, nervio cubital. — 13, músculo trapecio. — 14, nervio circunflejo. — 15, músculo supraespinoso. — 16, omóplato. — 17, músculo infraespinoso. — 18, músculo infraescapular. — 19, músculo redondo menor. — 20, músculo redondo mayor. — 21, músculo dorsal ancho. — 22, aponeurosis de la base de la axila.

las dos hojitas de la vaina fibrosa de este músculo. El borde externo, base mayor del trapecio, se fija a lo largo del borde axilar del omóplato entre las inserciones del subescapular por delante y las de los redondos mayor y menor por detrás. Llegado a la proximidad de la cavidad glenoidea, este borde externo se desprende del omóplato, se convierte en libre y se dirige a la vaina fibrosa del coracobraquial. Para llegar a esta vaina dibuja un arco, el arco axilar de LANGER *(Achselbogen)*, cuya concavidad mira hacia abajo y afuera. Este arco se une en dicho punto a la terminación braquial de la porción coracoidea de la aponeurosis. Debajo del arco pasa el paquete vasculonervioso del cuello, que, desde la región de la axila, penetra en el brazo (fig. 925).

El arco axilar de LANGER, como ya hemos visto, se presenta a veces en forma de un fascículo muscular aplanado, triangular, tendido entre el dorsal ancho por una parte y el tendón del

pectoral mayor por otra (fig. 925). Esta última inserción puede variar (formas incompletas), y el fascículo muscular se inserta entonces en la aponeurosis braquial que cubre el bíceps y el coracobraquial.

Esta porción escapular, densa y fibrosa en el arco axilar, es, como hemos dicho, delgada en las demás partes, presentando orificios, de los cuales el más voluminoso es la fosa oval de la axila, limitada por el arco axilar *(Achselbogen)* por arriba y por la aponeurosis braquial *(Armbogen)* por abajo. A través de esta fosa aparece la grasa que cubre profundamente el paquete vasculonervioso axilar. El aspecto acribillado y lagunar de la aponeurosis axilar está ocasionado por los movimientos del miembro superior.

ARTICULO II

MUSCULOS DEL BRAZO

En el brazo, segundo segmento del miembro superior, encontramos cuatro músculos que se agrupan en dos regiones distintas: *región anterior* y *región posterior.*

1. Región anterior del brazo

Situada por delante del húmero, esta región comprende tres músculos, dispuestos del siguiente modo: en un plano superficial, el músculo *bíceps;* en un plano profundo, dos músculos, el *coracobraquial* y el *braquial anterior,* el primero por arriba y el segundo por abajo.

1.° *Biceps braquial*

Como indica su nombre, el bíceps (fig. 927, 1), que se designa también en anatomía comparada con el nombre de *flexor largo del antebrazo,* se compone de dos porciones o cabezas, que se extienden una y otra desde el omóplato al antebrazo.

1.° **Inserciones.** — Las dos porciones del bíceps se distinguen en porción interna o *porción corta* y porción externa o *porción larga* (fig. 928):

a) *Porción corta.* — La porción corta, designada también algunas veces con el nombre de *bíceps corto,* arranca del vértice de la apófisis coracoides por medio de un tendón que le es común con el músculo coracobraquial.

b) *Porción larga.* — La porción larga o *bíceps largo* se inserta, por medio de un tendón cilindroideo, en el ángulo externo del omóplato, inmediatamente por encima de la cavidad glenoidea, confundiéndose en parte, a este nivel, con el rodete glenoideo (véase *Articulación del hombro*). Este tendón de origen, notable por su longitud y en especial por su trayecto, penetra, inmediatamente después de su nacimiento, en la cavidad articular, rodea de dentro a fuera la cabeza del húmero y va a alojarse en seguida dentro del canal profundo que separa el troquín del troquiter y al que se ha dado el nombre de *corredera bicipital* (fig. 928, 4).

A nivel de este canal, el tendón de la porción larga, hasta aquí redondeado y desprovisto de fibras carnosas, se ensancha progresivamente, al propio tiempo que se ahueca y se contornea en semiembudo: en la cara posterior o cóncava de este semiembudo tendinoso toman origen los fascículos musculares de la porción larga.

Ya hemos visto, al hablar de la articulación del hombro, las relaciones del tendón de la porción larga del bíceps con la cápsula articular, y a este propósito

hemos mencionado también que, según los estudios de WELCKER, este tendón (figura 929) se halla en las primeras fases embrionarias situado por fuera de la cápsula fibrosa, y sólo más tarde, en el curso de su desarrollo, penetra en el interior de la articulación (véase ARTROLOGÍA).

c) *Fusión de las dos porciones.* — Completamente independientes en su origen, las dos porciones del bíceps se dirigen una y otra hacia el codo: primero se aproximan, después se fusionan. Resulta de este modo un músculo único, ancho y grueso, ligeramente aplanado de delante atrás, que es el bíceps. El músculo así constituido continúa el trayecto descendente de sus dos porciones de origen hasta la región del codo, donde se convierte en un fuerte tendón, el *tendón terminal* (figura 391, 4'), por medio del cual el bíceps se inserta en el antebrazo. Este tendón, superficial al principio, como el cuerpo muscular de que es continuación, se hunde luego entre el braquial anterior y el supinador corto. Alcanza de este modo la cara anterior de la tuberosidad bicipital del radio, la contornea de fuera a dentro y de delante atrás y finalmente va a fijarse en la cara posterior de esta tuberosidad. Entre la cara anterior de la tuberosidad bicipital y el tendón del bíceps se encuentra una bolsa serosa, destinada a favorecer el juego del tendón.

d) *Expansión aponeurótica.* — Del lado interno del tendón terminal se desprende una hoja fibrosa, conocida con el nombre de *expansión aponeurótica del bíceps.* Esta lámina fibrosa se dirige hacia abajo y adentro, ensanchándose en forma de abanico y confundiéndose pronto con la porción de la aponeurosis antebraquial que cubre los músculos epitrocleares.

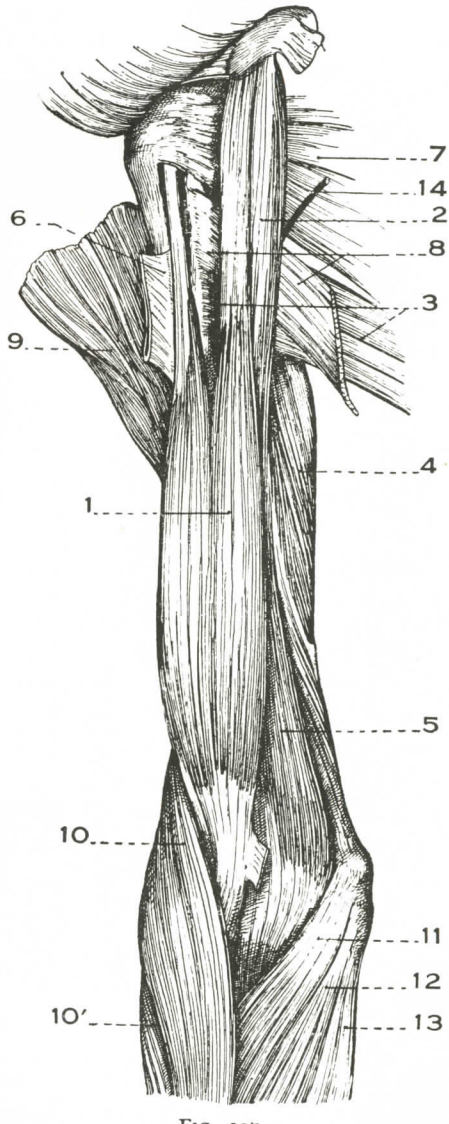

FIG. 927

Músculos de la cara anterior del brazo. Plano superficial.

1, bíceps. — 2, coracobraquial. — 3, redondo mayor. — 4, tríceps braquial. — 5, braquial anterior. — 6, tendón del pectoral mayor. — 7, infraescapular. — 8, tendón del dorsal ancho. — 9, deltoides. — 10, supinador largo. — 10', radiales externos. — 11, pronador redondo. — 12, palmar mayor. — 13, cubital anterior.

2.° **Relaciones.** — El bíceps, tanto por su cara superficial como por la profunda, tiene relaciones importantes, las cuales examinaremos sucesivamente en la porción superior del músculo, en la porción media y en la porción inferior.

a) *En su tercio superior,* el bíceps se halla situado en la axila, entre el deltoides y el pectoral mayor, que se encuentran por delante, y el subescapular, el dorsal ancho y el redondo mayor, que se encuentran por detrás. La porción larga, después de haber rodeado la cabeza del húmero, se desliza, como ya hemos dicho,

por la corredera bicipital, donde la acompaña constantemente una prolongación de la sinovial articular. La porción corta, situada por dentro de la precedente, está en relación con el borde externo del coracobraquial.

b) *En su porción media,* es decir, en el intervalo comprendido entre el borde inferior del pectoral mayor y la región del codo, el bíceps tiene las relaciones siguientes: *Por delante* se encuentra cubierto por la aponeurosis superficial, el tejido

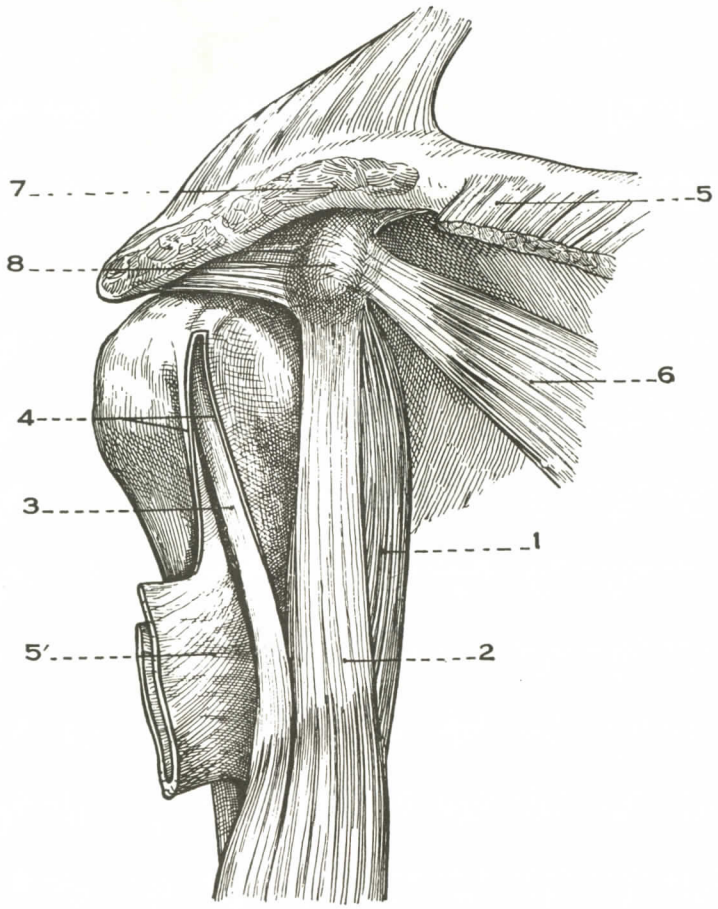

FIG. 928

Inserciones superiores del bíceps corto, del coracobraquial y del pectoral menor en la apófisis coracoides.

1, coracobraquial. — 2, porción corta del bíceps. — 3, tendón de la porción larga del bíceps. — 4, vaina del bíceps largo. — 5, fascículo clavicular del pectoral mayor. — 5', tendón del pectoral mayor que prolonga su inserción superior en la vaina del bíceps largo. — 6, pectoral menor. — 7, inserciones claviculares del deltoides. — 8, apófisis coracoides.

celular subcutáneo y la piel. Por el tejido celular subcutáneo corren, de abajo arriba, paralelamente al eje del miembro, dos venas importantes: la vena cefálica, que sigue el borde externo del músculo, y la vena basílica, que sigue su borde interno. *Por detrás* se halla extendido sobre el braquial anterior, del cual está separado por una delgada capa celular y por el nervio musculocutáneo, rama del plexo braquial. Su *borde externo* está en relación sucesivamente con el deltoides y el supinador largo. A nivel de su *borde interno,* por debajo de la aponeurosis, se encuen-

tran (fig. 930) la arteria humeral, las venas humerales y el nervio mediano, los cuales están comúnmente cubiertos por los fascículos más internos del músculo.

c) *En el codo,* el bíceps se hunde, a manera de una cuña, en el espacio angular en forma de **V**, que está constituido, hacia fuera, por el supinador largo y los radiales externos, y hacia dentro, por los músculos epitrocleares, especialmente por

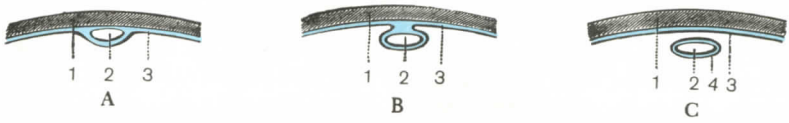

FIG. 929

Posiciones diversas del tendón de la porción larga del bíceps con relación a la sinovial articular del hombro (según WELCKER).

A, tendón aplicado contra la cápsula fibrosa por la sinovial articular. B, tendón adherido a la cápsula fibrosa por un mesotendón. C, tendón redondo de una vaina serosa y enteramente libre dentro de la cavidad articular.

1, cápsula fibrosa. — 2, tendón cortado de través. — 3, sinovial anterior.

el pronador redondo. Por su lado interno corren la arteria y las venas humerales y en su lado externo se encuentran el nervio radial y la arteria recurrente radial anterior.

3.º Vascularización. — El bíceps recibe una o dos arterias principales, las arterias bicipitales nacidas de la humeral (irrigación concentrada, SALMON), o bien una serie de arteriolas escalonadas como los «travesaños de una escalera» (irrigación dispersa, SALMON). Sea cual fuere el modo de irrigación, las arterias son cortas, nacen de la parte externa de la humeral y llegan al borde interno o a la cara profunda del músculo, pasando por delante o por detrás del nervio mediano. Cada una de las dos cabezas tiene a veces su arteria particular. Accesoriamente, la arteria humeral profunda y las colaterales interna superior e inferior envían ramos al bíceps.

4.º Inervación. — El bíceps está inervado por el musculocutáneo. Los filetes nerviosos destinados a los músculos se desprenden ora aisladamente, ora, con más frecuencia, de un tronco común, el *nervio del bíceps,* que se desprende del tronco principal cuando éste se desliza entre el bíceps y el braquial anterior. Las ramas emanadas del nervio del bíceps, situadas, por consiguiente, en la cara profunda del músculo, se dividen en dos grupos: uno para la porción larga y el otro para la porción corta. La porción corta recibe, además, en su extremidad superior, en algunos casos, filetes emanados del ramo superior del coracobraquial.

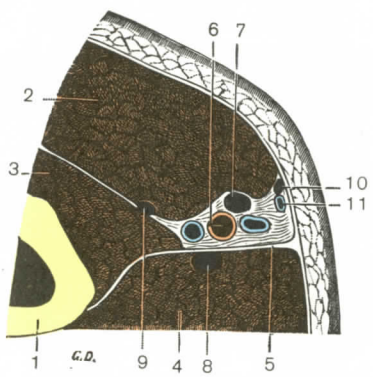

FIG. 930

Arteria humeral vista en un corte transversal que pasa por la porción media del brazo.

1, húmero. — 2, bíceps. — 3, braquial anterior. — 4, vasto interno. — 5, tabique intermuscular interno. — 6, arteria y vena humerales. — 7, nervio mediano. — 8, nervio cubital. — 9, nervio musculocutáneo. — 10, braquial cutáneo interno, situado también debajo de la aponeurosis. — 11, vena basílica.

5.º Acción. — Tomando punto fijo en el hombro, el bíceps obra a la vez sobre el antebrazo y sobre el brazo. Goza entonces de una triple acción: 1.º, dobla al antebrazo sobre el brazo; 2.º, coloca el antebrazo en supinación cuando, al contraerse, encuentra el radio en estado de rotación hacia dentro, es decir, en pronación; 3.º, se levanta el brazo y lo dirige hacia dentro.

Cuando el antebrazo está fijo, como en la acción de trepar, el bíceps obra sobre el hombro, dirigiéndolo hacia arriba, y sobre el brazo, doblándolo sobre el antebrazo.

Variedades. — Como hizo notar MECKEL, desde hace más de medio siglo, el bíceps es uno de los músculos «que están más sujetos a variar y que presentan las anomalías más chocantes». Describirlas todas es imposible en un tratado esencialmente clásico; nos limitaremos a indicar los tipos generales. — Se ha observado la separación completa de los dos cuerpos musculares: en lugar del bíceps, existían entonces dos músculos, uno interno o *coracorradial*, y otro externo o *glenorradial*. — Se ha notado la ausencia de la porción corta, la ausencia de la porción larga y la ausencia total del bíceps. — Hemos visto dos veces un fascículo anastomótico extendido entre las dos porciones del bíceps. — Del lado de la inserción antebraquial se ha observado: 1.º, un fascículo terminal supernumerario para el radio; 2.º, un fascículo terminal supernumerario para el cúbito; 3.º, un fascículo terminal supernumerario para la aponeurosis antebraquial, este último remplazando la expansión aponeurótica o juntándose con ella. — Se ha visto el músculo bíceps presentar conexiones más o menos íntimas, sea por sus fascículos carnosos, sea por sus tendones: 1.º, con el pectoral menor; 2.º, con el pectoral mayor; 3.º, con el coracobraquial; 4.º, con el braquial anterior; 5.º, con el palmar y el pronador redondo; 6.º, con el supinador largo. — El bíceps puede presentar una gran variedad de fascículos accesorios, que unas veces remplazan una de sus porciones, y otras se añaden a ellas, constituyendo así músculos de *tres, cuatro* y hasta *cinco cabezas*. Estos fascículos adicionales pueden provenir: 1.º, de la apófisis coracoides; 2.º, del tendón del pectoral mayor; 3.º, de la extremidad superior del húmero, troquín, troquiter, labio externo o fondo de la corredera bicipital; 4.º, de la cápsula articular del hombro; 5.º, del cuerpo mismo del húmero. Este último fascículo, que hace del bíceps un verdadero tríceps, es conocido con el nombre de *cabeza humeral del bíceps*.

CABEZA HUMERAL DEL BÍCEPS. — Es un fascículo aplanado, a veces voluminoso y otras muy delgado, situado por debajo de las dos porciones normales del bíceps. Toma origen a veces en el húmero, entre el coracobraquial y el braquial anterior, y otras en la cara anterior de este último músculo. De aquí se dirige hacia abajo y termina en el bíceps, a nivel de su tendón *(disposición más frecuente)*, o a nivel de su cuerpo carnoso *(disposición más rara)*. HYRTL, ha notado en algunos sujetos que el nervio musculocutáneo corre por debajo de la cabeza humeral, entre esta última y el braquial anterior, y ha sacado la conclusión de que la cabeza humeral no es más que una porción del braquial anterior separada del mismo por el nervio musculocutáneo y cuya inserción inferior había sido del mismo modo transportada del cúbito al radio. Semejante aserto es de todo punto inadmisible, según se desprende de numerosas observaciones, de las cuales resulta que el nervio musculocutáneo puede pasar igualmente por delante de la cabeza humeral, entre ésta y el bíceps.

En los prosimios y los monos el bíceps braquial posee por regla general dos fascículos. La tercera cabeza se ha encontrado solamente en un cercopiteco, en el orangután (25 por ciento) y casi siempre en el gibón. Falta en el chimpancé. En cuanto al hombre, se ha encontrado un bíceps de más de dos cabezas en los chinos (8 por 100), en los europeos (10 por 100), en los negros (12 por 100) y en los japoneses (18 por 100).

2.º *Coracobraquial*

Situado por dentro de la porción corta del bíceps, el coracobraquial (figuras 927, 2, 928, 1, y 931, 2 y 2') es un músculo grueso, más o menos prismático, que desciende de la apófisis coracoides a la cara interna del húmero.

1.º **Inserciones.** — Se inserta, por arriba, en el vértice de la apófisis coracoides, por un tendón que le es común con la porción corta del bíceps.

De allí sus fibras se dirigen hacia abajo y un poco hacia fuera y vienen a fijarse en la cara interna del húmero un poco por encima de su porción media.

2.º **Relaciones.** — Como el bíceps, este músculo ocupa primeramente la región de la axila, de la que constituye, en parte, la pared externa.

Está en relación: *por delante,* con el deltoides y el pectoral mayor; *por detrás,* con los tendones del subescapular, del dorsal ancho y del redondo mayor, que cruza verticalmente de arriba abajo; *por fuera,* con la porción corta del bíceps; *por dentro,* con el paquete neurovascular de la axila y del brazo.

El coracobraquial está oblicuamente atravesado por el nervio musculocutáneo; de ahí el nombre de *músculo perforado de Casserius* que le dan también algunos autores (véase NEUROLOGÍA).

3.° Vascularización. — La arteria axilar le envía ordinariamente una arteria principal, satélite del nervio musculocutáneo, que llega al músculo por su borde interno, en la parte inferior del hueco de la axila y una de cuyas ramas sube hacia la inserción coracoidea.

4.° Inervación. — Desde el punto de vista de su inervación, el coracobraquial recibe ordinariamente dos ramos nerviosos: 1.°, un *ramo superior,* muy delgado, que proviene, ya del musculocutáneo, ya de la raíz externa del mediano y nace arriba en la axila; 2.°, un *ramo inferior,* más importante, que se desprende del musculocutáneo. Frecuentemente estos dos ramos nacen de un tronco común (53,45 por ciento, según KERA).

5.° Acción. — El coracobraquial, tomando punto fijo en la apófisis coracoides, eleva el brazo y lo lleva al mismo tiempo hacia dentro y adelante. Si el húmero está fijo, obra sobre el hombro, cuyo muñón hace bajar.

Variedades. — El músculo coracobraquial puede no estar atravesado por el nervio musculocutáneo (6,5 por 100, VALLOIS; 3,4 por 100, LE DOUBLE); otras veces, por el contrario, está dividido por este nervio en dos porciones absolutamente distintas. STRUTHERS ha designado con el nombre de *ligamento braquial interno* una cinta fibrosa que se extiende, a lo largo del húmero, desde la extremidad inferior del músculo coracobraquial al troquín. En un caso observado por CAROLI, esta cinta estaba en relación, por arriba, con un pequeño fascículo carnoso que desempeña a su vez el papel de músculo tensor.

CORACOBRAQUIAL LARGO Y CORACOBRAQUIAL CORTO. — WOOD ha dado el nombre de *coracobraquial largo* a un fascículo supernumerario que se extiende desde la apófisis coracoides a la epitróclea o a un punto vecino de esta eminencia ósea. Está generalmente fusionado, por arriba, con el coracobraquial ordinario, pero puede ser enteramente distinto. — Descrito por vez primera por CRUVEILHIER, el *coracobraquial corto* es también un fascículo supernumerario que desciende de la apófisis coracoides sobre el cuello del húmero, entre el troquín y el tendón del dorsal ancho. Se encuentran normalmente en la serie animal el coracobraquial largo (tato, maquí), y el coracobraquial corto (monos inferiores).

Se pueden considerar como dos formas incompletas del coracobraquial corto: 1.°, el *coracocapsular,* que se extiende de la apófisis coracoides a la cápsula articular de la escápula; 2.°, el *braquiocapsular,* que se extiende de esta misma cápsula al cuello quirúrgico; 3.°, el *depressor tendinis subcapsularis majoris* o *retinaculum musculare tendinis subcapsularis majoris,* que va del cuello quirúrgico al tendón subescapular; 4.°, el *fascículo elevador del tendón del dorsal ancho,* que se extiende de la cara posterior del tendón del dorsal ancho al troquín o la cápsula articular, o también a la apófisis coracoides.

MÚSCULO GLENOBRAQUIAL. — Es un pequeño fascículo muscular, señalado por GRUBER y por KNOTT, que se inserta, *de una parte,* por encima de la cavidad glenoidea, junto con la porción larga del bíceps, y *de otra parte,* en el cuello quirúrgico del húmero.

3.° *Braquial anterior*

El braquial anterior (fig. 931, 1), que se designa también en anatomía comparada con el nombre de *flexor corto del antebrazo* (el bíceps, como hemos visto, es el *flexor largo),* es un músculo ancho y aplanado, situado en la parte anterior e inferior del húmero, por debajo del músculo bíceps.

1.º Inserciones. — Se inserta, por arriba: 1.º, en el labio inferior de la impresión deltoidea, inmediatamente por debajo del deltoides; 2.º, en las dos caras, interna y externa, y en los tres bordes del húmero, en su mitad inferior, y 3.º, en los dos tabiques fibrosos del brazo que lo separan del tríceps.

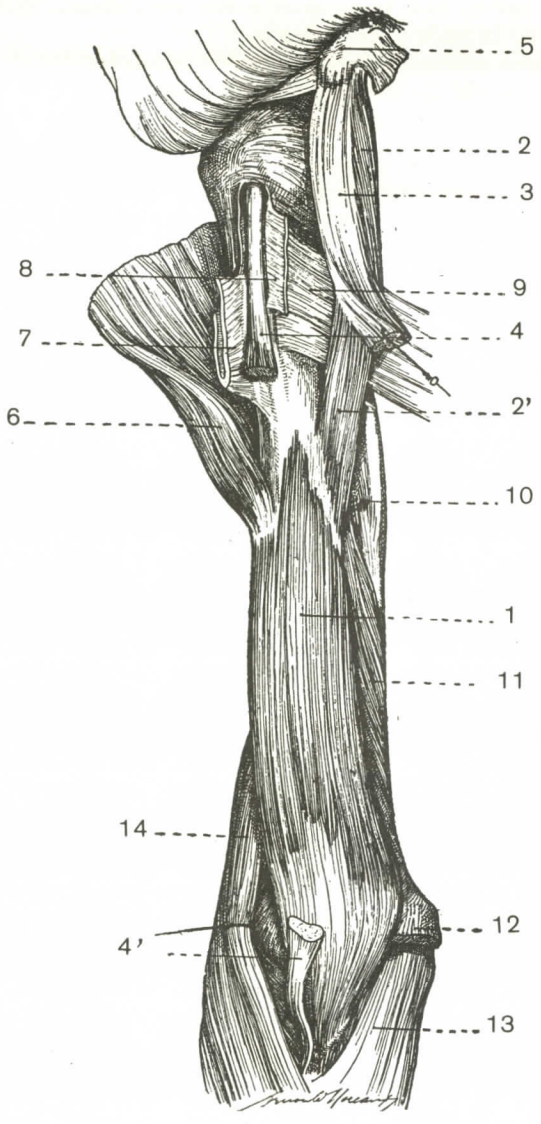

FIG. 931

Músculos de la cara anterior del brazo, capa profunda; braquial anterior.

1, braquial anterior. — 2, 2', coracobraquial. — 3, porción corta del bíceps. — 4, porción larga del bíceps. — 4', tendón inferior del bíceps. — 5, apófisis coracoides. — 6, deltoides. — 7, tendón del pectoral mayor. — 8, tendón del dorsal ancho. — 9, tendón del redondo mayor. — 10, tríceps largo. — 11, vasto interno. — 12, epitróclea con las inserciones del pronador redondo y del palmar mayor. — 13, músculo flexor común superficial de los dedos. — 14, supinador largo.

De esta vasta superficie de inserción se dirige verticalmente hacia abajo y viene a fijarse, por medio de un ancho tendón, en una superficie rugosa situada en la base de la apófisis coronoides del cúbito. THEILE ha hecho notar, con razón, que entre los fascículos inferoexternos del braquial anterior hay algunos que no terminan en el tendón antedicho, sino que alcanzan directamente la superficie de inserción cubital.

2.º Relaciones. — La *cara anterior* del braquial anterior está en relación con el bíceps, del cual se halla separado en su parte media por el nervio musculocutáneo y en la parte más interna (fig. 930) por el paquete neurovascular del brazo (arteria humeral, venas humerales y nervio mediano). Su *cara posterior* descansa, por arriba, en el húmero, y por abajo, en la cara anterior de la articulación del codo. Su *borde interno* se corresponde, por arriba, con el músculo tríceps. Con el pronador redondo forma, por abajo, un canal oblicuo hacia abajo y afuera, en el fondo del cual se encuentran la arteria y las venas humerales. Su *borde externo* se corresponde igualmente con el tríceps en su parte superior. En su parte inferior circunscribe, con el supinador largo, un nuevo canal oblicuo hacia abajo y adentro, por cuyo fondo corren el nervio radial, la arteria humeral profunda y la recurrente radial anterior.

3.º Vascularización.—Las arterias proceden, principalmente, de la humeral, de las colaterales interna superior e inferior, así como del círculo arterial del codo.

4.º **Inervación.** — El braquial anterior está inervado, como el bíceps, por una rama externa del musculocutáneo: el *nervio del braquial anterior.* Este nervio se divide ordinariamente en tres o cuatro ramos divergentes, que penetran en el músculo por su cara anterior y descienden hasta el tercio inferior del brazo. Además de esta rama emanada del musculocutáneo, *rama principal,* el braquial anterior recibe también, en las tres cuartas partes de los casos, a nivel de su borde externo, un pequeño *ramo accesorio* muy delgado, que se desprende del nervio radial en el canal externo del codo.

5.º **Acción.** — El braquial anterior, como el bíceps, dobla el antebrazo sobre el brazo. Cuando el antebrazo está fijo, como en la acción de trepar, obra sobre el húmero, doblándolo sobre los dos huesos del antebrazo.

Variedades. — El braquial anterior puede unirse de manera más o menos íntima con algunos músculos vecinos: deltoides, coracobraquial, bíceps, pronador redondo y supinador largo. Se le ha visto dividirse en dos porciones más o menos distintas. Presenta, además, algunos fascículos supernumerarios que lo refuerzan o que nacen del mismo y vienen a fijarse, por otra parte, en los puntos más diversos: en el cúbito, en el radio, en el tendón del bíceps, en la aponeurosis antebraquial (*brachio-fascialis* de Wood) y en la cápsula articular. Este último fascículo, *tensor anterior de la sinovial del codo,* en la mayor parte de los casos no es más que una dependencia del braquial anterior, del que la disección más minuciosa no podría separarlo. Sin embargo, se han observado tensores distintos.

2. Región posterior del brazo

En tanto que la región anterior del brazo comprende tres músculos, la región posterior no presenta más que uno solo: el *tríceps braquial* o *músculo extensor del antebrazo.*

Tríceps braquial

El tríceps braquial (fig. 932) está constituido esencialmente por tres porciones que, perfectamente distintas en su origen superior, se reúnen hacia abajo para tomar una inserción común en el cúbito. Músculo voluminoso, ocupa él solo el compartimiento posterior del brazo. De estas tres porciones, una, la más larga, sube hasta el omóplato: la *porción larga del tríceps* o *tríceps largo.* Las otras dos, más cortas, se fijan en el húmero y se las designa, por razón de su forma y de su situación, con los nombres de *vasto interno* y *vasto externo.*

1.º **Inserciones.** — α) La porción larga, llamada también ancóneo mayor (figura 933, 5), se inserta: 1.º, en una pequeña superficie triangular y rugosa que está situada por debajo de la cavidad glenoidea, en la parte superior del borde axilar del omóplato, inserción que se efectúa por medio de dos hojillas tendinosas que se unen más o menos a la cápsula articular; 2.º, en el rodete glenoideo; 3.º, en la aponeurosis del dorsal ancho. Estas dos últimas inserciones son secundarias. La porción larga aparece ligeramente torcida; las fibras anteriores se dirigen afuera.

β) El *vasto externo,* en la aponeurosis intermuscular externa (véase luego) y en la porción de la cara posterior del húmero que está situada por encima del canal de torsión; esta superficie de inserción es recta (fig. 933).

γ) El *vasto interno* (fig. 934, 6), en los tabiques intermusculares interno y externo (véase más adelante) y en la porción de la cara posterior del húmero situada por debajo del canal radial. El nervio radial y la arteria humeral profunda marcan en este punto el límite de estas inserciones.

Desde esta triple superficie de origen, las tres porciones del tríceps se dirigen hacia la cara posterior del codo, y se insertan, por un tendón común muy grueso y resistente, en los bordes laterales de la cara posterior del olécranon.

El tendón terminal del tríceps no se inserta más que en la parte inferior del dorso del olécranon, en una extensión vertical de 15 a 20 milímetros. Respeta la parte más

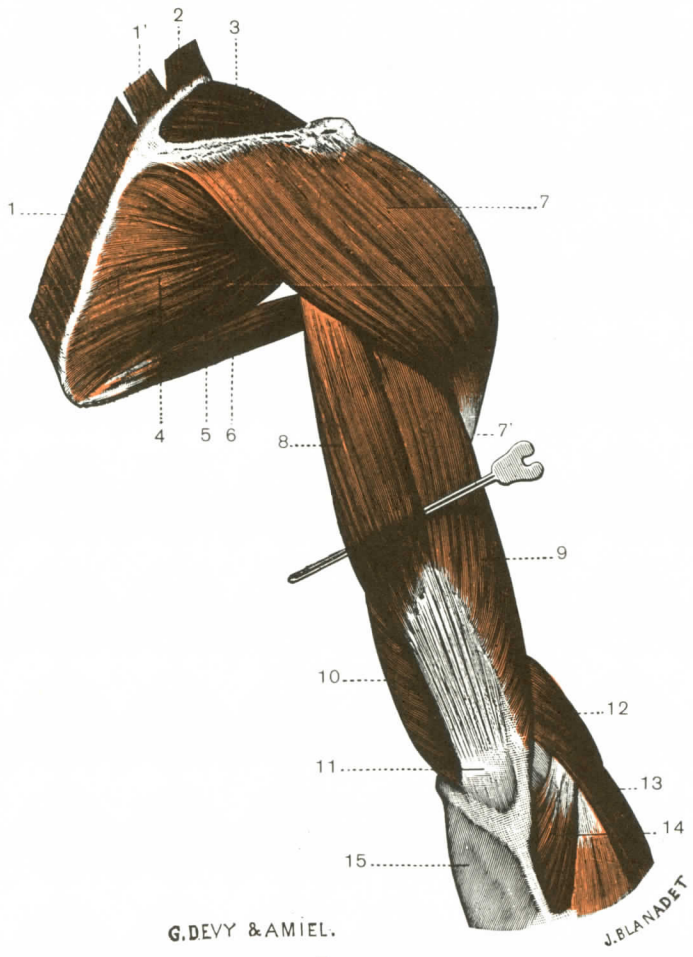

FIG. 932

Músculos del hombro y del brazo vistos por su cara posterior.

1, romboides. — 1', fascículo superior de este músculo o romboides menor. — 2, angular del omóplato. — 3, supraespinoso. — 4, infraespinoso. — 5, redondo menor. — 6, redondo mayor. — 7, deltoides, con 7', su inserción en el húmero. — 8, porción larga del tríceps braquial. — 9, vasto externo. — 10, vasto interno. — 11, olécranon. — 12, supinador largo. — 13, primer radial externo. — 14, ancóneo. — 15, aponeurosis del antebrazo.

próxima al pico, sobre la cual se extiende, entre el hueso y el músculo, una prolongación más o menos extensa de la sinovial del codo (fig. 606).

2.º **Relaciones.** — En la parte más superior, cerca del hombro, el tríceps está cubierto por el deltoides. Su porción larga pasa por detrás del redondo mayor.

Al cruzar el tendón del citado músculo, que está separado del borde externo del omóplato por un espacio triangular, la porción larga del tríceps limita en este es-

pacio: 1.º, un cuadrilátero limitado por fuera por el cuello humeral, por dentro por el tríceps, por abajo por el redondo mayor y por arriba por la cabeza humeral; por este cuadrilátero humerotricipital, denominado de Velpeau, que ya hemos descrito,

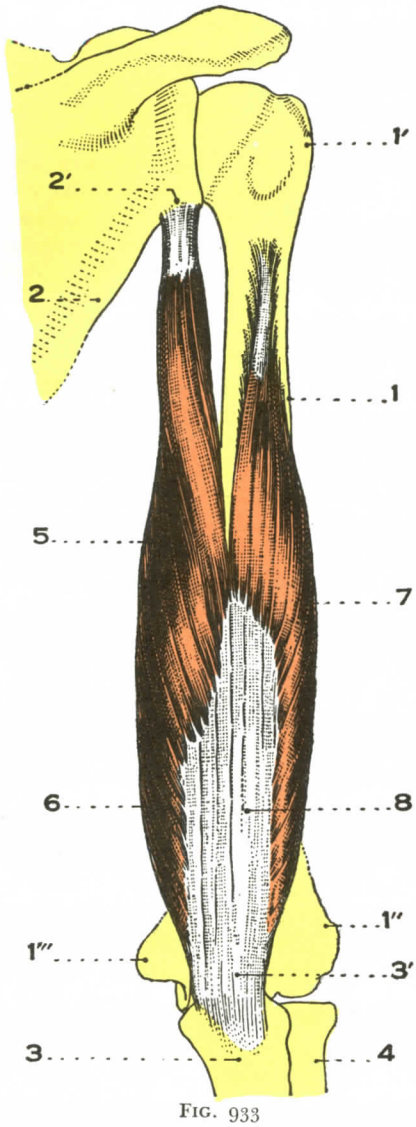

FIG. 933

Tríceps braquial.

1, húmero. — 1', troquíter. — 1'', epicóndilo. — 1''', epitróclea. — 2, borde axilar del omóplato. — 2', inserción superior del tríceps largo. — 3, cúbito. — 3', inserción inferior del tríceps que oculta el olécranon. — 4, radio. — 5, porción larga del tríceps. — 6, vasto interno. — 7, vasto externo. — 8, tendón común a las tres cabezas del tríceps.

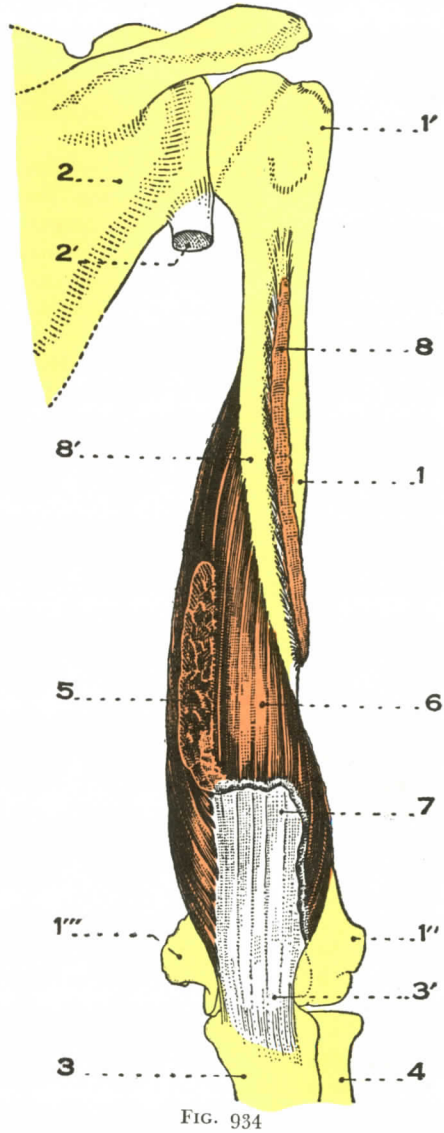

FIG. 934

Tríceps braquial.

1, húmero. — 1', troquíter. — 1'', epicóndilo. — 1''', epitróclea. — 2, omóplato. — 2', tendón de la porción larga del tríceps. — 3, cúbito. — 3', inserción inferior del tríceps en el olécranon. — 4, radio. — 5, sección de la porción larga. — 6, vasto interno. — 7, tendón terminal del tríceps. — 8, corte del vasto externo. — 8', canal radial.

pasan los vasos y el nervio circunflejo; 2.º, un triángulo llamado omotricipital, interno en relación al cuadrilátero, limitado por los dos músculos redondos y que contiene la arteria y las venas subescapulares.

Más abajo, en su porción braquial propiamente dicha, el tríceps está en relación con la piel por su *cara posterior*. Su *cara anterior* está situada sobre el húmero, del cual se halla separada, a nivel del canal de torsión, por el nervio radial y la arteria humeral profunda. Su *borde externo* está en relación con el supinador largo y el braquial anterior. A lo largo de su *borde interno* corren el nervio cubital y la arteria colateral interna superior.

Por delante, es decir, profundamente, el tendón del tríceps corresponde al fondo de saco subtricipital de la articulación del codo, en la cara superior y en la posterior del olécranon.

Por detrás del tendón del tríceps, entre este último y la piel, se encuentra una bolsa serosa, la *bolsa olecraniana*. Esta bolsa, que es casi constante (ZOJA la ha encontrado quince veces en veinticuatro codos, o sea en una proporción del 63 por 100) y generalmente muy ancha, está sumergida en el tejido celular subcutáneo, asegurando aquí, como en todos los puntos donde se desarrollan bolsas serosas, la movilidad de la piel sobre las capas subyacentes.

3.º **Vascularización.** — Las arterias provienen principalmente de la humeral profunda, de la colateral interna superior y, accesoriamente, de la circunfleja posterior. La *porción larga* recibe en su parte anterior dos vasos: uno, superior, que procede de la humeral, satélite del nervio del tríceps largo; otro, inferior, que nace por encima de la colateral interna superior (SALMON). Por detrás y arriba, hay ramos que provienen de la circunfleja posterior y de la escapular inferior. El *vasto externo* está principalmente irrigado por la humeral profunda. El *vasto interno* recibe vasos de la colateral interna superior por delante, y de la humeral profunda por detrás.

Anastomosados abundantemente entre sí y con las arterias del hombro y las del codo, los vasos de la red principal desempeñan un papel importante en el restablecimiento de la circulación después de la ligadura u obliteración de la arteria humeral.

4.º **Inervación.** — El tríceps está inervado por el *radial*, una de las ramas terminales del plexo braquial. Cada una de sus tres porciones recibe un nervio especial: los *ramos de la porción larga* se desprenden del radial en la parte más superior del brazo, un poco por debajo del punto en que el tronco nervioso cruza el borde inferior del redondo mayor, por un tronco común que pronto se divide en cinco o seis filetes. El *ramo del vasto externo* nace un poco más abajo, en el canal de torsión. El *ramo del vasto interno* da filetes a la parte superior de esta porción, desciende por el músculo y penetra por su cara profunda en el ancóneo, al cual inerva.

5.º **Acción.** — Por sus tres porciones, el tríceps es extensor del antebrazo sobre el brazo. Además, por su porción larga, que toma inserción en la cintura torácica, aproxima el miembro superior al tronco.

Variedades. — La porción larga del tríceps puede prolongar sus inserciones de origen a lo largo del borde axilar, en una extensión de dos, tres y también cuatro centímetros. Se sabe que en ciertas especies animales *(osos)* este músculo ocupa la totalidad del borde axilar.

Entre los fascículos supernumerarios que vienen a reforzar el tríceps y lo transforman en *cuádriceps*, señalaremos: 1.º, un *fascículo humeral*, situado entre el vasto interno y la porción larga, el cual toma origen en la región subtroquiniana; 2.º, un *fascículo escapular*, desprendido del borde axilar; 3.º, un *fascículo capsular*, desprendido de la cápsula fibrosa de la articulación del hombro; 4.º, un *fascículo coracoideo*, que parte de la apófisis coracoides. Ya hemos indicado anteriormente (pág. 864) el *fascículo dorsoepitroclear*, que se extiende del dorsal ancho a la epitróclea o al olécranon, y que está representado en gran número de individuos por una simple lámina fibrosa, que une entre sí el tendón humeral del dorsal ancho y el tendón de origen del tríceps largo. JENTY ha observado en un caso el vasto externo unirse con los fascículos de origen del cubital posterior.

MÚSCULO TENSOR DE LA SINOVIAL DEL CODO. — Son fascículos carnosos más o menos diferenciados, situados por debajo del tríceps, que se insertan, por una parte, en el húmero, viniendo a terminar, por el otro lado, en la prolongación subtricipital de la sinovial del codo. Unidos comúnmente a los músculos vastos, estos fascículos tensores pueden aislarse y adquirir una individualidad completa; en un sujeto hemos hallado un músculo verdaderamente enorme, inserto en toda la extensión de la cara posterior del húmero y viniendo a terminar *únicamente* en la prolongación subtricipital de la sinovial del codo. Antes de alcanzar este punto, estaba reforzado por algunas fibras desprendidas de la cara profunda de los vastos, pero en su origen aparecía completamente diferenciado de estos últimos músculos.

MÚSCULO EPITROCLEOCUBITAL. — Es un pequeño músculo, muy variable en su forma y desarrollo, que se extiende transversalmente desde la epitróclea al olécranon. Está situado debajo de la aponeurosis superficial, detrás del nervio cubital, reuniendo entre sí las dos inserciones superiores del músculo cubital anterior. Se le ha encontrado aproximadamente una vez en cuatro sujetos; está inervado siempre por un ramo del nervio cubital. El epitrocleocubital existe normalmente en gran número de mamíferos, sobre todo en los monos inferiores. La cinta fibrosa que se extiende en el hombre de la epitróclea al olécranon, por encima del nervio cubital, y que la mayor parte de los autores consideran, sin razón, como una dependencia de la aponeurosis superficial del antebrazo, no es más que la reliquia de este músculo.

3. Aponeurosis del brazo

La aponeurosis braquial rodea el brazo a manera de un cilindro o de un manguito, cuyo extremo superior corresponde al hombro y el inferior al codo. Podemos, en consecuencia, considerar en ella un *extremo superior,* otro *extremo inferior* y dos *superficies,* exterior e interior.

1.° **Extremo superior.** — Por la parte del hombro, la aponeurosis braquial se continúa: por delante, con la aponeurosis del pectoral mayor; por detrás, con la aponeurosis infraespinosa; por fuera, con la aponeurosis del deltoides, y por dentro, con la aponeurosis del hueco axilar.

2.° **Extremo inferior.** — Del lado del codo, se adhiere íntimamente a las tres eminencias óseas de la región, o sea la epitróclea, el epicóndilo y el olécranon, y se continúa más abajo, sin línea de demarcación ninguna, con la aponeurosis antebraquial.

3.° **Superficie exterior.** — La superficie exterior o cutánea corresponde a la piel, de la cual está separada por los ramos superficiales del nervio radial, por el ramo cutáneo del circunflejo, por el nervio braquial cutáneo interno y su accesorio y por dos venas superficiales, la cefálica y la basílica.

4.° **Superficie interior.** — La superficie interior o muscular está en relación con los músculos, a los cuales la aponeurosis braquial provee de vainas celulares poco importantes.

a) *Tabiques intermusculares.* — Independientemente de estas prolongaciones destinadas a envolver los músculos, la superficie interior de la aponeurosis braquial envía hacia el húmero dos tabiques fibrosos muy resistentes, conocidos por los nombres de *tabique intermuscular interno y tabique intermuscular externo.*

α) El *tabique intermuscular interno* (fig. 935) se desprende del lado interno del manguito fibroso y viene a fijarse, por el lado opuesto, en el labio interno de la corredera bicipital, en el borde interno del húmero y en la epitróclea.

β) El *tabique intermuscular externo* (fig. 935) toma origen en el lado externo de la aponeurosis braquial y se fija por el lado opuesto en el labio externo de la corredera bicipital, en el lado externo de la impresión deltoidea, en el borde externo del húmero y en el epicóndilo.

b) *Compartimientos musculares.* — Resulta de semejante disposición que la cavidad cilíndrica circunscrita por la aponeurosis braquial (fig. 935) se encuentra realmente dividida en dos porciones o compartimientos, un *compartimiento anterior* (4 y 5) y un *compartimiento posterior* (6), los cuales están separados uno de otro por el húmero y por los dos tabiques intermusculares que acabamos de describir.

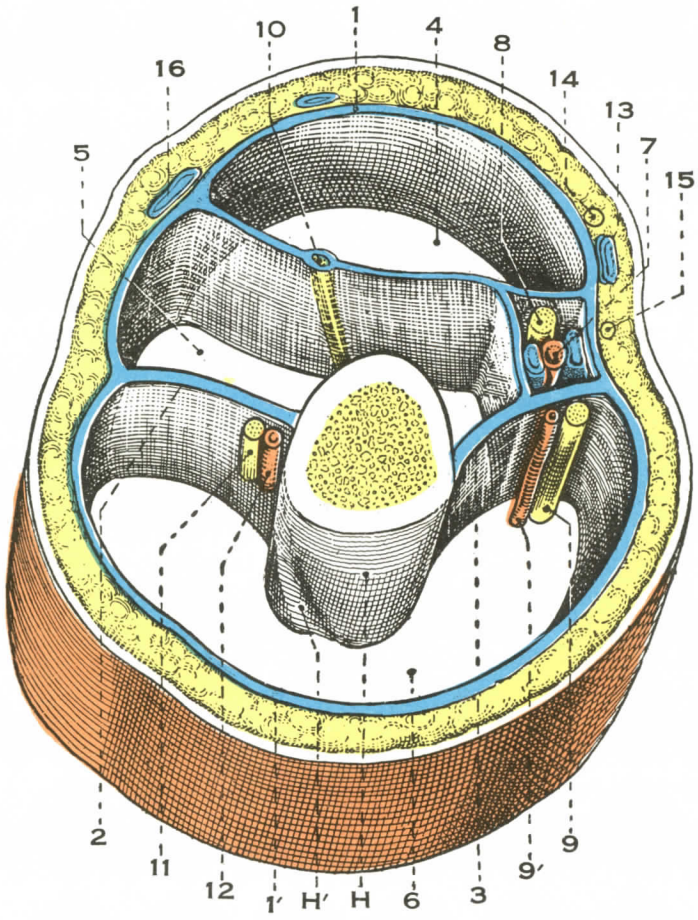

FIG. 935

Corte transversal del brazo en el tercio inferior (brazo derecho, segmento superior del corte).

H, húmero. — H' canal radial. — 1, 1', aponeurosis braquial. — 2, tabique intermuscular externo. — 3, tabique intermuscular interno. — 4, bíceps. — 5, braquial anterior. — 6, tríceps. — 7, arteria humeral y sus dos venas. — 8, nervio mediano. — 9, nervio cubital. — 9', arteria colateral interna superior. — 10, nervio musculocutáneo. — 11, nervio radial. — 12, arteria humeral profunda. — 13, vena basílica. — 14, nervio braquial cutáneo interno. — 15, nervio accesorio del braquial cutáneo interno. — 16, vena cefálica.

El compartimiento posterior está ocupado por las tres porciones del tríceps; en el compartimiento anterior están contenidos todos los demás músculos del brazo.

Los dos compartimientos musculares del brazo no se hallan absolutamente aislados uno de otro: las aberturas dispuestas en los tabiques intermusculares para el paso de los vasos y de los nervios establecen entre ellos numerosas comunicaciones suficientemente anchas para permitir a las colecciones líquidas el paso de un compartimiento

a otro. Tanto es así, que el tabique intermuscular interno es atravesado por el nervio cubital, que, de anterior, viene a hacerse posterior. El tabique intermuscular externo es atravesado también oblicuamente por el nervio radial y la arteria humeral profunda (fig. 935), que se hallan situados primitivamente en el compartimiento posterior y que, un poco por encima del epicóndilo, pasan al compartimiento anterior.

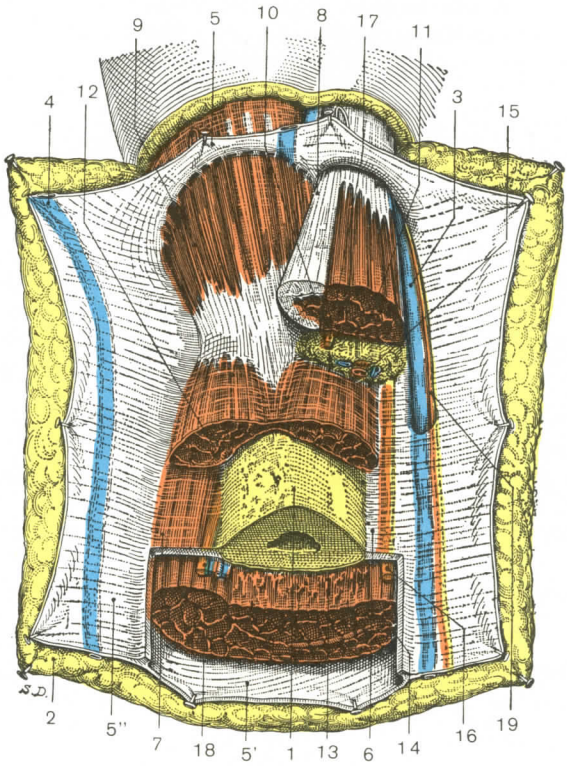

FIG. 936

Aparato aponeurótico del brazo con los dos compartimientos braquiales anterior y posterior.

1, húmero (mitad superior, pues la inferior se ha quitado). — 2, piel y tejido celular subcutáneo. — 3, vena basílica. — 4, vena cefálica. — 5, aponeurosis superficial, con 5', su parte posterior, en su lugar; 5'', su parte anterior incidida y fijada con erinas sobre los colgajos cutáneos. — 6, tabique intermuscular interno. — 7, tabique intermuscular externo. — 8, compartimiento anterior del brazo, que contiene: 9, el deltoides; 10, el bíceps braquial; 11, el coracobraquial; 12, el braquial anterior. — 13, compartimiento posterior del brazo ocupado por, 14, el tríceps braquial. — 15, paquete vasculonervioso del brazo (véase humerales y nervio mediano). — 16, nervio cubital. — 17, nervio musculocutáneo. — 18, nervio radial, con los vasos humerales profundos. — 19, nervio braquial cutáneo interno.

5.º **Estructura.** — Considerada desde el punto de vista de su estructura, la aponeurosis braquial es mucho más gruesa por detrás que por delante. Está constituida en su mayor parte por *fibras circulares,* ligeramente oblicuas hacia abajo y adentro, a las cuales vienen a juntarse algunas *fibras longitudinales,* cortando perpendicularmente las primeras. Debemos añadir que los dos músculos anchos que se insertan en la corredera bicipital, el dorsal ancho y el pectoral mayor, envían cada uno una ancha expansión a la aponeurosis braquial.

ARTICULO III

MUSCULOS DEL ANTEBRAZO

Los músculos del antebrazo están dispuestos alrededor de los dos huesos de este segmento esquelético, el cúbito y el radio. Son en número de veinte, que repartiremos en tres regiones, a saber: *región anterior, región externa* y *región posterior.*

1. Región anterior del antebrazo

Esta región comprende ocho músculos, dispuestos en cuatro planos distintos (figura 938):

1.° El primer plano comprende cuatro músculos: *pronador redondo, palmar mayor, palmar menor* y *cubital anterior.* Reunidos los cuatro en la epitróclea, donde tienen sus inserciones superiores, se dirigen hacia abajo y afuera para ir a insertarse, por su extremidad inferior: el primero, en el radio; el segundo, en el segundo metacarpiano; el tercero, en la aponeurosis palmar y el cuarto, por último, en el hueso pisiforme.

2.° El segundo plano está constituido por un solo músculo, el *flexor común superficial de los dedos.*

3.° El tercer plano comprende dos músculos: el *flexor común profundo de los dedos,* por dentro, y el *flexor propio del pulgar,* por fuera.

4.° El músculo *pronador cuadrado,* por último, constituye por sí solo el cuarto y último plano.

Resumiremos en el cuadro siguiente la situación respectiva de estos diferentes músculos:

Lado radial	1.er PLANO.	Pronador redondo. - Palmar mayor. - Palmar menor. - Cubital anterior.	1.er PLANO.	Lado cubital
	2.° PLANO.	Flexor largo común superficial de los dedos	2.° PLANO.	
	3.er PLANO.	Flexor largo propio del pulgar. - Flexor común profundo de los dedos.	3.er PLANO.	
	4.° PLANO.	Pronador cuadrado	4.° PLANO.	

1.° *Pronador redondo*

El pronador redondo (fig. 938, 10), el más superficial y el más externo de los músculos que constituyen el primer plano, es aplanado de delante a atrás, y se extiende oblicuamente desde la epitróclea al radio.

1.° Inserciones. — Toma origen hacia arriba, por dos fascículos distintos, en la epitróclea *(fascículo epitrócleo* o cabeza humeral) y en la apófisis coronoides *(fascículo coronoideo* o cabeza cubital): el *fascículo epitrócleo* se inserta en la cara anterior de la epitróclea, en la porción inferior del borde interno del húmero, así como en el tabique intermuscular que lo separa del músculo palmar mayor; el *fascículo coronoideo,* más delgado, se desprende del borde interno de la apófisis coronoides, inmediatamente por dentro del braquial anterior.

Estos dos fascículos de origen del pronador redondo se dirigen uno y otro oblicuamente hacia abajo y afuera, uniéndose después de un corto trayecto y extendiéndose finalmente sobre las dos caras de un tendón aplanado y muy resistente, el cual viene a fijarse en la parte media de la cara externa del radio después de haber contorneado el borde anterior de este hueso. El radio presenta aquí, para la inserción del tendón, una superficie rugosa, descrita ya en OSTEOLOGÍA, que mide de 20 a 23 milímetros de altura.

2.º Relaciones. — Considerado desde el punto de vista de sus relaciones, el pronador redondo ofrece para su estudio *dos caras* (anterior y posterior) y *dos bordes* (interno y externo). Su *cara anterior* o *superficial* está en relación con la aponeurosis y la piel, en la mayor parte de su extensión. Por fuera, sin embargo, está cubierta por el supinador largo y los dos músculos radiales externos, de los cuales se halla

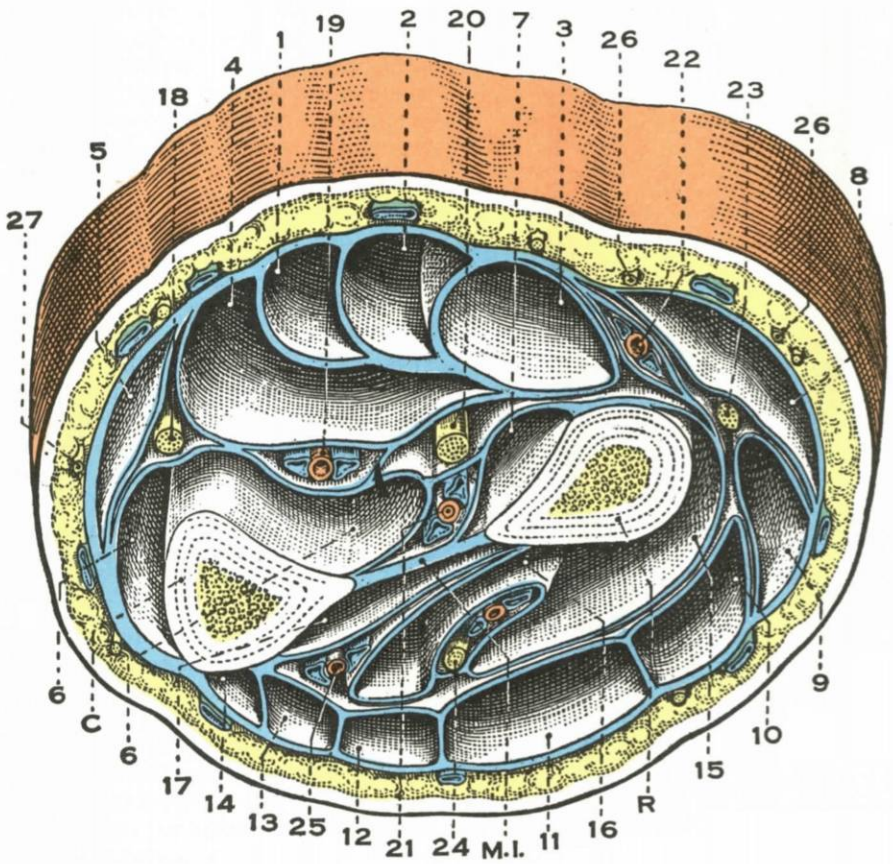

FIG. 937

Corte transversal del antebrazo en el tercio superior (lado izquierdo, segmento superior).

R, radio. — C, cúbito. — MI, membrana interósea. — 1, palmar menor. — 2, palmar mayor. — 3, pronador redondo. — 4, flexor superficial común de los dedos. — 5, cubital anterior. — 6, flexor común profundo de los dedos. — 7, flexor largo del pulgar. — 8, supinador largo. — 9, primer radial externo. — 10, segundo radial externo. — 11, extensor común de los dedos. — 12, extensor propio del meñique. — 13, cubital posterior. — 14, ancóneo. — 15, 16, supinador corto. — 17, abductor largo del pulgar. — 18, nervio cubital. — 19, arteria cubital. — 20, nervio mediano. — 21, arteria interósea anterior. — 22, arteria radial. — 23, rama anterior del nervio radial. — 24, rama posterior del nervio radial. — 25, arteria interósea posterior. — 26, rama del musculocutáneo. — 27, rama del braquial cutáneo interno.

separada por la arteria radial y la rama anterior del nervio radial. Su *cara posterior* o *profunda* está en relación sucesivamente con el braquial anterior, el flexor común superficial de los dedos y el radio. Su *borde interno* está en relación, por arriba, con el palmar mayor y, por abajo, con el flexor común superficial de los dedos. Su *borde externo* forma con el supinador largo un vasto triángulo, el *triángulo del codo*, en el cual se hallan contenidos el bíceps, el braquial anterior, el supinador corto, el nervio radial y los vasos humerales. El nervio mediano pasa entre los dos fascículos de

origen del pronador redondo, en tanto que la arteria humeral está situada por fuera del músculo. Así, pues, el fascículo coronoideo separa estos dos órganos a nivel del codo.

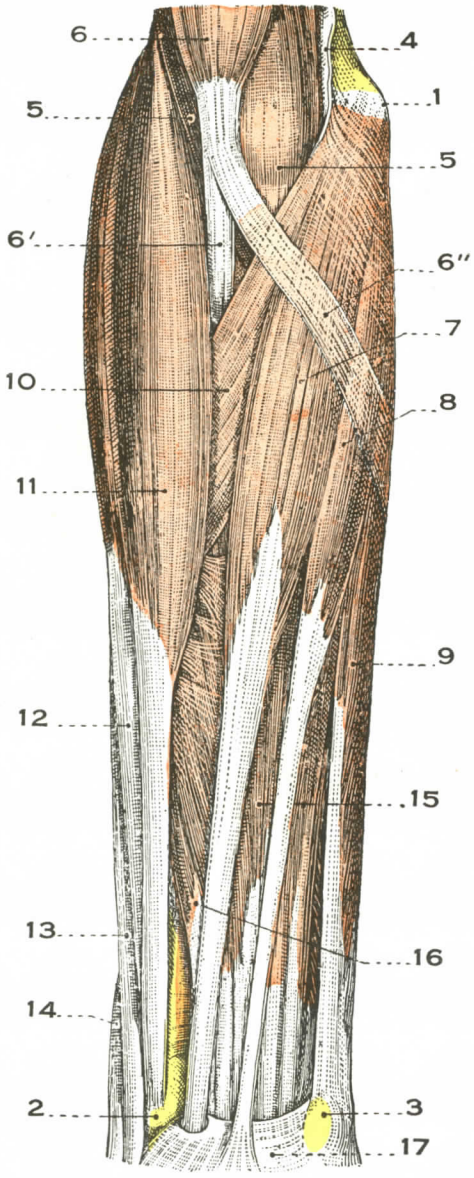

FIG. 938

Músculos de la región anterior del antebrazo, capa superficial.

1, epitróclea. — 2, extremo inferior del radio. — 3, pisiforme. — 4, tabique intermuscular interno. — 5, braquial anterior. — 6, bíceps. — 6', tendón terminal del bíceps. — 6'', expansión aponeurótica del bíceps. — 7, palmar mayor. — 8, palmar menor. — 9, cubital anterior. — 10, pronador redondo. — 11, supinador largo. — 12, primer radial. — 13, abductor largo del pulgar. — 14, extensor corto del pulgar. — 15, flexor común superficial de los dedos. — 16, flexor propio del pulgar. — 17, ligamento anular anterior del carpo.

3.º Vascularización. — El manojo coronoideo tiene una arteria procedente ordinariamente del tronco de las interóseas. El resto del músculo, abundantemente vascularizado, recibe una rama superior de la humeral y dos inferiores de la cubital. La radial contribuye a menudo a la irrigación, remplazando entonces parcialmente a la cubital.

4.º Inervación. — El pronador redondo está inervado por el *mediano*. Este le envía un ramo importante, el *nervio superior del pronador redondo,* destinado al fascículo epitrócleo, al que llega por su cara profunda, en la región del pliegue del codo; luego un filete muy delgado, el *nervio inferior,* que nace de una rama destinada a todos los músculos de la capa superficial del antebrazo. Se distribuye por el fascículo coronoideo, en el que penetra por su cara anterior. Estos dos nervios van acompañados por una arteria.

5.º Acción. — El músculo pronador redondo, como su nombre indica, hace girar el radio de fuera a dentro y determina los movimientos de pronación. Cuando la pronación se ha efectuado, o bien cuando el radio está inmovilizado en supinación por la contracción de los músculos supinadores, el pronador redondo dobla el antebrazo sobre el brazo; es, pues, a la vez pronador y flexor.

Variedades. — HYRTL y SCHENZER han encontrado cada uno un hueso sesamoideo desarrollado en el espesor del tendón humeral del pronador redondo. Algunos fascículos del pronador redondo pueden provenir del braquial anterior, de la expansión aponeurótica del bíceps o de la aponeurosis intermuscular interna. HYRTL ha observado también un fascículo de origen que subía hasta la inserción del coracobraquial. La inserción radial puede bajar y aproximarse algunos centímetros a la apófisis estiloides. El pronador redondo puede ser doble por tres modalidades distintas: 1.º, por separación completa de los dos fascículos de origen del músculo; 2.º, por des-

doblamiento de la porción coronoidea, y 3.º, por desdoblamiento de la porción epitroclear. El fascículo coronoideo aparece solamente en el antropoide, es raro en el orangután, pero existe en el gorila (50 por 100) y en el chimpancé (94 por 100). Es un fascículo que se puede referir a un fenómeno de evolución progresiva; por lo demás, falta a menudo en el hombre blanco y de color. En el caso de existir una apófisis supraepitroclear (OSTEOLOGÍA, página 323) los fascículos más externos del pronador redondo suben hasta esta apófisis. Además, el nervio mediano y una arteria, que es unas veces la humeral y otra la cubital, pasan por detrás del músculo (véase ANGIOLOGÍA).

2.º *Palmar mayor*

Situado por dentro del precedente, el palmar mayor (fig. 938, 7) es un músculo aplanado de delante atrás, carnoso por arriba, tendinoso en su parte inferior, que se extiende oblicuamente desde la epitróclea al segundo metacarpiano.

1.º Inserciones. — Este músculo se inserta, por arriba: 1.º, en la cara anterior de la epitróclea, por un tendón común con los músculos epitrocleares; 2.º, en la aponeurosis antebraquial; 3.º, en los tabiques fibrosos que lo separan del pronador redondo, por fuera; del palmar menor, por dentro, y del flexor común superficial, por detrás.

Desde estos distintos puntos de partida, los fascículos constitutivos del palmar mayor se dirigen hacia abajo y afuera. Van a parar a la parte media del antebrazo, por un largo tendón, primeramente aplanado y después cilíndrico, el cual continúa el trayecto del cuerpo muscular y viene a fijarse en la cara anterior del extremo superior del segundo metacarpiano.

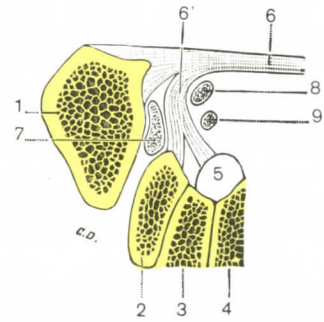

FIG. 939

Corredera osteofibrosa del palmar mayor vista en corte transversal.

1, trapecio. — 2, trapezoide. — 3, segundo metacarpiano. — 4, tercer metacarpiano. — 5, cabeza del hueso grande. — 6, ligamento anular anterior del carpo, con 6', su prolongación profunda. — 7, el tendón del palmar mayor en su corredera osteofibrosa. — 8, nervio mediano. — 9, tendón del flexor largo del pulgar.

2.º Relaciones. — Desde el punto de vista de sus relaciones, examinaremos sucesivamente el palmar mayor en el *antebrazo* y en la *muñeca.*

α) *En el antebrazo,* el palmar mayor está en relación, por su *cara anterior,* con la aponeurosis y la piel; por su *cara posterior,* con el flexor común superficial de los dedos; por arriba e inferiormente, con el flexor propio del pulgar. Su *borde interno* está en relación con el palmar menor. Su *borde externo,* contiguo en su comienzo con el pronador redondo, se separa pronto de este último músculo para acercarse al supinador largo. Entre los tendones del palmar mayor y del supinador largo existe una corredera longitudinal, de 10 a 15 milímetros de ancho, por cuyo fondo corren la arteria radial, sus dos venas satélites y la rama anterior del nervio radial.

β) *En la muñeca,* el tendón del palmar mayor pasa por fuera del canal radiocarpiano, destinado a los flexores, y está situado, a este nivel, en un conducto osteofibroso especial (fig. 939, 7), el cual está constituido, hacia fuera y atrás, por el escafoides y el trapecio, y hacia dentro y adelante, por dos láminas fibrosas dependientes del ligamento anular anterior del carpo. Una sinovial, que llega alguna vez a uno o dos centímetros por encima de la muñeca, favorece el deslizamiento del músculo dentro de esta corredera.

3.º Vascularización. — Está irrigado por una arteriola, rama del tronco de las recurrentes cubitales que llega al músculo, en su parte superior, por su cara profunda, siguiendo a veces al nervio del palmar mayor. Más abajo recibe, escalonadas, algunas arteriolas procedentes de la radial.

4.º Inervación. — Está inervado por una rama del ramo emanado del *mediano* común a todos los músculos superficiales de la cara anterior del antebrazo. Este ramo penetra en el músculo por su cara profunda, dos o tres centímetros por debajo de su inserción humeral.

5.º Acción. — El palmar mayor dobla la mano sobre el antebrazo y el antebrazo sobre el brazo. Tiende, por otra parte, a llevar la mano en abducción y pronación.

Variedades. — Se ha encontrado el músculo palmar mayor reforzado por dos fascículos supernumerarios, los cuales provienen, según los casos: 1.º, del bíceps o del braquial anterior; 2.º, del cúbito, ya de la apófisis coronoides, ya de la cara anterior del cuerpo del hueso; 3.º, del radio. CAROLI ha descrito, con el nombre de *músculo accesorio del palmar mayor*, un pequeño músculo triangular, extendiéndose del tercio inferior de la base anterior del radio al tendón del palmar mayor, el cual viene a ser así un músculo bíceps. Por abajo, se ha visto el palmar mayor fijarse en el tercero y cuarto metacarpianos, en el trapecio, en el escafoides y en el ligamento anular del escafoides y del trapecio.

3.º *Palmar menor*

Situado en el lado interno del palmar mayor, el palmar menor (fig. 938, 8) es un pequeño músculo, que con frecuencia falta, el cual va de la epitróclea al ligamento anular anterior del carpo.

1.º Inserciones. — Se inserta, por arriba: 1.º, en la epitróclea, por un tendón común a los músculos epitrocleares; 2.º, en la aponeurosis antebraquial; 3.º, en los tabiques fibrosos que lo separan de los músculos vecinos, el palmar mayor por fuera, el cubital anterior por dentro y el flexor común superficial por detrás.

Así constituido, el cuerpo carnoso, siempre muy corto, se dirige hacia abajo y un poco hacia fuera y termina en un largo tendón que desciende hacia la región del carpo. Aquí el tendón del palmar menor se divide generalmente en dos fascículos, uno interno y otro externo: el fascículo interno, más voluminoso, se fija en la cara anterior del ligamento anular, confundiéndose con la aponeurosis palmar; el fascículo externo se confunde con el origen de los músculos de la eminencia tenar, de modo muy particular con los fascículos más elevados del abductor corto del pulgar.

2.º Relaciones. — Este músculo, cubierto por la aponeurosis y la piel, cubre a su vez el músculo flexor superficial de los dedos. Por fuera de él se encuentra el palmar mayor; por dentro, el cubital anterior. Por abajo, cerca de la muñeca, el nervio mediano sigue el lado interno y posterior de su tendón.

3.º Vascularización. — Proviene del tronco de las recurrentes cubitales.

4.º Inervación. — Está inervado, como el anterior, por un ramo del *mediano*. Este ramo atraviesa frecuentemente las fibras superiores del flexor superficial.

5.º Acción. — El palmar menor, obrando sobre el ligamento anular, que es, en el hombre, su verdadero punto de inserción inferior, dobla la mano sobre el antebrazo; accesoriamente pone tensa la aponeurosis palmar.

Variedades. — El palmar menor es muy variable, como todos los órganos rudimentarios. Nunca falta en los monos, en el gibón y en el orangután; pero falta en el chimpancé en la proporción de 5 por 100, y en el gorila, de 85 por 100. En las razas humanas su ausencia se nota en la proporción de 5 a 25 por 100 de los casos: chinos, 22 por 100; japoneses, 2,7 por ciento; negros, 5 por 100; razas blancas, 15 por 100 en 3.441 casos; ingleses, 18 por 100; franceses, 25 por 100. La ausencia del palmar menor sería hereditaria. Puede estar transformado en tejido fibroso en toda su extensión. El músculo ausente puede no hallarse sustituido por

ningún fascículo supernumerario, o estar suplido, desde el punto de vista anatómico, por alguna expansión carnosa o fibrosa de los músculos vecinos. Desde el punto de vista morfológico, el palmar menor se ha notado: 1.º, carnoso en toda su extensión; 2.º, tendinoso por arriba y carnoso por abajo; 3.º, carnoso en su parte media y tendinoso en sus dos extremos; 4.º, digástrico, es decir, constituido por dos vientres carnosos, unidos entre sí por medio de un tendón. Se han indicado fascículos de origen supernumerario, como precedente: 1.º, del húmero o de los músculos anteriores del brazo; 2.º, del cúbito; 3.º, del radio; 4.º, de los músculos vecinos (cubital anterior, flexor común superficial o profundo, palmar mayor); 5.º, de la aponeurosis antebraquial. Pueden encontrarse también, por la adición de uno de estos fascículos supernumerarios al músculo normal, palmares menores *bíceps* y *tríceps*. El palmar menor puede ser doble: esta anomalía admite igualmente las variantes más numerosas. El palmar menor puede terminar anormalmente: 1.º, en las eminencias tenar e hipotenar; 2.º, en el carpo y el metacarpo (escafoides, pisiforme, aponeurosis interósea); 3.º, en los tendones de los flexores de los dedos. Estas inserciones aberrantes pueden pertenecer enteramente a todo el tendón del muscular palmar menor, pero lo más común es que no sean sino relativas a los fascículos de bifurcación, a las expansiones fibrosas o carnosas de este último músculo; en este segundo orden de casos, el palmar menor posee en realidad dos o tres fascículos de terminación, de donde el palmar menor *bicaudatus* y *tricaudatus* del profesor GRUBER. El tendón del palmar menor puede continuarse directamente con la aponeurosis palmar sin fijarse en el ligamento anular: la anatomía comparada enseña que la aponeurosis palmar debería ser considerada como la expansión del tendón del palmar menor.

4.º *Cubital anterior*

El cubital anterior (figs. 938, 9, y 940, 3) está situado por dentro del palmar menor, en la parte más interna del antebrazo. Se extiende desde el codo a la primera fila del carpo.

1.º Inserciones. — Toma origen, por arriba, por dos manojos distintos: el primero, *fascículo epitrócleo,* se desprende de la epitróclea y de los tabiques fibrosos que lo separan del palmar menor y del flexor común superficial; el segundo, *fascículo olecraniano,* se inserta en el borde interno del olécranon y en los dos tercios superiores del borde posterior del cúbito, aquí cortado en cresta.

Entre estos dos manojos se halla situado el nervio cubital, acostado en el fondo del canal epitrocleoolecraniano y cubierto por un arco fibroso tendido de la epitróclea al olécranon (fig. 940, 13).

Las dos porciones epitróclea y olecraniana se unen íntimamente entre sí a algunos centímetros por debajo de su origen y terminan, en la parte inferior del antebrazo, en un fuerte tendón, que se inserta en su mayor parte en el hueso pisiforme. Fibras externas van a fijarse en la aponeurosis palmar y el gancho del hueso ganchoso; fibras internas llegan al aductor del meñique y a las cabezas de los dos metacarpianos internos.

2.º Relaciones. — El cubital anterior presenta dos caras (una superficial y otra profunda) y dos bordes (uno anterior y otro posterior). La *cara superficial* o interna de este músculo está cubierta, en toda su extensión, por la aponeurosis antebraquial y por la piel. Su *cara profunda* o externa cubre sucesivamente el flexor común superficial de los dedos, el flexor común profundo y el pronador cuadrado. A lo largo de esta cara corre el nervio cubital, al que vienen a unirse, a su salida del intersticio de los flexores, la arteria cubital y sus dos venas satélites. El *borde posterior* está en relación con el borde posterior del cúbito, en el cual se inserta. Su *borde anterior* está en relación, por arriba, con el palmar menor y, más abajo, con los nervios y los vasos cubitales.

3.º Vascularización. — Recibe sus vasos: 1.º, en su parte superior, de la recurrente cubital posterior; 2.º, más abajo, de la arteria cubital.

4.º **Inervación.** — El músculo cubital anterior está inervado por el cubital (figura 940, 7 y 8). Uno o dos ramos se desprenden del tronco mismo del cubital, algo por debajo del canal epitrocleo-olecraniano, y penetran en el músculo por su cara profunda, a nivel del tercio superior del antebrazo. Constituyen el o los *nervios superiores.* Más abajo, recibe bastante a menudo uno o dos filetes que llegan al músculo por su parte media: son los *nervios inferiores.*

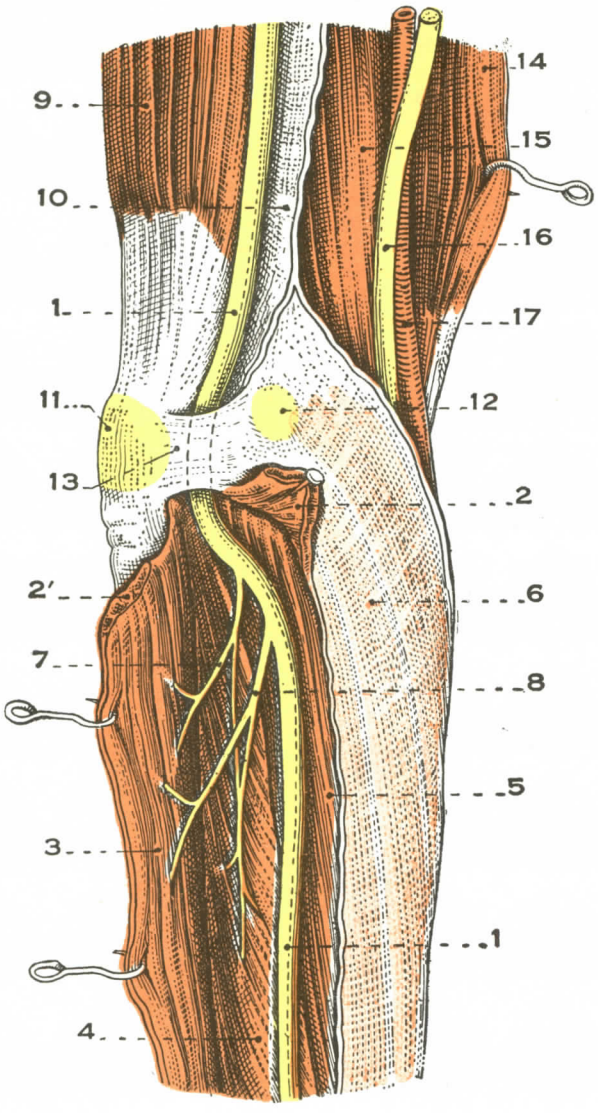

FIG. 940

Nervio cubital en el codo y en la parte superior del antebrazo (lado izquierdo).

1, nervio cubital. — 2, 2', cabeza epitroclear del cubital anterior. — 3, cubital anterior. — 4, flexor profundo de los dedos. — 5, flexor superficial de los dedos. — 6, masa del palmar mayor y el pronador redondo. — 7, 8, nervios del cubital anterior y de los fascículos internos del flexor común profundo de los dedos. — 9, tríceps. — 10, tabique intermuscular interno. — 11, olécranon. — 12, epitróclea. — 13, cintilla epitrocleoolecraniana. — 14, bíceps. — 15, braquial anterior. — 16, mediano. — 17, arteria humeral.

5.º **Acción.** — Flexiona la mano sobre el antebrazo, de suerte que la palma de la mano tiende a mirar hacia fuera. En cuanto a su papel de aductor, admitido por muchos, es negado por DUCHENNE. Es uno de los músculos que, con el palmar mayor, el cubital posterior, los radiales, etcétera, contribuye a fijar la muñeca cuando los dedos deben ejecutar un movimiento de presa.

Variedades. — El tendón del cubital anterior puede enviar una expansión sobre el cuarto metacarpiano, sobre el quinto (frecuentemente) y hasta sobre la articulación metacarpofalángica del meñique. Una expansión fibrosa o bien un verdadero fascículo carnoso puede desprenderse del cubital anterior, para terminar en el ligamento anular anterior del carpo. Se ha visto el músculo doble, es decir, reforzado por un fascículo supernumerario profundo que se extendía de la epitróclea al pisiforme.

Para lo referente al *músculo supernumerario epitrocleocubital,* que se extiende de la epitróclea al olécranon, entre las dos inserciones superiores del cubital anterior, véase página 1023.

5.º *Flexor común superficial de los dedos*

El flexor común superficial de los dedos (fig. 941, 13) está situado debajo de los cuatro músculos anteriores. Es aplanado y muy ancho, y termina, por cuatro tendones distintos, en los cuatro últimos dedos.

1.º Inserciones. — Se inserta, por arriba: 1.º, en la epitróclea, confundiéndose más o menos, a este nivel, con los músculos superficiales antes descritos y adhiriéndose por su cara profunda al ligamento lateral interno de la articulación del codo; 2.º, en el borde interno de la apófisis coronoides, por dentro y por debajo del tendón del braquial anterior; 3.º, en la parte media del borde anterior del radio. Estas inserciones oblicuas de arriba abajo y de dentro a fuera dibujan un arco, el cual es libre entre las inserciones humerocubitales y radiales. Debajo de este arco, que recuerda el del sóleo, penetran la arteria cubital y el nervio mediano (fig. 941).

El conjunto de los fascículos que se desprenden de estos diversos puntos de origen constituye una vasta capa muscular que ocupa casi toda la longitud del antebrazo. Desde sus inserciones superiores se dirige verticalmente hacia abajo y se divide, en la parte media del antebrazo, en cuatro cuernos carnosos, terminando cada uno por un largo tendón cilíndrico. Estos cuatro tendones no están situados en el mismo plano: dos de ellos, los que están destinados al medio y al anular, son superficiales, es decir, anteriores, y cubren más o menos completamente a los otros dos destinados al índice y al meñique. Los dos primeros nacen de los fascículos carnosos superficiales del músculo; los otros dos, de los fascículos profundos. Estos presentan generalmente en su parte media una segmentación tendinosa que les da el aspecto de músculo digástrico. Estos cuatro tendones terminales, así dispuestos, corren dentro del canal del carpo, por debajo del ligamento anular, divergiendo en la región palmar para alcanzar sus dedos respectivos y, finalmente, vienen a insertarse, por dos tirillas cada uno, en los lados interno y externo del extremo superior de la segunda falange (figs. 942 y 943).

2.º Relaciones. — Las examinaremos sucesivamente, describiendo sus características, en el antebrazo, en la muñeca, en la palma de la mano y en los dedos.

α) En *el antebrazo,* el músculo descansa sobre los flexores profundos, de los

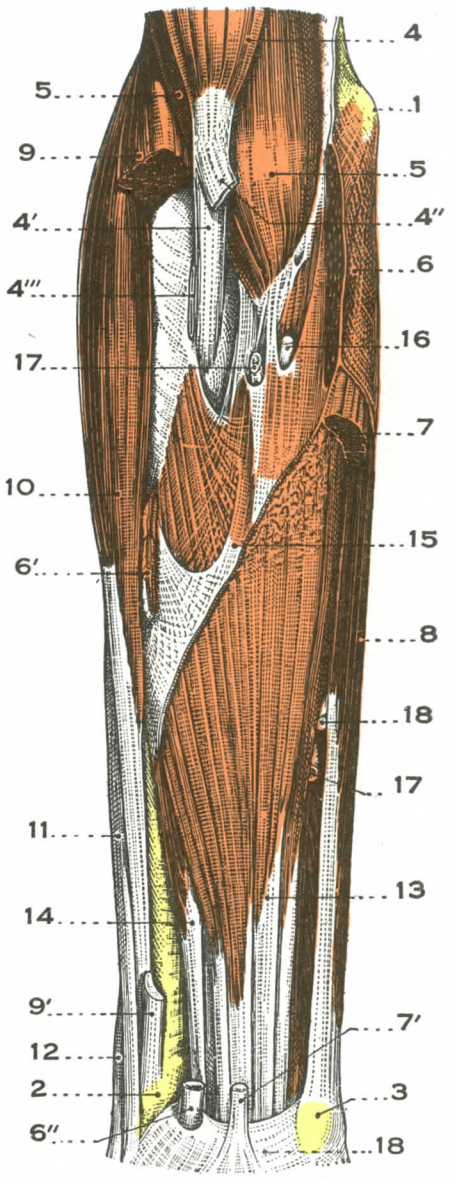

FIG. 941

Músculos de la región anterior del antebrazo (segundo plano, lado derecho).

1, epitróclea. — 2, extremo inferior del radio. — 3, pisiforme. — 4, bíceps. — 4', tendón terminal del bíceps. — 4'', expansión aponeurótica del bíceps. — 4''', bolsa serosa. — 5, braquial anterior. — 6, sección de las fibras del pronador redondo y del palmar mayor cerca de su inserción superior. — 6', tendón terminal del pronador redondo. — 6'', tendón del palmar mayor. — 7, palmar menor. — 7', tendón del palmar menor. — 8, cubital anterior. — 9, supinador largo. — 9', tendón del supinador largo. — 10, primer radial. — 11, abductor largo del pulgar. — 12, extensor corto del pulgar. — 13, flexor común superficial. — 14, flexor propio del pulgar. — 15, aponeurosis profunda o del flexor superficial. — 16, nervio mediano. — 17, arteria cubital. — 18, nervio cubital.

cuales está separado por el nervio mediano. la arteria del nervio mediano, la arteria y las venas cubitales. Está cubierto, primeramente, por los cuatro músculos superficiales, pronador redondo, palmar mayor, palmar menor y cubital anterior. Pero hacia la mitad inferior del antebrazo, cuando estos músculos se han convertido ya en tendones, el flexor superficial, todavía carnoso, está en relación, en el intervalo de esos tendones, con la aponeurosis antebraquial y la piel.

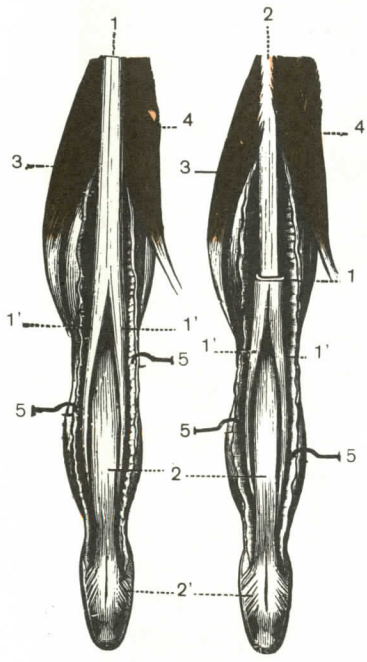

FIG. 942

Tendones flexores de uno de los dedos (tendón perforante y tendón perforado) vistos por su cara anterior.

FIG. 943

Los mismos previa resección de una parte del tendón superficial, para dejar ver el tendón profundo.

1, tendón superficial o perforado, con 1', 1', las dos lengüetas resultantes de su división. — 2, tendón profundo o perforante, con 2', su inserción en la tercera falange. — 3, 4, dos músculos lumbricales. — 5, vaina fibrosa de los flexores cortada y separada hacia fuera.

β) En *la muñeca,* el flexor superficial se coloca dentro del canal osteofibroso del carpo, con el flexor común profundo y el flexor propio del pulgar, que están situados por detrás y con el nervio mediano, que costea su borde externo. Una sinovial muy importante, que será descrita más adelante, favorece el deslizamiento, a este nivel, de los tendones de estos diferentes músculos.

γ) En *la palma de la mano,* los cuatro tendones del flexor superficial están situados por delante de los cuatro tendones del flexor profundo. Delante de ellos, un poco por debajo del ligamento anular anterior del carpo, se encuentra el arco palmar superficial, que cruza perpendicularmente su dirección. Así los tendones como el arco palmar superficial están cubiertos por la aponeurosis palmar y por la piel.

δ) En *los dedos* (figs. 942, 943 y 944), cada tendón del flexor superficial está situado, primeramente, por delante del tendón correspondiente del flexor profundo. Pero sobrevienen aquí modificaciones importantes en las relaciones respectivas de estos dos tendones. En la articulación metacarpofalángica, el tendón del flexor superficial presenta un canal, cuya concavidad, dirigida hacia atrás, cubre el tendón del flexor profundo, que permanece cilíndrico. Pronto este mismo tendón del flexor superficial se divide en dos fajas laterales, que se unen casi inmediatamente después, resultando la formación de un *ojal* longitudinal, que se corresponde topográficamente con la parte media de la primera falange. El tendón del flexor profundo se introduce por este ojal y, de profundo que era, se vuelve superficial. A este nivel, el tendón del flexor superficial, reconstituido, le forma un nuevo canal, cuya concavidad mira hacia delante, y, finalmente, viene a fijarse, por dos tirillas divergentes, en los lados interno y externo de la extremidad superior de la segunda falange.

3.° Tendones perforantes y tendones perforados. — De la descripción que precede resulta que, a nivel de la primera falange de los dedos, el tendón del flexor profundo *perfora,* de atrás a delante, al tendón del flexor superficial y se coloca delante de él (fig. 944). De ahí los nombres significativos de *tendón perforante* y *tendón perforado* que dan ciertos anatomistas a los dos tendones citados. Por extensión, se han dado, además, los nombres de *flexor perforante* y *flexor perforado,* al flexor profundo y al flexor superficial de los dedos, respectivamente.

4.º Vaina fibrosa de los flexores. — Tendones perforantes y perforados están sujetos a la cara anterior de las falanges por una fuerte hoja fibrosa, curvada en forma de canal e íntimamente adherida por sus dos bordes a los dos bordes correspondientes de las falanges. La figura 945, que representa un corte transversal del dedo a nivel de la primera falange, da una idea exacta de la vaina osteofibrosa que contiene los tendones de los flexores; es una especie de *túnel,* para valernos de la feliz expresión de TILLAUX, que comienza a nivel de la articulación metacarpofalángica y termina en la extremidad posterior de la tercera falange, más allá de la inserción del tendón del flexor profundo.

Muy fuerte e impermeable a nivel del cuerpo de las falanges, donde está constituida por fibras arciformes, la vaina fibrosa de los flexores es menos resistente a nivel de las articulaciones. Aquí está formada por fibras oblicuas, que se entrecruzan en aspa, dejando entre sí numerosos intersticios, a través de los cuales penetran normalmente pequeños pelotones adiposos. Gracias a estos intersticios, en los abscesos de los dedos o panadizos el pus puede difundirse de la capa subcutánea al interior de las vainas.

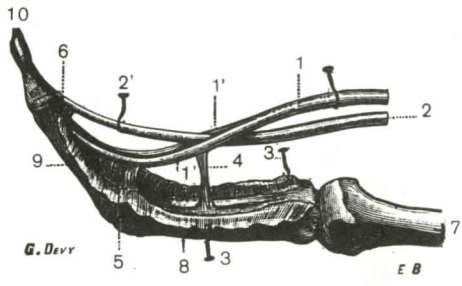

FIG. 944

Tendones flexores de los dedos en la cara anterior de las falanges.

1, 1', tendón superficial o perforado. — 2, tendón profundo o perforante. — 2', el mismo, convertido en superficial después de haber perforado al precedente. — 3, 3, vaina fibrosa de los flexores, incidida y separados los bordes de la incisión.—4, 5, 6, repliegues de la sinovial, formando los frenillos de los tendones (*mesotendones*). — 7, metacarpiano. — 8, primera falange. — 9, segunda falange. — 10, tercera falange.

Dentro de la vaina misma, tractos celulovasculares, que tienen la forma de filamentos o la de verdaderas membranas (figura 944, 4, 5 y 6), sujetan la cara profunda de los tendones a la cara anterior de las falanges, contribuyendo de este modo a mantener estos tendones en posición al mismo tiempo que les llevan sus vasos nutricios: llámanse *mesotendones, frenillos de los tendones* o *vincula tendinum.* Una sinovial, que describiremos más adelante, facilita el deslizamiento de los tendones flexores dentro de su vaina digital.

5.º Vascularización. — Está asegurada por la radial y la cubital. Los vasos penetran en el músculo por las dos caras. SALMON, que admite la constancia de la arteria mediana, estima, por el estudio radiográfico de las arterias del músculo, que la radial irrigaría principalmente los fascículos destinados al índice; la mediana, los destinados al medio y al anular, y la cubital, los destinados al auricular.

6.º Inervación. — El músculo flexor superficial de los dedos recibe sus ramos nerviosos del *mediano,* que penetran en él por su cara profunda y parte superior.

7.º Acción. — El músculo flexor superficial de los dedos dobla *directamente* la segunda falange sobre la primera. *Secundariamente,* dobla los dedos sobre la mano, la mano sobre el antebrazo y el antebrazo sobre el brazo.

Variedades. — Un fascículo desprendido de la cara profunda del flexor superficial se dirige alguna vez al cuerpo carnoso del flexor profundo o a uno de sus tendones. TURNER ha visto los tendones del flexor superficial unidos entre sí, en la palma de la mano, por tirillas fibrosas. En un caso, el tendón que el flexor superficial envía al dedo pequeño no se dejaba perforar por el tendón correspondiente del flexor profundo, pero se fusionaba con él. La inserción radial del flexor superficial no existe en los monos; es de regla en los antropoides y en el hombre, en los que, en algún caso, puede faltar. El plano profundo de este músculo (2.º y 5.º dedos) está interrumpido, en la mayor parte de los individuos, por una intersección tendinosa o aponeu-

rótica, presentando en su forma y tamaño las mayores variaciones. DURSY menciona un caso en el cual el flexor perforado en su totalidad ofrecía una forma digástrica. El fascículo destinado al dedo pequeño puede faltar; está remplazado comúnmente por un fascículo más corto *(flexor corto del meñique)*, que empieza cerca del carpo y se comporta como aquél. De la masa del flexor superficial puede desprenderse un fascículo más o menos voluminoso que vaya a fijarse por su extremidad inferior, ya sea en el ligamento anular anterior del carpo, ya en la aponeurosis palmar. Se han observado fascículos similares que iban hacia uno de los lumbricales. MACALISTER, WOOD y TESTUT señalan la completa independencia del fascículo que el flexor superficial envía al índice. WOOD ha comprobado la completa independencia del fascículo que se fija en el dedo pequeño; TESTUT también ha observado la independencia del flexor medio *(flexor propio del dedo medio)*. WOOD ha encontrado los cuatro fascículos del flexor perforado distintos en su origen.

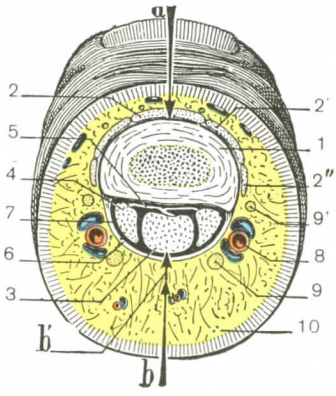

FIG. 945

Corte transversal del dedo medio derecho, que pasa por la parte media de la primera falange (cadáver congelado, segmento inferior del corte) (T.-J.).

1, falange. — 2, tendón extensor (lengüeta media), con 2', lengüeta lateral, y 2'', tendón de los interóseos y de los lumbricales. — 3, tendón del flexor profundo. — 4, tendón del flexor superficial perforado por el flexor profundo. — 5, mesotendón. — 6, vaina fibrosa. — 7, vaina sinovial *(en negro)*. — 8, arteria colateral. — 9, nervio colateral palmar, y 9', colateral dorsal. — 10, piel y tejido celular subcutáneo.

6.º *Flexor común profundo de los dedos*

El flexor común profundo de los dedos (fig. 946) constituye la parte interna del tercer plano muscular del antebrazo. Es, como el anterior, un músculo ancho, grueso, que se extiende desde el tercio superior del antebrazo hasta la tercera falange de los cuatro últimos dedos.

1.º **Inserciones.** — Toma origen por arriba: 1.º, en los tres cuartos superiores de la cara anterior, del borde anterior y de la cara interna del cúbito; 2.º, en la porción de la aponeurosis antebraquial que cubre la cara interna del mismo hueso; 3.º, en los dos tercios internos del ligamento interóseo; 4.º, y último, por algunos fascículos, en la parte interna de la cara anterior del radio, por dentro y por debajo de la tuberosidad bicipital.

De estos numerosos puntos de inserción, el músculo se dirige verticalmente hacia abajo y se divide, en la parte media del antebrazo, en cuatro porciones desiguales, de las cuales la más desarrollada, la externa corresponde al índice, terminado cada una en un largo tendón. Estos cuatro tendones terminales, más potentes que los del flexor común superficial, aparecen muy arriba, en el espesor del músculo. En la muñeca, deslízanse en el canal del carpo, atraviesan, divergiendo, la región palmar, donde dan inserción a los músculos lumbricales (véase más adelante), perforan a nivel de los dedos los tendones correspondientes del flexor superficial y, finalmente, vienen a insertar sus fibras extendidas en abanico en el extremo inferior ensanchado de la tercera falange de los cuatro últimos dedos.

2.º **Relaciones.** — Como en el flexor común superficial, examinaremos sucesivamente estas relaciones en el antebrazo, en la muñeca, en la mano y en los dedos:

a) *En el antebrazo,* el flexor común profundo está cubierto por el flexor común superficial y el cubital anterior, del cual se halla separado por el nervio y los vasos cubitales, por el nervio mediano y la pequeña arteria que le acompaña. Cubre, a su vez, al cúbito, al ligamento interóseo y al músculo pronador cuadrado. Su borde interno se halla en relación con el cubital anterior. Su borde externo lo está con el flexor propio del pulgar, del cual se halla separado por un intersticio celuloadiposo, por cuyo fondo corren el nervio y los vasos interóseos anteriores.

β) En *la muñeca,* los tendones del flexor profundo se deslizan sobre el carpo, por detrás de los tendones del flexor superficial.

γ) En *la mano,* los tendones del flexor profundo, cubiertos también por los tendones del flexor común superficial, descansan sucesivamente sobre el arco palmar profundo, sobre los metacarpianos, sobre los músculos interóseos y sobre el aductor del pulgar.

δ) En *los dedos,* corren por dentro de la vaina osteofibrosa descrita en el párrafo anterior. Como ya hemos visto, están situados primeramente por detrás y después por delante de los tendones correspondientes del flexor común superficial.

3.° **Vascularización.** — Al lado de un vaso principal que nace generalmente de la cubital o de la interósea inferior, y sigue el nervio del flexor, este músculo recibe numerosas arteriolas procedentes de la interósea anterior. Estos pequeños vasos se dividen en Y, una de cuyas ramas va al flexor común profundo, y la otra, al flexor común superficial.

4.° **Inervación.** — El flexor común profundo de los dedos recibe sus nervios de dos orígenes: del *mediano* y del *cubital.* El mediano, por medio del nervio interóseo, envía dos ramos a su mitad externa, es decir, a los dos fascículos destinados al índice y al medio. El cubital inerva la mitad interna, es decir, los dos fascículos que van al anular y al meñique. Los filetes nerviosos penetran en el músculo por su cara superficial.

5.° **Acción.** — El flexor común dobla *principalmente* la tercera falange sobre la segunda. *Secundariamente,* dobla la segunda falange sobre la primera, ésta sobre el metacarpo y la mano sobre el antebrazo. (Véase más adelante *Acción de los músculos de la mano.*)

Variedades. — El flexor común profundo se halla reforzado (5 veces en 36 individuos, Wood) por un fascículo supernumerario que proviene de la apófisis coronoides o de la epitróclea, el cual es conocido con el nombre de *accesorio del flexor común profundo* de Gantzer. Los fascículos radiales del músculo pueden extenderse sobre gran parte de la cara anterior del radio y pueden arrancar (Theile) de un punto cualquiera del radio, superior, medio o inferior. El flexor común profundo puede enviar, lo mismo que el precedente, un fascículo al ligamento anular anterior del carpo o a la aponeurosis palmar. También, como en el músculo precedente, algunos de sus fascículos pueden quedar independientes, especialmente el que está en relación con el índice, formando de este modo un *músculo flexor propio del índice.*

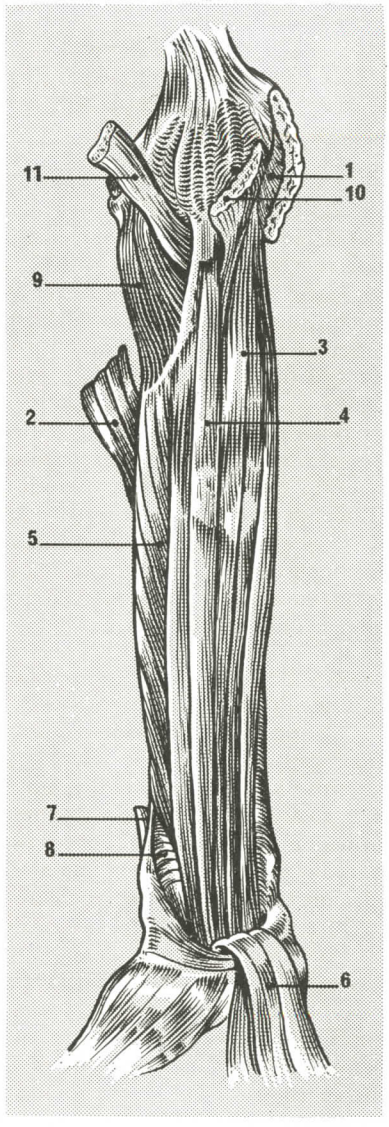

FIG. 946

Músculos de la región anterior del antebrazo. Tercera capa.

1, masa de los músculos epitrócleos. — 2, porción inferior del pronador redondo erinada hacia fuera. — 3, flexor común profundo de los dedos (fascículos internos). — 4, flexor común profundo de los dedos (fascículos externos). — 5, flexor propio del pulgar. — 6, tendones del flexor común superficial erinados hacia abajo. — 7, tendón del supinador largo. — 8, pronador cuadrado. — 9, supinador corto. — 10, tendón del braquial anterior. — 11, tendón del bíceps.

7.° *Flexor largo del pulgar*

El flexor largo del pulgar (fig. 946, 5), situado por fuera del precedente, forma la parte externa de la tercera capa muscular del antebrazo y se extiende desde el radio a la segunda falange.

1.° Inserciones. — Se inserta por arriba: 1.°, en la cara anterior del radio, en sus tres cuartos superiores; 2.°, en el tercio externo del ligamento interóseo. Recibe, además en su borde interno y casi en la mitad de los casos, un fascículo de refuerzo (*fascículo accesorio* de GANTZER), muy variable en su volumen y en su manera de originarse. Este fascículo de refuerzo proviene, según los casos, de la apófisis coronoides, de la cara anterior del cúbito, de la epitróclea o de la masa común de los músculos epitrocleares.

Los diversos fascículos de origen del flexor largo del pulgar se dirigen verticalmente hacia abajo, siguiendo la cara anterior del radio. Terminan, en la parte inferior del antebrazo, en el contorno de un tendón que asciende generalmente muy arriba, por la parte interna o anterior del músculo.

Este tendón, continuando el trayecto del cuerpo muscular, pasa por debajo del ligamento anular anterior del carpo en el canal carpiano, por fuera y en el mismo plano que los tendones del músculo flexor común profundo de los dedos, y llega de este modo a la palma de la mano. Sigue entonces de arriba abajo el lado interno de la eminencia tenar y, finalmente, va a insertarse en el extremo inferior de la falange ungueal del pulgar.

2.° Relaciones. — Las relaciones del flexor largo del pulgar varían, como en los músculos precedentes, según la región en que se las estudie.

α) En *el antebrazo,* su *cara anterior* o superficial está cubierta por el flexor superficial de los dedos, el palmar mayor, la arteria y las venas radiales, la rama anterior del nervio radial y, en la parte más inferior, por el supinador largo. Su *cara posterior* o profunda está en relación con el radio, el ligamento interóseo y el pronador cuadrado. Su *borde externo* se aloja en el ángulo diedro formado por el radio y los fascículos radiales del flexor superficial. El *borde interno* está en relación, finalmente, con el flexor común profundo de los dedos, del que lo separa un intersticio celuloadiposo, ya descrito al hablar de este último músculo.

β) En *la muñeca,* el tendón del flexor largo del pulgar se desliza por la parte más externa del canal radiocarpiano.

γ) En *la mano,* está situado, al principio, en la parte interna de la eminencia tenar, en un canal profundo que le forman los dos fascículos del flexor corto. Después, al llegar al pulgar, se sitúa dentro de una vaina fibrosa que recuerda por su constitución las de los restantes dedos.

3.° Vascularización. — Está irrigado por la radial y las arterias en Y como el flexor común profundo.

4.° Inervación. — Está inervado por el *nervio interóseo,* rama del mediano, el cual penetra en el mismo a nivel de la parte media del antebrazo, por su cara anterior y cerca de su borde interno.

5.° Acción. — El flexor largo del pulgar dobla *principalmente* la última falange del pulgar sobre la primera y, *secundariamente,* la primera falange sobre el metacarpiano correspondiente.

Variedades. — La existencia de un flexor antebraquial del pulgar *independiente de los músculos vecinos* caracteriza la especie humana; ningún otro primate posee, en efecto, este

músculo en estado de aislamiento. Anormalmente, el flexor largo del pulgar puede perder esta independencia en el hombre, en grados diversos, aproximándose de este modo, más o menos, a las disposiciones que ofrecen las especies simianas. Son primeramente fascículos anastomóticos colocados ya entre el flexor superficial y el flexor propio del pulgar, ya entre este último músculo y el flexor común profundo. Semejantes anastomosis distan mucho de ser raras. Se puede observar luego la fusión completa de los dos flexores profundos, llegando a la formación de un músculo único, del que salen cinco tendones para los cinco dedos; es la disposición típica en los cercopitecos. CHUDZINSKI y TESTUT han observado la fusión completa del flexor largo del pulgar con el flexor profundo del índice, aislado por otro lado de los restantes flexores *(tipo gorila)*. GRUBER, WAGSTAFFE y GEGENBAUR han indicado la fusión completa de los dos flexores profundos, sin tendón para el pulgar *(tipo orangután)*.

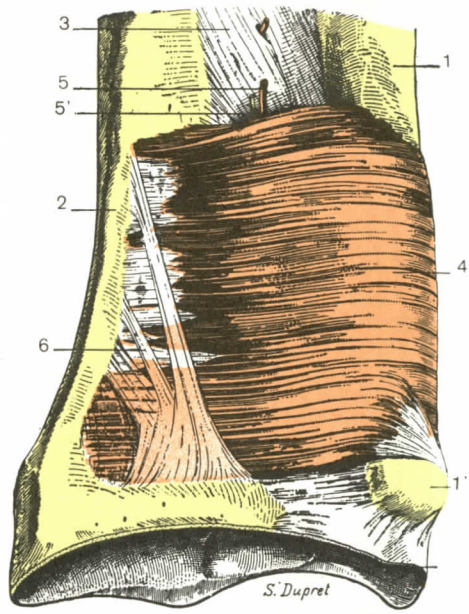

FIG. 947

Pronador cuadrado, cara anterior.

1, cúbito, con 1' su cabeza. — 2, radio. — 3, ligamento interóseo. — 4, músculo pronador cuadrado. — 5, 5', arteria interósea anterior y nervio del pronador cuadrado. — 6, fascículos fibrosos, que representan probablemente fascículos musculares radiocarpianos desaparecidos.

8.º *Pronador cuadrado*

El pronador cuadrado (fig. 947, 4) es un músculo aplanado y cuadrilátero, situado en la parte anterior e inferior del antebrazo.

1.º Inserciones. — Se inserta, de una parte, en el cuarto inferior del borde anterior del cúbito. Desde aquí se dirige transversalmente hacia fuera y va a insertarse, por otra parte, en el borde anterior y en la cara anterior del cuarto inferior del radio.

Las inserciones radiales del músculo se efectúan, en la mayoría de los casos, por fibras carnosas; las inserciones cubitales, por el contrario, por medio de un tendón ancho y nacarado, que ocupa en altura la totalidad o una parte solamente del cuerpo muscular.

2.º Relaciones. — El pronador cuadrado se halla en relación, *por atrás*, con el cúbito, el radio y el ligamento interóseo. *Por delante* está en relación, sucesivamente, de dentro a fuera, con el cubital anterior, el flexor común profundo de los dedos y el flexor propio del pulgar, que cruzan perpendicularmente sus fascículos en dirección transversal.

3.º Vascularización. — Está irrigado por la interósea anterior.

4.º Inervación. — Está inervado por ramos del *nervio interóseo*, rama del mediano, que llegan al músculo por su cara profunda.

5.º Acción. — Tomando por punto fijo el cúbito, este músculo hace girar el radio de fuera a dentro, y por consiguiente coloca la mano y el antebrazo en pronación. Esta acción rotatoria del pronador cuadrado ha sido puesta en duda por HYRTL, el cual no ha dado ninguna prueba en favor de su opinión. Las conclusiones de HYRTL, fueron muy combatidas por CALORI. Una corriente inducida, dirigida sobre el pronador cuadrado de un ajusticiado, ha determinado claramente la pronación del radio sobre el cúbito.

Variedades. — Se ha indicado la ausencia del pronador cuadrado. Este músculo puede ofrecer la forma de un triángulo. Puede estar constituido por dos triángulos con los vértices tendinosos, uno en el cúbito y otro en el radio (fig. 948). Nosotros hemos visto pronadores cuadrados de tres y cuatro fascículos. El fascículo inferior puede terminar en el cúbito, en los huesos del carpo o bien en la sinovial de la articulación de la muñeca.

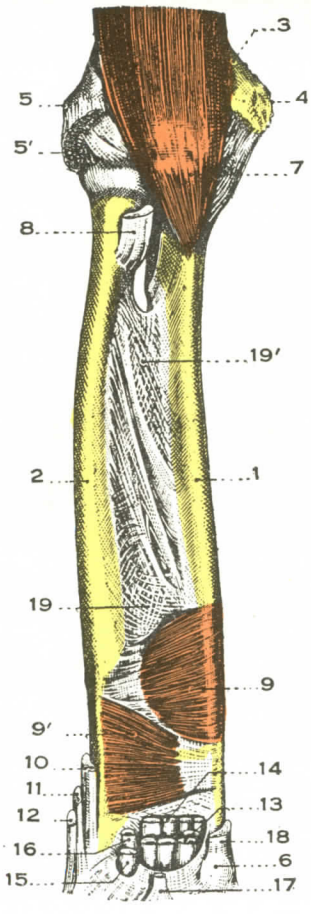

FIG. 948

Pronador cuadrado y membrana interósea.

1, cúbito. — 2, radio. — 3, húmero. — 4, epitróclea. — 5, epicóndilo. — 5', supinador corto. — 6, pisiforme. — 7, tendón del braquial anterior. — 8, tendón del bíceps. — 9, 9', músculo pronador cuadrado. — 10, supinador largo. — 11, abductor largo del pulgar. — 13, flexor común superficial de los dedos. — 14, flexor común profundo de los dedos. — 15, palmar mayor. — 16, flexor propio del pulgar. — 17, palmar menor. — 18, cubital anterior. — 19, 19', membrana interósea.

Músculos supernumerarios de la región anterior del antebrazo. — Indicaremos como músculos supernumerarios que pueden aparecer en esta región:

1.º El *radiocarpiano*, descrito por vez primera por FANO, el cual va de la parte anterior del radio (cara exterior o cara externa) a uno de los huesos del carpo o del metacarpo; se le encuentra en un promedio de cinco veces en cada cien individuos.

2.º El *cubitocarpiano*, que va, como su nombre indica, de la parte inferior del cúbito a la región del carpo; corresponde, según los casos, al pronador cuadrado o al cubital superior.

3.º El *radiocubitocarpiano*, inserto arriba por dos cabezas, en el cúbito y en el radio, termina por abajo en el carpo.

4.º El *radiopalmar*, que va de la cara anterior del borde superior del ligamento anular o a la cara profunda de la aponeurosis palmar.

5.º El *tensor de la vaina de los flexores*, situado por debajo del flexor propio del pulgar, que va desde el radio y del ligamento interóseo a la vaina sinovial de los flexores de los dedos; este fascículo comúnmente no es más que una porción del flexor propio del pulgar.

9.º *Correderas y sinoviales de los tendones flexores de la mano*

1.º Correderas tendinosas de los flexores de la mano. — Los tendones de los músculos flexores de los dedos, al llegar a la muñeca, se introducen, según hemos dicho antes, debajo del ligamento anterior del carpo.

a) *Ligamento anular anterior del carpo.* — Se da este nombre a una cinta fibrosa (fig. 949), de forma cuadrilátera, que se extiende transversalmente de uno a otro borde del carpo y mide de 4 a 5 centímetros de ancho por 2 ó 3 de alto.

Se le distinguen dos bordes, dos caras y dos extremidades. Su *borde superior* se continúa por arriba con la aponeurosis antebraquial. Su *borde inferior* se continúa del propio modo con la aponeurosis palmar y con los músculos de las eminencias tenar e hipotenar, que tienen en el mismo numerosas inserciones. De sus dos extremos, el *interno* se fija en el pisiforme y la apófisis unciforme del hueso ganchoso. El *externo* se inserta en los tubérculos, siempre muy salientes, del escafoides y del trapecio. Su *cara superficial* está en relación con la piel, a la que se adhiere íntimamente. Su *cara profunda* corresponde a los tendones flexores, al tendón del palmar mayor y al nervio mediano. De esta cara profunda y cerca de su inserción externa arranca un tabique fibroso (fig. 950, 6'), que va a fijarse, por otra parte, en la cara anterior del escafoides, del trapezoide y del hueso grande.

Si consideramos el ligamento anular desde el punto de vista de su estructura, veremos que se compone de dos planos de fibras: 1.º, un *plano profundo,* formado

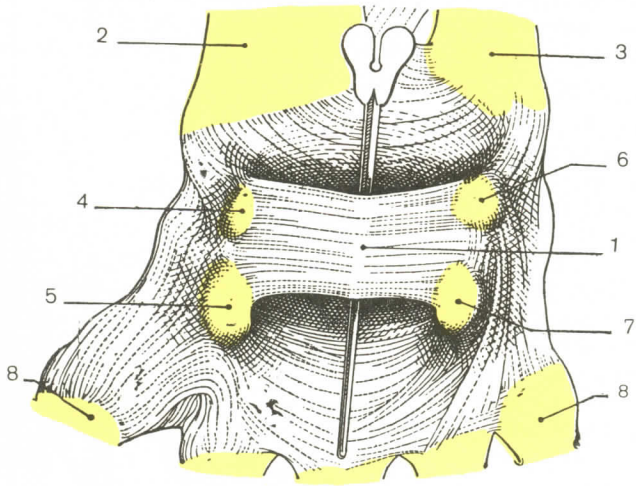

FIG. 949

Ligamento anular anterior del carpo visto «in situ».

1, ligamento anular anterior del carpo. — 2, radio. — 3, cúbito. — 4, tubérculo del escafoides. 5, tubérculo del trapecio. — 6, pisiforme. — 7, hueso ganchoso. — 8, metacarpianos.

de fibras transversales, que se insertan por uno y otro lado de sus extremos en los huesos del carpo precedentemente indicados; 2.º, un *plano superficial,* formado de fibras verticales y oblicuas, que dependen del tendón del palmar menor y de los tendones de origen de los músculos de las regiones tenar e hipotenar.

b) *Correderas osteofibrosas.* — El ligamento anular anterior del carpo y el tabique secundario de dirección vertical, indicado antes, que desciende desde este ligamento al escafoides y al trapezoide, transforman el canal del carpo, tal como lo ofrece el esqueleto, en dos conductos osteofibrosos, los cuales se distinguen en interno y externo. El conducto externo es el más pequeño, está destinado al tendón del palmar mayor (fig. 950, 7) y se denomina *conducto* o *corredera del palmar mayor.* El conducto interno, mucho más grande, da paso al nervio mediano y a todos los tendones flexores y constituye el *conducto de los flexores* o *conducto radiocarpiano.*

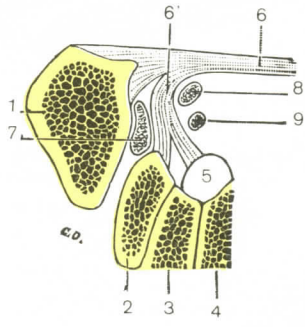

FIG. 950

Corredera osteofibrosa del palmar mayor vista en corte transversal.

1, trapecio. — 2, trapezoide. — 3, segundo metacarpiano. — 4, tercer metacarpiano. — 5, cabeza del hueso grande. — 6, ligamento anular anterior del carpo, con 6', su prolongación profunda. — 7, el tendón del palmar mayor en su corredera osteofibrosa. — 8, nervio mediano. — 9, tendón del flexor largo del pulgar.

2.º Sinovial tendinosa del palmar mayor.—El tendón del palmar mayor está envuelto, dentro del conducto osteofibroso que atraviesa, por una sinovial independiente que favorece su deslizamiento. Esta sinovial no rebasa generalmente, en altura, el borde superior del escafoides.

3.º Sinoviales tendinosas de los flexores.—Los tendones de los músculos flexores corren del propio modo por dentro del conducto radiocarpiano y sobre las falanges de los dedos, a beneficio de sinoviales más extensas que la precedente y, en consecuencia, más importantes.

Estas sinoviales son en número de cinco, una para cada dedo. Las que están destinadas a los tres dedos centrales son relativamente cortas y están en relación tan sólo con las dos primeras falanges de los dedos, designándolas nosotros con el nombre de *sinoviales digitales*. Las dos restantes, la del pulgar y la del meñique, ascienden hasta el conducto radiocarpiano, y les daremos el nombre de *sinoviales digitocarpianas*.

A. SINOVIALES DIGITALES. — Las sinoviales digitales (fig. 952, 3, 4 y 5) son en número de tres, la primera para el índice, la segunda para el dedo medio y la tercera para el anular.

Cada una de ellas ofrece la forma de una vaina cilíndrica que toma origen a nivel de la base de la tercera falange y se extiende, por el lado de la mano, hasta la articulación metacarpofalángica correspondiente. Se compone, por otra parte, de dos hojas: una *hoja visceral*, que envuelve a la vez, en una vaina común, al tendón perforante y al tendón perforado, y una *hoja parietal, que tapiza el conducto osteofibroso* (fig. 945) por el que corren los tendones. De trecho en trecho, la hoja visceral y la hoja parietal se hallan unidas entre sí por prolongaciones o *mesotendones*, más o menos extensos, pero siempre muy delgados. Estas prolongaciones, según hemos manifestado antes, tapizan los tractos celulovasculares que, bajo la forma de membranas o de simples filamentos, van desde la cara anterior de las falanges a la cara profunda de los tendones (fig. 951, 2).

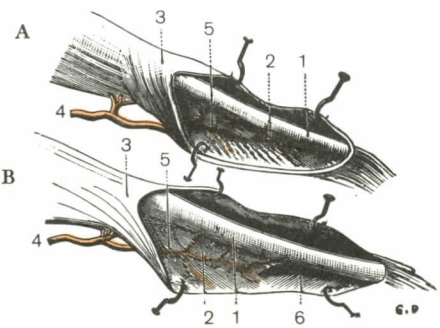

FIG. 951

Tendones de los flexores con su vaina serosa (según FARABEUF).

A, la serosa pasa por la cara superficial del tendón sin cubrir su cara profunda.
B, la serosa cubre el tendón en casi todo su contorno y forma por detrás del mismo un mesotendón.
1, tendón. — 2, membrana serosa. — 3, vaina fibrosa, que ha sido incidida y separada en una parte de su extensión. — 4, ramo arterial procedente de las ramas colaterales de los dedos. — 5, 5', ramo que penetra dentro del tendón.

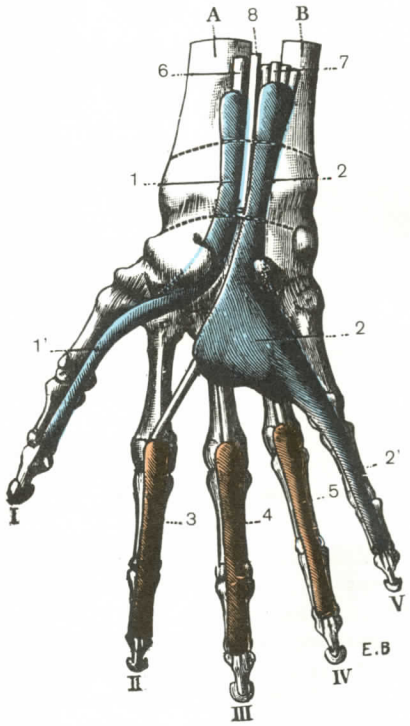

FIG. 952

Sinoviales tendinosas de los flexores disposición ordinaria.

A, radio. — B, cúbito. — I, II, III, IV, V, primero, segundo, tercero, cuarto y quinto dedos. — 1, sinovial digitocarpiana externa, continuándose por abajo con 1', sinovial digital del pulgar. — 2, sinovial digitocarpiana interna, continuándose por abajo con 2', la sinovial digital del dedo meñique. — 3, 4, 5, las tres sinoviales digitales del índice, del medio y del anular. — 6, tendón del flexor largo propio del pulgar. — 7, tendones de los flexores comunes. — 8, nervio mediano.

Las tres sinoviales del índice, el medio y el anular son enteramente independientes una de otra; como también lo son, salvo caso de anomalía, las sinoviales digitocarpianas que vamos a describir.

B. SINOVIALES DIGITOCARPIANAS. — Indicadas ya por LEGUEY y bien descritas más tarde por GOSSELIN, las sinoviales digitocarpianas se distinguen en externa e interna:

a) La *sinovial digitocarpiana externa (vaina radial* de algunos autores) envuelve, a la manera de un largo cilindro, al tendón del flexor largo del pulgar (figs. 952, 1, y 953, 3). Empieza en la base de la segunda falange de este dedo y asciende, con el

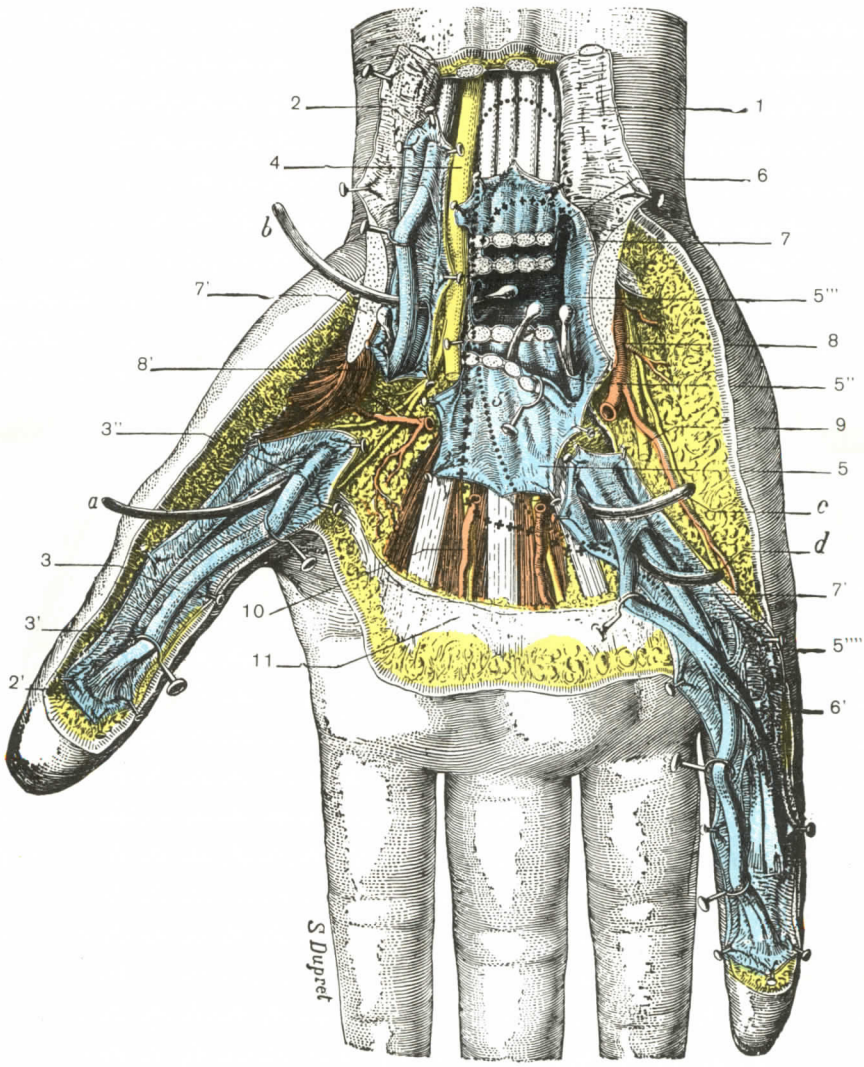

FIG. 953

Vainas sinoviales de la palma de la mano vistas después de abierta su pared anterior (T.-J.).

La piel de la palma de la mano, la aponeurosis, los ramos de los nervios cubital y mediano, el arco palmar superficial y el origen de las arterias digitales, es decir, todas las formaciones anatómicas que cubrían la cara superficial de las vainas palmares se han extirpado.

1, aponeurosis, con 1', ligamento anular anterior del carpo. — 2, 2', extremidades superior e inferior de la vaina externa. — 3, sinovial digitocarpiana externa rodeando el tendón del flexor propio del pulgar, con 3', mesotendón, y 3'', repliegue de la sinovia a nivel de la unión de la porción digital de la vaina con su porción palmar. — 4, nervio mediano. — 5, vaina sinovial interna, con 5', su porción pretendinosa ampliamente abierta; 5'', su porción intertendinosa, cuyos límites por arriba y abajo están indicados por una línea de puntos; 5''', su porción retrotendinosa, cuyos límites están indicados por una línea + + + . — 6, 7, tendones flexores superficiales y profundos en parte resecados; 6', 7', tendones flexores superficiales y profundos del meñique. — 8, arco palmar superficial, y 9, nervio cubital. — 10, arteria digital. — 11, aponeurosis palmar.

a, sonda introducida en el orificio que comunica la parte palmar de la vaina externa con la porción digital. — *b*, sonda introducida en un orificio anormal que pone en comunicación las vainas interna y externa. — *c*, *d*, sondas introducidas en orificios que hacen comunicar la porción digital de la vaina interna con las porciones inter y retrotendinosas.

tendón citado, hasta dos dedos por encima del ligamento anular del carpo. Ocupa, pues, sucesivamente, la cara anterior de la primera falange del pulgar, el lado interno de la eminencia tenar, la parte externa del conducto radiocarpiano y la cara anterior del antebrazo.

β) La *sinovial digitocarpiana interna (vaina cubital* de algunos autores) empieza a nivel de la base de la tercera falange del dedo pequeño (figs. 952, 2, y 953, 5); envaina los dos tendones flexores destinados a este dedo y alcanza, junto con ellos,

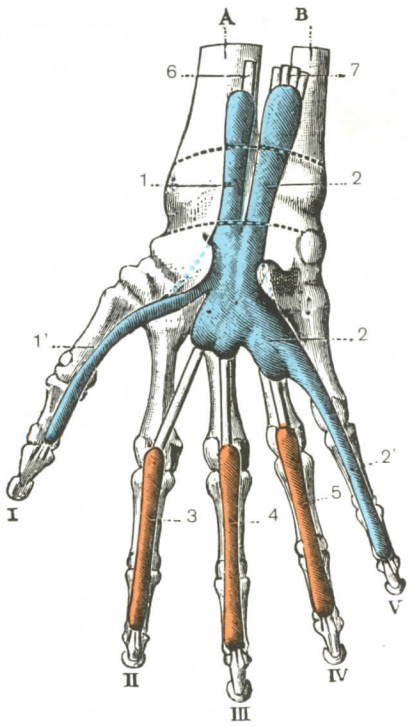

FIG. 954

Sinoviales tendinosas de los flexores, disposición anormal.

Como se ve en esta figura, las dos sinoviales carpodigitales interna y externa 1 y 2 se hallan unidas en una sola a nivel del carpo.

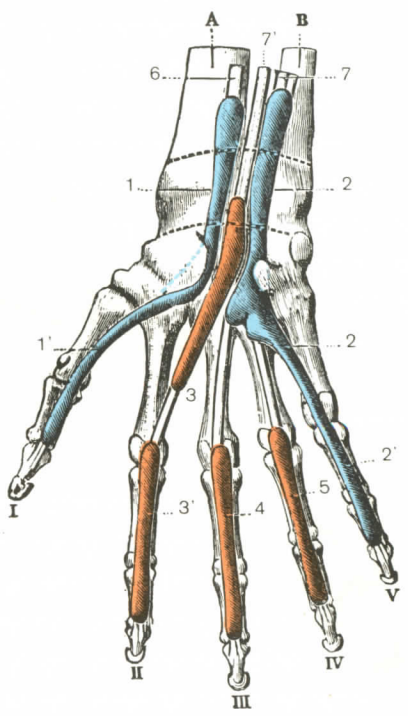

FIG. 955

Sinoviales tendinosas de los flexores, disposición anormal.

Se observa aquí la existencia de una sinovial distinta, 3, para la porción carpiana de los tendones flexores del índice, 7': la sinovial digital de este último dedo, 3', permanece independiente.

la palma de la mano. Hasta la articulación metacarpofalángica, esta vaina es cilíndrica; pero al llegar a la región palmar, se ensancha de modo considerable hacia fuera; en efecto, mientras que su lado interno sigue casi con exactitud los dos tendones flexores del dedo meñique, su lado externo se dirige oblicuamente hacia fuera y engloba sucesivamente los tendones flexores del anular, los del dedo medio y los del índice. De esto resulta que la sinovial digitocarpiana interna, que envuelve en su origen solamente los tendones flexores del dedo meñique, se convierte, a nivel de la región palmar, en una vaina común a todos los tendones flexores, excepción hecha de los del pulgar. Penetra entonces, estrechándose, en el conducto radiocarpiano, ocupando su lado interno. Después sale de este conducto y se extiende de nuevo por la cara anterior del antebrazo, donde termina en fondo de saco, un poco por encima de la sinovial precedente. Así constituida, la sinovial digitocarpiana in-

terna ha sido comparada a un reloj de arena. En efecto, ofrece, como el reloj de arena: 1.º, una porción media estrecha, que corresponde al conducto radiocarpiano; 2.º, una extremidad superior dilatada, que ocupa la cara anterior del antebrazo; 3.º, una extremidad inferior, igualmente dilatada, que se extiende en la palma de la mano, dando origen, hacia abajo y adentro, al divertículo cilíndrico que acompaña a los flexores del dedo meñique hasta su inserción en las falanges.

Tal es la disposición respectiva de las dos grandes sinoviales digitocarpianas; ambas se extienden desde las falanges a la parte anterior del antebrazo. Separadas una de otra en su origen por la distancia que media entre el dedo pulgar y el meñique, convergen después entre sí y se aproximan cada vez más hasta terminar por reunirse. De este modo atraviesan el conducto radiocarpiano, a cuyo nivel se encuentran separadas sólo por un débil tabique conjuntivo, que sigue el nervio mediano en toda su longitud.

Variedades. — Las variedades que pueden ofrecer las vainas de los flexores son muy numerosas, lo cual explica las divergencias entre los anatomistas sobre este particular. Una de las más interesantes es la comunicación recíproca de las dos grandes vainas carpodigitales a nivel de la muñeca (fig. 954). Esta comunicación, que se había considerado durante mucho tiempo como constante, es, por el contrario, muy rara. GOSSELIN no la ha encontrado más que una sola vez en más de sesenta manos examinadas. En lo que concierne a la sinovial carpodigital interna, la porción falángica puede estar completamente separada de la porción palmar. Existen, en este caso, cuatro vainas digitales. Por el contrario, se puede observar también que la sinovial del anular termina en la gran sinovial palmodigital interna; el número de sinoviales digitales independientes queda entonces reducido a dos. Indicaremos, además, la aparición posible en la muñeca, entre las dos sinoviales carpodigitales, de una sinovial supernumeraria o *sinovial carpiana media,* correspondiente al tendón superficial y al tendón profundo del índice (fig. 955, 3).

Todas estas variedades encuentran en patología quirúrgica, y especialmente en la sintomatología de los quistes de la muñeca y panadizos de las vainas, aplicaciones muy importantes. (Para más detalles véanse los *Tratados de Anatomía topográfica.*)

2. Región externa del antebrazo

La región externa del antebrazo comprende cuatro músculos, insertos todos ellos en el epicóndilo o en el borde externo del húmero. Estos son, de las capas superficiales a las profundas: 1.º, el *supinador largo;* 2.º, el *primer radial externo;* 3.º, el *segundo radial externo;* 4.º, el *supinador corto.*

1.º *Supinador largo*

El más superficial del grupo externo, el supinador largo o *humeroestilorradial* (POIRIER) (fig. 956, 1), es un músculo largo, carnoso por arriba y tendinoso por abajo, que se extiende desde el tercio inferior del húmero a la extremidad inferior del radio.

1.º Inserciones. — Se inserta por arriba en el borde externo del húmero, por debajo del canal de torsión, así como en el tabique intermuscular externo; estas inserciones de origen miden unos 6 a 8 centímetros de altura.

Desde aquí, el músculo se dirige verticalmente hacia abajo, aplanándose primero de dentro a fuera y después de delante atrás, realizando, pues, una verdadera torsión, y termina, en la parte media del antebrazo, en un ancho y fuerte tendón, el cual, continuando el trayecto del cuerpo muscular, va a fijarse en la base de la apófisis estiloides del radio, sobre la que se expansionan sus fibras.

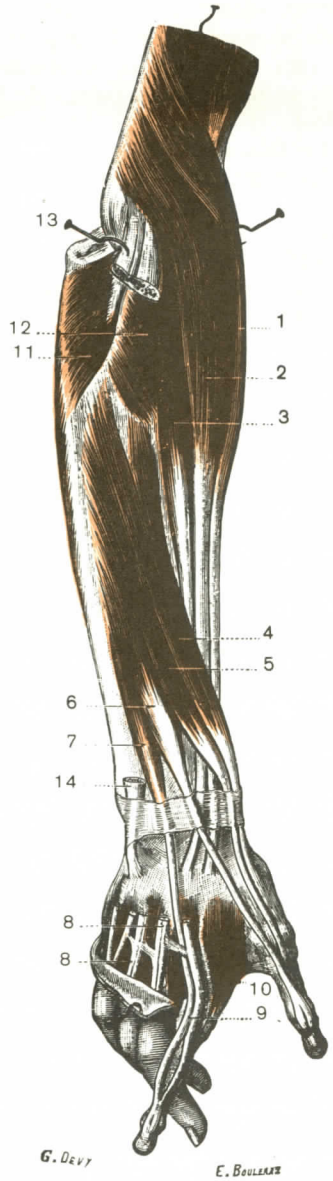

FIG. 956

Músculos de la región externa del antebrazo y músculos profundos de la región posterior.

1, supinador largo. — 2, primer radial externo. — 3, segundo radial externo. — 4, abductor largo del pulgar. — 5, extensor corto del pulgar. — 6, extensor largo del pulgar. — 7, extensor propio del índice. — 8, 8, tendones del extensor común. — 9, tendones fusionados del extensor propio del índice y el extensor común. — 10, primer interóseo dorsal. — 11, ancóneo. — 12, supinador corto. — 13, tendones superiores del extensor común y el cubital posterior, seccionados y separados. — 14, tendón inferior del cubital posterior.

2.º Relaciones. — Desde el punto de vista de sus relaciones distinguimos en el supinador largo una cara externa, una cara interna y dos bordes, anterior y posterior. La cara *superficial* o *externa* está en relación con la aponeurosis antebraquial y con la piel en casi toda su extensión. Por abajo, sin embargo, cerca de su inserción radial, el tendón se halla cruzado superficialmente por el abductor largo del pulgar y el extensor corto del mismo dedo. Su *cara interna* o *profunda* cubre sucesivamente la extremidad inferior del húmero, los dos radiales externos, la extremidad externa del pronador redondo y el radio. Su *borde posterior* está en relación por arriba con el vasto externo, del que se halla separado por el tabique intermuscular externo, y más abajo con el primer radial externo. Su *borde anterior* forma en la región de la flexura del brazo, junto con el braquial anterior y el bíceps, un canal oblicuo, por cuyo fondo corren el nervio radial, la arteria humeral profunda y la arteria recurrente radial anterior. En el antebrazo se halla en relación con la rama anterior del nervio radial y los vasos radiales; a causa de esta última relación, el supinador largo es considerado en medicina operatoria como el *músculo satélite* de la arteria radial.

3.º Vascularización. — Está asegurada: en su *parte superior,* por la arteria recurrente radial anterior (arteria de los epicondíleos de SÀLMON) y por la humeral profunda; en su *parte media,* por ramas de la radial.

4.º Inervación. — Recibe su o sus nervios del *radial.* Este nervio penetra en el músculo por su cara interna y parte superior.

5.º Acción. — El supinador largo dobla el antebrazo sobre el brazo. Esta es su función principal. Accesoriamente pone el radio en semipronación; no es, pues, supinador sino cuando el antebrazo está en pronación forzada: su contracción en este caso coloca el antebrazo en estado de semipronación (posición de descanso).

El supinador largo es, pues, a la vez *flexor, pronador* y *supinador:* pronador, cuando en el momento en que se contrae está el antebrazo en supinación completa; supinador, cuando el antebrazo está en pronación completa.

Pero, en uno y otro caso, el movimiento no llega jamás a sus límites extremos: el radio, tanto si parte de la supinación como de la pronación, se detiene siempre en semipronación, que para el miembro superior consideramos como la posición de descanso

Variedades. — El supinador largo puede insertarse en el radio por encima de la apófisis estiloides, hasta en el tercio medio del hueso. Del propio modo puede insertarse, más abajo, en el escafoides y en el trapecio, en la base del tercer metacarpiano. En dos casos de CALORI y de EMBLETON, el supinador largo enviaba algunos fascículos a la aponeurosis antebraquial. Hemos visto muchas veces que el tendón inferior se hallaba perforado por el nervio radial. Así mismo hemos visto nacer al músculo por dos cabezas distintas *(supinador largo biceps)*, que no se reunían hasta llegar a la parte media del antebrazo. El supinador largo puede ser doble, siendo el fascículo añadido más delgado y más profundamente situado que el músculo normal. El supinador largo puede faltar. Puede tener conexiones con los músculos vecinos: deltoides, braquial anterior, primer radial externo y abductor largo del pulgar. Puede enviar un fascículo al flexor largo propio del pulgar.

2.º *Primer radial externo*

El primer radial externo (fig. 956, 2), situado por debajo del supinador largo, se extiende desde el extremo inferior del húmero al segundo metacarpiano. Es un músculo aplanado, carnoso en su tercio superior y tendinoso en el resto de su extensión. Corresponde al borde externo del codo y del antebrazo.

1.º **Inserciones.** — Se inserta por arriba: 1.º, en el borde externo del húmero, debajo del supinador largo, al que parece continuar; 2.º, en el tabique intermuscular externo.

Desde aquí sus fibras se dirigen verticalmente hacia abajo y terminan, un poco más abajo del tercio superior del antebrazo, en un tendón aplanado primeramente muy ancho y luego más o menos cilíndrico. Este tendón, continuando la dirección del cuerpo muscular, sigue en su comienzo la cara externa del radio, se introduce en seguida en el extremo inferior de este hueso, por un canal especial situado inmediatamente por dentro de la apófisis estiloides, y, por último, viene a fijarse por detrás del extremo superior o base del segundo metacarpiano.

2.º **Relaciones.** — El primer radial externo está cubierto *(cara superficial)*, en la mayor parte de su extensión, por el supinador largo y la aponeurosis superficial. En el tercio inferior del antebrazo aparece cruzado superficialmente por el abductor largo, el extensor corto y el extensor largo del pulgar.

Por su *cara profunda* cubre a su vez el segundo radial externo, la articulación del codo, el radio y la muñeca.

3.º **Vascularización.** — Está irrigado por una gruesa rama de la recurrente radial anterior (arteria de los epicondíleos de SALMON), satélite del ramo nervioso que lo inerva.

4.º **Inervación.** — El primer radial externo está inervado por el *radial*. El ramo que le envía este tronco nervioso penetra en él por su cara interna, algo por debajo de su inserción superior, a la altura del epicóndilo.

5.º **Acción.** — Este músculo extiende el segundo metacarpiano sobre el carpo y éste sobre el antebrazo. Por otra parte, por razón de su oblicuidad, inclina la mano sobre el borde radial del antebrazo. Es, pues, a la vez, músculo *extensor* y *abductor* de la mano.

Variedades. — (Véase el músculo siguiente.)

3.º *Segundo radial externo*

El segundo radial externo (fig. 956, 3) es algo más grueso que el anterior, por debajo del cual está situado y con el que presenta las mayores analogías por su forma, trayecto e inserciones.

1.° **Inserciones.** — Se inserta por arriba: 1.°, en el epicóndilo, por un tendón común con los músculos superficiales de la región posterior del antebrazo; 2.°, en una aponeurosis muy resistente que se extiende sobre su cara posterior; 3.°, en el ligamento lateral externo de la articulación del codo; 4.°, por último, en un tabique fibroso que lo separa del extensor común de los dedos. De estas superficies de inserción, sus fibras se dirigen hacia abajo y terminan, en la porción media del antebrazo, en un tendón, aplanado primero y luego más o menos cilíndrico, que acompaña al tendón del primer radial hasta la articulación de la muñeca. Aquí se desvía en ángulo agudo para dirigirse hacia abajo y adentro. Por último, se inserta en la apófisis posterior de la base del tercer metacarpiano.

2.° **Relaciones.** — El segundo radial externo está cubierto, en la mayor parte de su extensión, por el primer radial externo. Como este último, su *cara superficial* está cruzada sucesivamente por los tres músculos posteriores del pulgar: un poco más arriba de la muñeca, por el abductor largo y el extensor corto; a nivel mismo de la muñeca, por el extensor largo (figs. 963 y 964). Su *cara profunda* cubre primeramente la cara externa del radio, de la cual está separada, sin embargo, hacia arriba, por el supinador corto, y en su parte media, por la inserción radial del pronador redondo. Más abajo, el segundo radial externo pasa sobre la cara posterior del radio, cruza la articulación de la muñeca y, por último, se desliza algo oblicuamente en la cara dorsal del carpo para llegar a la base del tercer metacarpiano.

Los tendones de los dos músculos radiales, en toda la extensión en que se hallan en contacto, están unidos por un tejido conjuntivo más o menos denso. Ambos se deslizan por el canal del extremo inferior del radio dentro de una sinovial, que ordinariamente les es común y cuya altura varía de 4 a 6 centímetros.

Además de esta sinovial, que es constante y siempre claramente diferenciada, encuéntranse, en la mayor parte de los casos, a lo largo del segundo radial externo dos bolsas serosas *(bolsas de los radiales):* la primera, comúnmente muy desarrollada, está situada en la cara posterior de los radiales externos, a nivel del punto donde están cruzados por el abductor largo y el extensor corto del pulgar; la segunda, mucho más pequeña, está situada en la cara anterior del tendón del segundo radial externo, en el punto de su inserción en el metacarpo. Por último, entre la cara profunda del segundo radial y el supinador corto se encuentra una capa de tejido celular laxo, que adquiere, en la mayoría de los casos, todos los caracteres de las bolsas serosas intermusculares.

3.° **Vascularización.** — El segundo radial externo posee una abundante irrigación suministrada por una rama de la recurrente radial anterior (arteria de los epicondíleos de SALMON) y por una arteria bastante voluminosa, rama directa de la radial.

4.° **Inervación.** — El segundo radial externo está inervado por un filete que se une ora a la rama posterior, ora a la rama anterior del nervio radial. Llega al músculo por su borde interno en el tercio superior del antebrazo.

5.° **Acción.** — Como el anterior, el segundo radial externo extiende la mano sobre el antebrazo. Varios anatomistas le atribuyen además la misión de poner la mano en abducción; pero esta última acción, si es que existe, seguramente es muy débil. En efecto DUCHENNE, después de una serie de experimentos electrofisiológicos, no ha creído conveniente admitirla y ha hecho del segundo radial externo un músculo *exclusivamente extensor* de la mano.

Variedades. — Los dos radiales pueden unirse de una manera más o menos completa, resultando un solo músculo y un tendón único, el cual se desdobla la mayoría de veces, a una distancia más o menos considerable del metacarpo, para venir a insertarse a la vez en el se-

gundo y en el tercer metacarpianos. Sin confundirse, los dos radiales pueden estar unidos entre sí por fascículos anastomóticos, que Wood ha señalado con el nombre genérico de *radiales intermedios;* el radial intermedio puede, en ciertos casos, aislarse enteramente de los dos radiales, adquiriendo así una individualidad completa. Wood ha descrito también, con el nombre de *radial accesorio,* un nuevo fascículo (6 veces en 175 sujetos), que termina de ordinario en el primer metacarpiano, pero que se inserta a veces: 1.º, en la parte externa del abductor corto del pulgar; 2.º, a la vez en el primer metacarpiano y en el abductor; 3.º, a la vez en el primer metacarpiano y en el espacio interóseo; 4.º, en el flexor corto del pulgar.

El tendón de cada uno de los músculos radiales puede bifurcarse y tomar en el metacarpo inserciones suplementarias; tanto es así, que se ha visto al primer radial insertarse a la vez en el segundo y tercer metacarpianos, y al segundo radial, insertarse en el segundo metacarpiano al mismo tiempo que en el tercero. De una observación de Albinus resulta que el segundo radial puede extender sus inserciones hasta el *cuarto metacarpiano.*

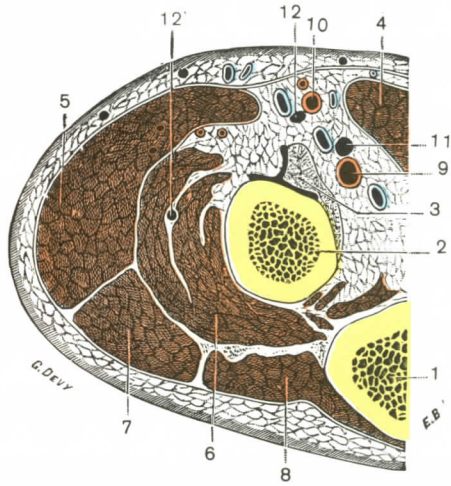

FIG. 957

Músculos de la región externa vistos en un corte transversal que pasa por la tuberosidad bicipital (cadáver congelado).

1, cúbito. — 2, radio. — 3, tendón del bíceps, con, por fuera y debajo de él, su bolsa serosa. — 4, pronador redondo. — 5, supinador largo. — 6, supinador corto. — 7, radiales externos unidos entre sí. — 8, extensor común de los dedos. — 9, arteria y venas cubitales. — 10, arteria y venas radiales. — 11, nervio mediano. — 12, 12', rama anterior y rama posterior del radial.

4.º *Supinador corto*

El supinador corto (fig. 958), situado profundamente en las partes posterior, externa y anterior de la articulación radiohumeral, se arrolla alrededor del radio a manera de un semicilindro hueco (fig. 957, 6). Por su situación, y también por su papel, pertenece a la región externa.

1.º Inserciones.—Se inserta por atrás: 1.º, en la carilla rugosa que se encuentra en el cúbito, por debajo de la cavidad sigmoidea menor; 2.º, en el cuarto superior del borde externo del cúbito; 3.º, en la parte posterior del ligamento anular de la articulación radiocubital superior; 4.º, en el ligamento lateral externo del codo, al que se adhiere fuertemente. Encuéntranse también, en varios sujetos, cierto número de fascículos adicionales que provienen del epicóndilo.

De estas distintas superficies de inserción, el músculo supinador corto, extendiéndose en forma de abanico, rodea el tercio superior del radio y viene a fijarse (fig. 958, 6) en las caras externa y anterior de este hueso, desde el ligamento anular hasta la inserción del pronador redondo. En realidad, las fibras del supinador corto se disponen en dos planos de extensión y dirección diferentes. Uno, *superficial* (figuras 959 y 960), constituido por fibras largas, aponeuróticas en sus extremos superior e inferior, que muy oblicuas o casi transversales en la parte superior del músculo, se aproximan cada vez más a la vertical por el lado externo del músculo. Vienen a fijarse por dentro y arriba por fuera de la tuberosidad bicipital del radio, para llegar por abajo y afuera a la parte externa del radio, a la altura de la inserción del tendón del pronador redondo (figs. 958 y 960).

El plano *profundo* está constituido por fibras que nacen del cúbito, debajo de la cavidad sigmoidea menor, en esta fosita rugosa (excavación subsigmoidea) que ensancha en este punto el borde externo del cúbito. De aquí van a la cara posterior del radio, lo rodean y se fijan en su cara exterior hasta la inserción del pronador redondo, en donde encuentran las fibras superficiales. El supinador corto forma, pues,

al radio un manguito muscular, por el que se desliza el nervio radial. Este, al llegar al antebrazo, corre por entre las dos capas del músculo.

2.° Relaciones. — En el supinador corto debemos considerar dos caras: una cara interna o cóncava y una cara externa o convexa. Su *cara cóncava* cubre sucesivamente la parte anteroexterna de la articulación del codo (véase ARTROLOGÍA), el tercio superior del radio y la parte más elevada del ligamento interóseo. Se adhiere al ligamento lateral externo de la articulación, en el que se fija sólidamente. Su *cara convexa* está cubierta por los dos radiales, el extensor común de los dedos, el extensor propio del meñique y el cubital posterior. Una bolsa serosa lo separa del tendón de origen de estos músculos.

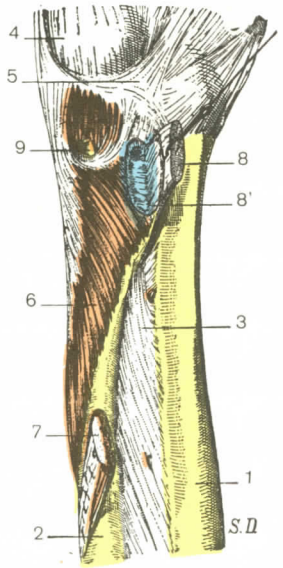

FIG. 958

El músculo supinador corto visto por delante.

1, cúbito. — 2, radio. — 3, ligamento interóseo. — 4, epicóndilo. — 5, articulación del codo. — 6, supinador corto. — 7, pronador redondo. — 8, tendón del bíceps, con 8, su bolsa serosa. — 9, ramo posterior del nervio radial.

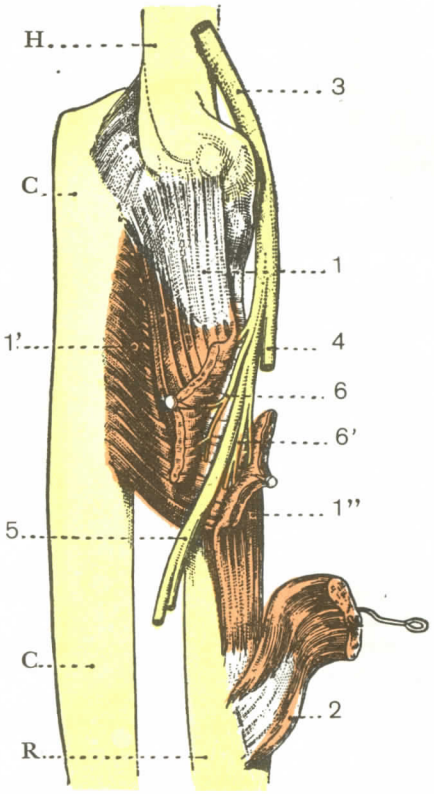

FIG. 959

Supinador corto y sus nervios.

H, húmero. — C, cúbito. — R, radio.

1, fascículo superficial del supinador corto. — 1', fascículo profundo del supinador corto. — 1'', tendón terminal del supinador corto. — 2, tendón radial del pronador redondo. — 3, nervio radial. — 4, rama anterior de este nervio. — 5, rama posterior. — 6, 6', nervios del supinador corto.

A nivel de sus inserciones radiales, confina con el tendón inferior del bíceps y con la inserción radial del flexor superficial de los dedos.

3.° Vascularización. — Está irrigado, por delante, por la arteria recurrente radial anterior, y por detrás, por la recurrente radial posterior y la interósea.

4.° Inervación. — Está inervado, como el precedente, por la rama de bifurcación posterior del *radial*. Los ramos que le están destinados nacen del tronco ner-

vioso, en el punto en que éste atraviesa el músculo para pasar de la región anterior del codo a la cara posterior del antebrazo (fig. 959).

5.° **Acción.** — El músculo supinador corto hace girar el radio de dentro a fuera; es, por lo tanto, supinador.

Variedades. — El supinador corto puede estar reforzado por fascículos accesorios, muy variables en sus inserciones, creando de este modo la *duplicidad* del músculo. Hemos visto dicho

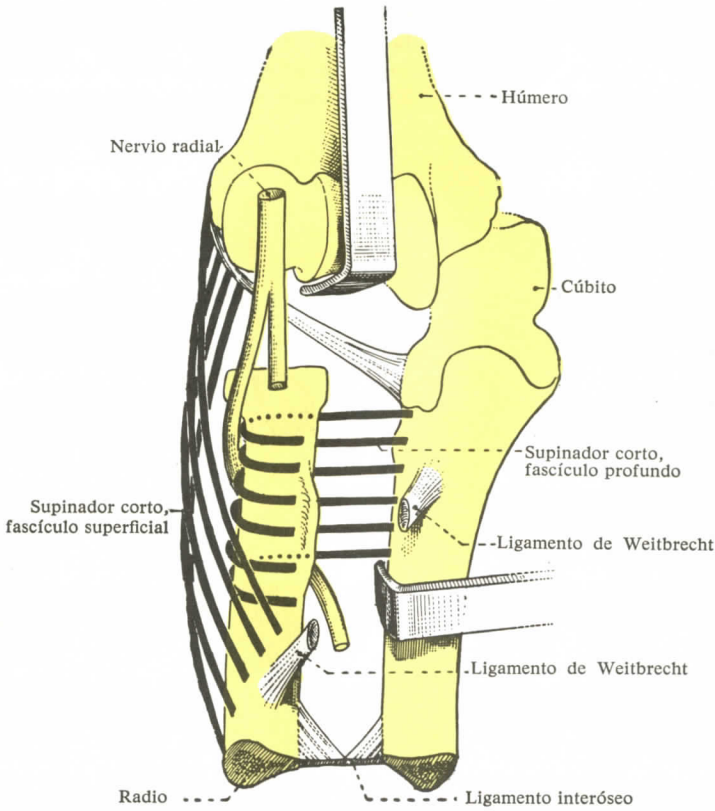

FIG. 960

Constitución esquemática del supinador corto (según GRÉGOIRE).

supinador confundirse con el abductor largo del pulgar. MACALISTER ha encontrado en el tendón de origen del supinador corto un pequeño hueso sesamoideo, debajo del cual se hallaba una bolsa serosa. GRUBER ha descrito con todo detalle una pequeña tirilla carnosa que cubre la porción anterior del ligamento anular y puede ser considerada como un músculo tensor de este ligamento; existiría quince veces en cien sujetos. El mismo anatomista ha descrito también un *fascículo tensor posterior,* a veces distinto del supinador corto, pero más comúnmente unido a este músculo. Lo ha encontrado 162 veces en 220 músculos. Su presencia, como se ve, constituye más bien un estado normal que una anomalía.

3. Región posterior del antebrazo

Esta región comprende ocho músculos, distribuidos en dos capas, una superficial y profunda la otra:

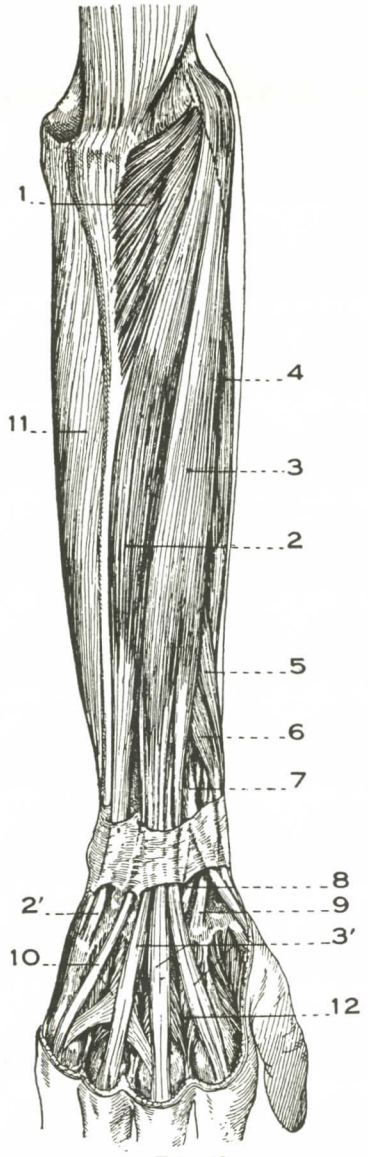

FIG. 961

Músculos de la región posterior del antebrazo, capa superficial.

1, anconeo. — 2, cubital posterior, 2', su tendón. — 3, extensor común de los dedos. — 3', sus tendones en el dorso de la mano. — 4, segundo radial externo. — 5, abductor largo del pulgar. — 6, extensor corto del pulgar. — 7, extensor largo del pulgar. — 8, tendón del segundo radial externo. — 9, tendón del primer radial externo. — 10, extensor propio del meñique. — 11, cubital anterior. — 12, un interóseo dorsal.

α) La capa superficial nos ofrece cuatro músculos, los cuales, más o menos reunidos por arriba en su origen sobre el epicóndilo, están por abajo claramente diferenciados; éstos son de fuera a dentro (fig. 961): el *extensor común de los dedos,* el *extensor propio del dedo meñique,* el *cubital posterior* y el *ancóneo.*

β) La capa profunda está formada por una capa muscular, primero indivisa *(masa común),* la cual se divide, algunos centímetros por debajo de su origen, en cuatro músculos diferentes. Estos cuatro músculos, de ordinario muy delgados, se dirigen oblicuamente hacia abajo y afuera, cruzando en ángulo los de la capa anterior; procediendo de fuera a dentro (fig. 962) son: el *abductor largo del pulgar,* el *extensor corto del pulgar,* el *extensor largo del pulgar* y *extensor del propio índice.*

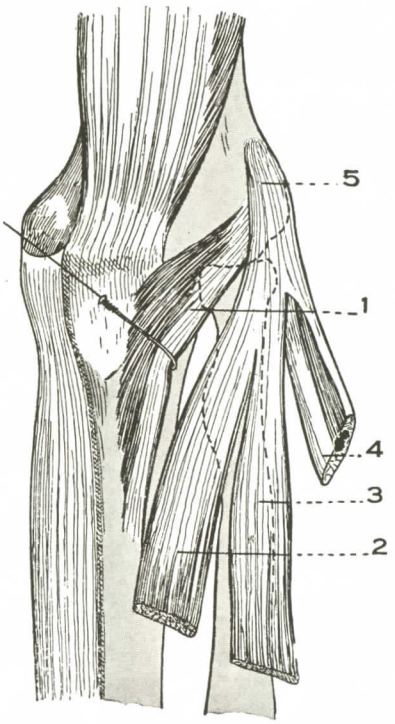

FIG. 961 *bis*

Inserciones superiores de los músculos epicondíleos seccionados siguiendo la línea de puntos de la fig. 961.

1, anconeo. — 2, cubital posterior. — 3, extensor común de los dedos. — 4, segundo radial externo, erinado hacia fuera.

1.º *Extensor común de los dedos*

El extensor común de los dedos (fig. 961, 3) es el músculo más externo de la capa superficial; aplanado y carnoso en su parte superior y tendinoso en la inferior, se extiende desde el epicóndilo a los cuatro dedos últimos.

1.º Inserciones. — Se inserta por arriba: 1.º, en la cara posterior del epicóndilo; 2.º, en la cara profunda de la aponeurosis antebraquial; 3.º, en los tabiques fibrosos que lo separan del extensor propio del meñique, por dentro, y del segundo radial externo, por fuera (fig. 961 *bis*, 3).

De aquí se dirige hacia abajo y se divide en seguida en tres fascículos: un *fascículo externo,* destinado al índice; un *fascículo medio,* destinado al medio, y un *fascículo interno,* destinado a la vez al anular y al meñique.

Los cuatro tendones que siguen a estos fascículos carnosos pasan por debajo del ligamento posterior del carpo y divergen en seguida para ir a insertarse en sus respectivos dedos.

A nivel de la articulación metacarpofalángica, cada uno de ellos recibe en sus bordes expansiones más o menos considerables de los músculos lumbricales e interóseos, y entonces se divide en lengüetas, una media y las otras dos laterales; la lengüeta media corre sobre la cara dorsal de la primera falange para venir a terminar en la extremidad posterior de la segunda; las dos lengüetas laterales se fusionan en la cara dorsal de la segunda falange para venir a terminar en la extremidad superior de la tercera.

2.º Relaciones. — En el extensor común de los dedos, desde el punto de vista de sus relaciones, debemos considerar *dos caras* (superficial y profunda) y *dos bordes* (externo e interno). La *cara superficial* está en relación con la piel, de la cual está separada por la aponeurosis antebraquial, el ligamento anular posterior del carpo y la aponeurosis dorsal de la mano. Su *cara profunda* cubre sucesivamente el supinador corto, los vasos interóseos posteriores, los músculos de la capa profunda, la articulación de la muñeca, los metacarpianos, los músculos interóseos y las tres falanges. Su *borde externo* está en relación con el segundo radial externo. Su *borde interno* corresponde al extensor propio del meñique.

En la cara dorsal de la mano, los tendones del extensor común están unidos entre sí por lengüetas fibrosas, de dirección transversal u oblicua. Estas lengüetas, que están claramente representadas en la figura 968, tienen por efecto mantener la solidaridad de una manera más o menos completa entre los cuatro últimos dedos en sus movimientos de extensión.

3.º Vascularización. — Está irrigado por la *recurrente radial posterior* en su parte superior, y por el tronco de la *interósea posterior* en el resto de su trayecto.

4.º Inervación. — El músculo extensor común de los dedos recibe sus ramos nerviosos de la rama posterior del *radial.* Estos ramos nerviosos se desprenden del tronco a su salida del supinador corto, desapareciendo casi inmediatamente después en la cara profunda del músculo.

5.º Acción. — Considerado desde el punto de vista de su acción, el extensor común extiende sucesivamente la tercera falange sobre la segunda, la segunda sobre la primera, ésta sobre el metacarpiano, la mano sobre el antebrazo y el antebrazo sobre el brazo.

Variedades. — El tendón destinado al meñique puede faltar. MACALISTER ha observado también la ausencia del tendón destinado al índice. Cada uno de los tendones puede divi-

dirse y suministrar tendones supernumerarios, que se dirigen, ya sobre el dedo correspondiente, ya sobre un dedo próximo; se han observado hasta once tendones. El extensor común puede suministrar un tendón supernumerario al pulgar. Por un desarrollo exagerado de las lengüetas fibrosas anastomóticas antes descritas, los tres tendones extensores pueden aparecer transformados en una lámina fibrosa indivisa en toda su porción carpiana. El fascículo destinado al índice puede ser enteramente distinto del resto del músculo.

2.º *Extensor propio del meñique*

Situado por dentro del anterior, el extensor propio del meñique es un músculo largo y delgado, extendido desde el epicóndilo al quinto dedo.

1.º Inserciones. — Se inserta por arriba: 1.º, en la cara posterior del epicóndilo, por el tendón común de los músculos epicondíleos; 2.º, en la aponeurosis antebraquial, que lo cubre; 3.º, en los tabiques fibrosos que lo separan de los músculos vecinos.

Termina por abajo en un tendón aplanado, que es ya muy visible en la parte media del antebrazo y cuyas fibras carnosas lo acompañan, sin embargo, hasta cerca de la articulación de la muñeca.

Este tendón terminal del músculo se desliza sobre la cabeza del cúbito por una corredera especial. Sigue en seguida el quinto metacarpiano y viene a terminar en las dos últimas falanges del meñique, después de haberse fusionado con el tendón que el extensor común envía a este dedo.

2.º Relaciones. — Por su *cara superficial* y por su *cara profunda,* el extensor propio del meñique presenta las mismas relaciones que el músculo precedente. Está en relación por su *borde externo* con el extensor común de los dedos, y por su *borde interno* con el cubital posterior.

3.º Vascularización. — Está irrigado por la interósea posterior.

4.º Inervación. — El músculo extensor propio del meñique está inervado, como el extensor común, por un ramo emanado de la rama posterior del radial. Este ramo penetra en el músculo por su cara profunda.

5.º Acción. — Como su nombre indica, es extensor del dedo meñique.

Variedades. — DAVIES-COLEY, TAYLOR y DALTON han visto al extensor propio del meñique tomar una inserción suplementaria en la cara dorsal del cúbito. Se han visto casos de ausencia del extensor del meñique. Estos casos provienen generalmente de la unión de este músculo, ya con el extensor común, ya con el cubital posterior: el extensor del meñique no falta nunca, pero se reduce a un simple fascículo de división de uno u otro de estos últimos músculos. Por el contrario, su tendón puede desdoblarse: el tendón supernumerario puede dirigirse con el fascículo normal sobre las falanges del dedo meñique o bien se hace oblicuo hacia fuera y viene a terminar en el anular. Esta última disposición es peculiar de gran número de cuadrúmanos, el orangután entre otros.

3.º *Cubital posterior*

El cubital posterior (fig. 961, 2) es un músculo largo, delgado, fusiforme, que se encuentra situado por dentro del precedente y extendido desde el epicóndilo hasta el metacarpo.

1.º Inserciones. — Se inserta por un lado: 1.º, en el epicóndilo, por el tendón común de los músculos epicondíleos; 2.º, en los tabiques fibrosos que lo separan del extensor propio del meñique por fuera y del ancóneo por dentro; 3.º, en la cara

profunda de la aponeurosis antebraquial; 4.º, en la cara posterior y borde posterior del cúbito.

Desde estas numerosas superficies de inserción, el cubital posterior se dirige hacia abajo y adentro a la parte interna de la muñeca. Su tendón terminal, que comienza muy arriba en el interior del músculo, pero que no llega a ser completamente libre hasta dos o tres centímetros por encima del carpo, pasa por detrás de la cabeza del cúbito, colocado en un canal especial, y viene a insertarse en la parte interna de la extremidad superior del quinto metacarpiano.

2.º **Relaciones.** — Cubierto en su *cara superficial* por la aponeurosis y la piel en toda su extensión, el cubital posterior cubre a su vez, por su *cara profunda,* el supinador corto, los músculos de la capa profunda y el cúbito. Su *borde externo* está en relación con el extensor propio del dedo meñique. Su *borde interno* se halla en relación sucesivamente: por arriba, con el ancóneo, y por abajo, con el borde posterior del cúbito, que lo separa del cubital anterior.

3.º **Vascularización.** — Está irrigado en su parte superior por la *recurrente radial posterior,* y en el resto de su trayecto, por la *interósea posterior.*

4.º **Inervación.** — El músculo cubital posterior se halla inervado, como los dos músculos anteriores, por la rama de bifurcación posterior del *radial.*

5.º **Acción.** — Extiende la mano sobre el antebrazo y la inclina al mismo tiempo hacia dentro: es, pues, a la vez extensor y aductor de la mano.

Variedades. — MACALISTER ha visto el cubital posterior reforzado por un fascículo emanado del tríceps. Su tendón inferior puede servir de superficie de inserción al abductor del meñique. Este mismo tendón envía a veces una expansión al cuarto metacarpiano, al ligamento anular posterior del carpo y a la primera falange del dedo meñique. En un caso esta *prolongación falángica* del cubital posterior remplazaba al extensor propio del dedo meñique, el cual faltaba. El cubital posterior puede ser doble, con numerosas variantes. El *cubital posterior corto* o *ulnaris externus brevis* de GRUBER es un músculo supernumerario, que se extiende del cuarto inferior de la cara posterior del cúbito a la extremidad superior del cuarto y quinto metacarpianos.

4.º *Ancóneo*

El ancóneo (figs. 961 y 961 *bis,* 1) es un músculo aplanado y corto, situado en la cara posterior del codo, entre el músculo precedente y el tríceps. Tiene la forma de una pequeña pirámide triangular cuyo vértice corresponde al epicóndilo y la base del olécranon. Anatómicamente parece formar parte del tríceps.

1.º **Inserciones.** — Se inserta, por arriba, en la parte posterior e interna del epicóndilo, inmediatamente por encima del cubital posterior.

De allí se dirige oblicuamente hacia abajo y adentro, viniendo a terminar en el lado externo del olécranon, así como en una pequeña superficie triangular que limita por detrás el borde posterior del cúbito.

2.º **Relaciones.** — Por su *cara superficial,* el ancóneo está cubierto por la aponeurosis y la piel. Por su *cara profunda* está en relación con la articulación del codo, el ligamento anular de la articulación radiocubital superior, el supinador corto y el *cúbito.* Su *borde inferior* o *externo,* notablemente oblicuo, se encuentra en relación con el cubital posterior. Su *borde superior,* casi horizontal, se corresponde con el vasto externo del tríceps braquial.

3.º **Vascularización.** — Está irrigado por la *recurrente radial posterior,* que envía ramos transversales a su cara profunda.

4.° Inervación. — El músculo ancóneo está inervado también por el *radial,* del que recibe un ramo que no emana de la rama posterior del mismo, sino del nervio ya señalado antes, a propósito del músculo vasto externo.

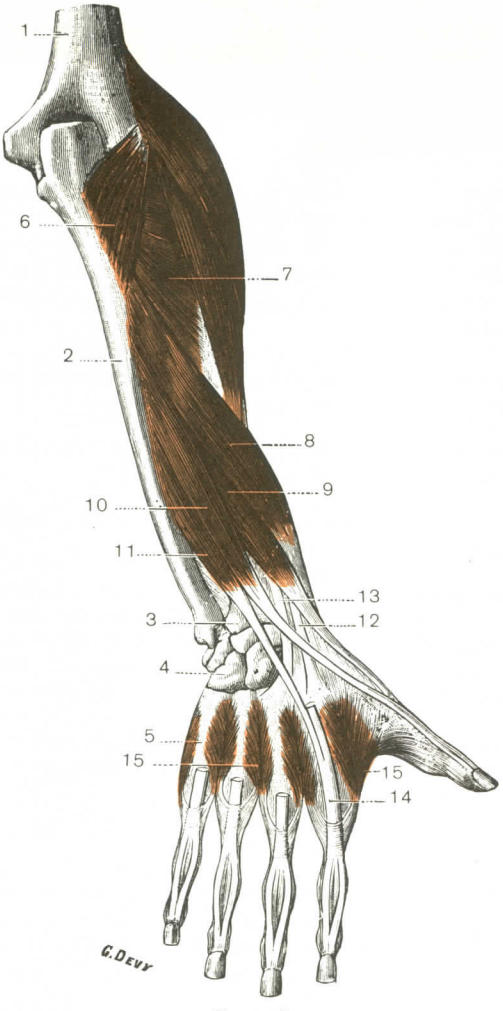

FIG. 962

Músculos de la región posterior del antebrazo, capa profunda.

1, húmero. — 2, cúbito. — 3, radio. — 4, carpo. — 5, metacarpo. — 6, ancóneo. — 7, supinador corto. — 8, abductor largo del pulgar. — 9, extensor corto del pulgar. — 10, extensor largo del pulgar. — 11, extensor propio del índice. — 12, tendón del primer radial externo. — 13, tendón del segundo radial. — 14, tendones unidos del extensor propio del índice y del fascículo indicador del extensor común. — 15, 15, interóseos dorsales.

5.° Acción. — Congénere del tríceps braquial, el ancóneo extiende el antebrazo sobre el brazo y, en ciertas condiciones favorables, éste sobre aquél.

Variedades. — Puede confundirse más o menos con el vasto externo o con el cubital posterior. Se le ha visto constituido por varios fascículos distintos.

5.° *Abductor largo del pulgar*

El abductor largo del pulgar (figuras 962, 8, y 963, 3) es a la vez el más considerable, el más elevado y el más externo de los músculos profundos de la región antebraquial posterior.

1.° Inserciones. — Se inserta, por arriba, en la parte externa de la cara posterior del cúbito y del ligamento interóseo y en el segmento interno de la cara posterior del radio.

Por abajo se fija en un tendón que comienza bastante arriba en el interior del cuerpo muscular, pero que recibe fibras carnosas hasta la articulación de la muñeca.

Este tendón terminal se desliza por debajo del ligamento anular posterior del carpo, dentro de la corredera más externa del extremo inferior del radio, y viene a fijarse en el lado externo del extremo superior del primer metacarpiano.

2.° Relaciones. — Cubierto primeramente *(cara superficial)* por el extensor común de los dedos y por el extensor propio del meñique, el abductor largo del pulgar se separa, por abajo, de la cara profunda de estos músculos y entra en relación entonces con la aponeurosis y con la piel.

Cubre sucesivamente *(cara profunda),* de arriba abajo, el cúbito, el ligamento interóseo, el radio, el trapecio y el primer metacarpiano. Algo por encima de la muñeca, cruza oblicuamente los tendones de los dos radiales externos que están situados por debajo de él.

Su *borde externo* está en relación con el supinador corto; su *borde interno,* con el extensor corto del *pulgar.*

3.º Vascularización. — Está irrigado por la *interósea posterior* y por *colaterales perforantes de la interósea anterior.*

4.º Inervación. — Está inervado por la rama posterior del nervio *radial.* El ramo nervioso que está destinado a este músculo penetra en él por su cara superficial, cerca de su extremidad superior. Algunas veces existen dos ramos en vez de uno solo.

5.º Acción. — El abductor largo del pulgar obra primeramente sobre el pulgar, al que lleva hacia fuera y adelante; secundariamente, pone la mano en abducción y supinación. Tanto es así, que con motivo de su acción en los movimientos de la mano, el profesor HUMPHRY ha dado a este músculo el nombre de *rotator carpi* o de *supinador manus,* denominaciones que consideramos perfectamente aceptables.

Variedades. — El tendón y también el cuerpo muscular pueden desdoblarse. El tendón supernumerario se inserta entonces, según los casos, en el primer metacarpiano, en el ligamento anular, en los músculos de la eminencia tenar, en el trapecio; el *fascículo cubitotrapecial* caracteriza las diferentes especies simianas. Se han observado dos y también tres tendones supernumerarios, presentando en el carpo y en el metacarpo las más variadas inserciones. El abductor largo del pulgar puede fusionarse con los extensores del mismo dedo. Con el nombre de *Musc. extensor atque abductor pollicis accesorius,* MINGAZZINI ha descrito un fascículo supernumerario que del epicóndilo se dirigía al carpo, pasando entre los dos radiales externos. Después de haberse insertado por algunos fascículos tendinosos en el abductor corto del pulgar, venía a terminar en la base de la primera falange del pulgar.

6.º *Extensor corto del pulgar*

El extensor corto del pulgar (figuras 962, 9, y 963, 4) está situado por dentro del abductor largo, al cual queda unido en la mayor parte de su extensión.

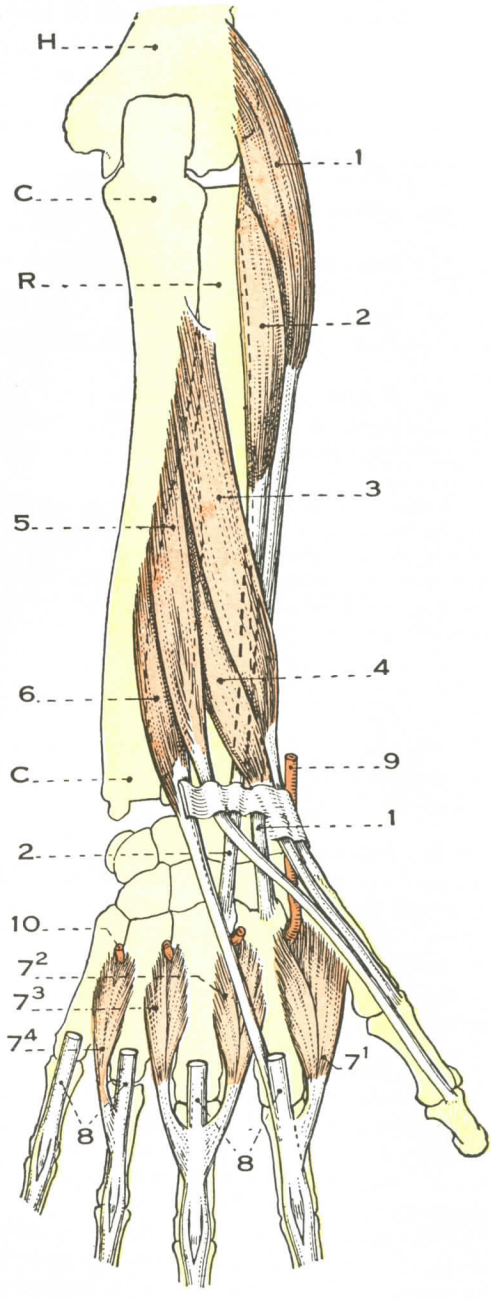

FIG. 963

Músculos radiales, abductor largo, extensores del pulgar y del índice, interóseos dorsales.

H, húmero. — C, cúbito. — B, radio.
1, 1, primer radial externo. — 2, 2, segundo radial externo. — 3, abductor largo del pulgar. — 4, extensor corto del pulgar. — 5, extensor largo del pulgar. — 6, extensor propio del índice. — 7^1, 7^2, 7^3, 7^4, interóseos dorsales. — 8, 8, tendones del extensor común de los dedos. — 9, arteria radial. — 10, perforantes interóseos.

1. **Inserciones.** — Como aquél, se inserta por arriba en la cara posterior del ligamento interóseo y de los dos huesos del antebrazo, del cúbito principalmente.

Por abajo, termina en un tendón muy delgado, el cual penetra primeramente en la misma corredera que el abductor largo, corre en seguida sobre la cara dorsal del primer metacarpiano y, finalmente, viene a fijarse en el extremo posterior de la primera falange del pulgar.

2.° **Relaciones.** — Las mismas que las del músculo precedente.

3.° **Vascularización.** — Semejante a la del músculo precedente.

4.° **Inervación.** — El extensor corto del pulgar también está inervado por un ramo emanado de la rama posterior del *radial.*

5.° **Acción.** — Obra en primer lugar sobre la primera falange del pulgar, extendiéndola sobre el respectivo metacarpiano. Secundariamente, lleva el metacarpiano hacia fuera. Es, pues, *extensor* y *abductor* del pulgar.

Variedades. — El extensor corto del pulgar puede ser doble: el tendón supernumerario, en este caso, o bien se inserta en el mismo elemento óseo que el tendón normal, o bien termina en un hueso vecino, el metacarpiano o la falange ungueal. Por el contrario, puede faltar. Este músculo puede fusionarse en un grado variable con el abductor largo. La absorción total del extensor corto por el abductor largo es un hecho anatómico constante en la mayor parte de los simios.

7.° *Extensor largo del pulgar*

Situado por dentro del precedente, como él largo y delgado, el extensor largo del pulgar (figs. 962, 10, y 963, 5) se extiende de la parte media del antebrazo a la segunda falange del pulgar.

1.° **Inserciones.** — Se fija por arriba en el tercio medio de la cara posterior del cúbito y del ligamento interóseo. Algunas fibras se insertan en el tabique fibroso que lo separa del cubital posterior. Inferiormente, pasa por debajo del ligamento anular a una corredera oblicua que le es propia, cruza oblicuamente en el carpo los tendones de los músculos radiales, alcanza después el lado interno del primer metacarpiano y, finalmente, viene a insertarse en el extremo posterior de la segunda falange del pulgar.

2.° **Relaciones.** — El extensor largo del pulgar tiene casi las mismas relaciones que los dos músculos anteriormente descritos que pertenecen al mismo sistema. Cubierto por el extensor común de los dedos, por el extensor propio del meñique y por el cubital posterior, cubre sucesivamente: el cúbito, el ligamento interóseo, los huesos del carpo, el primer interóseo dorsal, el primer metacarpiano y las dos falanges del pulgar.

Tabaquera anatómica. — Adosado primeramente al borde interno del extensor corto, el extensor largo se separa pronto de él para juntársele de nuevo a nivel del metacarpiano. De aquí resulta la formación de un espacio oval (fig. 964), conocido con el nombre de *tabaquera anatómica:* su eje mayor es oblicuo hacia abajo y afuera; su *borde externo* está formado por los tendones del extensor corto y del abductor largo del pulgar, que, como hemos visto, están unidos en toda su extensión; su *borde interno* está constituido por el tendón del extensor largo; su *ángulo superior* está formado por la convergencia del extensor corto y del extensor largo del pulgar; su *ángulo inferior,* por la reunión de los tendones de estos mismos músculos.

En el vivo, cuando los músculos que circunscriben este espacio se contraen, la piel se deprime formando una fosilla prolongada y más o menos profunda, en la cual los antiguos depositaban su tabaco rapé antes de aspirarlo directamente por las fosas nasales: de ahí el nombre de *tabaquera anatómica* que se da por lo general en medicina y en cirugía operatoria a esta región.

En el fondo de la tabaquera, y directamente aplicados sobre el esqueleto, se encuentran, yendo de arriba abajo: 1.°, el tendón del segundo radial externo; 2.°, el tendón del primer radial externo; 3.°, la arteria radial, que, después de haber rodeado la apófisis estiloides del radio, se dirige hacia el extremo superior del primer espacio interóseo (figs. 964 y 965).

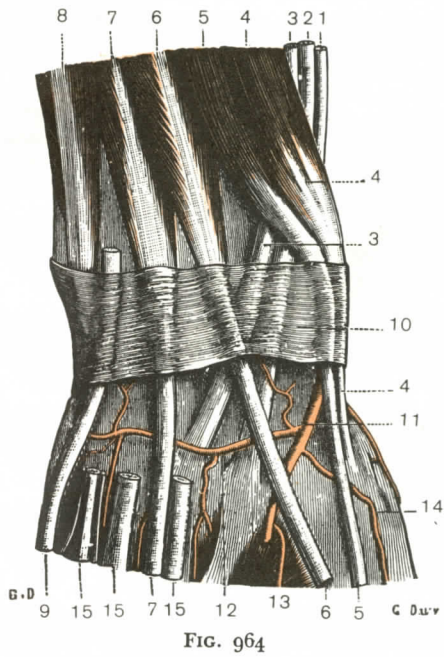

FIG. 964

Región de la tabaquera anatómica.

1, supinador largo. — 2, 3, primero y segundo radiales externos. — 4, abductor largo del pulgar. — 5, primera interósea dorsal. — 14, arteria dorsal del pulgar. — 7, extensor propio del dedo índice. — 8, cubital posterior. — 9, extensor propio del meñique. — 10, ligamento anular posterior del carpo. — 11, arteria radial. — 12, arteria dorsal del metacarpo. — 13, primera interósea dorsal. — 14, arteria dorsal del pulgar. — 15, tendones de los músculos extensores de los dedos.

3.° Vascularización. — Semejante a la del abductor largo (pág. 1057).

4.° Inervación. — Es la misma que la del extensor corto del pulgar.

5.° Acción. — El extensor largo del pulgar obra, en primer lugar, sobre la segunda falange del pulgar, a la cual extiende sobre la primera. Secundariamente, extiende la primera falange sobre el primer metacarpiano, y este último sobre el carpo.

Variedades. — El tendón de este músculo puede ser doble; puede también estar reforzado por un tendón supernumerario que proviene del extensor común. En un caso observado por BANKART, PYE SMITH y PHILIPS, el tendón del extensor largo del pulgar enviaba una expansión al índice.

8.° *Extensor propio del índice*

El más interno de los músculos profundos de la región antebraquial posterior, el extensor propio del dedo índice (figs. 962, 11, y 963, 6) es también un músculo delgado, carnoso en su parte superior, tendinoso en la inferior, que se extiende de la parte media del antebrazo a las falanges del índice.

1.° Inserciones. — Se inserta, por arriba, en la cara posterior del cúbito, por debajo del extensor largo del pulgar y en el ligamento interóseo del antebrazo.

Por abajo, se introduce debajo del ligamento anular posterior del carpo, en la misma corredera que los tendones del extensor común. Cruza luego oblicuamente el carpo y el segundo espacio interóseo y viene a confundirse, a nivel de la articulación metacarpofalángica, con el tendón externo del extensor común, distribuyéndose del mismo modo.

2.° Relaciones. — Las mismas que las de los músculos precedentes: cubierto en el antebrazo por los músculos superficiales, en la mano por la aponeurosis y la piel, el extensor propio del índice cubre sucesivamente el cúbito, el ligamento interóseo del antebrazo, la articulación de la muñeca, el carpo y el metacarpo.

3.° **Vascularización.** — Semejante a la del abductor largo (pág. 1057).

4.° **Inervación.** — Está inervado, como los músculos extensores del pulgar, por un ramo emanado de la rama posterior del nervio radial. Este ramo penetra en el músculo por su cara superficial, muy cerca de su extremo superior y de su borde externo.

5.° **Acción.** — El extensor propio del índice tiene la misma acción que el fascículo extensor común, con el cual se confunde; es extensor del segundo dedo.

Variedades. — Puede faltar. Nosotros, en un caso, lo hemos visto transformado en tendón en todo su trayecto. Su inserción de origen puede encontrarse en el carpo. Entre el tendón inferior de este músculo y los tendones extensores del pulgar pueden desarrollarse anastomosis ya tendinosas, ya aponeuróticas, que, en los sujetos que las presentan, afectan más o menos profundamente la independencia funcional del índice o el pulgar. En un caso de ROSENMULLER, el extensor propio del meñique tenía forma digástrica. El músculo puede desdoblarse, ya parcialmente (tendón), ya en totalidad (con formación de un músculo supernumerario). En este caso los dos tendones pueden extenderse: 1.°, uno y otro sobre el índice; 2.°, uno sobre el índice y otro sobre el medio *(músculo extensor común del índice y del medio)*; 3.°, uno sobre el índice y otro sobre el pulgar *(músculo extensor común del pulgar y del índice)*. Todas estas disposiciones se encuentran normalmente en los mamíferos.

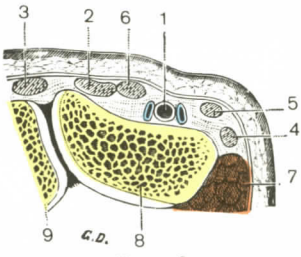

FIG. 965

Arteria radial vista en un corte transversal que pasa por la tabaquera anatómica (lado derecho, segmento superior del corte).

1, arteria radial. — 2, primer radial externo. — 3, segundo radial externo. — 4, abductor largo del pulgar. — 5, extensor corto del pulgar. — 6, extensor largo del pulgar. — 7, abductor corto del pulgar. — 8, trapecio. — 9, trapezoide.

EXTENSORES SUPERNUMERARIOS DE LOS DEDOS. — La región posterior del antebrazo puede presentar también algunos otros músculos supernumerarios, cuyos nombres indican por sí solos claramente la disposición de cada uno; tales son:

1.° El *músculo extensor propio del anular*, observado por CURNOW.

2.° El *músculo extensor propio del medio*, descrito por la mayor parte de los anatomistas, doble en un caso de CALORI.

3.° El *extensor corto de los dedos* o *manio*, homólogo del *músculo pedio* del miembro inferior, situado en la región dorsal de la mano, con variaciones muy numerosas: toma origen, según los casos, en uno u otro de los dos huesos del antebrazo, en el ligamento anular, en el ligamento posterior de la articulación de la muñeca, en los huesos del carpo, en los huesos del metacarpo; puede terminar simultánea o aisladamente sobre los tres dedos medios. Más raramente existe un extensor corto para el meñique, no menos variable en su constitución: Se le ha visto carnoso, tendinoso, aplanado, cilíndrico, digástrico.

9.° *Correderas y sinoviales de los tendones extensores de la mano*

1.° Correderas tendinosas de los extensores de la mano. — A ejemplo de los tendones flexores, los tendones extensores se deslizan, en la muñeca, por correderas especiales, mitad óseas, mitad fibrosas, en cuya constitución intervienen a la vez el extremo inferior de los dos huesos del antebrazo y el ligamento anular posterior del carpo.

a) *Canales óseos.* — Los canales óseos excavados en el radio y el cúbito nos son ya conocidos (véase OSTEOLOGÍA).

b) *Ligamento anular posterior del carpo.* — El ligamento anular posterior del carpo (fig. 968, 9) es una cintilla fibrosa transversal, situada por detrás de la articulación de la muñeca. Presenta dos bordes, dos extremidades y dos caras.

α) Por su *borde superior* se confunde con la aponeurosis antebraquial, de la que puede considerarse como una porción condensada. Por su *borde inferior* se confunde de la misma manera con la aponeurosis dorsal de la mano.

β) De sus *dos extremos,* el interno o cubital se inserta en dos huesos de la primera fila del carpo, el piramidal y el pisiforme. El externo o radial se inserta en la parte externa de la extremidad inferior del radio.

γ) Su *cara posterior* o superficial está en relación con la piel, a la que se adhiere débilmente.

δ) Su *cara anterior* o profunda da nacimiento a una serie de tabiques verticales y anteroposteriores, que vienen a fijarse, por otra parte, en los bordes de los canales óseos del radio y el cúbito.

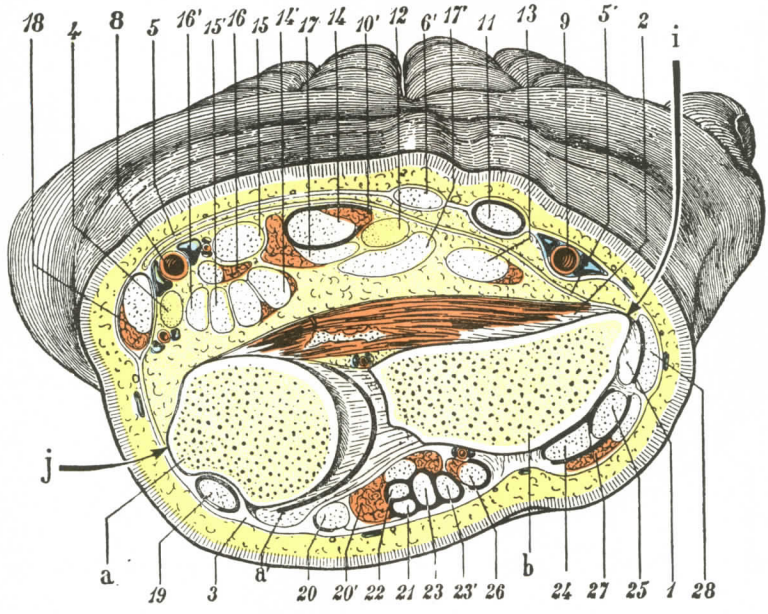

FIG. 966

Corte transversal de la muñeca derecha, que pasa por la parte superior de la articulación radiocubital inferior (cadáver congelado, segmento inferior del corte).

1, inserción del tendón del supinador largo. — 2, pronador cuadrado. — 3, ligamento anular posterior del carpo. — 4, nervio cubital. — 5, aponeurosis superficial anterior de la muñeca, y 5', aponeurosis profunda. — 11, palmar mayor y su vaina. — 12, nervio mediano. — 13, flexor propio del pulgar. — 14, flexor superficial del dedo medio, y 14', flexor profundo. — 15, flexor superficial del anular, y 15', flexor profundo. — 16, flexor superficial del meñique, y 16', flexor profundo. — 17, flexor superficial del índice, y 17', flexor profundo. — 18, cubital anterior. — 19, cubital posterior y su vaina. — 20, extensor propio del meñique, y 20', extensor común. — 21, extensor del anular. — 22, extensor del dedo medio. — 23, extensor propio del índice, y 23', extensor común. — 24, segundo radial, y 25, primer radial; en esta figura se ve claramente la bolsa serosa que separa estos tendones del radio, y por otra parte, la que separa estos mismos tendones del tendón del extensor corto del pulgar. — 26, extensor largo del pulgar. — 27, extensor corto del pulgar. — 28, abductor largo del pulgar: en la figura 967 este tendón se bifurca (disposición anormal).

a, cabeza del cúbito, y *a'*, articulación radiocubital inferior. — *b*, radio. — *h*, vía de acceso dorsal de E. BOECKEL a los huesos y articulaciones de la muñeca. — *i*, vía de acceso lateral externa a la extremidad inferior del radio. — *j*, vía de acceso lateral interna a la extremidad inferior del cúbito.

c) *Correderas osteofibrosas.* — De aquí resulta la formación de una serie de canales o correderas osteofibrosas, en las cuales se colocan los tendones de los extensores. Estas correderas tienen dirección vertical u oblicua y son en número de seis, yendo del radio al cúbito (figs. 966 y 967).

1.ª La *primera* da paso a los tendones del abductor largo y del extensor corto del pulgar.

2.ª La *segunda,* más ancha, a los dos tendones unidos del primer radial externo y del segundo radial externo.

3.ª La *tercera,* más estrecha, no aloja más que a un solo tendón, el del extensor largo del pulgar.

4.ª La *cuarta,* notable por sus dimensiones transversales, comprende cinco tendones: los cuatro tendones del extensor común y el del extensor propio del índice.

5.ª La *quinta,* exclusivamente fibrosa, situada en el espesor del ligamento anular, está destinada al pequeño tendón del extensor propio del meñique.

6.ª La *sexta,* por último, situada por detrás de la cabeza del cúbito, da paso al tendón del cubital posterior.

2.° **Sinoviales tendinosas de los extensores.** — Cada una de las correderas precitadas presenta una sinovial, destinada a favorecer el deslizamiento del tendón o de

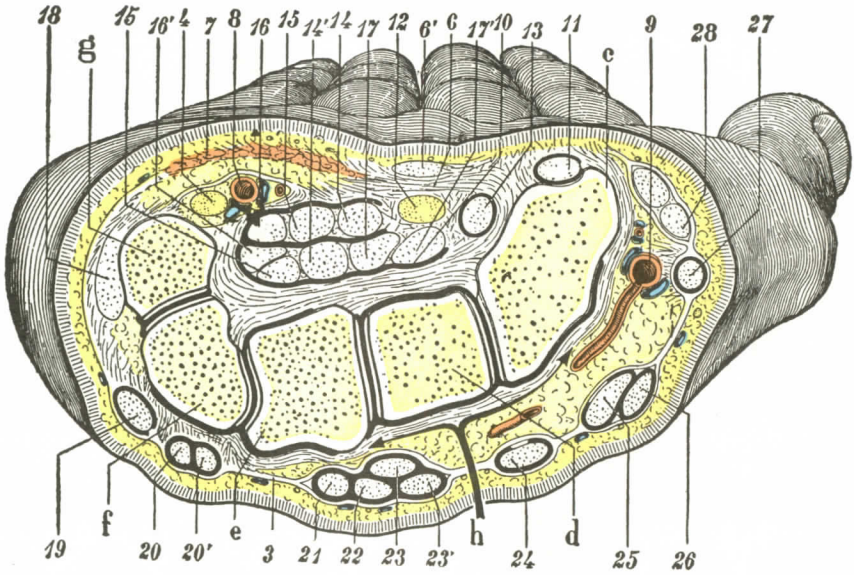

FIG. 967

Corte transversal de la muñeca derecha, que pasa a un centímetro por debajo del pliegue inferior de la muñeca (cadáver congelado, segmento inferior del corte).

6, ligamento anular anterior del carpo, y 6', tendón del palmar menor. — 7, palmar cutáneo. — 8, arteria cubital. — 9, arteria radial. — 10, gran vaina de los flexores con sus tres divertículos pretendinoso, intertendinoso y retrotendinoso; 10', extremidad superior de la vaina.

c, escafoides. — *d*, hueso grande. — *e*, hueso ganchoso. — *f*, piramidal. — *g*, pisiforme.

(Para las demás indicaciones de las letras y las cifras, véase la figura 966, cuya explicación es común a las dos figuras.)

los tendones a que da paso. Existen, pues, en la cara dorsal de la muñeca, seis sinoviales tendinosas, que nosotros designaremos con los nombres de *primera, segunda, tercera,* etc., yendo, como para las correderas, del borde radial al borde cubital (figura 968):

α) La *primera* es común a los tendones reunidos del abductor largo del pulgar y del extensor corto del pulgar. Llega por arriba hasta 2 ó 3 centímetros por encima del ligamento anular posterior del carpo. Por abajo, generalmente no se extiende más allá de la primera fila del carpo o de la interlínea radiocarpiana.

β) La *segunda* está destinada a los tendones de los músculos radiales externos. Como los dos anteriores, estos tendones están envueltos por una sinovial común, que favorece su deslizamiento y que se extiende más allá de 2 ó 3 centímetros, algunas veces más, del borde superior del ligamento anular. Simple por arriba y en la mayor parte de su extensión, esta sinovial se divide por abajo en dos fondos de saco distintos, que acompañan a cada uno de los tendones radiales hasta el metacarpiano sobre el cual se inserta, o cuando menos cerca de este metacarpiano.

Algunos autores indican el desdoblamiento de la vaina de los radiales, o, mejor dicho, la existencia de dos sinoviales independientes, una para el tendón del primer radial externo y otra para el del segundo radial externo. Esta disposición nos parece muy rara. Además de la sinovial tendinosa o *sinovial carpiana,* que acabamos de describir, LARGER ha señalado, con el nombre de *sinovial antebraquial de los radiales,* una segunda sinovial que estaría situada inmediatamente por encima de la anterior y subiría hasta el borde superoexterno del abductor largo del pulgar. Esta vaina antebraquial de los radiales, en la que LARGER ha visto el asiento ordinario del *ay doloroso,* no nos parece ser más que la bolsa serosa indicada antes, la cual, exactamente al mismo nivel, se interpone entre los tendones de los radiales y los dos músculos que lo cruzan, el abductor largo y el extensor corto del pulgar.

γ) La *tercera,* destinada al tendón del extensor largo del pulgar, se extiende más allá de uno o dos centímetros por arriba y por abajo de los límites del ligamento anular. Cruza oblicuamente, en la cara posterior, la sinovial de los radiales, que cubre en parte y con la cual comunica muy a menudo por una pequeña abertura (fig. 969).

δ) La *cuarta* es común a los cuatro tendones del extensor común de los dedos. Por arriba sube hasta un centímetro por encima del ligamento anular. Inferiormente, desciende hasta la parte media del metacarpo, y algunas veces también más abajo. Añadiremos que está siempre más extendida del lado del meñique que del lado del índice (fig. 969, 4).

ε) La *quinta* envaina al tendón del extensor propio del meñique. Comienza por arriba a nivel de la cabeza del cúbito y desciende por abajo hasta la parte media del quinto metacarpiano.

ζ) La *sexta,* por último, está destinada al tendón del cubital posterior. Después se extiende desde la cabeza del cúbito hasta el extremo superior del quinto metacarpiano.

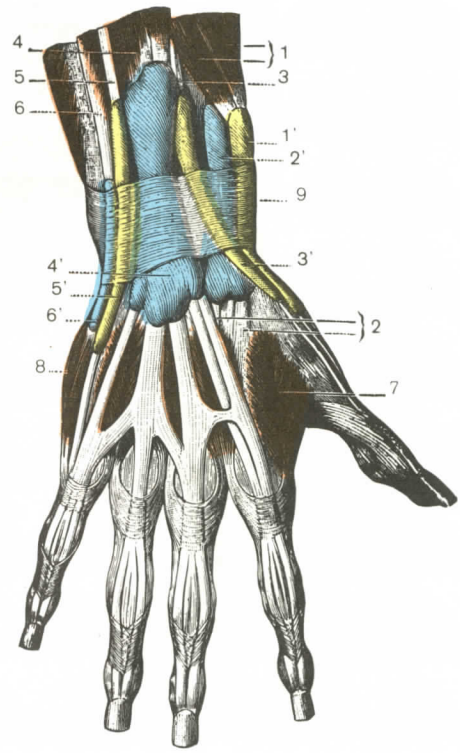

FIG. 968

Vainas sinoviales del dorso de la mano.

1, 1, músculos abductor largo y extensor corto del pulgar, con 1', su vaina. — 2, tendones de los radiales, con 2', su vaina. — 3, músculo extensor largo del pulgar, con 3', su vaina. — 4, músculo extensor común de los dedos, con 4', vaina común a este último músculo y al tendón del extensor propio del índice. — 5, músculo extensor propio del dedo meñique, con 5', su vaina. — 6, músculo cubital posterior, con 6', su vaina. — 7, primer interóseo dorsal. — 8, músculos de la eminencia hipotenar. — 9, ligamento anular posterior del carpo.

Todas estas sinoviales tendinosas ofrecen el tipo llamado *cilíndrico,* por lo que cada una de ellas presenta dos hojillas, teniendo una y otra la forma de un manguito: una *hojilla parietal* que tapiza la corredera osteofibrosa correspondiente, y una *hojilla visceral que envaina* al tendón. Conviene hacer notar, sin embargo, que el tendón está ligado de trecho en trecho a la corredera que lo aloja por los repliegues o mesotendones que le forman sus vasos. Estos mesotendones ofrecen tanto la forma de membranas como la de simples filamentos, así como los repliegues de la misma naturaleza que unen a las falanges los tendones flexores de los dedos.

4. Aponeurosis del antebrazo

Como el brazo, el antebrazo está rodeado de una aponeurosis, que tiene la forma de un cilindro hueco o de un manguito. Esta aponeurosis, llamada *aponeurosis antebraquial,* presenta: un *extremo superior,* un *extremo inferior* y *dos superficies,* exterior e interior:

1.° **Extremo superior.** — Su extremo superior continúa la aponeurosis braquial, y, como esta última, toma sólidos puntos de inserción en las tres principales eminencias del codo, epitróclea, epicóndilo y olécranon.

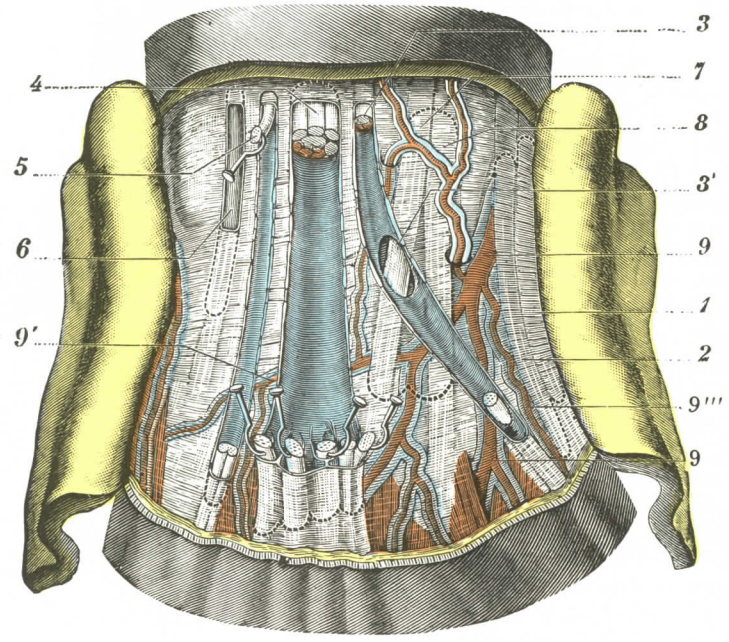

FIG. 969

Región posterior de la muñeca: plano de las vainas tendinosas y sinoviales (T. J.).

(Se han abierto algunas vainas tendinosas y resecado en parte los tendones que contenían: véase la cavidad de la sinovial tendinosa. Los límites de esta sinovial, por arriba y por abajo, están indicados por medio de líneas de puntos.)

1, abductor largo del pulgar, y 2, extensor corto; su vaina no ha sido abierta. — 3, tendón del extensor largo del pulgar, resecado en parte, y su vaina ampliamente abierta; ésta comunica, en 3', por un ancho orificio, con la vaina de los radiales. — 4, tendones del extensor común y tendones del extensor propio del índice seccionados: su vaina común está ampliamente abierta. — 5, tendón del extensor propio del dedo meñique, resecado en parte: su vaina está también abierta. — 6, tendón del cubital posterior; su vaina está abierta. — 7, segundo radial, y 8, primer radial; su vaina común no está abierta. — 9, radial, con 9', dorsal del carpo; 9'', primera interósea dorsal; 9''', dorsal del pulgar.

2.° **Extremo inferior.** — Su extremo inferior se continúa con las aponeurosis de la mano, formando alrededor de la muñeca los dos *ligamentos anulares, anterior* y *posterior,* descritos anteriormente.

3.° **Superficie exterior.** — La superficie exterior o superficial corresponde a la piel, de la que está separada por el tejido celular subcutáneo, los vasos y los nervios superficiales.

4.° **Superficie interior.** — La superficie interior o profunda está en relación con las masas musculares subyacentes. Se adhiere fuertemente al borde posterior del cú-

bito y envía a los músculos de las tres regiones antes descritas numerosas prolongaciones, las cuales forman a cada uno de ellos una cubierta que por lo general es muy delgada. El pronador cuadrado, sin embargo, se halla cubierto por una lámina fibrosa relativamente gruesa e independiente de la aponeurosis antebraquial.

Hemos de indicar también, entre las prolongaciones intramusculares de la aponeurosis antebraquial, la presencia, por encima del músculo flexor superficial de

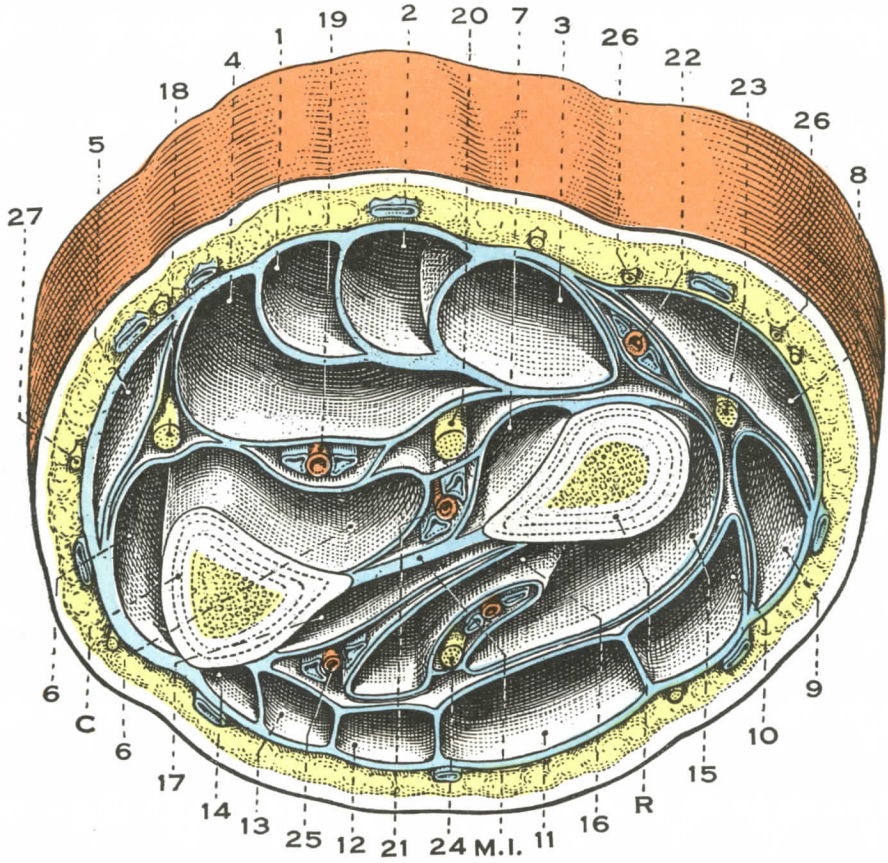

FIG. 970

Corte transversal del antebrazo en el tercio superior (lado izquierdo, segmento superior).

R, radio. — C, cúbito. — MI, membrana interósea.

1, palmar menor. — 2, palmar mayor. — 3, pronador redondo. — 4, flexor superficial común de los dedos. — 5, cubital anterior. — 6, flexor común profundo de los dedos. — 7, flexor largo del pulgar. — 8, supinador largo. — 9, primer radial externo. — 10, segundo radial externo. — 11, extensor común de los dedos. — 12, extensor propio del meñique. — 13, cubital posterior. — 14, ancóneo. — 15, 16, supinador corto. — 17, abductor largo del pulgar. — 18, nervio cubital. — 19, arteria cubital. — 20, nervio mediano. — 21, arteria interósea anterior. — 22, arteria radial. — 23, rama anterior del nervio radial. — 24, rama posterior del nervio radial. — 25, arteria interósea posterior. — 26, rama del musculocutáneo. — 27, rama del braquial cutáneo interno.

los dedos, de una lámina celulosa más gruesa que las demás, la cual, cuando está suficientemente desarrollada, constituye la *aponeurosis profunda* o *aponeurosis del flexor superficial.* Conviene observar que esta lámina, celulosa o fibrosa según los casos, pasa por detrás de la radial y por delante de la cubital, de lo cual resulta que esta última arteria presenta, por encima de ella, en su tercio inferior, una doble hoja aponeurótica: primeramente la aponeurosis superficial y luego la lámina

celulofibrosa del flexor superficial (fig. 971, 20). Insistiremos sobre este particular en la ANGIOLOGÍA.

Cerca del codo, esta misma superficie presta inserción, como hemos dicho, a la mayoría de los músculos epitrócleos y epicondíleos.

5.° **Estructura.** — Desde el punto de vista de su estructura, la aponeurosis envolvente del antebrazo está constituida por fibras circulares, cruzadas en ángulos va-

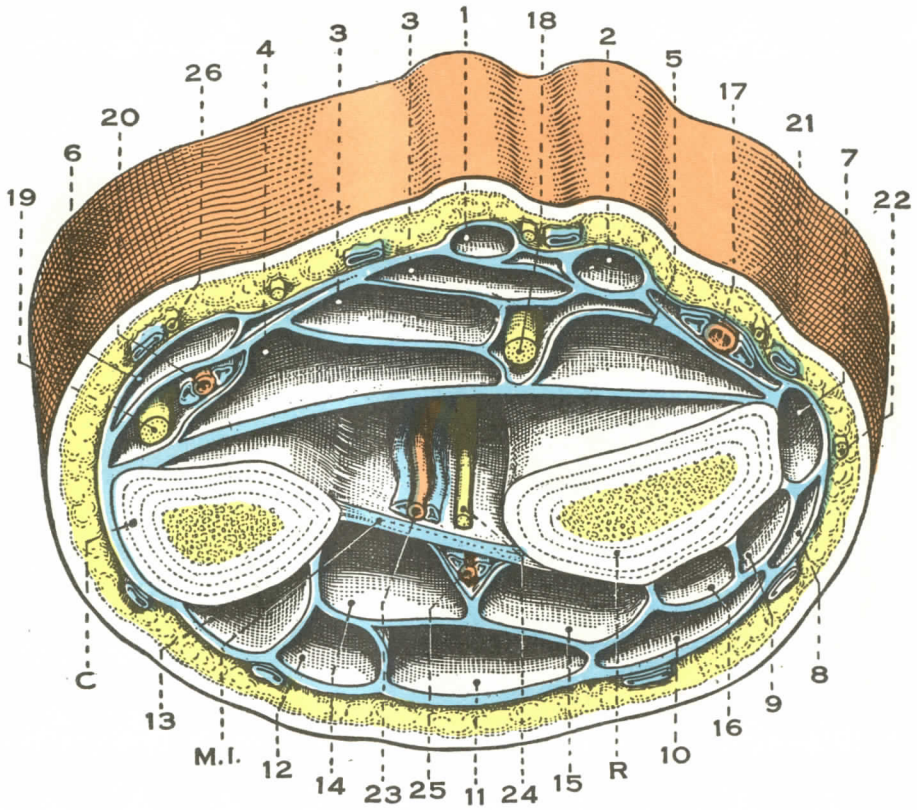

FIG 971

Corte transversal del antebrazo en el tercio inferior (lado izquierdo, segmento superior).

R, radio. — C, cúbito. — M.I., membrana interósea.

1, palmar menor. — 2, palmar mayor. — 3, 3, flexor común superficial de los dedos. — 4, flexor común profundo de los dedos. — 5, flexor propio del pulgar. — 6, cubital anterior. — 7, supinador largo. — 8, primer radial externo. — 9, segundo radial externo. — 10, abductor largo del pulgar. — 11, extensor común de los dedos. — 12, extensor propio del meñique. — 13, cubital posterior. — 14, extensor propio del índice. — 15, extensor largo del pulgar. — 16, extensor corto del pulgar. — 17, arteria radial. — 18, nervio mediano. — 19, nervio cubital. — 20, arteria cubital. — 21, rama del musculocutáneo. — 22, rama cutánea del nervio radial. — 23, interósea anterior. — 24, nervio interóseo. — 25, arteria interósea posterior. — 26, rama del braquial cutáneo interno.

riables por fibras oblicuas o paralelas al eje del miembro. Es mucho más gruesa hacia atrás que hacia delante y se encuentra reforzada hacia arriba por muchas expansiones tendinosas, de las cuales la más importante es seguramente la que le envía el bíceps. Por último presenta, como todas las aponeurosis superficiales, numerosos agujeros para dar paso a los vasos y a los nervios: el más considerable, como también el más constante, está situado en la cara anterior del codo y es atravesado por una gruesa vena anastomótica, que de la red profunda viene a fijarse ya en la vena me-

diana, en el punto en que se bifurca en mediana cefálica y mediana basílica, ya en la porción inicial de la mediana basílica.

ARTICULO IV

MUSCULOS DE LA MANO

Los músculos de la mano son en número de diecinueve, repartidos en tres regiones distintas:

1.ª *Región palmar externa,* destinada al pulgar; constituye la eminencia llamada *tenar;*

2.ª *Región palmar interna,* destinada al meñique; forma la eminencia llamada *hipotenar;*

3.ª *Región palmar media,* situada entre las dos precedentes; corresponde a la parte media de la palma de la mano.

Los músculos que comprenden estas tres regiones están situados en la región palmar y en los espacios interóseos. La región dorsal de la mano está completamente desprovista de músculos, a lo menos en el hombre.

1. Región palmar externa o músculos de la eminencia tenar

La región palmar externa o eminencia tenar tiene cuatro músculos, que son, yendo de la superficie hacia la profundidad: el *abductor corto del pulgar,* el *flexor corto del pulgar,* el *oponente del pulgar* y el *aductor del pulgar.*

1.º *Abductor corto del pulgar*

El más superficial del grupo, el abductor corto del pulgar (figs. 972, 973 y 974) es un músculo aplanado, extendido desde la primera fila del carpo a la primera falange del pulgar.

1.º Inserciones. — Toma origen por arriba: 1.º, en el escafoides; 2.º, en la parte anterior y externa del ligamento anular; 3.º, lo más comúnmente, en una expansión del tendón del abductor. Por sus inserciones es *escafofalangiano.*

De forma triangular con el vértice hacia abajo, termina por ese lado en el tubérculo externo del extremo superior de la primera falange del pulgar. Esta inserción se efectúa por medio de un tendón aplanado, que envía una ligera expansión al tendón correspondiente del extensor largo, lo que parece demostrar que este músculo no es más que un interóseo modificado.

2.º Relaciones. — El abductor corto del pulgar está cubierto por la aponeurosis superficial y la piel y cubre a su vez el flexor corto y el oponente.

3.º Vascularización. — Recibe una rama de la radiopalmar, que penetra en el músculo por el lado externo de su cara profunda, delante del nervio.

4.º Inervación. — Está inervado a la vez por un ramo del *mediano* y otro ramo del *radial.* El ramo del mediano se desprende del tronco nervioso inmediatamente por debajo del ligamento anular anterior del carpo; de aquí se dirige hacia fuera y

un poco hacia arriba y viene a terminar en la cara profunda del músculo, cerca de su extremo superior.

El ramo del radial, ya descrito por VOGT, por KASPER y por ETGOLD, estudiado después por LEJARS, se desprende de la rama anterior del radial a nivel o un poco

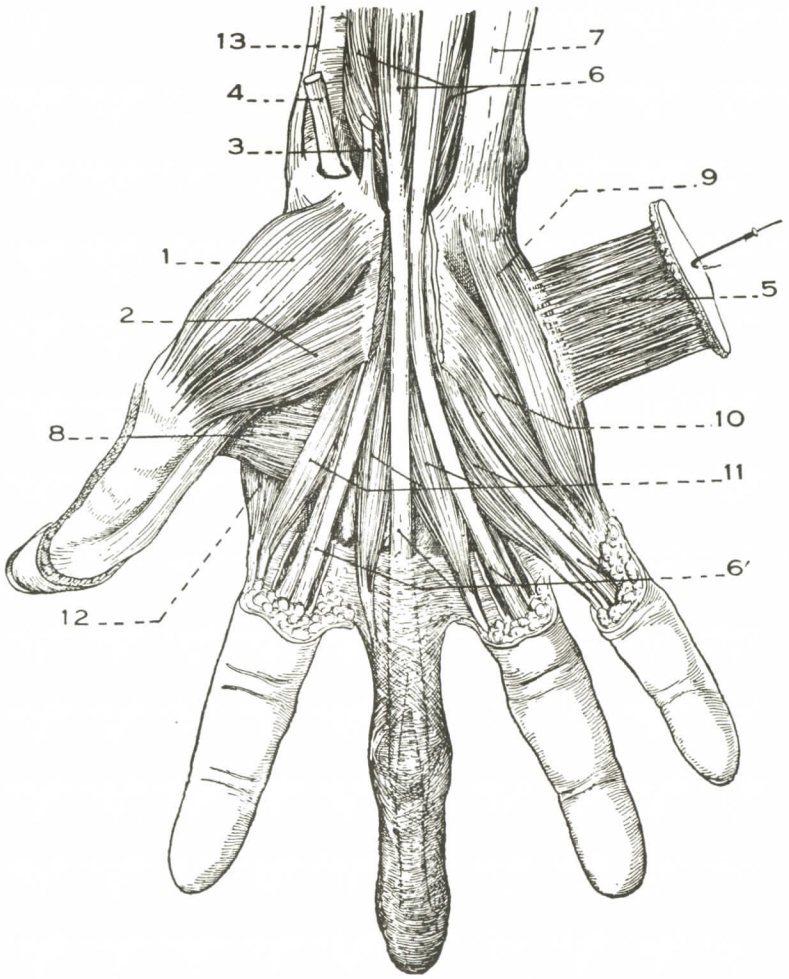

FIG. 972

Músculos de la palma de la mano, cara superficial.
El ligamento anular anterior del carpo está seccionado.

1, abductor corto del pulgar. — 2, flexor corto del pulgar (fascículo superficial). — 3, palmar menor. — 4, palmar mayor. — 5, palmar cutáneo. — 6, flexor común superficial de los dedos. — 6', sus tendones. — 7, cubital anterior. — 8, aductor del pulgar. — 9, aductor del meñique. — 10, flexor corto del meñique. — 11, los cuatro lumbricales. — 12, primer interóseo dorsal. — 13, tendón del supinador largo.

por encima de la muñeca y penetra en el músculo por su borde superior. Este ramo, según nuestras propias observaciones, dista mucho de ser constante.

Por excepción puede estar inervado por la rama profunda del cubital.

5.° **Acción.** — Considerado desde el punto de vista de su acción, este músculo lleva el pulgar hacia delante y adentro, frente al índice y al medio, haciéndole ejecutar un movimiento de abducción hacia fuera.

Variedades. — El abductor corto del pulgar puede ser doble. Puede hallarse reforzado por un fascículo supernumerario procedente, según los casos, del oponente de los músculos de la región posterior, del antebrazo, del radio y del epicóndilo. LÉPINE y HYRTL han descrito un fascículo cutáneo que iba de la piel de la eminencia tenar a este músculo.

2.º *Flexor corto del pulgar*

El flexor corto del pulgar (fig. 974) está situado debajo y por dentro del precedente. Como él, se extiende desde el carpo a la primera falange del pulgar.

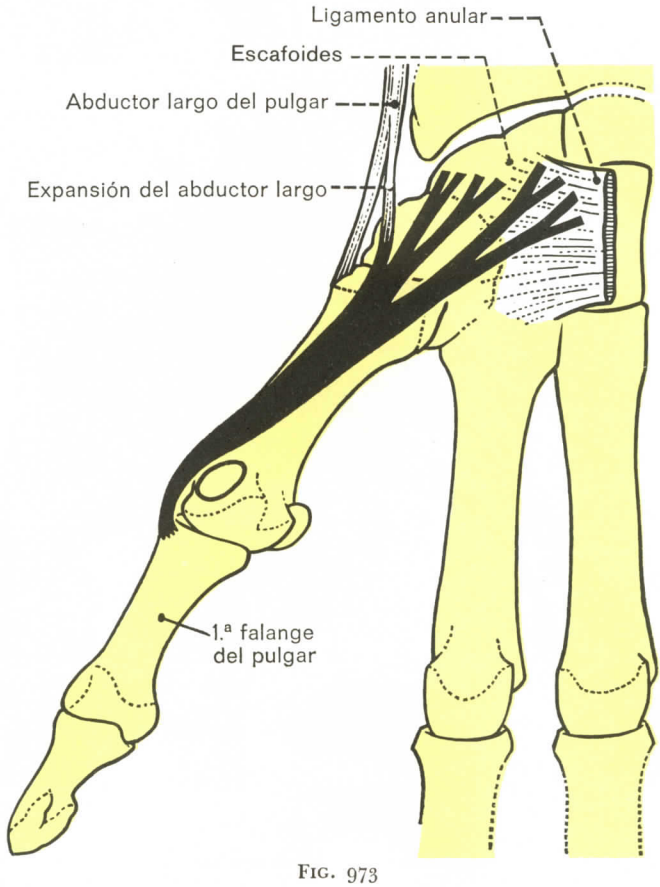

FIG. 973

Constitución esquemática del abductor corte del pulgar.

1.º Inserciones. — Nace por arriba por dos órdenes de fibras, de las que unas constituyen el *fascículo superficial* y las otras el *fascículo profundo* (fig. 974 *bis*).

1.º El fascículo superficial se inserta en el ligamento anular anterior del carpo, en el trapecio y en la vaina del palmar mayor.

2.º El fascículo profundo nace del hueso grande por fuera y del trapezoide por dentro. Las inserciones de este último fascículo y su limitación son difíciles de determinar en muchos casos. En efecto, está sujeto a numerosas variaciones, confundiendo a veces sus inserciones con las del fascículo oblicuo o transverso del aductor del pulgar, del que se le separa difícilmente (véase más adelante).

La significación morfológica del flexor corto del pulgar ha motivado numerosos trabajos, de los cuales unos han tomado por base la inervación y otros la anatomía comparada. El pulgar del hombre, que no tiene su equivalente en ningún animal, posee una diferenciación muscular tan grande que hace difícil la interpretación comparativa de tal o cual fascículo. En realidad, la inervación diferente de los dos fascículos, por el mediano para el fascículo superficial y por el cubital para el fas-

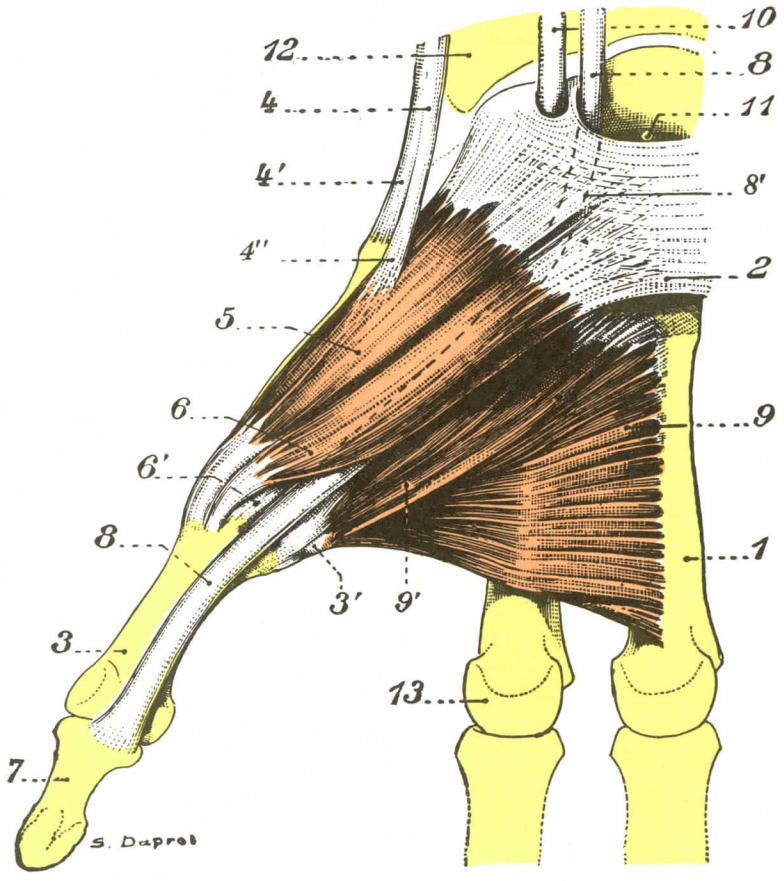

FIG. 974

Músculos de la eminencia tenar.

1, tercer metacarpiano. — 2, ligamento anular del carpo. — 3, primera falange del pulgar. — 3', hueso sesamoideo interno. — 4, tendón del abductor largo del pulgar, con 4', su inserción en el primer metacarpiano, y 4'', su expansión al abductor corto. — 5, abductor corto del pulgar. — 6, flexor corto. — 6', inserción del fascículo profundo. — 7, segunda falange del pulgar. — 8, flexor largo del pulgar. — 8', trayecto de su tendón en línea de puntos. — 9, aductor transverso del pulgar. — 9', aductor oblicuo del pulgar. — 10, palmar mayor. — 11, entrada del túnel carpiano. — 12, extremo inferior del radio.

cículo profundo, no basta para distinguir dos músculos diferentes en el flexor corto tal como lo describimos. La inserción distal común a los dos fascículos en el sesamoideo externo es la que da una verdadera individualidad fisiológica a este músculo complejo (fig. 974 *bis*).

El fascículo externo que sigue el borde interno del oponente y el fascículo profundo o interno se reúnen hacia la base de la primera falange del pulgar y se insertan en el tubérculo de ésta, así como en el sesamoideo externo.

2.° **Relaciones.** — Cubierto por el abductor corto del pulgar, el flexor corto cubre en parte al oponente y al aductor.

En el ángulo diedro que forman, yuxtaponiéndose, los dos fascículos del flexor corto, se encuentra (fig. 974) el flexor largo del pulgar.

3.° **Vascularización.** — Cada fascículo está irrigado por una rama de la primera interósea.

4.° **Inervación.** — El fascículo externo del flexor corto del pulgar está inervado, como el aductor, por un ramo del *mediano*. En cuanto al fascículo interno, está

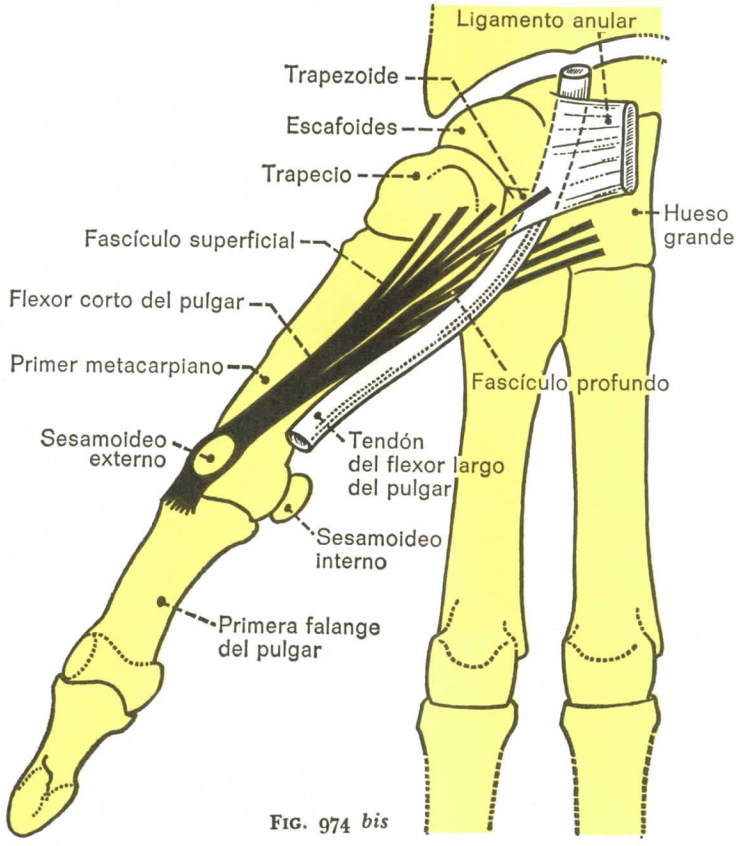

FIG. 974 *bis*

Constitución esquemática del flexor corto del pulgar.

inervado, como el aductor, por la rama profunda del *cubital*. Por lo demás, existen numerosas variaciones; sin embargo, la disposición que hemos señalado es la regla.

5.° **Acción.** — Dirige el pulgar hacia dentro y adelante, comunicando al primer metacarpiano un movimiento de rotación alrededor de su eje longitudinal. Viene a ser de este modo congénere del abductor y del oponente. La porción externa hace ejecutar el mismo movimiento de rotación que estos músculos y opone el pulgar al auricular; pero lo separa menos de la palma de la mano, lo que justifica la opinión de DUCHENNE que hace del abductor corto el oponente falangético y del flexor corto el oponente falanginiano.

Variedades. — El flexor corto del pulgar es esencialmente variable: sus variaciones resultan bien de una fusión más o menos pronunciada con los músculos vecinos, bien de su

división más o menos completa en fascículos distintos. Su inervación es igualmente muy variable. En 29 manos disecadas por BROOKS, el fascículo externo estaba inervado como sigue: cinco veces por el mediano solamente, diecinueve, por el mediano y el cubital, y cinco, sólo por el cubital. En otras manos, BROOKS ha visto al mediano enviar un filete al fascículo interno del músculo, aunque recibía otro del cubital (véase NEUROLOGÍA).

3.° *Oponente del pulgar*

El oponente del pulgar (figs. 975 y 976) es un músculo pequeño, aplanado y triangular, situado por debajo del abductor corto y por fuera del flexor corto.

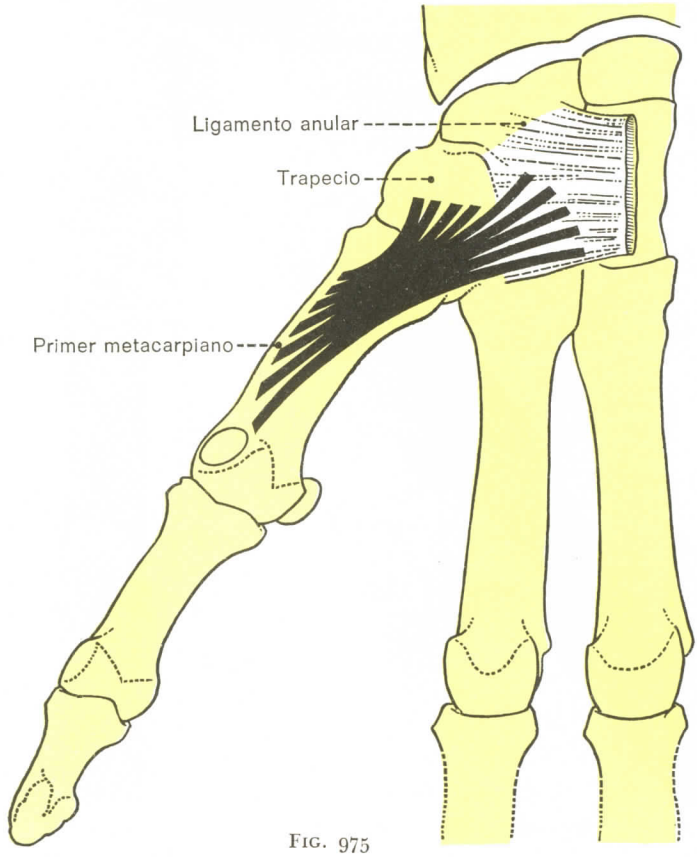

FIG. 975

Constitución esquemática del oponente del pulgar.

1.° Inserciones. — Se inserta: 1.°, en la parte anteroexterna del ligamento anular, por sus fibras superficiales; 2.°, en la cara anterior y parte externa de la cresta del trapecio, por sus fibras profundas. De aquí sus fibras se dirigen hacia fuera para insertarse en la vertiente externa del primer metacarpiano en toda su extensión.

2.° Relaciones. — Cubierto *(cara superficial)* por el abductor corto, que excede por fuera, el oponente cubre sucesivamente *(cara profunda)* la articulación trapecio-metacarpiana y la cara anterior del metacarpiano del pulgar. Su *borde interno* está en relación con el flexor corto del pulgar. Su *borde externo* sobresale a menudo del abductor corto, hallándose entonces en relación con la piel.

3.° **Vascularización.** — Está irrigado por un ramo procedente de la radiopalmar o de la primera interósea. Este ramo, satélite del nervio, llega al músculo en la unión del tercio superior y del tercio medio.

4.° **Inervación.** — Está inervado por un ramo tenar del *mediano*

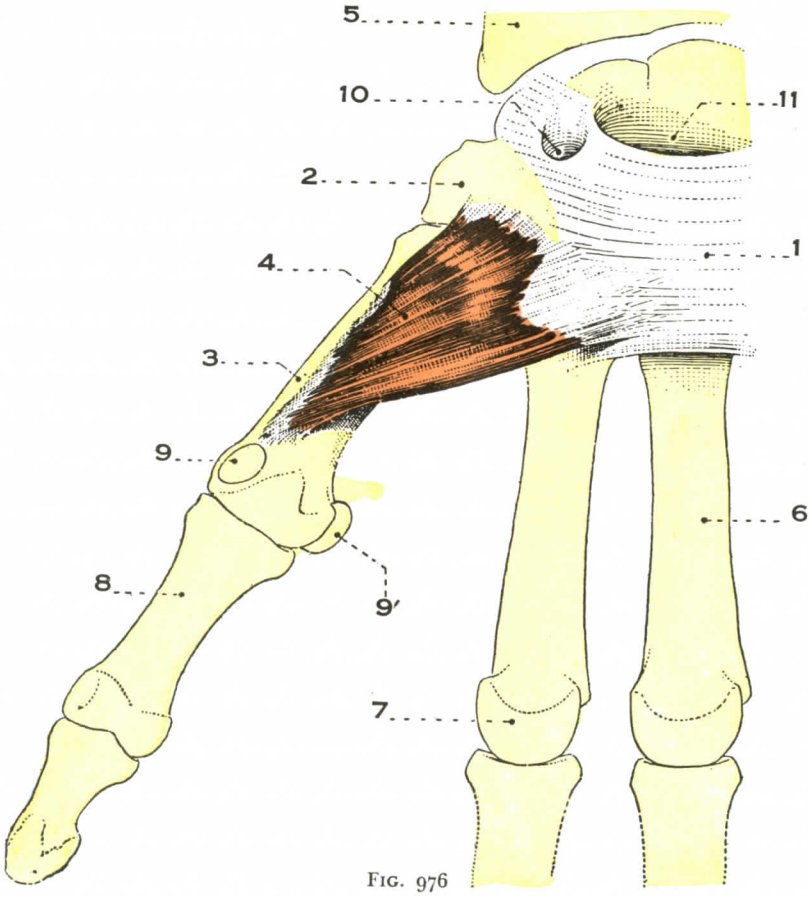

FIG. 976

Músculo oponente del pulgar (trapezometacarpiano).

1, ligamento anular. — 2, trapecio. — 3, primer metacarpiano. — 4, oponente del pulgar. — 5, epífisis inferior del radio. — 6, tercer metacarpiano. — 7, segundo metacarpiano. — 8, primera falange del pulgar. — 9, sesamoideo externo. — 9', sesamoideo interno. — 10, canal fibroso del palmar mayor. — 11, orificio superior del conducto carpiano.

5.° **Acción.** — El oponente del pulgar lleva el primer metacarpiano hacia delante y adentro. Le imprime al mismo tiempo un movimiento de rotación, en virtud del cual la cara palmar del pulgar *se opone* (de aquí su nombre) a la cara palmar de los otros cuatro dedos.

Variedades. — No es raro ver al oponente unirse, por alguna de sus fibras, al fascículo externo del flexor corto y prolongar así sus inserciones hasta el hueso sesamoideo externo.

4.° *Aductor del pulgar*

El más profundo y el más interno de los músculos de la eminencia tenar, el aductor del pulgar (figs. 978 y 979), tiene la forma de un ancho triángulo, cuya

base descansa sobre el tercer metacarpiano y el vértice corresponde a la extremidad proximal de la primera falange del pulgar.

1.° Inserciones. — Toma origen, por dentro, por dos órdenes de fascículos, *fascículos carpianos* y *fascículos metacarpianos:* los primeros se insertan en la cara anterior de la segunda fila del carpo, principalmente en el trapezoide y el hueso grande; los fascículos metacarpianos se desprenden de la base del segundo metacarpiano y, sobre todo, de la base, del borde anterior y de la cabeza del tercer metacarpiano.

Además de estos dos fascículos, carpiano y metacarpiano, LEBOUCQ hace notar todavía, como parte integrante del aductor del pulgar, un tercer fascículo, llamado *fascículo aponeurótico,* que corresponde al borde inferior del músculo y que, en vez de fijarse en el tercer metacarpiano, se inserta realmente, unas veces en la aponeurosis interósea de los dos últimos espacios, y otras en el ligamento glenoideo de las articulaciones metacarpofalángicas. Este último fascículo no es constante.

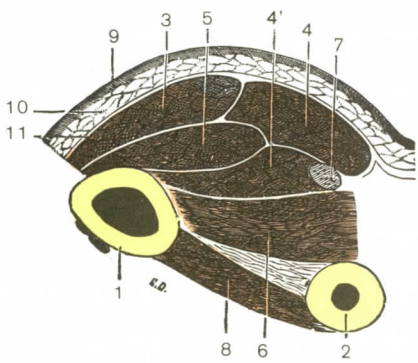

FIG. 977

Los cuatro músculos de la eminencia tenar vistos en un corte transversal, perpendicular al eje del primer metacarpiano.

1, 2, primero y segundo metacarpianos. — 3, abductor corto del pulgar. — 4, 4', fascículo externo y fascículo interno del flexor corto. — 5, oponente. — 6, aductor. — 7, tendón del flexor largo propio del pulgar. — 8, primer interóseo dorsal. — 9, piel. — 10, tejido celular subcutáneo. — 11, aponeurosis palmar superficial.

De la larga línea de inserciones que acabamos de describir, las fibras del aductor se dirigen todas hacia la articulación del primer metacarpiano con la primera falange del pulgar, siguiendo un trayecto que es señaladamente oblicuo para el fascículo carpiano (el *aductor oblicuo* de algunos autores) y más o menos transversal para el fascículo metacarpiano (el *aductor transverso* de algunos autores). Finalmente, se fijan en el hueso sesamoideo interno y en la tuberosidad interna y superior de la primera falange del pulgar.

2.° Relaciones. — El músculo aductor del pulgar forma parte de los órganos profundos del hueco de la mano. Desde el punto de vista de sus relaciones debemos considerar en el músculo aductor del pulgar dos caras (una anterior y otra posterior) y dos bordes (uno externo y otro inferior). La *cara anterior* o *palmar,* cubierta por una delgada lámina aponeurótica dependiente de la aponeurosis interósea, está en relación con los tendones de los flexores de los dedos y con los lumbricales. Su *cara posterior* cubre el segundo metacarpiano y los dos primeros espacios interóseos. Su *borde externo,* oblicuo hacia abajo y afuera, está en relación con el borde interno del flexor corto, del que a menudo es muy difícil separarlo. Su *borde inferior,* casi transversal, está en relación con el pliegue de piel que une el pulgar con el índice. La parte de la cara posterior que está cerca de este borde es igualmente subcutánea. La arteria radial, al dirigirse del dorso a la palma de la mano, pasa entre el aductor y el primer interóseo palmar.

3.° Vascularización. — Está irrigado por el tronco de la radial después de su travesía por el medio espacio y por las dos primeras interóseas, vasos que llegan al músculo por su cara profunda.

4.° Inervación. — Está inervado por la rama profunda del *cubital.* Esta pasa, a nivel del aductor, entre los dos fascículos e inerva los fascículos carpiano y metacarpiano por dos o tres filetes.

5.º **Acción.** — Tomando punto fijo en el carpo y en el metacarpo, el músculo aductor del pulgar actúa sobre el dedo, aproximándolo a la vez a la línea axil de la mano y a la línea media del cuerpo: es esencialmente *aductor* y merece con razón su nombre.

Variedades. — MECKEL ha visto al aductor del pulgar desprenderse del cuarto y también del quinto metacarpianos. No es muy raro que este músculo aparezca dividido en dos fas-

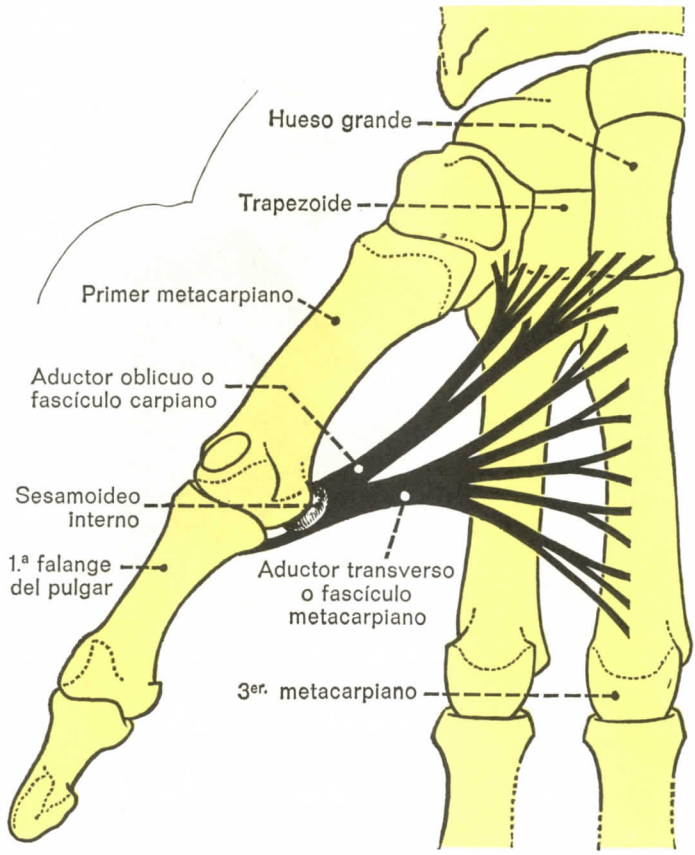

FIG. 978

Constitución esquemática del aductor del pulgar.

cículos distintos, uno superior y otro inferior, separados uno de otro por un intervalo más o menos ancho, disposición en absoluto semejante a la que ofrece el abductor del dedo gordo del pie. También está algunas veces más o menos unido al fascículo interno del flexor corto del pulgar.

2. Región palmar interna o músculos de la eminencia hipotenar

Los músculos de la eminencia hipotenar son igualmente en número de cuatro, a saber: el *palmar cutáneo,* el *aductor del meñique,* el *flexor corto del meñique* y el *oponente del meñique.*

1.º *Palmar cutáneo*

El palmar cutáneo (figs. 972, 5, y 981, 6) es un músculo pequeño, cuadrilátero, y, como su nombre indica, está situado debajo de la piel, en la parte superior de la eminencia hipotenar.

1.º Inserciones. — Está constituido generalmente por una serie de fascículos transversos y paralelos (de seis a ocho) que se insertan: *de un lado,* por su extremo

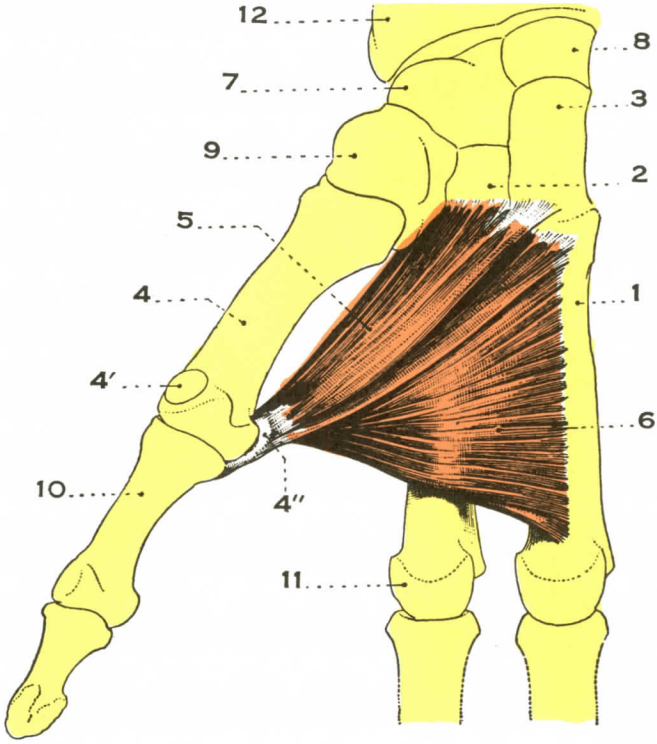

FIG. 979

Aductor del pulgar.

1, tercer metacarpiano. — 2, trapezoide. — 3, hueso grande. — 4, primer metacarpiano. — 4', sesamoideo externo. — 4'', sesamoideo interno. — 5, aductor oblicuo. — 6, aductor transverso. — 7, escafoides. — 8, semilunar. — 9, trapecio. — 10, primer metacarpiano. — 11, segundo metacarpiano.

externo, en el borde interno de la aponeurosis palmar; *de otro lado,* por su extremo interno, en la cara profunda de la piel de la eminencia hipotenar.

2.º Relaciones. — Los fascículos del palmar cutáneo están como sumergidos en una atmósfera celuloadiposa. Cubiertos por la piel, cubren la arteria cubital y las venas que la acompañan.

3.º Inervación. — El palmar cutáneo recibe su nervio de la rama superficial del *cubital.* Este nervio penetra en el músculo por su cara profunda, muy cerca de su borde superior.

4.º Acción. — Tomando punto fijo en la aponeurosis, el palmar cutáneo actúa sobre la piel, que se dirige hacia fuera plegándose transversalmente. La contrae

Este músculo es, en el hombre, un músculo rudimentario: por lo regular la voluntad resulta impotente para hacerlo contraer.

Variedades. — Las dimensiones del palmar cutáneo son muy variables, pero su ausencia es muy rara. Puede insertarse en el pisiforme. MACALISTER lo ha visto reforzado por algunos fascículos que provenían del cubital anterior.

2.° *Aductor del meñique*

El aductor del dedo meñique (figs. 972, 9, y 981, 7), situado en la parte interna de la eminencia hipotenar, es un músculo aplanado, que se extiende desde la primera fila del carpo a la primera falange del meñique.

1.° Inserciones. — Se inserta, por arriba, en el pisiforme, así como en una expansión fibrosa que le envía el tendón del cubital anterior.

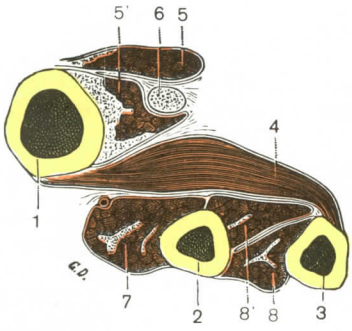

FIG. 980

Músculo aductor del pulgar visto en un corte transversal que pasa por la extremidad distal del primer metacarpiano.

1, primer metacarpiano. — 2, 3, segundo y tercer metacarpianos. — 4, aductor del pulgar. — 5, 5', los dos fascículos del flexor corto. — 6, tendón del flexor largo del pulgar. — 7, primer interóseo dorsal. — 8, 8', interóseo dorsal e interóseo palmar del segundo espacio.

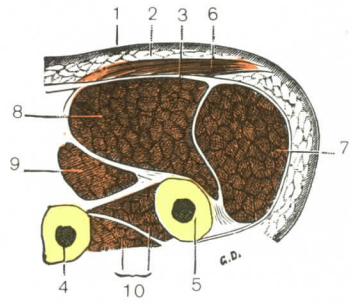

FIG. 981

Los cuatro músculos de la eminencia hipotenar vistos en un corte transversal y perpendicular al eje del quinto metacarpiano.

1, piel. — 2, tejido celular subcutáneo. — 3, aponeurosis palmar superficial. — 4, 5, cuarto y quinto metacarpianos. — 6, palmar cutáneo. — 7, aductor del dedo meñique. — 8, flexor corto del dedo meñique. — 9, oponente del dedo meñique. — 10, los dos interóseos del cuarto espacio.

Desde allí se dirige hacia abajo y un poco adentro y viene a insertarse en el hueso sesamoideo y el ligamento glenoideo de la articulación metacarpofalángica y en el tubérculo interno del extremo superior de la primera falange del meñique, enviando una expansión al tendón del extensor. Como en el abductor corto del pulgar, esta expansión tiende a homologarlo con un interóseo.

2.° Relaciones. — El aductor del meñique está cubierto por la aponeurosis de la eminencia hipotenar, el palmar cutáneo y la piel. Cubre a su vez el oponente del meñique.

Su *borde interno* o cubital está en relación con la piel.

Su *borde externo* o radial descansa sobre el músculo siguiente.

3.° Vascularización. — Está irrigado por una rama de la cubitopalmar que llega al músculo en compañía del nervio.

4.° Inervación. — Está inervado por la rama profunda del *cubital;* este filete que le está destinado penetra por su borde externo, algo por debajo del pisiforme,

5.° Acción. — Considerado desde el punto de vista de su acción, el aductor del meñique inclina a éste sobre el borde cubital del quinto metacarpiano y lo separa del eje de la mano. Pero al separarlo del eje de la mano lo aproxima a la línea media del cuerpo y merece perfectamente el nombre de *aductor* que se le da en Francia, al contrario de la mayoría de los anatomistas de otros países, que le llaman *abductor:* no es abductor sino relacionando su acción con la línea axil de la mano. El aductor del meñique es también flexor de la primera falange de este dedo sobre el metacarpo.

Variedades. — El aductor del dedo meñique puede faltar. Puede presentar uno o dos fascículos de origen supernumerario, que provienen, según los casos, del ligamento anular, del cúbito, del quinto metacarpiano, da la aponeurosis antebraquial y del tendón del palmar menor. Hemos visto, en un caso, este fascículo supernumerario desprenderse de la aponeurosis antebraquial y de la vaina del cubital anterior. El músculo en cuestión puede ser doble. Puede fusionarse con el flexor corto.

3.° *Flexor corto del meñique*

El flexor corto del meñique (figs. 981, 8, y 982, 6) está situado por fuera del aductor, en el mismo plano que este último músculo. Se extiende de la segunda fila del carpo a la primera falange del meñique.

1.° Inserciones. — Se inserta: 1.°, *de un lado,* en la apófisis unciforme del hueso ganchoso, en la parte interna del ligamento anular y en una arcada fibrosa tendida del pisiforme al uncus del hueso ganchoso, que lo une con el aductor; 2.°, *de otro lado,* en la parte interna o cubital de la primera falange del meñique, por un tendón que le es común con el músculo precedente.

2.° Relaciones. — Cubierto por la aponeurosis y la piel, el flexor *corto del* meñique cubre al oponente y al último interóseo palmar.

Su *borde externo* es seguido por los tendones que los flexores largos (superficial y profundo) envían al meñique.

Su *borde interno* está en relación con el aductor, del cual lo separan la arteria cubital y la rama profunda del nervio cubital que pasan por debajo de la arcada fibrosa antes indicada.

3.° Vascularización. — Está irrigado por una rama de la cubitopalmar, satélite de nervio.

4.° Inervación. — Está inervado por la rama profunda del *cubital.* El ramo nervioso lo penetra por su borde interno o su cara profunda, cerca de sus inserciones superiores.

5.° Acción. — Considerado desde el punto de vista de su acción, el músculo flexor corto del meñique, como su nombre indica, dobla la primera falange de este dedo sobre el metacarpiano correspondiente.

Variedades. — Puede faltar. MACALISTER lo ha visto insertado exclusivamente en el pisiforme. Como el músculo precedente puede estar reforzado por un fascículo de origen supernumerario, de diversas procedencias. Se le ha visto unirse con el aductor.

MÚSCULO UNCIPISIFORME. — Descrito por vez primera por CAROLI, este pequeño músculo es muy raro. Se inserta en la cara anterior del pisiforme, cerca de la inserción del cubital anterior y en el ligamento anular anterior del carpo, y, de aquí, va a fijarse al vértice de la apófisis unciforme del hueso ganchoso. Está inervado por el cubital.

4.° *Oponente del meñique*

El más profundo de los músculos del dedo meñique, el oponente (figs. 981, 9, y 982, 7), recuerda al homónimo del pulgar por su configuración e inserciones.

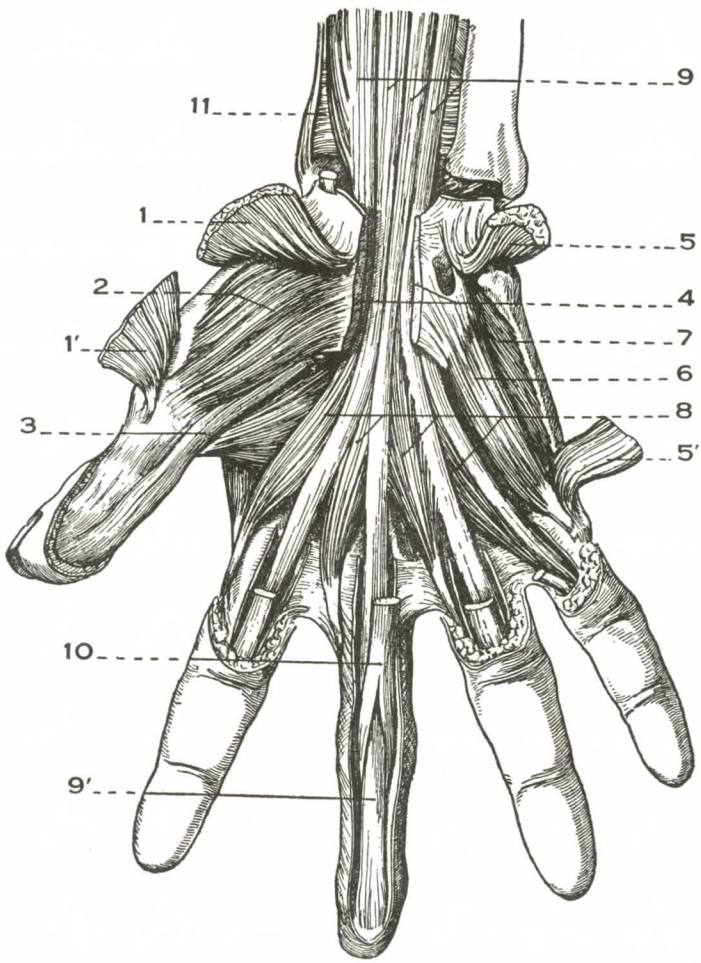

FIG. 982

Músculos de la palma de la mano, capa media.

1, abductor corto del pulgar. — 2, oponente del pulgar. — 3, tendón del flexor largo del pulgar. — 4, ligamento anular seccionado. — 5, 5', aductor del meñique. — 6, flexor corto del meñique. — 7, oponente del meñique. — 8, los cuatro lumbricales. — 9, músculo flexor común profundo (flexor perforante). — 9', uno de sus tendones. — 10, un tendón del flexor común superficial (tendón perforado). — 11, pronador cuadrado.

1.° Inserciones. — Toma origen, por arriba: 1.°, en la parte inferior e interna del ligamento anular; 2.°, en la apófisis unciforme del hueso ganchoso; 3.°, en el ligamento que une este último hueso al pisiforme.

De aquí sus fibras se dirigen hacia abajo y un poco hacia dentro, abrazando al quinto metacarpiano y viniendo a fijarse en el lado interno o cubital de este hueso en toda su longitud.

2.° **Relaciones.** — Cubierto por los músculos precedentes, el oponente, como lo demuestra el corte representado en la figura 997, 1, cubre el quinto metacarpiano, el cuarto interóseo palmar y los tendones que los músculos extensores envían al dedo meñique.

3.° **Vascularización.** — Está irrigado por una rama de la cubitopalmar que llega a él por su extremo superior.

4.° **Inervación.** — Está inervado, como los dos músculos precedentes, por ramos cortos y delgados, emanados de la rama profunda del *cubital* en el punto en que ésta perfora el músculo para llegar a la región profunda del hueco de la mano.

5.° **Acción.** — El oponente del meñique inclina el quinto metacarpiano y, por consiguiente, el meñique hacia delante y afuera. El movimiento de rotación del metacarpiano, admitido por varios autores, nos parece muy problemático y, en todo caso, poco sensible.

Variedades. — El oponente puede: 1.°, faltar; 2.°, unirse íntimamente con el aductor; 3.°, estar dividido en dos porciones, porción superior y porción inferior.

3. Región palmar media

La región palmar media, situada entre la eminencia tenar y la eminencia hipotenar, presenta dos capas de músculos: una superficial, que comprende los *lumbricales,* y otra profunda, constituida por los *interóseos.*

1.° *Lumbricales de la mano*

Los lumbricales (fig. 982, 8), llamados así porque se los ha comparado por razón de su forma a lombrices *(lumbricoides),* son pequeños músculos cilindroideos, o mejor, fusiformes, situados en la región media de la mano y en el mismo plano que los tendones del flexor profundo que van de estos tendones a las expansiones tendinosas de los interóseos. Son en número de cuatro y se designan con los nombres de *primero, segundo, tercero* y *cuarto,* desde el pulgar hacia el meñique. Se extienden en altura, desde las articulaciones carpometacarpianas hasta la raíz de los dedos. Los cuatro lumbricales presentan, por otra parte, una disposición similar y se prestan, por consiguiente, a una descripción común.

1.° **Inserciones.** — Los dos primeros lumbricales se insertan en la cara anterior y en el borde externo o radial del flexor profundo del índice y del medio. Los dos últimos se insertan en los dos tendones, entre los cuales están situados a la manera de las barbas de una pluma.

De su inserción de origen, los cuatro músculos se dirigen hacia abajo, divergiendo ligeramente como los tendones mismos a los cuales están anexos. Llegados a la raíz de los dedos, se hacen oblicuos hacia atrás y afuera, llegan al *lado externo de la articulación metacarpofalángica* de los cuatro últimos dedos y, a este nivel, se convierten en una lengüeta tendinosa, aplanada y delgada. Esta lengüeta terminal se une a la porción inferior o porción larga (véase más adelante) del tendón del interóseo contiguo y viene a fijarse con él en el tendón del extensor correspondiente hasta el nivel de la tercera falange.

De la descripción anterior resulta que:

a) *El primer lumbrical,* situado en la parte externa de la articulación metacarpofalángica del índice, termina en el tendón extensor del índice;

β) *El segundo lumbrical,* situado en la parte externa de la articulación metacarpofalángica del medio, termina en el tendón extensor del medio;

γ) *El tercer lumbrical,* situado en la parte externa de la articulación metacarpofalángica del anular, termina en el tendón extensor del anular;

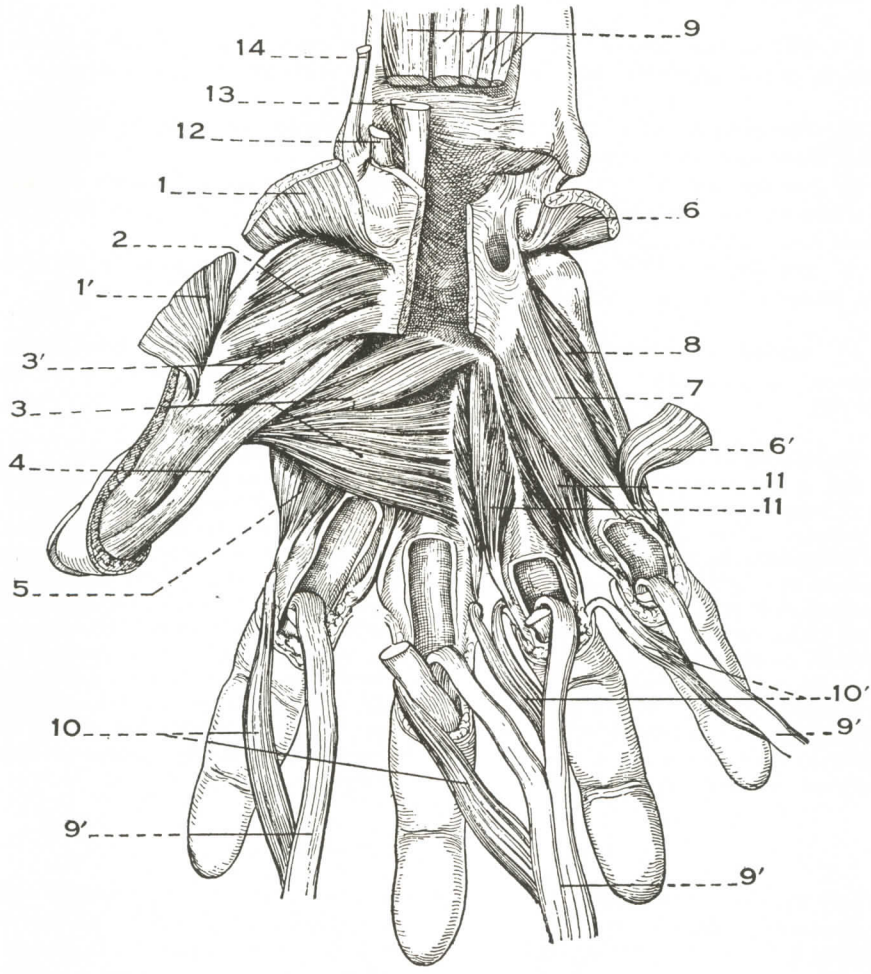

FIG. 983

Músculos de la palma de la mano, plano profundo.

1, 1', abductor corto del pulgar. — 2, oponente del pulgar. — 3, aductor del pulgar. — 3', flexor corto del pulgar. — 4, tendón del flexor largo del pulgar. — 5, primer interóseo dorsal. — 6, 6', aductor del meñique. — 7, flexor corto del meñique. — 8, oponente del meñique. — 9, 9', 9'', tendones del flexor común profundo de los dedos. — 10, 10, lumbricales. — 11, 11, interóseos.

δ) *El cuarto lumbrical,* por último, situado en la parte externa de la articulación metacarpofalángica del meñique, termina también en el tendón extensor de este dedo.

2.° **Relaciones.** — En la palma de la mano, los lumbricales, situados en el mismo plano que los tendones del flexor perforante, están cubiertos por los tendones del flexor perforado, por el arco palmar superficial y por las ramas cutáneas del me-

diano y del cubital. Cubren a su vez los espacios interóseos, de los cuales están separados, hacia fuera, por el aductor del pulgar.

A nivel de la articulación metacarpofalángica, el lumbrical descansa, hacia atrás, sobre el ligamento transverso y está en relación, por delante, con la arteria colateral y el nervio que la acompaña.

3.° **Vascularización.** — Cada lumbrical recibe una rama del arco palmar profundo, la *arteria lumbrical,* que llega generalmente a él por su cara profunda.

4.° **Inervación.** — La inervación de los lumbricales varía según se consideren los dos externos o los dos internos.

α) Los dos *lumbricales externos* (el primero y el segundo) reciben sus nervios del *mediano:* estos nervios los alcanzan por su cara superficial, en su tercio medio y cerca de su borde radial.

β) Los dos *lumbricales internos* (el tercero y el cuarto) reciben los suyos de la rama profunda y parte media de esta cara.

5.° **Acción.** — Se admite generalmente, desde FALOPIO, que los lumbricales determinan por su contracción la *flexión de la primera falange y la extensión de las otras dos.*

Variedades. — Las variaciones de los lumbricales son excesivamente numerosas y se prestan mal a una somera descripción. Fácilmente podemos convencernos de ello considerando que su frecuencia es de 12 por 100 (MACALISTER), 18 por 100 (WOOD) y también 45 por 100. No podemos señalar aquí sino los principales casos. Algunos de los lumbricales pueden faltar: MACALISTER ha notado la ausencia de todos en una mujer. Por el contrario, pueden desarrollarse otros supernumerarios: la cifra cinco está lejos de ser rara, pues MECKEL ha contado hasta siete. Los lumbricales pueden bifurcarse en su extremidad inferior y entonces insertarse en los dedos vecinos. Su inserción de origen puede cambiarse y tener efecto, según los casos: 1.°, en el tendón del flexor superficial; 2.°, en el tendón del flexor del pulgar; 3.°, en uno de los músculos del antebrazo; 4.°, en los huesos del antebrazo. Hemos visto un caso en que el primer lumbrical recibía un fuerte fascículo del radio, y otro caso en que recibía igualmente un fascículo del flexor largo propio del pulgar. GRUBER y TESTUT han visto el cuarto lumbrical destacarse del tercer interóseo. Con las inserciones anormales pueden persistir las inserciones normales; de ahí las más variadas combinaciones.

2.° *Interóseos de la mano*

Los espacios intermetacarpianos o interóseos están ocupados por pequeños músculos, llamados *músculos interóseos.* Se les divide, según su situación, en *interóseos palmares* e *interóseos dorsales.* Cada espacio contiene dos músculos: un interóseo palmar y un interóseo dorsal. No hay excepción más que para el primer espacio, que se encuentra desprovisto de interóseo palmar.

En total existen siete interóseos, cuatro dorsales y tres palmares.

Para facilitar el estudio de estos músculos, los relacionaremos, siguiendo a la mayor parte de los anatomistas franceses, no con el *eje del cuerpo,* sino con el *eje de la mano,* designando con este nombre una línea convencional que bajara desde la mitad de la articulación de la muñeca hasta el extremo inferior del dedo medio.

a) *Interóseos palmares*

Los interóseos palmares (fig. 984) son en número de tres y ocupan los tres últimos espacios intermetacarpianos. Se les distingue con los nombres de *primero, segundo* y *tercero,* procediendo de fuera a dentro, o sea del pulgar al dedo meñique.

1.° **Caracteres esenciales.** — Los caracteres esenciales de estos músculos son:

α) No ocupar más que una de las mitades del espacio interóseo donde están situados;

β) No insertarse más que en un solo metacarpiano;

γ) Terminar en el dedo que continúa el metacarpiano en que se insertan.

2.° **Inserciones.** — Los interóseos palmares se insertan, en su espacio respectivo, en la cara del metacarpiano que mira al eje de la mano. Esta inserción se efectúa en

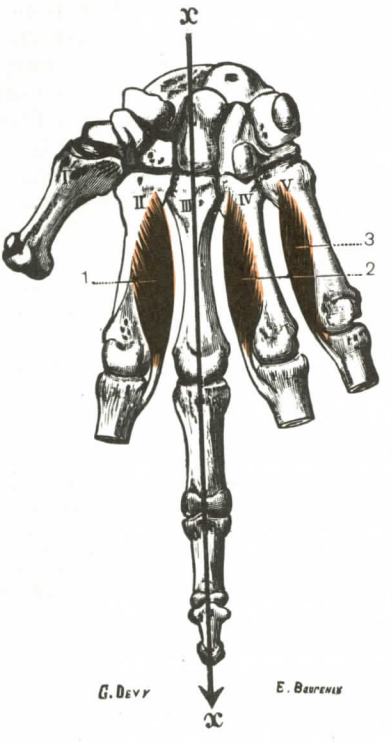

FIG. 984

Interóseos palmares vistos por su cara anterior.

x, *x*, eje de la mano pasando por el dedo medio. — I, II, III, IV, V, los cinco metacarpianos. — 1, 2 y 3, primero, segundo y tercer interóseos palmares.

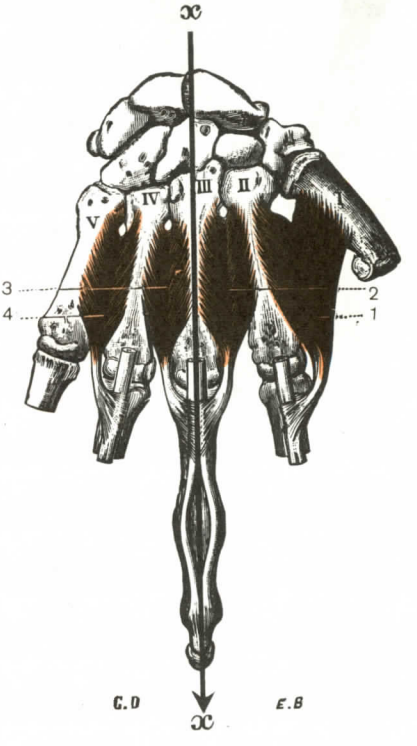

FIG. 985

Interóseos dorsales vistos por su cara posterior.

x, *x*, eje de la mano pasando por el dedo medio. — I, II, III, IV, V, los cinco metacarpianos. — 1, 2, 3 y 4, primero, segundo, tercero y cuarto interóseos dorsales.

toda la altura de esta cara, pero en su mitad anterior solamente, puesto que la mitad posterior debe dar origen al interóseo dorsal correspondiente.

Desde esta superficie de origen, las fibras carnosas del interóseo palmar se dirigen hacia abajo, hacia el lado correspondiente de la articulación metacarpofalángica. Aquí terminan en un pequeño tendón, el cual rodea el extremo superior de la primera falange y viene a terminar en el tendón del extensor. Excepcionalmente los interóseos palmares se insertan en la falange misma.

Resulta de esta descripción que:

α) El *primer interóseo palmar* se inserta en la *cara cubital* del segundo metacarpiano y termina en el tendón extensor del índice;

β) El *segundo interóseo palmar* se inserta en la *cara radial* del cuarto metacarpiano y termina en el tendón extensor del anular;

γ) El *tercer interóseo palmar* se inserta en la *cara radial* del quinto metacarpiano y termina en el tendón extensor del meñique.

Del tercer metacarpiano o metacarpiano del dedo medio no arranca ningún interóseo palmar, así como tampoco recibe el tendón extensor del dedo medio ningún tendón terminal de estos músculos.

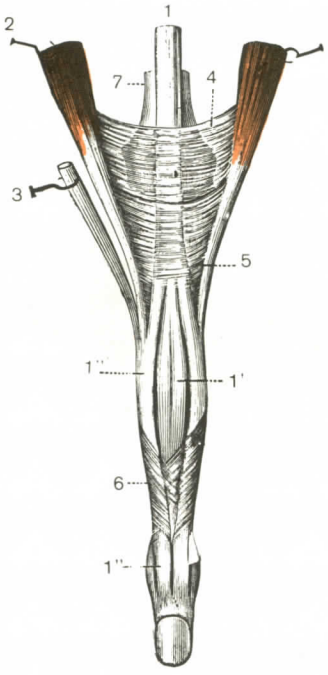

FIG. 986

Tendón del extensor de uno de los dedos visto por su cara posterior.

1, tendón del extensor, con: 1', su lengüeta media para la segunda falange; 1'', 1'', sus lengüetas laterales para la tercera falange. — 2, músculos interóseos. — 3, músculo lumbrical. — 4, cintilla fibrosa, extendiéndose entre los dos interóseos del mismo dedo. — 5, cintilla fibrosa que el tendón del interóseo extiende sobre el tendón del extensor. — 6, cintilla fibrosa que fija el tendón sobre las falanges. — 7, metacarpiano.

Algunos anatomistas, según la descripción de HENLE, admiten cuatro interóseos palmares, de los cuales el primero ocupa el primer espacio. «Este pequeño músculo, según HENLE, se desprende por una cabeza constante de la mitad superior del primer metacarpiano; a esta cabeza vienen a añadirse a menudo otras dos, de las cuales una se desprende del arco fibroso que corresponde al primer interóseo dorsal y la otra se inserta en la base o en la parte más elevada del borde externo del cuerpo del segundo metacarpiano.» En su parte inferior termina como los otros interóseos palmares. La frecuencia de este músculo es diversamente valorada. POIRIER, ROUVIÈRE, HENLE, CUNNINGHAM y BROOKS creen que es constante, aunque muy a menudo rudimentario. Nosotros lo referimos al flexor corto del pulgar, del que sería la verdadera cabeza interna.

3.° **Relaciones.** — Los interóseos palmares descansan, por su cara posterior, sobre los interóseos dorsales. Su cara anterior, cubierta por una aponeurosis que estudiaremos más adelante, está en relación con los tendones de los flexores y con los lumbricales. El primer interóseo está cubierto además por el aductor del pulgar.

4.° **Inervación.** — (Véase más adelante.)

Variedades. — Los interóseos palmares pueden ser dobles en cada uno de los espacios que ocupan; en este caso se insertan en los dos dedos próximos.

Equivocadamente, según nuestro parecer, ciertos anatomistas consideran el aductor del pulgar como el interóseo palmar del primer espacio; semejante aserto está en desacuerdo a la vez con la situación y con el modo de origen del aductor. Los elementos del primer interóseo palmar deben ser buscados, como lo ha demostrado desde antiguo DURSY, en los fascículos más internos del flexor corto del pulgar.

b) *Interóseos dorsales*

Los interóseos dorsales (figs. 963 y 985) son en número de cuatro y ocupan los cuatro espacios intermetacarpianos. Como los interóseos palmares, se les designa con los nombres de *primero, segundo, tercero* y *cuarto,* procediendo de fuera a dentro.

1.° **Caracteres esenciales.** — Los interóseos dorsales tienen por caracteres esenciales:

α) Ocupar las dos mitades del espacio interóseo en que están situados, siendo, por consiguiente, más extensos y más fuertes que los interóseos palmares, que no ocupan sino una mitad.

β) Insertarse al mismo tiempo en los dos metacarpianos que circunscriben este espacio.

γ) Dirigirse al dedo correspondiente al metacarpiano en que toman sus inserciones más extensas. Un interóseo cualquiera tiene su inserción principal en el metacarpiano del dedo al que se dirige.

2.° **Inserciones.** — En sus espacios respectivos, los interóseos dorsales se insertan a la vez en las dos caras metacarpianas que forman este espacio, pero de una manera desigual: ocupan toda la extensión de la cara que no mira al eje de la mano y solamente la mitad posterior de la cara que mira al eje de la mano, la cual, en su mitad anterior, presta inserción al interóseo palmar correspondiente.

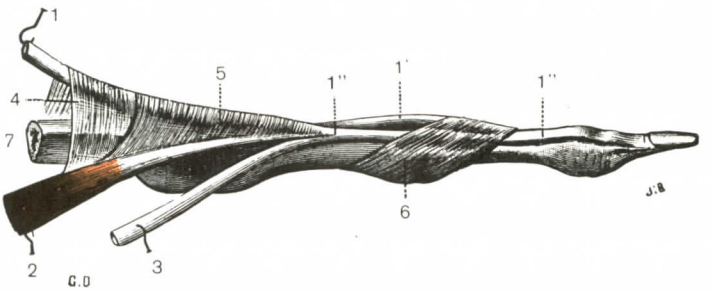

FIG. 987

Tendón extensor de uno de los dedos visto por su cara lateral.

1, tendón del extensor, separado y levantado hacia arriba, con: 1', su lengüeta media para la segunda falange; 1'', 1'', una de sus lengüetas laterales para la tercera falange. — 2, músculo interóseo. — 3, músculo lumbrical. — 4, lengüeta fibrosa que une los interóseos de un mismo dedo, pasando por encima del tendón del extensor. — 5, lengüeta fibrosa, de forma triangular, que el interóseo envía al tendón del extensor. — 6, lengüeta fibrosa que fija los tendones a las falanges. — 7, metacarpiano.

Cada uno de los interóseos dorsales se dirige verticalmente hacia abajo, hacia el dedo al cual está destinado. Llegado al lado de la articulación metacarpofalángica, se convierte en una lámina tendinosa, de dirección vertical, que constituye su tendón terminal. Este tendón se divide, casi inmediatamente después, en dos porciones: la llamada *porción corta* se inserta en el extremo superior de la primera falange, en el lado correspondiente al metacarpiano en que este músculo ha tomado sus inserciones más extensas; la *porción larga,* expansionándose en una larga y ancha membrana, termina en el tendón del extensor correspondiente, desde la primera falange hasta la tercera. A esta porción larga del tendón terminal de los interóseos viene a fusionarse el tendón de los lumbricales, tendón que, como justamente ha hecho notar SAPPEY, constituye para aquélla un haz de refuerzo.

De la descripción general que acabamos de dar de los interóseos dorsales resulta que:

α) El *primer interóseo dorsal* se inserta: 1.°, en la cara cubital *(parcialmente)* del primer metacarpiano; 2.°, en la cara radial *(en totalidad)* del segundo metacarpiano. Termina en el tendón extensor del índice y es el más fuerte de todos los interóseos dorsales. Se le designa algunas veces, por razón de su papel, con el nombre de *abductor del índice.*

β) El *segundo interóseo dorsal* se inserta: 1.°, en la cara cubital *(parcialmente)* del segundo metacarpiano; 2.°, en la cara radial *(en totalidad)* del tercer metacarpiano. Termina en el tendón extensor del medio.

γ) El *tercer interóseo dorsal* se inserta: 1.°, en la cara radial *(parcialmente)* del cuarto metacarpiano; 2.°, en la cara cubital *(en totalidad)* del tercer metacarpiano. Termina, como el anterior, en el tendón extensor del dedo medio. El dedo medio desprovisto, como hemos visto, de interóseo palmar, recibe en compensación dos interóseos dorsales.

δ) El *cuarto interóseo dorsal* se inserta: 1.°, en la cara radial *(parcialmente)* del quinto metacarpiano; 2.°, en la cara cubital *(en totalidad)* del cuarto metacarpiano. Termina en el tendón extensor del anular.

3.° **Relaciones.** — Por su cara posterior o dorsal, los interóseos dorsales están en relación con las arterias interóseas posteriores, los tendones extensores, la aponeurosis y la piel. Su cara anterior o palmar está cubierta por los interóseos palmares, el aductor del pulgar, las arterias interóseas anteriores, los tendones del flexor profundo y los lumbricales. La extremidad superior de los interóseos dorsales está en relación, además, con el arco palmar profundo y es atravesada por las arterias perforantes, las cuales de la región dorsal de la mano van al encuentro de este arco.

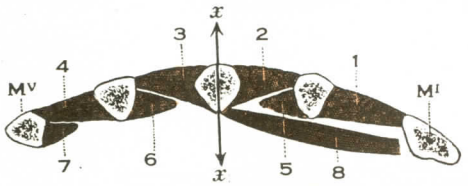

FIG. 988

Corte transversal de los metacarpianos y los interóseos.

xx, eje de la mano. — MI, MV, primero y quinto metacarpianos. — 1, 2, 3 y 4, primero, segundo, tercero y cuarto interóseos dorsales. — 5, 6 y 7, primero, segundo y tercer interóseos palmares. — 8, aductor del pulgar.

4.° **Vascularización.** — Los interóseos palmares y dorsales están irrigados principalmente por el arco palmar profundo y las arterias interóseas palmares.

5.° **Inervación.**—Todos los músculos interóseos, tanto palmares como dorsales, están inervados por la *rama profunda del cubital;* los filetes nerviosos que les están destinados, siempre muy delgados, se desprenden de la convexidad del arco formado por la rama nerviosa antedicha y penetran en los músculos por su cara anterior o palmar.

6.° **Acción.** — *a)* Flexionan la primera falange y extienden las otras dos. *b)* Los interóseos dorsales separan los dedos; los interóseos palmares los aproximan (véase párrafo 4).

Variedades. — Los interóseos dorsales pueden, como los palmares, desdoblarse y aumentar así numéricamente la serie. Algunos de ellos (el primero o el segundo) pueden no insertarse más que en un solo metacarpiano. MACALISTER ha visto al segundo dirigirse al índice, disposición que es normal en el pie. El primero puede estar reforzado por un fascículo adicional que proviene del primer radial externo; también el segundo radial externo puede enviar al segundo interóseo un fascículo de refuerzo. Se ha visto a los interóseos dorsales enviar a su vez fascículos de refuerzo al músculo supernumerario que hemos señalado más arriba, al *extensor corto* de los dedos o *manio.*

4. Función de los músculos de la mano. Prensión

La mano debe a la complejidad del aparato muscular que acabamos de estudiar la posibilidad de ejecutar gran número de variados movimientos, lo que le permite adaptarse a las necesidades de la prensión. Hemos visto en ARTROLOGÍA la mecánica articular de todo movimiento. No insistiremos en ello. Recordemos, en primer lugar, cuáles son los músculos de que dependen los principales movimientos que se combinan para realizar estos actos de prensión. Pasaremos en seguida revista a los diferentes modos de prensión, indicando de manera sumaria la sinergia muscular que implican.

La mano se abre y los cuatro últimos dedos se extienden por la acción: 1.°, de los *músculos extensores comunes y extensor propio del índice y del auricular,* que *sólo extienden la falange basal;* 2.°, de los *interóseos* y *lumbricales,* que *extienden las dos últimas falanges* y acaban de abrir completamente la mano. Si los interóseos son impotentes (parálisis cubital), las dos últimas falanges quedan plegadas en garra cuando la mano se abre.

La mano se cierra y los dedos se pliegan bajo la acción: 1.°, de los *flexores comunes profundo y superficial,* que sólo flexionan las dos últimas falanges (fig. 989); 2.°, de los *interóseos* y los *lumbricales,* que flexionan la falange basal (fig. 989).

Si los dedos se pliegan por la acción de los flexores, parecen arrollarse a la manera de un estor. Si se flexionan bajo la acción de los interóseos y los lumbricales, se pliegan a la manera de un postigo. Estos músculos son, en efecto, a la vez flexores de la falange basal y extensores de las dos últimas falanges (fig. 989).

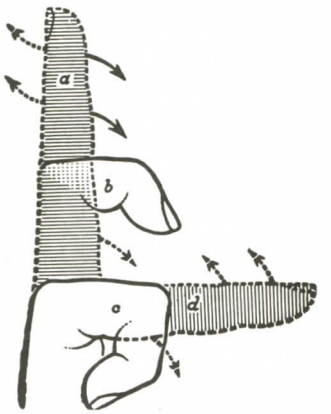

FIG. 989

Modo de acción de los flexores y extensores de los dedos (salvo el pulgar).

1.°, dedo previamente extendido en *a; b* y *c,* flexión debida a los flexores comunes superficial y profundo; *d,* flexión debida a los interóseos y lumbricales. — 2.°, dedo previamente flexionado en *c; d,* extensión debida a los interóseos y lumbricales; *b,* extensión debida al extensor común; *a,* extensión debida a la acción combinada de estos músculos.

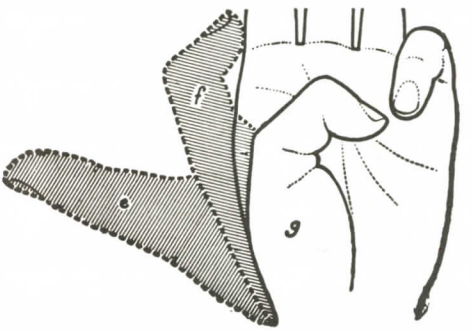

FIG. 990

Abducción. Seudoaducción.

Abducción debida al abductor largo y a los extensores largo y corto *(e).* — Seudoaducción debida al extensor largo y flexor largo, después de la parálisis del aductor *(f).* — Seudooposición debida al flexor largo del pulgar *(g).*

Los dedos se separan bajo la acción de los *interóseos dorsales,* así como del *extensor común* y del *extensor propio del meñique,* que son abductores de los dedos. Se *aproximan por la acción de los interóseos palmares, de los flexores comunes y del extensor propio del índice.* Si todos los interóseos son impotentes (parálisis cubital), el cuarto y el quinto dedos se separan en abducción cuando la mano se abre (acción del extensor común y el extensor del meñique).

El pulgar no solamente se flexiona por la acción de su flexor largo o se extiende por la acción de los extensores largo y corto, sino que también puede alejarse de los otros dedos en dos planos diferentes. Guardando el plano de los otros dedos, puede separarse del borde externo del índice por la acción de los músculos de la tabaquera anatómica: *abductor largo, extensores largo* y *corto.* El movimiento se completa por la acción del *abductor corto,* separándose en el plano perpendicular al que ocupan los dedos. Puede ponerse enfrente y oponerse, justificando la designación griega: αντη χειρ (se sobrentiende δακτυλον), es decir, el dedo que hace cara a la mano. Lo hace bajo la acción de los músculos de oposición: *abductor corto, flexor corto* y *oponente* (figs. 991 y 992). El abductor corto lo separa al máximum,

frente al índice, de suerte que cuando la falange basal de éste se halla flexionada en ángulo recto sobre la mano, estando extendidas las otras falanges, puede llegar a su extremo (fig. 992). Imita con el índice el pico de pato; el flexor corto lo opone, por el contrario, al meñique (meñique y pulgar dibujan entonces una ojiva) (figura 993).

El pulgar se aproxima al borde externo del índice por la acción del aductor (figura 994). Puede también aproximarse, pero menos fuertemente, por la acción sinérgica de los extensores largos y el flexor largo (fig. 994, *o*).

En todo acto de prensión, la mano comienza por abrirse para llegar al objeto y luego se cierra para cogerlo, pero lo hace de maneras variables según los casos considerados, y es posible, en este sentido, distinguir una serie de presas fundamentales.

La presa más elemental es la presa a mano llena, que se puede comparar a la de un tornillo de banco. Así es también como el obrero sostiene el mango de un ins-

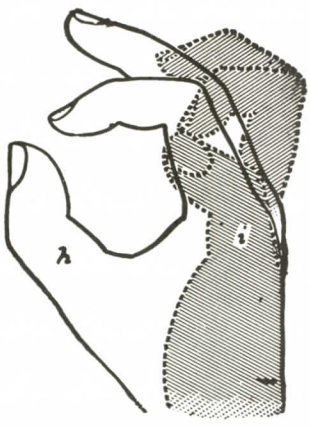

FIG. 991

Oposición y prensión.

Pinza delicada de ramas cortas.

El pulgar, por la acción del flexor corto (*h*), se opone al índice, cuyas dos últimas falanges están flexionadas por la acción de los flexores comunes. En línea de puntos (*i*), seudooposición debida al flexor largo del pulgar.

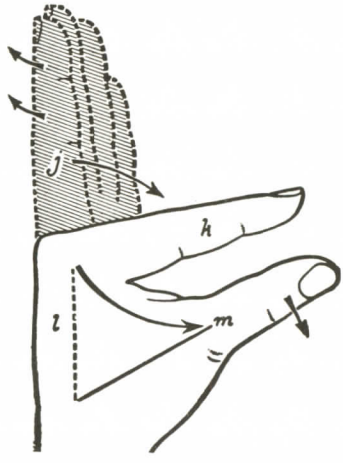

FIG. 992

Oposición y prensión.

Pinza larga de ramas rectas que imitan la pinza de disección, el pico de pato.

k, acción de los lumbricales y los interóseos; *m*, acción del obturador corto y el oponente que aplican la pulpa del pulgar al índice.

trumento, tanto si se trata del cincel como del martillo, etc., etc. Los flexores de los dedos son los que mantienen el instrumento; al aplicarse junto a los otros dedos, el pulgar semiflexionado viene a apretar más enérgicamente el tornillo.

Al lado de este modo de presa hay que citar las que dependen del aductor del pulgar (fig. 994). Hay dos variedades: una cuyo tipo es la presa del diario y de las riendas (el pulgar se aplica contra el borde externo del índice plegado debajo de él en gancho, extendida su última falange); la otra cuyo tipo es la presa del cuchillo (el pulgar con la última falange extendida viene a aplicarse junto al borde externo del medio: el objeto es cogido entre uno y otro; en cuanto al índice, se ha estirado para servir de guía). Las dos pinzas del aductor, pinzas de ramas planas se podría decir, son pinzas que unen la fuerza a la precisión.

Las prensiones delicadas implican la oposición del pulgar y se efectúan entre éste y el índice de dos modos: a) *la pinza de ramas curvas* (presa del alfiler), verdadero tipo de la presa delicada, implica la precisión, pero en modo alguno la fuerza (fig. 991); b) *la pinza larga de ramas rectas,* aun siendo capaz de delicadeza, permite combinar fuerza y precisión (fig. 992). El pulgar se opone al índice por la ac-

ción del aductor corto y viene a aplicarse junto a dicho dedo, que flexiona interóseos y lumbricales. La presa de una pieza de disección da el tipo de este modo de prensión (presa del mango de la pluma de escribir y del arco).

Si se añade a estos diversos modos de presa el gancho de suspensión, que pueden realizar también las últimas falanges flexionándose (presa del cubo), se habrá pasado revista a los modos de prensión más habituales. Los demás (no podemos citarlos todos), son, por decirlo así, variantes de los que acabamos de citar.

Si, para terminar, echamos una ojeada de conjunto sobre el funcionamiento de la mano, podemos agrupar los músculos en dos categorías:

FIG. 993

Oposición.

Oposición al auricular debida a la acción del flexor corto *(r)*. En línea de puntos, seudooposición debida al aductor *(s)*.

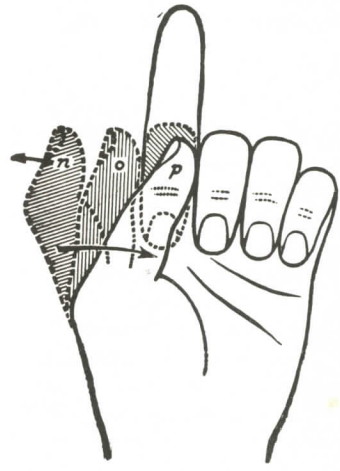

FIG. 994

Abducción y aducción.

n, pulgar flexionado por la acción del flexor largo en abducción; *o* y *p*, acción progresiva del aductor, pinza del aductor.

1.° Los músculos de actitud (extensor de los dedos, aductor del pulgar y músculos de la oposición) son los que ponen la mano en buena actitud de trabajo y la abren para preparar la presa.

2.° Los músculos de fuerza (flexores de los dedos, aductor del pulgar) son los que forman la pinza y la hacen morder, por decirlo así.

Es mucho más difícil remediar artificialmente por la prótesis la impotencia de los músculos de fuerza que la de los músculos de actitud. En efecto, la fuerza desplegada debe ser graduada al infinito y debe movilizarse únicamente en el tiempo requerido.

Esta complejidad de la fisiología de la mano se concibe fácilmente cuando se considera el papel funcional de primer orden que le corresponde. El aparato muscular, del que acabamos de bosquejar algunas funciones, es accionado por tres nervios diferentes: el cubital, el mediano y el radial.

Corresponden a las raíces raquídeas C^5-D^1.

Añadamos, por último, que la musculatura de la mano tiene una representación cortical que correspondería al tercio medio de la circunvolución frontal ascendente.

P. MARIE y Mme. ATHANASIO-BENISTY, fundándose en el estudio de los trastornos consecutivos a las heridas de guerra, admiten que la zona cortical correspondiente a la mano es mucho más extensa y comprende en realidad una parte mucho mayor de la región rolándica. (Véase tomo II, *Circunvoluciones frontales.)*

4. Aponeurosis de la mano

MASLIEURAT-LAGEMARD dio de las aponeurosis y de las sinoviales de la mano una descripción detalladísima, que se ha hecho clásica. GRAPOW, LEGUEU y JUVARA, tras disecciones minuciosas, completaron el estudio de la aponeurosis palmar, confirmando en sus líneas generales, la descripción de MASLIEURAT-LEGEMARD y enriqueciéndola con nuevos detalles. Dividiremos las aponeurosis de la mano, según la situación que ocupan, en dos grupos:

1.° *Aponeurosis de la región palmar;*
2.° *Aponeurosis de la región dorsal.*

1.° *Aponeurosis de la región palmar*

Las aponeurosis de la región palmar son en número de dos: una, situada inmediatamente debajo de los tegumentos, es la *aponeurosis palmar superficial,* y la otra, situada más profundamente por debajo de los tendones de los flexores, ha recibido el nombre de *aponeurosis palmar profunda.*

1.° Aponeurosis palmar superficial. — La aponeurosis palmar superficial se extiende por toda la región palmar, por debajo de la piel, y encima de todos los tendones y músculos anteriormente descritos, a excepción del palmar cutáneo. Sin embargo, al pasar de las partes laterales de la región a la parte media, se modifica tan profundamente que debemos dividirla en tres porciones: 1.°, porción media o *aponeurosis palmar propiamente dicha;* 2.°, porción lateral externa o *aponeurosis de la eminencia tenar;* 3.°, porción lateral interna o *aponeurosis de la eminencia hipotenar.*

A. APONEUROSIS PALMAR MEDIA. — La aponeurosis palmar media, que también se la designa algunas veces, por razón de su disposición y de su fuerza, con el nombre de *ligamento palmar,* ocupa el intervalo comprendido entre las dos eminencias tenar e hipotenar (fig. 995, 1) y ofrece, como este mismo intervalo, la forma de un triángulo, cuyo vértice, dirigido hacia arriba, está en relación con el ligamento anular anterior del carpo, y cuya base, ligeramente redondeada, se extiende sobre la raíz de los dedos.

a) *Disposición general.* — En el ligamento anular, la aponeurosis palmar se adhiere íntimamente a este ligamento y aquí se continúa con el tendón del palmar menor, del que es considerada con justo título como la expansión.

Recordaremos aquí, de paso, que el palmar menor, que se inserta en el hombre en el ligamento anular anterior del carpo, desciende en algunos mamíferos hasta las primeras falanges de los dedos, donde se inserta por medio de lengüetas fibrosas, cuyas homólogas encontraremos en nuestra aponeurosis palmar media.

Lateralmente, la aponeurosis palmar media se continúa con las dos aponeurosis tenar e hipotenar.

Del lado de los dedos, se fija en las primeras falanges, ofreciendo, para el paso de los tendones, nervios y vasos destinados a los dedos, todo un sistema de aberturas, cuyo modo de constitución está claramente indicado por la misma estructura de esta aponeurosis.

b) *Constitución anatómica.* — Desde el punto de vista de su estructura, la aponeurosis palmar media presenta dos órdenes de fibras: *fibras longitudinales* y *fibras transversales.*

a) Las *fibras longitudinales* (fig. 995, 2) provienen del tendón del palmar menor. Muy condensadas en la parte superior de la región, se separan, descendiendo, a manera de un ancho abanico, que llena exactamente todo el espacio comprendido

entre las dos eminencias tenar e hipotenar. En su tercio posterior, el abanico palmar es bastante uniforme, pero, a partir de su tercio medio, sus fibras longitudinales se condensan a nivel de los tendones flexores, al mismo tiempo que son más raras a nivel de los espacios intertendinosos. Resulta de ello la formación de cuatro cintas distintas, *cintas pretendinosas* (4), una para cada dedo. Cada una de estas cintas, al llegar a la parte inferior de la palma de la mano, envía algunas fibras a la piel del pliegue digitopalmar, y entonces se divide en dos cintas divergentes, una externa y otra interna, las cuales, inclinándose un poco hacia atrás, rodean la raíz del dedo correspondiente y vienen, finalmente, a fijarse en la cara dorsal de la primera falange. Se las puede seguir alguna vez hasta la parte lateral de la falangina. En cuanto a las fibras que corresponden a las porciones intertendinosas del ligamento palmar *(fibras intertendinosas)*, descienden, como las de las cintas pretendinosas, hasta la parte inferior de la región palmar, y allí se pierden en la cara profunda de la piel, a nivel de los espacios interóseos (las más inferiores descienden hasta los pliegues digitopalmares, que, como es sabido, representan la línea de separación entre la región palmar y la región de los dedos).

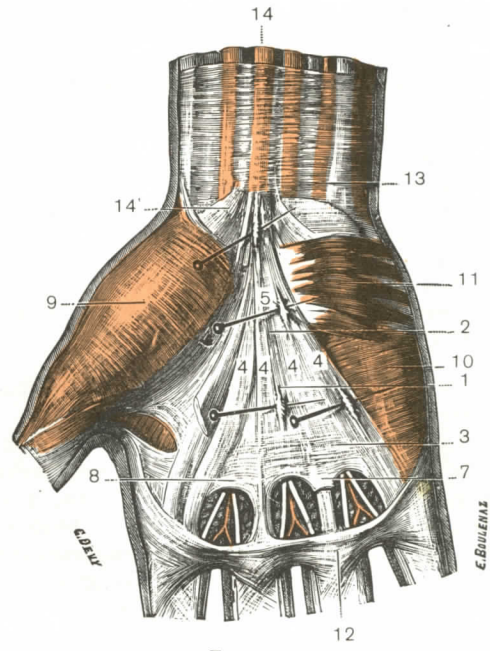

FIG. 995

Aponeurosis palmar superficial vista por su cara anterior.

1, aponeurosis palmar media, con 2, sus fibras longitudinales; 3, sus fibras transversales; 4, 4, 4, sus cintas pretendinosas; 5, pequeños tabiques verticales que van a la piel (han sido colocados sobre alfileres). — 7, uno de los arcos digitales. — 8, arcos interdigitales con el paquete vasculonervioso, que pasa por debajo. — 9, aponeurosis palmar externa. — 10, aponeurosis palmar interna. — 11, palmar cutáneo. — 12, cinta transversal subcutánea de los dedos. — 13, ligamento anular anterior del carpo. — 14, tendón del palmar menor, con 14', su expansión por la eminencia tenar.

β) Las *fibras transversales* (fig. 995, 3), poco numerosas por arriba, muy numerosas y muy condensadas, por el contrario, en la parte inferior de la región, se desprenden del borde anterior y de la cabeza de los metacarpianos para ir a fijarse, por otro lado, en las partes similares de los metacarpianos más o menos distantes. Se ven generalmente las fibras más superficiales *(fibras largas)* extenderse del segundo metacarpiano al quinto, y las fibras más profundas *(fibras cortas)* unir dos metacarpianos contiguos. Estas fibras transversales se entrecruzan con las fibras longitudinales, aumentando la resistencia de la aponeurosis palmar y circunscribiendo, a nivel de las articulaciones metacarpofalángicas, con las ocho lengüetas longitudinales antes descritas, siete aberturas en forma de arcos, de las cuales cuatro corresponden a los dedos (son los *arcos digitales*), y las tres restantes, a los espacios interdigitales, constituyendo los *arcos interdigitales:* los primeros dan paso a los tendones flexores de los dedos; por debajo de los arcos interdigitales pasan los lumbricales, las arterias colaterales de los dedos, las venas y los nervios que las acompañan.

Debajo de las fibras transversales que acabamos de describir y que se fijan, por abajo, en los arcos digitales e interdigitales, se encuentran otras fibras, igualmente transversales (fig. 995, 12), que van del borde interno de la primera falange del pulgar al borde externo de la primera falange del meñique, pasando sucesivamente por delante de las articulaciones metacarpofalángicas de los cuatro últimos dedos. Estas fibras, en su conjunto, forman una

especie de cinta interrumpida y, por lo regular, muy resistente, que designaremos con BOURGERY con el nombre de *cinta transversa subcutánea*. Es el *ligamentum natatorium* de GRAPOW y los *ligamentos interdigitales* de LEGEU y JUVARA.

La cinta transversa subcutánea presenta dos caras y dos bordes: Su *cara anterior* corresponde a la piel, a la cual se adhiere, más a nivel de los dedos que a nivel de los espacios interdigitales. Su *cara posterior* cubre las vainas fibrosas de los flexores y, en el intervalo de estas vainas, la piel de las comisuras de los dedos. Su *borde superior*, cóncavo, bastante mal delineado, mira al borde inferior de la aponeurosis palmar media, del cual está separado por un intervalo que varía, según los individuos y según los puntos examinados, de 8 a 15 milímetros. Su *borde inferior* presenta cierto número de arcos o de festones (tres o cuatro), cuya concavidad, dirigida hacia abajo, corresponde al borde libre de las comisuras interdigitales. Las puntas que separan los festones descienden sobre la cara palmar de la falange correspondiente, y allí se fusionan poco a poco con la vaina de los flexores.

Desde el punto de vista de su constitución anatómica, la cinta transversa subcutánea se compone esencialmente de fibras de dirección transversal; unas, *cortas*, van de un dedo al dedo vecino; otras, *largas*, se dirigen de un dedo a otro más o menos distante. Las fibras más inferiores, las que corresponden a las comisuras interdigitales, son más bien arciformes que francamente transversales. A este primer grupo de fibras, fibras transversales y arciformes, vienen a juntarse cierto número de fibras longitudinales, que, emanando de las cintas pretendinosas de la aponeurosis palmar media, se mezclan con los fascículos transversos y los refuerzan.

c) *Relaciones.* — La aponeurosis palmar media ofrece dos caras, una *superficial* y otra *profunda*.

α) Su *cara superficial* está en relación con la piel y el tejido celular subcutáneo. Está unida a la piel por tractos verticales, que se multiplican sobre todo en la parte inferior de la palma de la mano y a nivel de los pliegues cutáneos. Con entera independencia de estos tractos fibrosos, necesariamente muy cortos, DUPUYTREN ha descrito, con el nombre de *lengüetas cutáneas*, cuatro prolongaciones mucho más largas, las cuales, del tercio inferior de la aponeurosis palmar, se dirigen hacia el pliegue interdigital. Estas lengüetas en los movimientos de extensión de los dedos están tensas al máximo y deprimen a su nivel la piel que las recubre.

β) Su *cara profunda* cubre los músculos, tendones, vasos y nervios que contiene la palma de la mano. De esta cara profunda parten igualmente numerosas fibras que penetran en el espesor de la mano. Estas fibras son de dos órdenes: unas, que llamaremos *tabicantes* (porque forman parte de los tabiques), se dirigen hacia la aponeurosis palmar profunda y allí se detienen; otras, llamadas *perforantes* (ya veremos luego por qué), se extienden hasta la cara dorsal de los dedos. Las *fibras tabicadas* se desprenden de los bordes de cada una de las cuatro cintas pretendinosas. De aquí se dirigen hacia atrás, pasando unas por dentro y otras por fuera de los tendones flexores correspondientes, alcanzando la aponeurosis profunda y uniéndose con ella. Estas fibras empiezan a aparecer hacia la mitad del eje longitudinal de la mano, pero son todavía muy raras y poco importantes. Se multiplican a medida que se desciende, y en la parte inferior de la aponeurosis palmar adquieren la proporción de verdaderos tabiques fibrosos situados de canto y separando claramente unos de otros los tendones de los flexores. Forman de este modo (figura 996) las paredes laterales de un sistema de conductos o túneles, cuyas dos paredes restantes están constituidas, la anterior, por las cintas pretendinosas de la aponeurosis palmar superficial, y la posterior, por la aponeurosis palmar profunda; éstas son las *vainas palmares de los flexores*. Existen, naturalmente, por debajo de nuestra aponeurosis palmar media, cuatro vainas tendinosas y cada una de ellas encierra, superpuestos en sentido sagital, los dos tendones flexores de un mismo dedo, el tendón perforado por delante y el tendón perforante por detrás. En el intervalo de estas vainas, por debajo de las fibras intertendinosas de la aponeurosis palmar superficial, se encuentran los músculos lumbricales, así como los vasos y nervios destinados a los

dedos. Las *fibras perforantes* (fig. 996, 3) no se encuentran más que a nivel de la cabeza de los metacarpianos. Como las precedentes, emanan de los bordes de las cintas pretendinosas. Como las precedentes también, se dirigen de delante atrás, hacia el ligamento transverso; pero en lugar de fijarse en este ligamento, lo atraviesan (de ahí su nombre de *perforantes*). Después, continuando su camino, deslízanse sobre el lado correspondiente de la articulación metacarpofalángica, llegando así a la cara dorsal del dedo, en donde terminan, fusionándose en parte con la vaina fibrosa del extensor, y en parte con las fibras similares procedentes del lado opuesto. Resulta de esta descripción, que el intervalo comprendido entre las cabezas de los dos metacarpianos vecinos está limitado lateralmente por dos láminas fibrosas, constituidas en realidad por las fibras perforantes.

A través de este espacio se escapan los interóseos, para ir de la mano a la cara dorsal de los dedos. Haremos notar, por fin, que existe a menudo, entre las dos láminas precitadas, un fascículo anastomótico (fig. 996, 6), que se extiende oblicuamente (en diagonal) del borde palmar del uno al borde dorsal del otro, y que divide el espacio intermetacarpiano en dos espacios secundarios: uno, anterior, que está ocupado por el interóseo palmar correspondiente, y el otro, posterior, en el cual se aloja el interóseo dorsal.

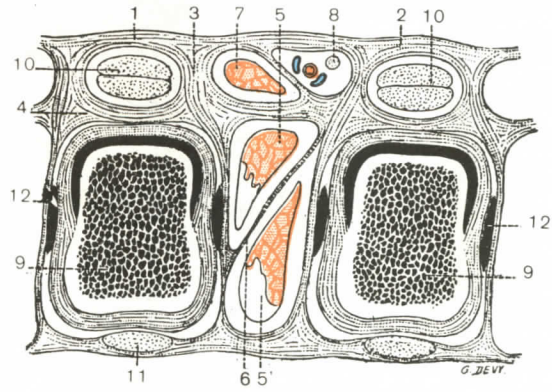

FIG. 996

Corte horizontal y transversal de dos metacarpianos a nivel de las dos cabezas, segmento superior del corte *(esquemática,* según LEGUEU y JUVARA).

1, fibras pretendinosas (pared anterior de las vainas). — 2, fibras prelumbricales (pared anterior de las vainas intertendinosas). — 3, fibras perforantes atravesando más lejos el ligamento transverso profundo. 4, para pasar al espacio intermetacarpiano y rodear la cabeza de una vaina fibrosa completa. — 5, 5', interóseo palmar o interóseo dorsal. — 6, tabique que los separa. — 7, lumbrical. — 8, paquete vasculonervioso. — 9, 9, metacarpianos. — 10, tendones de los flexores. — 11, tendones de los extensores. — 12, bolsa serosa situada entre las fibras perforantes y la cápsula.

B. APONEUROSIS PALMAR EXTERNA. — La aponeurosis palmar externa o *aponeurosis tenar* (figura 997, 6) se extiende sobre los músculos de la eminencia tenar a manera de una capa celulosa, contrastando por su delgadez y su transparencia con la aponeurosis media. Se inserta, hacia fuera, en el escafoides, el trapecio y el borde externo del primer metacarpiano. De aquí se dirige hacia dentro, cubre sucesivamente el oponente, el abductor corto, el flexor corto del pulgar, llega al borde externo de la aponeurosis palmar media y se continúa con ella.

Por su cara superficial, la aponeurosis palmar externa está en relación con el tejido celular subcutáneo y con la piel. Su cara profunda se aplica inmediatamente sobre los músculos de la región tenar, a los cuales suministra vainas celulosas.

C. APONEUROSIS PALMAR INTERNA. — La aponeurosis palmar interna (figs. 995, 10, y 997, 6''), o *aponeurosis hipotenar,* es igualmente muy delgada. Se desprende, hacia dentro, del pisiforme y del borde interno del quinto metacarpiano. Hacia fuera se continúa, como la anterior, con el borde interno de la aponeurosis media. Cubierta por la piel y el pequeño músculo palmar cutáneo, cubre a su vez todos los demás músculos de la eminencia hipotenar, formando alrededor de cada uno de ellos una vaina celular.

D. COMPARTIMIENTOS APONEURÓTICOS DE LA PALMA DE LA MANO. — Para completar la descripción de la aponeurosis palmar superficial réstanos dar un último detalle.

En el punto donde la porción media de esta aponeurosis se une a la porción externa, se desprende un tabique vertical, o principalmente oblicuo (fig. 997, 6'), el cual, después de haber cubierto, de fuera a dentro, el músculo aductor del pulgar, viene a insertarse sobre el borde anterior del tercer metacarpiano.

De la misma manera, hacia dentro, la aponeurosis palmar media, uniéndose a la aponeurosis de la eminencia hipotenar, da origen a un segundo tabique vertical (fi-

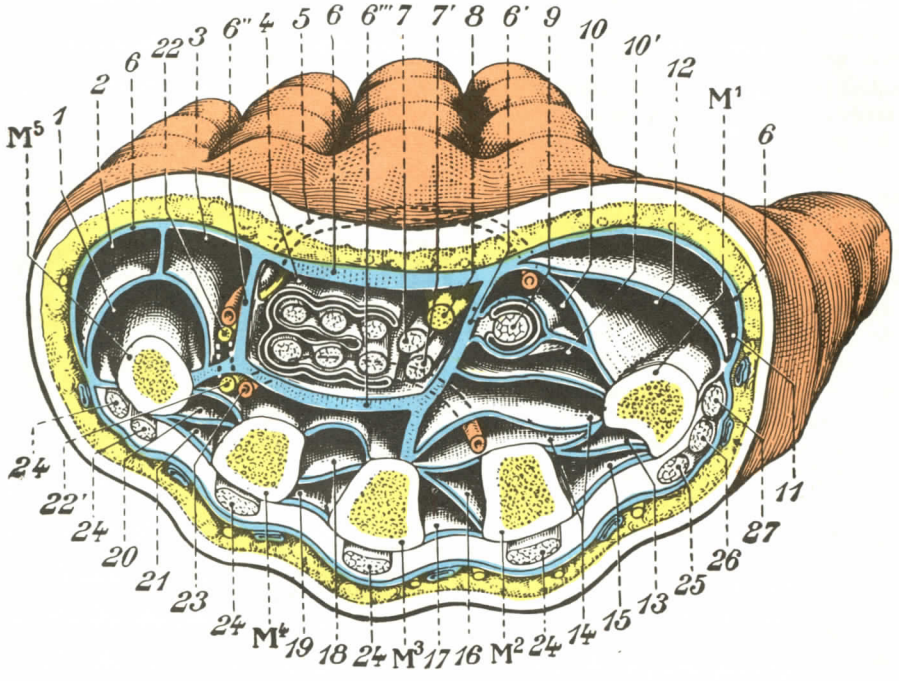

FIG. 997

Corte transversal de la mano derecha, segmento inferior.

M¹, M², etc., metacarpianos.

La aponeurosis palmar superficial, 6, envía dos tabiques a la aponeurosis profunda (6', 6''), y resultan tres compartimientos: externo, medio e interno.

1, oponente del meñique. — 2, aductor del meñique. — 3, flexor corto del meñique. — 4, vaina sinovial palmar de los flexores de los dedos. — 5, arco palmar superficial. — 6, 6', 6'', aponeurosis palmar superficial y sus tabiques. — 6''', aponeurosis palmar profunda. — 7, 7', tendones flexores del índice. — 8, nervio mediano. — 9, tendón del flexor del pulgar. — 10, fascículo superficial del flexor corto del pulgar. — 10', fascículo profundo del mismo músculo. — 11, abductor corto del pulgar. — 12, oponente del pulgar. — 13, primer interóseo palmar (fascículos internos del flexor corto). — 14, 14, aductor del pulgar. — 15, primer interóseo dorsal. — 16, segundo interóseo palmar. — 17, segundo interóseo dorsal. — 18, tercer interóseo palmar. — 19, tercer interóseo dorsal. — 20, cuarto interóseo palmar. — 21, cuarto interóseo dorsal. — 22, rama superficial del nervio cubital. — 22', rama profunda del mismo nervio. — 23, arco palmar profundo. — 24, 24, 24, tendones extensores de los dedos. — 25, extensor largo del pulgar. — 26 extensor corto del pulgar. — 27, abductor largo del pulgar.

gura 997, 6''), que viene a fijarse, por otra parte, en el borde anterior del quinto metacarpiano.

Estos dos tabiques, que se distinguen en *externo* e *interno,* dividen el espacio comprendido entre la aponeurosis palmar y los metacarpianos en tres compartimientos distintos: medio, externo e interno (fig. 997). El compartimiento *externo* está ocupado por los cuatro músculos de la eminencia tenar. El compartimiento *interno* está ocupado también por los tres músculos subaponeuróticos de la eminencia hipotenar. El compartimiento *medio,* por último, está subdividido, como hemos dicho anteriormente, en cierto número de cavidades secundarias, destinadas unas a los ten-

dones flexores y las otras a los lumbricales y a los paquetes vasculonerviosos de los dedos.

2.° **Aponeurosis palmar profunda.** — La aponeurosis palmar profunda (figura 997, 6'''), a la que se designa también, por razón de sus relaciones con los interóseos, con el nombre de *aponeurosis interósea anterior,* se extiende sobre los espacios interóseos y toma inserción sucesivamente en el borde anterior de todos los metacarpianos. Se encuentra naturalmente interrumpida, a nivel del tercero, por la inserción fija del músculo aductor del pulgar.

La aponeurosis interósea anterior se continúa insensiblemente por arriba, a nivel del carpo, con los elementos fibrosos de las articulaciones carpianas y radiocarpianas. Por abajo termina en el borde superior del ligamento transversal del metacarpo, el que, como hemos visto en ARTROLOGÍA, puede ser considerado como un simple engrosamiento de esta lámina fibrosa.

Por su *cara profunda,* la aponeurosis interósea anterior cubre primeramente los músculos interóseos y más abajo las articulaciones metacarpofalángicas.

Su *cara superficial* está en relación con las fibras tabicantes que le envía la aponeurosis palmar superficial y que, uniéndose a ella, la refuerzan singularmente. Está en relación también, en el intervalo de los tabiques, con los tendones flexores, los músculos lumbricales, los nervios y los vasos digitales.

2.° *Aponeurosis de la región dorsal*

Las aponeurosis del dorso de la mano son igualmente en número de dos, una superficial y otra profunda.

1.° **Aponeurosis dorsal superficial.** — La aponeurosis dorsal superficial está cubierta por la piel y cubre los tendones de los extensores. Continuándose, por arriba, con la aponeurosis antebraquial, se inserta lateralmente en los bordes libres de los dos metacarpianos externos. Degenera hacia abajo en una simple capa celular, que se pierde en las falanges.

2.° **Aponeurosis dorsal profunda.** — La aponeurosis dorsal profunda se extiende, por debajo de los tendones extensores, sobre los espacios interóseos. Se la designa también, por razón de su situación, con el nombre muy significativo de *aponeurosis interósea posterior.* Está en relación sucesivamente con los músculos interóseos dorsales y con la cara posterior de los metacarpianos.

CAPITULO VIII

MUSCULOS DEL MIEMBRO INFERIOR

Adoptando en el estudio de los músculos del miembro inferior la división topográfica que hemos seguido ya en el miembro superior, describiremos sucesivamente y en cuatro artículos distintos:

1.° Los *músculos de la pelvis;*
2.° Los *músculos del muslo;*
3.° Los *músculos de la pierna;*
4.° Los *músculos del pie.*

ARTICULO PRIMERO

MUSCULOS DE LA PELVIS

Prescindiendo del músculo iliaco, que hemos reunido al psoas y descrito con los músculos del abdomen, la región de la pelvis, o región glútea, comprende nueve músculos, a saber: el *glúteo mayor,* el *glúteo menor,* el *glúteo mediano,* el *piramidal,* el *obturador interno,* el *obturador externo,* los dos *géminos* y el *cuadrado crural.* Todos estos músculos toman origen en la pelvis (elementos óseos de la cintura y sacro). De ellos, el piramidal y el obturador interno nacen de la cara interna; los demás nacen de la cara externa de la pelvis. Vienen a terminar en el trocánter mayor del fémur o en sus inmediaciones. Son, aparte el glúteo mayor, los *músculos pelvitrocantéreos* de algunos autores.

1.° *Glúteo mayor*

El glúteo mayor (figs. 998 y 999, 1), el más superficial y más voluminoso de los músculos de la nalga, está constituido por una serie de gruesos fascículos yuxtapuestos y paralelos, cuyo conjunto ofrece de modo bastante regular la figura de un rombo.

1.° Inserciones. — Estos fascículos, separados por tabiques celulofibrosos dependientes de la aponeurosis superficial, nacen por arriba: 1.°, de la parte más posterior (quinto posterior) de la cresta iliaca (labio externo); 2.°, de la línea curva posterior del hueso coxal y de la superficie ósea que está situada detrás de esta línea; 3.°, del ligamento sacroiliaco posterior; 4.°, de la aponeurosis lumbar; 5.°, de la cresta del sacro y del cóccix; 6.°, de los tubérculos sacros posteriores y externos; 7.°, de la cara posterior del ligamento sacrociático mayor, y 8.°, de la aponeurosis del glúteo medio.

De esta extensa superficie de inserción, los fascículos constitutivos del glúteo mayor se dirigen oblicuamente hacia abajo y afuera y vienen a terminar por sus fibras profundas en la línea rugosa que se extiende desde el trocánter mayor a la parte externa de la línea áspera o *cresta del glúteo mayor* (fig. 998).

Los fascículos superficiales e inferiores del músculo se insertan, no en el hueso, sino en la aponeurosis femoral, particularmente en su parte externa, que, por otra parte, está fusionada al tendón inferior del tensor de la fascia lata (véase este músculo). En este punto, la fascia lata, muy gruesa (3 a 4 milímetros), está, pues,

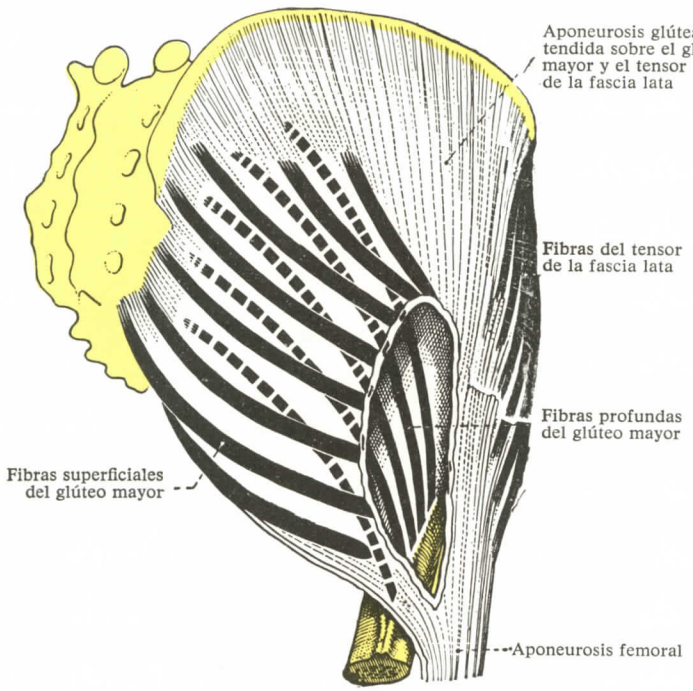

FIG. 998

Constitución esquemática del glúteo mayor.

engrosada por las fibras de dirección transversal del glúteo mayor, que forman con las fibras longitudinales del tensor un tejido denso que se prolonga hasta por abajo del trocánter mayor.

2.º **Relaciones.** — En el glúteo mayor, desde el punto de vista de sus relaciones, debemos estudiar *dos caras* (superficial y profunda) y *dos bordes* (superior e inferior):

α) Su *cara superficial* está en relación con la aponeurosis y con la piel, engrosada a este nivel por una capa celuloadiposa generalmente muy gruesa.

β) Por su *cara profunda* cubre sucesivamente una parte del glúteo mediano. el piramidal, los dos géminos, el tendón del obturador interno, el cuadrado crural, el doble paquete vasculonervioso que sale de la pelvis por la escotadura ciática mayor, el isquion y los músculos que se insertan en él (semitendinoso, semimembranoso y porción larga del bíceps, parte superior del aductor mayor). El glúteo mayor se desliza sobre el isquion por medio de una bolsa serosa casi constante, la *bolsa isquiática.* Una segunda bolsa serosa, situada entre su cara profunda y la cara

externa del trocánter mayor, favorece su deslizamiento sobre esta última eminencia ósea: la *bolsa trocantérea del glúteo mayor*. ZOJA la ha encontrado once veces en

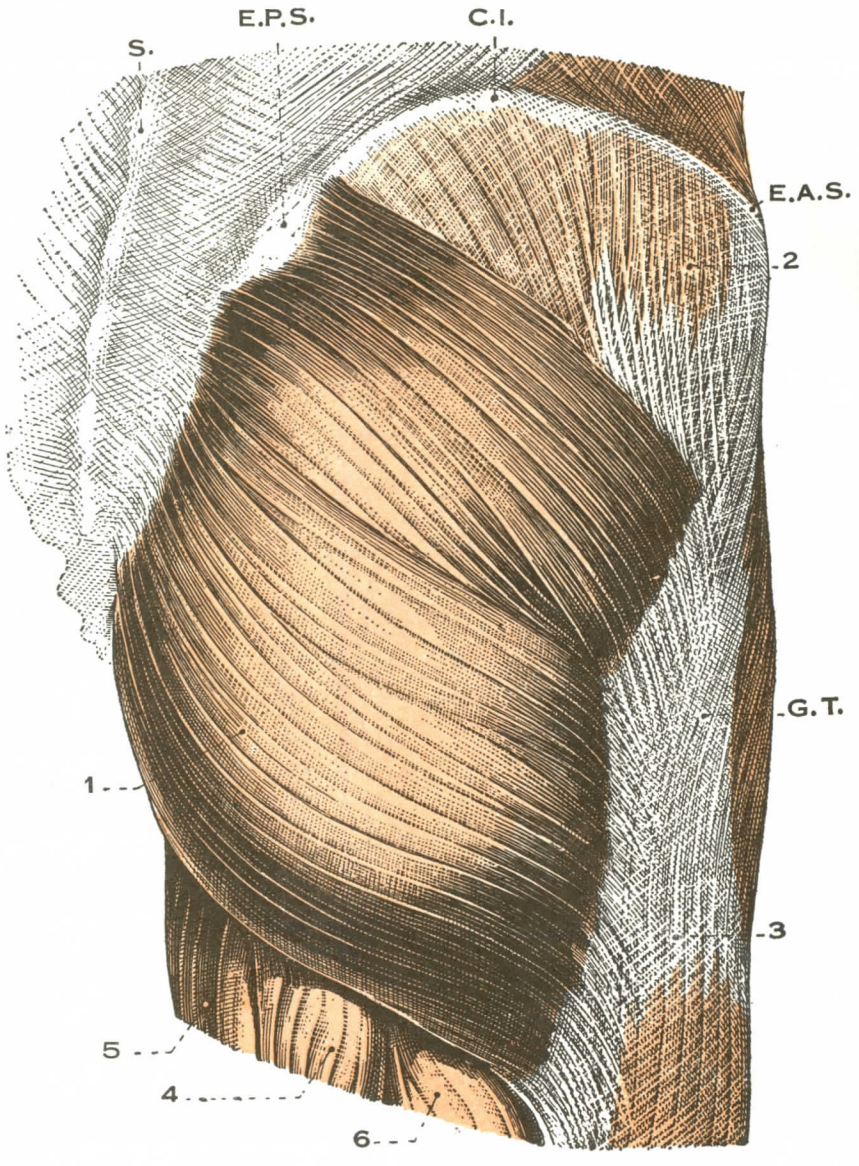

FIG. 999

Músculo glúteo mayor.

S, sacro. — E.P.S., espina iliaca posterosuperior. — C.I., cresta iliaca. — E.A.S., espina iliaca anterosuperior. — G.T., trocánter mayor.

1, músculo glúteo mayor. — 2, aponeurosis del tensor de la fascia lata. — 3, tensor de la fascia lata. — 4, semitendinoso. — 5, aductor mayor. — 6, bíceps crural.

quince individuos. Existe, por último, casi siempre, una tercera bolsa serosa, más pequeña que las dos anteriores, entre el tendón del glúteo mayor y el vasto externo.

γ) Su *borde superior* se dirige oblicuamente de dentro a fuera y de arriba abajo. Está separado del tensor de la fascia lata por un ancho triángulo de base superior, cuyo espacio aparece ocupado por una aponeurosis muy resistente y, debajo de esta aponeurosis, por el glúteo mediano.

δ) Su *borde inferior,* oblicuo hacia abajo y afuera como el anterior, corresponde en su parte media a un pliegue cutáneo de dirección transversal, el *pliegue glúteo* de la anatomía topográfica, pliegue que no está determinado en modo alguno, como se ha creído por mucho tiempo, por el borde inferior del músculo glúteo mayor, sino por la presencia a su nivel de manojos fibroelásticos que van de la cara profunda de la piel a la aponeurosis subyacente.

3.° **Vascularización.** — Está irrigado por las dos ramas voluminosas y superficiales, superior e inferior, de la *arteria glútea* y, sobre todo, por la *isquiática.* La parte más inferior del músculo recibe ramas de la *circunfleja posterior* y de la *primera perforante.*

4.° **Inervación.** — El músculo glúteo mayor está inervado por el nervio *glúteo inferior* o *ciático menor,* una de las ramas colaterales del plexo sacro. Los ramos que le envía este nervio penetran en él por su cara profunda, en la mitad interna, y dibujan una arborización que se extiende a toda la altura del músculo, disposición que recuerda la del circunflejo en el deltoides, con preferencia cerca de su parte inferior y de *su borde interno.*

5.° **Acción.** — Tomando por punto fijo la pelvis, el glúteo mayor actúa sobre el fémur, colocándolo en extensión y en rotación hacia fuera. Es, ante todo, un extensor, el más poderoso de todos los extensores del muslo. Si toma por punto fijo el fémur inmovilizado previamente, levanta la pelvis sobre los fémures y ejerce un papel de los más importantes en la estación bípeda. Esta acción es primordial en la estática del tronco durante la locomoción (sobre todo de plano inclinado) sea cual fuere su forma. La mayoría de los autores admiten que está relajado en la estación de pie, denominada correcta. En nuestra opinión, está ligeramente contraído aun en esta actitud. Por esta razón en el hombre este músculo alcanza su más alto grado de desarrollo; como ha dicho muy bien BUFFON, las nalgas son peculiares del hombre.

Variedades. — MACALISTER cita un caso en el que el glúteo mayor, reducido considerablemente, se insertaba tan sólo en las dos últimas vértebras sacras. Se encuentra algunas veces, a lo largo del borde inferior del glúteo mayor, un fascículo supernumerario que se desprende del cóccix o de la última vértebra sacra y viene a terminar en el fémur por debajo del glúteo mayor. Este *fascículo coccifemoral* recuerda el *caudofemoral* o *agitador caudæ* de los mamíferos con rabo. Anormalmente se observa que un pequeño fascículo, más o menos diferente del glúteo mayor, va del isquion al fémur. Este fascículo supernumerario *isquiofemoral* se observa normalmente en varios monos.

2.° *Glúteo mediano*

El glúteo mediano (fig. 1000, 3) es un músculo ancho, grueso, radiado, situado por debajo del anterior, del que sobresale por arriba y por delante.

1.° **Inserciones.** — Se inserta, por arriba: 1.°, en los tres cuartos anteriores del labio externo de la cresta iliaca; 2.°, en la espina iliaca anterosuperior y en la escotadura subyacente; 3.°, en la porción de la fosa iliaca externa comprendida entre las dos líneas curvas; 4.°, en la aponeurosis glútea, en el espacio triangular

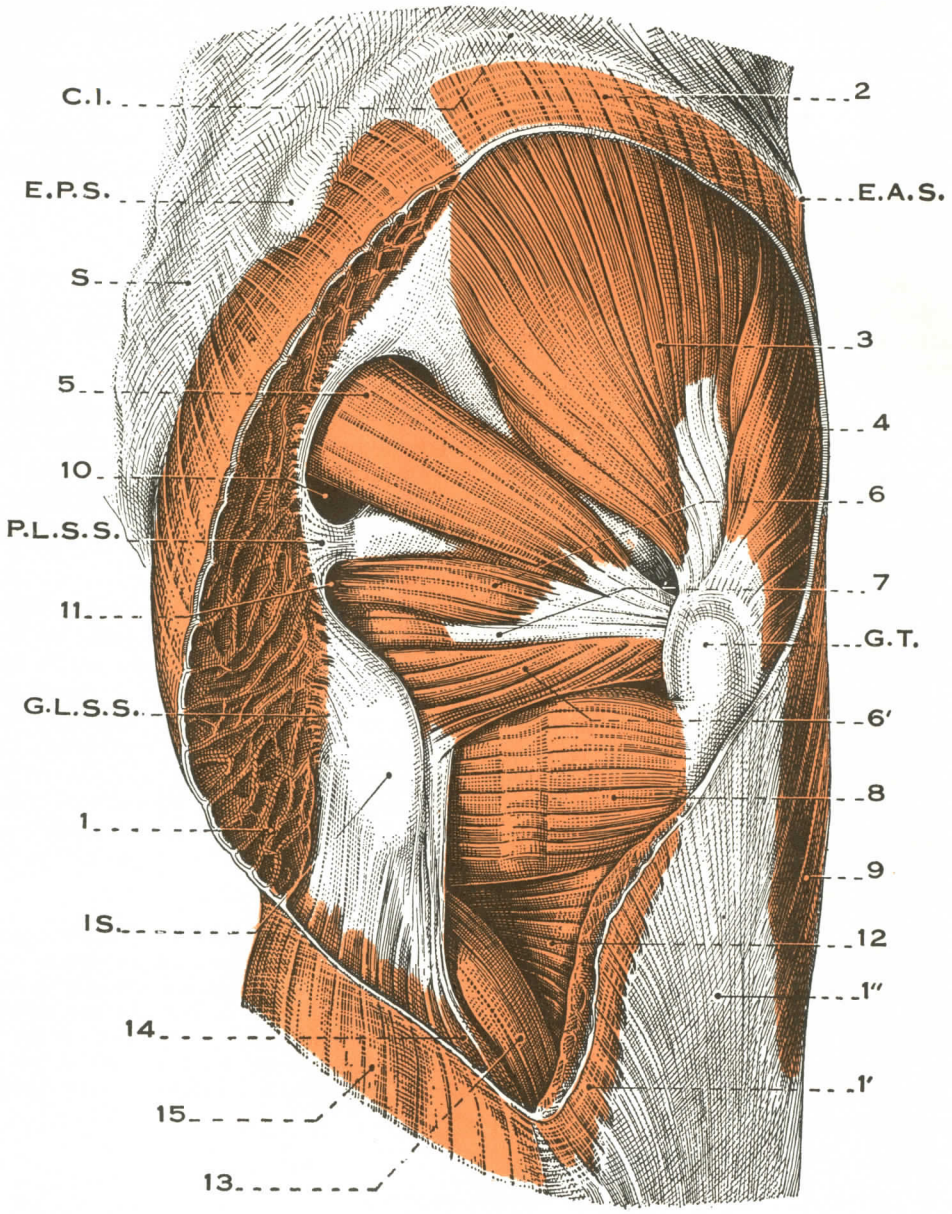

FIG. 1000

Músculos de la nalga. Capa profunda después de la resección del glúteo mayor.

S, sacro. — E.P.S., espina iliaca posterosuperior. — C.I., cresta iliaca. — E.A.S., espina iliaca anterosuperior. — G.T., trocánter mayor. — I.S., isquion. — G.L.S.S., ligamento sacrociático mayor. — P.L.S.S., ligamento sacrociático menor.

1, corte del glúteo mayor. — 1', inserción del glúteo mayor en la aponeurosis femoral. — 1'', aponeurosis femoral. — 2, aponeurosis glútea superficial. — 3, glúteo mediano. — 4, glúteo menor. — 5, piramidal de la pelvis. — 6, gémino superior. — 6', gémino inferior. — 7, obturador interno. — 8, cuadrado crural. — 9, tensor de la fascia lata. — 10, escotadura ciática mayor. — 11, escotadura ciática menor. — 12, aductor mayor. — 13, bíceps crural. — 14, semitendinoso. — 15, semimembranoso.

comprendido entre la cresta iliaca y el glúteo mayor; 5.º, por un arco fibroso tendido entre el hueso iliaco y el sacro a nivel de la escotadura ciática, arco que limita el orificio osteofibroso que atraviesan los vasos glúteos superiores.

Desde estos distintos puntos de inserción, los diversos fascículos que constituyen el músculo convergen hacia el trocánter mayor, donde se insertan por un *tendón* ancho, no en el borde superior de esta tuberosidad, sino en su cara externa, a lo largo de una cresta o impresión en vírgula, muy manifiesta siempre, la cual es oblicua de arriba abajo y de atrás a delante.

2.º **Relaciones.** — En el glúteo mediano, como en el glúteo mayor, debemos estudiar dos caras y dos bordes. Su *cara superficial* está en relación, por detrás, con el glúteo mayor; por delante, con el tensor de la fascia lata, y en su parte media, con la aponeurosis glútea. Su *cara profunda* cubre el glúteo menor y una gran parte de la fosa iliaca externa. Su *borde anterior* descansa sobre el borde anterior del glúteo menor. Su *borde posterior* sigue el borde superior del piramidal, del cual lo separan los vasos y los nervios glúteos superiores.

Una bolsa serosa, más o menos desarrollada según los individuos *(bolsa del glúteo mediano),* separa el tendón terminal del músculo del trocánter mayor.

3.º **Vascularización.** — Está irrigado por la rama profunda de la arteria glútea y por algunos ramos procedentes directamente del tronco de esta arteria.

4.º **Inervación.** — El glúteo mediano está inervado por el *nervio glúteo superior,* rama del plexo sacro, el cual, en su trayecto entre los glúteos menor y mediano, ofrece a este último numerosos ramos que penetran en él por su cara profunda.

5.º **Acción.** — Para llegar al trocánter mayor, los fascículos anteriores del glúteo mediano siguen un trayecto oblicuo hacia abajo y atrás; los fascículos posteriores, un trayecto oblicuo hacia abajo y adelante; los fascículos medios se dirigen a él casi verticalmente. Ahora bien, cada uno de estos grupos de fascículos tiene una acción especial: los *fascículos anteriores* ponen al fémur en abducción y le hacen ejecutar al mismo tiempo un movimiento de rotación hacia dentro; los *fascículos posteriores* son igualmente abductores del fémur, pero le comunican rotación hacia fuera; en cuanto a los *fascículos medios,* son simplemente abductores hacia dentro; los fascículos anteriores, que dirigen la rotación hacia dentro, ganan por su masa a los fascículos posteriores, que la dirigen hacia fuera.

Cuando toma por punto fijo el fémur, el glúteo mediano endereza la pelvis, como el glúteo mayor, y si se contrae de un lado solamente, le imprime al mismo tiempo un movimiento de inclinación lateral.

Variedades. — Se ha visto al músculo glúteo mediano constituido por dos fascículos. El músculo puede unirse más o menos íntimamente, ya sea con el glúteo menor, ya con el piramidal, ya con la fascia lata.

3.º *Glúteo menor*

El glúteo menor (fig. 1001, 1) es un músculo en forma de abanico, situado por debajo del anterior y extendiéndose, como él, del hueso coxal al trocánter mayor.

1.º **Inserciones.** — Se inserta, por arriba: 1.º, en la parte más anterior de la cresta iliaca; 2.º, en toda la porción de la fosa iliaca externa que está situada por delante de la línea curva anterior.

Desde aquí, las fibras de este músculo llevan una dirección convergente, las *anteriores* oblicuamente hacia abajo y atrás, las *medias* verticalmente hacia abajo y

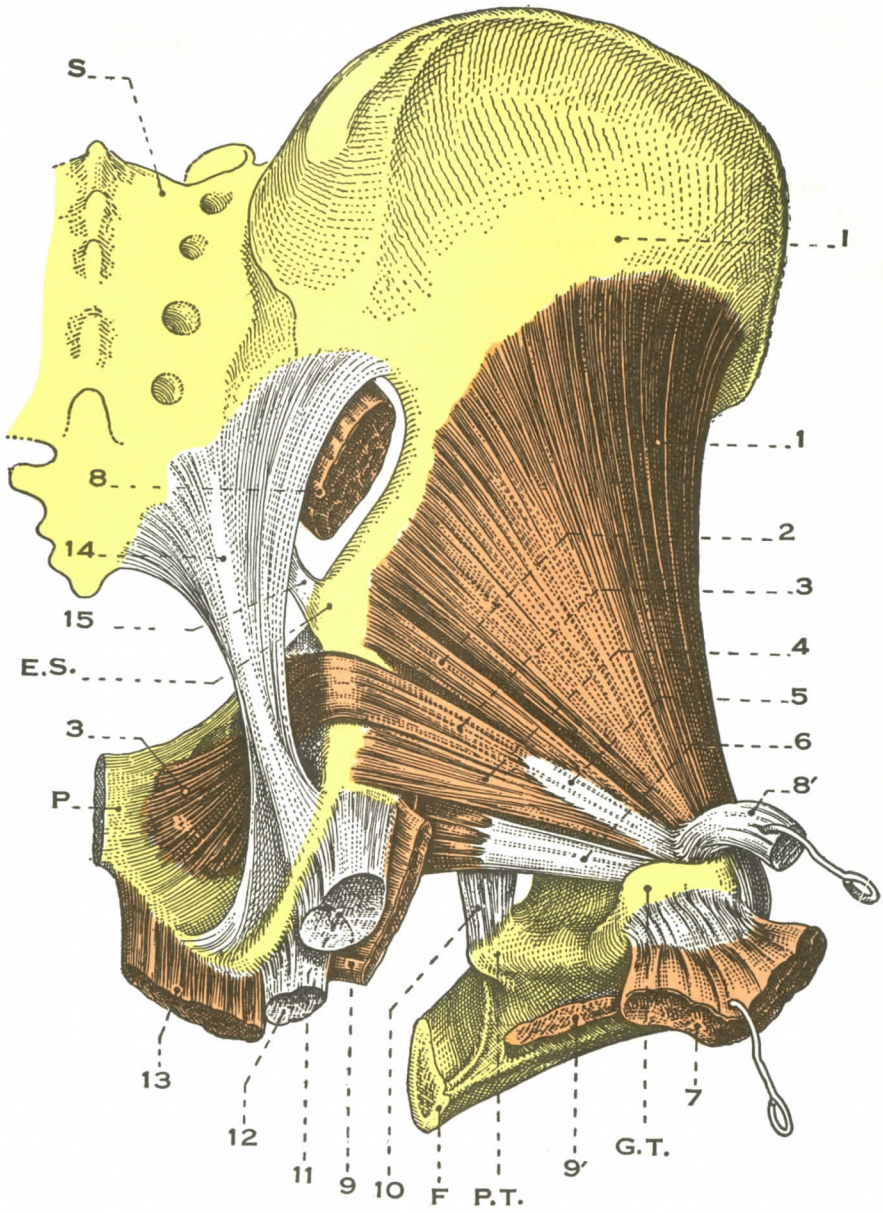

FIG. 1001

Músculos glúteo menor, géminos y obturadores.

I, hueso ilíaco. — S, sacro. — P, pubis. — E.S., espina ciática. — G.T., trocánter mayor. — P.T., trocánter menor.

1, glúteo menor. — 2, gémino superior. — 3, 3, obturador interno. — 4, gémino inferior. — 5, tendón común de los géminos y del obturador interno. — 6, tendón terminal del obturador externo. — 7, tendón del glúteo mediano reclinado. — 8, piramidal cortado en la escotadura ciática mayor. — 8', tendón terminal del piramidal. — 9, 9', cuadrado crural. — 10, psoasiliaco. — 11, tendón común al bíceps y al semitendinoso. — 12, tendón del semimembranoso. — 13, aductor mayor. — 14, ligamento sacrociático mayor. — 15, ligamento sacrociático menor.

las *posteriores* oblicuamente hacia abajo y adelante. Todas terminan en la cara profunda de una ancha aponeurosis, la cual continúa su dirección y se condensa luego en un tendón muy resistente.

Este tendón terminal del músculo glúteo menor se inserta en la *cara externa* del borde anterior y un poco en el borde superior del trocánter mayor. Los fascículos profundos del músculo se adhieren a la parte superior de la cápsula femoral.

2.° **Relaciones.** — Distinguiremos también en este músculo dos caras y dos bordes. Su *cara superficial* está cubierta en toda su extensión por el glúteo mediano. Su *cara profunda* cubre sucesivamente la fosa iliaca externa, el tendón reflejo del recto anterior del muslo y la cápsula fibrosa de la articulación de la cadera. Su *borde anterior* está en relación con el borde anterior del glúteo mediano, que lo cubre. Su *borde posterior* está en relación con el borde superior del piramidal, que le es adyacente.

3.° **Vascularización.** — Está irrigado por ramos que nacen directamente del tronco de la arteria glútea.

4.° **Inervación.** — Está inervado, como el anterior, por el nervio *glúteo superior,* rama del plexo sacro.

5.° **Acción.** — El músculo glúteo menor tiene la misma acción que el glúteo mediano: es abductor y rotatorio del muslo hacia dentro, cuando toma por punto fijo la pelvis, a la que endereza e inclina lateralmente cuando toma por punto fijo el fémur. En compañía de los otros dos glúteos desempeña un importante papel en la estática del tronco al inmovilizar la pelvis.

Variedades. — El glúteo menor puede fusionarse, ya con el glúteo mediano, ya con el piramidal. Puede enviar un fascículo al tensor de la fascia lata y al vasto externo. Se encuentra frecuentemente, a lo largo de su borde anterior, un pequeño fascículo supernumerario más o menos diferenciado, que va, como él, a insertarse en el trocánter mayor *(scansorius, glúteo cuarto* de HAUGTON, *músculo glúteo menor anterior,* etc.). Este fascículo existe normalmente en gran número de mamíferos.

4.° *Piramidal de la pelvis*

El piramidal de la pelvis (fig. 1000, 5) es un músculo aplanado y triangular que se extiende del sacro al trocánter mayor.

1.° **Inserciones.** — Este músculo se inserta en la cara anterior del sacro por tres o cuatro fascículos más o menos diferenciados alrededor de los agujeros sacros y en los canales que los continúan por fuera, a un nivel correspondiente a las vértebras sacras segunda, tercera y cuarta. Toma, además, algunas inserciones en la cara anterior del ligamento sacrociático mayor, así como en la parte superior de la escotadura ciática mayor.

Desde aquí, el músculo se dirige hacia fuera, sale de la pelvis por la escotadura ciática mayor y viene a insertarse, por medio de un tendón redondeado, en la parte media del borde superior del trocánter mayor.

2.° **Relaciones.** — Podemos considerar en el piramidal dos porciones, una intrapélvica y otra extrapélvica.

Cada una de ellas tiene relaciones que le son propias. La *porción intrapélvica* cubre el sacro por su cara posterior y está en relación, por su cara anterior, con el recto, los vasos hipogástricos y los nervios del plexo sacro. La *porción extra-*

pélvica, intermedia entre el glúteo mediano y el gémino superior, cubre la cápsula fibrosa de la articulación de la cadera y está cubierta, en toda su extensión, por el glúteo mayor.

Por la escotadura ciática mayor salen de la pelvis, al mismo tiempo que el piramidal, numerosos órganos que tienen con este músculo relaciones importantes: 1.°, por encima del piramidal, en la parte superior de la escotadura, el nervio y los vasos glúteos superiores; 2.°, por debajo de él, en la parte inferior de la escotadura, los nervios ciático mayor y menor, los vasos isquiáticos, los vasos y el nervio pudendos internos. El piramidal divide, pues, la escotadura ciática mayor en dos espacios o conductos que siguen los elementos vasculonerviosos que acabamos de citar y que establecen una ancha comunicación entre la pelvis y la nalga.

3.° **Vascularización.** — La porción intrapélvica está irrigada por ramos de la *arteria sacra lateral* y de las *arterias glútea* e *isquiática.* La porción extrapélvica recibe arteriolas de la *arteria glútea* y de la *pudenda interna* (rama gémina superior de SALMON).

4.° **Inervación.** — El piramidal de la pelvis está inervado por un ramo especial del plexo sacro, el *nervio del piramidal.* Este nervio penetra en el músculo por su cara anterior, en el momento en que éste sale de la pelvis por la escotadura ciática mayor.

5.° **Acción.** — El piramidal, tomando por punto fijo la pelvis, obra sobre el fémur, al cual imprime un movimiento de rotación hacia fuera. Cuando el fémur está previamente doblado, en la estación sentada, por ejemplo, las contracciones del piramidal lo conducen a la abducción.

Variedades. — Hemos mencionado ya su posible fusión con el glúteo mediano y el glúteo menor. Puede perder uno o varios fascículos de origen; por el contrario, puede presentar un fascículo supernumerario, partiendo, sea del sacro, sea del cóccix. El piramidal puede hallarse atravesado (25 veces en 100, según CALORI), ya por el tronco del ciático, ya por una de sus ramas (véase *Ciático mayor*). Hemos visto, en un caso, una de las ramas de bifurcación del ciático pasar por encima del piramidal. Recordemos sobre este particular la aserción de ROSENMULLER de que, en los pueblos del Norte, el nervio ciático mayor se bifurca muy arriba, mientras que esta bifurcación no se efectúa en los pueblos meridionales hasta cerca del hueco poplíteo; semejante aserción apriorística exige la comprobación de los hechos.

5.° *Géminos*

Los géminos (fig. 1001, 2 y 4) son dos músculos pequeños, ligeramente aplanados de delante atrás, que se dirigen en sentido transversal del contorno de la escotadura ciática menor a la cara interna del trocánter mayor. Se distinguen en *gémino superior* y *gémino inferior.*

1.° **Inserciones.** — El gémino superior se inserta principalmente en la cara externa y borde inferior de la espina ciática. El gémino inferior se inserta un poco más abajo, en la tuberosidad del isquion. Uno y otro se dirigen horizontalmente hacia fuera, adosándose por sus bordes correspondientes y formando de este modo un canal transversal, que mira hacia atrás, por cuyo fondo se desliza el tendón del obturador interno. Finalmente, se confunden con este último tendón y alcanzan con él la cavidad digital del trocánter mayor.

Las relaciones de los géminos con el obturador interno son tan íntimas y tan constantes, que podemos considerar estos músculos, siguiendo el ejemplo de varios anatomistas, como simples fascículos extrapélvicos del obturador interno.

2.° **Relaciones.** — Entre la pelvis y el fémur, sus dos puntos extremos de inserción, los dos géminos descansan sobre la cápsula de la articulación de la cadera. Están cubiertos por el glúteo mayor, del cual los separan el nervio ciático mayor, el nervio ciático menor y los vasos isquiáticos.

3.° **Vascularización.** — El *gémino superior* está irrigado por las *dos arterias géminas,* ramas de la pudenda interna (SALMON). En algunos casos recibe un ramo de la glútea y más a menudo de la isquiática. Al *gémino inferior* lo riega el ramo superior de la circunfleja interna.

4.° **Inervación.** — El *gémino superior* está inervado por un ramo que se desprende del nervio del obturador interno en el momento en que éste rodea la espina ciática. El *gémino inferior* está inervado también por el plexo sacro, por medio de un ramo que le es común con el cuadrado crural.

5.° **Acción.** — Considerados desde el punto de vista de su acción, los dos géminos son, como el obturador interno, *rotatorios del muslo hacia fuera.*

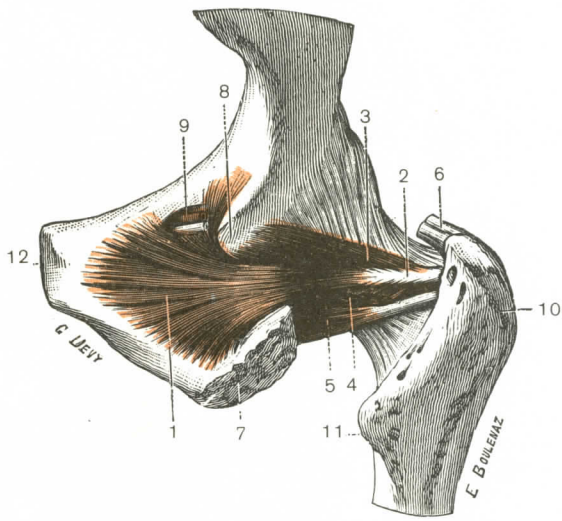

FIG. 1002

Músculos géminos y obturadores vistos por detrás.

1, músculo obturador interno. — 2, tendón de este músculo, en el cual vienen a insertarse los dos músculos gémino superior, 3, y gémino inferior, 4; este último ha sido cortado para dejar ver el músculo obturador externo, 5, que cruza hacia atrás el cuello del fémur para venir a insertarse en el fondo de la cavidad digital. — 6, tendón del piramidal. — 7, tuberosidad de isquion. — 8, espina ciática. — 9, arteria obturatriz y nervio obturador, introduciéndose en el conducto subpubiano. — 10, trocánter mayor. — 11, trocánter menor. — 12, sínfisis pubiana.

Variedades. — Uno de los dos géminos puede faltar. El gémino superior falta en la proporción de 8 por 100 en la raza blanca, de 6 por 100 en los negros. Esta ausencia no se ha comprobado todavía en los japoneses, ni en los chinos. Uno y otro se han visto constituidos por dos fascículos. Se ha indicado: 1.°, la unión del gémino superior, ya con el piramidal, ya con el glúteo menor; 2.°, la unión del gémino inferior con el cuadrado crural. Los dos géminos se arrollan algunas veces alrededor del tendón del obturador, al que forman, en este caso, un conducto completo.

6.° *Obturador interno*

El obturador interno (fig. 1003) es un músculo aplanado y radiado que cubre la cara endopélvica de la membrana obturatriz y se extiende desde este punto hasta la parte superointerna del trocánter mayor. Está situado en parte en la pelvis y en parte en la región de la nalga.

1.° **Inserciones.** — Se inserta por dentro: 1.°, en la cara interna de la membrana obturatriz (véase ARTROLOGÍA); 2.°, en la cara interna del cuerpo y de la rama descendente del pubis; 3.°, en la cara interna del cuerpo y de la rama ascendente del isquion; 4.°, en la superficie cuadrilátera que se extiende, debajo de la línea innominada, entre el agujero obturador y la espina ciática; 5.°, en la cara profunda de la aponeurosis que lo cubre.

Desde esta ancha superficie de inserción, los fascículos del obturador interno se dirigen todos, convergiendo, hacia la escotadura ciática menor. Aquí, cambiando bruscamente de dirección, se acodan en ángulo casi recto para dirigirse afuera. Llegan así al lado interno del trocánter mayor. Los fascículos constituidos del músculo, oblicuos hacia atrás y afuera en su porción inicial, oblicuos hacia delante y afuera

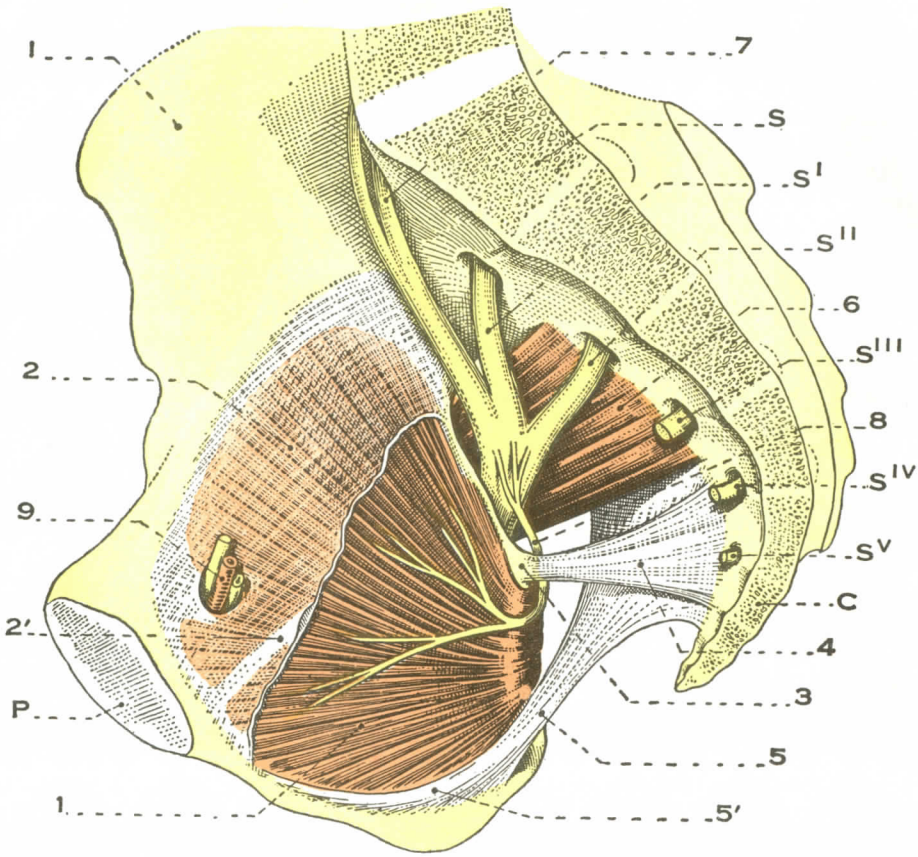

FIG. 1003

Músculo obturador interno y su inervación (en parte, según HOVELACQUE).

I, hueso ilíaco. — P, pubis. — S, sacro. — C, cóccix.

1, músculo obturador interno. — 2, aponeurosis del obturador interno. — 2', engrosamiento de la aponeurosis (arco tendinoso). — 3, espina ciática. — 4, ligamento sacrociático menor. — 5, ligamento sacrociático mayor. — 5', prolongación falciforme del ligamento. — 6, piramidal. — 7, tronco lumbosacro. — SI, SII..., SV, raíces sacras. — 8, nervio del obturador interno. — 9, vasos y nervios obturadores que penetran en el conducto subpúbico.

en su porción terminal, circunscriben un ángulo diedro, de seno anterior, que mide, por término medio, 40° para los fascículos posteriores del músculo, 60° para los fascículos medios y 90° para los fascículos anteriores.

Finalmente, vienen a insertarse en la parte más elevada de la cavidad digital, por medio de un fuerte tendón redondeado, que nace en la cara profunda del músculo por cinco o seis lengüetas divergentes. Estas lengüetas tendinosas sobresalen generalmente del plano muscular; cada una de ellas, por consiguiente, se labra una ranura especial en la escotadura ciática menor, sobre la que descansa.

2.° **Relaciones.** — Como el piramidal, que hemos visto salir de la pelvis por la escotadura ciática mayor, el obturador interno está situado dentro de la pelvis en su porción interna *(porción intrapelviana)* y fuera de la pelvis en su porción externa *(porción extrapelviana)*.

α) *Dentro de la pelvis,* el músculo obturador interno descansa, por su cara *anterior,* sobre la membrana obturatriz y sobre el perímetro óseo del agujero obturador. Su *cara posterior,* cubierta por una aponeurosis especial, que se confunde, por arriba, con la aponeurosis pelviana y presta inserción a las fibras medias del músculo elevador del ano, constituye por abajo la pared externa del hueco isquiorrectal, del que el elevador del ano forma la pared interna.

β) *A su salida de la pelvis,* el obturador interno atraviesa un orificio osteofibroso (escotadura ciática menor) formado, hacia arriba, por la espina ciática y el ligamento sacrociático menor; hacia dentro y abajo, por el ligamento sacrociático mayor, y hacia fuera, por el isquion. A este nivel, el isquion, que actúa de polea de reflexión, se cubre de una capa cartilaginosa y presenta una bolsa serosa *(bolsa del obturador interno),* que facilita el deslizamiento del músculo.

γ) *Fuera de la pelvis,* el tendón del obturador interno se halla por entre los dos géminos. Cubre la cápsula fibrosa de la articulación de la cadera y está cubierto a su vez por la masa del glúteo mayor.

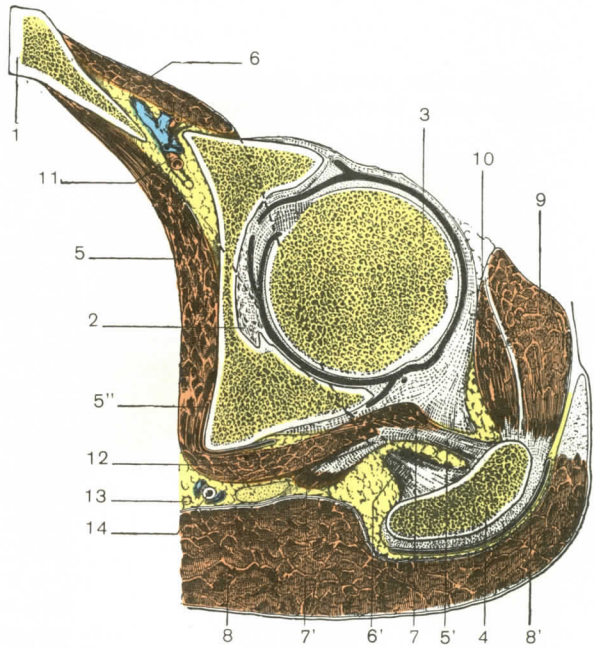

FIG. 1004

Los dos músculos obturadores vistos en un corte horizontal.

1, pubis. — 2, cavidad cotiloidea. — 3, cabeza femoral. — 4, trocánter mayor. — 5, obturador interno, con: 5', su tendón; 5'', su bolsa serosa. — 6, obturador externo, con 6', su tendón. — 7, 7', géminos superior e inferior. — 8, glúteo mayor, con 8', su bolsa serosa. — 9, glúteo mediano. — 10, glúteo menor. — 11, vasos y nervios obturadores. — 12, ciático mayor. — 13, ciático menor. — 14, vasos isquiáticos.

3.° **Vascularización.** — En su porción intrapélvica está irrigado por la *obturatriz;* en su porción extrapélvica, por la *gémina inferior,* rama de la pudenda interna (SALMON).

4.° **Inervación.** — El nervio del obturador interno inerva también el gémino superior. Rama colateral de la parte superior del plexo sacro (tronco lumbosacro y primera sacra), sale de la pelvis por la escotadura ciática mayor y entra de nuevo en ella por la escotadura ciática menor (fig. 1003). Se halla entonces contenido en el compartimiento isquiorrectal, oculto por la aponeurosis del obturador interno que lo cubre. Se distribuye en la cara interna del músculo por varios ramos divergentes.

5.° **Acción.** — El obturador interno actúa sobre el fémur exactamente como si arrancase del isquion, sobre el cual se refleja. Congénere de los géminos, es *rotatorio del muslo hacia fuera.*

Variedades. — Poco numerosas y poco importantes, se limitan al aislamiento, más o menos completo, de algunos de sus fascículos de origen o a la adición de algunos fascículos supernumerarios, que provienen, según los casos: 1.º, del tendón del psoas menor; 2.º, de la tuberosidad isquiática; 3.º, de la aponeurosis pelviana; 4.º, del borde inferior de la línea iliopectínea; 5.º, del ligamento sacrociático; 6.º, de la tercera vértebra sacra, y 7.º, del pubis. GRUBER ha indicado la separación de la porción pubioisquiática y la porción iliaca.

7.º *Obturador externo*

El obturador externo (fig. 1005, 1) es también un músculo aplanado y radiado, extendido sobre la superficie exopelviana de la membrana obturatriz. Se extiende, como el precedente, del perímetro del agujero obturador al trocánter mayor.

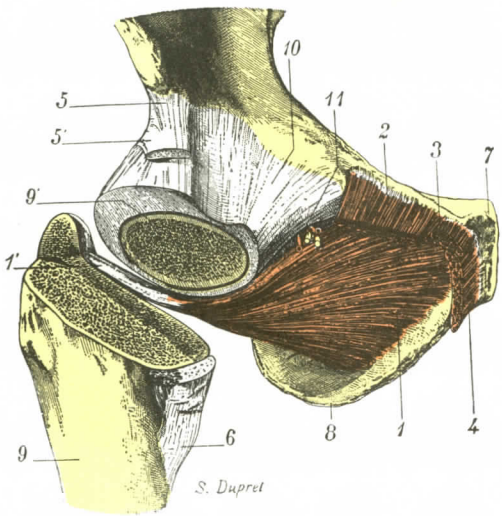

FIG. 1005

El músculo obturador externo, cara anterior.

1, obturador externo, con 1', su tendón. — 2, pectíneo. — 3, aductor mediano. — 4, aductor menor. — 5, tendón directo del recto anterior, con 5', su tendón reflejo. — 6, tendón inferior del psoasiliaco. — 7, pubis. — 8, isquion. — 9, fémur, con 9', su cabeza incluída en la cavidad cotiloidea. — 10, cápsula de la articulación de la cadera. — 11, conducto subpubiano con el paquete vasculonervioso que lo atraviesa.

1.º Inserciones. — Se inserta por adentro: 1.º, en la cinta o tirilla subpubiana (véase ARTROLOGÍA); 2.º, en la cara anterior del cuerpo del pubis; 3.º, en la rama horizontal y en la rama descendente del mismo hueso; 4.º, en la rama ascendente del isquion, principalmente en su cara anterior, pero también por algunos fascículos en su cara posterior. Desde aquí sus fibras convergen hacia fuera, suben oblicuamente a lo largo de la cara posterior de la articulación de la cadera y vienen a insertarse, por medio de un tendón redondo (fig. 1005, 1'), que imprime un canal en el cuello femoral, en el fondo de la cavidad digital del trocánter mayor.

2.º Relaciones. — El obturador externo, opuestamente al interno, que es intrapélvico en su origen, está situado por completo en la parte exterior de la pelvis.

a) *En sus dos tercios internos* cubre, por su *cara posterior,* la membrana obturatriz y la semicircunferencia interna del agujero obturador en la cual se inserta; una capa celuloadiposa, muy desarrollada hacia abajo y atrás, se interpone entre el músculo y la membrana obturatriz. Su *cara anterior* está cubierta sucesivamente por el psoasiliaco, el pectíneo, los aductores mayor y menor y por el recto interno. Su *borde inferior* sigue la cara anterior del cuadrado crural. Su *borde superior* está en relación con el conducto subpubiano y con su contenido, los vasos y los nervios obturadores (para una información más completa a este propósito, véanse los *Tratados de Anatomía topográfica*).

b) *En su tercio externo* está en relación, hacia atrás, con el músculo cuadrado crural, y hacia delante, con el cuello del fémur y la cápsula fibrosa de la articulación de la cadera.

3.º Vascularización. — Está irrigado por ramos procedentes de la *obturatriz* y de la *circunfleja interna.*

4.° Inervación. — El músculo obturador externo está inervado por el nervio obturador, rama del plexo lumbar. El ramo a él destinado nace en el conducto subpúbico y se divide en dos ramas, anterior y posterior, destinadas a las caras superficial y profunda del músculo.

5.° Acción. — Como el obturador interno, es *rotatorio del muslo hacia fuera.*

Variedades. — Wood ha visto al músculo obturador externo reforzado por un fascículo supernumerario proveniente del aductor menor. Macalister ha comprobado el aislamiento de un fascículo púbico por el nervio obturador.

8.° *Cuadrado crural*

Situado en la parte posterior de la articulación de la cadera, el cuadrado crural (fig. 1000, 8) es un músculo cuadrilátero, constituido por una serie de fascículos paralelos que se dirigen transversalmente del isquion al fémur.

1.° Inserciones. — Estos fascículos nacen, por dentro, en el borde externo de la tuberosidad isquiática, un poco por delante del semimembranoso. Hacia fuera se insertan en la extremidad superior del fémur, pero no en la cresta intertrocantérea, sino algo por fuera de esta cresta, en una línea casi vertical que se continúa con el borde posterior del trocánter mayor.

2.° Relaciones. — Está en relación:

α) *Por detrás:* 1.°, con el glúteo mayor, que lo cubre; 2.°, con los nervios ciáticos mayor y menor y los vasos isquiáticos, que lo cruzan verticalmente.

β) *Por delante* está en relación con la cápsula articular, el trocánter menor y el tendón del obturador externo.

γ) *Por arriba* está en relación con el gémino inferior.

δ) *Por abajo,* con el aductor mayor del muslo.

3.° Vascularización. — Superficialmente, está irrigado por ramos de la *isquiática* y de la rama superior de la circunfleja interna.

Profundamente, recibe arteriolas de la circunfleja interna.

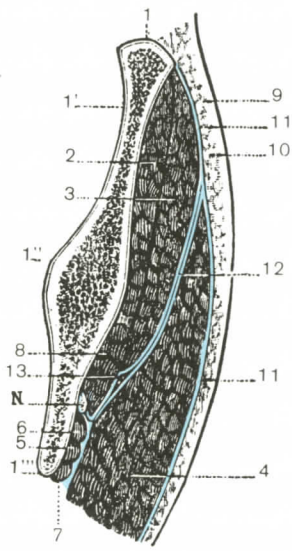

Fig. 1006

Corte transversal de la región glútea, siguiendo un plano perpendicular a las fibras del glúteo mayor.

1, cresta ilíaca. — 1', fosa ilíaca interna. — 1'', línea innominada. — 1''', parte inferior del corte que pasa por el borde posterior del hueso coxal, a dos centímetros por debajo de la espina ciática. — 2, glúteo menor. — 3, glúteo mediano. — 4, glúteo mayor. — 5, obturador interno. — 6, gémino superior. — 7, gémino inferior. — 8, piramidal. — 9, piel. — 10, tejido celular subcutáneo. — 11, aponeurosis del glúteo mayor, enviando, 12, un doble prolongamiento debajo de este músculo. — 13, capa celuloadiposa subglútea. — N, nervio ciático mayor.

4.° Inervación. — El músculo cuadrado crural está inervado por un ramo que emana del plexo sacro. Este ramo, como hemos dicho antes, le es común con el del músculo gémino inferior *(nervio del gémino inferior y del cuadrado crural).*

5.° Acción. — Es rotatorio del muslo hacia fuera.

Variedades. — El cuadrado crural puede faltar; en este caso, los géminos «tienen mayor volumen». Se le ha visto dividido en varios fascículos distintos. Se une unas veces con el gémino inferior, y otras con el aductor mayor.

9.° *Aponeurosis de la nalga*

Sobre las masas musculares que acabamos de describir se extiende una ancha aponeurosis, llamada *aponeurosis glútea.* Desprendida del labio externo de la cresta iliaca y del borde posterior del músculo tensor de la fascia lata, cubre en primer lugar al glúteo mediano, a cuyo nivel tiene un espesor considerable. Hacia la fascia lata, es decir, por delante, se desdobla para englobar al músculo tensor de la fascia lata. Por abajo alcanza en seguida el borde anterosuperior del glúteo mayor. Aquí se divide en tres hojas superpuestas: hoja superficial, hoja media y hoja profunda.

α) La *hoja profunda* continúa cubriendo al glúteo mediano, adelgazándose gradualmente. A nivel del piramidal y de los músculos que le siguen no es más que una simple capa celular, difícilmente aislable por disección.

β) La *hoja media,* igualmente muy delgada, tapiza la cara profunda del glúteo mayor hasta el borde posteroinferior de este músculo, o bien se une con la hoja siguiente para formar al glúteo mayor una vaina completa.

γ) La *hoja superficial,* por último, cubre la cara superficial del glúteo mayor en toda su extensión. En el contorno de este músculo, esta hoja se inserta sucesivamente en la cresta sacra, en el cóccix y en el ligamento sacrociático. Hacia abajo y afuera se continúa directamente con la aponeurosis femoral.

Por delante del glúteo mayor se encuentra una capa celuloadiposa, frecuentemente muy desarrollada, que comunica: 1.°, con la pelvis, por la escotadura ciática mayor; 2.°, con la fosa isquiorrectal, por la escotadura ciática menor; 3.°, con el tejido celular subaponeurótico del muslo, a lo largo del nervio ciático mayor. Estas relaciones, como se comprende, tienen en patología una importancia considerable (véanse a este objeto los *Tratados de Anatomía topográfica*).

ARTICULO II

MUSCULOS DEL MUSLO

Los músculos del muslo son en número de once. Adoptando una clasificación distinta de la seguida generalmente por los autores (1), agruparemos estos músculos sólo en dos regiones:

1.ª *Región anteroexterna;*

2.ª *Región posterointerna.*

Semejante división, basada en la situación de los tabiques intermusculares, tiene la ventaja, por una parte, de estar de conformidad con la fisiología articular, y por otra, de poner de manifiesto las homologías que existen entre los músculos del muslo y los del brazo, los que hemos agrupado igualmente en dos regiones. La región anterior del brazo tiene como homóloga, en el muslo, la región posterointerna; a la región posterior del brazo corresponde la región anteroexterna del muslo.

1. Región anteroexterna

La región anteroexterna comprende tres músculos, a saber: el *tensor de la fascia lata,* el *sartorio* y el *cuádriceps crural* o *músculo extensor de la pierna.*

(1) Algunos tratados admiten cuatro regiones: 1.ª, *región anterior* (sartorio, recto anterior, tensor de la sinovial de la rodilla); 2.ª, *región externa* (tensor de la fascia lata, vasto externo); 3.ª, *región interna* (recto interno, vasto interno, peritoneo, y los tres aductores); 4.ª, *región posterior* (bíceps, semitendinoso, semimembranoso).

1.º *Tensor de la fascia lata*

Situado en la parte superior y externa del muslo, el tensor de la fascia lata (figs. 998 y 999, 3) es un músculo aplanado y delgado, carnoso por arriba, tendinoso por abajo, que se extiende desde el hueso coxal a la tibia.

1.º Inserciones. — Se inserta por arriba: 1.º, en la porción de la cresta iliaca (borde externo) que limita la espina iliaca anterosuperior; 2.º, en la parte externa de esta espina; 3.º, en la escotadura situada por abajo; 4.º, en la aponeurosis glútea y en la parte anterior del glúteo mediano.

Desde aquí, sus fibras se dirigen hacia abajo y un poco atrás, separándose poco a poco unas de las otras; terminan a nivel del tercio o del cuarto superior del muslo en fascículos tendinosos, los cuales se entremezclan de una manera intrincada en la aponeurosis femoral, viniendo a fijarse en la cara anterior de la tuberosidad externa de la tibia, inmediatamente por encima del tibial anterior. Se ven constantemente algunos de estos fascículos terminales del tensor de la fascia lata dirigirse hacia el borde externo de la rótula e insertarse en él. Otros, por encima de los fascículos rotulianos, se dirigen oblicuamente hacia dentro, fusionándose con el tabique intermuscular externo, y con él vienen a insertarse en el fémur (fig. 1008).

Fusionándose con la parte correspondiente de la aponeurosis femoral, las fibras tendinosas del músculo tensor de la fascia lata constituyen, en la parte externa del muslo, una tirilla longitudinal muy resistente y de 3 a 4 centímetros de anchura llamada *ligamento iliotibial* o *cinta de Maissiat*, nombre del primer anatomista que fijó en ella su atención. En opinión de MAISSIAT, la cinta en cuestión contribuye a mantener el equilibrio en la estación sobre un solo pie. En esta posición, el tronco se inclina hacia el lado opuesto, y esta inclinación lateral se

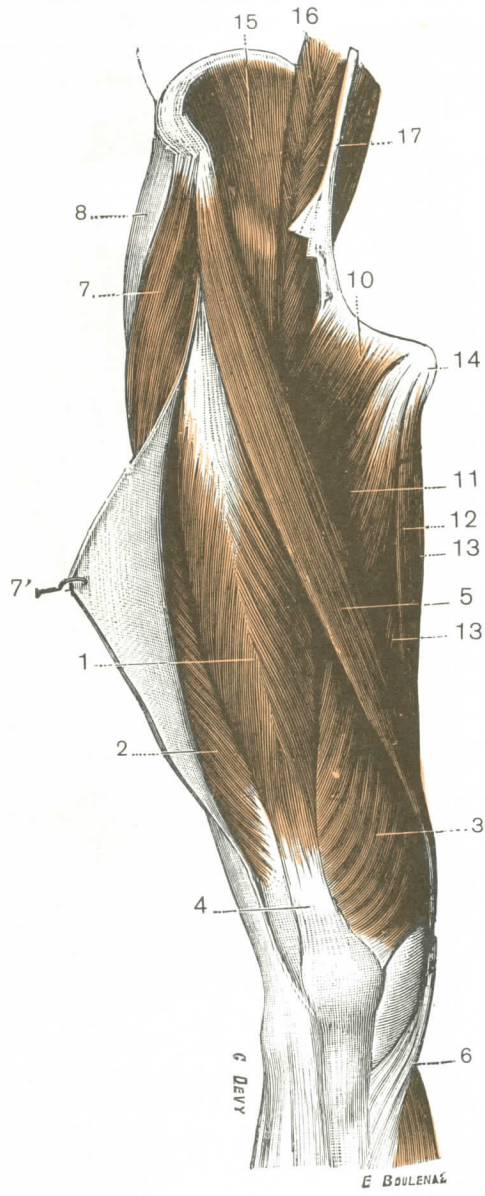

FIG. 1007

Músculos de la región anterior del muslo, capa superficial.

1, recto anterior. — 2, vasto externo. — 3, vasto interno. — 4, tendón inferior del cuádriceps femoral. — 5, sartorio, con 5', su tendón de inserción en el hueso ilíaco. — 6, tendón inferior del sartorio, formando parte de la pata de ganso. — 7, tensor de la fascia lata. — 7', fascia lata levantada hacia fuera. — 8, glúteo mediano. — 10, pectíneo. — 11, primer aductor o aductor mediano. — 12, recto interno. — 13, aductor mayor o tercer aductor. — 14, sínfisis pubiana. — 15, músculo ilíaco. — 16, psoas mayor. — 17, tendón del psoas menor.

acentuaría más, «a no ser por la intervención de la cinta, que se pone tensa, resistente y acaba por aguantar el cuerpo». Para completar nuestra descripción hemos de añadir que el glúteo mayor, en virtud del hecho de dar a la cinta de Maissiat algunas de sus fibras, tira de ella hacia arriba y atrás y de este modo prolonga su acción hasta la tibia.

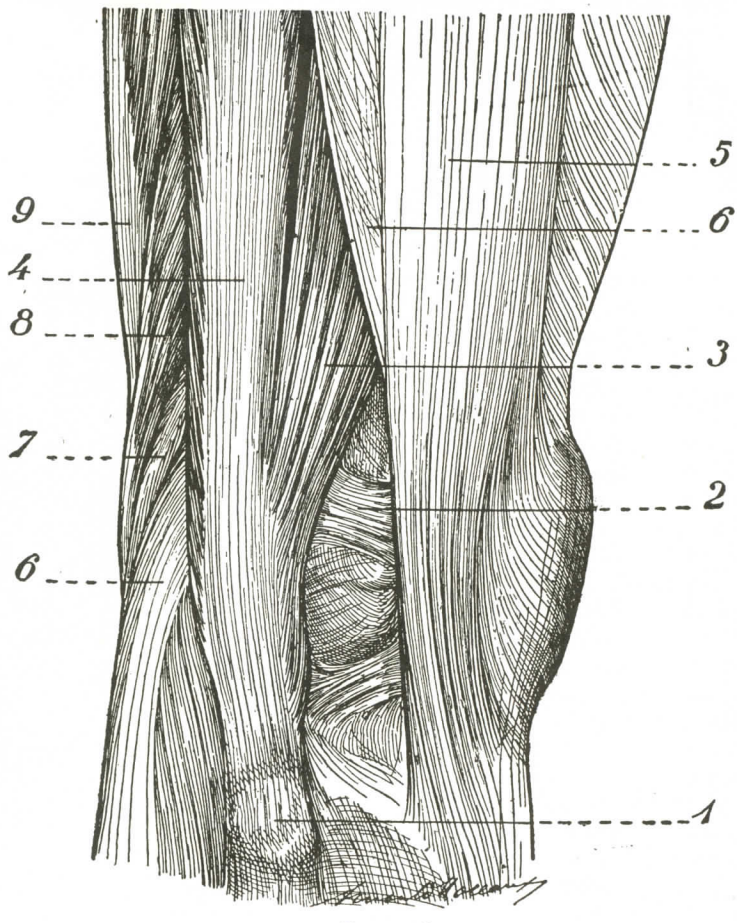

FIG. 1008

Inserciones inferiores del bíceps crural y el tensor de la fascia lata (rodilla vista por su cara externa).

1, cabeza del peroné. — 2, aleta rotuliana externa. — 3, porción corta del bíceps. — 4, porción larga del bíceps. — 5, tensor de la fascia lata que forma la cinta de Maissiat. — 6, aponeurosis femoral. — 7, semimembranoso. — 8, semitendinoso. — 9, recto interno.

2.° **Relaciones.** — Superficialmente, el tensor de la fascia lata está en relación, en toda su extensión, con la aponeurosis y con la piel. Por su *cara profunda,* cubre sucesivamente al glúteo mediano, al recto anterior del muslo y al vasto externo.

3.° **Vascularización.** — Está asegurada por un ramo importante de la circunfleja externa, rama de la femoral profunda.

4.° **Inervación.** — Está inervado por un ramo emanado del nervio *glúteo superior,* rama del plexo sacro. Este ramo penetra en el músculo por su cara profunda, en su parte media y cerca de su borde posterior.

5.° **Acción.** — El músculo tensor de la fascia lata desempeña múltiples funciones: 1.°, pone tensa, tirándola hacia arriba, la parte externa de la aponeurosis femoral (fascia lata); 2.°, lleva al muslo hacia fuera (abducción) y le imprime al mismo tiempo un ligero movimiento de rotación hacia dentro; 3.°, inclina la pelvis hacia su lado; 4.°, concurre al equilibrio del cuerpo cuando éste se apoya sobre un solo pie, ya sea en la actitud vertical estática, ya sea en la marcha, a cada paso; «así que el peso del cuerpo gravita más sobre un pie que sobre el otro, el músculo de la fascia lata del lado sobrecargado se contrae. Esta contracción, sinérgica con la de los glúteos mayor y menor, conduce al centro de gravedad por encima del punto de apoyo y lo mantiene allí».

Variedades. — TESTUT ha visto el tensor de la fascia lata constituido por dos fascículos distintos. Este músculo puede recibir un fascículo supernumerario: 1.°, del ligamento de Falopio; 2.°, de la aponeurosis abdominal, por encima de la cresta iliaca. Su ausencia ha sido notada una vez por GRUBER.

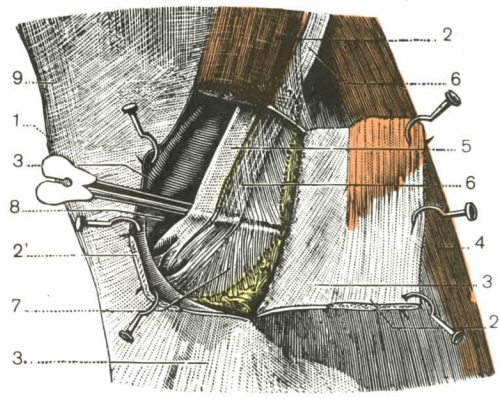

FIG. 1009

Los dos planos tendinosos de la pata de ganso y la bolsa serosa de la pata de ganso (T.-J.).

(Vista de la rodilla por su cara interna.)

1, tuberosidad anterior de la tibia. — 2, sartorio, y 2', su tendón fusionándose con la aponeurosis; se ha abierto una ventana en este músculo y la aponeurosis, y el colgajo resultante se ha reclinado hacia atrás. — 3, 3, 3, aponeurosis. — 4, gemelo interno. — 5, recto interno, y 6, semitendinoso, constituyendo el segundo plano o plano profundo de la pata de ganso. — 7, bolsa serosa que separa el plano superficial (sartorio) del plano profundo (recto interno y semitendinoso) de la pata de ganso y que comunica ampliamente con 8, verdadera bolsa serosa de la pata de ganso; los límites de esta última bolsa están indicados por el punteado. — 9, ligamento rotuliano.

2.° *Sartorio*

El más superficial de los músculos de la región, el sartorio (fig. 1007, 5), es una cinta muscular, larga y ancha, que une el ilion con la extremidad superior de la tibia.

1.° **Inserciones.** — Se inserta, por arriba, por medio de fibras aponeuróticas muy cortas, en la espina iliaca anterosuperior y en la parte más elevada de la escotadura que está por debajo.

De aquí, dirigiéndose oblicuamente hacia abajo, adentro y atrás, cruza diagonalmente la cara anterior del muslo y viene a insertarse en la parte interna de la extremidad superior de la tibia, por delante de la tuberosidad interna. Forma en esta región, con los tendones terminales del recto interno y del semitendinoso, un conjunto aponeurótico de múltiples ramas divergentes, que se designa con el nombre de *pata de ganso* (figs. 1009 y 1031). Esta se dispone en dos planos: superficial y profundo. El primero está formado por la expansión del tendón del sartorio, fusionada parcialmente con la aponeurosis femoral; el segundo comprende los tendones de los otros dos músculos: el recto interno por delante, el semitendinoso por detrás. Tejido celular laxo separa ambos planos. Por último, una bolsa serosa constante se intercala entre el plano profundo y el ligamento lateral interno de la articulación de la rodilla: es la *bolsa serosa de la pata de ganso.*

2.° **Relaciones.** — En el sartorio debemos estudiar dos caras, una anterior y otra posterior. Su *cara anterior* está en relación con la aponeurosis y con la piel. Su *cara posterior* cubre sucesivamente, procediendo de arriba abajo, el recto anterior, el psoasiliaco, el pectíneo, el aductor mediano, el vasto interno y el lado interno de la articulación de la rodilla.

Tres filetes nerviosos, llamados *perforantes,* atraviesan de atrás a delante el músculo sartorio. Lo describiremos al tratar del nervio crural.

El sartorio tiene, además, con la arteria femoral, relaciones bastante importantes para merecer el nombre de *músculo satélite* de esta arteria. *En su tercio superior,* este músculo forma el lado externo de un triángulo, llamado *triángulo de Scarpa* (véase más adelante), cuyo lado interno está formado por el primer aductor, la base por el arco femoral y el vértice por la convergencia del sartorio con el primer aductor. La arteria femoral recorre verticalmente este espacio triangular, siguiendo con bastante exactitud la línea recta que une su vértice con el centro de su base. *En su tercio medio,* el sartorio cubre la arteria, que, continuando su trayecto vertical, no tarda en desprenderse de la cara profunda del músculo, para venir, un poco más abajo, a ocupar su borde externo. En resumen, el músculo sartorio, situado primeramente *por fuera* de la arteria femoral, pasa en seguida *por delante* de ella y acaba por colocarse *por dentro de este vaso.*

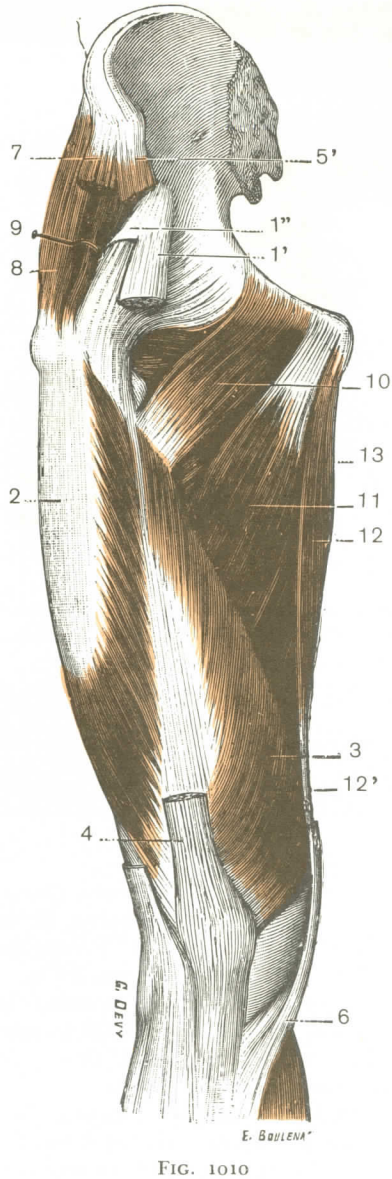

FIG. 1010

Músculos de la región anterior del muslo, capa profunda.

1', tendón directo del recto anterior, con 1'', su tendón reflejo. — 9, glúteo menor, levantado para dejar ver el tendón del recto anterior. — 12', tendón inferior del recto interno que concurre a la formación de la pata de ganso con el sartorio y el del semitendinoso.

Los demás números la misma leyenda que en la figura 1007.

3.º **Vascularización.** — Está irrigado por numerosas arterias. La arteria superior, que acompaña al nervio superior, proviene generalmente de la femoral superficial, como las arterias medias (2 ó 3). Las arterias inferiores nacen también de la femoral, pero a la altura del conducto de Hunter. Existen anastomosis intramusculares importantes.

4.º **Inervación.** — Está inervado por ramos múltiples, procedentes del *músculo cutáneo externo,* una de las ramas del nervio crural, ora por ramas motrices directas, ora por medio de los ramos perforantes.

5.º **Acción.** — El sartorio, considerado desde el punto de vista de su acción: 1.º, dobla la pierna sobre el muslo; 2.º, dobla el muslo sobre la pelvis; 3.º, conduce el muslo en abducción y rotación hacia fuera, mientras que el talón se dirige hacia dentro. Esta es la posición ordinaria que toman los sastres cuando se dedican a trabajos de costura, de donde el nombre de *sartorio* (en latín *sartorius,* de *sartor,* sastre; en griego ῥαφικος, de ῥακπω, coser) que dio a este músculo el anatomista SPIEGEL.

Variedades. — MECKEL ha observado su ausencia. KELSCH lo ha visto formado por dos vientres unidos por un tendón intermedio. Puede hallarse dividido en dos fascículos *(duplicidad),* ya en toda su extensión, ya en su parte inferior. BROCK ha visto al sartorio di-

vidirse por arriba en dos fascículos, uno normal para la espina iliaca anteroposterior, otro supernumerario para la eminencia iliopectínea. TESTUT ha visto varias veces al sartorio prolongar sus inserciones sobre el arco femoral. Puede insertarse, por abajo, en la aponeurosis femoral, en la parte interna de la articulación de la rodilla, como también en el fémur, a nivel o un poco por encima del cóndilo, disposición que es normal en el perezoso. Con el nombre de *musculus saphenus,* BUXTER TYRIE ha descrito un fascículo muscular que se desprendía de la extremidad externa del ligamento de Falopio y venía a terminar en la extremidad interna de este mismo ligamento, después de haber descrito dentro del triángulo de Scarpa una especie de arco de concavidad superior, el cual rodeaba la vena safena interna a nivel de su desembocadura en la femoral.

3.° *Cuádriceps crural*

Situado en el plano anterior del muslo, el cuádriceps crural (figs. 1011 y 1012) está constituido por cuatro fascículos musculares que, distintos en su origen superior, se unen hacia abajo para tomar en la rótula y en la tibia una inserción común. De estos cuatro fascículos, uno, el *recto anterior,* sube hasta la pelvis. Otros dos, llamados *vastos* en razón de sus dimensiones considerables, se detienen en el fémur: se les distingue el uno del otro, según su situación, por las denominaciones de *vasto interno* y *vasto externo.* El cuarto fascículo, conocido con el nombre de *crural,* está situado por debajo de los dos vastos; tiene una forma aplanada y nace en el fémur.

1.° **Inserciones superiores.** — Las inserciones superiores de las cuatro porciones constitutivas del cuádriceps crural varían en cada una de ellas. Las estudiaremos separadamente:

a) *Recto anterior.* — El recto anterior ocupa la parte anterior y media del muslo (fig. 1007, 1). Se inserta a la vez: 1.°, en la espina iliaca anteroinferior, por medio de un tendón redondeado y potente, verticalmente dirigido como el músculo, llamado *tendón directo;* 2.°, en la parte más elevada de la ceja cotiloidea, por medio de una expansión fibrosa más delgada, pero también resistente, que constituye *el tendón reflejo.* Este tendón reflejo se adhiere también a la parte superior de la cápsula de la articulación de la cadera. ROGER WILLIAMS, que hizo del mencionado músculo un concienzudo estudio, considera al tendón espinoiliaco como accesorio, y la inserción cotiloidea como la inserción real del recto anterior.

b) *Vasto externo.* — El vasto externo (fig. 1011, 9) forma una masa ancha y plana, aplicada a la diáfisis del fémur. Toma más especialmente origen: 1.°, en los bordes anterior e inferior del trocánter mayor; 2.°, en la línea rugosa que une el trocánter mayor a la línea áspera; 3.°, en la parte superior del labio externo de esta línea áspera; 4.°, en el tendón del glúteo mayor y en el tabique intermuscular externo; 5.°, por algunas fibras, en la parte superior de la cara anterior del fémur.

c) *Vasto interno.* — El vasto interno (fig. 1012, 10), menos ancho que el precedente, pero igualmente grueso, cubre la cara interna del fémur, aunque sin tomar ninguna inserción en esta cara. Se inserta: 1.°, en el labio interno de la línea áspera; 2.°, en la línea rugosa que une esta línea áspera al cuello del fémur. Las inserciones se establecen por medio de una hoja tendinosa aponeurótica cuya otra cara da inserción a los fascículos de los aductores.

d) *Crural.* — El crural (fig. 1012, 11) descansa directamente en las dos caras anterior y externa del fémur. Está situado entre el vasto interno y el vasto externo, que lo exceden y cubren en su mayor parte. Por este hecho no puede verse bien ni estudiarse si no se separan previamente los dos vastos, uno hacia dentro y el otro hacia fuera. El crural toma inserciones muy extensas. Se inserta en primer lugar en la parte inferior del labio externo de la línea áspera, donde confunde sus fibras con las del vasto externo. Se inserta luego en las caras anterior y externa del fémur, en sus tres cuartos superiores.

Partiendo de los distintos puntos que acabamos de enumerar, los fascículos constitutivos del músculo crural se dirigen hacia la cara profunda de una ancha aponeurosis de inserción que ocupa la superficie anterior del músculo.

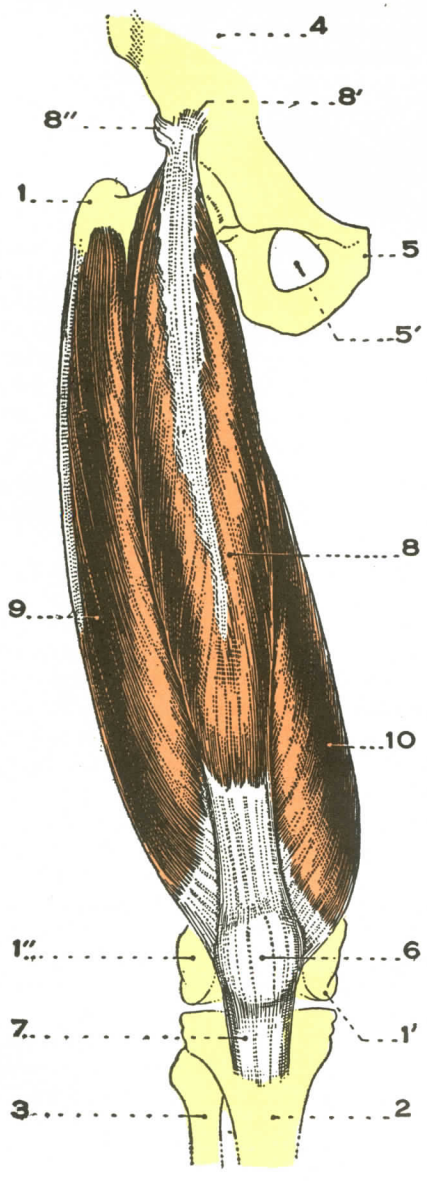

FIG. 1011

Cuádriceps crural.

1, trocánter. — 1', cóndilo interno del fémur. — 1'', cóndilo externo. — 2, tuberosidad anterior de la tibia. — 3, peroné. — 4, hueso ilíaco. — 5, pubis. — 5', agujero obturador. — 6, rótula. — 7, su tendón. — 8, recto anterior. — 8', su tendón directo. — 8'', su tendón reflejo. — 9, vasto externo. — 10, vaso interno.

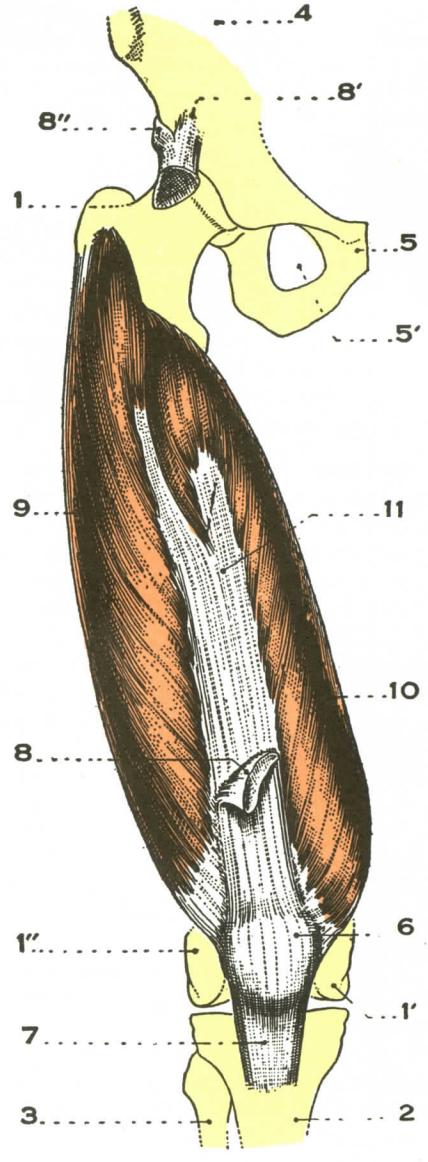

FIG. 1012

Cuádriceps crural.
(después de resecado el recto anterior).

1, trocánter. — 1', cóndilo interno. — 1'', cóndilo externo. — 2, tuberosidad anterior de la tibia. — 3, peroné. — 4, hueso ilíaco. — 5, pubis. — 5', agujero obturador. — 6, rótula. — 7, tendón rotuliano. — 8, recto anterior. — 8', su tendón directo. — 8'', su tendón reflejo. — 9, vasto externo. — 10, vasto interno. — 11, crural

Esta aponeurosis se fusiona en gran parte, por su borde interno, con el vasto interno. Además, va unida a la cara profunda del vasto interno por numerosos

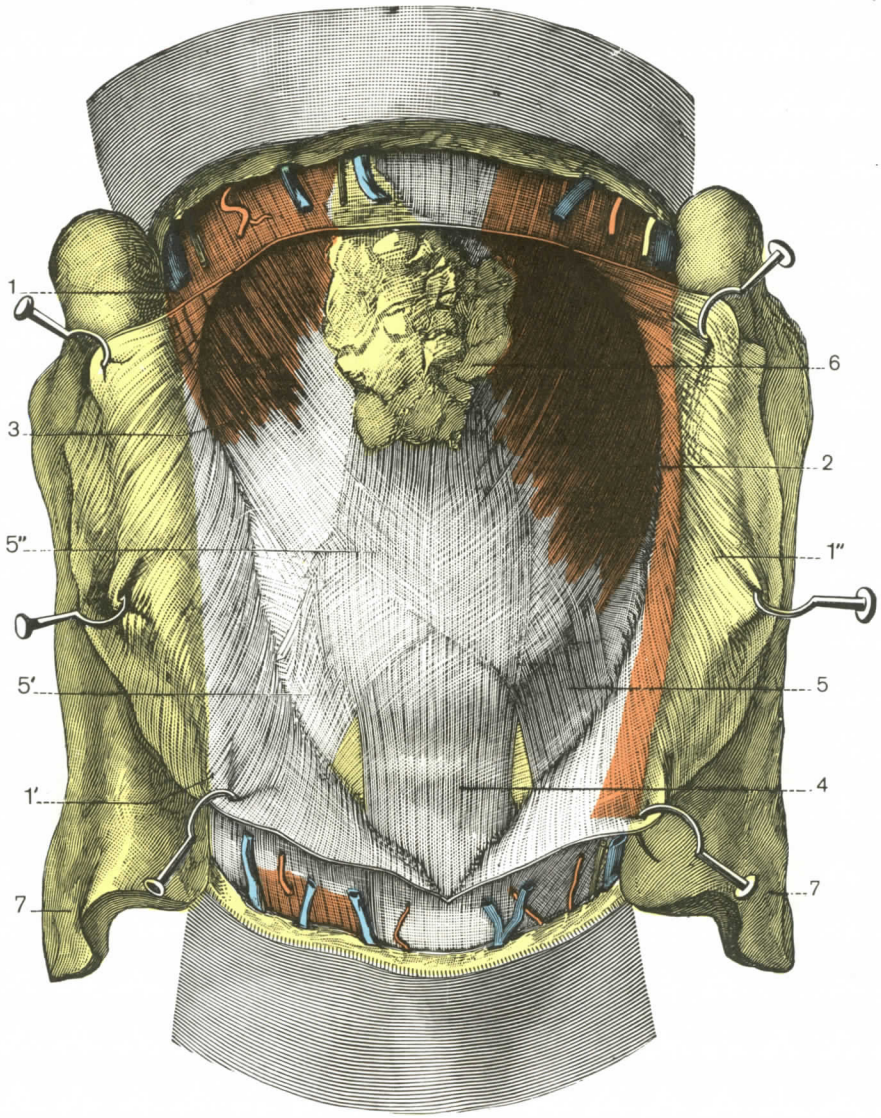

FIG. 1013

Región rotuliana: plano subaponeurótico. Inserción inferior del cuádriceps (T.-J.).

1, aponeurosis, con 1' y 1'', colgajos aponeuróticos separados. — 2, vasto interno. — 3, vasto externo. — 4, ligamento rotuliano. — 5, parte interna de la expansión de los vastos; 5', parte externa, y 5'', parte prerrotuliana de la misma expansión. — 6, tejido celuloadiposo que ocupa el espacio subaponeurótico; por debajo de este tejido adiposo existe, entre la aponeurosis y la expansión de los vastos, un tejido celular muy laxo, verdadera bolsa serosa (bolsa prerrotuliana subaponeurótica). — 7, colgajos cutáneos.

fascículos anastomóticos que es necesario cortar para separar uno de otro los dos cuerpos musculares.

2.° **Inserciones inferiores.** — Las cuatro porciones del cuádriceps convergen por abajo hacia la cara inferior de la rodilla, y sus fibras tendinosas se unen unas con

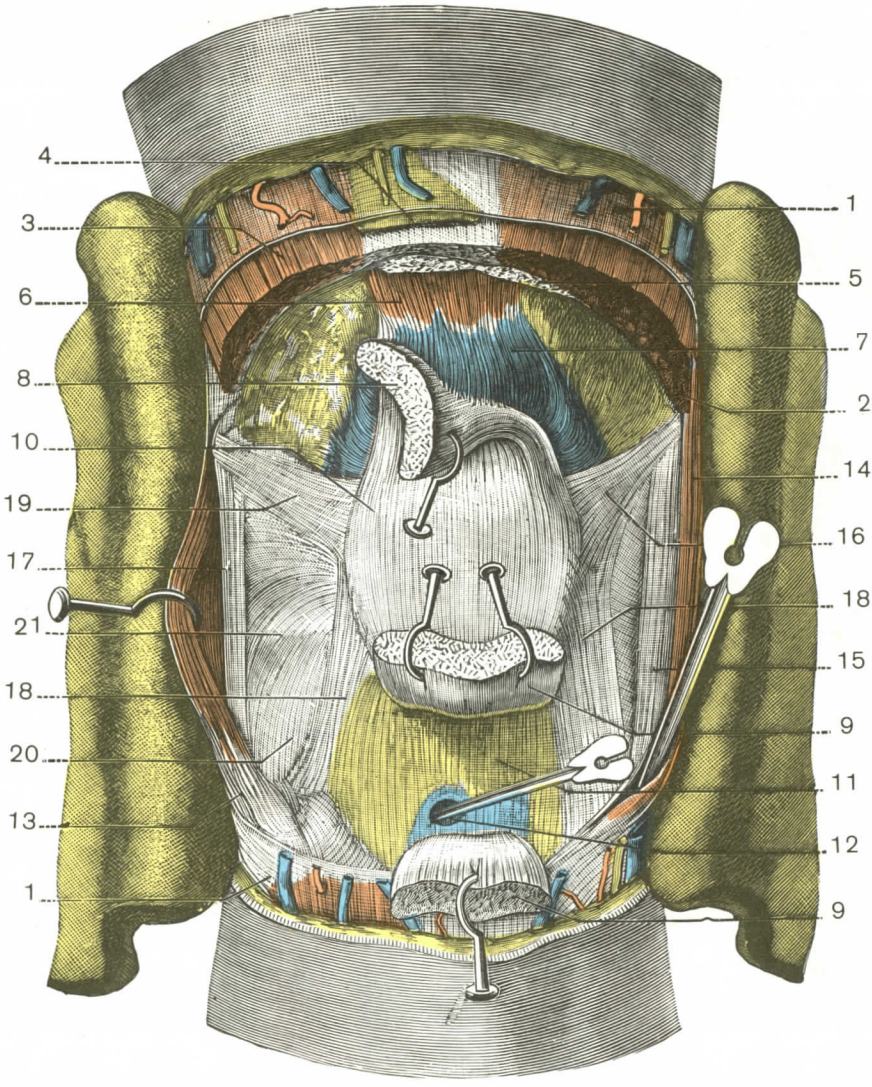

FIG. 1014

Región rotuliana: plano esquelético. Inserciones inferiores del cuádriceps (T.-J.).

1, aponeurosis. — 2, vasto interno. — 3, vasto externo. — 4, tejido celuloadiposo subaponeurótico. — 5, tendones del recto anterior, de los vastos y del crural. — 6, fibras del crural que van a insertarse en el fondo de saco subcuadricipital. — 7, fondo de saco subcuadricipital. — 8, tendón rotuliano. — 9, 9, ligamento rotuliano incidido y erinado hacia arriba y hacia abajo. — 10, rótula cubierta por fibras tendinosas. — 11, paquete adiposo anterior de la rodilla. — 12, bolsa serosa pretibial profunda. — 13, tendón del bíceps. — 14, sartorio. — 15, ligamento lateral interno. — 16, aleta interna de la rótula. — 17, ligamento lateral externo. — 18, 18', ligamentos rotulianos accesorios. — 19, aleta externa. — 20, cápsula articular. — 21, sinovial.

otras fusionándose parcialmente. Sin embargo, es posible distinguirlas siempre unas de otras. En la rótula, el cuádriceps crural, constituido en apariencia por un tendón único, se compone, en realidad, de tres hojas superpuestas de delante atrás: una *hoja super-*

ficial, formada por el tendón del recto anterior; una *hoja media,* que resulta de la fusión de los tendones de los dos vastos; una *hoja profunda,* que forma el tendón del crural (fig. 1015).

El tendón del recto anterior termina en el borde anterior de la base de la rótula por sus fibras profundas, mientras que las fibras superficiales avanzan en la cara anterior del hueso para continuarse, más abajo, con el ligamento rotuliano de la articulación de la rodilla (fig. 1013). El vasto interno y el vasto externo convergen hacia la región de la rodilla y reúnen sus inserciones tendinosas en una potente hoja, cuyas fibras más elevadas se fijan, por detrás del tendón del recto, en la base de la rótula. Las fibras más bajas y más externas (en relación al eje del miembro) se insertan en los bordes de la rótula y se prolongan por la expansión cuadricipital (véase más adelante).

El tendón del crural, aplanado, se inserta en la base de la rótula, detrás de los vastos.

Las fibras tendinosas del recto anterior y de los vastos, cuyas inserciones acabamos de ver, se prolongan en realidad más abajo por una expansión fibrosa que se denomina *expansión cuadricipital.*

Esta expansión pasa, en la región media de la rodilla, por delante de la rótula sin adherirse a la misma y está constituida por fibras que emanan de los vastos, oblicuas en sentido contrario y que se entrecruzan diagonalmente delante de la rótula para ir al lado opuesto al de su origen. A cada lado del ligamento rotuliano, la expansión es reforzada por cintillas que se extienden de la rótula a la tibia: los *ligamentos rotulianos accesorios* (véase figura 1014, 18 y 18').

En el lado interno de la rótula, la expansión cuadricipital se extiende entre el ligamento lateral interno de la rodilla y el borde interno de la rótula y del ligamento rotuliano.

En el lado externo de la rótula la expansión es menos manifiesta y está íntimamente fusionada por una parte a la aponeurosis femoral y, por otra, al tendón del tensor de la fascia lata.

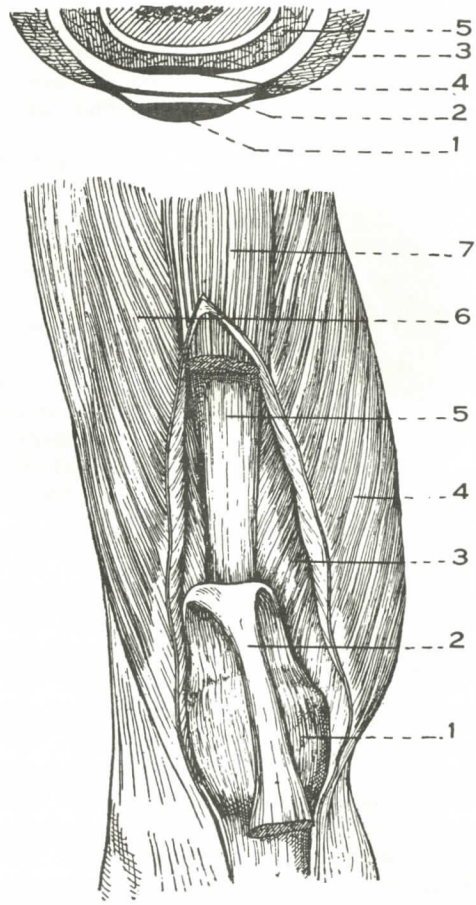

FIG. 1015

Inserciones inferiores del cuádriceps.

Abajo: 1, rótula. — 2, tendón del recto anterior. — 3, crural. — 4, vasto interno. — 5, tendón del crural. — 6, vasto externo. — 7, recto anterior.

Arriba, corte horizontal esquemático: 1, plano del recto anterior. — 2, plano de los vastos. — 3, vasto interno. — 4, tendón del crural. — 5, crural.

En resumen, la terminación del cuádriceps está constituida: 1.°, por sus inserciones tendinosas en la base de la rodilla; 2.°, por la expansión cuadricipital, y 3.°, por último, principalmente, por el tendón rotuliano que se fija a la tuberosidad anterior de la tibia. La rótula está incluida en el seno de unas formaciones fibrosas que dependen en su mayor parte del cuádriceps y que constituyen el aparato ligamen-

toso anterior de la articulación de la rodilla (figs. 1013 y 1014). Es un hueso sesamoideo. Tenemos aquí el ejemplo de una inserción muscular compleja adaptada a una doble función activa o motriz, y articular o pasiva.

3.° **Relaciones.** — Desde este punto de vista conviene examinar sucesivamente: 1.°, el recto anterior; 2.°, los dos vastos y el crural.

a) *Recto anterior.* — El recto anterior es relativamente superficial. Su *cara anterior,* cubierta por arriba por el glúteo menor, el tensor de la fascia lata, el psoasiliaco y el sartorio, está en relación, *por abajo,* con la aponeurosis y la piel. Su *cara posterior* o *profunda* cubre, en primer lugar, la articulación de la cadera. Más abajo descansa dentro de un ancho canal (fig. 1015) que le forman los dos músculos vastos y el crural.

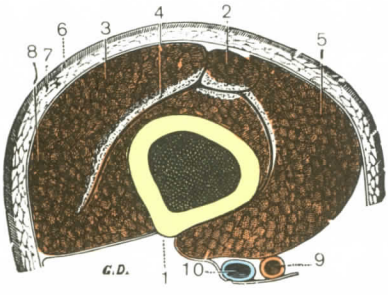

FIG. 1016

Cuádriceps crural visto en un corte transversal que pasa a 18 centímetros por debajo del isquion (cadáver congelado).

1, línea áspera del fémur. — 2, recto anterior. — 3, vasto externo. — 4, crural. — 5, vasto interno. — 6, piel. — 7, tejido celular subcutáneo. — 8, aponeurosis superficial. — 9, 10, arteria y vena femorales, situadas por delante de la aponeurosis intermuscular interna.

b) *Vastos y crural.* — Los dos vastos y el crural, considerados en su conjunto, se arrollan alrededor de la diáfisis femoral (fig. 1016), el vasto externo hacia fuera, el vasto interno hacia dentro y el crural por debajo de los dos vastos. Su *cara profunda* cubre esta diáfisis en toda su extensión, a excepción del intersticio de la línea áspera, el cual está destinado a los aductores y a la porción corta del bíceps. Su *cara superficial* está sucesivamente en relación con varios músculos, a saber: el glúteo mayor, el tensor de la fascia lata, el sartorio y el recto anterior del muslo. En el intervalo de estos músculos está en relación con la aponeurosis y con la piel. *Hacia atrás* y *afuera* los vastos están en relación con las dos porciones del bíceps. *Hacia atrás* y *adentro,* se relacionan con los aductores y forman con ellos un canal profundo, por el cual corren la arteria y la vena femorales.

4.° **Músculo tensor de la sinovial de la rodilla.** — Este pequeño músculo, llamado también *subcrural,* fue descrito por primera vez por DUPRÉ en 1699. Situado por debajo de los vastos y del crural, está representado por uno o dos fascículos que se desprenden de la cara anterior del fémur, en su tercio inferior, y vienen a perderse, tras un corto trayecto, en el fondo de saco superior de la sinovial de la rodilla. El subcrural es a veces independiente, pero más a menudo está unido de modo más o menos íntimo con los músculos precitados, en particular con el crural.

5.° **Vascularización.** — El músculo está irrigado por la arteria del cuádriceps, con excepción del vasto interno.

El *recto anterior* tiene dos arterias principales (superior e inferior), satélites de los ramos nerviosos. La inferior ocupa una posición axil *(arteria axil del recto anterior).* Las anastomosis entre las dos arterias principales son reducidas.

Accesoriamente, recibe ramos de la circunfleja externa.

El *vasto externo* recibe: 1.°, en su parte superointerna, uno o varios ramos importantes de la circunfleja externa; 2.°, en su parte inferior interna, un ramo de la arteria del cuádriceps, y 3.°, en su parte externa ramos perforantes.

El *vasto interno* posee tres arterias: 1.°, una *superior* procedente de la femoral superficial; sigue al nervio; 2.°, una *mediana* que nace por debajo del conducto de HUNTER, y 3.°, una *inferior* que nace en el mismo conducto.

El *crural* tiene dos vasos: uno externo, nacido de la arteria del cuádriceps, y otro emanado de la femoral profunda.

6.º **Inervación.** — Las cuatro porciones constitutivas del cuádriceps reciben sus nervios *(nervios del cuádriceps)* del crural, una de las dos ramas terminales del ple-

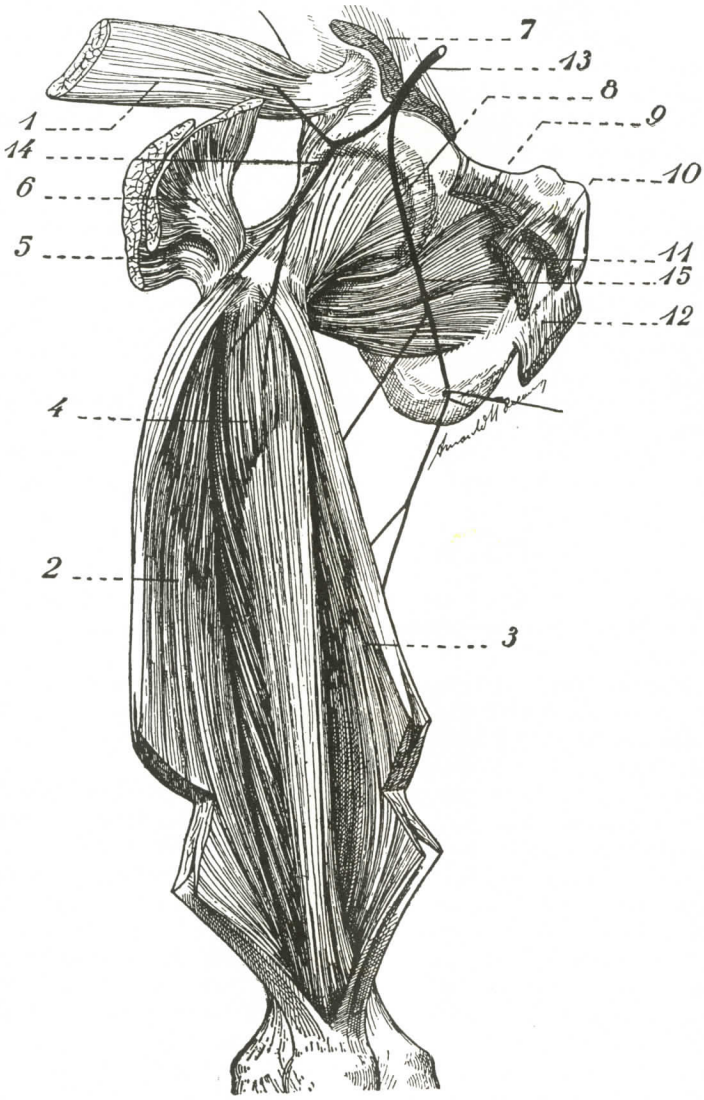

FIG. 1017

Inervación del cuádriceps.

1, recto anterior. — 2, vasto externo. — 3, vasto interno. — 4, crural. — 5, glúteo medio. — 6, glúteo menor. — 7, psoasilíaco. — 8, cápsula de la articulación de la cadera. — 9. pectíneo. — 10, aductor mediano. — 11, aductor menor. — 12, recto interno. — 13, nervio del cuádriceps y sus ramas para el recto anterior para el vasto externo y el crural (14), para el vasto interno (15).

xo lumbar (fig. 1017, 13, 14, 15). En cuanto al músculo tensor de la sinovial de la rodilla, está inervado también por el nervio crural; el ramo que le está destinado proviene ordinariamente de la rama nerviosa que termina en el músculo crural.

7.° Acción. — El cuádriceps crural tiene por principal misión extender la pierna sobre el muslo, y de ahí el nombre que le dan algunos autores, con mucha razón por otra parte, de *músculo extensor de la pierna.*

Accesoriamente, y a causa de su inserción en la espina iliaca, el recto anterior dobla el muslo sobre la pelvis o, viceversa, la pelvis sobre el muslo, según cuál sea la palanca ósea que le sirve de punto fijo.

En cuanto al fascículo subcrural, contrayéndose al mismo tiempo que el tríceps, atrae hacia arriba el fondo de saco superior de la sinovial de la rodilla, en el cual termina. Impide de este modo que sea pellizcado en la extensión brusca de la pierna sobre el muslo.

Variedades. — El recto anterior puede recibir un fascículo de refuerzo de la espina iliaca anterosuperior. Así mismo puede faltar el tendón cotiloideo. TESTUT ha visto las dos cabezas de origen unirse a cuatro centímetros por debajo de la cavidad cotiloidea. MACALISTER ha visto el mismo músculo fijarse en la espina iliaca anterosuperior. El vasto externo puede hallarse dividido en dos fascículos distintos. De la misma manera, el vasto interno puede desdoblarse en dos láminas más o menos distintas. DRACHMANN *(Nordiskt, Med. Archiv,* vol. IV, parte I, 1872) pudo observar un caso de ausencia congénita del cuádriceps crural (véase PIRES DE LIMA, *On a bone found in the muscle varus externus of the thigh,* Journ. of Ana. and Phys., vol. XLVII, pág. 4, 1913).

El *tensor de la sinovial de la rodilla* ofrece variaciones muy notables en su volumen, en el número de sus fascículos, en sus relaciones con los vastos o el crural, en la manera de unirse a la sinovial, etc.

2. Región posterointerna

Ocho músculos constituyen esta importante región, los cuales son: el *recto interno,* el *pectíneo,* los *tres aductores del muslo,* el *bíceps crural,* el *semitendinoso* y el *semimembranoso.*

Antes de emprender el estudio de estos músculos echemos una ojeada sobre sus inserciones superiores en el hueso coxal a fin de fijar su situación y sus relaciones recíprocas. Las figuras 1018 y 1019 representan la cara externa y la parte inferior del hueso coxal: isquion, rama isquiopubiana, pubis.

Yendo de fuera a dentro encontraremos insertos en la tuberosidad isquiática: 1.°, el semimembranoso (figs. 1018, 2, y 1019, 1); 2.°, por dentro y algo más abajo, la superficie de implantación del bíceps crural y del semitendinoso (figs. 1018, 3 y 4, y 1019, 2). Siguiendo entonces la cara externa de la rama isquiopúbica de abajo arriba, encontramos una larga superficie de inserción ligeramente excavada: es la del *aductor mayor* (figs. 1018, 5, y 1019, 3). Por dentro de la parte superior de esta inserción y en la proximidad del borde se extiende una superficie estrecha que marca la inserción del *recto interno* (figs. 1018 y 1019, 4). Por encima de esta superficie y aproximándose a la sínfisis púbica, se inserta el aductor menor (figs. 1018, 7, y 1019, 5). En la cara externa del pubis, por encima de la precedente, se revela la impresión ancha del *aductor mediano* (figs. 1018, 8, y 1019, 6). Pasando a la rama horizontal del pubis, vemos la superficie de inserción del *pectíneo* (figs. 1018, 9, y 1019, 7). Dibuja una **V,** acostada horizontalmente, cuya rama superior se extiende por la cresta pectínea y cuya rama inferior, muy corta, corresponde al labio inferior del canal subpúbico. Terminada esta rápida inspección, pasemos a la descripción de los músculos.

1.° *Recto interno*

El recto interno (fig. 1020, 3) es un músculo en forma de cinta y muy delgado, situado en la parte interna del muslo: es el *gracilis* de los anatomistas ingleses y alemanes. Se extiende de la parte anterior de la pelvis a la parte interna de la pierna.

1.º Inserciones. — Se inserta por arriba: 1.º, a los lados de la sínfisis del pubis; 2.º, en el ángulo del pubis, por dentro de los aductores mediano y pequeño (figuras 1018 y 1019); 3.º, en la parte anterior del labio externo del borde inferior de la rama isquiopubiana, por dentro de los aductores menor y mayor.

De aquí, sus fascículos carnosos se dirigen verticalmente hacia abajo y terminan sucesivamente, a partir del centro del muslo, en un tendón largo y delgado, el cual rodea de atrás a delante el cóndilo interno del fémur y la tuberosidad in-

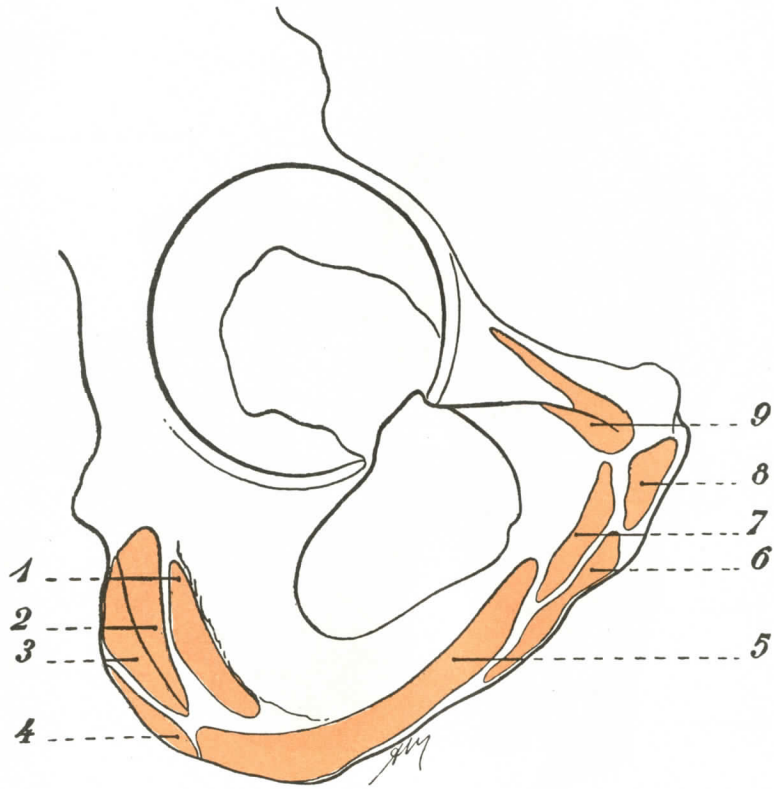

FIG. 1018

Inserciones de los músculos del muslo en el hueso coxal (cara externa).

1, cuadrado crural. — 2, semimembranoso. — 3, biceps crural. — 4, semitendinoso. — 5, aductor mayor. 6, recto interno. — 7, aductor menor. — 8, aductor mediano. — 9, pectíneo.

terna de la tibia y viene a insertarse en la parte superior de la cara interna de la tibia (fig. 1030), contribuyendo a formar la *pata de ganso;* recordemos que el plano profundo de éste está constituido por el recto interno y el semitendinoso, mientras que el sartorio forma el plano superficial (fig. 1030).

2.º Relaciones. — Aplanado en el sentido transversal, el músculo recto interno ofrece una cara superficial y una cara profunda. Por su *cara superficial* o *interna,* el recto interno está en relación con la aponeurosis y con la piel, en la mayor parte de su extensión. En su parte inferior, con todo, está en parte cubierto por el sartorio y cruzado de atrás a delante y de abajo arriba por la vena safena interna. Por su *cara profunda* y *externa* está en relación sucesivamente con el borde interno de los aductores, el cóndilo interno del fémur y el ligamento lateral interno de la articu-

lación de la rodilla, sobre el cual se desliza por medio de una bolsa serosa que le es común con el semitendinoso.

3.º Vascularización. — Recibe sus arterias por *cuatro pedículos* escalonados de arriba abajo en su cara externa. El *primero,* superior, se halla constituido por una rama de la circunfleja interna; pasa por debajo del aductor mediano para alcanzar el recto interno. El *segundo* proviene de la arteria de los aductores. Está cons-

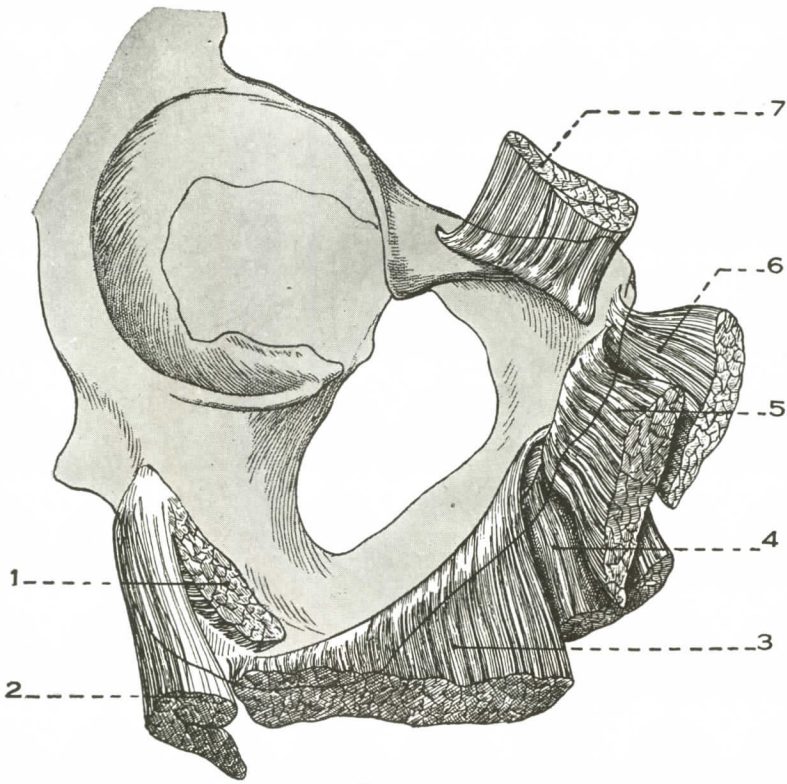

FIG. 1019

Inserciones musculares a nivel del contorno del isquion, de la rama isquiopúbica y del publs (cara externa). El trazo lleno indica el contorno óseo.

1, semimembranoso. — 2, bíceps largo y semitendinoso. — 3, aductor mayor. — 4, recto interno. 5, aductor menor. — 6, aductor mediano. — 7, pectíneo.

tituido por una rama que se insinúa entre el aductor mediano y el pequeño para llegar al músculo, en donde se divide en dos ramas: ascendente y descendente. El *tercero* está formado por una gruesa colateral de la femoral superficial; nace por debajo del conducto de Hunter y pasa por delante del aductor mayor, al que irriga de paso. El *cuarto* comprende una o dos arteriolas que nacen de la femoral a la altura del conducto de Hunter. Pasan por delante del aductor mayor, al que irrigan de paso.

4.º Inervación. — El recto interno recibe su nervio del *obturador,* rama del plexo lumbar. Este nervio penetra por su cara profunda, un poco por encima de su parte media.

5.º **Acción.** — Es *flexor* de la pierna (la lleva un poco hacia dentro) y, al propio tiempo, aductor del muslo, porque el muslo sigue naturalmente a la pierna en su movimiento de traslación hacia dentro.

Variedades. — Este músculo ofrece algunas variaciones de volumen y extensión, que carecen de importancia. Algunos de sus fascículos pueden terminar, ya en la aponeurosis femoral, ya en las aponeurosis de la pierna. BIANCHI ha visto un fascículo del recto interno terminar, por medio de un fuerte tendón, en la porción del aductor mayor.

2.º *Pectíneo*

El pectíneo (fig. 1021, 1) es un músculo aplanado, cuadrilátero, situado en la parte superior e interna del muslo, delante del aductor menor y por dentro del psoasiliaco. Se extiende del pubis a la porción superior de la diáfisis femoral.

1.º **Inserciones.** — a) *Inserciones superiores.* — Como hemos visto, la superficie de inserción del pectíneo tiene la forma de una **V** echada, una de cuyas ramas, la superior, es mucho más larga que la inferior. El músculo, efectivamente, se halla constituido por dos planos, a saber: uno superficial, que se inserta en la rama superior de la **V**, y otro, profundo, que se inserta por su parte en la rama inferior.

El *plano superficial* se extiende: 1.º, de la cresta pectínea y del ligamento de Cooper, que está encima desde la espina del pubis hasta la eminencia iliopectínea; 2.º, de la cara profunda de la aponeurosis, que cubre el músculo y que se desprende por arriba del ligamento de Cooper. El *plano profundo* se inserta en el labio anterior del canal subpúbico. Este plano profundo está unido al ligamento pubofemoral por mediación de una aponeurosis resistente. Estas dos líneas de inserción se encuentran en el lado externo de la espina del pubis. Todas estas inserciones se efectúan por *fibras carnosas,* salvo a nivel de la espina, en donde se realizan gracias a fibras tendinosas cortas.

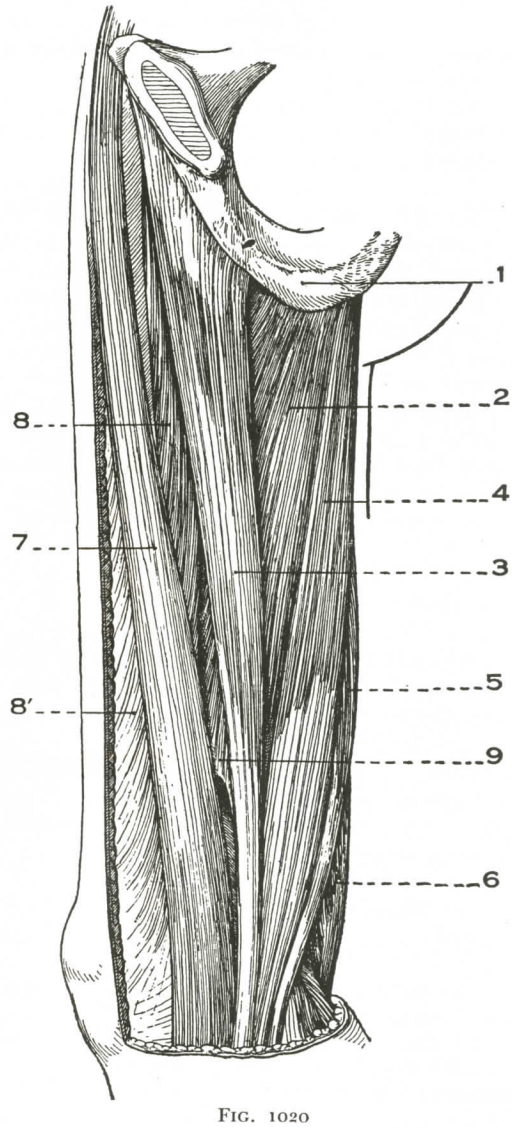

FIG. 1020

Músculos de la cara posterior del muslo vistos por la cara interna.

1, isquion. — 2, aductor mayor. — 3, recto interno. — 4, semimembranoso. — 5, semitendinoso. — 6, bíceps. — 7, sartorio. — 8, 8', vasto interno. — 9, anillo del aductor mayor.

b) *Inserciones inferiores.* — De su superficie de inserción púbica, los fascículos constitutivos del músculo se dirigen hacia abajo y hacia fuera y van a insertarse por una aponeurosis tendinosa muy aplanada, de 5 ó 6 centímetros de largo, en la línea rugosa que se extiende de la línea áspera al trocánter menor y que hemos descrito anteriormente, en la parte dedicada a OSTEOLOGÍA, con el nombre de cresta del pectíneo.

En el curso de su trayecto descendente, el pectíneo sufre un ligero movimiento de torsión, de manera que la cara, anterior por arriba, se hace anteroexterna por abajo, en tanto que su cara posterior se hace posterointerna.

2.° **Relaciones.** — Desde el punto de vista de las relaciones, consideramos en el pectíneo *dos caras* (una anterior y otra posterior) y *dos bordes* (uno interno y otro externo). Su *cara anterior,* cubierta por una aponeurosis, forma la parte interna del suelo del *triángulo de Scarpa* (véase más adelante). Está sucesivamente en relación: 1.°, con el ligamento de Gimbernat, que descansa sobre ella (fig. 880, 4); 2.°, con la vena y los linfáticos femorales, que la cruzan oblicuamente, y 3.°, con el músculo aductor mediano, que la cubre en parte. Su *cara posterior* cubre a su vez la parte superoexterna de la cápsula fibrosa de la cadera, el aductor menor, el obturador externo y los vasos y nervios obturadores a su salida del conducto subpúbico. Su *borde interno* está en relación con el aductor mediano. Su *borde externo* sigue el borde interno del psoasiliaco, formando con él un canal longitudinal por el cual corre la arteria femoral.

3.° **Vascularización.** — Está irrigado por la arteria de los aductores (figura 1026 *bis*).

4.° **Inervación.** — Este músculo está inervado por el nervio *musculocutáneo interno,* rama del crural. Esta rama, dirigida de fuera a dentro, pasa detrás de los vasos femorales y penetra en el músculo por su cara anterior. Recibe, además, en algunos individuos, y por su cara profunda, un pequeño ramo que proviene del obturador o del nervio obturador accesorio cuando éste existe. En este último caso, el pectíneo puede estar dividido en dos cuerpos musculares distintos, recibiendo cada uno de ellos un nervio especial. PATERSON ha encontrado esta última disposición tres veces en veinte casos.

5.° **Acción.** — El pectíneo es: 1.°, aductor; 2.°, rotador hacia fuera; 3.°, flexor del muslo. Cuando se fija en el fémur flexiona la pelvis sobre el muslo.

Variedades. — Este músculo puede ser doble. El pectíneo envía algunas veces al aductor mediano un fascículo anastomótico que cruza por detrás la arteria femoral, y en una observación de KŒLLIKER y FLESCH cubría la arteria femoral profunda. En un caso de MACALISTER el pectíneo enviaba un fascículo al obturador externo. Este mismo observador ha visto que recibía un fascículo de refuerzo del músculo iliaco.

3.° *Aductores del muslo*

Situados por detrás y por dentro de los músculos antes descritos, los aductores del muslo (figs. 1021 y siguientes) constituyen por su conjunto un extenso abanico cuyos diversos fascículos irradian de la columna isquiopúbica hacia el borde posterior del fémur o línea áspera. Para ponerlos de manifiesto son posibles diversas preparaciones. La más simple consiste en disecarlos en su lugar. Mas, para extender el abanico de los aductores en toda su amplitud y para ver con claridad las inser-

ciones femorales, se pueden practicar las secciones óseas representadas en las figuras 1022 y 1023; la sección del pubis y de la rama isquiopúbica, por una parte, y la luxación de la cabeza femoral, por otra, permiten una clara visión de estos músculos.

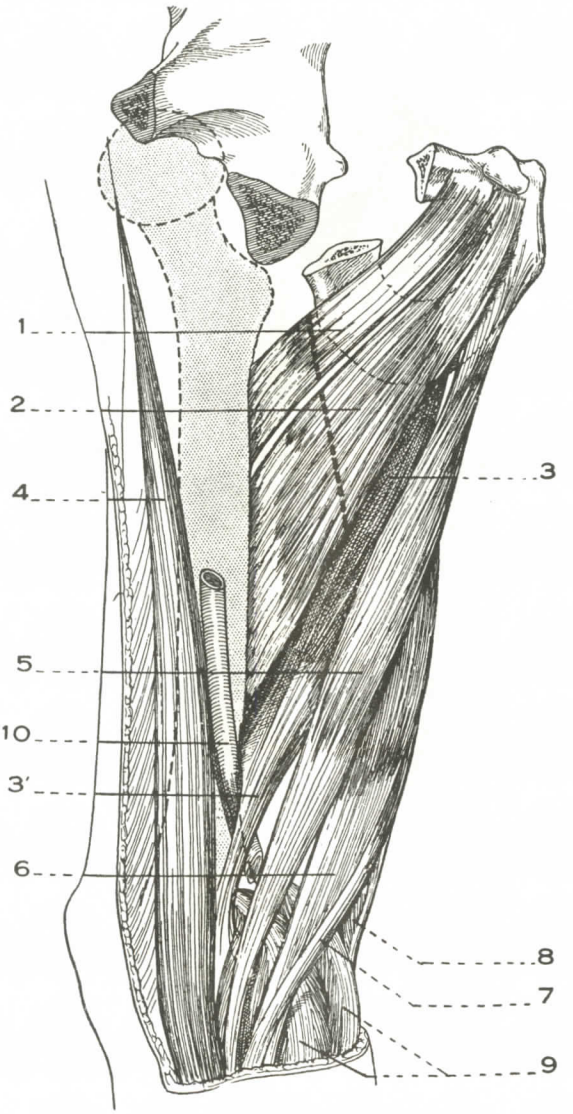

FIG. 1021

Aductores del muslo, primer plano. Las ramas horizontal del pubis e isquiopúbica han sido seccionadas, la cabeza femoral luxada hacia fuera, mientras que el isquiopubis ha sido reclinado hacia dentro para extender los músculos.

1, pectíneo. — 2, aductor mediano o primero. — 3, 3', aductor mayor o tercero. — 4, sartorio. — 5, recto interno. — 6, semimembranoso. — 7, semitendinoso. — 8, bíceps crural. — 9, los dos gemelos. — 10, arteria femoral. La línea paralela indica la sección del pectíneo y del aductor medio (véanse figuras siguientes).

Existen en el hombre tres aductores. Son, por orden de superposición, y yendo de delante atrás: el *primero,* el *segundo* y el *tercero;* por orden de tamaño, el *aductor*

mediano, el *aductor menor* y el *aductor mayor.* Estos tres aductores tienen igualmente la misma dirección (oblicua de arriba abajo y de dentro a fuera).

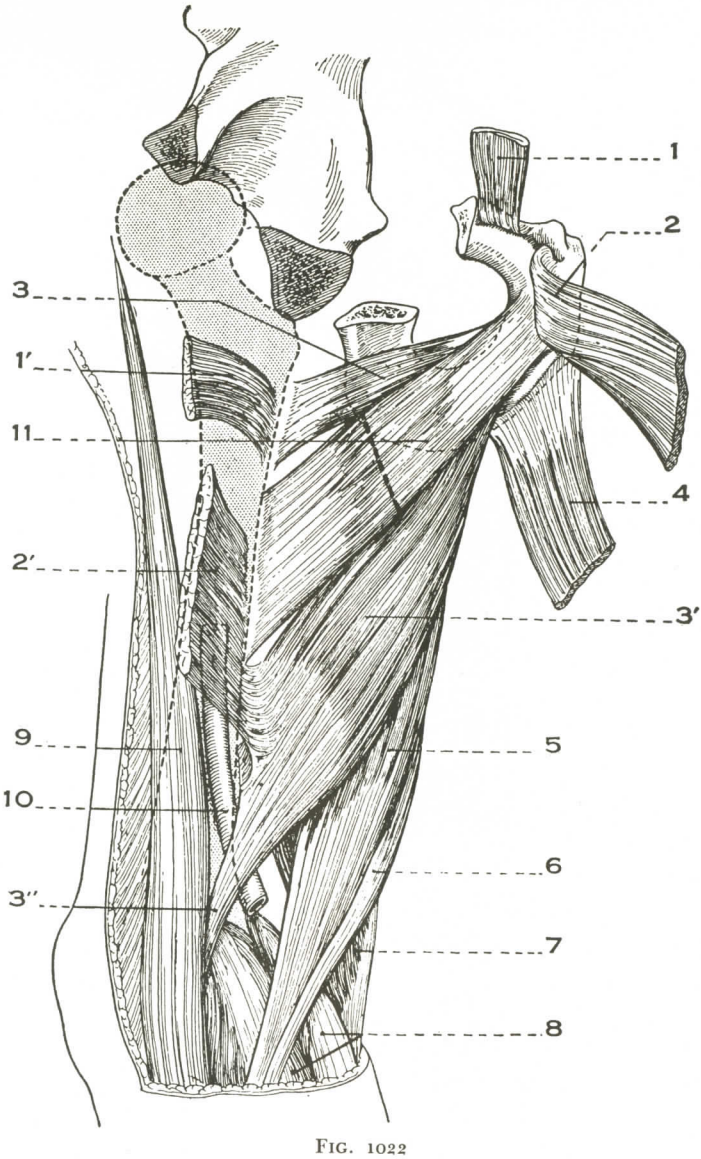

FIG. 1022

Aductores del muslo, segundo plano (igual presentación que la figura 1021).

1, 1', pectíneo. — 2, 2', aductor mediano o primero. — 3, 3', 3'', aductor tercero o mayor. — 4, recto interno. — 5, semimembranoso. — 6, semitendinoso. — 7, bíceps crural. — 8, gemelos. — 9, sartorio. — 10, arteria femoral. — 11, aductor menor cuya sección (trazo paralelo) mostrará el tercer plano (fig. 1023).

a) *Aductor mediano o primero*

Este músculo, aplanado y de forma triangular, está situado debajo del pectíneo, en el mismo plano que este último, pero por delante de los aductores menor y mayor. Se extiende del pubis a la parte media de la línea áspera.

1.° Inserciones. — Nace de la superficie angular del pubis, comprendida entre la espina y la sínfisis. La superficie de inserción es ovalar y oblicua de arriba abajo

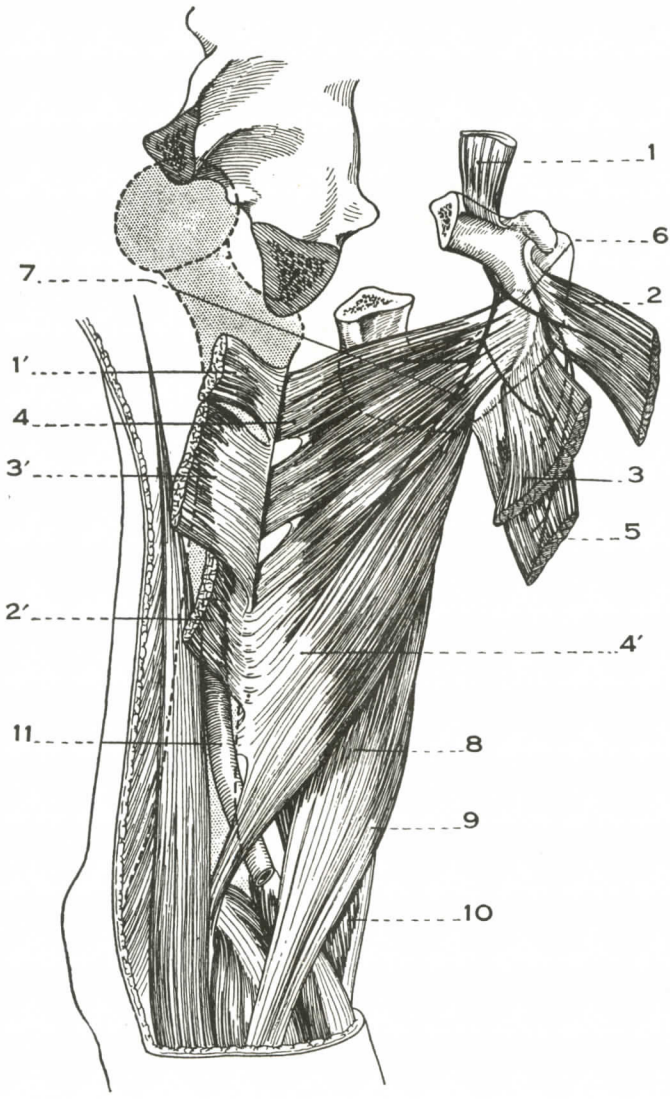

FIG. 1023

Los aductores del muslo y las ramas del obturador, plano profundo (igual presentación que en las figuras 1021 y 1022).

1, 1', pectíneo. — 2, 2', aductor mediano. — 3, 3', aductor menor. Las secciones de estos dos músculos muestran el plano del aductor mayor. — 4, 4', aductor mayor. — 5, recto interno. — 6, rama anterior del nervio obturador que va al aductor mediano, aductor menor y al recto interno. — 7, rama posterior del nervio obturador que va al aductor mayor y da un ramo al aductor menor. — 8, semimembranoso. — 9, semitendinoso. — 10, bíceps. — 11, arteria femoral.

y de fuera a dentro. El tendón, grueso y estrecho, está situado inmediatamente por dentro del tendón del pectíneo y por encima del tendón del aductor menor. Hacia su parte interna, el tendón del aductor mediano mezcla sus fibras con los elementos tendi-

nosos de los músculos próximos (recto mayor, piramidal, oblicuo mayor del abdomen, conjunto fibroso que forma la masa tendinosa prepúbica o presinfisaria).

Desde este origen el músculo se dirige hacia abajo y atrás, ensanchándose progresivamente a medida que se adelgaza. Este delgado plano carnoso viene a fijarse en la *parte media del labio interno de la línea áspera,* lámina terminal que contrae relaciones íntimas, por delante con la aponeurosis de origen del vasto interno, y por detrás con las láminas de inserción de los otros aductores.

2.º **Relaciones.** — Su *cara anterior,* primero superficial, corresponde a la aponeurosis femoral, a la vena safena interna y a la piel. Completamente por arriba, el tendón de origen es cruzado por el cordón espermático, que descansa sobre él. Por abajo, esta cara anterior, que se ha hecho profunda, está en relación con los vasos femorales. La cara posterior cubre primero el fascículo inferior del aductor menor y, más abajo, la porción externa del aductor mayor. Su *borde superior* está en contacto con el borde inferior del pectíneo, y en ciertos casos tiende a alejarse de él, dejando entonces al descubierto, en el instersticio que les separa, al aductor menor. El borde externo del músculo limita por dentro el triángulo de Scarpa.

3.º **Vascularización.** — Recibe vasos: 1.º, de la circunfleja interna; 2.º, de la arteria de los aductores, rama de la femoral profunda que nace por encima de la primera perforante, y 3.º, de la femoral superficial.

4.º **Inervación.** — Está inervado por dos nervios: 1.º, por el nervio musculocutáneo, rama del crural que llega al músculo por su cara inferior, cerca de las inserciones femorales; 2.º, por una rama del nervio obturador (fig. 1023, 6).

b) *Aductor segundo o menor*

Mientras que el pectíneo y el aductor mediano forman el plano superficial de la musculatura interna del muslo, el aductor menor constituye el plano medio (figuras 1021, 1022 y 1023).

Este músculo, aplanado, triangular y grueso, está situado por detrás y por debajo del aductor mediano y por delante del aductor mayor. Se extiende del pubis a la mitad superior del cuerpo femoral.

1.º **Inserciones.** — El músculo nace de la superficie angular del pubis, siguiendo una inserción lineal de 4 a 5 centímetros de longitud, que se encuentra comprendida entre el aductor mediano y el extremo interno del pectíneo por arriba, el recto interno por dentro y el fascículo anterior del aductor mayor por fuera (figs. 1018, 7, y 1019, 5). El tendón que nace de esta superficie es aplanado y a veces se adhiere al tendón del recto interno. A las fibras tendinosas sigue un cuerpo muscular, primero grueso, que luego se extiende en abanico y se divide en dos fascículos, uno superior y otro inferior (figs. 1022, 11; 1023, 3 y 3', y 1026, 3 y 3'). El *fascículo superior* se inserta en el fémur, a lo largo y por fuera del labio externo de la rama de bifurcación media de la línea áspera, inmediatamente por detrás de la cresta de inserción del pectíneo. El *fascículo inferior,* algunas veces confundido con el precedente, a menudo separado de él por un intersticio, termina en la parte superior de la línea áspera por una lámina tendinosa, estrecha, difícil, de aislar, muy a menudo confundida por arriba y por delante con las del pectíneo y aductor mediano, y por detrás, con la del aductor mayor.

2.º **Relaciones.** — El pectíneo y el aductor mediano lo cubren; descansa sobre el aductor mayor. El borde superior es cruzado por la circunfleja interna. La primera

perforante pasa de ordinario entre sus dos manojos. Su borde inferior se insinúa entre el aductor mayor y el aductor mediano. Su borde superior corresponde al psoasiliaco y al obturador externo.

3.º **Vascularización.** — En su parte superior está irrigado por la rama superficial de la circunfleja interna (fig. 1026 *bis*). Su parte media recibe ramos de la arteria de los aductores. Su cara posterior recibe ramos de la rama posterior de la obturatriz y de la femoral profunda.

4.º **Inervación.** — Está inervado con un ramo del obturador. Según BOURGERY, recibiría también un filete del nervio musculocutáneo interno, rama del crural.

c) *Aductor mayor*

El músculo aductor mayor tiene la forma de un ancho triángulo. Su vértice truncado corresponde a la parte posterior de la rama isquiopúbica y a la tuberosidad isquiática; su base se extiende a toda la altura de la línea áspera del fémur, desde el extremo superior de la línea externa de su bifurcación hasta el tubérculo lateral del cóndilo interno.

1.º **Inserciones.** — Las inserciones superiores se hacen por fibras aponeuróticas cortas, excepto en los fascículos posteriores: 1.º, en los dos tercios inferiores de la rama isquiopúbica, encima de las inserciones del obturador externo; 2.º, en la cara externa de la tuberosidad isquiática, debajo de la inserción del cuadrado crural; 3.º, en la parte posterointerna o vértice del isquion. Estas inserciones, relativamente estrechas, dan origen a una masa muscular gruesa que se dirige hacia abajo y adentro y se divide en dos porciones, una externa y otra interna (figs. 1023 y 1024).

Porción externa. — Está constituida por dos grupos de fascículos: 1.º, uno superior, inserto en el tercio medio de la rama isquiopúbica, se fija, por otra parte, en el labio interno de la rama externa de trifurcación de la línea áspera por fibras aponeuróticas cortas y apretadas; 2.º, el otro, inferior, llamado a veces *fascículo medio,* porque sus inserciones en la rama isquiopúbica se intercalan entre el fascículo superior que acabamos de describir y la porción interna que describiremos luego. Este fascículo forma una masa voluminosa dispuesta en abanico que se inserta en toda la altura del intersticio de la línea áspera por fibras tendinosas atravesadas por los vasos perforantes, como en el aductor mediano. Los orificios que le dan paso están constituidos, por una parte, por el esqueleto femoral, y, por otra, por los arcos fibrosos del aductor mayor. El más ancho y el más importante de estos orificios está situado a 8 centímetros aproximadamente por encima del cóndilo interno; se le conoce con el nombre de *anillo del tercer aductor* y da paso a la arteria femoral (fig. 1025, 8).

Porción interna. — Esta porción, denominada algunas veces *fascículo inferior* del aductor mayor, constituye el borde interno del músculo. Está constituida por fibras *verticales,* que descienden directamente del isquion hasta el tubérculo del tercer aductor, en el que se insertan por un tendón redondeado, potente, de varios centímetros de longitud, formando una cuerda, fácil de percibir bajo la piel cuando el músculo está en aducción. Las fibras musculares pueden descender hasta muy abajo. Como se puede ver en las figuras 1024 y 1025, la dirección de las fibras del aductor mayor experimenta una especie de arrollamiento o más bien de torsión en su porción externa, mientras que las fibras internas permanecen rectilíneas y en el mismo plano.

2.º **Relaciones.** — El pectíneo, el aductor mediano y el aductor menor, cubren la cara anterior del músculo. Por debajo del aductor mediano, la cara anterior del

aductor mayor contribuye a formar, con el aductor mediano, la pared posterior del conducto de Hunter. La cara posterior corresponde a los músculos bíceps, semimembranoso y semitendinoso. Como hemos dicho, el aductor mayor es atravesado en

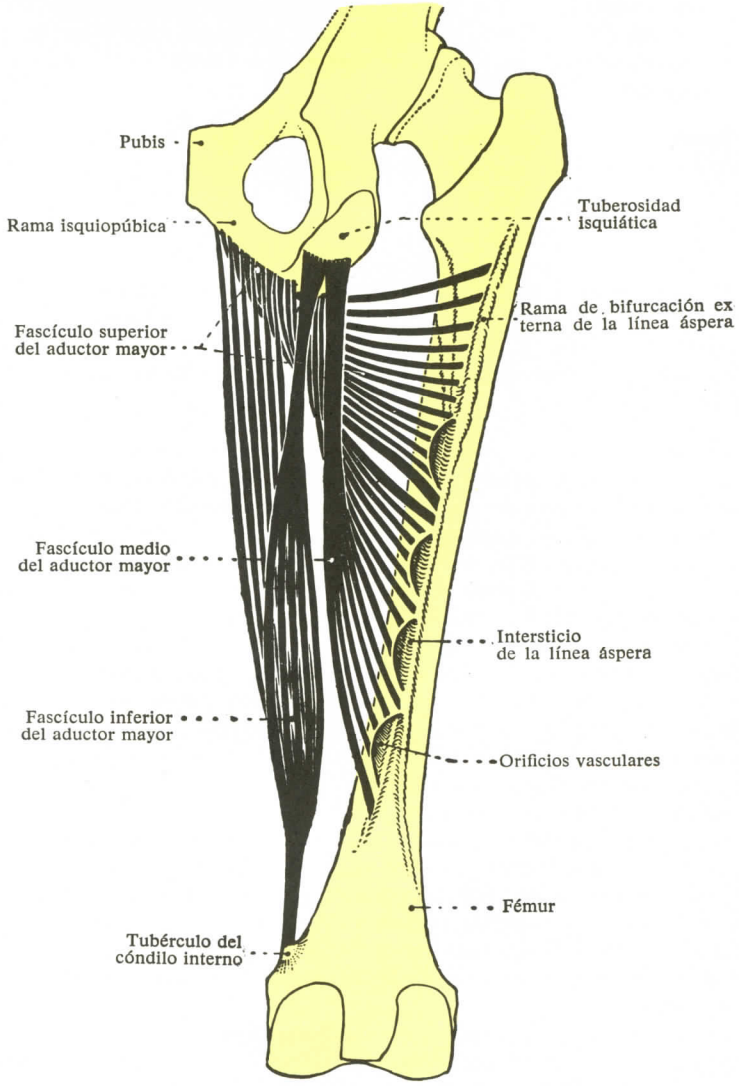

FIG. 1024

Constitución esquemática del aductor mayor.

su inserción femoral por las diversas perforantes. Recordemos que el conducto de Hunter da paso a la arteria y a la vena femoral.

3.º Vascularización. — Está irrigado a la vez por arterias del plano ventral y del plano dorsal. *Por delante* recibe ramos de la obturatriz y de la femoral profunda, que envía a la parte media del músculo una arteria voluminosa, la *arteria principal del*

tercer aductor (figura 1026 *bis*, 3). Más abajo, a nivel del conducto de Hunter, la arteria femoral superficial y la arteria anastomótica magna emiten algunos ramos.

Por detrás, este músculo recibe algunos ramos de la circunfleja interna, de las perforantes y, mucho más abajo, de la poplítea.

4.º Inervación. — Es doble y proviene del nervio obturador y del ciático mayor. La rama, procedente del obturador, se desliza entre los aductores mediano y mayor antes de ramificarse en este último músculo. La rama del ciático mayor, muy delgada, llega al músculo a nivel de su borde interno e inerva sobre todo los fascículos más largos.

5.º Acción de los músculos aductores. — Los tres aductores llevan el muslo a la aducción. Imprimen también al fémur un movimiento de rotación hacia fuera (excepto el manojo inferior del aductor mayor, que lleva el muslo en rotación hacia dentro cuando antes ha sido puesto en rotación hacia fuera). Este último manojo es el que obra cuando el jinete aprieta los ijares de su cabalgadura sin tocarla con la espuela.

Variedades. — El aductor mediano puede estar constituido por dos fascículos (duplicidad). MACALISTER ha visto descender este músculo hasta la rodilla. Los fascículos superiores del aductor mayor pueden diferenciarse en un músculo distinto *(adductor quartus* de DIEMERBROCK, *adductor minimus* de GUNTER). Del mismo modo, el fascículo interno, que se inserta en el tubérculo del cóndilo interno, puede separarse del resto del aductor mayor y formar de este modo un músculo supernumerario *(músculo isquiocondíleo)*. Este fascículo isquiocondíleo, completamente diferenciado, se encuentra en casi todas las especies simianas. Cabe también observar una serie de casos absolutamente inversos, o sea la fusión más o menos completa: 1.º, del aductor mayor con el corto; 2.º, de éste con el mediano; 3.º, del aductor mediano con el pectíneo; 4.º, del aductor mayor con el cuadrado crural.

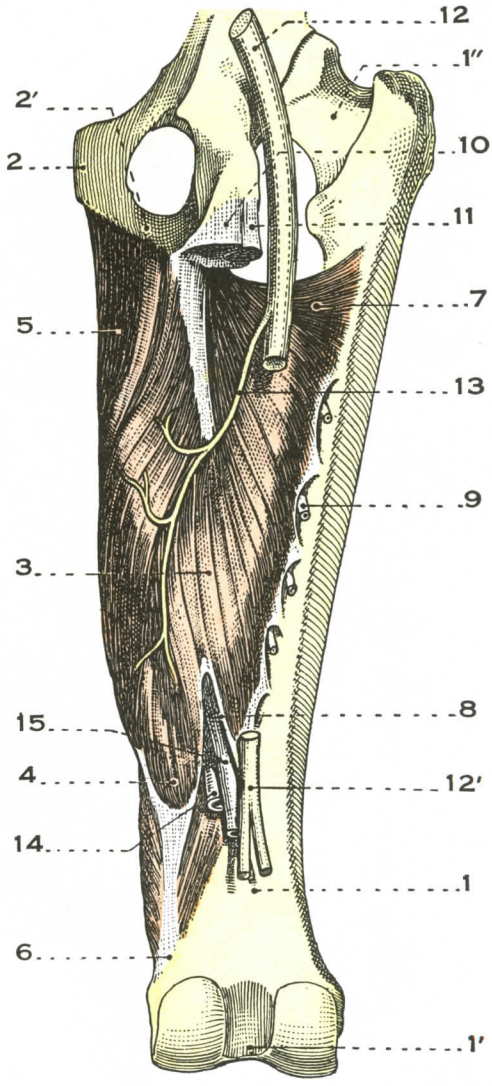

FIG. 1025

Músculo aductor mayor.

1, fémur. — 1', escotadura intercondílea. — 1'', cuello del fémur. — 2, pubis. — 2', rama isquiopubiana. — 3, fascículo medio del aductor mayor. — 4, fascículo inferior. — 5, fascículo superior. — 6, tubérculo del cóndilo interno. — 7, fascículo superior del aductor mayor. — 8, anillo del aductor mayor. — 9, orificios vasculares. — 10, semitendinoso. — 11, cabeza larga del bíceps femoral. — 12, 12', nervio ciático mayor. — 13, nervios del músculo aductor mayor. — 14, arteria poplítea. — 15, vena poplítea.

Triángulo de Scarpa. — Llámase así, en anatomía topográfica, una región triangular, de base superior y vértice inferior, situada en la parte anterior del muslo.

a) *Límites.* — Se le considera tres bordes y tres ángulos: el *borde superior,* que representa la base del triángulo, corresponde al pliegue de la ingle y está formado por el arco femoral; el *borde externo* está constituido por el sartorio; el *borde interno,* por el aductor primero

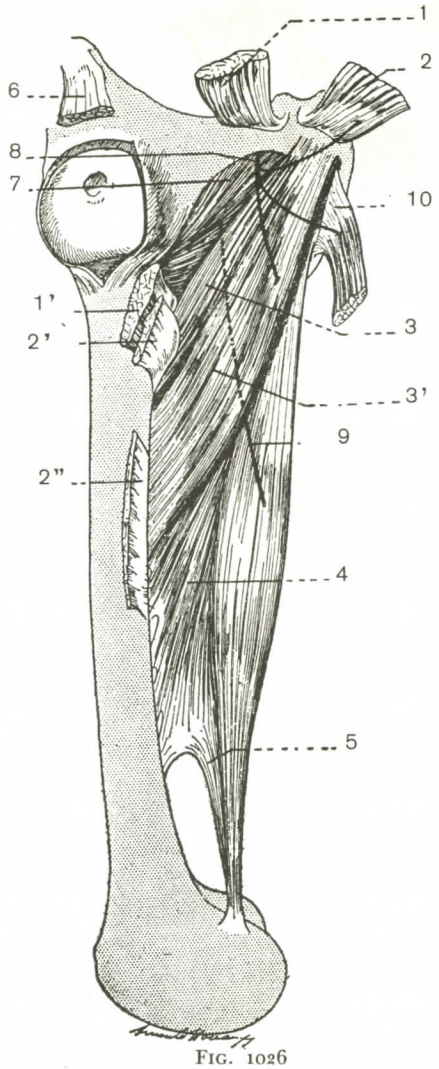

FIG. 1026

Músculos aductores del muslo. Plano de los aductores menor y mayor con las relaciones del nervio obturador.

(La cabeza femoral ha sido luxada en rotación externa.)

1, 1', pectíneo. — 2, 2', 2'', aductor mediano con sus dos fascículos seccionados. — 3, 3', aductor menor. — 4, aductor mayor. — 5, anillo del aductor mayor. — 6, tendón directo del recto anterior. — 7, obturador externo. — 8, rama anterior del nervio obturador. — 9, rama posterior del nervio obturador que pasa por detrás del aductor menor. — 10, recto interno.

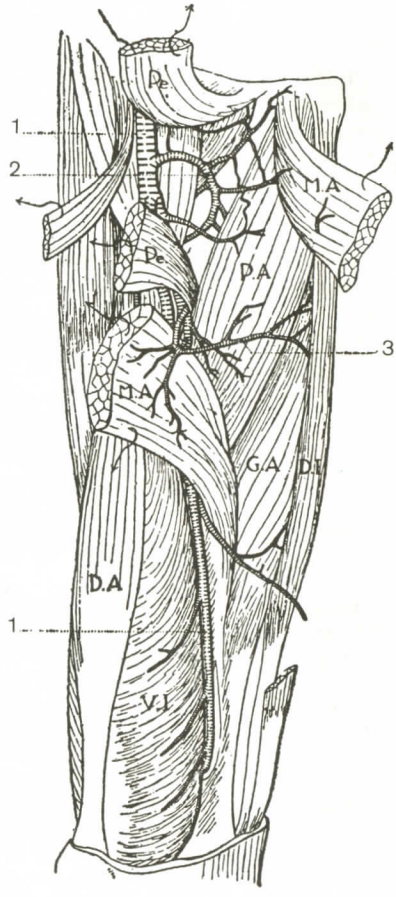

FIG. 1026 *bis*

Vascularización de los aductores del muslo (según SALMON).

1, 1, arteria femoral. — 2, rama de la circunfleja interna. — 3, arteria principal del aductor mayor y del aductor menor procedente de la primera perforante. — 4, Pe., pectíneo. — M.A., aductor mediano. — P.A., aductor menor. — G.A., aductor mayor. — D.I., recto interno. — D.A., recto anterior. — V.I., vasto interno.

o mediano. De los tres ángulos, los *dos superiores* corresponden, uno a la espina iliaca anterosuperior y otro a la espina del pubis; el *ángulo inferior* está formado por la convergencia del sartorio y el primer aductor.

b) *Area o suelo.* — El área del triángulo de Scarpa está constituida: en su parte externa, por el psoasiliaco, que sale de la pelvis por fuera de la cinta iliopectínea; en su parte interna, por el pectíneo, que se inserta en el hueso coxal por dentro de esta misma cinta. Estos dos músculos, inclinándose el uno hacia el otro y yuxtapuestos por sus bordes correspondientes, forman una especie de ángulo diedro o, mejor dicho, un canal longitudinal con la abertura dirigida hacia delante: por este canal corre la arteria femoral.

El área del triángulo de Scarpa está cubierta por una hoja aponeurótica, que estudiaremos más adelante (véase *Aponeurosis del muslo*).

c) *Pared anterior.* — Sobre este triángulo se extienden en forma de pared tres planos sucesivos, los cuales son, yendo de las regiones superficiales a las profundas:

1.º La *piel,* muy movible y más o menos cubierta de pelos.

2.º La *fascia superficialis* y el *tejido celular subcutáneo,* con sus ganglios linfáticos superficiales, nervios, venas y arterias subcutáneas.

3.º La *aponeurosis femoral,* acribillada a este nivel de numerosos orificios nerviosos y vasculares y llamada por ello *fascia cribiformis;* estos orificios establecen comunicaciones numerosas y muy anchas entre la región subcutánea y el contenido del triángulo.

d) *Contenido.* — Dentro del triángulo de Scarpa están alojados: 1.º, la arteria femoral y sus principales ramas colaterales; 2.º, la vena femoral y sus principales afluentes; 3.º, un número variable de vasos y de ganglios linfáticos, llamados ganglios profundos; 4.º, el ramo crural del nervio genitocrural, que atraviesa la fascia cribiformis para terminar en la piel; 5.º, el nervio crural y sus ramas. Todos estos órganos descansan sobre la aponeurosis profunda y penetran en la pelvis o salen de ella por el anillo crural, a excepción del nervio crural, que, separado del anillo por la cinta iliopectínea, está directamente situado sobre las fibras del psoasiliaco y, por consiguiente, por debajo de la aponeurosis precitada.

4.º *Biceps crural*

El bíceps crural (fig. 1027) es un músculo largo, situado en la parte externa de la región, entre el isquion y el peroné. Como su nombre indica, es simple por abajo y está formado por arriba por dos porciones distintas, *porción larga* y *porción corta.*

1.º Inserciones. — De las dos porciones que constituyen el bíceps crural, una sube hasta la pelvis (la *porción larga*) y la otra se detiene en el fémur (la *porción corta):*

α) La *porción larga* o *porción isquiática* (figs. 1019, 1027 y 1028) se inserta en la parte más externa y más elevada de la tuberosidad isquiática, por un ancho tendón que le es común con el semimembranoso. Este tendón, ancho y potente, está situado por dentro del propio del semimembranoso y por fuera de las inserciones del ligamento sacrociático mayor, en el cual se fijan, por otra parte, algunas de sus fibras. A este tendón sigue un cuerpo muscular que se despega del semitendinoso, cuerpo muscular grueso, dirigido hacia fuera, que cruza en diagonal la parte superior de la cara posterior del muslo. En este punto se une a la porción corta.

β) La *porción corta* o *porción femoral,* se origina en el tabique intermuscular *externo* y en la parte inferior del labio externo de la línea áspera. De estas inserciones se desprende un cuerpo carnoso aplanado que se une a la porción larga (figura 1028, 2).

γ) La *inserción terminal* o inferior se establece por un tendón común largo cilíndrico, que se fija: 1.º, en la apófisis estiloides de la epífisis del peroné (inserción principal), donde rodea y oculta el ligamento lateral externo de la articulación de la rodilla; 2.º, en la tuberosidad externa de la tibia, por expansiones fibrosas superiores, y 3.º, en la aponeurosis tibial, por fascículos inferiores. De ello resulta que el bíceps termina a la vez en las dos piezas esqueléticas de la pierna y en la aponeurosis tibial.

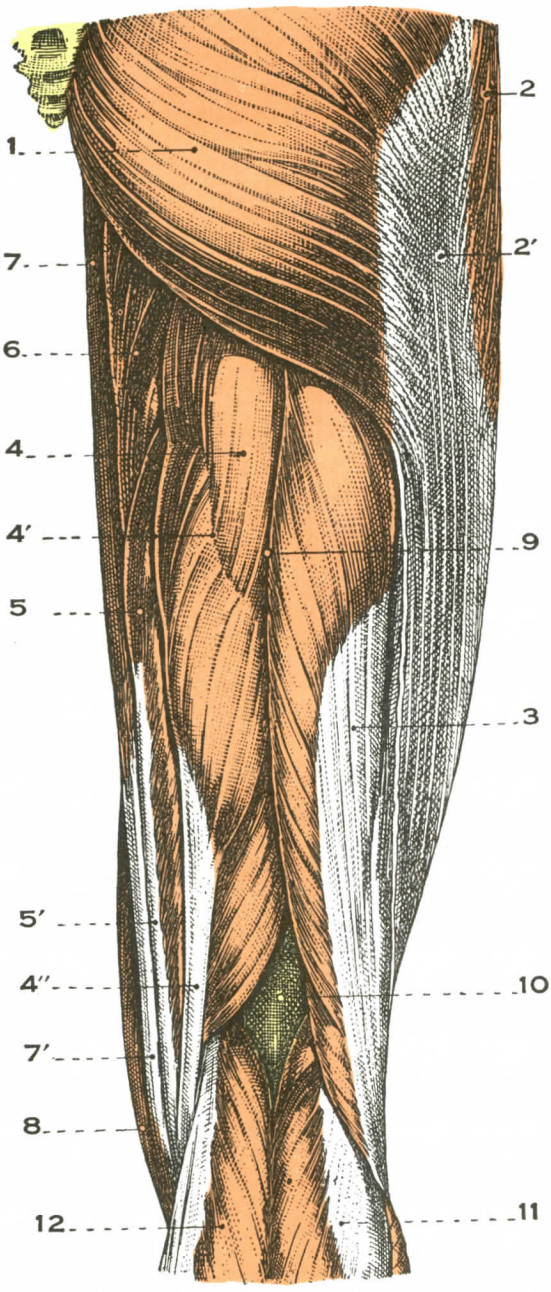

FIG. 1027

Músculos de la cara posterior del muslo (plano superficial).

1, glúteo mayor. — 2, 2', tensor de la fascia lata. — 3, bíceps crural. — 4, semitendinoso, con: 4', una intersección tendinosa; 4'', su tendón. — 5, semimembranoso, y 5', su tendón. — 6, aductor mayor. — 7, recto interno, con 7', su tendón. — 8, sartorio. — 9, interlínea que separa el bíceps del semitendinoso. — 10, rombo poplíteo. — 11, gemelo externo. — 12, gemelo interno.

δ) *Significación del bíceps crural.* — Las investigaciones de VALLOIS sobre la significación del bíceps crural, en los antropoides y en el hombre, parecen demostrar que ambos manojos del músculo representan, desde el punto de vista de la miología comparada, dos formaciones diferentes. Mientras que el manojo isquiático forma parte del grupo de los flexores de la pierna, parece que el femoral deriva de la musculatura de la nalga. En los antropoides se puede comprobar la unión progresiva de estos músculos primitivamente separados y se llega así, insensiblemente, al tipo de fusión máxima realizada en el hombre. Hecho interesante en el feto humano, los dos manojos musculares parecen menos fusionados, argumento que se puede invocar para demostrar que el bíceps está constituido por dos músculos primitivamente distintos.

2.º **Relaciones.** — El bíceps crural, aplanado de delante atrás, presenta *dos caras* (una posterior y otra anterior) y *dos bordes* (uno externo y otro interno). Su *cara posterior* o *superficial* está cubierta por arriba por el glúteo mayor, y más abajo, por debajo del glúteo mayor, por la aponeurosis y la piel. Su *cara anterior* o *profunda* cubre el aductor mayor y al vasto externo, del cual está separada por el nervio ciático mayor. Su *borde externo*, cubierto primeramente por el glúteo mayor, está en relación con la piel en el resto de su extensión. Su *borde interno* está en contacto con el semitendinoso en sus dos tercios superiores (fig. 1027). En su tercio inferior se separa de este músculo para formar el borde superior y el borde externo de una importante región quirúrgica, el *hueco poplíteo*, relacionándose a este nivel con los vasos poplíteos prime-

ramente, y después con los dos músculos gemelo externo y plantar delgado. El borde interno del bíceps crural es además seguido, en su porción inferior, por el nervio ciático poplíteo externo, que acompaña al tendón del músculo hasta el peroné.

Una bolsa serosa, indicada ya al hablar de la rodilla, *bolsa del bíceps,* favorece el deslizamiento del tendón del bíceps en la parte externa de la articulación de la rodilla (véase ARTROLOGÍA).

3.º Vascularización. — La porción larga está irrigada, por arriba, por la primera perforante, y por abajo, por la segunda. La porción corta recibe sus vasos de la tercera perforante.

4.º Inervación. — Los nervios provienen del ciático mayor. El nervio de la porción larga divide el músculo por su cara anterior y su borde interno en el tercio medio. El filete de la porción corta nace bastante arriba y llega al tercio superior del músculo después de un trayecto bastante largo.

5.º Acción. — El bíceps es *flexor de la pierna* sobre el muslo y le imprime al mismo tiempo un ligero movimiento de rotación hacia fuera. Accesoriamente y por su porción larga, extiende el muslo sobre la pelvis.

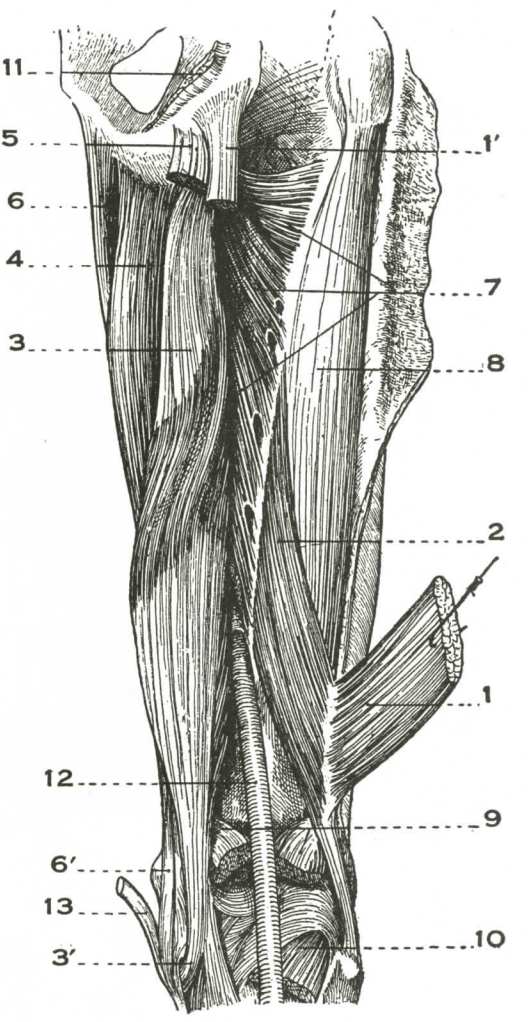

FIG. 1028

Músculos de la cara posterior del muslo (plano profundo) (vista posterior).

1, 1', porción larga del bíceps. — 2, porción corta del bíceps. — 3, semimembranoso. — 4, aductor mayor. — 5, semitendinoso. — 6, 6', recto interno. — 7, aductor mayor. — 8, tensor de la fascia lata. — 9, gemelos. — 10, poplíteo. — 11, obturador interno. — 12, arteria poplítea. — 13, tendón del sartorio.

Variedades. — La porción larga y la porción corta pueden ser completamente independientes, disposición normal en algunas especies de cuadrúmanos. MACALISTER ha observado la ausencia de la porción corta. El músculo bíceps puede hallarse reforzado por dos fascículos supernumerarios, que provienen, según los casos: 1.º, del cóndilo externo; 2.º, de al parte superior de la línea áspera; 3.º, de la línea rugosa que une el trocánter mayor a la línea áspera; 4.º, de la fascia lata; 5.º, del vasto externo; 6.º, del aductor mayor. TESTUT ha observado en un negro un fascículo supernumerario, de forma triangular, que partía del cóccix para ir a engrosar la masa común del bíceps y del semitendinoso. TURNER ha designado con el nombre de *tensor fasciae poplitealis* un pequeño fascículo muscular que se dirige del bíceps a la aponeurosis poplítea. KELSCH, GRUBER y HALLIBURTON han observado la presencia de fascículos más singulares todavía, diri-

giéndose del bíceps al tendón de Aquiles y al calcáneo; semejante disposición se encuentra normalmente en los mamíferos. KOLLIKER y FLESCH han visto al bíceps enviar un fascículo de refuerzo al semitendinoso. El tendón del bíceps puede tener un hueso sesamoideo.

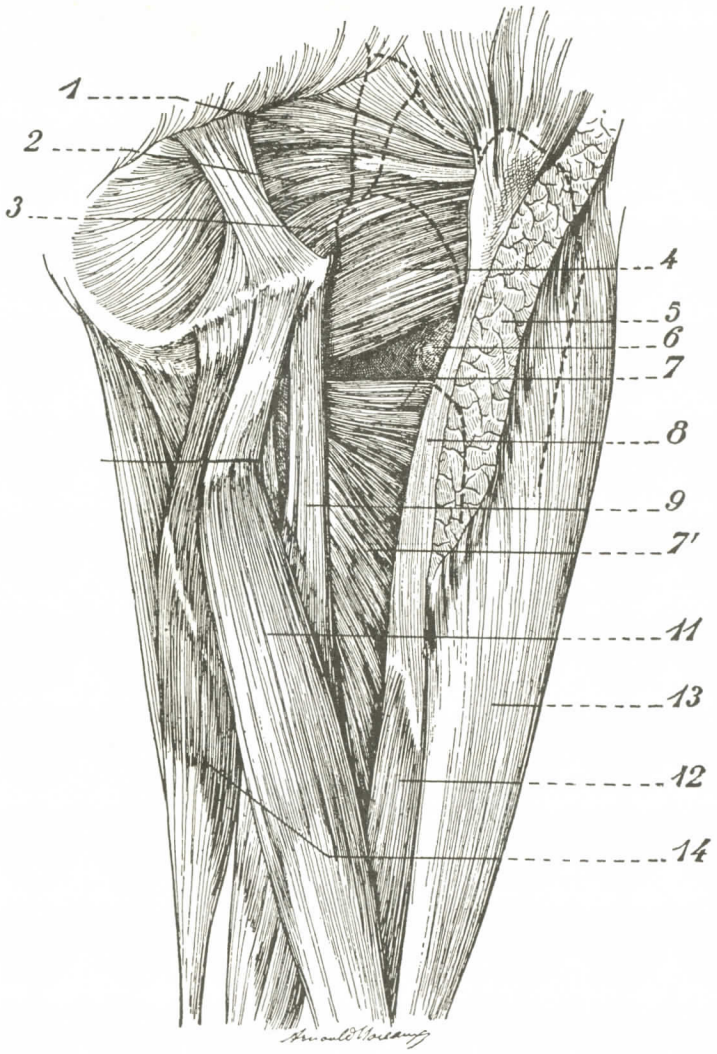

FIG. 1029

Músculos de la cara posterior del muslo (parte superior).

1, gémino superior. — 2, obturador interno. — 3, gémino inferior. — 4, cuadrado crural. — 4, sección del glúteo mayor. — 6, trocánter menor. — 7, aductor mayor, fascículo superior. — 7', aductor mayor, fascículo medio. — 8, aponeurosis profunda del glúteo mayor. — 9, porción larga del bíceps. — 11, semitendinoso. — 12, porción corta del bíceps. — 13, vasto externo. — 14, semimembranoso.

5.° *Semitendinoso*

El semitendinoso (fig. 1027, 4) ocupa la parte interna y superficial de la región posterior del muslo. Carnoso por arriba y tendinoso por abajo (de aquí su nombre), se extiende desde el isquion a la tibia.

1.º **Inserciones.** — Se inserta por arriba en la cara posterior del isquion, confundiéndose a este nivel con la porción larga del bíceps.

De aquí se dirige verticalmente hacia abajo y termina en la parte media del muslo, en un tendón redondeado que va a insertarse en la parte interna del extremo superior de la tibia, constituyendo, con los tendones del recto interno y

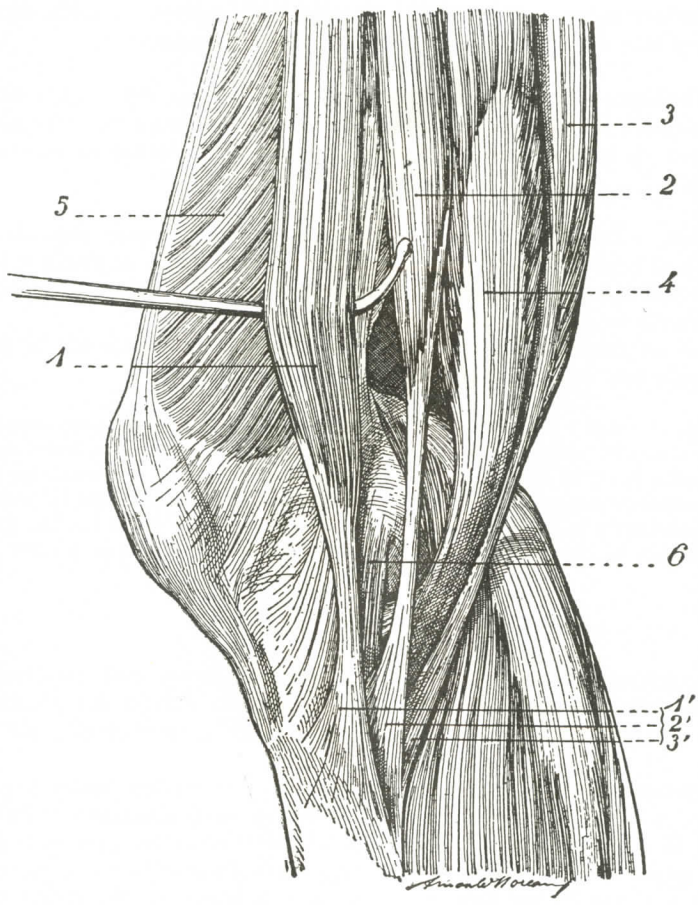

FIG. 1030

Relaciones de los tendones musculares en la cara interna de la rodilla.

1, sartorio. — 2, recto interno. — 3, semitendinoso — 1', 2', 3', pata de ganso. — 4, semimembranoso. 5, vasto interno. — 6, ligamento lateral interno de la rodilla.

del sartorio, el conjunto aponeurótico conocido con el nombre de *pata de ganso* (figura 1030).

Los fascículos carnosos del semitendinoso están interrumpidos, en la unión del tercio superior con el tercio medio, por una intersección tendinosa que se dirige oblicuamente hacia abajo y afuera; SOEMMERING la ha encontrado doble en un caso.

2.º **Relaciones.** *Por detrás,* el semitendinoso está cubierto: por arriba, por el glúteo mayor; por abajo, por la aponeurosis y la piel. *Hacia delante* cubre el aductor mayor y el semimembranoso. *Hacia fuera* primero linda con el bíceps, del

cual se separa hacia abajo para formar el borde superior e interno del hueco poplíteo. *Hacia dentro* se relaciona primero con el aductor mayor y luego con el semimembranoso (fig. 1029).

A nivel de la rodilla, su tendón se desliza sobre el ligamento lateral interno mediante una bolsa serosa, ya descrita, que le es común con el recto interno.

3.° **Vascularización.** — Recibe dos arterias, una *superior,* nacida de la circunfleja interna, y otra *inferior,* procedente de la primera perforante.

4.° **Inervación.** — El semitendinoso recibe dos nervios del ciático mayor: uno superior, a menudo común con el nervio de la porción larga del bíceps, que llega al músculo por su tercio superior, y otro inferior, que alcanza el músculo por su tercio inferior.

5.° **Acción.** — Desde el punto de vista de su acción, este músculo, tomando por punto fijo el isquion, dobla primeramente la pierna sobre el muslo y le imprime un ligero movimiento de rotación hacia dentro. Obra de modo secundario sobre el muslo, extendiéndolo sobre la pelvis.

Cuando el semitendinoso toma por punto fijo la pierna, extiende la pelvis sobre el muslo y dobla éste sobre la pierna.

Variedades. — TESTUT ha visto al semitendinoso y al semimembranoso terminar en un tendón único. Como el bíceps, el semitendinoso puede dar origen a fascículos supernumerarios, que por otra parte se insertan en la aponeurosis de la pierna. LUSCHKA ha notado, por encima del semimembranoso, un fascículo supernumerario que descendía de la línea áspera sobre el cóndilo interno y la parte posterior de la cápsula articular de la rodilla. Este fascículo podría muy bien ser el homólogo de la porción corta del semitendinoso de las aves.

6.° *Semimembranoso*

El semimembranoso (fig. 1027, 5), llamado así porque está constituido en su tercio superior por una ancha *membrana,* está situado debajo del anterior. Se extiende, como él, desde el isquion al lado interno de la articulación de la rodilla.

1.° **Inserciones.** — Se inserta, por arriba: por un tendón ancho y potente, en la cara posterior de la parte externa del isquion, entre el cuadrado crural, que está por fuera, y el tendón común al bíceps y al semitendinoso, que está por dentro (figs. 1019 y 1020). De esta inserción se dirige verticalmente abajo, y primero de su cara anterior y luego de su cara posterior se ven nacer los fascículos musculares. Este nacimiento sucesivo de la parte muscular dibuja una línea muy oblicua, extendida del borde interno al borde externo, y de ahí este aspecto semiaponeurótico o semimembranoso que tiene el músculo en su región superior. El tendón terminal tiene la forma de un semicono y ocupa el lado interno del cuerpo muscular.

Este tendón terminal corre por detrás del cóndilo interno y se divide, a nivel de la interlínea articular, en tres fascículos divergentes (fig. 1032), que designaremos, según su dirección, como descendente, recurrente y anterior:

α) El *fascículo descendente* se dirige verticalmente hacia abajo, como su nombre indica. Se fija en la parte posterior de la tuberosidad interna de la tibia, debajo de la cavidad glenoidea. A este tendón se le da el nombre de directo.

β) El *fascículo recurrente,* triangular o en forma de abanico, se dirige hacia arriba y afuera y viene a insertarse, en parte, en la cápsula fibrosa que cubre el cóndilo externo y en parte en el fémur mismo, en el espacio comprendido entre los dos cóndilos.

γ) El *fascículo anterior* u *horizontal,* denominado también *tendón reflejo,* rodea de atrás a delante la tuberosidad interna de la tibia, pasando por debajo del ligamento lateral interno, dentro de un canal especial *infraglenoideo.* Viene a terminar en la parte anteroexterna de esta tuberosidad. Una sinovial, comúnmente independiente *(bolsa propia del semimembranoso),* acompaña a este último fascículo dentro de su canal óseo.

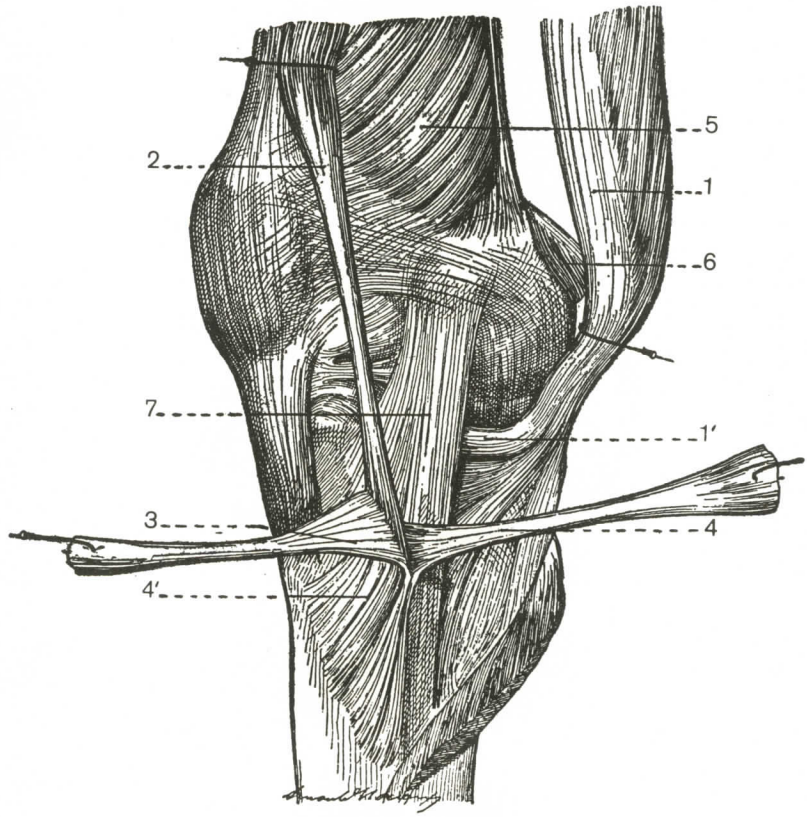

FIG. 1031

La pata de ganso. Inserciones inferiores del semimembranoso (cara interna).

1, semimembranoso. — 1', su tendón reflejo; por debajo, su tendón directo. — 2, recto interno. — 3, sartorio. — 4, semitendinoso. — 5, vasto interno. — 6, gemelo interno. — 7, ligamento lateral interno de la articulación de la rodilla.

2.° **Relaciones.** — El semimembranoso presenta, como los dos músculos precedentes, una cara posterior, una cara anterior, un borde interno y un borde externo. Su *cara posterior* o *superficial* está cubierta sucesivamente por el glúteo mayor, el semitendinoso y la aponeurosis femoral. Su *cara anterior* o *profunda* cubre a su vez el cuadrado crural, el aductor mayor, la extremidad superior del gemelo interno, el cóndilo interno del fémur y, por último, la tuberosidad interna de la tibia, sobre la cual se deslizan mediante una bolsa serosa, la misma que hemos indicado más arriba a propósito de su tendón. Su *borde interno* corresponde sucesivamente al aductor mayor y al recto interno. Su *borde externo,* seguido en la mayor parte de su extensión por el nervio ciático mayor y por la porción larga del bíceps, se separa más abajo de este último músculo para constituir, con el semitendinoso, el

borde superior e interno del hueco poplíteo. En la parte más inferior, este borde está en relación con el músculo gemelo interno, del cual se halla separado por una bolsa serosa, la *bolsa común al gemelo interno y al semimembranoso.*

3.° **Vascularización.** — Está irrigado por las tres arterias perforantes. SALMON señala la presencia, en el 25 por 100 de los casos, de una cuarta perforante, nacida

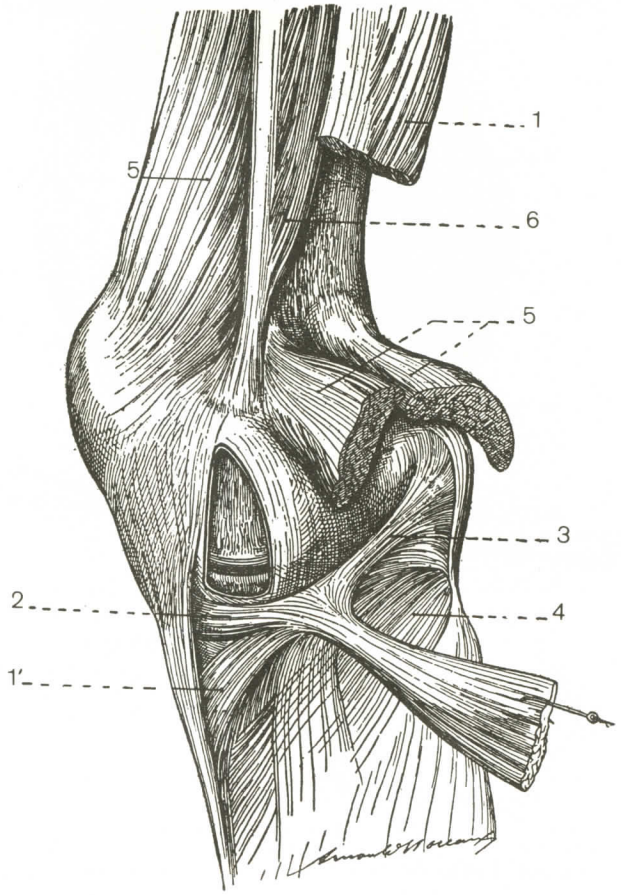

FIG. 1032

Inserciones inferiores del semimembranoso.

1, semimembranoso seccionado. — 1', su tendón directo. — 2, su tendón reflejo. — 3, su tendón recurrente. 4, aponeurosis del poplíteo. — 5, los dos gemelos. — 6, vasto interno.

de la femoral superficial en el conducto de Hunter, la cual, después de haber perforado el aductor mayor, riega al semitendinoso en el hueco poplíteo.

4.° **Inervación.** — Está inervado por el *ciático mayor.* El ramo que le está destinado, a menudo doble, penetra en él por su cara profunda y por su parte media. Existe a veces un segundo nervio que inerva el tercio inferior del músculo.

5.° **Acción.** — El semimembranoso tiene la misma acción que el semitendinoso. Si toma punto fijo en el isquion, dobla la pierna sobre el muslo, al mismo tiempo

que le imprime un ligero movimiento de rotación hacia dentro. Secundariamente, extiende el muslo sobre la pelvis. Si toma, al contrario, por punto fijo la tibia, extiende la pelvis sobre el muslo y dobla éste sobre la pierna.

Variedades. — El semimembranoso puede remontar sus inserciones hasta sobre el ligamento sacrociático mayor. LOSCHGE y DE SOUZA han observado la ausencia del semimembranoso. SANDIFORT y, más posteriormente, GIACOMINI han visto un pequeño fascículo que se separaba del semimembranoso y venía a perderse en el hueco poplíteo. CALORI y BIANCHI han notado, cada uno en un caso, la duplicidad del músculo.

3. Aponeurosis del muslo

Como la aponeurosis braquial, con la cual presenta la mayor analogía, la aponeurosis femoral o crural, que además se designa con el nombre de *fascia lata,* rodea al muslo a manera de un cilindro o de un manguito, cuyo extremo superior está en relación con la pelvis, y el extremo inferior con la rodilla. Consideraremos en ella, como en la aponeurosis del brazo, un *extremo superior,* un *extremo inferior* y dos *superficies,* una exterior y otra interior.

1.° **Extremo superior.** — Por parte de la pelvis, la aponeurosis crural se inserta, por delante y por dentro, en el borde anterior del arco femoral, en el cuerpo del pubis y en la rama isquiopubiana. Por detrás y por fuera se continúa con la aponeurosis glútea, ya descrita; los límites respectivos de las dos aponeurosis son puramente convencionales.

2.° **Extremo inferior.** — Del lado de la rodilla toma firmes puntos de inserción en el peroné, en las dos tuberosidades externa e interna de la tibia y en la cara anterior de la rótula. Después se continúa, sin línea alguna de demarcación, con la aponeurosis tibial.

3.° **Superficie exterior.** — La superficie exterior o cutánea está en relación con la piel, de la cual se halla separada por los ramos nerviosos superficiales y por numerosas venas, siendo la más importante la safena interna.

4.° **Superficie interior, tabiques intermusculares.** — La superficie interior o muscular está en relación con los músculos del muslo, a los cuales la aponeurosis crural suministra vainas celulares, poco importantes por lo general. Hay que notar, sin embargo, que el sartorio está contenido, en toda su extensión, dentro de una vaina aponeurótica, claramente diferenciada, resultando del desdoblamiento de la fascia lata a nivel de este músculo.

a) *Tabiques intermusculares* (fig. 1033). — Independientemente de estas prolongaciones celulosas, destinadas a los músculos, la aponeurosis femoral envía hacia el fémur dos tabiques fibrosos, más resistentes por abajo que por arriba, conocidos con el nombre de *tabiques intermusculares.* De estos dos tabiques, uno es interno y el otro externo.

α) El *tabique intermuscular interno* (fig. 1033, 3) se desprende del lado interno del manguito fibroso. Después, dirigiéndose hacia fuera, viene a fijarse sucesivamente: 1.°, en la línea rugosa que va del trocánter menor a la línea áspera; 2.°, en el labio interno de la línea áspera; 3.°, en la rama de bifurcación inferior e interna de esta misma línea áspera; 4.°, en el tubérculo condíleo del tercer aductor.

β) El *tabique intermuscular externo* (fig. 1033, 2) toma origen en la parte externa del manguito femoral y se inserta, por otra parte: 1.°, en la línea rugosa que desciende del trocánter mayor hacia la línea áspera; 2.°, en el labio externo

de la línea áspera; 3.º, en la rama de bifurcación inferior y externa de esta misma línea áspera, que lo conduce así hasta el cóndilo externo.

b) *Compartimientos musculares.* — Resulta de semejante disposición que la cavidad cilíndrica circunscrita por la aponeurosis femoral está realmente dividida en

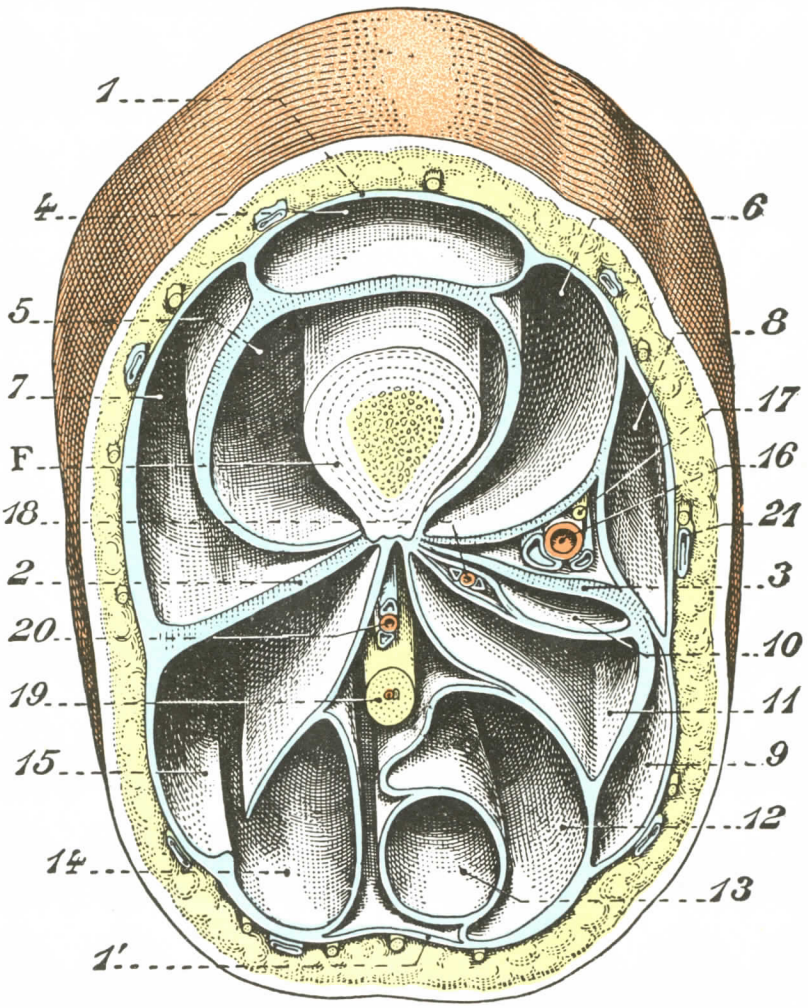

FIG. 1033

Corte del muslo derecho en la parte media (segmento superior del corte).

F, fémur. — 1, 1, aponeurosis femoral. — 2, tabique intermuscular externo. — 3, tabique intermuscular interno. — 4, recto anterior. — 5, crural. — 6, vasto interno. — 7, vasto externo. — 8, sartorio. — 9, recto interno. — 10, aductor mediano. — 11, aductor mayor. — 12, semimembranoso. — 13, semitendinoso. — 14, 15, porciones larga y corta del bíceps crural. — 16, arteria femoral. — 17, nervio safeno interno. — 18, arteria femoral profunda. — 19, nervio ciático. — 20, arteria isquiática. — 21, safena interna.

dos porciones o compartimientos, uno anterior y otro posterior, separados uno de otro por el fémur y por los tabiques intermusculares que a él van a parar. Estos dos compartimientos son análogos a los del brazo, con la diferencia, debida a la rotación en sentido inverso del fémur y el húmero (véase pág. 468), de que el com-

partimiento anterior del brazo corresponde al posterior del muslo, y viceversa. Sin embargo, esto no es en realidad más que una analogía (véase *Homología de los miembros,* pág. 476).

El compartimiento anterior está ocupado por el sartorio, el tensor de la fascia lata y las cuatro porciones del cuádriceps. En el compartimiento posterior se hallan contenidos los demás músculos del muslo. Un tercer tabique intermuscular, mucho más delgado que los anteriores, aísla, dentro de este compartimiento posterior, al bíceps, al semitendinoso y al semimembranoso del recto interno y de los aductores.

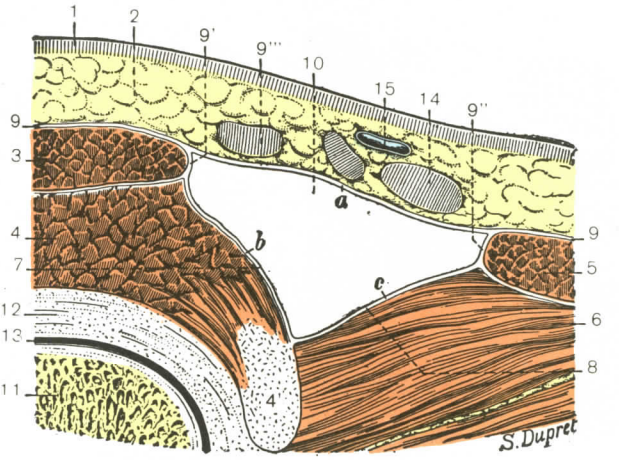

FIG. 1034

El conducto crural (sin su contenido) visto en un corte transversal del muslo que pasa un poco por debajo del arco crural (cadáver congelado, segmento superior del corte) (T.-J.).

1, piel. — 2, tejido celular subcutáneo. — 3, sartorio. — 4, psoasilíaco, con 4', su tendón. — 5, aductor mediano. — 6, pectíneo. — 7, fascia iliaca. — 8, aponeurosis del pectíneo. — 9, aponeurosis superficial del muslo, con 9' y 9'', sus dos hojillas profundas de desdoblamiento que van a unirse: 9', con la fascia iliaca; 9'', con la aponeurosis pectínea; 9''', con la fascia cribriformis. — 10, conducto crural, con: *a*, su pared anterior; *b*, su pared posteroexterna; *c*, su pared posterointerna. — 11, cabeza del fémur. — 12, ligamento capsular. — 13, cavidad articular. — 14, ganglios linfáticos superficiales. — 15, una vena superficial.

Basándonos en la existencia de estos dos compartimientos, hemos dividido en el presente capítulo los músculos del muslo en dos regiones: *región anteroexterna* y *región posterointerna.*

5.º **Estructura.** — Desde el punto de vista de su estructura, la aponeurosis femoral, mucho más gruesa por fuera que por dentro, está constituida por dos órdenes de fibras: *fibras longitudinales,* que se dirigen paralelamente al eje del miembro, y *fibras circulares,* que cruzan a las primeras perpendicularmente y se entrelazan con ellas. Hemos visto ya, y lo indicaremos aquí de paso, que las expansiones tendinosas del glúteo mayor, del semitendinoso y del semimembranoso vienen a perderse en esta aponeurosis y la refuerzan.

6.º **Vaina de los vasos femorales.** — A la aponeurosis femoral corresponde la *vaina de los vasos femorales.* La describiremos sucintamente, dejando para los tratados de Anatomía medicoquirúrgica el estudio detallado de esta formación anatómica.

a) *Definición.* — Al salir de la pelvis por el anillo crural (véase pág. 958), los vasos femorales penetran en una vaina fibrosa, la cual los acompaña en todo su trayecto femoral hasta el anillo del tercer aductor, más allá del cual reciben el nombre

de vasos poplíteos. Esta vaina, dependencia de la aponeurosis del muslo, inserta por arriba en el contorno del anillo crural y confundida por abajo en el contorno del anillo del aductor, difiere mucho tanto en su constitución como en sus dimensiones, según se la considere en su *porción superior,* en su *porción media,* o en su *porción inferior.*

b) *Porción superior. Conducto crural.* — En su parte superior *(porción correspondiente al triángulo de Scarpa),* la vaina de los vasos femorales es prismática, triangular, con una cara anterior, una cara posteroexterna y una cara posterointerna. Esta vaina toma el nombre de conducto crural (1). Está constituida del siguiente modo:

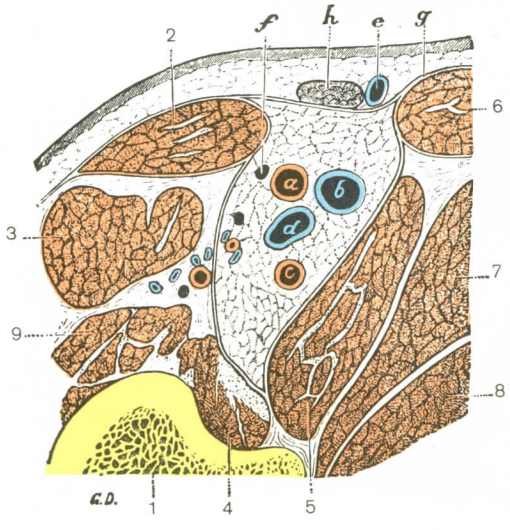

FIG. 1035

Arteria femoral vista en un corte transversal del muslo por el tercio inferior del triángulo de Scarpa lado derecho (segmento superior del corte, 3/4).

1, fémur cortado a nivel del trocánter menor. — 2, sartorio. — 3, recto anterior. — 4, psoasiliaco. — 5, pectíneo. — 6, aductor mediano. — 7, aductor menor. — 8, aductor mayor. — 9, vasto externo y crural.

a, arteria femoral. — *b*, vena femoral. — *c*, arteria femoral profunda. — *d*, vena femoral profunda. — *e*, vena safena interna. — *f*, nervio safeno interno. — *g*, aponeurosis superficial. — *h*, ganglio linfático superficial.

α) *Paredes.* — 1.° La *pared anterior* no es otra que la aponeurosis femoral misma, tendida entre el sartorio y el primer aductor. A este nivel tiene numerosos orificios, por los que pasan órganos (arterias, venas, linfáticos, nervios) que, de la capa subcutánea, descienden a la capa subaponeurótica, o bien, viceversa, suben desde esta última capa a la subcutánea. Se da a esta parte de la aponeurosis femoral el nombre de *fascia cribriformis.* Esta lagunización no es únicamente la consecuencia del paso de los órganos, sino que es causada sobre todo por los movimientos de extensión y de flexión del muslo (CHARPY). Hemos encontrado ya una disposición semejante, debida a las mismas causas, en la aponeurosis axilar.

El orificio más importante de esta fascia es el que da paso a la vena safena interna. La fascia cribriforme se adhiere a la túnica externa de la vena y ésta arrastra la fascia. De ello resulta una prolongación en embudo de la fascia que penetra en la profundidad. De la pared anterior salen hacia la profundidad dos tabiques, uno externo (pared posteroexterna) y otro interno (pared posterointerna).

2.° La *pared posteroexterna* es oblicua hacia atrás y adentro. Está constituida por la hoja profunda de la aponeurosis femoral que desciende del borde interno del sartorio al psoasiliaco. En este punto se fusiona con la aponeurosis de este músculo o fascia iliaca.

3.° La *pared posterointerna,* oblicua arriba y afuera, se desprende de la aponeurosis femoral superficial en el borde externo del aductor medio y va a confundirse con la aponeurosis anterior del pectíneo.

Es posible expresar de otro modo la constitución del conducto diciendo que la aponeurosis femoral, llegada al borde interno del sartorio, se desdobla en dos hojas; una, superficial, que pasa por delante de los vasos femorales (arteria y vena) y

(1) Conviene recordar que algunos anatomistas reservan el nombre de *conducto crural* para la parte más interna de la vaina de los vasos femorales, la porción que está ocupada por los linfáticos y que nosotros describimos con el nombre de *infundibulum crural*

otra profunda, que pasa por detrás de los vasos, desciende por el psoasiliaco y se endereza sobre el pectíneo para unirse con la hoja superficial (fig. 1034).

β) Extremos. — Este conducto prismático tiene dos extremos: uno superior, el *anillo crural,* y otro inferior o *vértice.*

El *anillo crural,* de forma triangular, está limitado por tres bordes: 1.°, anterior, constituido por el arco crural; 2.°, posteroexterno, formado por la cintilla iliopectí-

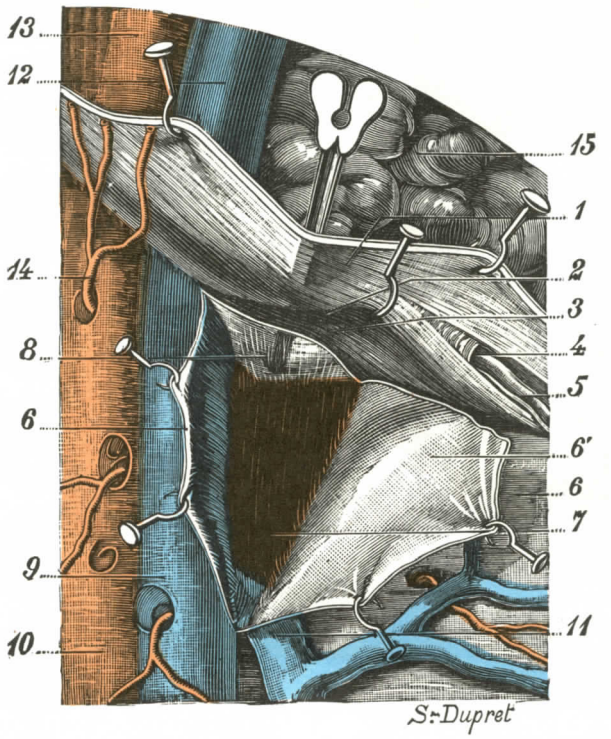

FIG. 1036

El infundíbulo crural (T.-J.).

La piel y el tejido celular de la región inguinocrural han sido extirpados; la fascia cribiformis ha sido incidida a nivel del infundíbulo y rechazada hacia dentro para descubrir este último. La pared abdominal a nivel de la región inguinal ha sido extirpada en totalidad; sólo se han conservado el arco crural y la porción vecina de la aponeurosis del oblicuo mayor.

1, oblicuo mayor. — 2, arco crural. — 3, ligamento de Gimbernat. — 4, orificio superficial del conducto inguinal. — 5, cordón. — 6, fascia cribriformis, con 6', la porción de esta fascia que forma la pared superficial del infundíbulo; ha sido incidida y echada hacia dentro. — 7, infundíbulo (pared profunda formada por el pectíneo cubierto de su aponeurosis). — 8, séptum crural. — 9, vena femoral. — 10, arteria femoral. — 11, vena safena interna. — 12 y 13, vena y arteria ilíacas externas. — 14, subcutánea abdominal. — 15, asas del intestino delgado.

nea; 3.°, posterior, que corresponde a la cresta pectínea y al ligamento de Cooper. El anillo crural da paso a la arteria femoral, que ocupa la parte externa del anillo, y a la vena, situada inmediatamente por dentro de la arteria. En la parte interna, constituida por el borde externo cóncavo del ligamento de Gimbernat, se encuentran los troncos linfáticos que suben del muslo a la pelvis con un ganglio célebre en patología, el ganglio de Cloquet, que cabalga sobre el ligamento.

El espacio libre entre los vasos y la parte interna del conducto está obliterado parcialmente por el séptum crural (véase pág. 959), dependencia de la fascia transversalis (fig. 1036).

El *extremo inferior* o *vértice* corresponde al punto en que la vena safena interna viene a desembocar en la vena femoral. A partir de este punto, el conducto se continúa por la parte media de la vaina de los vasos femorales.

γ) *Contenido.* — El conducto contiene en su tercio externo la arteria femoral; en el tercio medio, la vena femoral, situada, como en el anillo, por dentro de la arteria. El tercio interno no suele contener más que vasos linfáticos, y a este espacio relativamente libre damos el nombre de embudo crural o *infundibulum,* espacio que ocupan las hernias crurales (fig. 1036). Este infundíbulum está limitado por fuera por la vena femoral, por dentro por el pectíneo y por delante por la fascia cribriformis. El vértice del embudo corresponde a la desembocadura de la vena safena en la vena femoral; la base corresponde a la parte interna de la vena crural.

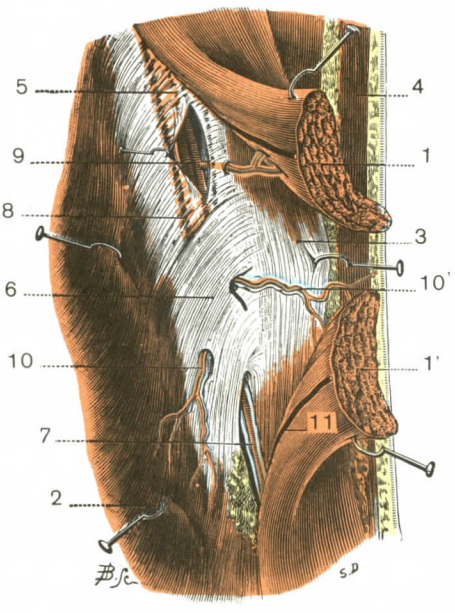

FIG. 1037

El conducto de Hunter (muslo derecho) visto por su cara anterior (T.-J.).

1, 1', sartorio, incidido y separado con erinas. — 2, vasto interno muy separado arriba y afuera. — 3, aductor mayor. — 4, recto interno. — 5, vaina de los vasos femorales, abierta en un punto para dejar ver la arteria y la vena femorales, la safena interna y el nervio satélite de la arteria. — 6, conducto de los aductores o de Hunter. — 7, anastomótica mayor. — 8, safena interna, vista por transparencia. — 9, nervio satélite de la arteria femoral (accesorio del safeno de algunos autores). — 10, 10', ramitas arteriales que salen del conducto de Hunter. — 11, ramitas nerviosas (procedentes del musculocutáneo externo) que siguen la cara profunda del sartorio y lo perforan algo por encima de la rodilla.

c) *Porción media.* — En su porción media, la vaina de los vasos femorales es mucho menos resistente, casi celulosa. No oculta el paquete vascular. Conservando todavía en este sitio su configuración triangular, se halla constituida: 1.°, *por delante,* por la hoja de la aponeurosis femoral que tapiza la cara profunda del sartorio; 2.°, *por dentro,* por el tabique intermuscular interno; 3.°, *por fuera,* por la vaina del vasto interno.

d) *Porción inferior. Conducto de Hunter.* — En su porción inferior, la pared anterior de la vaina de los vasos femorales se encuentra reforzada por un sistema de fibras arciformes muy resistentes, las cuales, desde el tabique intermuscular interno y de la cara anterior del aductor mayor, se dirigen hacia el vasto interno. La arteria y la vena femorales corren aquí por un verdadero conducto fibroso, que precede al anillo del tercer aductor: es el *conducto de Hunter (conducto de los aductores* de TILLAUX).

Este conducto mide de 5 a 10 centímetros de altura, según los sujetos.

Presenta hacia abajo, en el momento en que termina en el anillo del tercer aductor, uno o dos pequeños orificios, destinados a dar paso a la rama superficial de la arteria anastomótica mayor, la cual proviene de la femoral, y el nervio safeno interno, que ha penetrado en la vaina de los vasos por el vértice del triángulo de Scarpa (véase ANGIOLOGÍA, *Arteria femoral*).

ARTICULO III

MUSCULOS DE LA PIERNA

Los músculos de la pierna son en número de catorce, agrupados en tres regiones, a saber:

1.ª *Región anterior;*
2.ª *Región externa;*
3.ª *Región posterior.*

1. Región anterior

La región anterior comprende cuatro músculos, que son: el *tibial anterior,* el *extensor común de los dedos,* el *extensor propio del dedo gordo* y el *peroneo anterior.* Estos cuatro músculos descansan sobre la cara anterior del ligamento interóseo, dentro del vasto espacio que se encuentra comprendido entre el borde anterior de la tibia y el borde anterior del peroné.

1.º *Tibial anterior*

El más interno de la región, el tibial anterior (fig. 1038, 1), es un músculo voluminoso, prismático y triangular, extendido desde la extremidad superior de la tibia hasta el borde interno del pie.

1.º **Inserciones.** — Se inserta por arriba: 1.º, en la tuberosidad anterior y en la tuberosidad externa de la tibia, principalmente en el tubérculo, por lo común muy voluminoso, que está situado entre ambas, el cual por este motivo lleva el nombre de *tubérculo del tibial anterior;* 2.º, en la cara externa de la tibia, en sus dos tercios superiores; 3.º, en la parte interna del ligamento interóseo; 4.º, en la cara profunda de la aponeurosis tibial que lo cubre; 5.º, en el tabique fibroso que lo separa del extensor común de los dedos.

De estas numerosas superficies de inserción los fascículos constitutivos del músculo se dirigen verticalmente hacia abajo y se insertan, en la parte inferior de la pierna, en un tendón resistente, el cual pasa por debajo del ligamento anular anterior del tarso (véase más adelante) y viene a insertarse a la vez en el primer cuneiforme y en la extremidad posterior del primer metatarsiano.

Una bolsa serosa *(bolsa del tibial anterior),* que describiremos más adelante, favorece el deslizamiento de este tendón.

2.º **Relaciones.** — Las relaciones del tibial anterior varían según la región donde se le considera:

α) *En la pierna* está en relación: *por delante,* con la aponeurosis y la piel; *por detrás,* con el ligamento interóseo; *por dentro,* con la tibia; *por fuera,* con el extensor común de los dedos, primeramente, y, más abajo, con el extensor propio del dedo gordo. La arteria tibial anterior, con sus dos venas y el nervio del mismo nombre, está situada en la parte posterior y externa del tibial anterior, el cual por esta razón se llama su *músculo satélite.*

β) *En el pie,* el tendón del tibial anterior, separándose del ligamento anular, se dirige oblicuamente hacia abajo y adentro. *Por delante* está en relación en toda

su extensión con la aponeurosis y la piel. *Por detrás* cruza sucesivamente la articulación tibiotarsiana, el astrágalo, el escafoides y el primer cuneiforme: una bolsa serosa pequeña lo separa ordinariamente de este último hueso.

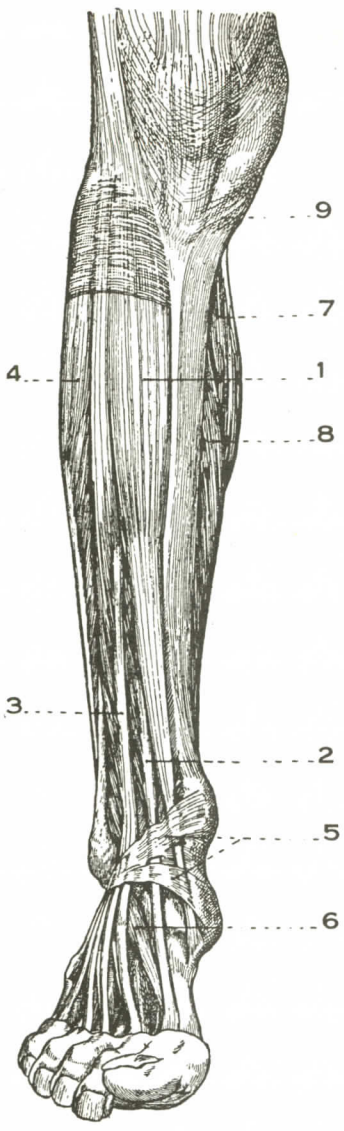

FIG. 1038

Músculos de la región anterior de la pierna.

1, tibial anterior. — 2, extensor propio del dedo gordo. — 3, extensor común de los dedos. — 4, peroneo lateral largo. — 5, ligamento anterior del tarso. — 6, pedio. — 7, gemelo interno. — 8, flexor largo de los dedos.

3.° Vascularización. — En su parte superior y profunda, recibe ramos de la recurrente tibial anterior. El resto del músculo está irrigado, como todos los músculos del compartimiento anterior, por la tibial anterior, que abandona en el curso de su trayecto numerosos vasos escalonados unos encima de otros (20 a 30), todos muy cortos, dividiéndose en **Y** antes de llegar al músculo, y dispuestos en dos planos, el uno anterior y el otro posterior.

4.° Inervación. — Está inervado por el nervio ciático poplíteo externo y por el nervio tibial anterior, una de las dos ramas terminales de este último nervio. El nervio ciático poplíteo externo, cuando pasa por el cuello del peroné, da dos o tres ramos delgados que alcanzan la parte superior del tibial anterior después de haber atravesado el tabique que separa los peroneos laterales del extensor común y después de haber pasado a la cara profunda de este último músculo. El nervio tibial anterior proporciona al músculo homónimo dos filetes, uno destinado al tercio superior del mismo y el otro, que nace más abajo, destinado al tercio inferior.

5.° Acción. — El tibial anterior, tomando por punto fijo la tibia, obra sobre el pie, al cual imprime tres órdenes de movimientos: 1.°, lo dobla enérgicamente sobre la pierna; 2.°, lo aproxima a la línea media; 3.°, le comunica un movimiento de rotación hacia dentro. Es, pues, a la vez *flexor, aductor* y *rotatorio hacia dentro.*

Variedades. — El tendón inferior puede estar dividido en dos fascículos: un fascículo para el metatarsiano y otro para el cuneiforme. Esta división, muy variable en extensión, puede alcanzar el cuerpo muscular e incluso interesarle. Es ésta una disposición simiana de las más interesantes; el tibial anterior es, en efecto, la reunión de dos músculos, unidos en el hombre, separados en los monos, uno de los cuales (el aductor largo del dedo gordo) se inserta en el primer metatarsiano. Se ha visto al tibial anterior presentar dos fascículos de inserción supernumerarios: 1.°, en la primera falange del dedo gordo; 2.°, en el ligamento anterior del tarso y en las aponeurosis dorsales del pie *(músculo tibioaponeurótico);* 3.°, en el astrágalo y en el calcáneo; 4.°, en el cuello del astrágalo y en la parte anterior de la sinovial tibiotarsiana (ANTONELLI), y 5.°, en la aponeurosis plantar (WOOD). BLANDIN ha observado un fascículo supernumerario muy singular, que iba de la extremidad superior de la tibia a la extremidad inferior del mismo hueso.

2.º *Extensor común de los dedos*

Situado por fuera del precedente, el extensor común de los dedos (fig. 1038, 3) es un músculo aplanado de fuera a dentro, que se extiende desde la extremidad superior de la pierna hasta los cuatro últimos dedos.

1.º Inserciones. — Se inserta por arriba: 1.º, en la tuberosidad externa de la tibia; 2.º, en los dos tercios superiores de la cara interna del peroné; 3.º, en la parte externa del ligamento interóseo; 4.º, en la cara profunda de la aponeurosis tibial; 5.º, en los tabiques fibrosos que lo separan del tibial anterior por dentro y del peroneo lateral largo por detrás.

Desde estas numerosas superficies de inserción, los distintos fascículos constitutivos del extensor común se dirigen hacia abajo y terminan en un tendón resistente, el cual aparece primeramente en el borde anterior del músculo. Este tendón (figura 1039, 3), situado por debajo del ligamento anular anterior del tarso, se divide inmediatamente en cuatro ramas o tendones secundarios, los cuales se dirigen, divergiendo, hacia los cuatro últimos dedos.

Cada uno de ellos, al llegar a nivel de la articulación metatarsofalángica correspondiente, se divide en tres lengüetas, una media y dos laterales. La lengüeta media, deslizándose sobre la cara dorsal de la primera falange, viene a insertarse en la extremidad posterior de la segunda falange o falangina. En cuanto a las dos lengüetas laterales, ambas se unen en la cara dorsal de esta segunda falange, para venir a terminar en la cara superior de la tercera o falangita.

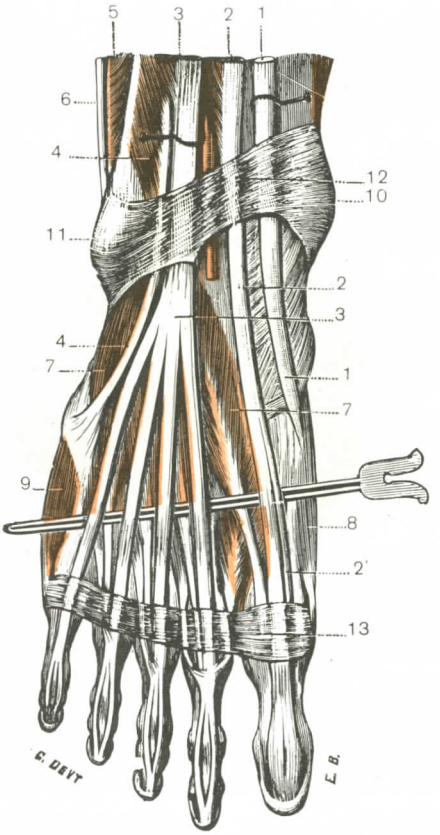

FIG. 1039

Pie visto por su cara dorsal.

1, tibial anterior. — 2, extensor propio del dedo gordo, con 2', su tendón supernumerario para la primera falange. — 3, 3, extensor largo común de los dedos. — 4, 4, peroneo anterior. — 5, peroneo lateral corto. — 6, peroneo lateral largo. — 7, 7, pedio. — 8, aductor del dedo gordo. — 9, aductor del dedo pequeño. — 10, maléolo interno. — 11, maléolo externo. — 12, ligamento anular anterior del tarso. — 13, aponeurosis dorsal del pie.

2.º Relaciones. — Las examinaremos sucesivamente, como para el músculo precedente, en la pierna y en el pie.

a) *En la pierna,* el extensor común está en relación: *por delante,* con la aponeurosis y la piel; *por detrás,* con el peroné y el ligamento interóseo; *por dentro,* con el tibial anterior primeramente y, más abajo, con el extensor propio del dedo gordo; *por fuera,* con el grupo de los peroneos.

El paquete vasculonervioso (arteria tibial anterior, venas y nervios homónimos) corre primeramente a lo largo del lado posterointerno del extensor común de los dedos; después se separa de este último músculo para venir a situarse por dentro del extensor propio del dedo gordo, entre éste y el tibial anterior.

β) En el pie, los cuatro tendones del músculo, cubiertos por la piel y la aponeurosis superficial, cubren a su vez el músculo pedio y las diferentes falanges sobre las cuales se insertan.

3.° Vascularización. — Está irrigado en su parte superior por ramos procedentes de la recurrente tibial anterior. En el resto de su extensión, recibe arteriolas de la tibial anterior.

4.° Inervación. — El modo de inervación del extensor común de los dedos es exactamente el mismo que el del tibial anterior. Está inervado: 1.°, por ramos emanados del *ciático poplíteo externo* antes de bifurcarse; 2.°, por un ramo emanado del *tibial anterior.* Este nervio desciende a la cara interna del músculo, emitiendo en su trayecto filetes hasta el tercio inferior del cuerpo muscular.

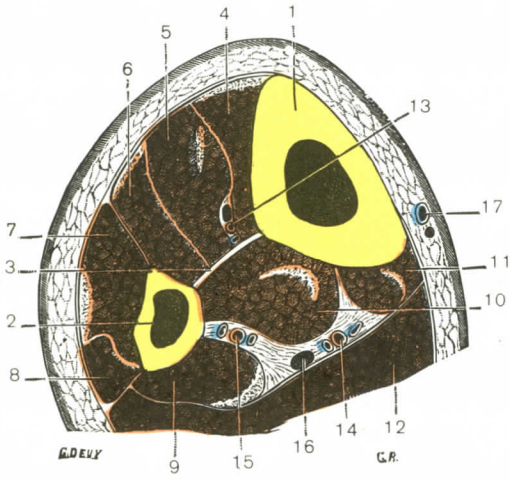

FIG. 1040

Corte transversal de la pierna pasando por la unión del tercio medio con el tercio inferior.

1, tibia. — 2, peroné. — 3, membrana interósea. — 4, tibial anterior. — 5, extensor propio del dedo gordo. — 6, extensor común de los dedos. — 7, peroneo lateral largo. — 8, peroneo lateral corto. — 9, flexor propio del dedo gordo. — 10, tibial posterior. — 11, flexor común de los dedos. — 12, sóleo. — 13, arteria tibial anterior, con venas y nervio homónimos. — 14, vasos tibiales posteriores. — 15, vasos peroneos. — 16, nervio tibial posterior. — 17, vena safena interna.

5.° Acción. — El extensor común de los dedos ejerce primeramente su acción sobre los cuatro últimos dedos, que los dirige *(extensión)* hacia el dorso del pie. Obrando secundariamente sobre el pie: 1.°, lo dobla sobre la pierna; 2.°, lo lleva un poco hacia fuera; 3.°, le imprime un ligero movimiento de rotación hacia fuera. Auxiliar del tibial anterior desde el punto de vista de la flexión, le es antagónico en cuanto a los movimientos laterales.

Variedades. — No es raro ver cómo se desdobla en uno o varios tendones. WOOD y GRUBER han observado la presencia de un tendón supernumerario para el dedo gordo *(músculo extensor de los cinco dedos).* En el metatarso, los tendones pueden estar unidos por lengüetas fibrosas. Se ha notado la unión del extensor común, ya con el extensor propio, ya con el pedio. Se han encontrado tendones supernumerarios para el primer metatarsiano, para el quinto y para el cuarto. También se ha encontrado, como músculo distinto, un *extensor propio del segundo dedo,* homólogo del extensor propio del índice. CHUDZINSKI ha visto la masa del extensor común dividida en dos porciones distintas, una interna para los segundo y tercer dedos y otra externa para los tercero y cuarto. WOOD ha visto el fascículo extensor del dedo pequeño separarse completamente del resto del músculo.

3.° *Extensor propio del dedo gordo*

El extensor propio del dedo gordo (figs. 1038, 2, y 1039, 2) está situado profundamente entre los dos músculos que acabamos de describir. Cubierto por ellos en su origen, se separa de los mismos en la parte inferior de la pierna.

1.° Inserciones. — Se inserta por arriba: 1.°, en la cara interna del peroné; 2.°, en la porción contigua del ligamento interóseo. Recibe, además, cerca del tarso, un pequeño fascículo de la cara externa de la tibia. Por abajo, su tendón terminal

pasa primeramente, como el del extensor común, por debajo del ligamento anular, llegando de este modo a la cara dorsal del pie. Se hace entonces un poco oblicuo hacia dentro, a lo largo del borde interno del pie, y, finalmente, viene a insertarse a la vez en la falange metatarsiana y en la falange ungueal del dedo gordo. Esta inserción terminal se efectúa, ya por medio de un tendón, ya por una expansión fibrosa, en la parte superior y posterior de la falange.

Indebidamente, nuestros tratados clásicos describen como exclusiva la inserción del tendón del extensor propio en la segunda falange del dedo gordo, cuando en realidad termina (54 veces por 100) en las dos falanges y el primer caso constituye la excepción. Llegamos a esta conclusión tras las disecciones de GRUBER y de CALORI, así como después de nuestras propias investigaciones.

2.° **Relaciones.** — Conviene estudiarlas separadamente en la pierna y en el pie:

α) *En la pierna,* el extensor propio está en relación: *por dentro,* con el tibial anterior; *por fuera,* con el extensor común; *por detrás,* con el peroné y el ligamento interóseo; *por delante,* con el tibial anterior y el extensor común en su parte superior y con la aponeurosis y la piel en su parte inferior.

β) *En el pie* sigue el borde interno del pedio, cubierto por la piel y la aponeurosis superficial, y cubre a su vez, sucesivamente, el tarso, el metatarso y el dedo gordo.

La arteria tibial anterior está situada, en la pierna, al lado interno del extensor propio del dedo gordo; a nivel de la articulación tibiotarsiana, la cruza oblicuamente de arriba abajo y de dentro a fuera, de tal manera que, en la cara dorsal del pie, la pedia, que sigue a la tibial anterior, ocupa la parte externa del tendón del extensor propio.

3.° **Vascularización.** — Recibe ramos de la tibial anterior y accesoriamente de la peronea anterior.

4.° **Inervación.** — El extensor propio del dedo gordo está inervado por un ramo del *tibial anterior,* rama de bifurcación del ciático poplíteo externo. Este ramo llega a la cara externa del músculo en el tercio superior de la pierna.

5.° **Acción.** — Ante todo, este músculo extiende las falanges del dedo gordo sobre el metatarso. Obrando luego sobre el pie: 1.°, lo dobla; 2.°, lo dirige hacia dentro; 3.°, le imprime un ligero movimiento de rotación hacia dentro. El extensor propio del dedo gordo viene a ser también auxiliar del tibial anterior.

Variedades. — El tendón terminal del extensor propio del dedo gordo es a menudo doble: la división del tendón puede subir hasta el cuerpo muscular y aislar también verdaderos músculos supernumerarios. Estos músculos o tendones supernumerarios se insertan, según los casos: 1.°, en la primera falange del dedo gordo; 2.°, en el primer metatarsiano; 3.°, en el segundo dedo. Estos distintos tendones supernumerarios pueden aparecer simultáneamente en el mismo sujeto, constituyendo así numerosas variedades: tal es el *extensor tricaudatus* de GRUBER, que tiene tres tendones terminales.

4.° *Peroneo anterior*

El peroneo anterior (figs. 1039, 4, y 1041, 7) es un músculo aplanado transversalmente y por lo general muy delgado, el cual ocupa la parte inferior y externa de la región. Está situado inmediatamente por fuera del extensor común de los dedos, con el cual se encuentra en íntima unión en su origen.

1.° **Inserciones.** — Se inserta por arriba en la cara anterior del peroné, en su mitad inferior. Desde aquí, sus fibras se dirigen hacia abajo y adelante, extendiéndose

a manera de las barbas de una pluma sobre el borde posterior de un tendón, el cual pasa por debajo del ligamento anular anterior del tarso y viene a fijarse, por un extremo ensanchado, en la base del quinto metatarsiano.

2.° **Relaciones.** — Conviene estudiarlas, como en el extensor propio del dedo gordo, en la pierna y en el pie:

α) *En la pierna,* el peroneo anterior está en relación: *por delante,* con la aponeurosis y la piel; *por detrás,* con el peroné; *por dentro,* con el extensor común de los dedos; *por fuera,* con los peroneos laterales.

β) *En el pie,* el músculo, cubierto por la aponeurosis y la piel, cubre a su vez al pedio, cruzando muy oblicuamente su cara superficial.

3.° **Vascularización.** — Semejante a la de la tibial anterior.

4.° **Inervación.** — El peroneo anterior está inervado, como el extensor común de los dedos, por el nervio *tibial anterior.*

5.° **Acción.** — Auxiliar poderoso del extensor común de los dedos, del cual no es, por decirlo así, más que un simple fascículo, obra sobre el pie, al que lleva a la vez en flexión, abducción y rotación hacia fuera.

Variedades. — El peroneo anterior sería un músculo progresivo. No existe en los monos. Falta 14 veces por cada 100 en los negros; 10 veces por cada 100 en los judíos; 7 a 8 veces por cada 100 en la mayor parte de los europeos. Puede reducirse a un simple tendón; por el contrario, puede ser doble, y esta duplicidad comprende, ya el tendón solamente, ya a la vez el tendón y el cuerpo muscular. La inserción del tendón supernumerario se efectúa entonces, según los casos: 1.°, en el quinto metatarsiano; 2.°, en el cuarto metatarsiano; 3.°, en el cuarto espacio interóseo; 4.°, en una de las falanges del quinto dedo o bien en el tendón que el extensor común envía a este dedo.

2. Región externa

La región externa de la pierna no comprende más que dos músculos, ambos insertos en el peroné: el *peroneo lateral largo* y el *peroneo lateral corto.*

1.° *Peroneo lateral largo*

El más superficial y más largo de los dos, el peroneo lateral largo (fig. 1041, 3), se extiende de la parte superior y externa de la pierna al primer metatarsiano.

1.° **Inserciones.** — Se inserta por arriba por tres grupos de fascículos, o si se quiere por tres cabezas, que señalan el paso y la división del nervio ciático poplíteo externo: 1.°, la *cabeza superior* (fig. 1042, 1) se inserta en la cara anterior y externa del peroné; sus fascículos se extienden hasta la tuberosidad externa de la tibia, pasando por delante de la articulación peroneotibial superior; 2.°, las *cabezas inferiores* son una *anterior* y otra *posterior.* La *anterior* (fig. 1042, 3) se inserta en el borde anterior del peroné y en el tabique que lo separa de los músculos extensores; la *posterior* (fig. 1042, 2) se fija en el borde externo del peroné y desciende más que la precedente. El nervio ciático poplíteo externo y el nervio tibial anterior, que prosigue la dirección del tronco de que emana, pasan, entre el manojo epifisario superior, a un canal transversal; las dos cabezas inferiores están separadas por un espacio vertical ocupado por el nervio musculocutáneo (fig. 1043).

De estas múltiples superficies de inserción, todas las fibras musculares se dirigen verticalmente hacia abajo. Un tendón largo y voluminoso, primero aplanado y después cilíndrico, las recoge, y continuando el trayecto del cuerpo muscular, desciende por detrás del maléolo externo. Rodea en seguida, de atrás a delante, esta eminencia ósea, se desliza oblicuamente por la cara externa del calcáneo, penetra en el canal del cuboides, atraviesa en diagonal la cara inferior del pie y, finalmente, viene a insertarse en el tubérculo externo de la extremidad posterior del primer metatarsiano, enviando, en la mayoría de los casos, una expansión bastante resistente a la cara inferior del primer cuneiforme y una expansión más delgada al primer músculo interóseo dorsal.

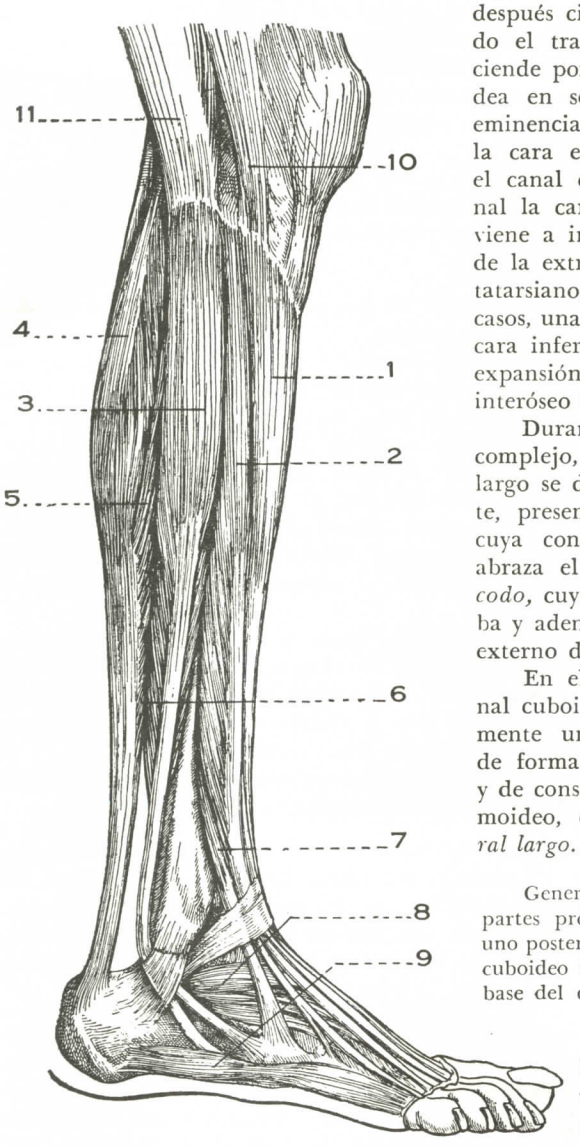

FIG. 1041

Músculos de la región exterior de la pierna.

1, tibial anterior. — 2, extensor común de los dedos. — 3, peroneo lateral largo. — 4, gemelo externo. — 5, sóleo. — 6, peroneo lateral corto. — 7, peroneo anterior. — 8, pedio. — 9, abductor del dedo pequeño.

Durante este trayecto, como se ve, tan complejo, el tendón del peroneo lateral largo se dobla dos veces y, por consiguiente, presenta dos codos: un *primer codo,* cuya concavidad, dirigida hacia delante, abraza el maléolo externo, y un *segundo codo,* cuya concavidad, dirigida hacia arriba y adentro, está en relación con el borde externo del pie.

En el momento de penetrar en el canal cuboideo, este tendón presenta comúnmente un abultamiento fibrocartilaginoso de forma ovoidea, susceptible de osificarse y de constituir de este modo un hueso sesamoideo, el *sesamoideo del peroneo lateral largo.*

Generalmente el sesamoideo está unido a las partes próximas por dos cintillas o frenillos: uno posterior se inserta en el ligamento calcaneocuboideo inferior, el otro anterior se fija en la base del quinto metatarsiano.

2.º **Relaciones.** — El peroneo lateral largo, como acabamos de ver, ocupa sucesivamente la pierna, la garganta del pie y la región plantar:

a) *En la pierna,* el músculo está en relación: *por fuera,* con la aponeurosis y la piel; *por dentro,* con el peroné por arriba y el peroneo lateral corto por abajo; *por delante,* con el extensor común de los dedos y el peroneo anterior; *por detrás,* con dos músculos de la región posterior de la pierna, el sóleo primeramente y más abajo el flexor propio del dedo gordo. En su extremo superior el peroneo lateral es atravesado por el nervio ciático

poplíteo externo (fig. 1042, 8) y por sus dos ramas de bifurcación, el musculocutáneo externo y el tibial anterior.

β) *En la garganta del pie* cruza con el tendón del peroneo lateral corto el ligamento lateral externo de la articulación tibiotarsiana; cubierto al principio por él, se desprende del mismo en seguida para colocarse delante. Los dos tendones de los peroneos laterales van encerrados en este punto dentro de una vaina fibrosa, la cual es al principio única, pero se *desdobla* más abajo, en el calcáneo, en dos vainas diferentes.

γ) *En la planta del pie* (fig. 1053, 1, 1' y 1''), el tendón del peroneo lateral largo costea el plano óseo, separado de las partes blandas de la región por el ligamento calcáneo cuboideo, que transforma en conducto osteofibroso el simple canal óseo del cuboides.

3.° **Vascularización.** — El compartimiento de los peroneos se alimenta de dos fuentes principales: la tibial anterior y la peronea.

La *tibial anterior* envía dos ramos, uno superior y otro inferior. El ramo superior, *arteria del peroneo lateral largo,* pasa por delante del borde anterior del peroné en compañía del nervio tibial anterior, bajo un arco fibroso constituido por el borde posterior del tabique intermuscular anterior. Esta arteria da: una arteriola recurrente para la inserción superior del peroneo lateral largo; un ramúsculo, recurrente también, para el ciático poplíteo externo, y, por último, descendiendo verticalmente, se agota en el músculo. El *ramo inferior,* o *arteria del peroneo lateral corto* (30 por 100 de los casos), nace algo por encima de la parte media de la pierna, atraviesa las inserciones de los extensores, el tabique intermuscular anterior y riega el peroneo lateral corto.

La *peronea,* en el tercio inferior de la pierna, envía al compartimiento externo (dos tercios de los casos) dos o tres ramas que se distribuyen por el *peroneo lateral corto.* En el 15 por 100 de los casos, SALMON ha comprobado que los peroneos estaban irrigados sobre todo por la peronea, mientras que la tibial anterior sólo daba ramos insignificantes, bello ejemplo de «equilibrio» entre dos sistemas arteriales.

Los ramos de los dos peroneos están abundantemente anastomosados entre sí, al contrario de las arterias de los músculos del compartimiento anterior.

4.° **Inervación.** — El peroneo lateral largo recibe sus ramos nerviosos del *musculocutáneo,* una de las dos ramas de bifurcación del ciático poplíteo externo. Son en número de dos: uno, superior, nace cerca del origen del musculocutáneo y se divide en numerosos filetes que penetran en la parte superior del músculo; el otro, inferior, nace individualmente o del nervio destinado al peroneo lateral corto; sus divisiones, menos ricas, penetran en la parte inferior del cuerpo muscular.

5.° **Acción.** — Considerado desde el punto de vista de su acción, el músculo peroneo lateral largo extiende el pie sobre la pierna, lo lleva hacia fuera y le hace ejecutar al mismo tiempo un movimiento de rotación, en virtud del cual la cara plantar se dirige hacia fuera. Es, pues, a la vez extensor, abductor y rotatorio hacia fuera. Congénere del tibial posterior desde el punto de vista de la extensión del pie, es esencialmente antagónico de este último músculo desde el punto de vista de los dos movimientos restantes.

Variedades. — El peroneo lateral largo puede enviar al peroneo lateral corto fascículos anastomóticos. Además del engrosamiento cuboideo, el tendón del peroneo lateral largo puede presentar otros dos, uno por detrás del maléolo externo y otro por debajo del tubérculo del calcáneo. Los tres engrosamientos pueden existir en un mismo sujeto. Se ha visto al peroneo lateral largo enviar una expansión tendinosa; 1.°, sobre el segundo metatarsiano; 2.°, sobre los metatarsianos tercero y cuarto; 3.°, sobre el quinto. Se han notado: un fascículo secundario que, del peroneo lateral largo, se dirigía al ligamento lateral externo en la gar-

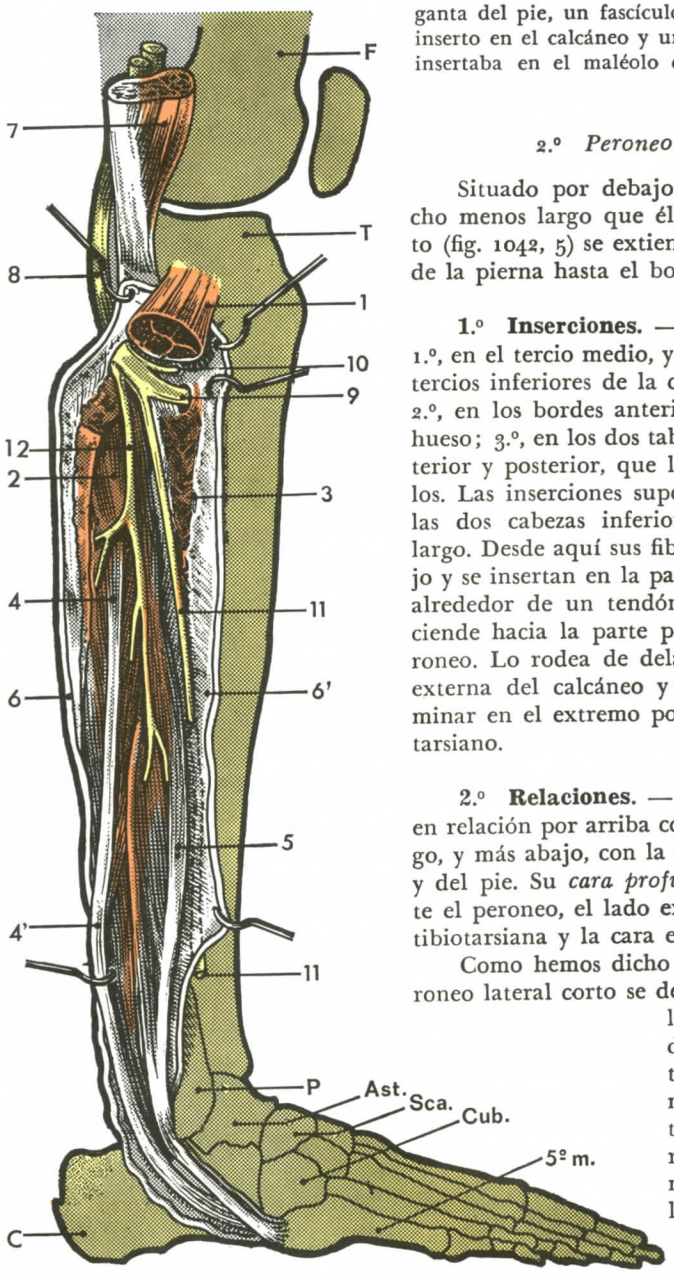

FIG. 1042

Músculos peroneos laterales.

F. fémur. — T, tibia. — P, maléolo externo. — C, calcáneo. — A, astrágalo. Cub., cuboides. — Sca., escafoides. — 5.º m., quinto metatarsiano.

1, cabeza superior del peroneo lateral largo. — 2, cabeza inferoexterna. — 3, cabeza inferointerna. — 4, peroneo lateral largo. — 5, peroneo lateral corto. — 6, 6', aponeurosis tibial que forma el compartimiento externo o compartimiento de los peroneos. — 7, bíceps crural. — 8, nervio ciático poplíteo externo. — 9, nervio tibial anterior. — 10, ramo para el músculo del mismo nombre. — 11, 11, nervio musculocutáneo. — 12, nervio de los peroneos laterales corto y largo.

ganta del pie, un fascículo del peroneo lateral largo inserto en el calcáneo y un fascículo análogo, que se insertaba en el maléolo externo.

2.º *Peroneo lateral corto*

Situado por debajo del anterior, pero mucho menos largo que él, el peroneo lateral corto (fig. 1042, 5) se extiende desde la parte media de la pierna hasta el borde externo del pie.

1.º **Inserciones.** — Se inserta por arriba: 1.º, en el tercio medio, y algunas veces en los dos tercios inferiores de la cara externa del peroné; 2.º, en los bordes anterior y externo del mismo hueso; 3.º, en los dos tabiques aponeuróticos, anterior y posterior, que lo separan de los músculos. Las inserciones superiores se insinúan entre las dos cabezas inferiores del peroneo lateral largo. Desde aquí sus fibras se dirigen hacia abajo y se insertan en la parte inferior de la pierna, alrededor de un tendón aplanado, el cual desciende hacia la parte posterior del maléolo peroneo. Lo rodea de delante atrás, cruza la cara externa del calcáneo y finalmente viene a terminar en el extremo posterior del quinto metatarsiano.

2.º **Relaciones.** — Su *cara superficial* está en relación por arriba con el peroneo lateral largo, y más abajo, con la aponeurosis de la pierna y del pie. Su *cara profunda* cubre sucesivamente el peroneo, el lado externo de la articulación tibiotarsiana y la cara externa del calcáneo.

Como hemos dicho antes, el tendón del peroneo lateral corto se desliza, por detrás del maléolo y sobre el calcáneo, dentro de una vaina osteofibrosa que le es común con el peroneo lateral largo. Una bolsa serosa favorece este movimiento (véase más adelante).

3.º **Vascularización.** — (Véase *Vascularización del peroneo lateral largo*, pág. 1156.)

4.° **Inervación.** — El peroneo lateral corto está inervado, como el anterior, por un ramo emanado del *musculocutáneo,* el nervio del peroneo lateral corto. Las ramas de división penetran en él por su cara profunda, en la parte media de la pierna.

5.° **Acción.** — Este músculo es aductor del pie, al cual imprime al mismo tiempo un movimiento de rotación hacia fuera. No parece ser extensor del pie sino cuando este último ha sido doblado sobre la pierna.

Variedades. — El peroneo lateral corto presenta a menudo un tendón supernumerario cuyo origen, muy variable, está situado, ya en el tendón principal, ya en el mismo cuerpo muscular. Su modo de terminación no es menos variable. Se efectúa, según los casos: 1.°, en el quinto dedo, donde toma el nombre de *prolongación falángica del peroneo lateral corto;* 2.°, en el cu-

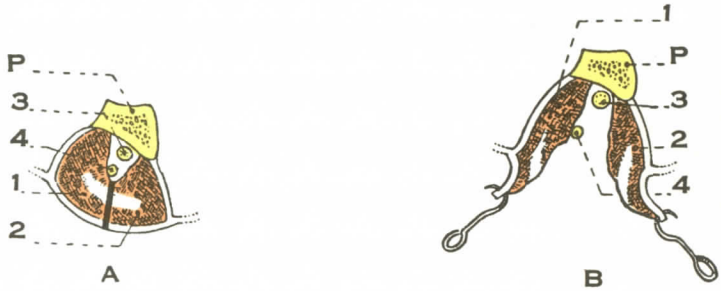

FIG. 1043

A. Corte transversal del peroneo lateral largo y del peroné.

1, cabeza posterior. — 2, cabeza anterior. — 3, nervio musculocutáneo. — 4, nervio del peroneo lateral largo. El trazo lleno indica el corte que es preciso hacer para separar las dos cabezas.

B. Se ha hecho la sección y se han separado las dos cabezas.

(Igual leyenda que en A.)

boides; 3.°, en el aductor del dedo pequeño; 4.°, en el quinto metatarsiano; 5.°, en el cuarto metatarsiano y en el cuarto espacio interóseo. Todos estos fascículos tendinosos, precedidos o no de un fascículo muscular, parecen ser formas incompletas y atrofiadas de un músculo supernumerario, el *peroneo del quinto dedo,* que sube algunas veces en el hombre por detrás de los peroneos laterales y se extiende de la parte media inferior del peroné al quinto dedo.

3. Región posterior

La región posterior de la pierna comprende ocho músculos, que se dividen en dos capas, una *capa superficial* y una *capa profunda:*

α) En la primera encontraremos cuatro músculos, que son: el *gemelo externo,* el *gemelo interno,* el *sóleo* y el *plantar delgado.* Los tres primeros se unen por abajo en un tendón común, el *tendón de Aquiles,* constituyendo un músculo tríceps, al que se designa con el nombre de *tríceps sural.*

β) La capa profunda tiene igualmente cuatro músculos: por arriba, el *poplíteo,* músculo muy corto que une el fémur a la tibia; después, por debajo de éste, tres músculos largos, que de la pierna descienden al pie: el *tibial posterior,* el *flexor común de los dedos* y el *flexor propio del dedo gordo.* Estos dos últimos son los homólogos, en la pierna, de los flexores profundos o perforantes de los dedos, que hemos descrito al tratar del antebrazo.

1.º *Gemelos de la pierna*

Los gemelos de la pierna son dos músculos voluminosos, aplanados, de forma oval, que nacen aisladamente en el extremo inferior del fémur, fusionándose algo más abajo de su origen y viniendo a insertarse, por un tendón común, en la parte posterior del talón. Forman, pues, en conjunto, un verdadero músculo bíceps. Se los designa además con el nombre de *gastrocnemios* (de γαστηρ, vientre, y κνυπη, pierna), porque a su presencia se debe el abultamiento de la pierna *(vientre* de la pierna), o pantorrilla.

1.º Inserciones. — Los gemelos se distinguen (figura 1045), según su situación, en interno y externo. Se insertan, por arriba, cada uno en el cóndilo femoral correspondiente.

a) *Origen del gemelo interno.* — El gemelo interno se inserta: 1.º, por un fascículo principal, externo, en una carilla lisa, oblicua atrás y arriba, situada en la cara posterosuperior del cóndilo externo, algo por detrás y por debajo del tubérculo óseo, donde viene a terminar el aductor mayor; 2.º, por fascículos accesorios internos se inserta siguiendo una línea que pasa por encima de la cara articular del cóndilo en dirección de la escotadura intercondílea.

Esta inserción se hace por medio de un tendón muy grueso y muy resistente, que, relativamente estrecho en su origen, se extiende en seguida sobre la parte posterior e interna del músculo en una ancha aponeurosis, a la que se puede seguir hasta el cuarto inferior.

b) *Origen del gemelo externo.* — El gemelo externo es comúnmente un poco menos largo y menos grueso que el interno, pero presenta análogas inserciones.

Como él, se inserta en la parte posterior del cóndilo externo: 1.º, por un tendón resistente, que se ensancha sobre la cara posterior del músculo y representa la porción principal; 2.º, por fibras carnosas situadas por dentro de este último, las cuales se insertan directamente en el hueso.

El tendón de origen del gemelo externo contiene con frecuencia un núcleo fibrocartilaginoso, cuyo desarrollo es muy variable y es susceptible de osificarse, formando así un verdadero sesamoideo intratendinoso.

Ambos gemelos no tienen la misma longitud. El gemelo interno es más largo que el externo.

c) *Terminación de los dos gemelos.* — Las fibras constitutivas de los dos gemelos, cualquiera que sea

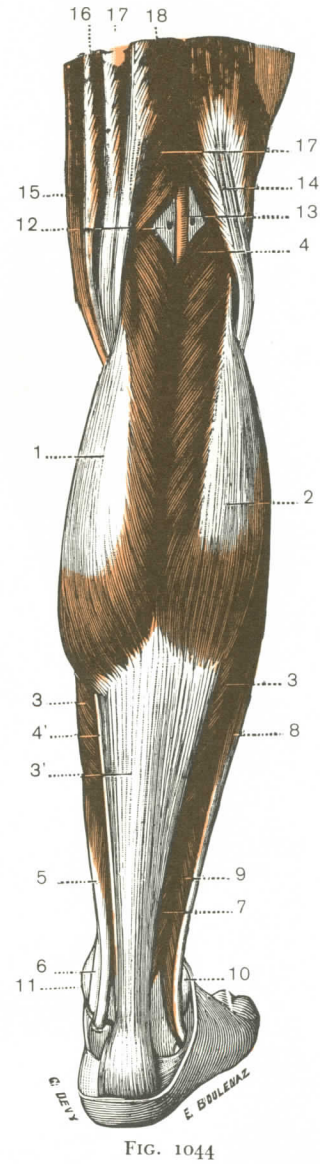

FIG. 1044

Músculos de la región posterior de la pierna, capa superficial.

1, gemelo interno. — 2, gemelo externo. — 3, sóleo, con 3', tendón inferior de los gemelos, uniéndose más abajo con el tendón del sóleo para formar el tendón de Aquiles. — 4, plantar delgado, con 4', su tendón. — 5, flexor largo de los dedos. — 6, tibial posterior. — 7, flexor largo del dedo gordo. — 8, peroneo lateral largo. — 9, peroneo lateral corto. — 10, maléolo externo. — 11, maléolo interno. — 12, hueco poplíteo. — 13, arteria poplítea. — 14, bíceps crural. — 15, sartorio. — 16, recto interno. — 17, semimembranoso. — 18, semitendinoso.

su origen, tanto si se desprenden del fémur por medio de un tendón, como si se implantan directamente en el hueso, se dirigen todas hacia abajo y adelante y vienen a terminar en la cara posterior de una ancha aponeurosis, que ocupa la mayor parte de la cara anterior del cuerpo muscular, ya que tiene una longitud sensiblemente igual a la del músculo mismo, y por otra parte remonta hasta cerca de los cóndilos. Esta aponeurosis, verdadero tendón terminal de los gemelos, se estrecha a medida que desciende. Se separa enteramente de la porción carnosa de los gemelos en la parte media de la pierna y se une, un poco más abajo, con el tendón terminal del sóleo. El tendón resultante es el llamado *tendón de Aquiles* (1).

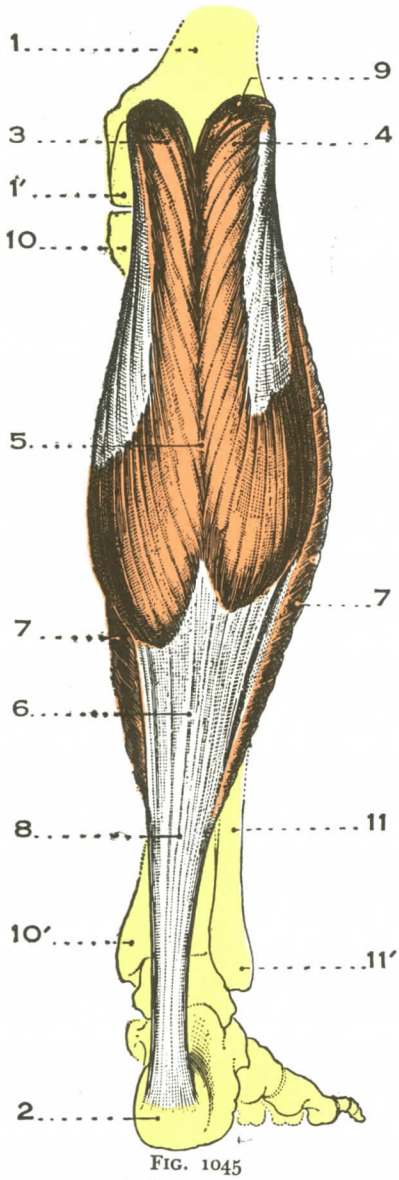

FIG. 1045

Tríceps sural.

1, fémur. — 1', cóndilo interno. — 2, calcáneo. — 3, músculo gemelo interno. — 4, músculo gemelo externo. — 5, reunión de los gemelos en la línea media. — 6, tendón inferior de los músculos gemelos. — 7, músculo sóleo. — 8, tendón de Aquiles. — 9, plantar delgado. — 10, tuberosidad interna de la tibia. — 10', maléolo interno. — 11, peroné. — 11', maléolo externo.

d) *Tendón de Aquiles.* — El tendón de Aquiles (fig. 1045, 8) es, pues, el tendón común de los gemelos y el sóleo. Continuando la dirección de los dos músculos de los cuales emana, se dirige verticalmente hacia abajo, pasa por detrás de la articulación tibiotarsiana, llega a la cara posterior del calcáneo y va a insertarse en la mitad inferior de esta cara. Relativamente ancho en su origen, se estrecha ligeramente a medida que desciende y alcanza su mínima anchura detrás de la articulación tibiotarsiana para luego ensancharse de nuevo y fijarse en el calcáneo. El tendón de Aquiles es, sin duda alguna, el más voluminoso y el más fuerte del cuerpo humano; su longitud es de 5 ó 6 centímetros; su anchura, medida por detrás de la articulación tibiotarsiana, en donde es mínima, alcanza de 12 a 15 milímetros; su espesor tiene, al mismo nivel, 5 ó 6 milímetros.

2.º **Relaciones.** — En su parte superior, los gemelos están separados entre sí por un espacio angular en forma de **V**, que constituye el triángulo inferior del hueco poplíteo.

α) El *gemelo externo* está en relación, *por delante,* con el cóndilo externo y el plantar delgado; *por detrás,* con el bíceps crural, que lo cruza oblicuamente.

β) El *gemelo interno* cubre, *por delante,* el cóndilo correspondiente y la porción inicial del músculo poplíteo; *por detrás,* está cruzado por el semimembranoso. Una bolsa serosa, unilocular o tabicada *(bolsa del gemelo interno),*

(1) Esta denominación de *tendón de Aquiles,* dada al tendón común de los gemelos y el sóleo, proviene de que el tendón de que tratamos va a insertarse en el talón, es decir, en la única parte del cuerpo de Aquiles que no había mojado el mar y por este hecho había quedado vulnerable. Se sabe, además, que este héroe sucumbió de una herida que Paris le había inferido en el talón.

separa el extremo superior del gemelo interno del cóndilo en el cual se inserta; según los casos, es independiente o está en comunicación con la sinovial de la rodilla (véase ARTROLOGÍA).

γ) Los *dos gemelos,* después de unirse, cubren sucesivamente, por su cara anterior, el paquete neurovascular de la región poplítea, el músculo poplíteo, el tendón del plantar delgado y el sóleo. Su cara posterior está en relación con la aponeurosis superficial de la pierna, que la separa del tejido celular subcutáneo y de la piel. En su parte media, en el punto de contacto de los dos músculos gemelos, presenta un surco longitudinal por el cual corren la vena y el nervio safenos externos.

δ) En cuanto al *tendón de Aquiles,* cubierto *por detrás* por la aponeurosis y la piel, está en relación *por delante* con la cara posterior de la articulación tibiotarsiana, de la cual está separado por los tendones de los flexores, por la aponeurosis que los envuelve y por un voluminoso paquete celuloadiposo. En la parte más inferior, inmediatamente por encima de su inserción, el tendón está separado del calcáneo por una bolsa serosa menos desarrollada, conocida con el nombre de *bolsa serosa del tendón de Aquiles;* su presencia ha podido comprobarse que es constante.

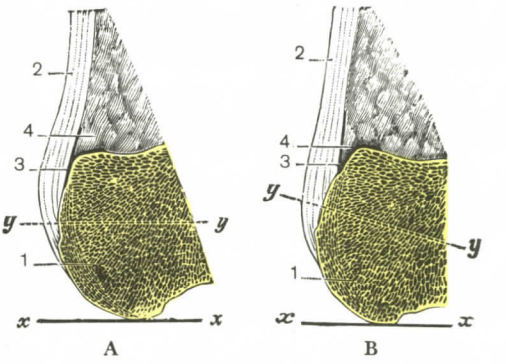

FIG. 1046

Corte sagital del talón: A, el pie en estado de reposo (estación vertical); B, el pie en extensión (durante la marcha).

1, calcáneo. — 2, tendón de Aquiles. — 3, bolsa serosa. — 4, paquete adiposo (se observa, figura B, que este paquete adiposo, en la extensión del pie, se proyecta por detrás del calcáneo, para rellenar el espacio angular que se produce en este acto entre el hueso y el tendón). — *xx*, plano horizontal. — *yy*, eje anteroposterior del calcáneo, horizontal en la figura A, oblicuo en la figura B.

Vista en un corte sagital (fig. 1046, A), esta bolsa serosa tiene la forma de un pequeño triángulo de base superior. Su pared posterior está en relación con el tendón; su pared anterior, con la mitad superior, lisa, de la cara posterior del calcáneo; su pared superior, con la capa celuloadiposa, indicada anteriormente, que se acumula por delante del tendón. Existe a nivel de esta pared superior un pequeño paquete adiposo, a manera de franja sinovial, que se insinúa entre el tendón y el hueso para llenar el vacío (figura 1046, B) siempre que, por efecto de la contracción que efectúan los gemelos, el tendón de Aquiles levanta el calcáneo y se separa de él.

Desde el punto de vista estructural, la bolsa del tendón de Aquiles presenta, en las dos superficies de deslizamiento, una lámina fibrocartilaginosa, cuyo espesor mide 60 μ en el tendón de Aquiles y 400 μ en la superficie calcánea. En su contorno, estas dos láminas fibrocartilaginosas se continúan con la membrana serosa que las une entre sí.

El tendón de Aquiles presenta en su cara posterior, entre esta cara y la aponeurosis, una capa de tejido conjuntivo flojo, una especie de espacio seroso, que favorece sus deslizamientos. Este espacio seroso no traspasa, ni a derecha ni a izquierda, los bordes laterales del tendón. Hacia arriba llega hasta el cuerpo muscular, y hacia abajo desciende hasta el nivel del borde superior del calcáneo.

Finalmente, mencionaremos la existencia, en el tejido celular subcutáneo y cerca de la inserción calcánea del tendón de Aquiles, de cierto número de pequñas bolsas mucosas, siempre muy variables en su número y situación. DE BOVIS menciona tres, dispuestas del modo siguiente (fig. 1047): una *superior,* del diámetro de una lenteja grande, colocada un poco por encima del borde superior de la cara posterior del calcáneo; otra *media,* un poco más pequeña que la precedente y situada dos o tres

milímetros más abajo, y otra *inferior,* situada tres o cuatro milímetros más abajo de la media. A los lados de las bolsas que acabamos de mencionar existen dos bolsas muy pequeñas situadas debajo de cada uno de los ángulos posteriores e inferiores del calcáneo. Estas bolsas mucosas distan en gran manera de ser constantes.

3.º Vascularización. — Los gemelos están irrigados por las dos arterias, gemelas, ramas de la poplítea. Se dividen en el interior del músculo en dos o tres ramas secundarias, cuyos ramos descienden hasta la parte inferior del músculo. No existen anastomosis importantes ni en el interior del músculo, ni con las arterias vecinas.

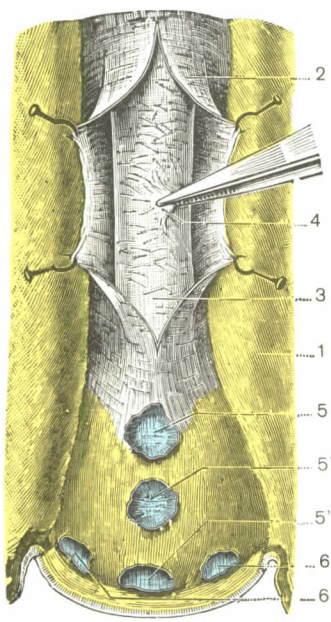

FIG. 1047

El tendón de Aquiles visto por detrás después de abrir su vaina (T.-J.).

1, piel y tejido celular subcutáneo. — 2, aponeurosis superficial incidida y separada con erinas. — 3, tendón de Aquiles. — 4, tejido conjuntivo flojo, situado entre el tendón de Aquiles y su vaina. — 5, 5', 5'', tres bolsas serosas superficiales (superior, media e inferior). — 6, 6', bolsas serosas laterales (subangulocalcáneas posteriores de Bovis).

4.º Inervación. — Los dos gemelos reciben sus nervios del *ciático poplíteo interno,* una de las ramas de bifurcación del ciático mayor. Estos nervios, en número de dos, uno para cada gemelo, son voluminosos. Nacen encima del músculo, se separan uno de otro a manera de las ramas de una V invertida (Λ) y se dividen cada uno en tres o cuatro ramos que llegan al músculo por su borde axil, en compañía de los vasos arteriales y venosos; en este punto existe un verdadero hilio de los gemelos, que corresponde al triángulo inferior del hueco poplíteo.

5.º Acción. — Los gemelos, obrando sobre el talón, elevan esta eminencia ósea y así extienden el pie sobre la pierna. Si el pie descansa en el suelo, los gemelos levantan el talón, levantando al mismo tiempo el miembro inferior y el tronco entero. Son, junto con el sóleo, los músculos esenciales de la marcha. Secundariamente, los gemelos, después de haber colocado el pie en extensión, doblan la pierna sobre el muslo.

Variedades. — Los dos gemelos están primitivamente separados en los animales. No se unen más que en los monos, pero la fusión de los tendones terminales se efectúa a menudo muy abajo. Es, pues, interesante que hayamos podido, en algunos individuos, aislar por completo los dos gemelos hasta el tendón de Aquiles. Los gemelos pueden hallarse reforzados por fascículos supernumerarios, proviniendo, según los casos: 1.º, de los músculos de la región posterior del muslo, bíceps y semitendinoso; 2.º, del aductor mayor; 3.º, de la porción supracondílea del fémur (*gastrocnemius tertius* de KRAUSE). Se ha indicado la transformación del gemelo externo en una masa fibrosa y su desaparición completa.

2.º *Sóleo*

El sóleo (fig. 1048, 7), llamado así a causa de su forma, que se compara a la suela de un zapato *(soleus,* de *solea,* suela), es un músculo a la vez muy ancho y grueso, situado debajo de los dos gemelos.

1.º Inserciones. — Se inserta, por arriba, en el peroné, en la tibia y, entre estos dos huesos, en un arco fibroso que los une entre sí. Las *inserciones peroneas (cabeza peronea)* se efectúan: 1.º, en la parte posterointerna de la cabeza del pe-

roné; 2.º, en la mitad posterior de su borde externo; 3.º, en el cuarto superior de su cara posterior. Las fibras carnosas se insertan en el hueso por medio de una aponeurosis, a la vez muy ancha, muy gruesa, y muy resistente, que se extiende sobre la cara anterior del cuerpo muscular. Las *inserciones tibiales (cabeza tibial)* tienen efecto: 1.º, en el labio inferior de la línea oblicua de la tibia, inmediatamente por debajo del poplíteo; 2.º, en el tercio medio de su borde interno. Aquí también los fascículos carnosos se insertan en el hueso por medio de una ancha aponeurosis que, como la anterior, corresponde al plano anterior del músculo, pero tiene menor resistencia. Las *inserciones intermedias entre el peroné y la tibia* se efectúan en una cinta fibrosa dispuesta en arco llamada *arco del sóleo* (figura 1048, 7''), que nace, por fuera, en la cabeza del peroné. Desde aquí se dirige oblicuamente hacia abajo y adentro, viniendo a terminar a nivel de la línea oblicua de la tibia, en parte en esta línea oblicua y en parte en la aponeurosis del poplíteo. Por su borde anterior, cóncavo, el arco del sóleo está en relación con los vasos poplíteos y el nervio ciático poplíteo interno, que pasan por debajo de él como por debajo de un puente *(anillo del sóleo)*. Por su borde posterior, convexo, da inserción a fascículos carnosos descendentes, que se mezclan, sin línea de demarcación alguna, con los emanados del peroné y de la tibia.

En resumen: prescindiendo de la inserción en el arco, que, por decirlo así, es accesoria, el sóleo se inserta en el peroné y en la tibia por medio de dos láminas fibrosas, ambas muy anchas y muy largas, las cuales están en relación con el plano anterior del músculo, y, aunque primitivamente distintas, no tardan en unirse por sus bordes correspondientes para formar una sola lámina. Ahora bien, hay que advertir que, si la mayor parte de las fibras constitutivas del sóleo nacen en la cara posterior de esta lámina fibrosa, existen, sin embargo, cierto número que se desprenden de su cara anterior. Resulta de ello que la lámina en cuestión, a pesar de estar más cerca de la cara anterior del músculo que de su cara posterior, se encuentra en realidad situada en su espesor (figura 1050, 8'): es la *aponeurosis intramuscular del sóleo* de los cirujanos, punto de referencia muy importante para la ligadura de la tibial posterior.

Cualquiera que sea su origen, las fibras del sóleo se dirigen todas hacia abajo: las fibras

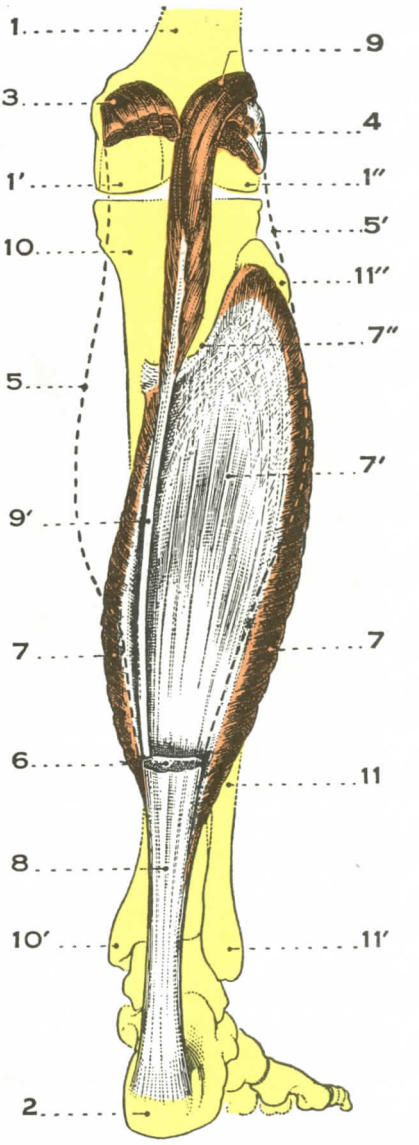

FIG. 1048

Sóleo y plantar delgado, después de la resección de los gemelos.

1, fémur. — 1', cóndilo interno. — 1'', cóndilo externo.—2, calcáneo.—3, extremo superior del gemelo interno. — 4, extremo superior del gemelo externo. — 5, 5', línea de puntos de los bordes interno y externo de los gemelos. — 6, tendón inferior de los músculos gemelos. — 7, músculo sóleo. — 7', aponeurosis superficial del sóleo. — 8, tendón de Aquiles. — 9, plantar delgado. — 10, tuberosidad interna de la tibia. — 10', maléolo interno. — 11, peroné. — 11', maléolo externo. — 11'', cabeza del peroné.

medias, verticalmente; las externas, en sentido oblicuo hacia abajo y adentro: las internas, en igual dirección hacia abajo y afuera. Finalmente, se insertan en la cara anterior y en los bordes de una nueva aponeurosis, *aponeurosis de terminación,* que, extendiéndose por la cara posterior del cuerpo muscular, sube hasta el tercio superior de la pierna. Esta aponeurosis, muy ancha por arriba y en su parte media, se estrecha a medida que desciende para, al llegar a cuatro o cinco centímetros por encima del calcáneo, unirse con la aponeurosis de los gemelos y formar el tendón de Aquiles (véase el músculo precedente). Esta unión de las dos láminas aponeuróticas o mejor tendinosas se hace siguiendo una línea que es oblicua de arriba abajo y de fuera a dentro. Por medio del tendón de Aquiles, el sóleo se inserta en el calcáneo.

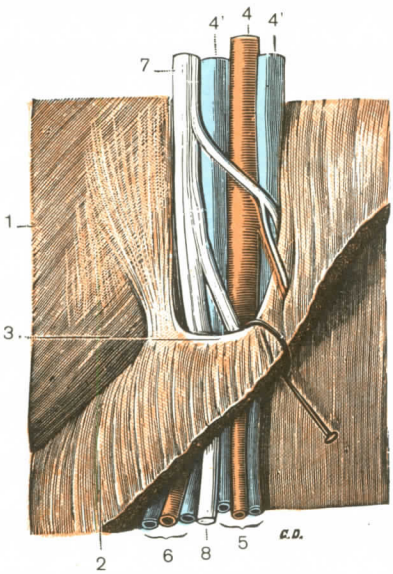

FIG. 1049

Anillo del sóleo visto posteriormente, lado derecho.

1, músculo poplíteo cubierto de su aponeurosis. — 2, músculo sóleo. — 3, arco del sóleo. — 4, 4', arteria y venas poplíteas (en este sujeto la vena poplítea, en la parte inferior, era doble). — 5, arteria y venas tibiales posteriores. — 6, arteria y venas peroneas (en este sujeto el tronco tibioperoneo era extremadamente corto). — 7, nervio ciático poplíteo interno. — 8, nervio tibial posterior.

2.° Relaciones. — En el sóleo, considerado desde el punto de vista de sus relaciones, debemos considerar dos caras (una posterior y otra anterior) y dos bordes (uno externo y otro interno). Su *cara posterior* o *superficial* está en relación con el plantar delgado y con los gemelos. Su *cara anterior* o *profunda* cubre los músculos tibial posterior, flexor común de los dedos y flexor propio del dedo gordo, así como el nervio tibial posterior, el tronco arterial tibioperoneo y las dos ramas que de él parten. Su *borde interno* y su *borde externo* sobresalen de la masa de los gemelos, poniéndose en relación con la aponeurosis superficial y la piel.

3.° Vascularización. — Está asegurada por dos arterias principales: una, superior, nacida de la poplítea o del tronco tibioperoneo, y otra, inferior, nacida de la arteria peronea o, más raramente, de la tibial posterior (20 por 100) o también del tronco tibioperoneo (15 por 100). La primera se distribuye principalmente por las fibras preaponeuróticas; la segunda, por los fascículos retroaponeuróticos. Hay pocas anastomosis entre estas dos arterias.

4.° Inervación. — El músculo sóleo está inervado a la vez: 1.°, por un nervio posterior, que emana del *ciático poplíteo interno* y penetra en él por su cara superficial, a nivel de su tercio superior, dos centímetros por debajo del arco: 2.°, por un nervio anterior, que emana del nervio *tibial posterior* y penetra en el músculo por su cara profunda, a nivel de su tercio medio o de su tercio inferior.

5.° Acción. — Como los gemelos, el sóleo extiende el pie sobre la pierna y obra poderosamente en la marcha y el salto.

Variedades. — Hemos visto, en un caso, la porción tibial del sóleo reducirse a un pequeño fascículo. Los fascículos tibiales faltan en casi todos los monos. En éstos el sóleo es casi independiente de los gemelos; a veces en el hombre el sóleo se encuentra aislado por completo: puede insertarse directamente en el calcáneo, como se observa de ordinario en la mayor parte de los antropoides. Hay variaciones sobre la extensión de las fibras musculares; éstas a veces descienden mucho, hasta el calcáneo. Se halla algunas veces al lado del sóleo normal un *sóleo supernumerario,* que generalmente termina en el calcáneo, por dentro de él,

pero tiene los puntos de partida más diversos: línea oblicua de la tibia, superficie misma del sóleo, aponeurosis tibial profunda, etc. En un caso, tal vez único, hemos encontrado en el mismo individuo, en la cara posterior de la pierna derecha, un sóleo supernumerario y un largo accesorio de los flexores, ambos muy desarrollados y unidos en un solo músculo. Este músculo supernumerario cubría por completo las dos arterias peronea y tibial posterior. GRUBER ha encontrado un fascículo supernumerario que, desprendiéndose de la tibia, venía a perderse en el arco del sóleo, al que ponía tenso con sus contracciones.

3.° *Plantar delgado*

El plantar delgado (fig. 1048, 9) es un músculo pequeño, aplanado y triangular, situado en la cara posterior de la articulación de la rodilla, por debajo y un poco por dentro del **gemelo externo.**

1.° Inserciones. — Se inserta por arriba en la parte más elevada del cóndilo externo del fémur, en la cápsula de la articulación de la rodilla y en el tendón de origen del gemelo externo.

De aquí se dirige oblicuamente hacia abajo y adentro y termina, después de un trayecto que varía de 5 a 12 centímetros, en un tendón aplanado y muy delgado, casi filiforme. Este tendón, continuando la dirección del cuerpo muscular, avanza primeramente por la capa celular que se extiende entre el sóleo y los gemelos. Después se desprende de esta capa celulosa y va a colocarse en el borde interno del tendón de Aquiles, que costea en una parte de su extensión, y, por último, termina bien en este tendón, bien en el calcáneo. Se le ve también, en ciertos casos, perderse en el tejido celular de la región del talón.

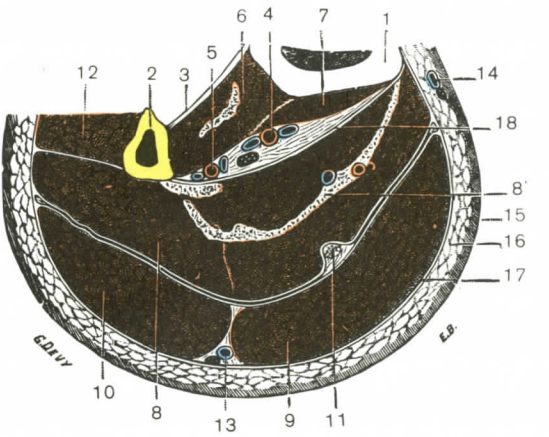

FIG. 1050

Corte transversal de la pierna en la unión de su tercio superior con su tercio medio (parte posterior del corte para dejar ver la aponeurosis intramuscular del sóleo).

1, tibia. — 2, peroné. — 3, membrana interósea. — 4, arteria tibial posterior y sus venas. — 5, arteria peronea y sus venas. — 6, músculo tibial posterior. — 7, flexor común de los dedos. — 8, sóleo, con 8', su aponeurosis intramuscular. — 9, gemelo interno. — 10, gemelo externo. — 11, tendón del plantar delgado. — 12, peroneo lateral largo. — 13, vena y nervio safenos externos. — 14, vena y nervio safenos internos. — 15, piel. — 16, tejido celular subcutáneo. — 17, aponeurosis superficial. — 18, aponeurosis profunda.

2.° Relaciones. — Difieren según se considere la mitad superior o la mitad inferior:

α) *En su mitad superior,* el plantar delgado está cubierto por los gemelos y cubre sucesivamente el ligamento posterior de la rodilla, el poplíteo y el sóleo. El paquete neurovascular del hueco poplíteo está situado a su lado externo.

β) *En su mitad inferior,* el músculo, reducido a un simple tendón, sigue el lado interno del tendón de Aquiles y participa de sus relaciones.

3.° Vascularización. — Está irrigado superficialmente por la *arteria gemela externa* y por un ramo directo de la poplítea. La *articulación superoexterna* le envía algunas ramillas que llegan a él por su cara profunda.

4.° Inervación. — El plantar delgado está inervado por el *ciático poplíteo interno.* El ramo que le está destinado, siempre muy delgado, penetra en él por su cara profunda, cerca de su borde interno.

5.° **Acción.** — El destino primitivo del plantar delgado es fusionarse con la aponeurosis plantar e insertarse, por medio de ésta, en las primeras falanges de los dedos; tal es la disposición que se encuentra en gran número de animales y sobre todo en los monos inferiores. En el hombre, este músculo no existe más que en estado de vestigio y no se fija en el calcáneo más que por *inserción indirecta.* Desempeña en los prosimios un gran papel como flexor de la pierna. En los monos propiamente dichos se separa de la parte distal del tendón que forma luego la aponeurosis plantar. Luego, de los monos al hombre, se asiste a su regresión. Falta normalmente en el gorila y el gibón. Así es que viene a ser un auxiliar de los gemelos y del sóleo y toma en la extensión del pie una parte más o menos considerable, que, naturalmente, está en relación con su desarrollo.

Variedades. — El plantar delgado es muy variable, lo mismo que todos los órganos rudimentarios. Puede estar reforzado por un fascículo supernumerario *(m. bíceps).* Anormalmente, el plantar delgado se inserta por debajo del cóndilo externo: 1.°, en la tibia; 2.°, en la aponeurosis del músculo poplíteo; 3.°, en el peroné; 4.°, en la aponeurosis de la pierna; 5.°, en los músculos vecinos. Además, puede terminar por encima del calcáneo: 1.°, en el ligamento anular interno; 2.°, en el tejido celular situado entre los gemelos y el sóleo. LINHART lo ha visto insertarse en la sinovial articular de la garganta del pie. El músculo puede, por último, por una vuelta a su primer punto de destino, insertarse en la aponeurosis plantar (véase más adelante, *Aponeurosis*). Este fascículo tensor de la aponeurosis puede también no subir hasta el cóndilo; WOOD lo ha visto desprenderse del peroné; ANDERSON y TESTUT, de la línea oblicua de la tibia. La ausencia del plantar delgado es frecuente; sin embargo, es menos frecuente que la del palmar menor, su homólogo del miembro torácico. Existe en la proporción del 95 por 100 en los negros, del 92 por 100 en los europeos, del 90 por 100 en los chinos y del 80 por 100 en los japoneses.

4.° *Poplíteo*

El poplíteo (figs. 1051, 7, y 1052, 2) es un músculo corto, aplanado y triangular, situado en la parte posterior de la rodilla, por debajo de los gemelos y del plantar delgado.

1.° **Inserciones.** — Se inserta, por arriba, en la parte posterior y externa del cóndilo externo, en una depresión generalmente muy manifiesta. Contrae además, por debajo del cóndilo, uniones íntimas con el cartílago semilunar correspondiente y con la cápsula articular de la rodilla.

De aquí se dirige oblicuamente hacia abajo y adentro, se ensancha en forma de abanico y viene a insertarse: 1.°, en el labio superior de la línea oblicua de la tibia; 2.°, en toda la porción de la cara posterior de este hueso que está situada por encima de dicha línea.

2.° **Relaciones.** — El poplíteo está cubierto, *por detrás,* por los dos gemelos, el plantar delgado, los vasos poplíteos y el nervio ciático poplíteo interno.

Cubre, *por delante,* la cara posterior de la articulación de la rodilla, sobre la cual se desliza mediante una bolsa serosa. Esta bolsa serosa *(bolsa del poplíteo),* que depende de la gran sinovial articular (véase ARTROLOGÍA), desciende comúnmente hasta la parte media del peroné.

De sus dos bordes, el *borde superior,* oblicuo hacia abajo y adentro, corresponde al contenido de la fosa poplítea; su *borde inferior,* oblicuamente dirigido, como el precedente, hacia abajo y adentro, sigue en toda su extensión las inserciones superiores del sóleo.

3.° **Vascularización.** — Está irrigado: 1.°, por la *articular inferior interna* (borde superior); 2.°, por la *articular inferior externa;* 3.°, por la *arteria nutricia de la*

tibia (borde inferior); 4.º, por el *tronco tibioperoneo;* 5.º, por la *recurrente tibial posterior* (cara profunda). Todas estas arterias le rodean a modo de círculo.

4.º **Inervación.** — El músculo poplíteo está inervado por el nervio poplíteo, rama del *ciático poplíteo interno.* Los ramos más importantes penetran en el músculo por su borde inferior y cara anterior, siguiendo una de las ramas el borde inferior del músculo.

5.º **Acción.** — Dobla la pierna sobre el muslo y le imprime al mismo tiempo un ligero movimiento de rotación hacia dentro.

Variedades. — Se ha notado la ausencia del músculo poplíteo. Este músculo puede estar reforzado por un fascículo adicional situado por encima de él e inserto igualmente en el cóndilo. El poplíteo presenta entonces dos cabezas: es un verdadero *músculo bíceps.*

PRONADOR TRANSVERSO DE LA PIERNA. — Este fascículo muscular, homólogo del pronador cuadrado del miembro torácico, ha sido señalado y descrito por GRUBER con el nombre de *peroneo-tibialis.* Muy variable en su desarrollo, está situado por debajo del poplíteo y se extiende transversalmente de la extremidad superior del peroné a la parte correspondiente de la tibia. Este fascículo se encontró ocho veces en cien individuos, según las investigaciones de KRAUSE y de KNOTT; es constante en gran número de monos inferiores.

5.º *Flexor largo común o flexor tibial de los dedos* [1]

El más interno de los músculos de la capa profunda, el flexor común o *flexor tibial de los dedos* (fig. 1051, 2) se extiende de la parte media de la tibia a los cuatro últimos dedos.

1.º **Inserciones.** — Se inserta por arriba: 1.º, en el labio inferior de la línea oblicua de la tibia, inmediatamente por debajo del sóleo; 2.º, en el tercio medio de la cara posterior de la tibia, por dentro del tibial posterior; 3.º, en el tabique fibroso que lo separa de este último músculo.

De estas diferentes superficies de inserción, las fibras carnosas se dirigen verticalmente hacia abajo y vienen a reunirse en la cara anterior de un tendón resistente *(tendón terminal),* el cual sube muy arriba en el interior del músculo.

Este tendón terminal pasa primeramente por detrás del maléolo interno, colocado en una corredera que le es común con el tendón del tibial posterior. Después cambia de dirección, se dirige adelante y abajo (fig. 1053, 5) y atraviesa la corredera calcánea interna, pasando por debajo de la apófisis menor del calcáneo. Llega a la región plantar, cruza en X el tendón del flexor propio del dedo gordo, que está situado más profundamente, limita por su lado externo con el músculo accesorio o cuadrado carnoso (véase más adelante) y, finalmente, se divide en *cuatro tendones terminales* que se dirigen divergentes hacia sus dedos respectivos y, llegados al extremo posterior de la tercera falange, se comportan del mismo modo que sus homólogos del miembro superior, los tendones del flexor profundo o perforante de los dedos.

2.º **Relaciones.** — Las relaciones del flexor tibial de los dedos varían según la región donde se las considera:

(1) Las denominaciones de flexor común de los dedos y flexor propio del dedo gordo son inexactas. El primero de estos músculos, en efecto, no se dirige a todos los dedos, como parece indicar la palabra *común* con la cual se designa, y por otra parte, el flexor propio del dedo gordo tiene bajo su dependencia, no tan sólo el primer dedo, como lo indica el adjetivo *propio,* sino también el segundo y el tercero. Los sinónimos de *flexor tibial* y *flexor peroneo* de los dedos del pie, que hemos introducido en el lenguaje clásico, nos parecen preferibles: tienen la doble ventaja de no prejuzgar nada en su modo de terminación y de señalar claramente la manera de insertarse en el esqueleto de la pierna: el primero (el *tibial*) se desprende de la *tibia,* el segundo (el *peroneo*) se inserta en el *peroné.*

α) *En la pierna,* este músculo está cubierto por el sóleo y, más allá del sóleo, por los dos gemelos, principalmente por el gemelo interno. A su vez cubre la tibia y una porción del músculo tibial posterior.

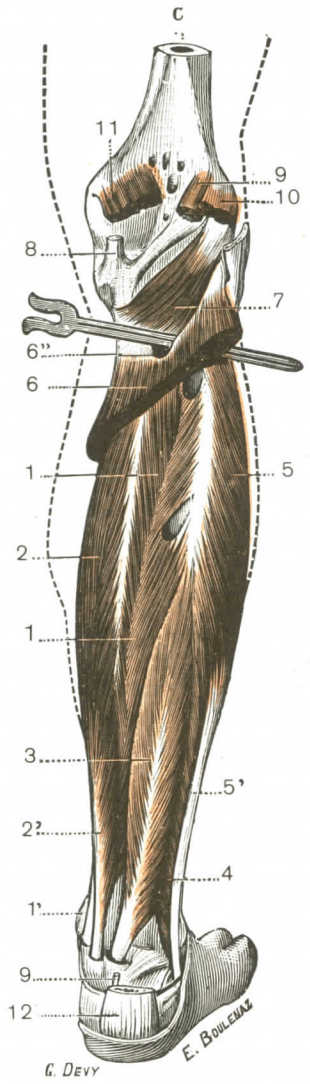

FIG. 1051

Músculos de la región posterior de la pierna, capa profunda.

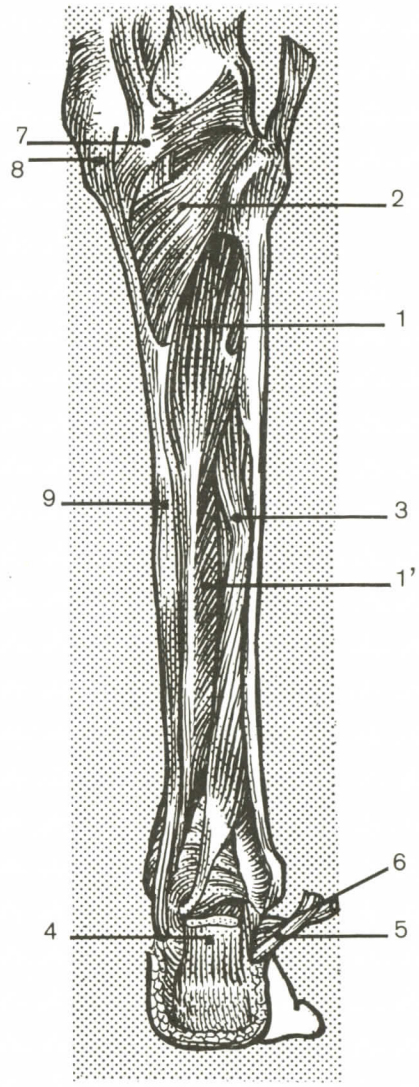

FIG. 1052

Músculos de la región posterior de la pierna, capa profunda.

C, fémur. — 1, tibial posterior. — 2, flexor largo común de los dedos. — 2', el mismo músculo. — 3, flexor largo del dedo gordo. — 5, peroneo lateral largo, con 5', su tendón. — 6, sóleo. — 6'', anillo del sóleo. — 7, poplíteo. — 8, tendón inferior del semimembranoso. — 9, plantar delgado. — 10, gemelo externo. — 11, gemelo interno. — 12, tendón de Aquiles.

1, 1', tibial posterior. — 2, poplíteo. — 3, flexor largo del dedo gordo. — 4, tendón de Aquiles. — 5, peroneo lateral corto. — 6, peroneo lateral largo. — 7, tendón reflejo del semimembranoso. — 8, ligamento lateral interno de la articulación de la rodilla. — 9, flexor largo común de los dedos.

β) *En la garganta del pie,* su tendón corre, a beneficio de una sinovial que describiremos más adelante, dentro de una vaina osteofibrosa especial, teniendo en su

parte interior el tendón del tibial posterior, en su parte posterior los vasos tibiales posteriores y el nervio que los acompaña.

γ) *En la planta del pie* (fig. 1068, 2), cubre el abductor del dedo gordo. Está a su vez cubierto, primeramente, por el aductor del dedo gordo y, más abajo, por el flexor corto de los dedos. Presta inserción a los cuatro lumbricales del pie.

δ) *En los dedos del pie,* los tendones terminales del flexor tibial están alojados en vainas osteofibrosas enteramente análogas a las que hemos encontrado y descrito para los flexores de los dedos (página 1053).

3.° Vascularización.—Está irrigado por la *tibial posterior,* que le envía de 7 a 10 ramos en dirección transversal que llegan al músculo por su lado externo. Su parte superior recibe en el tercio de los casos una arteria procedente del tronco tibioperoneo

4.° Inervación. — El músculo flexor tibial de los dedos está inervado por ramos del *tibial posterior;* estos ramos penetran en él por su cara superficial, cerca de su borde externo.

5.° Acción. — Este músculo dobla ante todo los cuatro últimos dedos sobre el pie y luego extiende el pie sobre la pierna.

6.° *Flexor largo del dedo gordo o flexor peroneo de los dedos*

El más externo de los músculos de la capa profunda, el flexor largo del dedo gordo (figs. 1051 y 1052, 3), se extiende del peroné al primer dedo.

1.° Inserciones. — Se inserta por arriba: 1.°, en los dos tercios inferiores de la cara posterior del peroné; 2.°, en el tabique fibroso que lo separa del grupo de los peroneos laterales; 3.°, en la parte inferior del ligamento interóseo.

De estas numerosas superficies de inserción, las fibras musculares se dirigen hacia abajo y un poco hacia dentro y terminan alrededor de un largo tendón, que ocupa casi toda la altura del músculo. Este tendón terminal (fig. 1053, 3) corre sucesivamente: 1.°, sobre la cara posterior de la extremidad inferior de la tibia, dentro de un canal especial; 2.°, dentro de la corredera oblicua que ya hemos descrito en la cara posterior del astrágalo; 3.°, dentro de la corredera calcánea interna, por debajo del músculo precedente. Llegado a la región plantar, cruza la cara profunda del tendón del flexor común y se coloca entre los músculos de los compartimientos interno y medio (fig. 1066, 1) hasta llegar al dedo gordo, donde termina en la extremidad posterior de la segunda falange.

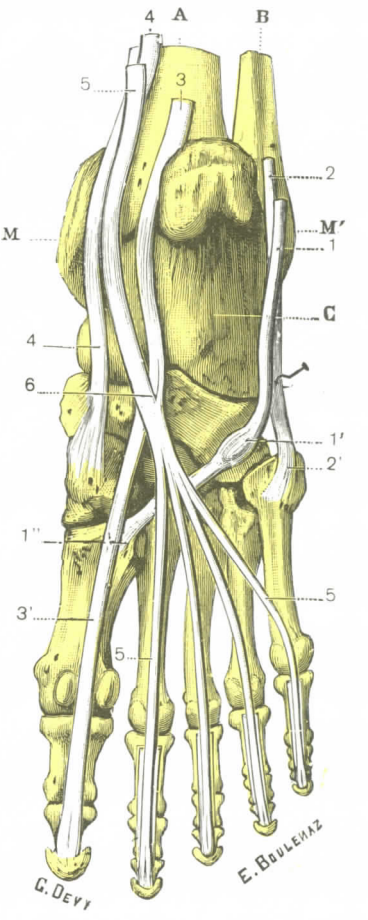

FIG. 1053

Figura semiesquemática que muestra, en estado de aislamiento, los diversos tendones de la planta del pie.

A, tibia.—B, peroné.—C, calcáneo.—M, maléolo interno.—M' maléolo externo. — 1, peroneo lateral largo, con: 1', su hueso sesamoideo; 1'', su inserción en el primer metatarsiano. — 2, peroneo lateral corto, con 2', su inserción en el quinto metatarsiano. — 3, 3', flexor largo propio del dedo gordo. — 4, 4, tibial posterior. — 5, 5, 5, flexor largo común de los dedos, reforzado en 6 por un fasciculo procedente del flexor propio.

Al penetrar en la región plantar, el flexor propio del dedo gordo envía una rama de bifurcación a los tendones del flexor común; esta rama, que ha sido estudiada particularmente por TURNER y por EILHARD SCHULTZE, suele terminar en los dedos segundo y tercero. Es, por lo demás, constante, y repetimos que la denominación de *flexor propio,* dada al músculo que nos ocupa, es un error.

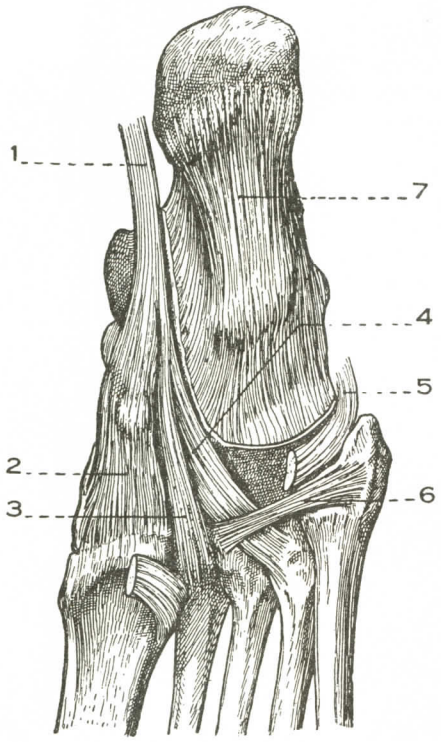

FIG. 1054

Inserciones inferiores del tibial posterior.

1, tendón del tibial posterior. — 2, fascículos que pasan por el tubérculo del escafoides y se prolongan sobre el primer cuneiforme. — 3, fascículos que se insertan en el segundo cuneiforme y el segundo metatarsiano. — 4, fascículo que se inserta en el tercer cuneiforme y en el tercero y cuarto metatarsianos. — 5, tendón del peroneo lateral largo. — 6, ligamento que va del tercero al quinto metatarsianos.

2.º Relaciones. — Las examinaremos sucesivamente, como en el músculo precedente, en la pierna, en la garganta del pie, en el pie y en el dedo gordo:

α) *En la pierna,* el flexor peroneo está cubierto por el sóleo y por el tendón de Aquiles. Cubre el peroné, el borde correspondiente del músculo tibial posterior y la porción inferior del ligamento interóseo. La arteria peronea, situada primeramente sobre su cara posterior, desaparece en seguida en el espesor del músculo, al que atraviesa de atrás a delante para alcanzar su cara profunda.

β) *En la garganta del pie,* está contenido en una vaina osteofibrosa que le es propia, la cual está tapizada por una sinovial (véase más adelante).

γ) *En el pie,* corre dentro de una corredera anteroposterior, formada por el flexor corto del dedo gordo por dentro y el abductor oblicuo del mismo dedo por fuera.

δ) *En el dedo gordo,* pasa entre los dos sesamoideos metatarsofalángicos, después viene a colocarse en la cara inferior de la primera y de la segunda falanges, contra las cuales está sujeto por una vaina fibrosa.

3.º Vascularización. — Está irrigado por la *peronea,* que le envía de 10 a 12 arteriolas, algunas de ellas comunes con el tibial posterior.

4.º Inervación. — El flexor largo propio del dedo gordo está inervado, como el precedente, por el nervio *tibial posterior.* El ramo o los ramos a él destinados le llegan por el borde interno.

5.º Acción. — Este músculo dobla primero las falanges del dedo gordo y las de los otros dedos en que se inserta. Secundariamente, extiende el pie sobre la pierna.

Variedades. — Cada uno de los flexores largos puede estar reforzado por un fascículo supernumerario que procede, según los casos, del peroné, de la tibia o de la aponeurosis. Los flexores se envían mutuamente algunas veces fascículos anastomóticos. BAHNSEN ha encontrado un *flexor propio del segundo dedo,* emanado de la cara posterior de la tibia. BARTHOLIN ha encontrado también un *flexor largo del dedo pequeño,* igualmente inserto en el hueso interno de la pierna.

7.º *Tibial posterior*

El tibial posterior (figs. 1051, 1, y 1052, 1) está situado profundamente entre los dos flexores largos de los dedos del pie que le son paralelos. Se extiende de los dos huesos de la pierna al borde interno del pie.

1.º Inserciones. — Se inserta por arriba: 1.º, en la línea oblicua de la tibia (lado inferior), debajo del músculo sóleo; 2.º, en la cara posterior de la tibia, por encima y afuera del flexor común de los dedos; 3.º, en la porción de la cara interna del peroné que está situada por detrás del ligamento interóseo; 4.º, en los dos tercios superiores de este ligamento interóseo; 5.º, en los tabiques fibrosos que lo separan de los dos flexores largos.

Desde estas numerosas y extensas superficies de inserción, las fibras carnosas del tibial posterior se dirigen hacia abajo alrededor de un largo tendón, el cual aparece en la parte superior del músculo, bajo la forma de una aponeurosis dirigida de delante atrás. Este tendón, situado primeramente por fuera del flexor común de los dedos, cruza a este último en la parte inferior de la pierna, de la que ocupa sucesivamente las partes anterior e interna. Colocándose en seguida detrás del maléolo interno, lo rodea de arriba abajo y de atrás a delante para dirigirse hacia el tubérculo del escafoides. Termina en este tubérculo, enviando expansiones a los tres cuneiformes y a los tres metacarpianos medios (figuras 1054, 2, 3 y 4).

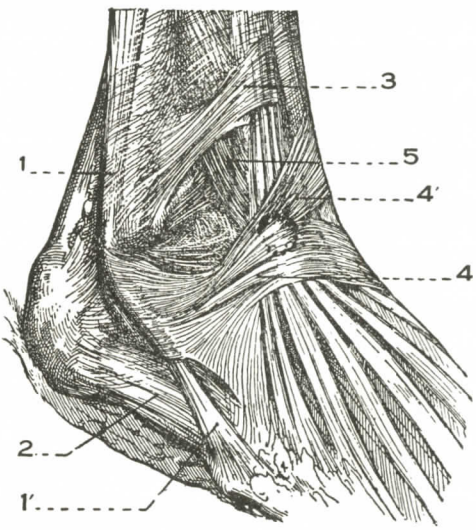

FIG. 1055

Garganta del pie, cara externa.

1, 1', peroneo lateral corto. — 2, abductor del dedo pequeño. — 3, condensación de la aponeurosis tibial que constituye un fascículo superior al ligamento anular del tarso. — 4, 4', ligamento anular del tarso. — 5, extensor común de los dedos.

En tendón terminal del tibial posterior presenta, a nivel de su inserción escafoidea o un poco por detrás de ésta, un núcleo fibrocartilaginoso, cuya existencia es bastante constante. Este núcleo es susceptible de osificarse, constituyendo de este modo un verdadero sesamoideo intratendinoso.

2.º Relaciones. — El tibial posterior ocupa sucesivamente la pierna y la región de la garganta del pie:

α) *En la pierna,* el tibial posterior está cubierto por el sóleo, por el flexor común de los dedos, por el flexor propio del dedo gordo, por los vasos tibiales posteriores y el nervio del mismo nombre. Cubre a su vez el ligamento interóseo y una parte de los dos huesos de la pierna. *Por dentro,* está en relación con el flexor tibial; *por fuera,* con el flexor peroneo.

β) *En la garganta del pie,* su tendón ocupa una corredera osteofibrosa que le es propia y está tapizada por una sinovial destinada a facilitar sus movimientos (véase más adelante). Corre primeramente por el borde posterior del maléolo. Más abajo

pasa sobre el ligamento lateral interno de la articulación de la garganta del pie y sobre el ligamento calcaneoescafoideo inferior.

3.º **Vascularización.** — Está irrigado principalmente por la *tibial posterior.*

4.º **Inervación.** — El tibial posterior está inervado por el nervio *tibial posterior.* Los ramos que le están destinados, situados fuera del tronco de origen, penetran en él por su cara superficial, a nivel de su tercio o de su mitad superior.

5.º **Acción.** — A causa de su oblicuidad, el tibial posterior ejerce sobre el pie una triple acción: lo extiende sobre la pierna, lo lleva en aducción y le imprime al mismo tiempo un movimiento de rotación hacia dentro.

Variedades. — Son extremadamente raras: el fascículo que BAHNSEN había tomado por un *tibialis secundus* nos parece ser un simple tensor de la sinovial de la garganta del pie, que no tiene nada de común con el tibial posterior. Este músculo puede presentar conexiones más o menos extensas con los flexores largos de los dedos. No se hallaba presente en un caso observado por BUDGE. LACHI describe un tibial posterior que, de la porción inferior de la tibia, se dirige al calcáneo. En un caso de WOOD, el tibial posterior enviaba una expansión al flexor del dedo gordo.

4. Correderas y sinoviales de los tendones de los músculos de la pierna

1.º **Correderas tendinosas y ligamentos anulares del tarso.** — Los distintos tendones que desde la pierna descienden al pie atraviesan, cerca de la articulación tibiotarsiana, las vainas contentivas, de cuya constitución participan a la vez las superficies óseas de la garganta del pie y los ligamentos en forma de cinta llamados *ligamentos anulares del tarso.* Estos ligamentos, que recuerdan bastante bien, tanto por su configuración como por sus funciones, los ligamentos anulares del carpo, son en número de tres y se les distingue, según su situación, en *anterior, externo* e *interno.*

A. LIGAMENTO ANULAR ANTERIOR DEL TARSO. — El ligamento anular anterior del tarso es una formación fibrosa situada en la región anterior de la garganta del pie, anexa, como veremos luego, al músculo pedio y a los tendones de los músculos anteriores de la pierna. Consta de dos porciones: porción superficial y porción profunda.

a) *Porción superficial.* — La porción superficial, la que aparece luego de levantar la piel y el tejido celular subcutáneo (fig. 1056), tiene la forma de una cinta fibrosa que se extiende oblicuamente desde la pared anteroexterna del calcáneo hasta el borde interno de la garganta del pie. Se origina, por fuera, en el calcáneo, en la parte más externa del hueco calcaneoastragalino, inmediatamente por dentro de la vaina de los peroneos laterales, la cual casi siempre le manda un fascículo de refuerzo. Desde este punto se dirige hacia arriba y adentro, cruza oblicuamente el pedio y el extensor común de los dedos del pie y, al llegar al borde interno de este último músculo, se divide en dos ramos, de los que uno es superior y otro inferior.

Así constituida, la porción superficial del ligamento anular anterior se parece bastante bien a una **Y** tendida ⊱). De estas dos ramas de bifurcación, la inferior o descendente cruza muy oblicuamente el paquete vasculonervioso del pie, el tendón del extensor propio del dedo gordo, el tendón del tibial anterior, y viene a terminar en el borde interno del pie, en donde se inserta a la vez en la aponeurosis plantar, en el escafoides y en la primera *cuña.* La rama de bifurcación superior es la más importante y se subdivide a su vez en dos fascículos, uno superficial y profundo el otro; la hoja superficial, relativamente delgada, se dirige oblicuamente ha-

cia arriba y adentro, pasa por delante del tendón del tibial anterior y viene a insertarse en la parte inferior de la cresta de la tibia y en el maléolo interno; la hoja profunda, de ordinario más resistente, pasa por debajo del tendón del tibial anterior para ir a insertarse, exactamente como la precedente, en la cresta de la tibia y en el maléolo interno. Estas dos hojas fibrosas, una *pretendinosa* y la otra *retrotendinosa,* fusionadas a la vez en su origen y en su terminación, circunscriben una superficie de conducto fibroso de dirección longitudinal, que constituye la corredera del tibial anterior.

Desde el punto de vista de sus relaciones, la porción superficial del ligamento anular anterior del tarso presenta dos caras, una *anterior* o *superficial,* cubierta por el tejido celular subcutáneo y la piel, y la otra *posterior* o *profunda,* que está en relación con los tendones extensores y, en su intervalo, con la segunda porción del ligamento.

b) *Porción profunda.* — La porción profunda del ligamento anular anterior del tarso está situada, como su nombre indica, por debajo de la precedente y de los tendones extensores, junto al plano esquelético de la región. Si la examinamos de fuera a dentro, se observa que nace en el hueco calcaneoastragalino, a la vez en la cara superior de la apófisis mayor del calcáneo y en la parte del astrágalo que cierra por detrás el conducto interóseo. RETZIUS siguió algunas de estas fibras a través del conducto interóseo *(sinus tarsi)* hasta la apófisis menor del calcáneo. Desde el hueco calcaneoastragalino, la porción profunda se dirige hacia arriba y adentro, alcanza pronto el borde interno del pedio y allí se une íntimamente a la porción superficial. Siguiendo luego su trayecto, se introduce debajo de los tendones del peroneo anterior y del extensor común de los dedos del pie, llegando así al borde interno de este último músculo. En este punto, una parte de sus fibras se dirigen hacia delante y van a fusionarse con la porción superficial. El resto de sus fibras pasan por detrás del tendón del extensor propio del dedo gordo, y, rodeándolo con su borde interno, van, por fin, a su vez a reunirse con la porción superficial.

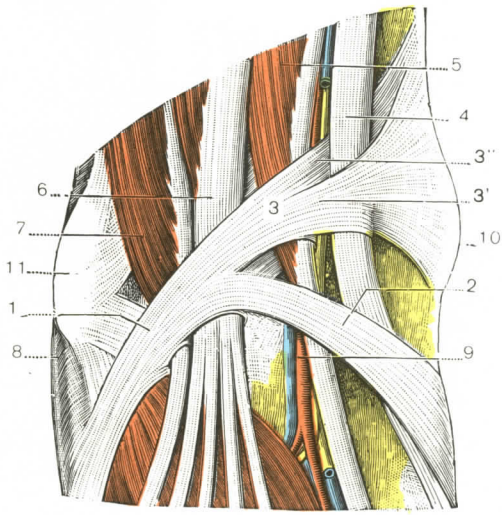

FIG. 1056

Ligamento anular anterior del tarso, porción superficial.

1, porción superficial del ligamento anular anterior del tarso. — 2, su rama de bifurcación inferior. — 3, su rama de bifurcación superior, con : 3', su hoja superficial; 3'', su hoja profunda. — 4, tibial anterior. — 5, extensor propio del dedo gordo. — 6, extensor común de los dedos del pie. — 7, peroneo anterior. — 8, peroneos laterales. — 9, paquete vasculonervioso. — 10, maléolo interno. — 11, maléolo externo.

RETZIUS, al hablar de los fascículos que la porción profunda envía a la porción superficial, de una parte sobre el borde interno del extensor común y de otra sobre el borde interno del extensor propio, dice que estos fascículos, una vez fusionados con la porción superficial, se incurvan hacia fuera y vuelven a insertarse en el calcáneo; formarían, pues, como una especie de asa o fronda, y sujetarían en su sitio a los precitados tendones a manera de poleas de reflexión. Así se comprende por qué la porción profunda del ligamento anular viene a ser, en su conjunto, el *ligamento en fronda (schleuderförmiges Band)* de RETZIUS. Esta disposición en asa de los fascículos constitutivos del ligamento anular profundo es muy manifiesta en ciertos animales, especialmente en el perro y en la *Simia cynomolgus* (RETZIUS), detalle anatómico mucho menos claro en el hombre.

Cualquiera que sea la significación morfológica de los tabiques sagitales que unen entre sí las porciones profunda y superficial del ligamento anular anterior del tarso, estos tabiques existen y dividen el vasto espacio comprendido entre las dos porciones en cuatro espacios secundarios (fig. 1057), a saber: 1.º, a nivel del hueco calcaneoastragalino, un espacio elíptico, cerrado por detrás por los fascículos fibrosos del sinus tarsi; este espacio está ocupado por la extremidad posterior del músculo pedio, que toma en él la mayor parte de sus inserciones; 2.º, por dentro del compartimiento del pedio, un segundo espacio abierto hacia delante y abajo, verdadero conducto o corredera en la cual se introducen el tendón del peroneo anterior y los

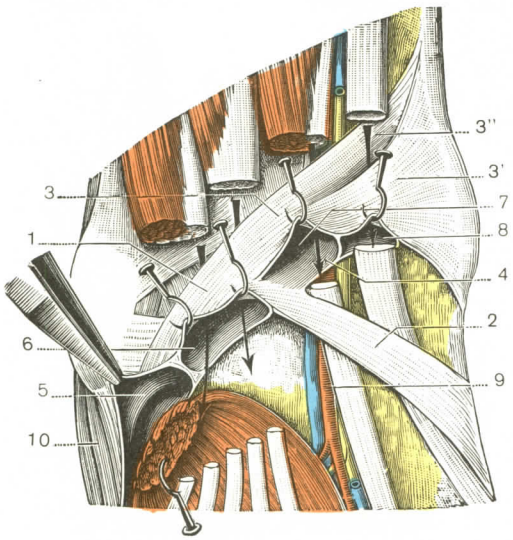

FIG. 1057

La misma, resecados los músculos extensores, para poner de manifiesto las dos porciones del ligamento y sus correderas tendinosas.

1, porción superficial del ligamento anular anterior del tarso. — 2, su rama de bifurcación inferior. — 3, su rama de bifurcación superior, con: 3', su hoja superficial; 3'', su hoja profunda. — 4, porción profunda del ligamento anular con los fascículos o tabiques que envía a la porción superficial. — 5, compartimiento para la extremidad superior del pedio. — 6, corredera del extensor común y del peroneo anterior. — 7, corredera del extensor propio. — 8, corredera del tibial anterior. — 9, paquete vasculonervioso. — 10, peroneos laterales.

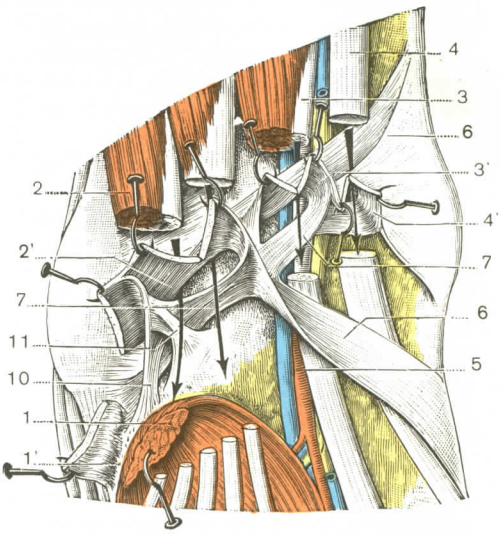

FIG. 1058

La misma, después de múltiples incisiones practicadas en la pared anterior de las correderas tendinosas para que pueda verse mejor la pared posterior.

1, pedio separado hacia abajo, con 1', su vaina. — 2, extensor común de los dedos del pie y peroneo anterior, con 2', su corredera. — 3, extensor propio del dedo gordo, con 3', su corredera. — 4, tibial anterior, con 4', su corredera. — 5, paquete vasculonervioso. — 6, 6, porción superficial del ligamento anular anterior del tarso. — 7, 7, su porción profunda. — 10, fronda del pedio. — 11, fascículos de fibras que van desde el dorso del pie hasta la porción profunda del ligamento.

tendones del extensor común de los dedos del pie; está limitado por dentro por la *fronda del extensor común* de RETZIUS; 3.º, por dentro de la corredera del extensor común, un tercer espacio, dispuesto también en forma de conducto, la corredera del extensor propio del dedo gordo, limitado por dentro por la *fronda del extensor propio* de RETZIUS; 4.º, por fin, por dentro de la corredera del extensor propio, un cuarto espacio, ocupado por el tibial anterior, es la corredera del tibial anterior; ya hemos dicho más arriba que esta corredera era la resultante del desdoblamiento de la porción superficial del ligamento anular anterior del tarso. Conviene añadir que el paquete vasculonervioso de la región, descendiendo de la región anterior de la pierna a la región dorsal del pie, no se introduce en ninguna de las correderas precitadas; pasa, como se ve claramente en las figuras 1057 y 1058, inmediatamente por detrás de la porción profunda del ligamento, un poco por dentro del tendón del extensor propio del dedo gordo del pie.

B. LIGAMENTO ANULAR EXTERNO DEL TARSO. — El ligamento anular externo (figuras 1055 y 1060, 11) es también una cinta fibrosa, extendida oblicuamente sobre los tendones de los dos peroneos laterales. Se desprende, por arriba, del vértice y borde posterior del maléolo externo y viene a terminar, por abajo, en la cara externa del calcáneo. La vaina osteofibrosa que contribuye a formar es única en su comienzo. Un tabique, desprendido de su cara profunda y unido por otra parte al calcáneo, la divide más abajo en dos canales secundarios: uno superior para el peroneo lateral corto, y otro inferior para el peroneo lateral largo.

C. LIGAMENTO ANULAR INTERNO DEL TARSO. — El ligamento anular interno (fig. 1060, 12), situado, como su nombre indica, en la parte interna de la garganta del pie, se extiende oblicuamente del borde posterior y del vértice del maléolo interno a la parte posterior e inferior de la cara interna del calcáneo. Dos tabiques resistentes, desprendidos de su cara profunda y fijados por otra parte en el esqueleto de la región (tibia, astrágalo y calcáneo), circunscriben tres correderas de dirección curvilínea, como los tendones a los cuales dejan pasar. Yendo de delante atrás, la primera de estas correderas aloja al tibial posterior; la segunda da paso al flexor largo común de los dedos o flexor tibial; la tercera está destinada al flexor largo propio del dedo gordo o flexor peroneo. Entre estas últimas correderas, pero en un plano un poco superficial, existe una cuarta y última vaina para los vasos y nervios tibiales posteriores.

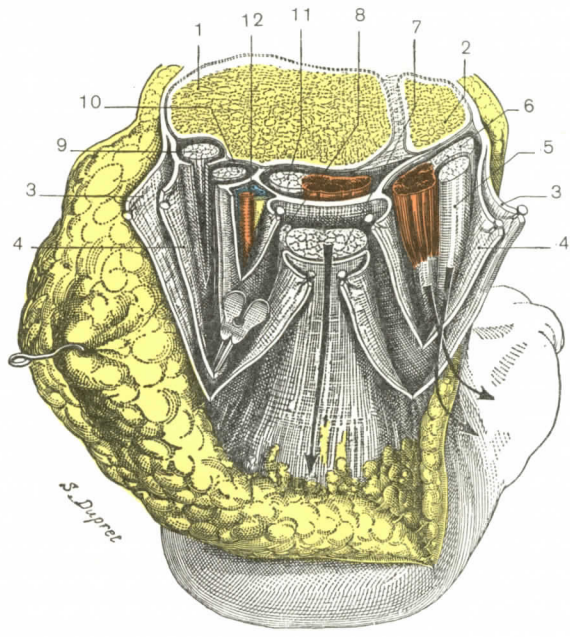

FIG. 1059

Los músculos y tendones de la región posterior de la pierna vistos en su vaina por detrás de la garganta del pie.

1, tibia. — 2, peroné. — 3, aponeurosis superficial. — 4, aponeurosis profunda. — 5 y 6, peroneo lateral largo y peroneo lateral corto en su vaina (las flechas indican la dirección de los tendones). — 7, tendón de Aquiles. — 8, tendón del plantar delgado. — 9, tibial posterior en su vaina. — 10, flexor tibial de los dedos en su vaina. — 11, flexor peroneo de los dedos en su vaina. — 12, paquete vasculonervioso tibial posterior en una vaina especial.

D. RELACIONES DE LOS LIGAMENTOS ANULARES CON LAS APONEUROSIS VECINAS. — Como en la muñeca, los tres ligamentos anulares del tarso se continúan por sus bordes con las aponeurosis vecinas: *por arriba,* con la aponeurosis tibial; *por abajo,* con la aponeurosis dorsal del pie y la aponeurosis plantar. Esta continuidad es tan íntima, que hasta cierto punto cabe considerar estos dos ligamentos como porciones de la aponeurosis de cubierta del miembro, gruesa y reforzada a nivel de la garganta del pie por fibras nuevas de dirección transversal u oblicua.

2.º Sinoviales tendinosas. — Cada una de las correderas precitadas está tapizada en su cara interna por una sinovial, destinada a favorecer el deslizamiento del tendón o de los tendones a que da paso. Tenemos de esta manera, alrededor de la articulación tibiotarsiana, ocho sinoviales o bolsas serosas, de las cuales perte-

necen tres a la región anterior, dos a la región externa y tres a la región posterointerna:

a) *Sinoviales anteriores.* — En la región anterior (fig. 1060, A), la *bolsa serosa del tibial anterior,* que es la más interna, sube por arriba hasta 3 ó 4 centímetros por encima del ligamento anular. Termina por abajo a nivel de la articulación del astrágalo con el escafoides. La *bolsa serosa del extensor largo propio del dedo gordo*

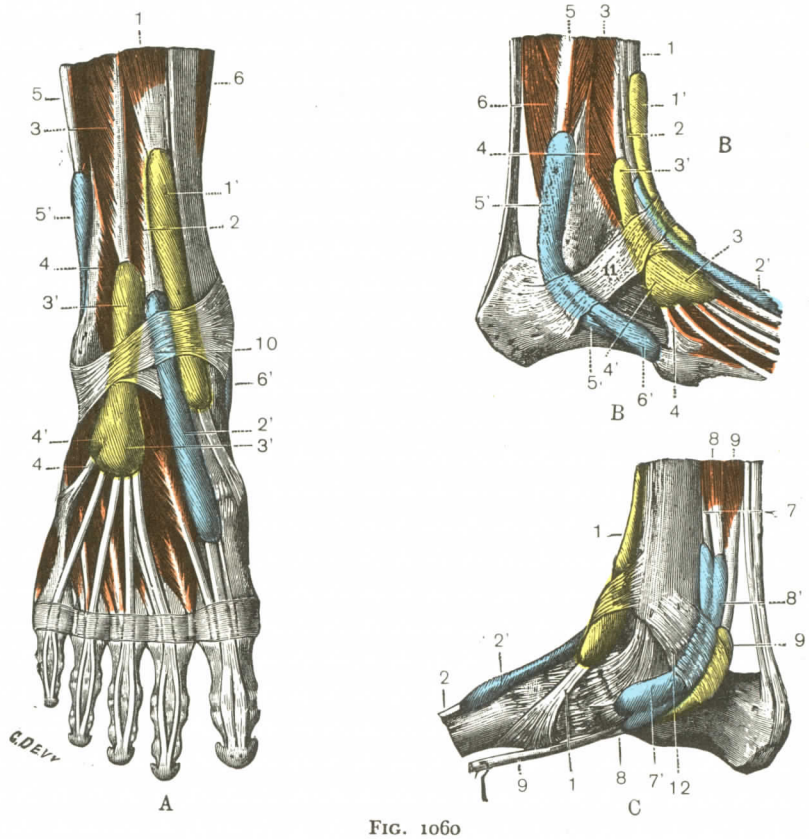

FIG. 1060

Correderas y vainas sinoviales de los tendones de los músculos de la pierna: A, cara anterior; B, lado externo; C, lado interno.

1, tibial anterior, con 1', su vaina. — 2, extensor propio del dedo gordo, con 2', su vaina. — 3, extensor común de los dedos, con 3', su vaina. — 4, peroneo anterior, cuya vaina, 4, se confunde con la del extensor común. — 5, peroneo lateral largo, con 5', su vaina. — 6, peroneo lateral corto, con 6', su vaina, que por arriba se confunde con la del peroneo largo. — 7, tibial posterior, con 7', su vaina. — 8, flexor común, con 8', su vaina. — 9, flexor del dedo gordo, con 9', su vaina. — 10, ligamento anular anterior. — 11, ligamento anular externo. — 12, ligamento anular interno.

empieza un poco más arriba del espacio articular tibiotarsiano y desciende hasta el primer metatarsiano o también hasta la primera falange. La del *extensor común* sube, por arriba, hasta 2 ó 3 centímetros por encima de la articulación tibiotarsiana y se extiende por abajo hasta el escafoides.

b) *Sinoviales externas.* — En la región externa (fig. 1060, B) encontramos la *bolsa serosa de los peroneos,* que empieza a 3 ó 4 centímetros por encima del vértice del maléolo externo y termina por abajo a nivel de la articulación del calcáneo con el cuboides. Simple por arriba, como el canal osteofibroso que tapiza, se desdobla y termina por abajo en dos fondos de saco, destinados a cada uno de los dos peroneos.

Independientemente de esta vaina serosa, que podríamos llamar su vaina superior, tiene el peroneo lateral largo una nueva bolsa serosa en la región plantar, la *vaina inferior* o *plantar del peroneo lateral largo,* que empieza a nivel del cuboides y se continúa hasta el primer metatarsiano.

Las dos bolsas serosas del peroneo lateral largo comunican algunas veces entre sí, pero, por lo general, son independientes, separadas una de otra por un tabique dispuesto en sentido sagital.

c) *Sinoviales posterointernas.* — En la región posterointerna (fig. 1060, C), la *bolsa serosa del tibial posterior* se extiende por arriba hasta cuatro centímetros por encima del espacio articular tibiotarsiano. Las dos vainas restantes, la *vaina del flexor común* y la *vaina del flexor propio,* son un poco menos extensas: raramente suben más de dos centímetros por encima de la articulación tibiotarsiana.

Del lado de la región plantar, las tres bolsas serosas de la región interna tienen generalmente por límite común la línea articular que une la primera a la segunda fila del tarso.

En cada uno de los dedos, los tendones de los flexores están rodeados por una nueva bolsa serosa que les permite deslizarse sobre las falanges. Estas *vainas sinoviales de los dedos del pie* presentan la misma disposición general que las de los dedos de la mano. Son casi siempre mucho más cortas, pues no pasan más allá de la cabeza de los metatarsianos.

5. Aponeurosis de la pierna

Como el muslo, la pierna está rodeada de una aponeurosis que tiene en conjunto la forma de un cilindro o de un manguito. Pasando sobre la cara interna de la tibia, que, como es sabido, no está cubierta por ninguna formación muscular, esta aponeurosis se adhiere al periostio y se confunde con él. De ahí la descripción, dada por buen número de anatomistas, de que la aponeurosis tibial no es un cilindro completo, sino un simple canal cuyos bordes se insertan, uno en el borde interno y el otro en el borde anterior de la tibia, estando separados uno de otro por la cara interna de ese hueso. El manguito aponeurótico de la pierna ofrece a nuestro examen: un *extremo superior,* un *extremo inferior* y *dos superficies,* una exterior y otra interior.

1.º Extremo superior. — Es continuación de la aponeurosis del muslo y toma fuertes inserciones, como ya hemos visto antes, en las principales eminencias de la región: tuberosidad de la tibia, cabeza del peroné y rótula.

2.º Extremo inferior. — Se continúa de la misma manera con la aponeurosis del pie, formando alrededor de la articulación tibiotarsiana los tres ligamentos anulares que acabamos de describir.

3.º Superficie exterior. — Su superficie exterior o superficial está en relación con la piel, de la cual está separada por los nervios superficiales (cutáneos, peroneo, musculocutáneo, safeno externo) y por una rica red venosa, cuyas dos ramas principales son la safena interna y la safena externa.

4.º Superficie interior. — La superficie interior es profunda y está en relación con las masas musculares de la pierna, a las cuales envía vainas más o menos importantes.

a) *Tabiques intermusculares.* — De su parte externa (figs. 1061 y 1062) nacen dos tabiques fibrosos, llamados *tabiques intermusculares,* los cuales se dirigen hacia

el peroné y se insertan: el *anterior* en el borde anterior de este hueso y el *posterior* en su borde externo.

b) *Compartimientos musculares.* — De semejante disposición resulta que el espacio circunscrito por la aponeurosis tibial está dividido en tres cavidades distin-

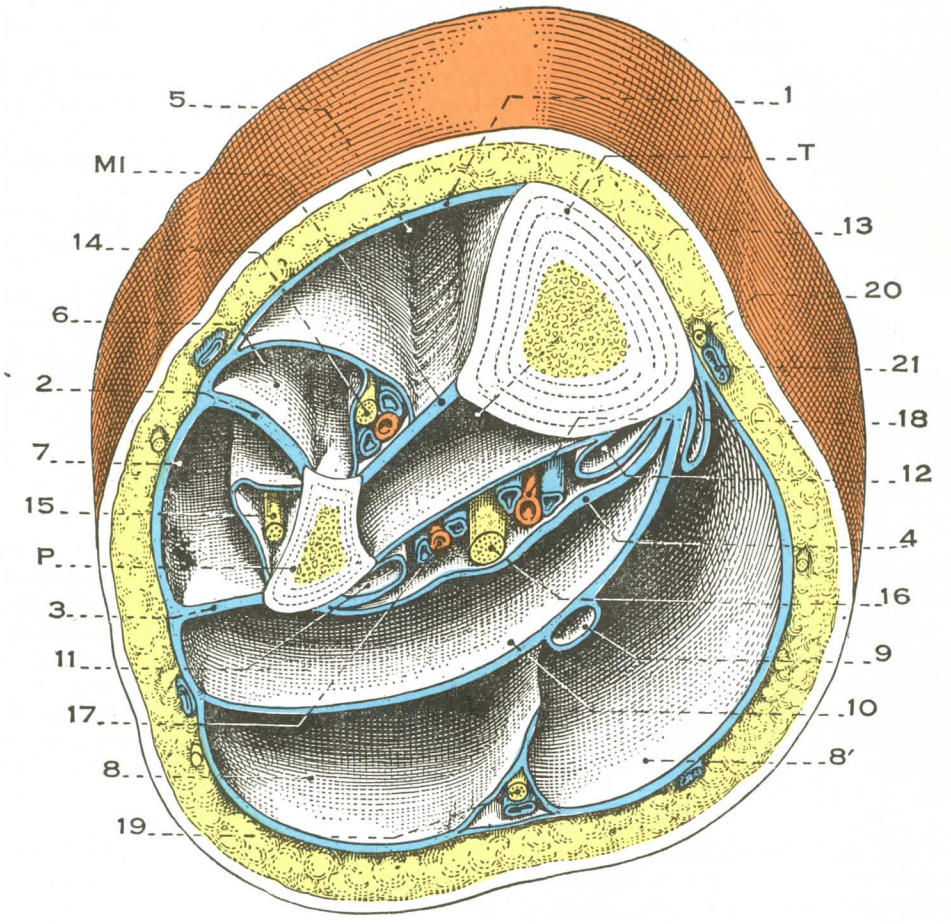

FIG. 1061

Corte de la pierna derecha en el tercio superior (segmento superior del corte).

T, tibia. — P, peroné. — MI, membrana interósea.

1, aponeurosis tibial. — 2, 3, tabiques intermusculares. — 4, aponeurosis tibial posterior profunda. — 5, tibial anterior. — 6, extensor común de los dedos. — 7, peroneo lateral largo. — 8, 8', gemelos externo e interno. — 9, plantar delgado. — 10, sóleo. — 11, flexor propio del dedo gordo. — 12, flexor común de los dedos. — 13, tibial posterior. — 14, arteria y nervios tibiales anteriores. — 15, nervio musculocutáneo. — 16, nervio tibial posterior. — 17, arteria peronea. — 18, arteria tibial posterior. — 19, nervio y vena safenos externos. — 20, nervio safeno interno, — 21, vena safena interna.

tas (figs. 1061 y 1062), cada una de las cuales contiene uno de los grupos musculares reseñados más arriba.

α) Un *compartimiento anterior,* destinado a los músculos de la región anterior de la pierna;

β) Un *compartimiento externo,* ocupado por los dos peroneos laterales;

γ) Un *compartimiento posterior,* que contiene los músculos de la región posterior. Esta última cavidad está subdividida en dos compartimientos secundarios por

un nuevo tabique intermuscular, conocido con el nombre de *aponeurosis tibial profunda,* que se extiende del borde interno de la tibia al borde externo del peroné, pasando: 1.°, por detrás del poplíteo, del tibial posterior y de los flexores largos de los dedos; 2.°, por delante del sóleo, de los gemelos y del plantar delgado.

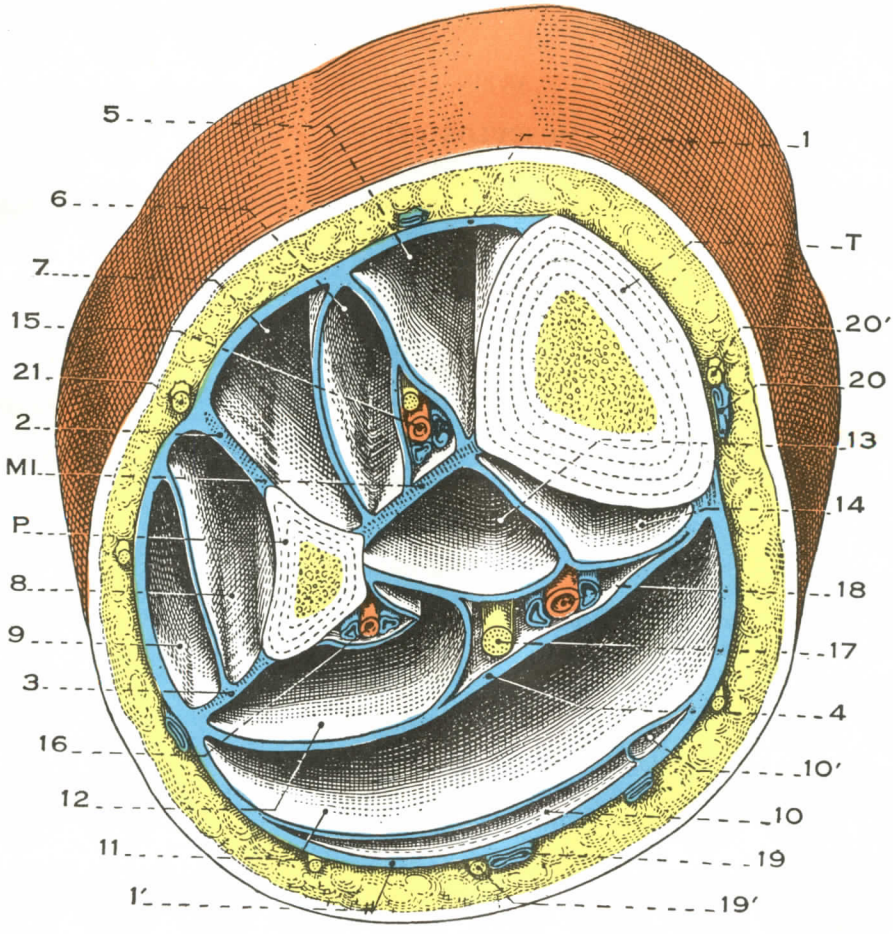

FIG. 1062

Corte de la pierna en la parte inferior del tercio medio (segmento superior).

T, tibia. — P, peroné. — M, membrana interósea.

1, aponeurosis tibial. — 2, 3, tabiques intermusculares. — 4, tibial posterior profunda. — 5, tibial anterior. — 6, extensor propio del dedo gordo. — 7, extensor común de los dedos. — 8, peroneo lateral corto. — 9, peroneo lateral largo. — 10, parte inferior de los gemelos. — 11, sóleo. — 12, flexor propio del dedo gordo. — 13, tibial posterior. — 14, flexor común de los dedos. — 15, arteria y nervio tibiales anteriores. — 16, arteria peronea. — 17, nervio tibial posterior. — 18, arteria tibial posterior. — 19, vena safena externa. — 19', nervio safeno externo. — 20, vena safena interna. — 20', nervio safeno interno. — 21, nervio musculocutáneo.

5.° **Estructura.** — Desde el punto de vista de su estructura, la aponeurosis de envoltura de la pierna, mucho más gruesa por delante que por detrás, está constituida por *fibras transversales* y por *fibras verticales,* más o menos oblicuas, que se entrecruzan con las primeras en todos sentidos y bajo todos los ángulos. Hemos visto más arriba, y lo mencionaremos aquí de nuevo, que algunos músculos, sobre todo el semitendinoso, el *bíceps,* el sartorio y el recto interno, envían a la porción

superior de la aponeurosis tibial numerosos fascículos de refuerzo, por lo cual merecen el nombre de *músculos tensores de la aponeurosis.* Esta denominación está más justificada todavía en los animales, en los cuales los músculos precitados toman buena parte de sus inserciones en la aponeurosis tibial.

ARTICULO IV

MUSCULOS DEL PIE

Los músculos del pie son en número de veinte, distribuidos en cuatro regiones distintas (una para el dorso y las otras tres para la cara plantar), a saber:

1.ª *Región dorsal,* situada en la cara superior o dorsal del pie;

2.ª *Región plantar interna,* a lo largo del borde interno del pie, que comprende los músculos destinados al dedo gordo;

3.ª *Región plantar externa,* a lo largo del borde externo del pie y constituida por los músculos destinados al dedo pequeño;

4.ª *Región plantar media,* situada entre las dos anteriores y que, por consiguiente, ocupa la porción media del pie.

Todas estas regiones corresponden a las que hemos admitido en la mano, salvo la región dorsal, la cual no se halla representada en ella.

1. Región dorsal

La región dorsal del pie comprende un solo músculo: el *pedio* o *extensor corto de los dedos del pie.*

Pedio o extensor corto de los dedos del pie

El pedio o extensor corto de los dedos del pie (fig. 1064, 1) es un músculo aplanado y delgado, situado en la región dorsal del pie. Se extiende desde la primera fila del tarso a los cuatro primeros dedos.

1.º Inserciones. — Toma origen por atrás por medio de fascículos, mitad carnosos, mitad aponeuróticos: 1.º, en la parte anterior y superior del calcáneo; 2.º, en los fascículos fibrosos que llenan el hueco calcaneoastragalino.

De aquí se dirige oblicuamente hacia delante y adentro y se divide en seguida en *cuatro fascículos carnosos,* que terminan cada uno en un tendón aplanado, generalmente muy delgado. El primero de estos tendones viene a insertarse en el extremo posterior de la primera falange del dedo gordo. Los otros tres se dirigen, divergiendo, hacia los dedos segundo, tercero y cuarto, y terminan a nivel de la articulación metatarsofalángica, en la parte externa o peronea de los tendones correspondientes del extensor largo común de los dedos del pie.

2.º Relaciones. — Aplanado de arriba abajo, el músculo pedio presenta *dos caras* (una superficial y otra profunda) y *dos bordes* (uno interno y otro externo). Su *cara superficial* está cubierta sucesivamente, yendo de abajo arriba: 1.º, por una aponeurosis que le pertenece en propiedad *(aponeurosis del pedio);* 2.º, por los tendones del extensor común y del peroneo anterior; 3.º, por la aponeurosis del pie; 4.º, por la piel. Su *cara profunda* cubre los huesos y las articulaciones del tarso, los meta-

tarsianos y los espacios interóseos. Su *borde interno* es poco más o menos paralelo al tendón del extensor propio del dedo gordo, el cual corre a pocos milímetros por

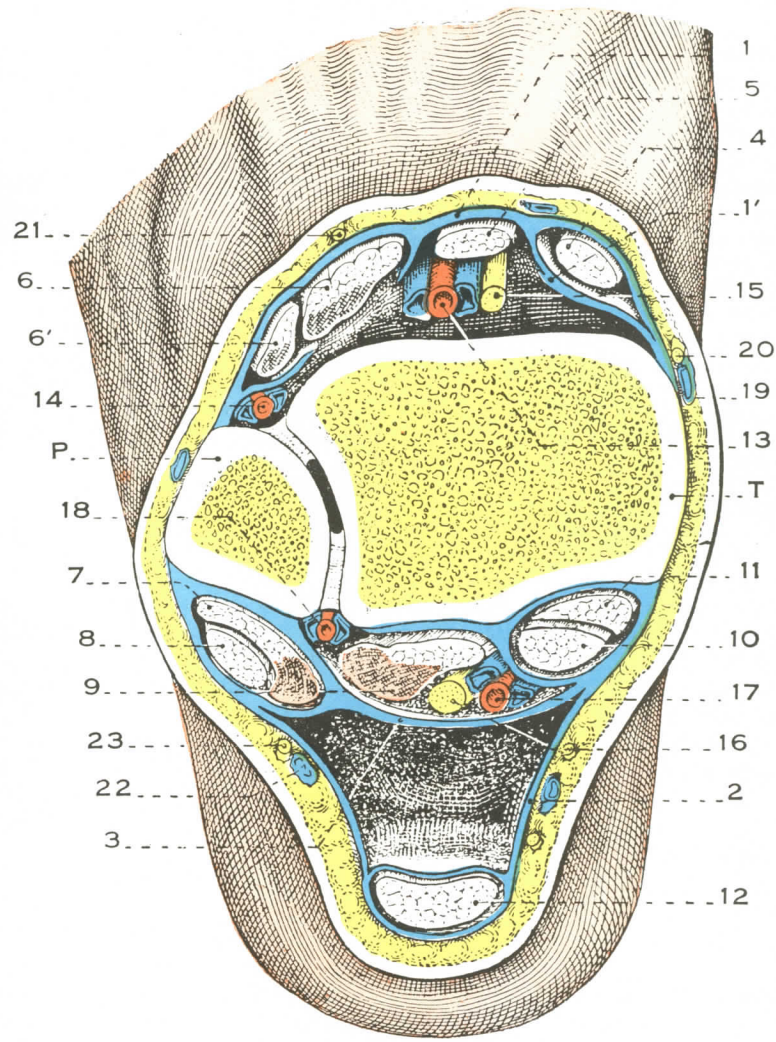

FIG. 1063

Corte de la garganta del pie izquierdo que pasa a través de los maléolos por encima de la articulación tibiotarsiana (segmento inferior del corte).

T, tibia. — P, peroné.

1, ligamento anular anterior del tarso, plano superficial. — 1', plano profundo. — 2, aponeurosis tibial posterior, hoja superficial. — 3, aponeurosis tibial posterior, hoja profunda. — 4, tibial anterior. — 5, extensor propio del dedo gordo. — 6, 6', extensor común de los dedos. — 7, peroneo lateral corto. — 8, peroneo lateral largo. — 9, flexor largo del dedo gordo. — 10, flexor común. — 11, tibial posterior. — 12, tendón de Aquiles. — 13, arteria tibial anterior. — 15, nervio pedio. — 16, nervio tibial posterior. — 17, arteria tibial posterior. — 18, arteria peronea. — 19, vena safena interna. — 20, nervio safeno interno. — 21, nervio musculocutáneo. — 22, vena safena externa. — 23, nervio safeno externo.

dentro del mismo. La arteria pedia sigue primeramente el borde interno del pedio y se encuentra después cubierta por él. Su *borde externo* está en relación sucesivamente con el cuboides y con el quinto metatarsiano.

3.º Inervación. — El pedio está inervado por la rama externa del *tibial anterior*. Esta rama pasa por debajo del pedio y envía, en la inmensa mayoría de los casos, un ramo especial al fascículo interno del músculo.

4.º Acción. — Auxiliar del extensor largo, el pedio extiende los cuatro primeros dedos sobre el metatarso. Además, por razón de su oblicuidad, corrige la oblicuidad en sentido contrario del extensor largo y hace que la extensión de los dedos se efectúe directamente siguiendo el plano anteroposterior.

Variedades. — Se encuentra a menudo el desdoblamiento de uno o varios tendones del pedio. Este presenta alguna que otra vez un fascículo supernumerario; por lo común aparece entre el primero y segundo. Puede existir un fascículo supernumerario para el dedo gordo. Por el contrario, el pedio puede perder alguno de sus fascículos, uno o dos. El fascículo interno se aísla algunas veces, formando un músculo distinto, el *extensor corto del dedo gordo,* disposición característica de distintas especies de monos. El pedio puede presentar con el extensor largo conexiones más o menos íntimas. Se ha notado a los tendones del pedio terminar por abajo en las falanges, en los metatarsianos o en los espacios interóseos. Se ha visto a algunos fascículos carnosos, más cortos que de ordinario, insertarse en el cuboides, en los cuneiformes o en la extremidad posterior de los metatarsianos. Algunos fascículos, por último, acortados por sus dos extremidades, se extienden de la segunda fila del tarso a los metatarsianos o a los espacios interóseos.

2. Región plantar interna

La región plantar interna representa en el pie la eminencia tenar de la mano. Consta de tres músculos solamente, pues en el pie no existe el oponente. Estos son: el *aductor del dedo gordo,* el *flexor corto del dedo gordo* y el *abductor del dedo gordo.* Este último, verdadero músculo bíceps, está formado por dos porciones que la mayor parte de anatomistas describen como dos músculos distintos, el *abductor oblicuo* y el *abductor transverso,* lo que elevaría a cuatro el número de músculos de la región plantar interna. No podemos aceptar semejante división: el *abductor oblicuo* y el *abductor transverso* representan ambos el aductor de la mano; no son más que dos fascículos de origen de un solo músculo, y debemos, so pena de olvidar las homologías naturales, reunirlos en una misma descripción.

1.º *Aductor del dedo gordo*

El más superficial y también el más largo del grupo interno, el aductor del dedo gordo (fig 1065, 4), se extiende del calcáneo a la primera falange del dedo gordo.

1.º Inserciones. — Se inserta por atrás: 1.º, en la tuberosidad posterior e interna del calcáneo; 2.º, en la parte inferior y anterior del ligamento anular interno del tarso; 3.º, en la cara profunda de la aponeurosis plantar; 4.º, en el tabique fibroso que lo separa, hacia fuera, del flexor corto común de los dedos.

Desde estas diferentes superficies de inserción, el músculo aductor se dirige directamente hacia delante y termina alrededor de un tendón resistente, el cual sube muy arriba en el espesor del cuerpo muscular. Este tendón terminal se separa por completo de las fibras carnosas a nivel de la cabeza del primer metatarsiano, rodea al hueso sesamoideo interno y viene a fijarse en la parte interna del extremo posterior de la primera falange del dedo gordo, enviando hacia arriba y adelante una expansión para el tendón extensor de este dedo.

2.° **Relaciones.** — Considerado desde el punto de vista de sus relaciones, el aductor del dedo gordo ofrece al estudio dos caras y dos bordes. Su *cara superficial* está en relación con la aponeurosis y la piel en toda su extensión. Su *cara profunda* cubre primeramente los tres tendones y los vasos y nervios que salen del canal calcáneo interno. Más adelante cubre el flexor corto del dedo gordo. Su *borde interno* está en relación, como su cara superficial, con la aponeurosis y la piel. Su *borde externo* está en relación a la vez con el flexor corto de los dedos y con el tendón del flexor largo del dedo gordo.

3.° **Inervación.** — Está inervado por un ramo emanado del *plantar interno,* ramo del tibial posterior.

4.° **Acción.** — Este músculo dobla el dedo gordo sobre el metatarso, aproximándolo ligeramente a la línea media del cuerpo (aducción) o, lo que es lo mismo, separándolo del segundo dedo.

Variedades. — El aductor del dedo gordo envía alguna vez una expansión a la primera falange del segundo dedo. Su tendón terminal recibe a veces un pequeño fascículo cutáneo desprendido del borde interno del pie. SPERINO encontró un fascículo supernumerario, de cuatro centímetros de ancho, que se desprendía de la aponeurosis plantar y del músculo aductor, cerca de su inserción calcánea, y venía a perderse en la piel que cubre el calcáneo.

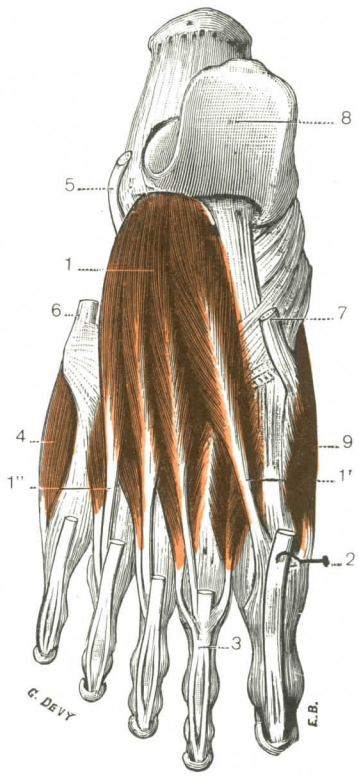

FIG. 1064

Pie visto por su cara dorsal, previa ablación de los tendones superficiales.

1, pedio, con : 1', su primer tendón destinado al dedo gordo : 1'', su tendón cuarto destinado al cuarto dedo. — 2, tendón del extensor propio del dedo gordo. — 3, tendón del extensor común. — 4, abductor del dedo pequeño. — 5, tendón del peroneo lateral largo, que desaparece en la región plantar. — 6, tendón del peroneo lateral corto. — 7, tendón del tibial anterior. — 8, astrágalo. — 9, aductor del dedo gordo.

2.° *Flexor corto del dedo gordo*

Situado por debajo del anterior, pero más corto que él, el flexor corto (fig. 1065, 5 y 5') se extiende de la segunda fila del tarso al dedo gordo.

1.° **Inserciones.** — Se inserta por detrás por medio de dos lengüetas tendinosas: 1.°, en la cara inferior del escafoides y del tercer cuneiforme; 2.°, en el tendón terminal del tibial posterior, el cual se inserta, como ya se sabe, en el tubérculo del escafoides.

El cuerpo carnoso, un poco aplanado, que sigue a estos dos tendones de origen, se dirige hacia delante y se divide, en la parte media del primer metatarsiano, en dos fascículos carnosos, que terminan cada uno en un tendón terminal. El *fascículo interno* (5) se une al tendón del músculo precedente, participando de sus inserciones; rodea el sesamoideo interno y se inserta en la parte interna de la primera falange del dedo gordo. El *fascículo externo* (5') se une igual al músculo abductor y termina, como él, en el sesamoideo externo y en la parte externa de la primera falange del dedo gordo.

2.° **Relaciones.** — El flexor corto del dedo gordo presenta, como el aductor, dos caras y dos bordes. Su *cara superficial* está en relación con el músculo aductor del

dedo gordo, el cual la cubre en parte, y con el tendón del flexor largo del mismo dedo, que corre por entre sus dos porciones como por un canal. Su *cara profunda* cubre al primer metatarsiano y al tendón del peroneo lateral largo. Su *borde interno* está en relación con el aductor; su *borde externo,* con la porción oblicua del aductor.

3.° **Inervación.** — El modo de inervación del flexor corto del dedo gordo recuerda exactamente el del flexor corto del pulgar. Su *fascículo interno* está inervado por un ramo del nervio *plantar interno* (homólogo del mediano en la mano). Su *fascículo externo* está inervado, unas veces, como el fascículo precedente, por un ramo del *plantar interno,* y otras veces, como el abductor, por un ramo del *plantar externo* (homólogo del cubital en la mano).

4.° **Acción.** — Inserto a la vez en los dos lados de la primera falange, el flexor corto dobla directamente el dedo gordo sobre el primer metatarsiano.

Variedades. — El flexor corto frecuentemente se inserta en el calcáneo. La lengüeta de origen cuboideo puede faltar. Su tendón externo puede enviar una expansión a la primera falange del segundo dedo. En algún caso se encuentran por debajo de él algunas fibras profundas, insertas en el metatarsiano y que constituyen un verdadero *oponente del dedo gordo,* homólogo del oponente del pulgar; pero este músculo raras veces está diferenciado.

3.° *Abductor del dedo gordo*

El abductor del dedo gordo (fig. 1067, 4 y 5), situado por fuera del flexor corto, está directamente aplicado sobre la región interósea. Es, como hemos dicho antes, el homólogo del aductor del pulgar. Pero, mientras en la mano este último músculo forma una capa generalmente indivisa, el abductor del dedo gordo, a consecuencia de la *desaparición de sus fascículos medios,* se halla constituido por dos fascículos, los cuales están perfectamente diferenciados en su origen. De estos dos fascículos, uno, el *posterior,* sigue un trayecto oblicuo; el otro, el *anterior,* sigue una dirección francamente transversal.

1.° **Inserciones.** — El fascículo oblicuo del abductor del dedo gordo *(abductor oblicuo* de algunos autores) se inserta por detrás en la cara inferior del cuboides, en el extremo posterior de los metatarsianos tercero y cuarto, así como en la vaina fibrosa del peroneo lateral largo. El fascículo transverso *(abductor transverso* de algunos autores), situado en la parte anterior de la planta del pie, se inserta por tres o cuatro lengüetas pequeñas, primitivamente distintas, en las partes fibrosas de la articulación metatarsofalángica de los tres o cuatro dedos últimos.

Estos dos fascículos de origen del abductor del dedo gordo, dirigiéndose hacia la base de este dedo, terminan en ella aisladamente del modo siguiente: el fascículo oblicuo termina en el sesamoideo externo y, por mediación de éste, se inserta en la parte externa de la base de la primera falange. Las fibras que constituyen el fascículo transverso, al llegar al dedo gordo, se dividen en dos grupos: unas pasan sobre la pared dorsal de la articulación metatarsofalángica, y allí se unen con el tendón del extensor largo del dedo gordo, y otras permanecen en la parte plantar y pasan por debajo del tendón común del abductor oblicuo y del flexor corto para terminar en la vaina del flexor largo del dedo gordo.

Los músculos aductor del pulgar y abductor del dedo gordo son, sin disputa, dos formaciones homólogas. Sin embargo, si bien el fascículo carpiano del aductor del pulgar corresponde al fascículo tarsiano del abductor del dedo gordo o abductor oblicuo, no puede decirse que el fascículo metacarpiano del primer músculo corresponda al abductor transverso del

dedo gordo. Según LEBOUCQ, a quien debemos una interesante memoria sobre la cuestión de anatomía comparada, el abductor transverso del pie está en relación, no con el fascículo metacarpiano del aductor del pulgar por completo, sino solamente con la parte inferior de este fascículo, es decir, con las fibras que toman inserción en las partes fibrosas y que hemos descrito con el nombre de *fascículo aponeurótico* del aductor del pulgar. En cuanto a las fibras de inserción metacarpiana de este músculo, han desaparecido por completo en el pie. Se desarrollan a veces, sin embargo, en estado normal (3 veces en 60 sujetos), bajo la forma de un pequeño fascículo muscular que se dirige de la parte anterior del segundo metatarsiano a la parte externa de la articulación metatarsofalángica del dedo gordo. Las homologías de las dos formaciones musculares pueden, pues, establecerse como sigue:

	MANO	PIE	
ADUCTOR DEL PULGAR	fascículo carpiano *(constante)*	fascículo oblicuo *(constante)*	ABDUCTOR DEL DEDO GORDO
	fascículo metacarpiano *(constante)* . .	fascículo metacarpiano *(anormal)* . .	
	fascículo aponeurótico *(inconstante)* .	fascículo transverso *(constante)* . . .	

2.° **Relaciones.** — El abductor del dedo gordo presenta también una cara superficial y una cara profunda. Por su *cara superficial* está cubierto por el flexor corto plantar, por los tendones del flexor largo común y su accesorio. Por su *cara profunda* descansa sucesivamente sobre la segunda fila del tarso, sobre los metatarsianos y sobre los músculos interóseos.

Las dos porciones o fascículos del abductor del dedo gordo están separadas entre sí por un ancho triángulo, cuya base está dirigida hacia atrás y afuera y cuyas dimensiones, naturalmente, están en razón inversa del desarrollo de los fascículos musculares.

3.° **Inervación.** — El abductor del dedo gordo está inervado, a la vez en su fascículo oblicuo y en su fascículo transverso, por una rama profunda del nervio *plantar externo.*

4.° **Acción.** — Dobla el dedo gordo sobre el metatarso, al mismo tiempo que lo inclina hacia fuera. Este movimiento de inclinación externa o abducción lo produce principalmente la porción transversa del músculo.

Variedades. — La porción oblicua puede desprenderse exclusivamente de la vaina del peroneo lateral largo. La porción transversa *(transversus pedis)* puede perder algunas de sus cuatro lengüetas de origen, principalmente la cuarta. Puede desaparecer por completo y puede, por el contrario, desarrollándose más que de ordinario, tomar inserciones más o menos extensas sobre los metatarsianos. Hemos visto, en algunos sujetos, las dos porciones en mutuo contacto en casi toda su extensión, no formando, por consiguiente, más que una sola masa y restableciendo de esta manera las homologías entre el pie y la mano. Las investigaciones de RUGE y de ROMITI nos enseñan que el músculo abductor del dedo gordo está mucho más desarrollado en el embrión y en el feto que en el adulto.

3. Región plantar externa

La región plantar externa es la homóloga de la eminencia hipotenar de la mano. Tiene tres músculos que recuerdan, tanto por su disposición como por su nombre, los de la región hipotenar: el *abductor del dedo pequeño,* el *flexor corto del dedo pequeño* y el *oponente del dedo pequeño.* No existe en el pie ningún fascículo homólogo del palmar cutáneo de la mano.

1.° *Abductor del dedo pequeño*

El abductor del dedo pequeño (fig. 1065, 3) es el más superficial de este grupo y también el más largo, porque se extiende, por atrás, hasta la parte inferior del calcáneo.

1.° Inserciones. — Se inserta, por un lado: 1.°, en la tuberosidad externa del calcáneo; 2.°, en la cara profunda de la aponeurosis plantar; 3.°, en un tabique fibroso que lo separa del flexor corto plantar.

De aquí sus fibras musculares se dirigen hacia delante, a lo largo del borde externo del pie, y terminan todas en un tendón largo, que las acompaña hasta la articulación metatarsofalángica, el cual viene a insertarse en la parte externa del extremo posterior de la primera falange del dedo pequeño.

Durante su trayecto, el abductor del dedo pequeño envía generalmente, por su parte interna, una expansión carnosa o fibrosa al extremo posterior del quinto metatarsiano.

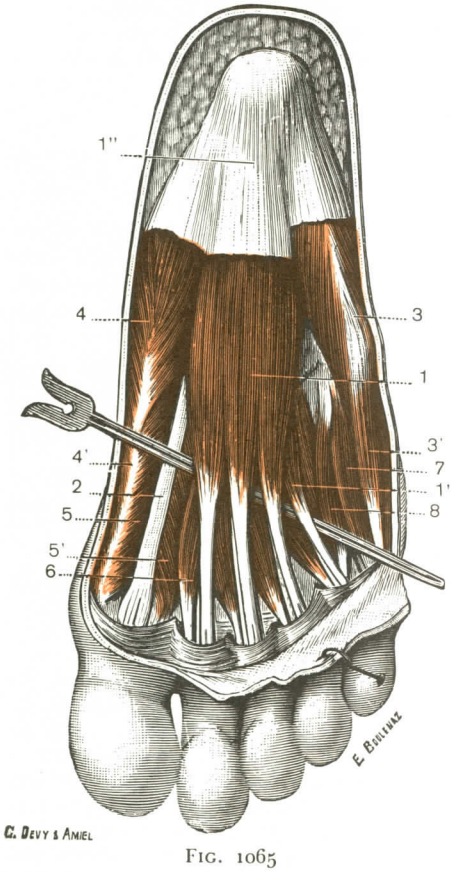

FIG. 1065

Músculos de la planta del pie, capa superficial.

1, flexor plantar corto, cuyos cuatro tendones están levantados por una sonda acanalada. — 1', uno de esos tendones que se dirige al dedo pequeño. — 1'', aponeurosis plantar. — 2, tendón del flexor largo propio del dedo gordo. — 3, 3', abductor del dedo pequeño. — 4, 4', aductor del dedo gordo. — 5, 5', fascículo interno y fascículo externo del flexor corto del dedo gordo. — 6, primer lumbrical. — 7, flexor corto del dedo pequeño. — 8, interóseo plantar del último espacio.

2.° Relaciones. — Presenta dos caras y dos bordes. Su *cara superficial* está cubierta por la aponeurosis y la piel. Su *cara profunda* está en relación sucesivamente con el accesorio del flexor largo, el ligamento calcáneocubideo, la vaina plantar del peroneo lateral largo y el flexor corto del dedo pequeño. Su *borde interno* está en relación con el flexor corto plantar. Su *borde externo* está en relación con la aponeurosis y la piel.

3.° Inervación. — El abductor del dedo pequeño está inervado por un ramo del nervio *plantar externo*.

4.° Acción. — Dobla la primera falange del dedo pequeño, inclinándolo ligeramente hacia fuera.

Variedades. — Hemos visto, en un caso, partir del borde externo de este músculo una expansión tendinosa muy resistente, que se dirigía hacia dentro y venía a terminar, por dos extremidades distintas, en la extremidad anterior de los metatarsianos tercero y cuarto.

ABDUCTOR DEL QUINTO METATARSIANO. — Se da este nombre a un fascículo muscular que está situado en la parte externa del pie, por fuera del abductor, y el cual se extiende de la tuberosidad externa del calcáneo a la apófisis estiloides del quinto metatarsiano. Este músculo, que se halla por término medio una vez en cada dos sujetos, es unas veces independiente, y otras aparece unido de una manera más o menos íntima al abductor. Puede llevar su inserción anterior a lo largo del quinto metatarsiano, hasta el extremo anterior de este hueso.

2.° *Flexor corto del dedo pequeño*

El flexor corto del dedo pequeño (fig. 1066, 6) se halla situado por debajo del abductor, el cual lo cubre casi enteramente. Es, al propio tiempo, más corto y más

delgado que este último músculo y se extiende a lo largo de la segunda fila del tarso hasta el dedo pequeño.

1.° **Inserciones.** — Se inserta por atrás: 1.°, en la vaina del peroneo lateral largo, por delante del cuboides; 2.°, en el extremo posterior o proximal del quinto metatarsiano.

De aquí se dirige hacia delante y viene a insertarse, por medio de un tendón aplanado, en la parte inferior del extremo posterior de la primera falange del dedo pequeño.

2.° **Relaciones.** — El flexor corto del dedo pequeño presenta también dos caras: una superficial y otra profunda. Por su *cara superficial* está en relación con el abductor, la aponeurosis y la piel. Por su *cara profunda* descansa sobre el quinto metatarsiano y sobre el cuarto espacio interóseo.

3.° **Inervación.** — El músculo flexor corto del dedo pequeño está inervado, como el anterior, por un ramo emanado del nervio *plantar externo.*

4.° **Acción.** — Dobla el dedo pequeño sobre el metatarsiano correspondiente.

Variedades. — Puede estar más o menos unido al abductor. A menudo aparece unido también al oponente. Sus fascículos de origen metatarsiano pueden faltar.

3.° *Oponente del dedo pequeño*

El oponente del dedo pequeño está situado por dentro del flexor corto, con el cual siempre se confunde en su origen.

1.° **Inserciones.** — Sus inserciones posteriores se confunden naturalmente con las del flexor corto, separándose de este último, después de un trecho variable, para venir a fijarse en los dos tercios anteriores del quinto metatarsiano.

Con HENLE y KRAUSE, consideramos al oponente del dedo pequeño como normal. Conviene reconocer, empero, que falta a menudo y que también con frecuencia está fusionado tan íntimamente con el flexor corto en toda su extensión, que el escalpelo, al intentar su aislamiento, no produce en último caso más que un intersticio artificial.

2.° **Relaciones.** — Las mismas que el flexor corto, debajo del cual está situado.

3.° **Inervación.** — Cuando el oponente está claramente diferenciado, se halla inervado, como todos los músculos de la región plantar externa, por un ramo emanado del nervio *plantar externo.*

4.° **Acción.** — El oponente del dedo pequeño, como el músculo precedente, es flexor de este dedo.

4. Región plantar media

La región plantar media, situada entre las dos regiones precedentes, ocupa, como su nombre indica, la parte media del pie. Presenta sucesivamente, de la superficie a la profundidad: 1.°, el *flexor corto plantar;* 2.°, el *accesorio del flexor largo* o *cuadrado carnoso;* 3.°, los *lumbricales;* 4.°, los *interóseos.*

1.° *Flexor corto plantar*

Este músculo (fig. 1065, 1) ocupa el primer plano de la región plantar media; es corto, aplanado, cuadrilátero y se extiende del calcáneo a los cuatro dedos últimos. En el miembro inferior es el homólogo del flexor común superficial o perforado del miembro torácico y se comporta exactamente como él. Difiere de éste en que es menos extenso, pues en lugar de subir al segundo o tercer segmento del miembro (pierna o muslo), se detiene en la parte posterior del pie.

1.° Inserciones. — Se inserta por atrás: 1.°, en la tuberosidad interna del calcáneo; 2.°, en la cara profunda de la aponeurosis plantar, en una extensión de tres o cuatro centímetros; 3.°, en los tabiques fibrosos que lo separan de los músculos vecinos, el aductor del dedo gordo y el abductor del dedo pequeño.

De aquí se dirige hacia delante, se ensancha un poco en sentido transversal y se divide, en la parte media del pie, en *cuatro fascículos carnosos,* los cuales no tardan en fijarse en *cuatro tendones,* por lo general muy delgados.

Estos cuatro tendones divergentes se dirigen hacia los cuatro dedos externos y terminan, después de haber sido perforados por los tendones correspondientes del flexor largo, en el extremo posterior de la segunda falange.

2.° Relaciones. — Aplanado de arriba abajo y de forma cuadrilátera, el flexor corto plantar presenta *dos caras* (una superficial y otra profunda) y *dos bordes* (uno interno y otro externo). La *cara superficial* del flexor corto plantar está en relación, en toda su extensión, con la aponeurosis y la piel. Su *cara profunda* cubre los tendones del flexor largo, el accesorio de este músculo, los lumbricales, el nervio y los vasos plantares externos. Su *borde interno* está en relación con el aductor del dedo gordo; su *borde externo,* con el abductor del dedo pequeño.

A nivel de los dedos, cada uno de los tendones de este músculo está contenido, con el tendón correspondiente del flexor perforante, en una corredera osteofibrosa, la cual presenta la misma disposición y la misma estructura que la de los dedos de la mano.

3.° Inervación. — El músculo flexor corto plantar está inervado por un ramo emanado del nervio *plantar interno.* Este ramo penetra, por su cara profunda, en su parte media y cerca de su borde interno.

4.° Acción. — El flexor corto plantar dobla la segunda falange de los cuatro últimos dedos sobre la primera y ésta sobre los metatarsianos.

Variedades. — Los dos tendones perforante y perforado de un mismo dedo se reúnen algunas veces para tomar en las falanges una inserción común. TESTUT ha visto a veces el tendón del quinto dedo no perforado. Este fascículo del quinto dedo puede faltar y no ser suplido; pero es remplazado a menudo por un fascículo sobreañadido, que se desprende de los tendones de los flexores largos, confundiéndose más o menos con el accesorio. TESTUT ha visto, en un caso, el fascículo perforado del quinto dedo desprenderse por arriba en fascículos distintos: 1.°, del tendón del flexor tibial; 2.°, del fascículo externo del accesorio.

2.° *Accesorio del flexor largo o cuadrado carnoso de Sylvius*

El accesorio del flexor largo (fig. 1066, 3), que se designa también con el nombre de *cuadrado carnoso* de SYLVIUS *(cara quadrata Sylvii),* es un músculo aplanado y cuadrilátero, situado profundamente en la parte posterior de la región plantar media.

1.° **Inserciones.** — El accesorio se compone de dos fascículos, a menudo muy diferenciados, uno interno y otro externo. El *fascículo interno* se desprende de la cara interna del calcáneo, muy cerca de la tuberosidad interna del hueso. El *fascículo externo* toma origen, cerca de la tuberosidad externa, en la cara inferior del calcáneo y a veces en el ligamento calcaneocuboideo.

De esta doble superficie de inserción, los dos fascículos constitutivos del cuadrado carnoso se dirigen hacia delante, convergiendo hasta que llegan en seguida a ponerse en contacto, se fusionan y finalmente vienen a fijarse, bien en el tendón del flexor común de los dedos, bien en sus ramas de bifurcación.

La mayor parte de los fascículos del accesorio terminan en los dos tendones destinados a los dedos tercero y cuarto.

2.° **Relaciones.** — Desde el punto de vista de sus relaciones, el accesorio presenta una cara superficial y otra profunda. Por su *cara superficial* está en relación con el flexor corto plantar, que lo cubre, y del cual está separado por el nervio y los vasos plantares externos. Por su *cara profunda* descansa sobre el calcáneo y sobre el ligamento calcaneocuboideo inferior.

Los dos fascículos de origen del cuadrado carnoso están separados uno de otro por un espacio triangular de base posterior. En este espacio la cara inferior del calcáneo aparece enteramente desprovista de fibras musculares.

3.° **Inervación.** — El músculo accesorio del flexor largo recibe ordinariamente dos filetes: uno del *plantar externo* para su fascículo externo y otro del *plantar interno* para su fascículo interno. Este último filete puede faltar.

4.° **Acción.** — Como su nombre indica, este músculo es un auxiliar del flexor largo y concurre a la flexión de los cuatro últimos dedos sobre el metatarso. Además en razón de su oblicuidad, corrige la oblicuidad en sentido contrario del flexor largo y, como el pedio en la cara dorsal del pie, hace que los movimientos de los dedos se efectúen según el plano anteroposterior.

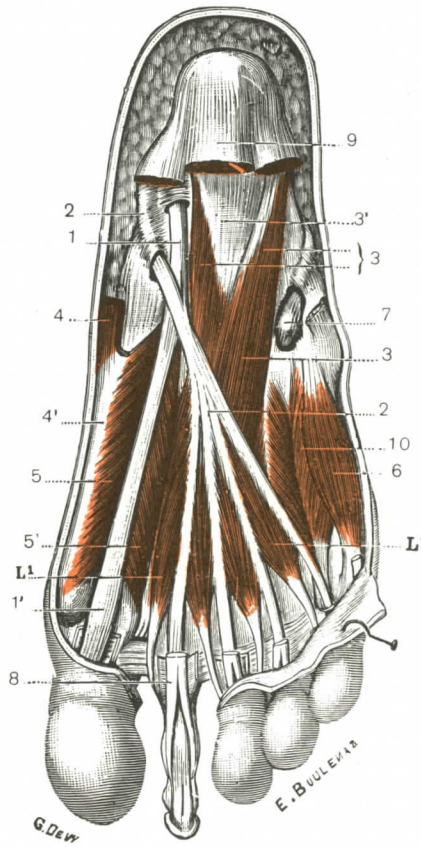

FIG. 1066

Músculos de la planta del pie, capa media.

1, 1', tendón del flexor largo propio del dedo gordo. — 2, 2, tendones del flexor largo común. — 3, 3, accesorio del flexor largo. — 3', cara inferior del calcáneo, situada entre los dos fascículos de origen de este músculo. — 4, aductor del dedo gordo, cortado. — 4', tendón de este músculo. — 5, fascículo interno, y 5', fascículo externo del flexor corto del dedo gordo. — 6, flexor corto del dedo pequeño. — 7, tendón del peroneo lateral largo, puesto al descubierto. — 8, tendón del flexor corto plantar. — 9, flexor corto plantar, cortado en su extremidad posterior. — 10, interóseo plantar del último espacio. — L1, L4, lumbricales primero y cuarto.

Variedades. — El fascículo externo del cuadrado carnoso puede faltar completamente. El fascículo interno puede reducirse también a un fascículo minúsculo o transformarse en cordón fibroso. El músculo puede faltar por completo. La variedad más importante de este músculo es un refuerzo por medio de un fascículo supernumerario que desciende de la pierna.

Este fascículo (*accesorio largo del flexor largo, accesorio del accesorio* de TURNER, *segundo accesorio* de HUMPHRY) se inserta, según los casos, en el peroné, en la tibia, en la aponeurosis tibial, en el sóleo, en uno u otro de los flexores largos o en el peroneo lateral corto. Se encontraría

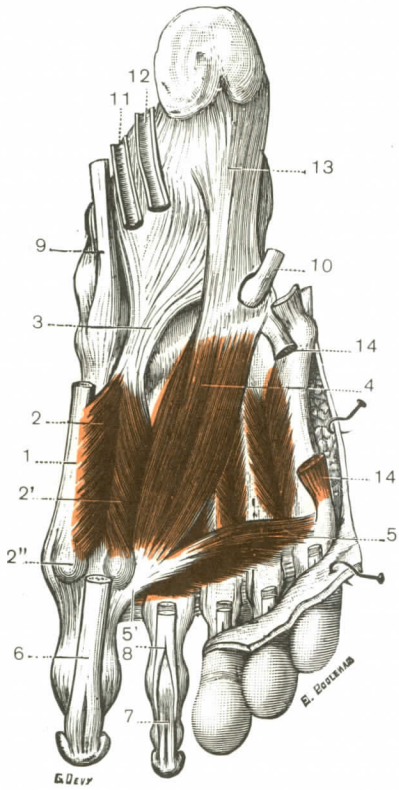

FIG. 1067

Músculos de la planta del pie, capa profunda.

1, tendón del aductor del dedo gordo. — 2, 2', fascículo interno y fascículo externo del flexor corto del dedo gordo. — 3, origen de este músculo en el tarso. — 4, fascículo oblicuo, y 5, fascículo transverso del abductor del dedo gordo. — 5', inserción de este músculo en el dedo gordo. — 6, tendón del flexor largo propio del dedo gordo. — 7, tendón perforante, y 8, tendón perforado del segundo dedo. — 9, tendón del tibial posterior. — 10, tendón del peroneo lateral largo. — 11, vaina del flexor largo de los dedos. — 12, vaina del flexor propio del dedo gordo. — 13, ligamento calcaneocuboideo inferior. — 14, 14, flexor corto del dedo pequeño, cortado en sus dos extremidades.

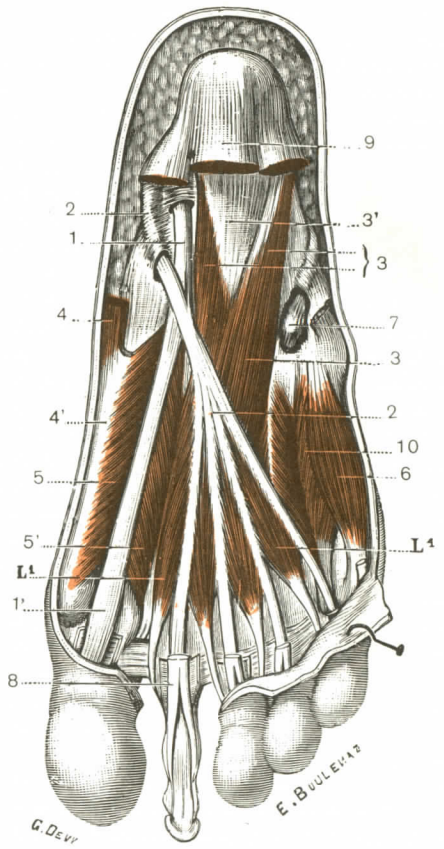

FIG. 1068

Músculos de la planta del pie, capa media.

1, 1', tendón del flexor largo propio del dedo gordo. — 2, 2, tendón del flexor largo común. — 3, 3, accesorio del flexor largo. — 3', cara inferior del calcáneo, situada entre los dos fascículos de origen de este músculo. — 4, aductor del dedo gordo, cortado. — 4', tendón de este músculo. — 5, fascículo interno, y 5', fascículo externo del flexor corto del dedo gordo. — 6, flexor corto del dedo pequeño. — 7, tendón del peroneo lateral largo puesto al descubierto. — 8, tendón del flexor corto plantar. — 9, flexor corto plantar, cortado en su extremidad posterior. — 10, interóseo plantar del último espacio. — L¹, L⁴, lumbricales primero y cuarto.

una vez en cien sujetos, según WOOD. El cuadrado carnoso de SILVIO está, por otra parte, representado en los monos por un músculo largo, accesorio del flexor largo, que sube hasta la pantorrilla. El cuadrado carnoso da a veces fascículos accesorios que remplazan los tendones del flexor plantar corto.

3.° *Lumbricales del pie*

Los lumbricales del pie (fig. 1068) presentan con los de la mano completa analogía, y la descripción que hemos dado de estos últimos les es aplicable. Como en la

mano, están situados entre los tendones del flexor largo o flexor perforante y en el mismo plano que ellos. Son también en número de cuatro, y se los distingue con los nombres de *primero, segundo* y *cuarto,* de dentro a fuera, o mejor dicho, yendo del dedo gordo al pequeño.

1.° **Inserciones.** — Se insertan, por arriba, en el ángulo de bifurcación del tendón flexor, y se desprenden a la vez de los dos tendones vecinos, a excepción del primer lumbrical, el cual se inserta exclusivamente en el tendón destinado al segundo dedo.

De aquí los cuatro músculos se dirigen hacia delante, y, divergiendo ligeramente, alcanzan la parte interna de la articulación metatarsofalángica de los cuatro últimos dedos y se insertan a la vez, por medio de un tendón membraniforme, en la parte interna del extremo posterior de la primera falange y en el tendón del extensor correspondiente.

Resulta de esta sucinta descripción que:

α) El *primer lumbrical* termina en la parte interna del segundo dedo;
β) El *segundo lumbrical* termina en la parte interna del tercer dedo;
γ) El *tercer lumbrical* termina en la parte interna del cuarto dedo;
δ) El *cuarto lumbrical* termina en la parte interna del quinto dedo.

2.° **Relaciones.** — Los lumbricales del pie, como los de la mano, presentan íntimas relaciones con los tendones del flexor largo, en los cuales se insertan. Por su *cara superficial* están en relación con el músculo flexor corto plantar o flexor perforado, que los cubre. Por su *cara profunda* cubren el abductor del dedo gordo y los interóseos.

3.° **Inervación.** — La inervación de los lumbricales del pie recuerda exactamente la de los lumbricales de la mano. Los dos *lumbricales internos* (el primero y el segundo) reciben sus nervios del *plantar interno,* que es el homólogo del mediano. Estos nervios penetran en el cuerpo muscular por su cara superficial, a nivel de su tercio medio, cerca de su borde interno. Los dos *lumbricales externos* (el tercero y el cuarto) reciben los suyos de la rama profunda del *plantar externo,* que es el homólogo del cubital. Estos nervios penetran en ellos por su cara profunda y por la parte media de esta cara, cerca de su borde externo.

4.° **Acción.** — Como en la mano, los lumbricales doblan la primera falange y extienden las otras dos.

Variedades. — Son muy numerosas y recuerdan las que hemos ya enunciado para los lumbricales de la mano; es inútil, pues, repetirlas. Mencionaremos, sin embargo, como variedades nuevas, las conexiones más o menos íntimas que los lumbricales del pie pueden tener con el flexor largo, músculo que falta en la región palmar.

4.° *Interóseos del pie*

También aquí encontramos una analogía completa entre el pie y la mano. Como en la mano, encontramos en el pie dos órdenes de interóseos: *interóseos dorsales* e *interóseos plantares.* Además, cada espacio intermetatarsiano tiene dos músculos interóseos, un interóseo plantar y un interóseo dorsal. No hay más excepción que para el primer espacio, que carece de interóseo plantar.

En resumen, existen *siete* interóseos del pie, *tres plantares* y *cuatro dorsales.* Designanse los unos y los otros con los nombres de *primero, segundo, tercero,* etc., yendo del primer dedo al quinto.

Los caracteres morfológicos generales que hemos asignado a los interóseos de la mano son análogos en todos sus puntos con los interóseos del pie y remitimos al lector a nuestra descripción de la página 1082, no queriendo repetir de nuevo aquí lo ya dicho anteriormente. Una diferencia importante existe, sin embargo, que nos apresuramos a señalar, y es que *el eje del pie, en lugar de estar situado en el tercer dedo, como lo está el eje de la mano, pasa por el segundo dedo.*

1.° Inserciones. — Teniendo en cuenta este último dato, que es esencial para el caso, la disposición de cada uno de los músculos interóseos del pie puede resumirse del modo siguiente:

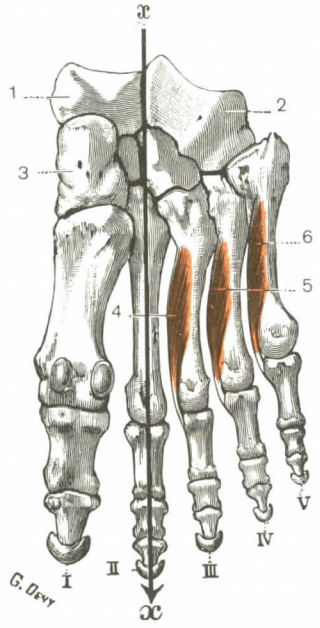

FIG. 1069

Interóseos plantares vistos por abajo.

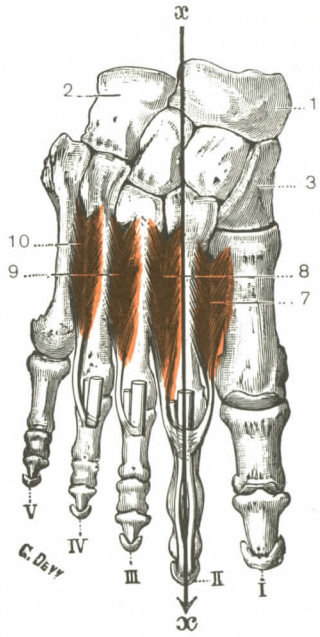

FIG. 1070

Interóseos dorsales vistos por arriba.

1, escafoides. — 2, cuboides. — 3, primera cuña. — 4, primer interóseo plantar. — 5, segundo interóseo plantar. — 6, tercer interóseo plantar. — 7, primer interóseo dorsal. — 8, segundo interóseo dorsal. — 9, tercer interóseo dorsal. — 10, cuarto interóseo dorsal. — I, II, III, IV, V, primero, segundo, tercero, cuarto y quinto dedos. (La flecha *xx* indica el eje del pie, que pasa por el segundo dedo.)

A. INTERÓSEOS PLANTARES (fig. 1069). — Son tres y se hallan situados en los espacios segundo, tercero y cuarto:

α) El *primer interóseo plantar* (4) se extiende desde la cara interna del tercer metatarsiano a la parte interna de la primera falange del tercer dedo.

β) El *segundo interóseo plantar* (5) se extiende desde la cara interna del cuarto metatarsiano a la parte interna de la primera falange del cuarto dedo.

γ) El *tercer interóseo plantar* (6) se extiende desde la cara interna del quinto metatarsiano a la parte interna de la primera falange del quinto dedo.

Como se ve, el segundo dedo se halla enteramente desprovisto de interóseo plantar. Otro tanto ocurre con el dedo gordo.

B. INTERÓSEOS DORSALES (fig. 1070). — Son cuatro y están situados en los espacios primero, segundo, tercero y cuarto:

α) El *primer interóseo dorsal* (7) se inserta: 1.º, en la cara externa *(parcialmente)* del primer metatarsiano; 2.º, en la cara interna *(en totalidad)* del segundo metatarsiano. Va a parar a la parte interna de la primera falange del segundo dedo.

β) El *segundo interóseo dorsal* (8) se inserta: 1.º, en la cara interna *(parcialmente)* del tercer metatarsiano; 2.º, en la cara externa *(totalmente)* del segundo metatarsiano. Se dirige al lado externo de la primera falange del segundo dedo.

γ) El *tercer interóseo dorsal* (9) se inserta: 1.º, en la cara interna *(parcialmente)* del cuarto metatarsiano; 2.º, en la cara externa *(totalmente)* del tercer metatarsiano. Se dirige a la parte externa de la primera falange del tercer dedo.

δ) El *cuarto interóseo dorsal* (10) se inserta: 1.º, en la cara interna *(parcialmente)* del quinto metatarsiano; 2.º, en la cara externa *(en totalidad)* del cuarto metatarsiano. Se dirige a la parte externa de la primera falange del cuarto dedo.

Notemos de paso (fig. 1070) que los dos dedos extremos, el gordo y el pequeño (dedos propiamente dichos y sus metatarsianos correspondientes), prestan origen cada uno a un interóseo dorsal, pero no reciben inserciones terminales de ninguno de ellos. En cambio, el segundo dedo, a semejanza del dedo medio de la mano, recibe los tendones de dos interóseos dorsales, el primero y el segundo.

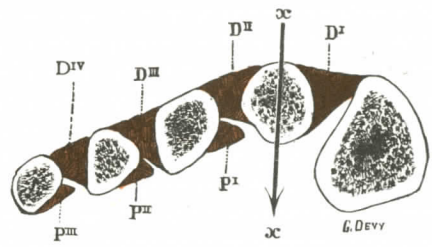

FIG. 1071

Corte transversal de los metatarsianos y de los músculos interóseos.

xx, eje del pie que pasa por el segundo metatarsiano. — DI, DII, DIII, DIV, primero, segundo, tercero y cuarto interóseos dorsales. — PI, PII, PIII, primero, segundo y tercero interóseos plantares.

2.º **Relaciones.** — Los interóseos llenan todo el espacio comprendido entre los metatarsianos. Por su *cara dorsal* están en relación con los tendones de los extensores y del pedio, del que están separados por las arterias interóseas dorsales. Por su *cara plantar* están en relación con los tendones de los flexores largos, con el abductor del dedo gordo, con la parte anterior del arco plantar y con la rama profunda del nervio plantar externo.

3.º **Inervación.** — Todos los interóseos del pie, plantares o dorsales, reciben sus nervios de la rama profunda del nervio *plantar externo*.

4.º **Acción.** — Es la misma que la de los interóseos de la mano: todos los interóseos indistintamente son flexores de la primera falange y extensores de las otras dos. Producen, además, movimientos laterales: refiriendo estos movimientos, no a la línea media del cuerpo, sino al eje del pie (no olvidemos que pasa por el segundo dedo), los interóseos plantares son *aductores* y aproximan los tres últimos dedos al segundo, y los interóseos dorsales son *abductores* y separan los dedos tercero y cuarto del segundo.

Variedades. — Recuerdan las de los interóseos de la mano y pueden reducirse, en la mayoría de los casos, a la desaparición de algunos fascículos normales o a la aparición de algunos fascículos supernumerarios. Como en la mano, la porción externa del flexor corto del dedo gordo puede diferenciarse en un fascículo distinto, el *primer interóseo palmar*.

5. Aponeurosis del pie

Dividiremos las aponeurosis del pie, como las de la mano, en dos grupos:

1.º *Aponeurosis de la región plantar;*

2.º *Aponeurosis de la región dorsal.*

1.° *Aponeurosis de la región plantar*

La planta del pie ofrece, como la palma de la mano, dos aponeurosis: *aponeurosis superficial* y *aponeurosis profunda.*

1.° Aponeurosis plantar superficial. — La aponeurosis plantar superficial tiene grandes analogías con la aponeurosis palmar superficial; por eso la describiremos muy sucintamente, refiriéndonos para más extensos detalles al artículo que hemos dedicado anteriormente a las aponeurosis palmares. Como en la mano, distinguiremos en la aponeurosis plantar superficial tres porciones: *porción media, porción interna* y *porción externa.* Dos canales de dirección anterosuperior (fig. 1072, 14 y 15), siempre muy marcados y llenos de grasa, aíslan distintamente, por cada lado, la porción media de la porción lateral correspondiente.

A. APONEUROSIS PLANTAR MEDIA. — La aponeurosis plantar media (fig. 1072, 1) es la más importante de las tres:

a) *Disposición general.* — Situada entre la aponeurosis plantar externa y la aponeurosis plantar interna, adopta la forma de un largo triángulo, cuyo vértice, dirigido hacia atrás, se inserta en el calcáneo, y cuya base está en relación con el origen de los dedos. Homóloga de la aponeurosis palmar media, forma, como ella, una especie de ligamento muy grueso, muy resistente, de aspecto nacarado, tendido entre los dos extremos opuestos de la región plantar. Más corta que esta región, determina y mantiene la configuración abovedada de la cara inferior del pie. Por otra parte, impide que los vasos y los nervios subyacentes sean comprimidos en la estación vertical, constituyendo así, para estos órganos, un poderoso aparato de protección.

b) *Relaciones.* — Acabamos de decir que la aponeurosis plantar media tiene una forma triangular. Presenta, por lo tanto, un vértice, una base, un borde interno, un borde externo y dos caras, una superior y otra inferior.

α) Su *vértice,* truncado, de 15 a 20 milímetros de ancho, se inserta en las dos tuberosidades interna y externa del calcáneo. No es raro ver, a este nivel, que los fascículos más internos de nuestra aponeurosis remontan hacia el tendón del plantar delgado y se fusionan con él. Este hecho, en apariencia insignificante, tiene, por el contrario, gran interés, porque da clara idea de la significación morfológica de la aponeurosis plantar media; en efecto, esta aponeurosis no es más que la expansión en la planta del pie del músculo plantar delgado, interpretación que la anatomía comparada confirma plenamente.

β) Su *base,* un poco por detrás de la cabeza de los metatarsianos, se divide en cinco cintas divergentes, una para cada dedo, incluso el primero. Las llamaremos, como en la mano, *cintas pretendinosas:* están en relación, en efecto, con los tendones flexores, los cuales están situados inmediatamente por encima de ellas. Cada una de estas cintas, al llegar a la cabeza de los metatarsianos, se divide a su vez en dos lengüetas que, separándose una de otra y hundiéndose profundamente, pasan por cada lado de la articulación metatarsofalángica correspondiente y van a terminar en la cara dorsal de la misma articulación, fusionándose aquí, primero entre sí y luego con la vaina fibrosa de los extensores. La división de la aponeurosis plantar media en cinco cintas, cada una de las cuales se divide luego en dos lengüetas, forma en la base de la aponeurosis un doble sistema de arcos, *arcos digitales* y *arcos interdigitales,* que dan paso, aquí como en la mano, los primeros a los tendones flexores y los segundos a los lumbricales, a los vasos de los dedos y a los nervios que los acompañan. Conviene añadir que, un poco antes de bifurcarse en sus dos lengüetas terminales, cada una de las cintas pretendinosas destinadas a los tres dedos de en medio, y a veces también las del dedo gordo y del pequeño, emiten un fascículo superficial (fig. 1072, 5), más o menos importante, que se dirige a la cara profunda de la piel.

γ) El *borde externo* de la aponeurosis plantar media, oblicuamente dirigido hacia delante y afuera, se confunde con la aponeurosis plantar externa.

δ) Su *borde interno*, oblicuo hacia delante y adentro, se continúa así mismo con la aponeurosis plantar interna. En toda la extensión de su mitad anterior emite hacia esta última aponeurosis numerosos fascículos de refuerzo (fig. 1072, 6) que, según los casos, están más o menos aislados o fusionados en una capa compacta.

ε) Su *cara inferior* o *superficial* está en relación con la piel, de la que se halla separada por una capa de tejido celuloadiposo, siempre muy desarrollada.

ζ) Su *cara superior* o *profunda* está en relación con el flexor corto plantar, que se inserta en ella por detrás y del que está separada, por delante, por una misma capa de tejido celular laxo.

c) *Constitución anatómica.* — Considerada desde el punto de vista de su constitución anatómica, la aponeurosis plantar media se compone esencialmente de *fibras longitudinales* que, desde el calcáneo, van a la primera falange de los dedos; éstas son las que forman las cintas pretendinosas antes descritas. Con las fibras longitudinales se mezclan cierto número de *fibras transversales* que, aquí como en la mano, alcanzan su máximo desarrollo en la parte anterior de la aponeurosis. Están, sin embargo, mucho menos desarrolladas y son menos distintas que en la región palmar.

Como en la región palmar, encontramos, algo por delante de los arcos digitales e interdigitales, un segundo grupo de fibras transversales que forman en conjunto una especie de cinta no interrumpida, la cual se extiende desde la parte interna del primer dedo a la externa del quinto: es la *cinta subcutánea* de los dedos (fig. 1072, 10) y tiene la misma disposición general que la cinta homónima de la mano.

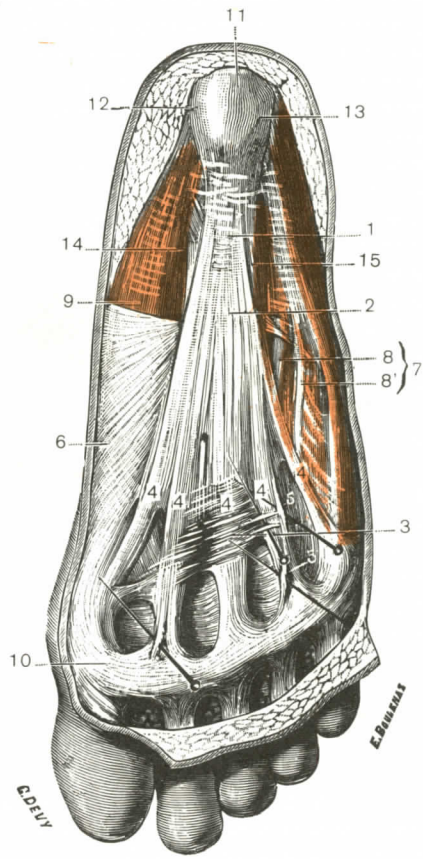

FIG. 1072

Aponeurosis plantar superficial vista por su cara inferior.

1, aponeurosis plantar media, con 2, sus fibras longitudinales; 3, sus fibras transversales; 4, sus cinco cintas pretendinosas; 5, sus lengüetas, destinadas a la piel; 6, las fibras que, desde la mitad anterior de su borde interno, se dirigen a la aponeurosis plantar interna. — 7, aponeurosis plantar externa, con: 8, 8', sus dos fascículos de bifurcación. — 9, aponeurosis plantar interna. — 10, cinta transversal subcutánea de los dedos. — 11, calcáneo, con: 12, su tuberosidad interna, 13, su tuberosidad externa. — 14, 15, dos surcos longitudinales, que separan las dos aponeurosis plantares laterales.

B. APONEUROSIS PLANTAR INTERNA. — La aponeurosis plantar interna (fig. 1072, 9) representa, en la planta del pie, la aponeurosis tenar de la palma de la mano.

Nace *por detrás* de la tuberosidad interna del calcáneo, donde se fija fuertemente. *Por delante* termina en la raíz del dedo gordo, confundiéndose a este nivel con la cinta que la aponeurosis plantar media envía a este dedo. *Por fuera* se continúa, como ya hemos dicho anteriormente, con la aponeurosis plantar media. *Por dentro* se continúa así mismo, a nivel del borde interno del pie, con la aponeurosis dorsal superficial.

En sus dos quintos posteriores, la aponeurosis plantar interna es extremadamente delgada, reducida, por decirlo así, a una simple tela celulosa, a través de la cual se ve muy claramente la coloración roja o rosada de los fascículos musculares sub-

yacentes. En su parte anterior se engruesa de modo considerable, gracias a los numerosos fascículos de refuerzo antes descritos que le envía, por la mitad anterior de su borde interno, la aponeurosis plantar media.

Por su *cara inferior* o *superficial,* la aponeurosis plantar interna está en relación con la piel, de la que se halla separada por una almohadilla adiposa muy desarrollada, sobre todo hacia atrás, cerca del talón.

Su *cara superior* o *profunda* cubre al aductor y al flexor corto del dedo gordo. Recordaremos de paso que el primero de estos dos músculos toma en ella cierto número de inserciones.

C. APONEUROSIS PLANTAR EXTERNA. — La aponeurosis plantar externa (fig. 1072, 7) está en relación con la aponeurosis de la eminencia hipotenar. Se inserta por detrás en la tuberosidad externa del calcáneo y se extiende desde allí hasta la raíz del dedo pequeño. Como la aponeurosis plantar interna, se continúa por sus bordes, por una parte *(por dentro)* con la aponeurosis plantar media, y por otra parte *(por fuera)* con la aponeurosis dorsal superficial.

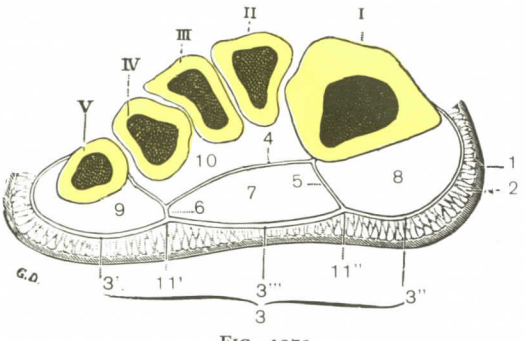

FIG. 1073

Aponeurosis de la planta del pie vistas en un corte transversal por la extremidad proximal de los metatarsianos.

I, II, III, IV, V, primero segundo, tercero, cuarto y quinto metatarsianos. — 1, piel. — 2, tejido celular subcutáneo. — 3, aponeurosis plantar superficial, con: 3', su porción externa; 3'', su porción interna; 3''', su porción media o ligamento plantar. — 4, aponeurosis plantar profunda o interósea. — 5, tabique intermuscular interno. — 6, tabique intermuscular externo. — 7, compartimiento medio. — 8, compartimiento interno. — 9, compartimiento externo. — 10, compartimiento de los interóseos. — 11, 11, marcos subaponeuróticos interno y externo.

En su mitad posterior, la aponeurosis plantar externa es muy gruesa, muy resistente y de aspecto nacarado; presenta a este nivel todos los caracteres de la aponeurosis media. Llegada a la cabeza del quinto metatarsiano, se adelgaza y, al mismo tiempo, forma dos cintas divergentes: una externa (8'), todavía muy gruesa, que va a terminar en el lado externo del dedo pequeño, y otra interna (8), a la vez más delgada y más corta, que va a confundirse con el borde correspondiente de la aponeurosis plantar media. Entre estas dos cintas, la aponeurosis plantar externa, muy delgada, deja ver por transparencia los músculos subyacentes.

Según Lorh, la cinta externa de la aponeurosis externa es un órgano rudimentario. Primitivamente, en efecto, el plantar delgado se inserta en la planta del pie; de modo secundario, la inserción recae en el calcáneo. Existe, pues, una aponeurosis externa o fibular (de fíbula, peroné) que disminuye poco a poco; en cambio, la parte tibial se desarrolla para formar la parte interna de la aponeurosis. Se han hallado vestigios de la aponeurosis fibular o cinta interna de la aponeurosis externa en una proporción de 92 por 100 en la raza blanca; es la regla en las de color.

Superficialmente, la aponeurosis plantar externa está en relación con el tejido celular subcutáneo y con la piel: numerosos tractos fibrosos, verticales o ligeramente oblicuos, la unen fuertemente a la cara profunda de la dermis. Por su cara profunda cubre el abductor y el flexor corto del dedo pequeño.

D. COMPARTIMIENTOS APONEURÓTICOS DE LA PLANTA DEL PIE. — De los puntos en que la aponeurosis media se continúa con las aponeurosis laterales vemos desprenderse, como en la mano, dos tabiques fibrosos (fig. 1073), que suben hacia el plano esquelético, en el cual se insertan: el interno (5), en el escafoides, en la primera

cuña y en la cara inferior del primer metatarsiano y el externo (6), en la vaina del peroneo lateral largo y en el quinto metatarsiano.

Estos dos tabiques, colocados de canto, dividen la región plantar en tres compartimientos distintos (fig. 1073): compartimiento medio, compartimiento interno y compartimiento externo, los cuales son análogos a los tres compartimientos de la región palmar. El *compartimiento interno* (8), que representa el de la eminencia tenar, contiene el aductor del dedo gordo, el fascículo interno del flexor corto del dedo gordo, el tendón del flexor largo propio y los vasos y nervios plantares internos. El *compartimiento externo* (9), homólogo del hipotenar, contiene el abductor, el flexor corto y el oponente del dedo pequeño y, además, el último interóseo plantar. El *compartimiento medio* (7), el más vasto y el más importante de los tres, contiene primeramente el flexor corto plantar, el accesorio del flexor largo o cuadrado muscular, los tendones del flexor largo común de los dedos y los lumbricales. Contiene también el fascículo externo del flexor corto del dedo gordo y las dos porciones, oblicua y transversal, del abductor. Contiene, finalmente, los vasos y nervios plantares externos.

Conviene añadir, no obstante, que los citados tabiques divisorios son muy incompletos, sobre todo en su parte posterior, y que dejan, entre los compartimientos que acabamos de describir, numerosas y anchas comunicaciones (véase, para más detalles, los *Tratados de Anatomía topográfica*).

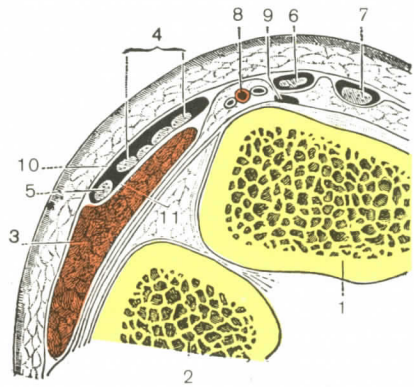

FIG. 1074

Corte transversal del pie, algo por delante de la articulación tibiotarsiana (lado derecho, segmento superior del corte).

1, escafoides. — 2, cuboides. — 3, pedio. — 4, tendón del extensor común de los dedos. — 5, tendón del peroneo anterior. — 6, tendón del extensor propio del dedo gordo. — 7, tendón del tibial anterior. — 8, arteria del pedio y sus venas. — 9, nervio tibial anterior. — 10, aponeurosis superficial. — 11, aponeurosis del pedio.

2.° Aponeurosis plantar profunda. — Esta aponeurosis, extendida entre los espacios intermetatarsianos (fig. 1073, 4), está en relación con los músculos interóseos y con los metatarsianos que los separan; por esto se la designa también con el nombre de *aponeurosis interósea plantar*. Homóloga de la aponeurosis palmar profunda o aponeurosis interósea palmar, presenta su misma disposición y estructura: como ella, se pierde *por arriba* en los elementos fibrosos del tarso y se fija *por abajo* en el borde posterior del ligamento transversal del metatarso, que puede ser considerado como un simple engrosamiento de esta lámina fibrosa. *Lateralmente* se fija en el borde externo del primer metatarsiano y en el borde interno del quinto, ya directamente, ya fusionándose antes con los tabiques intermusculares descritos antes.

2.° *Aponeurosis de la región dorsal*

Las aponeurosis de la región dorsal del pie son tres. Consideradas de arriba abajo encontramos: la *aponeurosis dorsal superficial,* la *aponeurosis del pedio* y la *aponeurosis dorsal profunda.*

1.° Aponeurosis dorsal superficial. — Situada directamente debajo de la piel, de la que está separada por las venas y los nervios superficiales, esta aponeurosis cubre toda la región dorsal del pie. *Por arriba* es continuación de la aponeurosis tibial y del ligamento anular anterior del tarso. *Por abajo,* se pierde insensiblemente en los metatarsianos y en las falanges. *Por fuera y por dentro* se fija en el borde

externo y en el borde interno del pie y se confunde, en estos dos puntos, con los bordes correspondientes de la aponeurosis plantar.

2.° **Aponeurosis del pedio.** — Es una lámina muy delgada (fig. 1074, 11) que, tendida sobre el pedio y la arteria pedia, separa estos elementos anatómicos de los tendones de los músculos extensores largos, que están colocados más superficialmente.

Desde el punto de vista de sus inserciones, se fija *por fuera* en el borde externo del pie y se confunde *por dentro* con la aponeurosis precedente, a nivel del tendón del extensor propio del dedo gordo.

3.° **Aponeurosis dorsal profunda.** — La aponeurosis dorsal profunda se extiende, por debajo del pedio, sobre el esqueleto de la cara dorsal del pie y en particular sobre los espacios intermetatarsianos. Está en relación sucesivamente con los músculos interóseos dorsales y la cara dorsal de los metatarsianos. Se la designa también, a causa de su situación, con el significativo nombre de *aponeurosis interósea dorsal.*